11.ULUSAL TIBBİ GENETİK KONGRESİ

www.tibbigenetikkongresi2014.org

24-27 Eylül 2014
İSTANBUL

KONGRE KİTABI

KONGRE SEKRETERYASI

Bilimsel Sekreterya

Doç. Dr. İbrahim AKALIN
İstanbul Medeniyet Üniversitesi
Tıbbi Genetik Anabilim Dalı Başkanı

Assoc. Prof. İbrahim AKALIN
Istanbul Medeniyet University
Head of Department of Medical Genetics

ibrahimakalin@yahoo.com

Organizasyon Sekreteryası

Serenas Uluslararası Turizm Kongre Organizasyon A.Ş.
Şerifali Mah. Pakdil Sok. No: 5 Yukarı Dudullu - Ümraniye / İstanbul
Tel: 0216 594 58 26
Faks: 0216 594 57 99
E-Posta : ozde.yeniceri@serenas.com.tr

Yayın Hizmetleri

BAYT Bilimsel Araştırmalar
Basın Yayın ve Tanıtım Hizmetleri Ltd. Şti.
Ziya Gökalp Cd. No. 30/31, Kızılay, Ankara
Tel: 0312 431 30 62
E-posta: info@bayt.com.tr

İÇİNDEKİLER

5
Davet

6
Kurullar

7
Teşekkür

9
Bilimsel Program

13
Sözlü Bildiriler

23
Poster Bildiriler

173
Yazar Dizini

Tıbbi Genetik Camiamızın Değerli Mensupları

İki yılda bir gerçekleştirdiğimiz ulusal kongremizin 11.'sini bu yıl **24 - 27 Eylül** tarihlerinde düzenliyoruz.

Kongremizde camiamızın yanı sıra farklı uzmanlık dalı mensupları ve ilgili sektör temsilcileri ile uluslararası değerli meslektaşlarımızı ve bilim insanlarını misafir etmek, bir araya getirmek, bilgi ve deneyimlerimizi paylaşmaktan gurur duyarız.

Kongremizi gerçekleştirmek için kültür başkenti **İstanbul**'u seçerken sizlere bilimin yanında tarih ile iç içe olma fırstatı da sağlamak istedik. Bu amaçla sizleri güzel İstanbul'umuzun tarihi yarımadasında yer alan **İ.Ü. Fen Edebiyat Fakültesi Cemil Bilsel Kongre Merkezi**'nde ağırlayacağız.

Sizleri 11. Kongremize davet eder aramızda görmekten onur duyarım.

Saygılarımla,

Prof. Dr. Şükrü ÖZTÜRK
Tıbbi Genetik Derneği Başkanı

KURULLAR

Kongre Başkanı

Prof. Dr. Şükrü ÖZTÜRK

Kongre Bilimsel Sekreteryası

Doç.Dr. İbrahim AKALIN

Düzenleme Kurulu

Prof. Dr. M. Hamza Müslümanoğlu - Yıldız Teknik Üniveristesi
Prof. Dr. Şükrü ÖZTÜRK - İstanbul Üniversitesi
Prof. Dr. Tahsin YAKUT - Uludağ Üniversitesi
Prof. Dr. Mustafa Özen - İstanbul Üniversitesi
Doç. Dr. Hakan ULUCAN - İstanbul Üniversitesi
Doç. Dr. İbrahim AKALIN - İstanbul Medeniyet Üniversitesi
Uzm. Dr. Hatip AYDIN - Zeynep Kamil EAH

Kongre Bilimsel Kurulu

Prof. Dr. Nursel ELÇİOĞLU - Marmara Üniversitesi
Prof. Dr. Davut GÜL - Gülhane Askeri Tıp Akademisi
Prof. Dr. Yusuf Tunca - Gülhane Askeri Tıp Akademisi
Prof. Dr. Hasan ACAR - Selçuk Üniversitesi
Prof. Dr. Sırrı ÇAM - Manisa Celal Bayar Üniversitesi
Prof. Dr. Mevlit İKBAL - Karadeniz Teknik Üniversitesi
Prof. Dr. Uğur ÖZBEK - İstanbul Üniversitesi
Prof. Dr. Fatma SILAN - Çanakkale 18 Mart Üniversitesi
Prof. Dr. Mustafa SOLAK - Afyon Kocatepe Üniversitesi
Prof. Dr. Adnan YÜKSEL - İstanbul Üniversitesi
Doç. Dr. Serdar CEYLANER - İntergen GHTM
Doç. Dr. Hakan ULUCAN - İstanbul Üniversitesi
Doç. Dr. İbrahinm AKALIN - İstanbul Medeniyet Üniversitesi
Prof. Dr. Şükrü ÖZTÜRK - İstanbul Üniversitesi

TEŞEKKÜR

Abbott

Argenit

Atq

Burç Lab

Done Genetik

Elips

Gelab

Genera Diagnostik

Genetiks

Genomed

Glia Medikal

İncekara

İntron Sağlık Ürünleri

Kromogen

Medisa

Medsantek

Perkinelmer

Sem Laboratuarları

Zeydanlı

DESTEKLERİ İÇİN TEŞEKKÜRLER...

**Firmalar alfabetik sırayla verilmiştir.*

24 Eylül 2014 Çarşamba

08:00–09:00	**KAYIT**
09:00–09:30	**Overview of Clinical Exom Testing** Alex Valencia, Webinar
09:30 - 10:00	**Yeni Nesil Dizileme Teknolojileri ile Tüm Genom/Exome Dizileme** Bekir Ergüner
10:00 - 10:30	**Tüm Ekzom Dizileme Metodolojisi** Bayram Yüksel
10:30 - 11:00	KAHVE MOLASI
11:00 - 11:30	**Genomik Verilerin Anotasyonu ve Analizi** Buğra Özer
11:30 - 12:00	**Örnek Vaka Analizi** Zeliha Görmez
12:00 - 12:30	**Mendelyan Hastalıklarda Tüm Ekzom Dizileme: Johns Hopkins & Baylor Tecrübesi** Yavuz Bayram
12:30 - 13:30	ÖĞLE ARASI
13:30 - 14:30	**Advances in Next Generation Sequencing** Sharon Cousin
14:30 -15:00	**Yeni Nesil Dizileme ve Biyoinformatik** Mahmut Şamil Sağıroğlu
15:00- 15:30	**Klinik Ekzom Sekanslamada Raporlama** Hatice Düzkale
15:30- 16:00	**Tartışma** (Eğitimciler katılımcıların sorularını cevaplayacaktır)

BİLİMSEL PROGRAM AÇILIŞ

17:00 - 17:30	***Dernek ve Kongre Başkanı*** Şükrü Öztürk
	TÜBA ve İnovasyon Ahmet Cevat Acar
	Oturum Başkanları: Mustafa Solak, Hasan Acar
17:30 - 18:30	**Mitochondrial Etiology of Metabolic and Degenerative Disesases** Douglas Wallace
18:30 - 19:00	MÜZİK DİNLETİSİ
19:00 - 19:30	**Telomers in Aging and Disesases** Steen Kolvraa
19:30 - 20:00	**Proof-of-Concept Biomarker Integration into Clinical Trial** Nicol Keith
20:00 - 21:00	**AÇILIŞ KOKTEYLİ**

25 Eylül 2014 Perşembe

Oturum Başkanları: Nursel Elçioğlu, Selma Düzenli

09:00 - 09:45 **Next Generation Sequencing Techniques in Genetically Heterogenous Disorders: New Insights into Non-motile Ciliopathies**
Miriam Scmidts

09:45 - 10:30 **Deciphering the Molecular Mechanisms in Primary Ciliary Dyskinesia (PCD), a not so rare Motile Ciliopathy**
Miriam Scmidts

10:30 - 11:00 KAHVE MOLASI

Oturum Başkanları: Adnan Yüksel, Gönül Oğur

11:00 - 12:00 **Nöromüsküler Hastalıklar, Mekanizması ve Tedavisi**
Haluk Topaloğlu

12:00 - 13:00 ÖĞLE ARASI

Oturum Başkanları: Beyhan Tüysüz, Abdülgani Tatar

13:00 - 13:45 **İskelet Displazilerine Klinik, Radyolojik ve Moleküler Yaklaşım**
Yasemin Alanay

13:45 - 14:15 **Lethal İskelet Displazilerine Tanısal Yaklaşım**
Nursel Elçioğlu

14:15 - 14:30 **Multiple Bilateral Göğüs Anomalileri: Yeni Bir Sendrom ya da Bilateral Poland Sendromu**
Nurettin Yiyit

14:30 - 15:00 KAHVE MOLASI

Oturum Başkanları: Seher Başaran, Hakan Ulucan

15:00 - 16:00 **Prenatal Test - Harmony**
Sabah Oney

Oturum Başkanları: İbrahim Pirim, Yusuf Tunca

16:00 - 17:00 **Lizozomal Depo Hastalıklarına Genel Bakış**
İlyas Okur

17:00 - 17:30 **Pompe Hastalığı**
Piraye Serdaroğlu

Oturum Başkanları: Sibel Karaüzüm, Haluk Akın

17:30 - 18:30 **SEÇİLMİŞ ABSTRAKT SUNUMLARI-I**

26 Eylül 2014 Cuma

Oturum Başkanları: Sıtkı Öztaş, Mehmet Gündüz

09:00 - 09:45 **Mitochindria in Age Related Diseases**
Douglas Wallace

09:45 - 10:30 **Mitochondrial Diseases: Degeneration and Therapeutics**
Douglas Wallace

10:30 - 11:00 KAHVE MOLASI

Oturum Başkanları: Oya Uyguner, Mevlit İkbal

11:00 - 11:45 **Genetik Aritmi Sendromlarında Güncel Teshis ve Tedavi**
Volkan Tuzcu

11:45 - 12:30 **Sitogenetik ile Tanı Konan Tek Gen Hastalıkları**
Şükrü Öztürk-Fatma Sılan

Oturum Başkanları: Derya Erçal, Birsen Karaman

12:30 - 13:00 **SEÇİLMİŞ ABSTRAKT SUNUMLARI-II**

13:00 - 14:00 ÖĞLE ARASI

Oturum Başkanları: Mehmet Alikaşifoğlu, Ahmet Arman

14:00 - 15:00 **Otoimmün Hastalıklar**
Ahmet Gül

15:00 - 15:30 **Genetik İnflamozom Hastalıkları**
Afig Berdeli

15:30 - 16:00 KAHVE MOLASI

Oturum Başkanları: Davut Gül, Ahmet Yeşilyurt

16:00 - 16:45 **7'den 70'e Genetik Sendromlar**
Nursel Elçioğlu - Şükrü Öztürk

Oturum Başkanları: Hülya Kayserili, Yasemin Alanay

16:45 - 17:30 **Tanısı Bilinmeyen Olgular**

19:00 - 23:00 GALA YEMEĞİ (BOĞAZ TURU EŞLİĞİNDE)

27 Eylül 2014 Cumartesi

Oturum Başkanları: Şükrü Palandüz, Kıvanç Çefle

09:30 - 10:00 **Mezenkim Kök Hücrelerin Tümör Oluşum ve Kanser Tedavisindeki Rolü**
Nedime Serakıncı

10:00 - 10:30 **Gen Tedavisinde Kimerik Antijen Reseptörleri ve T Hücre Mühendisliği**
İbrahim Akalın

10:30 - 11:00 KAHVE MOLASI

11:00 - 11:30 **Kanser Tedavisinde Kök Hücre Uygulamaları**
Yusuf Özkul

Oturum Başkanları: Aynur Acar, Beyhan Cengiz

11:30 - 12:00 **SEÇİLMİŞ ABSTRAKT SUNUMLARI-III**

12:00 - 13:00 ÖĞLE ARASI

Oturum Başkanları: Sırrı Çam, Selman Yıldırım

13:00 - 13:30 **Yapısal Anomalilerin Prenatal Tanısı; Klinik Yaklaşım ve Genetik**
Mertihan Kurdoğlu

13:30 - 14:00 **11 - 13. Hafta Ultrasonografisi**
Atıl Yüksel

14:00 - 14:30 **Kromozom Anomalilerinin Tanısında cf-DNA Testlerinin Yeri**
Seher Başaran

14:30 - 15:00 KAHVE MOLASI

Oturum Başkanları: M. Hamza Müslümanoğlu, Serdar Ceylaner

15:00 - 15:45 **SGK ve Tıbbi Genetik İşlemler**
Ufuk Akdıkan

Genetik Testlerin Akılcı Kullanımı ve Akıllı İlaç Kullanımı
Hamza Müslümanoğlu

Oturum Başkanları: Ali Karaman, Fatma Sılan

15:45 - 16:30 **SEÇİLMİŞ ABSTRAKT SUNUMLARI-IV**

16:30 - 17:00 **ÖDÜL TÖRENİ VE KAPANIŞ**

11. ULUSAL

TIBBİ GENETİK KONGRESİ

24-27 Eylül 2014, İSTANBUL

SÖZLÜ BİLDİRİLER

S-01 [Mendelyen hastalıkların moleküler temeli]

Baylor-John`s Hopkins Mendelyan Ekzom Dizileme Projesi ve Türkiye'nin Rolü

Yavuz Bayram[1], Ender Karaca[1], Davut Pehlivan[1], Richard A. Gibbs[2], James R. Lupski[1]

[1]Department of Molecular and Human Genetics, Baylor College of Medicine, Houston, TX, USA
[2]Human Genome Sequencing Center, Baylor College of Medicine, Houston, TX, USA

GİRİŞ VE AMAÇ: Ekzom Dizileme yöntemi (WES – Whole Exome Sequencing) giderek azalan maliyeti ve kısa sürede yüksek değerlikli veri sunabilme özelliği nedeniyle genetik araştırmalarda son yıllarda artan oranlarda kullanılmaya başlananan yeni nesil dizileme yöntemlerinden biridir. Amerika Birleşik Devletleri'nde 2012 yılından bu yana toplam 3 merkezde (University of Washington, Yale University, Baylor-John`s Hopkins Centers for Mendelian Genomics) WES yöntemi kullanılarak Mendelyan Ekzom Dizileme Projesi (MEDP) yürütülmektedir. Bu proje temel olarak Mendelyan kalıtıma uyan ve moleküler temeli henüz tanımlanmamış ya da genetik heterojenite gösteren hastalıklarda yeni gen ya da genler tanımlamayı hedeflemektedir.

YÖNTEM: MEDP kapsamında Türkiye'den projeye dahil edilen hasta örneklerine Baylor College of Medicine Human Genome Sequencing Center (BCM-HGSC) bünyesinde WES yöntemi uygulandı. Elde edilen sonuçlar kurum içi geliştirilmiş analiz programları kullanılarak analiz edildi. Aynı aile içindeki etkilenmiş bireyler ya da aynı fenotipe sahip farklı ailelerdeki etkilenmiş bireyler birlikte analiz edilerek aday genler saptandı. Sonuçların doğrulanması için tüm aile bireylerini içeren segregasyon analizinde Sanger dizileme yöntemi kullanıldı.

BULGULAR: Projeye dahil edilen hastalar 132 farklı fenotip adı altında gruplandırıldı. Toplam 582 aileden 618 birey WES analizine alındı. Analizleri tamamlanan bireylerden elde edilen sonuclar 3 başlık altında toplandı: 1- Daha önce insanlarda herhangi bir hastalık ile ilişkilendirilmemiş yeni genlerdeki mutasyonlar (Yeni genler; Novel genes) 2- Daha önceden analiz edilen hastanın sahip olduğu fenotipten farklı bir fenotip ile ilişkilendirilmiş genler (Fenotipik genişleme; Phenotypic expansion) 3- Bilinen genlerdeki yeni ya da daha önceden rapor edilmiş mutasyonlar (Bilinen genler; Known genes).

TARTIŞMA VE SONUÇ: Bu güne kadar BCM-HGSC bünyesinde 124'ü yeni olmak üzere toplam 295 gen tanımlanmıştır. Türkiye'den gelen örneklerin katkısı yeni bulunan genlerde %37 (46/124) olmak üzere toplamda %31 (92/295) dir. Mendelyan hastalıklara neden olan yeni genlerin keşfedilmesi ile birlikte yapılacak fonksiyonel çalışmalar nadir görülen hastalıkların tanı oranının yükselmesine, toplumdaki taşıyıcılık oranlarının belirlenmesine, prenatal tanı çalışmalarına, popülasyon taramalarına ve genetik hastalıklarda daha etkili tedavi yaklaşımlarının sağlanmasına büyük katkılar sağlayacaktır.

Anahtar Kelimeler: Whole Exome Sequencing, Mendelian Exome Sequencing Project, novel gene discovery

S-02 [Mendelyen hastalıkların moleküler temeli]

Konjenital Ekstraoküler Kas Fibrozisi Tip 3'te {TUBB3} Mutasyonu

Ahmet Cevdet Ceylan[1], Nilgün Yıldırım[2], Nazmiye Erol[2], Oğuz Çilingir[3], Serkan Kabaçam[1], Hüseyin Gürsoy[2], Hikmet Başmak[2], Nurten Akarsu[1]

[1]Hacettepe Üniversitesi Tıp Fakültesi Tıbbi Genetik Anabilim Dalı, Ankara
[2]Osmangazi Üniversitesi Tıp Fakültesi Göz Hastalıkları Anabilim Dalı, Eskişehir
[3]Osmangazi Üniversitesi Tıp Fakültesi Tıbbi Genetik Anabilim Dalı, Eskişehir

GİRİŞ VE AMAÇ: Konjenital ekstraoküler kas fibrozisi(CFEOM) III. ve IV. kranial sinirlerin innerve ettiği ekstraoküler kasların etkilenmesiyle oluşan restriktif oftalmoplejiyle karakterli bir şaşılıktır. Klasik CFEOM bilateral blefaropitosis ve gözlerin aşağıya fikse olduğu formdur. Ailenin tüm bireylerinde klasik CFEOM gözlenmesi tip 1'i oluştururken,aile bireylerinde farklı fenotiplerin (unilateral blefaropitosis, oftalmopleji, extraoküler bulgular) bulunması tip 3'ü oluşturmaktadır. CFEOM1 ve CFEOM3A-C otozomal dominant(OD), CFEOM2 otozomal resesif kalıtım özelliği gösterir. KIF21A ve TUBB3 gen mutasyonları OD_CFEOM fenotipleri ile ilişkilendirilirken PHOX2A(ARIX) mutasyonları CFEOM2 fenotipini oluşturur. İlgili genlerde mutasyon saptanamayan aile ve vakalar da vardır. Bu çalışmada 8'i etkilenmiş toplam 13 informatif mayozun bulunduğu OD_CFEOM ailesinde hastalıktan sorumlu genin bulunması hedeflenmiştir.

YÖNTEM: Affymetrix 250K(Nspl) SNP çip analiziyle genotipleme, OD kalıtım_tam penetrans varsayımı altında multipoint linkage analizi ve Sanger dizileme.

BULGULAR: Muayenede bilateral pitozis, geniş açılı eksotropya, yukarı, aşağı ve abduksiyonda ileri derecede hareket azlığı, MRI'da olgu 2 ve 7'de lateral rektus hipertrofisi, olgu 3'te bilateral okulamator sinir nükleusu ve korpus kallosum agenezisi, olgu 4 ve 7'de lentiform nükleusun hipoplazisi saptanmıştır. Yedi farklı kromozom bölgesinde pozitif lod skorlar belirlenmiş, 16q24 bölgesinde yerleşik olan TUBB3 geni DNA dizi analizinde c.784C>T (p.Arg262Cys) mutasyonu saptanırken KIF21A geni linkage ve DNA dizi analiziyle dışlanmıştır.

TARTIŞMA VE SONUÇ: Hücre iskeletinde görevli olan beta tubilini kodlayan TUBB genlerindeki mutasyonlar kortikal displazi, polymikrogri, lökodistrofi hastalıklarını oluştururken TUBB3 mutasyonları CFEOM3A ve izole kortikal displaziyle ilişkilendirilmiştir. TUBB3 geni dört exonlu bir gen olup bildirilen mutasyonların tamamı missense mutasyondur ve exon 3 ile 4'te bulunmaktadır. Arg262Cys en sık bildirilen mutasyondur. Bu mutasyonu olan hastalarda izole CFEOM3 görülmekte olup nadiren CFEOM3 ile birlikte korpus kallosum agenezisi, bilişsel gerilik de bildirilmiştir. Arg262His, Glu410Lys ve Asp417His mutasyonları fasiyal güçsüzlük ve bilişsel gerilikle seyreden daha ciddi fenotiple, Asp417Asn mutasyonu periferik nöropati ve korpus kallosum hipoplazisiyle ilişkilendirimiştir. Sunulan aile CFEOM yanısıra korpus kallosum agenezisi ve lentiform nükleus agenezisi göstermesi nedeniyle Arg262Cys mutasyonununun nadir örneği olan CFEOM ve extraoküler bulgular birlikteliğine örnektir.

Anahtar Kelimeler: Konjenital ekstraoküler kas fibrozisi tip 3, TUBB3

S-03 [Metabolik hastalıklar]

HNF1A Gen Mutasyonuna Bağlı Diyabeti Olan Olguların Klinik ve Moleküler Özellikleri ile Dört Yeni Mutasyonun Tanımlanması

Emin Karaca[1], Hüseyin Onay[1], Ayça Aykut[1], Damla Gökşen[2], Şevki Çetinalp[3], Samim Özen[2], Tahir Atik[4], Şükran Darcan[2], İsmihan Merve Tekin[1], Ferda Özkınay[1]

[1]Ege Üniversitesi Tıp Fakültesi, Tıbbi Genetik Anabilim Dalı, İzmir, Türkiye
[2]Ege Üniversitesi Tıp Fakültesi, Çocuk Sağlığı ve Hastalıkları Anabilim Dalı, Endokrinoloji Bilim Dalı, İzmir, Türkiye
[3]Ege Üniversitesi Tıp Fakültesi, İç Hastalıkları Anabilim Dalı, Endokrinoloji ve Metabolizma Hastalıkları Bilim Dalı,İzmir, Türkiye
[4]Ege Üniversitesi Tıp Fakültesi, Çocuk Sağlığı ve Hastalıkları Anabilim Dalı, Genetik ve Teratoloji Bilim Dalı, İzmir, Türkiye

GİRİŞ VE AMAÇ: Hepatosit nükleer faktör 1-alfa (HNF1A) geni mutasyonları MODY3 'ye yol açmaktadır.

YÖNTEM: Bu çalışmada, klinik olarak tek gen hastalığına bağlı diyabet düşünülen 159 hastada (yaş ortalaması 17.2 ± 11.0 yıl) HNF1A geninin moleküler analizi yapıldı. Mutasyon taraması için HNF1A geninin, tüm kodlayıcı

ekzonları ve yapışma bölgeleri dizi analizi tekniği ile dizilendi. Mutasyon saptanan olguların klinik ve laboratuvar özellikleri kaydedildi.

BULGULAR: Yüzellidokuz hastanın 10' unda (%6.2) HNF1A geninde mutasyon saptandı. Biri dışında tüm olgularda yakın akrabalarında diyabet öyküsü olan olguların ortalama açlık kan şekeri: 121.4 ±21.4 mg/dl ve açlık insülin: 8.8 ±5.5 mIU/ml, 2. saat kan şekeri 229.5 ± 54.2 mg/dl, HbA1c: % 7.5± 1.37 bulundu. Saptanan 10 mutasyondan 4 tanesi daha önceden veri tabanlarında tanımlanmamış yeni mutasyonlardı. Tablo 1 de genetik özellikler verilmiştir. Mutasyonun yeri ve tipine göre, hastalığın başlangıç yaşı, hipergliseminin şiddeti gibi klinik özellikler arasında bir bağlantı saptanamadı.

TARTIŞMA VE SONUÇ: HNF1A mutasyonları sonucu gelişen Türk toplumunda moleküler düzeyde heterojendir ve fenotip-genotip ilişkisi göstermemektedir.

Anahtar Kelimeler: HNF1A, MODY, Türk popülasyonu

HNF1A mutasyonları ve özellikleri

N	Pozisyon	Değişiklik	Mutasyon Tipi	Durumu
1	Ekzon 4	c.716 C>T (p.A239V)	Yanlış anlamlı	Önceden tarif edilmiş
2	Ekzon 1	c.92 G>A (p.G31D)	Yanlış anlamlı	Önceden tarif edilmiş
3	Ekzon 1	c.35 T>C (p.L12P)	Yanlış anlamlı	Yeni
4	Ekzon 7	c.1425insC (p.P475PfsX74)	Ekzon 9'da tahmin Stop	Yeni
5	Ekzon 8	c.1541 A>G (p.H514R)	Yanlış anlamlı	Önceden tarif edilmiş
6	Ekzon 4	c.90_108delGGGTGAGCCGGGGCCCTACinsT	Ekzon 1'de tahmin Stop	Yeni
7	Ekzon 8	c.1522 G>A (p.E508K)	Yanlış anlamlı	Önceden tarif edilmiş
8	İntron	g.40C>A	Yanlış anlamlı	Yeni
9	Ekzon 3	c.683 C>T (p. T228M)	Yanlış anlamlı	Önceden tarif edilmiş
10	Ekzon 3	c.686 G>A (p.R229Q)	Yanlış anlamlı	Önceden tarif edilmiş

S-04 [Bioinformatics and genomic technology]

Genetik Mutasyon Veritabanlarının Oluşturulması: Kuzey Kıbrıs Türk Cumhuriyeti'nin İlk Genetik Veritabanı Yakın Doğu Üniversitesi Genetik Mutasyon Veritabanı (http://genetics-db.neu.edu.tr/)

Rameez Hassan[1], Mahmut Çerkez Ergören[1], Mustafa Arıcı[2], Nedime Serakıncı[1]

[1]Tıbbi Genetik Anabilim, Tıp Fakültesi, Yakın Doğu Üniversitesi, Lefkoşa, Kuzey Kıbrıs Türk Cumhuriyeti
[2]IBM İleri Araştırma Merkezi, Yakın Doğu Üniversitesi, Lefkoşa, Kuzey Kıbrıs Türk Cumhuriyeti

GİRİŞ VE AMAÇ: Kuzey Kıbrıs Türk Cumhuriyeti'nde Yakın Doğu Üniversitesi Genetik Mutasyon Veritabanı (NEU-GD) Kuzey Kıbrıs'da görülen farklı mutasyonların toplandığı ve uluslar arası genetik araştırmaları camiasına açık olan bir veritabanı olup tüm bilim insanlarına hizmet vermek amaçıyla oluşturulmuştur. Akdenizin üçüncü büyük adası olan Kıbrıs adası, günümüzden yaklaşık 12000 yıl öncesine dayanan bir yerleşim geçmişine sahiptir. Ada stratejik olarak önemli medeniyetlerin gözü önünde ve geçmişteki bir çok tarihsel akımların içerisinde yer almıştır. Günümüzde, adada Kıbrıslı Türkler ve Kıbrıslı Rumlar olmak üzere başlıca iki etnik grup bulunmaktadır. Ayrıca, adada Maronit, Ermeni ve Latin yerlesikleri gibi diğer etnik gruplar da vardır. Tüm bu gerçekler düşünüldüğünde Kıbrıs adası çok zengin ve geniş bir gen havusuna sahiptir.

YÖNTEM: Veritabanı öncelikle, Yakın Doğu Universitesi Hastanesi Tıbbi Genetik Laboratuvar'ına yönlendirilen genetik kökeni araştırılmak üzere gönderilmiş hastalıkların genotip ve fenotip bilgileri toplandı. ilk etabta 35 farklı gen bölgesi ve bu bölgelere ait 66 farklı varyasyonun kimliklendirilmeleri HapMap ve HGMD gibi uluslararası genetik veritabanlarından doğrulanarak genotip frekansları Hardy-Weinberg eşitliğince hesaplandı ve istatistiksel olarak geçerliği sağlandıktan sonra, aynı alellerin fiksasyon indeks alel frekansları formüle edilip hesaplanarak. uluslar arası kullanıma açıldı.

BULGULAR: Dolayısıyle, veritabanımız, populasyonlar arası alel varyasyonları ve insanların sahip olduğu genetik mustasyonları açıklayıcı bir zemin sunmaktadır. Bununla birlikte, veritabanımız Kuzey Kıbrıs Türk Cumhuriyet'inde ikamet eden farklı etnik gruplarıda kapsamakta ve görülen farklı mutasyon/varyasyonlar ve bunların kliniğe yansımaları hakkında bilgi vermektedir.

TARTIŞMA VE SONUÇ: Sonuc olarak, oluşturduğumuz veritabanı kalıtsal hastalıkların ve bu hastalıklara neden olan mutasyon/ varyasyonların KKTC'deki prevalansı ile ilgili ilk defa önemli bir araç, Kıbrıslı Türklerin sahip olduğu genetik mirasın ve genetik hastalıkların ve farklı toplumlara göre görülen klinik farklılıkların anlaşılmasında ve araştırılmasına da bir zemin oluşturmaktadır..

Anahtar Kelimeler: Veritabanı, varyasyon, mutasyon, populasyon, biyoenformatik, Kıbrıs

S-05 [Bioinformatics and genomic technology]

Yeni Nesil Dizileme Verileri ile Resesif Hastalıkların Çözümü için Homozigotluk Haritalaması Yapan Yeni Bir Program: HomSI

Zeliha Görmez[1], Burcu Bakir Güngör[2], Mahmut Samil Sağıroğlu[1], Emrah Yücesan[3], Sibel Uğur İseri[3], Uğur Özbek[3]

[1]TÜBİTAK, İleri Genom ve Biyoenformatik Araştırmaları Merkezi (IGBAM), Kocaeli
[2]Abdullah Gül Üniversitesi, Mühendislik ve Doğa Bilimleri Fakültesi, Kayseri
[3]İstanbul Üniversitesi, Deneysel Tıp Araştırma Enstitüsü, Genetik Departmanı, İstanbul

GİRİŞ VE AMAÇ: Yeni nesil dizileme (YND) teknolojileri ile bir bireyin tüm genom verisi elde edilebilmektedir. Genom verisinin biyolojik temeller gözetilerek analizi ile resesif hastalıkların çözümü sağlanabilir. Bu çalışmada, yeni nesil dizileme verileri kullanılarak, aynı atadan gelmiş kromozomların oluşturduğu homozigot bölgeleri tespit eden yeni bir program geliştirilmiştir.

YÖNTEM: Homozigotluk, bireyin anne-babadan gelen kromozomlarının ortak bir atadan gelmesi durumunu ifade eder. Akraba evliliği olarak özetleyebileceğimiz bu durum, resesif hastalıkları ortaya çıkaran bir sebeptir. Bu tür hastalıklarda etken mutasyonun bulunduğu bölgede, hasta bireylerin homozigot olması ve tüm hastaların ortak bir homozigot bölgeye sahip olması beklenir. YND teknolojileri ile elde edilen genom verisinin homozigotluk açısından analizi, hastalık etkeni mutasyonun yerinin tespit edilmesini sağlar. Uygulanan yöntem homozigotluk haritalaması olarak bilinir. Yöntem daha önce SNP verileri ile başarılı bir şekilde uygulanmış ve bir çok hastalığın çözümünde kullanılmıştır.

BULGULAR: Örnek vaka olarak; akraba evliliği olan, 4 hasta,1 sağlıklı çocuğa sahip, serebellar ataksi tanılı bir aile ele alınmıştır. Aileden 2 hasta bireyin tüm exom dizilemesi yapılmıştır. Geliştirilen program ile 2 bireyde ortak homozigot bölgeler tespit edilmiştir. Bu bölgelere düşen varyantlar içerisinden SYNE1 geninde çerçeve kayması oluşturacak yeni bir silinme (c.13086delC; p.His4362Glnfs*2) tespit edilmiştir. Tüm ailede segrege olduğu Sanger dizileme ile teyit edilen varyant, nörolojik olarak sağlıklı, birbirinden bağımsız iki kontrol kohortunda da (264 exom dizilemesi ve 84 Yüksek Çözünürlüklü Erime-High Resolution Melting) bulunmamaktadır. HomSI

programının YND verisi ile saptadığı homozigot bölge (Şekil 1), bu ailenin SNP verisi kullanılarak tespit edilen homozigot bölgesi ile de kesişmektedir.

TARTIŞMA VE SONUÇ: Homozigotluk haritalaması yöntemi, akraba evliliğine dayanan resesif hastalıkların çözümünde başarılı sonuçlar üretmekedir. YND teknolojileri öncesinde SNP verileri üzerine uygulanan yöntem bir çok hastalığın çözümünü sağlamıştır. Günümüzde YND teknolojileri ile elde edilen veriler, SNP verilerin yerini almaya başlamıştır. Geliştirilen HomSI programı, YND verilerine homozigotluk analizi uygulayarak hastalık etkeni bölgelerin tespit edilmesini sağlamıştır.

Anahtar Kelimeler: Homozigotluk Haritalaması, Resesif Hastalık, Akraba Evliliği, Serebellar Ataksi

HomSI ile exome verisi üzerinden oluşturulan homozigotluk haritalaması sonuçları

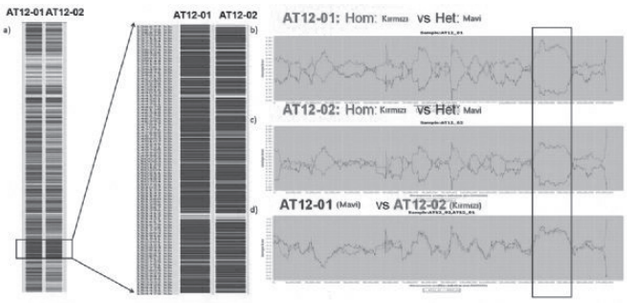

Şekil 1. HomSI ile exom verisi uzerinden olusturulan homozigotluk haritalamasi sonuclari. (a) 6. kromozomun HomSI homozigotluk haritasi. 2 hasta bireyde de gorulen ortak bolge siyah dikdortgenle belirtilmistir. Herbir satir, ilgili bireyin (AT12-01 ve AT12-02) homozigotluk haritasini gostermektedir. (b) Ortak homozigot bolgenin yakinlastirilmis gosterimi. Homozigotluk analizi, AT12-01 kodlu bireyin exom varyantlari temel alinarak olusturulmustur. Indeks bireydeki heterezigot varyant homozigotluk haritalamasi acisindan bilgi icermediginden bu bolge tum bireyler de sari ile temsil edilmektedir. Index bireydeki homozigot bolgeler mavi ile gosterilirken diğer bireylerdeki farkli durumlar farkli renklerle temsil edilmistir. AT12-02 kodlu birey icin, index ile ayni olan homozigot varyant mavi, farkli homozigot varyant beyaz, ve heterezigot varyant turuncu ile gosterilmistir. Gri renk, okunamamis varyantlari belirtmektedir. (b-c) Hasta 2 bireyin 6.kromozomdaki Homozigot (kirmizi) ve Heterezigot (mavi) sinyallerini gostermektedir. (d) 2 hasta bireyin (AT12-01: mavi, AT12-02: kirmizi) homozigot-heterezigot fark sinyallerini gostermektedir.

S-06 [Popülasyon Genetiği]

Alfa Talasemi Klinik Ön Tanılı Hastalarda Alfa Globin Geni Yeniden Düzenlenmelerinin Araştırılması

Hakan Gürkan, Damla Eker, Metin Yazar, Selma Ulusal, Hilmi Tozkır

Trakya Üniversitesi Tıp Fakültesi Tıbbi Genetik Anabilim Dalı Edirne

GİRİŞ VE AMAÇ: Alfa Talasemi klinik ön tanılı hastalarda alfa globin geni yeniden düzenlenmelerinin Multiplex Ligation-dependent Probe Amplification (MLPA) yöntemi ile araştırılarak, fenotip-genotip ilişkisinin değerlendirilmesi amaçlandı.

YÖNTEM: Hastalardan EDTA'lı tüpe 2 ml periferik venöz kan alındı. Genomik DNA eldesi kullanılan kitin protokolüne uygun olarak periferik kan çekirdekli hücrelerinden yapıldı [EZ1 Advanced Instruments, Qiagen, Hilden, Germany]. MLPA yöntemi ile P140-B4 HBA MLPA probmiks'leri kullanılarak alfa globin genleri olası delesyon/duplikasyonlar açısından analiz edildi [MRC-Holland, Amsterdam, The Netherlands].

BULGULAR: Çalışmaya 14.02.2012- 18.08.2014 tarihleri arasında alfa globin geni mutasyon analizi istemi ile Genetik Hastalıklar Tanı Merkezi'mize müracaat eden 64 hasta (38 kadın, 26 erkek) dahil edildi. Hastaların % 48,4 (31/64)'ünde alfa globin genlerinde yeniden düzenlenme saptanmazken, % 51,6 (33/64)'ında alfa globin genlerinde yeniden düzenlenmeler saptandı. Hastalarda en sık alpha3.7 heterozigot delesyonu (14/33= % 42,4)'nu saptadık. Hastaların demografik bilgileri, alfa globin genleri yeniden düzenlenmeleri, hemogram ve hemoglobin elektroforezi sonuçları Resim 1'de yer almaktadır

TARTIŞMA VE SONUÇ: Alfa talasemi hipokrom mikrositer anemi ile karakterize otozomal resesif kalıtılan bir hastalıktır. İnsan alfa globin gen kümesi 16. kromozomun kısa kolunun distal kısmında (p13.3-pter) yerleşiktir ve üç fonksiyonel alfa benzeri protein kodlayan gen (ζ, α2 ve α1), bilinmeyen fonksiyona sahip iki ifade edilen gen (μ and θ1) ve 5'-ζ-ψζ- μ- ψα1- α2- α1- ψρ- θ1-3' olarak düzenlenmiş üç psödogen (ψζ, ψα1, ψρ) içermektedir. Taşıyıcıların klinik fenotipi etkilenen genin sayısına göre değişmektedir. İki fonksiyonel alfa genine sahip taşıyıcılarda (-α/-α, --/αα) normal HbA2 düzeyi ile beraber ılımlı hipokrom mikrositer anemi görülürken, üç fonksiyonel alfa globin geni taşıyıcılarında (-α/αα) kırmızı kan hücre anomalileri ya da alfa globin zincir düzensizlikleri görülmemektedir. Çalışmamızda iki fonksiyonel alfa genine sahip (16p13.3 heterozigot delesyon) dört taşıyıcının fenotipi ılımlı hipokrom mikrositer anemi ile uyumluydu. Alfa globin gen triplikasyonu saptadığımız bir hastanın hematolojik parametreleri normaldi. Bu sonuç literatür ile uyumluydu. Ayrıca literatürde beta talasemi taşıyıcılarında alfa globin gen triplikasyonu varlığının araştırılması önerilmektedir.

Anahtar Kelimeler: Alfa talasemi, alfa globin geni, beta talasemi, MLPA

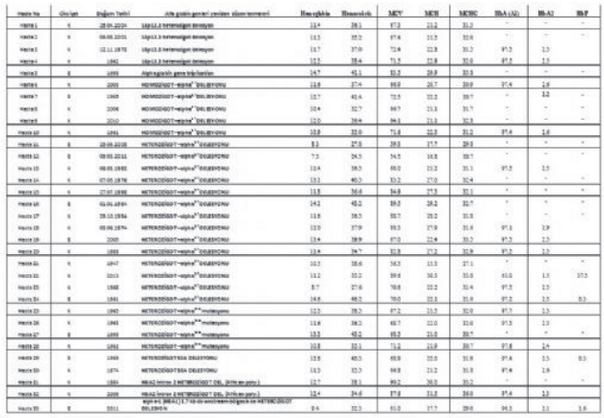

Hasta demografik bilgileri, alfa globin genleri yeniden duzenlenmeleri, hemogram ve hemoglobin elektroforezi sonucları

S-07 [Genetik Danışmalık]

Ailesel Akdeniz Ateşi Ön Tanısı ile Başvuran Olgularda MEFV Geni Mutasyon Analizi

Safiye Uluçay, Hamide Betül Gerik, Birnur Özkorucu, Fethi Sırrı Çam

Celal Bayar Üniversitesi Tıbbi Genetik Anabilim Dalı, Manisa

GİRİŞ VE AMAÇ: Ailesel akdeniz ateşi (AAA), serozal membranlarda inflamasyonla karakterize otozomal resesif bir hastalıktır. AAA Yahudiler, Araplar, Türkler ve Ermeniler gibi özellikle Akdeniz kökenli populasyonlarda daha sık görülmekte sıklığı 1/256 ile 1/1075 arasında değişmektedir. Ailesel Akdeniz Ateşi ile ilişkili gen 16. Kromozomun kısa kolunda lokalize 'pyrin' proteinini kodlayan MEFV genidir. Hastalığın Türkiye'deki sıklığının 1/1000, taşıyıcılığının ise 1/5 olduğu bilinmektedir. Bu çalışmada genetik tanı merkezimize FMF ön tanısı ile yönlendirilen 136 olgu 12 mutasyon açısından değerlendirilmiştir.

YÖNTEM: MEFV geninde ekson 2, p.E148Q (c.442G>C); ekson 3, p.P369S (c.1105C>T); ekson 5, p.F479L (c.1437C>G); ve ekson 10, p.M680I (c.2040G>C), p.M680I (c.2040G>A), I692del (c.2076>2078del), p.M694V (c.2080A>G), p.M694I (c.2082 G>A), p.K695R (c.2084A>G),p.V726A (c.2177T>C), p.A744S (c.2230G>T), and p.R761H (c.2282G>A) [27].mutasyonları reverse hibridizasyona dayalı stripassay yöntemi ile belirlenmiştir.

BULGULAR: Olguların %61'inde mutasyon tespit edilmemiştir. %29 olguda heterozigot mutasyon saptanmıştır, %10 olguda homozigot ve birleşik heterozigot mutasyon tespit edilmiştir. M694V ve E148Q mutasyonları en sık mutasyonlar olarak karşımıza çıkmıştır.

TARTIŞMA VE SONUÇ: Hafif klinik tablo ile seyreden mutasyonların sıklığının artması nedeniyle taşıyıcılığın yüksek olduğu ülkemizde mutlaka MEFV mutasyonları taranmalıdır

Anahtar Kelimeler: MEFV, mutasyon, ailesel akdeniz ateşi

S-08 [Epigenetik]

Methylation Status of Alternatively Spliced Forms of MEFV Transcripts Determine Differential Protein Interactions

Gökçe Erdem, Ayşe Erözenci, Elif Everest, Eda Tahir Turanlı

Molecular Biology and Genetics, Istanbul Technical University, Istanbul, Turkey

INTRODUCTION - OBJECTIVE: Familial Mediterranean Fever(FMF) is an inflammatory disease characterized by attacks of fever with serositis. MEFV,the gene of FMF, encodes pyrin protein expressed in neutrophils,eo sinophils,monocytes,dendritic cells and synovial fibroblasts.Although the exact mechanism of pyrin isn't known,its importance in the inflammatory pathway is well established.

There are fifteen MEFV transcripts generated by alternative splicing among which only seven transcripts are translated to proteins: Full-lenght(fl),2d,2d/8ext,2d/9ext,8ext,2a,2a/4a.Previously we have shown that exon2-deleted form(2d) is expressed significantly higher in FMF patients(p=0.026).

The mechanism underlying the splicing of MEFV second exon is yet unknown.Shukla et al. showed that CTCF protein plays a role in the inclusion of the CD45 weak 5th exon by decreasing the RNA Pol II rate and thus allowing the recognition of the weak exon signal. However,methylation at the CTCF binding site leads to splicing of this weak exon.

In this study,we aimed to analyze whether the loss of MEFV second exon is a consequence of mehylation at the binding site of a similar protein providing exon2 inclusion when not methylated.

METHOD: Exon2 and part of its surrounding introns were amplified using biotinylated primers. Half of the products were fully methylated by MSsI enzyme. Methylated and unmethylated constructs were incubated with nuclear proteins isolated from HL-60 and THP-1 cells,proteins binding the constructs were separated via streptavidin pull-down assay. Isolated proteins were loaded to SDS gel which was stained using Silver Stain.

RESULTS: Our results showed that the methylation of the constructs prevents the binding of proteins which were observed to bind at unmethylated constructs.

CONCLUSIONS: Methylation of MEFV exon2 and surrounding introns lead to loss of proteins which may play a role in its inclusion. Identifying divergent protein bands with mass spectroscopy will allow us to analyze whether these proteins were previously linked with splicing, and to propose a mechanism for the splicing of MEFV second exon.

Keywords: FMF. MEFV. alternative splicing, methylation, protei

S-09 [Kanser Genetiği]

Neoplazi Şüphesi Nedeni ile Uygulanan Endometrium Biyopsilerinde ve Neoplazi Tanısı ile Histerektomi Uygulanan Olgularda Mikrosatellit İnstabilitesinin Araştırılması

Cemal Ekici[1], Timur Tuncalı[2], Hatice Ilgın Ruhi[2], Nuket Yürür Kutlay[2], Halil Gürkan Karabulut[2], Arzu Vicdan[2], Fatma Ajlan Tükün[2]

[1]İnönü Üniversitesi Tıp Fakültesi, Tıbbi Biyoloji ve Genetik Anabilim Dalı, Malatya
[2]Ankara Üniversitesi Tıp Fakültesi, Tıbbi Genetik Anabilim Dalı, Ankara

GİRİŞ VE AMAÇ: Tarama amacıyla patolojik inceleme yapılan dokulardan eş zamanlı olarak alınan örneklerde MSI(Mikrosatellite İnstabilitesi) analizi ile, özellikle erken yaş olgularında olası endometriyum kanserlerlerinin presemptomatik tanısına tarama testi ile katkıda bulunulması. MSI saptanan olgularda ailesel endometriyum kanser olasılığının instabilite ile olgulardaki neoplazi gelişim aşamasının ilişkilendirilerek ortaya konması amaçlanmıştır.

YÖNTEM: Doku ve periferik kandan DNA izolasyonu yapıldıktan sonra. MSI fragman analizi için multipleks polimeraz zincir reaksiyonu uygulanmıştır. Yedi farklı lokusa ait primer çiftleri kullanılarak reaksiyon gerçekleştirilmiştir. Fragman analizi, Applied Biosystems 3130 Genetic Analyzer cihazı kullanılarak yapıldı. Fragman analizi için "Gene Mapper Microsatellite"yazılımı versiyon 4.0 kullanılmıştır. MSI pozitifliği için her lokusun doku ve periferik kan kökenli inceleme sonuçları karşılaştırılmıştır. Doku DNA'larında 3 bç ve üstünde fragman varlığı MSI pozitifliği şeklinde değerlendirilmiştir. Penta C ve Penta D lokusları populasyonda 1-3 arası değişen sayıda pikler şeklinde varyasyon göstermekte olduğundan bu polimorfik özellik, örneklerin kontaminasyon kontrolu olarak da kullanılmıştır.

BULGULAR: Endometrium biyopsisi yapılan 100 hastadan birinde ve histerektomi yapılan 43 hastadan 10'unda MSI saptanmıştır. Endometrium biyopsili MSI pozitif olgunun patoloji sonucu basit endometrial hiperplazi olarak rapor edilmişti. Histerektomi sonucu dokularında MSI pozitif olguların tümünün patoloji sonuçları endometrioid adenokarsinom olarak saptanmıştır. MSI pozitif olan kanserli olguların tümünün patoloji sonucu erken evre (9'u Evre IA ve 1'i Evre IB) endometrioid adenokarsinom olarak rapor edilmiştir. Endometrioid adenokarsinomların %37'sinde, basit endometrial hiperplazilerin ise %9'unda MSI pozitif bulunmuştur.

TARTIŞMA VE SONUÇ: MSI incelemesi ile olası ailesel endometriyum kanser riskinin belirlenmesi. MSI saptanan olguların risk altında olduğu belirlenen aile bireylerine genetik danışmanlık eşliğinde moleküler genetik analiz olanağı sunulmuştur. MSI; ailesel veya sporadik kanser olgularında tanı ve tedavinin planlanması, ileri moleküler genetik testlerin kararı ve ailesel olgularda risk altındaki bireylere danışmanlık verilmesi amacıyla faydalı ve kolay uygulanabilir bir tarama testidir.

Anahtar Kelimeler: Ailesel polipsiz kolon kanseri,endometrial biyopsi, endometrium kanseri, fragman analizi, mikrosatellit instabilitesi

S-10 [Kanser Genetiği]

Interaction of CD200 Overexpression on Tumor Cells with CD200R1 Overexpression on Stromal Cells: An Escape from the Host Immune Response in Rectal Cancer Patients

Atıl Bisgin[1], Wen Jian Meng[2], Gunnar Adell[3], Xiao Feng Sun[2]

[1]Medical Genetics Department of Balcali Clinics and Hospital, Cukurova University Faculty of Medicine, Adana, Turkey
[2]Department of Oncology, Linköping University and County Council of Östergötland, Linköping, Sweden
[3]Department of Surgery, Linköping University and County Council of Östergötland, Linköping, Sweden

INTRODUCTION - OBJECTIVE: CD200 imparts an immunoregulatory signal through its receptor - CD200R1, leading to the suppression of tumor specific immunity. The mechanism of CD200:CD200R1 signaling pathway is still uncertain. In thıs study, our aim is to investigate the expression and localization of CD200 and its receptor CD200R1 in normal mucosa and rectal cancer patients.

METHOD: The immunohistochemical expressions and localizations of CD200 and CD200R1 were examined in 140 rectal cancer patients. Seventy nine of 140 underwent the preoperative radiotherapy treatment and the others were untreated prior to the surgery. In addition, 121 normal rectal mucosa samples were evaluated.

RESULTS: CD200 was expressed in normal mucosal epithelium and rectal cancer. Expression of CD200R1 was seen in normal mucosal epithelium and stromal cells of tumor samples. We found significant up-regulation of CD200 in rectal cancer tissues compared to the normal mucosa (P = 0.001). Interestingly, CD200R1 was overexpressed in stromal cells of rectal cancer patients presenting metastases compared to patients without metastases (P = 0.002). However, there is no difference in the expression levels between stromal cells and tumor cells. More than that, the up-regulation of CD2OO in tumor cells and CD200R1 overexpression in stromal cells was observed in 87 % of metastatic rectal cancer patients. These high expression levels of tumoral CD200 and stromal CD200R1 were significantly correlated with lymph node metastasis.

CONCLUSIONS: Interaction of CD200 and CD200R1 and their expression profile might be useful to follow-up disease progression in terms of carcinogenesis and metastasis

Keywords: CD200:CD200R1 signaling, rectal cancer, molecular biomarker

S-11 [Kanser Genetiği]

Mide Kanseri Hücrelerinde Theranekronun Otofajik Etkisinin İncelenmesi

Vildan Betül Yenigün[1], Ali Ahmed Azzawri[1], Didem Taştekin[2], Hasan Acar[1]

[1]*Selçuk Üniversitesi Tıp Fakültesi, Tıbbi Genetik Anabilim Dalı, Konya*
[2]*İstanbul Üniversitesi Tıp Fakültesi, Tıbbi Onkoloji Bilim Dalı, Istanbul*

GİRİŞ VE AMAÇ: Mide kanseri, midenin mukoza epitelinde başlayıp mide duvarına yayılan ve hızlı seyreden bir kanser türüdür. Theranekron, kahverengi örümcek olarak bilinen Tarantula cubensis'den elde edilmiş bir örümcek venomudur. Veterinerlik alanında, özellikle pürülan ve nekrotik dokulara müdahale dahil birçok farklı hastalığın konvansiyonel tedavisinde kullanılan homeopatik bir ilaçtır. Literatürde, theranekronun köpeklerde non-metastatik meme tümörlerinde regresyona sebep olduğu gösterilmiştir. Otofaji, hücrelerde homeostazı bozan çeşitli faktörlerin uyarımı sonucu aktive olan sinyal yolaklarının etkisiyle hücrelerin programlı şekilde ölümüdür. Mevcut ön çalışmada, theranekronun mide kanseri hücrelerindeki otofajik etkisinin araştırılması hedeflendi. YÖNTEM:Mide kanseri hücreleri için metastatik AGS, non-metastatik MKN-45 ve kontrol hücre olarak HEK-293 hücre hatları kullanıldı. Bu hücrelerde theranekronun IC50 dozu ve süresi tespit edildi. Belirlenen sürede farklı dozlarda theranekronun hücre ölümü üzerine etkisi incelendi. Theranekronun mide kanser hücrelerinde otofajik etkisi LC3-GFP translokasyonu ile belirlendi. Pozitif kontrol olarak otofajik etkisi bilinen rapamycin kullanıldı.

BULGULAR: Farklı dozlarda 6 saat süreyle theranekron uygulanan metastatik AGS ve non-metastatik MKN-45 hücreleri theranekron uygulanmayan kontrol hücreleri ile karşılaştırıldığında, theranekronun doza bağlı olarak hücre canlılık oranını azalttığı gözlendi. Benzer şekilde, LC3-GFP plazmidi transfekte edilen mide kanser hücrelerinin otofagozomlarında GFP birikiminin kontrol hücrelerine göre arttığı tespit edildi (sırasıyla HEK-293, AGS, MKN-45; $p<0,05$, $p<0,05$, $p<0,05$).

TARTIŞMA VE SONUÇ: Theranekronun mide kanseri hücrelerinin ölümünü artırdığı ve otofajiyi uyardığı gözlendi. Bununla birlikte, kontrol HEK-293 hücresinde de belirli oranda benzer etkiler göstermesi nedeniyle, theranekronun kanser hücrelerine karşı özgün etkisinin olmadığı tespit edildi.

Anahtar Kelimeler: mide kanseri, otofaji, theranekron

S-12 [Kanser Genetiği]

Baş–Boyun Kanserlerinde Kanser Kök Hücre İzolasyonu ve Karakterizasyonu

Mehmet Gündüz[1], Ömer Faruk Hatipoğlu[1], Elif Nihan Çetin[1], Eyyüp Üçtepe[1], Mustafa Semih Elitok[2], Esra Gündüz[1]

[1]*Turgut Özal Üniversitesi, Tıp Fakültesi, Tıbbi Genetik Anabilim Dalı*
[2]*Turgut Özal Üniversitesi, Tıp Fakültesi 5.Dönem*

GİRİŞ VE AMAÇ: Baş-boyun kanserlerinde mevcut cerrahi ve kemoradyoterapideki gelişmelere rağmen sağ kalım oranlarında uzun yıllar önemli bir değişim olmamıştır. Mevcut tedavilerin yetersiz kalmasında en büyük etken, kanserin büyüme mekanizmalarının bilinmemesi, erken teşhisin yapılamaması ve metastaz yapmasıdır. Ayrıca uygulanan cerrahi tedaviler boyun, yüz, ağız içi, laringofarinks gibi anatomik yapılarda da ciddi deformitelere ve bunun sonucunda da yutma, konuşma gibi hayat kalitesini de etkileyen önemli fonksiyonların bozulmasına neden olmaktadır. Bu çalışmanın amacı da tümörün başlangıcında önemli rol oynayan kanser kök hücrelerinin izole edilmesi ve bununla beraber karekterlerinin tanımlanmasıdır.

YÖNTEM: Çalışmada hedeflerimize ulaşmak için daha önce de işbirliği yaptığımız Finlandiya Turku üniversitesinden Prof. Grenman'a ait çok sayıdaki baş boyun primer tümör ve onların lenf nodu metastazlarına ait hücre dizileri kullanılmıştır. Çoğaltılan hücreler, FACS (Fluorescence Activated Cell Sorting) yöntemi kullanılarak baş boyun KKH markırı olan, PE işaretli ALDH1 antikoru ile KKH (Kanser Kök Hücre) izolasyonu yapılmıştır. İzolasyonu yapılan KKH'leri ilk olarak KKH mediumu ile muamele edilerek küre oluşum analizi yapılmış, daha sonra elde edilen kürelerin analiz için kanser kök hücresi markerlarından olan SOX-2, OCT-4 ve KLF-4 kullanılmıştır. Son olarak karakterizasyon yöntemi olarak ise immünohistokimyasal yöntem ile elde edilen Küreler boyanmıştır. Bu deney için yine baş boyun KKH markırı olan ALDH1 antikoru kullanılarak küreler boyanmıştır.

BULGULAR: Baş boyun hücre hattından ALDH1 antikoru kullanılarak, FACS yöntemi ile 1/1000 oranında KKH'si izole edilmiştir. Elde edilen KKH'lerinden küre oluşumu gözlenmiştir. Elde edilen küreler ise immünohistokimyasal olarak ALDH1 ile boyanarak KKH karakterizasyonu yapılmıştır.

TARTIŞMA VE SONUÇ: PCR analiz sonucuna göre kanser kök hücrelerinde kanser hücrelerine göre bu markerların ekspresyonun arttığı ve KKH'lerinde 3 gün sonra küre hücre oluşumu gözlenmiştir. Bu küreler KKH markırı olan ALDH1 ile imünohistokimyasal olarak boyanmış ve pozitif sonuç alınmıştır.

Anahtar Kelimeler: Baş–Boyun kanseri, Kanser Kök Hücre, Biomarkır

S-13 [Prenatal, perinatal tanı ve üreme genetiği]

Multipl Kromozomal Yeniden Düzenlenim Saptanan Fetüsün Tanısında Array CGH

Aysel Tekmenüray[1], Meral Yirmibeş Karaoğuz[1], Mehmet Ali Ergün[1], Deniz Karçaaltıncaba[2]

[1]*Gazi Üniversitesi Tıbbi Genetik Anabilim Dalı, Ankara*
[2]*Gazi Üniversitesi Kadın Hastalıkları ve Doğum Anabilim Dalı, Ankara*

GİRİŞ VE AMAÇ: Fetal anomali saptanan olgularda standart olarak ilk uygulanacak inceleme, G-bantlama ile karyotiplemedir. Son zamanlarda, kromozom analizi ile birlikte, yüksek rezolüsyona sahip olan ve tüm genoma yönelik tarama yapabilen array tabanlı moleküler tekniklerin bir arada

kullanımının optimal genetik tanı koymada yardımcı olabileceği gösterilmiştir. Burada, reprodüktif öyküsünde tekrarlayan düşükleri olan ve son gebeliklerinde fetal anomali tespit edilen çiftin ve bu gebeliğe ait fetüsün prenatal ve postmortem genetik incelemeleri sunulmuştur.

YÖNTEM: Amniyon sıvısı uzun dönem doku kültüründen hazırlanan preparattan GTG (Giemsa Tripsin) bantlama ile kromozom analizi, FISH (Floresan in situ Hibridizasyon) incelemesi; fetüsün postmortem intrakardiyak kan ve ebeveynlerin venöz kan kültürlerinden elde edilen preparattan HRB (yüksek rezolüsyonlu bantlama) ile kromozom analizi; fetüsün postmortem cilt örneğinden array CGH (komperatif genomik hibridizasyon) yöntemi ile moleküler karyotipleme yapılmıştır.

BULGULAR: Fetal USG de rocker bottom feet görülmesi üzerine trizomi 18 şüphesi nedeniyle amniyon sıvısının interfaz hücrelerinden yapılan FISH analizi normal bulunmuştur. GTG bantlamada 13. ve 22. kromozomlar arasında resiprokal translokasyon ve 15. kromozomun uzun kolunda artış tespit edilmesi üzerine yeniden düzenlenimin orijinini belirlemek amacıyla ebeveynlerin sitogenetik incelemesi yapılmış ve 15. kromozomdaki artışın de novo; 13-22. kromozomlar arasındaki translokasyonun ise ailesel olduğuna karar verilmiştir. Daha sonra yapılan FISH analizinde 15. kromozomun telomer bölgesinin kayıp olduğu gösterilmiştir. Genetik danışma verilen ailenin gebelik terminasyonuna karar vermesi üzerine postmortem cilt örneğinden yapılan array CGH analizinde 9p24.3-21.3 bölgesinde duplikasyon ve 15q26.3 bölgesinde delesyon bulunmuştur [46,XY,add(15)(q26)dn,t(13;22)(14.1;q12.2)pat.ish der(15)(D15S936-)arr9p24.3p21.3(220,253-21,708,430)x3,15q26.3(101,373,740-102,383,473)x1].

TARTIŞMA VE SONUÇ: Fetüsdeki 9. kromozomun kısa kol kısmi trizomisi ve 15. kromozomun uzun kol terminal bölgesinin monozomisinin de novo veya gonadal mozaisizm sonucu olabileceği düşünülmüş olup aileye bu durumun hafif-orta-ağır mental retardasyona yol açabileceği bilgisi verilmiştir. Sonuç olarak; ilk basamakta kromozom analizi ne kadar değerli bir teknik olsa da array CGH gibi daha ileri moleküler tekniklerin kullanımı genetik tanıda önemlidir.

Anahtar Kelimeler: array CGH, fetal anomali, genetik tanı, prenatal tanı

S-14 [Prenatal, perinatal tanı ve üreme genetiği]

En Hızlı Her Zaman En Güvenilir midir? Non Invaziv Genetik Testler

Birep Sadiye Aygun[1], Francesca Romana Grati[2], Laura Gribaldo[1]

[1]European Commission Joint Research Center Institute for Health and Consumer Protection PHPC Unit Via Enrico Fermi 1 21027 Ispra Italy
[2]TOMA Laboratories Advanced Biomedical Assays, S.p.A., Busto Arsizio (VA), Italy

GİRİŞ VE AMAÇ: Non invaziv genetik tanı/tarama testleri kan, idrar vb. vücut sıvılarında bulunan nükleik asit (DNA/mRNA/miRNA) veya aminoasitt özellikli biyobelirteçlerin moleküler biyoloji ve ileri genom teknolojileri kullanılarak tespiti ve izlenmesini sağlayan yenilikçi ve hasta dostu tekniklerdir. Hamilelikte anne ve fetusun sağlık durumu hakkında bilgi sahibi olmak, farklı kanser türleri veya kardiyovasküler hastalıklar gibi kronik kompleks bozukluklarda hastalığın erken teşhisi, hastalığın tekrarı riskinin öngörülmesi, veya hastalığın varsa metaztazik özelliğinin tespitine yardımcı olmak, kullanılacak ilaç ve/veya dozajlama seçimlerine yön vermek gibi amaçlara hizmet eden non invaziv testler mevcuttur. Benzer bir biçimde nadir yahut ultra nadir hastalıkların daha kısa sürede teşhisi, hastalık prognozunun anlamlandırılması ve henüz bilinmeyen hastalıkların tanımlanmasında non invaziv genetik testler önemli bir rol oynamaktadır.

Hastanın yaşam kalitesini yükselten, genellikle tanı ve tedavi süresini kısaltmanın yanısıra sağlık hizmeti kalitesini de arttıran non invaziv test yöntemlerinin geliştirilmesi ve bu testlerde kullanılacak anlamlı biyobelirteçlerin araştırılması çalışmaları tüm dünyada öncelikli olarak desteklenen bir alandır. Türkiye'de özgün non inaziv genetik tanı ve tarama testleri yeterince yaygın ve etkin olarak kullanılmamaktadır. Konuyla ilgili literatürde ülkemiz kaynaklı yayın sayısı yok denecek kadar azdır. Önümüzdeki on yıllarda önleyici ve kişiye özel tıp yaklaşımlarının da temelinde yer almasına kesin gözüyle bakılan bu yöntem gerek diagnoz gerek prognoz gerekse de hasta dostu kaliteli sağlık hizmetleri sunulması açısından pek çok yenilikçi uygulamaya temel teşkil edecektir. Önleyici tıp, toplumsal tarama, anne ve çocuk sağlığı gibi azami önem verilen alanlarda devlet kaynaklı pek çok tedbirin hayata geçirildiği ve desteklendiği bu dönemde bu teknolojinin ülkemiz içinde tanınması, benimsenmesi, yaygın etkin ve verimli bir biçimde kullanılması toplum sağlığına olumlu katkılar yapacaktır.

YÖNTEM: RTPCR vs NGS

BULGULAR: Kalite parametreleri

TARTIŞMA VE SONUÇ: Bu sunum kapsamında non invaziv yöntemlerin verimli kullanımı için süreçleri içeren yönerge, talimat ve ISO17025 ve ISO 15189 gibi kalite sistemlerine dahil edilecek SOPler geliştirilmesi ve standardizasyon konusunda atılması gereken adımlar örnekler ile ele alınacaktır.

Anahtar Kelimeler: Non invaziv genetik tanı/ genetik tarama, RTPCR, NGS, DTC genetic testing, LD genetic testing, ISO17025, ISO15189

S-15 [Sitogenetik]

Ailesel t(1;19)(p13.3;p13.1) Dengeli Resiprokal Translokasyon ve Turner Sendromu birlikteliği: {45,X,t(1;19)(p13.3;p13.1)mat}

Özlem Sezer[1], Elif Özsu[2]

[1]Samsun Eğitim ve Araştırma Hastanesi, Tıbbi Genetik Bölümü, Samsun
[2]Samsun Kadın Doğum ve Çocuk Sağlığı Hastanesi, Pediatrik Endokrinoloji Bölümü, Samsun

GİRİŞ VE AMAÇ: Turner Sendromu (45,X), Monozomi X, gebe kadınların yaklaşık %3 ünü etkileyen ve kadınlarda en sık görülen seks kromozom anomalisidir. Dengeli translokasyonlarla, Monozomi X kromozom kuruluşu birlikte çok nadir gözlenmektedir. Bildiğimiz kadarıyla şimdiye kadar; 45, X kromozom kuruluşuna sahip 4 Dengeli Robertsonian Translokasyon ve 1 Ailesel Dengeli Resiprokal Translokasyon tanımlanmıştır. Hipergonodotropik hipogonadizm ve Turner Sendromu klinik tanısı ile Pediatrik Endokrin polikliniğinden Tıbbi Genetik polikliniğimize refere edilen, 13y 3 aylık kız hastada; 45,X,t(1;19)(p13.3;p13.1) kromozom kuruluşu saptanmış olup parental orijin incelendiğinde translokasyonun anne kaynaklı olduğu gözlenmiş ve aile taraması başlatılmıştır.

YÖNTEM: OLGU: Aralarında akrabalık olmayan 36y anne ve 37y babanın 3 gebeliğinden 2. canlı doğanı diğer iki kardeş erkekti. 2800gr sezaryen ile miadında doğmuştu. En az 3 kuşak pedigri analizi incelendiğinde anne-annenin 13 gebeliğinden 2sinin doğduktan hemen sonra eks olduğu ve 1 spontan abortusu olduğu, annenin 2 kardeşinin de mental retardasyon ve multibl konjenital anomaliye sahip olduğu öğrenildi.

BULGULAR: Ağırlık:36.5gr (5th - 10th), Boy:136(< 3rd), BÇ:54cm idi. Kısa boy, düşük ense saç çizgisi, yüzde benler, dar yüksek damak, kulaklar geriye açılı ve antevert, sinofri, pektus ekskavatum, meme başları ayrık, kubitus valgus, el başparmak brakidaktilik, ayak başparmak iri, ayak 1-2 parmak arasında gap mevcuttu. Kromozom analizi: 45,X,t(1;19)(p13.3;p13.1). Y kromozom FISH analizi: Y kromozomuna ait sinyal saptanmadı. Parental kromozom analizinde babada: 46,XY; annede: 46,XX,t(1;19)(p13.3;p13.1) kromozom kuruluşu saptandı ve olgu ailesel dengeli resiprokal translokasyon taşıyıcılığına sahip Turner Sendromu tanısı aldı: 45,X,t(1;19)(p13.3;p13.1) mat. CBC, ABK, TFT, İşitme testi, EKO, göz/gözdibi muayenesi, Kranial MR: Normal, KENT-EGY:IQ=95 "Normal Zeka", Batın USG: Sol böbrek hipoplazik, sağ pelvis dilate, Pelvik USG: uterus hipoplazik, endometial kavite seçilemedi, her iki over dokusu seçilemedi. Diğer aile bireylerinin sitogenetik analizleri devam etmektedir.

TARTIŞMA VE SONUÇ: Çalışmamızda, ailenin diğer bireyleri dengeli resiprokal translokasyon taşıyıcılığı açısından taranarak ilgili ön genetik danışma verildi. Ailenin sonraki gebeliklerindeki olasılıklar anlatılarak, Preimplantasyon genetik tanı ve prenatal tanı konularında bilgilendirildi.

Anahtar Kelimeler: Ailesel Resiprokal Translokasyon, Turner sendromu, Genetik Danışma

S-16 [Klinik Genetik ve Dismorfoloji]

Characterization of Genetic Defects on GHRHR Signaling in Children with IGHD

Ahmet Arman[1], Bumin Dündar[2], Ergün Çetinkaya[3], Atilla Büyükgebiz[4]

[1]Marmara University, School of Medicine, The Department of Medical Genetics, İstanbul, TURKEY
[2]Katip Çelebi University, The Department of Pediatric Endocrinology, İzmir, TURKEY
[3]Endomer Pediatric Endocrinology Center, Anakara, TURKEY
[4]Bilim University, The Department of Pediatric Endocrinology, İstanbul, TURKEY

INTRODUCTION -
OBJECTIVE: Isolated Growth hormone deficiency (IGHD) is defined as a medical condition associated with growth failure due to insufficient production of growth hormone (GH) or lack of growth hormone action. It occurs with an incidence between 1/4000 and 1/10 000 live births. Most of cases are sporadic and idiopathic but 5-30% of growth hormone deficiency (GHD) has genetic etiology. Mutations in the gene encoding for growth hormone releasing hormone receptor (GHRHR) have been detected in patients with IGHD type IB. However, prevalence of GHRHR mutations in Turkish population has not been determined. Purpose of our research was to identify mutations on GHRHR gene in children with IGHD in Turkish population.

METHOD: A total 96 patients with IGHD (59 boys, and 37 girls) were included in this study. At least two GH stimulation tests were performed on ninety six patients diagnosed as isolated IGHD. Height and weight-standard deviation score were calculated according to normal age, sex and pubertal-maturation standards. Serum GH levels were measured by RIA or ELISA, IGF-1 and IGFBP3 levels were determined by immunoradiometric assays. Exon1-13 and exon/intron boundaries of GHRHR were amplified by suitable primers. The PCR products for GHRHR gene were sequenced with primers.

RESULTS: We analyzed the GHRHR gene for mutations in ninety six patients with IGHD based on sequence results. We identified novel p.K264E, p.S317T, p.S330L, p.G369V, p.T257A and C base insertion on position 380 (c.380inserC) mutations. Almost all mutations are homozygote but p.S317T mutation is heterozygote. This is indicating the number of mutation of genetic defects for IGHD.

CONCLUSIONS: Several mutations in GHRHR gene were determined for the first time in Turkish population and we are also reporting new five missense and one insertion mutations for GHRHR gene. Furthermore, first insertion mutation in this gene was being reported by our group.

Keywords: IGHD, GHRHR gene, and Short Stature

S-17 [Genetik hastalıklarda tedavi]

İdiyopatik Pulmoner Fibrozis Patogenezindeki Önemli Moleküllerin RNA İnterferans ile Susturulması ve Yeni Tedavi Protokollerinin Geliştirilmesi

Eyyüp Üçtepe[1], Mehmet Gündüz[1], Fazilet Yılmaz[2], Esra Gündüz[1], Duygu Aydın[3], Duygu Özol[4]

[1]Turgut Özal Üniversitesi, Tıp Fakültesi, Tıbbi Genetik Anabilim,Ankara
[2]Turgut Özal Üniversitesi, Tıp Fakültesi, Dönem 6 Öğrencisi, Ankara
[3]Turgut Özal Üniversitesi, Tıp Fakültesi, Fizyoloji Anabilim,Ankara
[4]Turgut Özal Üniversitesi, Tıp Fakültesi, Göğüs Hastalıkları Anabilim,Ankara

GİRİŞ VE AMAÇ: İdiyopatik Pulmoner Fibrozis (İPF) alt solunum yolları ve akciğer interstisyumunda aşırı derecede ekstraselüler matriks elemanları ve myofibroblast hücrelerinin depolanması ile karakterizedir. Tanı anından itibaren ortalama yaşam süresi 3 yıldır. Prevalansı 100.000'de 14-43 arasındadır. Son yıllardaki tıbbi alandaki birçok gelişmeye rağmen, İPF hastalığının sağ kalım ve tedavi oranlarında ciddi hiç bir değişiklik olmamıştır ve hastalar koruyucu ve tedavi edici yeni tedavi modalitelerine ihtiyaç duymaktadır. Bu durum İPF hastalığının patogenezinin tam olarak aydınlatılamamış ve hastalığın sanılandan çok daha kompleks olmasının bir yansımasıdır. Bu projedeki amacımız; İPF patogenezinde önemli rol oynadıkları gösterilen osteopontin, Twist ve Wnt-5a genlerini hedef alan siRNA'lar tasarlayarak, bu moleküllerin fibrozis ilişkili genlerle etkileşimini incelemek ve bu genleri susturmanın fibrozis tedavisinde ne kadar efektif olduğunu araştırmaktır. Böylece ölümcül ve halen tedavisi olmayan İPF hastalığı için yeni bir tedavi yöntemine kapı aralamak istiyoruz.

YÖNTEM: A549 insan alveol epiteli hücre hatları TGF-β tedavisi ile uyarılarak epitelyo-mezenşimal dönüşüm (EMD) tetiklendi. Daha sonra bu hücre hattında hedef moleküllerimiz Osteopontin, Twist1 ve Wnt5a genlerinin ekspresyonları siRNA aracılığıyla baskılandı. Hücre kültüründen Trizol ile total RNA izolasyonu yapıldıktan sonra reverse transkriptaz ile cDNA'ler oluşturuldu ve Twist, Wnt5a, Osteopontin, Fibronektin, TGF-β1, COL1α2, COL3α1, E-kaderin, α-SMA, Vimentin molekülleri için uygun primerler tasarlanarak genlerin ekspresyonları Real Time PZR ile mRNA düzeyinde değerlendirildi. Sonuçlar SPSS (versiyon 21) istatistik programı ile analiz edildi.

BULGULAR: TGF-β ile A549 hücre hattında E-kaderin ekspresyonu belirgin şekilde azalırken, Vimentin ekspresyonunun arttığı görüldü. Böylelikle A549 hücre hattında EMD başarı ile gerçekleştirildi. Daha sonra bu hücre hatlarına hedef moleküllerimizi Twist, Wnt5a, Osteopontin siRNA'larla başarılı şekilde baskılanarak EMD ve fibrozis ilişkili genler üzerindeki etkileri gösterildi.

TARTIŞMA VE SONUÇ: İnsan akciğeri alveoler hücre dizisinde siRNA'lar uygulandıktan sonra EMD ve fibrozis oluşumundan sorumlu genlerin ekspresyonlarındaki değişiklikler incelenmiştir.

Anahtar Kelimeler: İdiyopatik pulmoner fibrosis, Osteopontin, siRNA, Twist, Wnt5a

Şekil. TGF-Beta ile indüklenmiş A549 insan alveol epiteli hücre hattında siRNA tedavilerinin EMD ve fibrozis ilişkili genler üzerindeki etkileri

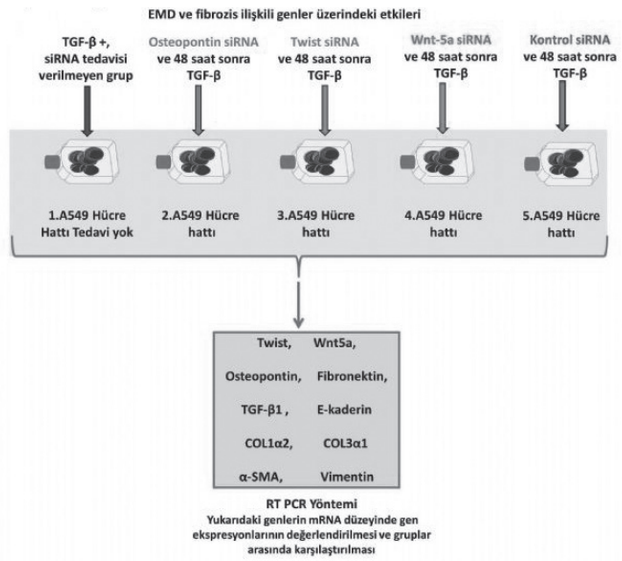

S-18 [Multifaktöryel Hastalıklar]

Obez Hastalarda {MC4R} (ekzon) ve {FTO} (1.intron) Genlerinde Mutasyon ve Polimorfizm Araştırması

Mustafa İnanç[1], Beyhan Cengiz[2], Ahmet Uludağ[3], Ali Saklamaz[4], Füsun Saygılı[5], Hüseyin Arıkan[6]

[1]Çanakkale Onsekiz Mart Üniversitesi, Sağlık Hizmetleri MYO, Çanakkale
[2]Gazi Üniversitesi, Tıbbi Genetik Bilim Dalı, Ankara
[3]Çanakkale Onsekiz Mart Üniversitesi, Tıbbi Genetik Bilim Dalı, Çanakkale
[4]Şifa Üniversitesi, Beslenme ve Diyetetik, İzmir
[5]Ege Üniversitesi Tıp Fakültesi Endokrinoloji Bilim Dalı, İzmir
[6]Ege Üniversitesi, Biyoloji, İzmir

GİRİŞ VE AMAÇ: Obezite son yıllarda tüm Dünya'da artan prevalansı ile birlikte birçok hastalık için risk faktörü olan multifaktöriyel bir hastalıktır. Obezite gelişiminde genetik yatkınlık önemli rol oynamaktadır. Hastalığa neden olan genetik faktörlerin belirlenmesi ve populasyonla ilişkisinin ortaya konması tedavinin başarı şansını artıracaktır. Bundan dolayı Türk toplumunda monogenik (MC4R) ve poligenik (FTO) obeziteye neden olan genetik varyantların belirlenmesini ve ilişkisinin ortaya konmasını amaçladık.

YÖNTEM: Çalışmaya alınan 127 obez hasta ve 72 kontrol grubu bireyde MC4R genine ait tek ekzon DNA dizi analizi ile tarandı. FTO geninin 1.intronik bölgesinde yer alan rs9939609 ve rs8050136 polimorfizmleri ise Allel Spesifik Oligonükleotit PCR yöntemi ile araştırıldı.

BULGULAR: MC4R geninde gerçekleştirilen DNA dizi analizi sonucunda 5 tanesi literatürde kayıtlı olmayan 9 farklı gen değişimi saptandı. Çalışma grubundaki bireylerin %24,62'sinde MC4R gen değişimi belirlendi. FTO geni rs9939609 polimorfizmi çalışma grubundaki bireylerin %67,83'ünde, rs8050136 polimorfizmi ise %69,34'ünde saptandı. FTO rs9939609 polimorfizminde risk allelini (A) taşımanın, kontrol ve obez hasta grupları arasında istatistiksel olarak anlamlı düzeyde farklılık gösterdiği belirlendi ($p<0,05$). Yabanıl genotip (TT) referans olarak alındığında diğer genotipleri bulundurma durumunun obezite riskini 2,15 kat artırdığı saptandı. Tip 2 diyabet ve ailesel tip 2 diyabet durumları bu polimorfizme ait en az bir risk alleli taşıyan grupta, risk alleli taşımayan gruba göre istatistiksel olarak anlamlı düzeyde yüksek bulundu ($p<0,05$). FTO rs8050136 polimorfizminde risk allelini (A) taşımanın, kontrol ve obez hasta grupları arasında istatistiksel olarak anlamlı düzeyde farklılık gösterdiği bulundu ($p<0,05$). Yabanıl genotip (CC) referans olarak alındığında diğer genotipleri bulundurma durumunun obezite riskini 2,21 kat artırdığı saptandı. Yapılan haplotip analizinde C ve A allelleri yan yana geldiğinde obezite riskinin 0,619 kat azaldığı belirlendi.

TARTIŞMA VE SONUÇ: Gerçekleştirdiğimiz bu çalışma ile FTO genindeki polimorfizmler Türk toplumunda ilk kez araştırıldı. MC4R geninde daha önce literatürde tanımlı olmayan 5 yeni mutasyon saptandı. Sonuçlar, Türk toplumunda gözlenen obezitenin genetik altyapısının daha iyi anlaşılmasına ve ileride rutin tarama panellerinin geliştirilmesine katkı sağlayabilecektir.

Anahtar Kelimeler: FTO, MC4R, mutasyon, obezite, polimorfizm,

11. ULUSAL

TIBBİ GENETİK KONGRESİ

24-27 Eylül 2014, İSTANBUL

POSTER BİLDİRİLER

P-001 [Bioinformatics and genomic technology]

CASP3 Geninin 3'UTR Bölgesinin miRSNP'ler ve Bu Bölgeyi Hedefleyen miRNA'lardaki SNP'ler Bakımından Kompütasyonel Analizi

Sercan Ergün, Serdar Öztuzcu

Gaziantep Üniversitesi, Tıp Fakültesi, Tıbbi Biyoloji Anabilim Dalı, Gaziantep, Türkiye

GİRİŞ VE AMAÇ: Apoptoz sağlıklı yaşam/ölüm dengesini tutan, katı bir şekilde organize edilen bir olgudur. Apoptozdaki bir bozulma otoimmuniteye veya kansere yol açabilir, ancak artan apoptoz dejeneratif hastalıklara sebep olabilir. Son birkaç yılda yapılan çalışmalar pek çok apoptozla ilişkili miRNA, onların hedeflediği genleri, biyolojik fonksiyonlarını ve muhtemel ilaç ilişkilerini tanımlamıştır. miRNA genlerinin genomik dizileri üzerinde veya miRNA'ların hedeflediği gen bölgelerindeki (miRSNP) polimorfizmler, miRNA işleyişini etkilemektedir. Çünkü miRNA etkisini hedefleme etkinliği üzerinden göstermektedir. Her ne kadar miRNA genlerinin genomik dizileri üzerindeki polimorfizmler oldukça nadir olsa da, hedef genlerdeki miRNA bağlanma bölgelerindeki SNP'lere daha sık rastlanmaktadır. Çeşitli çalışmalar, hedef genlerdeki miRNA bağlanma bölgelerindeki SNP'lerin miRNA-hedef transkript arasındaki etkileşimi kuvvetlendirebileceğini veya zayıflatabileceğini ve bu SNP'lerin kanser ve diğer hastalıklarla ilişkili olduğunu göstermiştir. Biz de apoptozda kilit rol oynayan kaspaz-3'ün sentezlendiği CASP3 genindeki miRSNP'leri ve CASP3 geninin 3'UTR bölgesini hedefleyen miRNA'ların genomik dizilerindeki SNP'leri tanımlamayı ve bu SNP'lerin apoptoz açısından etkilerini değerlendirmeyi amaçladık.

YÖNTEM: DIANA Tools, miRTarBase, miRanda, TargetScan, STarMir veri tabanları kullanarak CASP3 genini hedefleyen miRNA'ları tespit ettik. Sonrasında dbSNP 138 veritabanı kullanılarak CASP3 genindeki miRSNP'leri ve CASP3 geninin 3'UTR bölgesini hedefleyen miRNA'ların genomik dizilerindeki SNP'leri taradık. CASP3 geninin 3'UTR bölgesindeki SNP'ler ile hedefleyen miRNA'ların genomik dizilerindeki SNP'lerin çakışıp çakışmadığını inceledik.

BULGULAR: CASP3 geni 3'UTR bölgesinde 43 farklı miRNA için 89 farklı miRNA bağlanma bölgesi ve bu bağlanma bölgelerinde 16 farklı SNP tespit ettik. Ayrıca, bağlanma bölgesinde SNP içeren miRNA'ların 3'ünün genomik dizisinde de SNP tespit ettik. Bu miRNA'lardaki 3 SNP'den bir tanesi aynı zamanda CASP3 genindeki bağlanma bölgesinde tespit edilen SNP'lerden bir tanesi ile çakışmaktadır. Bu miRNA miR-4802-3p'dir. Buna ek olarak, Bunun yanı sıra, miR-4802-3p apoptoz ile ilgili 3 geni (XIAP, IL1A ve SOX2) daha hedeflemektedir.

TARTIŞMA VE SONUÇ: Bu da demek oluyor ki, miR-4802-3p kaspaz-3'den farklı yolaklarla da apoptoz da kritik etkilere sahiptir. Sonuç olarak, bu çalışma miR-4802-3p ile apoptoz arasındaki sıkı ilişkiyi kompütasyonel olarak kanıtlayan ilk çalışma olmuştur.

Anahtar Kelimeler: Apoptoz, CASP3, miRSNP, 3'UTR bölgesi

P-002 [Bioinformatics and genomic technology]

Determination of ApoA1, HPX and POTEE Genes by OMIC Analysis in Breast Cancer

Naci Çine[1], Ahmet Tarık Baykal[2], Deniz Sünnetçi[1], Zafer Cantürk[4], Muge Serhatli[3], Hakan Savlı[1]

[1]Department of Medical Genetics, Faculty of Medicine, Kocaeli University, Kocaeli, Turkey.
[2]Department of Medical Biochemistry, School of Medicine, Istanbul Medipol University, Istanbul, Turkey
[3]Genetic Engineering and Biotechnology Institute, Marmara Research Center, TUBITAK, Kocaeli, Turkey
[4]Department of General Surgery, Faculty of Medicine, Kocaeli University, Kocaeli, Turkey

INTRODUCTION - OBJECTIVE: Breast cancer is the most common cancer in women and constitutes 23% of all female cancers. It is well recognized that breast cancer represents a heterogeneous group of tumors and little is known to the molecular events involved in the progression to cancer. Beside, available prognostic and predictive markers are not sufficient for the accurate determination of risk for many breast cancer patients. It is necessary to discover new molecular markers for accurate prediction of clinical outcome and individualizing therapy.

METHOD: In this study, we performed omics-based whole-genome trancriptomic and whole proteomic profiling with network and pathway analyses of breast tumors to identify gene expression patterns related to clinical outcome in this study. A total number of 20 samples from tumors comparing to 14normal appearing breast tissues were analyzed using both gene expression microarrays and LC-MS/MS.

RESULTS: We identified 585 down-regulated and 413 up-regulated genes by gene expression microarrays. Among these genes HPX, POTEE, and APOA1 were the most significant genes correlated with the proteomics profile

CONCLUSIONS: Our data demonstrate that mentioned findings are closely related to breast cancer and may be involved in robust detection of disease progression

Keywords: Microarray, Proteomic, Omic Analysis, Breast Cancer, HPX, POTEE, APOA1

P-003 [Bioinformatics and genomic technology]

Multigenik Hastalıklarda Mikrodizi Verilerinden Gen Seçimi için Yeni Bir Yöntem

Betül Yücetürk[1], Zeliha Görmez[1], Hüseyin Şeker[2], Ahmet Sertbaş[3]

[1]TÜBİTAK, İleri Genom ve Biyoenformatik Araştırma Merkezi (İGBAM), Gebze, Kocaeli
[2]Bilgisayar Bilimleri ve Enformatik Bölümü, De Montfort Üniversitesi, Leicester, UK
[3]İstanbul Üniversitesi, Mühendislik Fakültesi, Bilgisayar Mühendisliği Bölümü, İstanbul

GİRİŞ VE AMAÇ: Mikrodizi veri analizinde gen seçimi klasik yaklaşım olan istatistiksel yöntemlere dayanmaktadır. Diğer taraftan biyolojik verilerin yüksek boyutlu olmaları nedeniyle bu verilerde alt küme seçimi çok zor bir süreçtir. Son zamanlarda makine öğrenme yöntemleri biyo-istatistiksel yöntemlerin yerini almaya başlamıştır. Bu çalışmada mikrodizi verilerinden hastalık ilişkili genlerin seçimi için çok kriterli karar verme yöntemlerinin uygulanması hedeflenmiştir.

YÖNTEM: Bu çalışmada, çok amaçlı optimizasyon yöntemi olan Pareto Optimallik (PO) ile Analitik Hiyerarşi Proses (AHP) yöntemini birleştiren yeni bir hibrit metod önerilmiştir. PO yöntemi yardımıyla genlerin kendi arasında yarıştırılması sağlanarak, yüksek boyutlu mikrodizin verisi daha düşük boyutlara indirgenebilmiştir. Bununla birlikte seçilen genlerin kendi arasında bir önem derecesi yoktur. Bu problemin çözümü için seçilen genler AHP yöntemi ile önceliklendirilmiştir.

BULGULAR: Çalışmada, 22184 gen ve 159 bireyden (77 hasta, 82 kontrol) oluşan veri seti örnek bir vaka olarak ele alınmıştır. Uygulanan yöntem ile hastalık ilişkili 26 gen seçilmiştir. Seçilen genlerin hipertansiyon ile ilişkisi NCBI ve Genemania veri tabanlarında araştırılmış ve 15 genin hipertansiyon ile ilişkili olduğu görülmüştür. Ayrıca veri seti istatistik temelli GenePattern programı ile de analiz edilmiştir. Önerilen yöntemce seçilen genlerin GenePattern tarafından seçilen genlerle kesiştiği görülmüştür.

TARTIŞMA VE SONUÇ: Gen ifadelenme verilerinden oluşan kanser, hipertansiyon gibi hastalık veri kümelerinin analizinde amaç hastalığı

açıklayabilecek en az sayıda gen içeren alt kümeyi bulmaktır. Zira laboratuvar araştırmaları ile tüm genlerin analizinin yapılması ve hastalık ile ilişkisinin ortaya koyulması insan ömrünü aşabilecek bir durumdur. Bu sebeple araştırmacılara öncelik verebilecekleri bir alt küme sunmak temel hedeftir. Bu hedef makina öğrenme yöntemlerinin öznitelik seçimi problemi ile bire bir örtüşmektedir. Sonuç olarak, bu örnek çalışmada, toplumun büyük kısmını etkileyen kanser, hipertansiyon, diyabet gibi multigenik hastalıklarda en kritik aşama olan hastalık ilişkili genlerin seçimi için çok kriterli karar verme yöntemlerinin kullanılabileceği gösterilmiştir. Yöntem bir diğer açından, klasik mikrodizi yöntemlerince seçilen nispeten çok sayıdaki genin daha aza indirilmesi amacı ile de kullanılabilir.

Anahtar Kelimeler: Mikrodizi, Multigenik Hastalık, Gen Seçimi, Makine Öğrenme Yöntemleri, Çok Kriterli Karar Verme, Pareto Optimallik, Analitik Hiyerarşi Proses

Karma Metot Tarafından Seçilen 26 Genin Yoğunluk Haritası

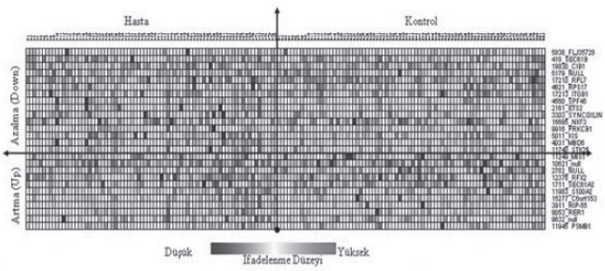

Seçilen Genlerin Klasik Mikrodizi Analiz Bilgileri

ID	Sembol	Regülasyon	p-değeri Lynn ve diğ.	p-değeri GenePattern	Kat Değişimi
17210	RPL7	Azalma (Down)	0.014422	0.015997	1.115524
5179	MOSPD1	Azalma (Down)	0.008113	0.006199	0.912796
5838	FLJ35728	Azalma (Down)	0.0027465	0.00100	0.872342
1711	SEC61A2	Artma (Up)	0.0011572	0.00120	1.136973
10621	ELL2	Artma (Up)	0.0003896	0.00020	1.381725
12376	RFX2	Artma (Up)	0.0007185	0.00140	1.084153
11249	MIST	Artma (Up)	0.0002108	0.00020	0.784146
17213	ITGB1	Azalma (Down)	0.094046	0.10338	1.052475
2782	METTL21CP1	Artma (Up)	0.0005289	0.00060	0.889242
19830	CIB1	Azalma (Down)	0.00752	0.00460	1.11719
418	SEC61B	Azalma (Down)	0.0051878	0.00320	1.069486
4621	RPS17	Azalma (Down)	0.05436	0.04179	1.052613
11983	S100A2	Artma (Up)	0.048968	0.01740	1.157612
11740	STK25	Azalma (Down)	0.38201	0.52350	1.02287
9916	PRKCB1	Azalma (Down)	0.26478	0.30514	1.019204
11945	PSMB1	Artma (Up)	0.56767	0.77664	1.010845
16695	NXF3	Azalma (Down)	0.24839	0.25335	0.864656
4560	SPF45	Azalma (Down)	0.13511	0.13057	0.85339
15277	C6orf153	Artma (Up)	0.0741	0.05699	1.028677
4031	MBD6	Azalma (Down)	0.34029	0.35653	1.029759
2161	ETS2	Azalma (Down)	0.13629	0.14117	1.044442
5011	KIS	Azalma (Down)	0.26572	0.27734	1.027795
3911	HIP-55	Artma (Up)	0.12593	0.12637	1.036947
9053	RER1	Artma (Up)	0.28064	0.32973	1.022914
3303	SYNCOILIN	Azalma (Down)	0.22046	0.23175	1.042901

P-004 [Kanser Genetiği]

Anti-Angiogenic Role of Ankaferd on Chick Chorioallontoic Membrane Model

Mert Ruşen Gülşen[1], Nur Sena Uzunay[1], Orhan Fermanlı[2], Zehra Dilşad Çoban[3], Duygu Öztürk[1], Maiwand Hamidi[2], Ferit Avcu[4], Şefik Güran[3]

[1]*Private Arı Anadolu High School*
[2]*Gülhane Military Medical Academy, Military Medical Faculty*
[3]*Gülhane Military Medical Academy, Department of Medical Biology*
[4]*Gülhane Military Medical Academy, Health Science Institute, Cancer Research Center*

INTRODUCTION - OBJECTIVE: Angiogenesis is needed for tumor growth and metastasis nad may represent an exciting target for cancer treatment. Some anti-angiogenic drugs may be useful to prevent angiogenesis during cancer treatment. The aim of this study is to investigate if Ankaferd have an effect on angiogenesis in CAM.

METHOD: Ankaferd was applied at 1%, 5%, 20% and 50% concentrations to the fertilized eggs on the 6th day. On the 7th and 8th days, all the fertilized eggs were opened and vessels were examined. The antiangiogenic effect of Ankaferd was analyzed on vascular endothelial growth factors (VEGF-A, VEGF-C), and hypoxia-inducible factors (HIF1-A and HIF3-A) genes which have possible roles in angiogenesis on human umbilical vein endothelial cells (HUVECs) and human mesenchimal stem cells (hMSCs).

RESULTS: No significant change was observed in 1% Ankaferd group and in control group. Significant inhibition in angiogenesis was observed in 5%, 20%, 50% Ankaferd groups. Ankaferd treatment increased VEGF-A and HIF3-A gene expression levels in HUVECs. In the same series, VEGF-C gene expression level was found nearly similar due to control group. Decreased HIF1-A gene expression level, observed in our series, probably inhibited with the increased level of HIF3-A gene expression in HUVECs. Unlike in HUVECs, VEGF-A and VEGF-C gene expression levels remained unchanced in hMSCs with Ankaferd treatment. The gene expression levels of HIF1-A and HIF3-A genes mildly increased in hMSCs which may represent only the hypoxic effect of Ankaferd on hMSCs.

CONCLUSIONS: In chick embryo chorioallontoic membrane assay, the anti-angiogenic effect of Ankaferd was shown experimentally for the first time in the literature. Ankaferd affects the angiogenesis in anti-angiogenic procedure via HIF3-A, HIF1-A and VEGF-A probably due to hypoxic conditions caused by Ankaferd treatment in HUVECs. These findings may represent the potential uses of Ankaferd in cancer treatment as an anti-angiogenic agent.

Keywords: Ankaferd, chick choriallantoic membrane, angiogenesis, vascular endothelial growth factor, hypoxia-inducible factors, human umbilical vein endothelial cells

P-005 [Kanser Genetiği]

Meme Kanserli Hasta Plazmalarında Urotensin II'nin Ekspresyon Seviyelerinin Belirlenmesi

Önder Yumrutaş[1], Serdar Öztuzcu[2], Hakan Büyükhatipoğlu[3], Bülent Göğebakan[4], İbrahim Bozgeyik[1], Esra Geyik[2], Yusuf Ziya İğci[2], Haydar Bağış[5], Özgür M Çevik[5], Emin M Kalender[3], Zeynep Eşlik[2], Ahmet Arslan[2]

[1]Adıyaman Üniversitesi, Tıbbi Biyoloji Anabilim Dalı, Adıyaman
[2]Gaziantep Üniversitesi, Tıbbi Biyoloji Anabilim Dalı, Gaziantep
[3]Gaziantep Üniversitesi, Tıbbi Onkoloji Anabilim Dalı, Gaziantep
[4]Mustafa Kemal Üniversitesi, Tıbbi Biyoloji Anabilim Dalı, Hatay
[5]Adıyaman Üniversitesi, Tıbbi Genetik Anabilim Dalı, Adıyaman

GİRİŞ VE AMAÇ: Meme kanseri büyük oranda bayanları etkileyen ölümcül bir hastalıktır. Hastalığın patolojisini anlamak ve yeni tedavi stratejileri geliştirmek için birçok çalışma yapılmasına rağmen, yeni terapötik amaçlı moleküler hedeflerin belirlenmesi meme kanserinin diyagnozu ve prognozu açısından hala büyük önem arz etmektedir. Urotensin-II (U-II) bilinen en kuvvetli vazokonstriktör aktiviteye sahip halkasal bir peptitdir. U-II ekspresyonunun varlığı birçok tümör hücresinde rapor edilmiştir. Ayrıca bu proteinin düzensiz ekspresyonu böbrek yetmezliği, kalp yetmezliği, diabetes mellitus, hipertansiyon gibi hastalıklar ile ilişkilendirilmiştir. Ancak U-II ekspresyonunun, bugüne kadar yapılan çalışmalarda meme kanseri ile ilişkisini gösteren bir rapor bulunmamaktadır. Buradan yola çıkılarak bu çalışmada U-II'nin meme kanserinin moleküler patolojisindeki rolü araştırılmak amaçlanmıştır.

YÖNTEM: Bu çalışmaya 95 meme kanseri hastası ve 95 sağlıklı kontrol grubu dahil edilmiştir. Meme kanserli hastalarının ve sağlıklı kontrollerin plazma Urotensin-II seviyelerini belirlemek amacıyla Enzyme-Linked Immunosorbent Assay (ELISA) kullanılmıştır.

BULGULAR: Yaptığımız ELISA çalışması sonucunda U-II proteinin meme kanserinin moleküler patolojisinde önemli rol oynayabileceği bulunmuştur. Plazma U-II protein seviyesi meme kanserli hastalarda kontrollere kıyasıyla istatistiksel olarak anlamlı bir şekilde düşük bulunmuştur (p=0,0407).

TARTIŞMA VE SONUÇ: Çalışmamızın sonuçları U-II'nin meme kanserinde rolünün olabileceğini desteklemektedir. Ancak, U-II'nin meme kanseri biyolojisindeki rolünün ileriki çalışmalarla daha iyi anlaşılması gerekmektedir.

Anahtar Kelimeler: Meme Kanseri,Urotensin-II, Ekspresyon, Peptit

P-006 [Kanser Genetiği]

Bir Kanser İlacı Olan Sorafenib' in MultipleMyeloma (RPMI-8226) ve Bunun İleri Formu Olan Plazma Hücreli Lösemilerde (ARH-77) Sitotoksik Etkinliğinin İncelenmesi ve Isı Şok Proteini 70 (HSP-70) Ekspresyonu Üzerindeki Etkisinin Ortaya Konması

Zehra Dilşad Çoban[1], Hakan Kayır[2], Şefik Güran[1]

[1]GATA Tıbbi Biyoloji Anabilim Dalı
[2]GATA Tıbbi Farmakoloji Anabilim Dalı

GİRİŞ VE AMAÇ: Sorafenib özellikle solid tümörlerde kullanılan bir ilaçtır. Hücre içi tirozin kinaz reseptörlerini inhibe eder, hücreyi apopitozise sokar. Bu nedenle plazma hücreli diskrazilerde (multipl myeloma-MM ve plazma hücreli lösemi-PHL) sorafenib kullanımı düşünülebilir. "Heat shock proteins-HSP" lerinin inhibe edilmesi hücrenin apopitozise girişini indükler. Son yayınlar HSP inhibisyonunun sorafenibin etkisini arttırdığı yönündedir.

YÖNTEM: Çalışmamızda sorafenibin MM hücre hattı (RPMI-8226) ve PHL hücre hattı (ARH-77) üzerindeki sitotoksik etkisi bakılmıştır. HSP-70 gen ekspresyonu üzerindeki etkisi incelenmiştir. Sorafenibin LD50 değeri saptanmıştır. Bu dozda her iki hücre hattının 24, 48 ve 72 saatlik hücre proliferasyon analizleri yapılmıştır. Her bir örnekten izole edilen RNA' lardan HSP-70 geni ekspresyon değişiklikleri saptanmıştır.

BULGULAR: Sonuç olarak; RPMI-8226 hücre hattında sorafenibin LD50 dozu 12 µM, ARH-77 hücre hattında 9 µM olarak bulunmuş, etkinin zamana bağlı olarak arttığı gösterilmiştir. Tanımlanan dozlarda sorafenibin HSP-70 gen ekspresyonunu azalttığı saptanmıştır.

TARTIŞMA VE SONUÇ: Bulgularımız sorafenibin günümüzde tam tedavisi olmayan plazma hücreli diskrazilerde denenebileceğini, hücre içi etki mekanizmasının ise HSP-70 geni üzerinden olduğunu düşündürmektedir.

Anahtar Kelimeler: sorafenib, HSP-70, multipl myeloma, RPMI-8226, plazma hücreli lösemi, ARH-77

P-007 [Kanser Genetiği]

Correlation of Serum Proteomics Patterns of sCD200 (OX-2), sApo-2L, Vitamin-D and Homocysteine to Quantitative FDG-PET/CT Findings in Newly Diagnosed Non-Small Cell Lung Cancer

Atıl Bisgin[1], Arzu Didem Yalcin[2], Saadet Gumüslü[3], Bülent Kargi[4], Aysegul Kargi[5], Ludwig G Strauss[6]

[1]Medical Genetics Department of Balcali Clinics and Hospital, Cukurova University, Adana, Turkey
[2]Department of Internal Medicine, Antalya Training and Research Hospital, Antalya, Turkey
[3]Department of Biochemistry, Akdeniz University, Antalya, Turkey
[4]Department of Surgery, Medical Park Hospital, Antalya, Turkey
[5]Department of Oncology, Medstar Hospital, Antalya, Turkey
[6]CCU Nuclear Medicine, German Cancer Research Center, Hedidelberg, Germany

INTRODUCTION - OBJECTIVE: Positron emission tomography and computed tomography (PET/CT) with F-18-deoxyglucose (FDG), a glucose analogue, is an advanced imaging technique and supports a highly sensitive whole body search for malignant foci, which are detected due to their increased glucose metabolism vs benign tissues. Regarding more effective therapeutic options for advanced disease stages the current follow-up procedures for lung cancer are insufficient. Another very new approach is the determination of proteomics parameters in blood and the combination with functional nuclear medicine data. We focused in this study on sCD200 (OX-2), sApo-2L (sTRAIL), vitamin-D and homocysteine primarily.

METHOD: The clinical significance of selected proteomics patterns were investigated in patients with newly diagnosed non chemotherapeutic using metastatic squamous cell lung cancer (MSCC). Furthermore, the correlation to a functional imaging method, the PET/CT that was performed at the same time points with F-18-Deoxyglucose (FDG) was evaluated.

RESULTS: Correlation analysis was applied to the data and revealed a significant correlation for the SUVmax as well as the ln(SUVmax) in the primary tumor prior to treatment (survival and SUVmax: p=0.0268; survival and ln(SUVmax): p=0.0040). Furthermore, we also calculated a multiple linear regression function using the PET and laboratory results. For this purpose a t-value < 1 was used to select those variables significant for the multiple linear regression analysis.The results revealed that the overall survival correlated with r=0.7886 (p=0.0720) with ln (SUVmax), sApo-2L, Vit-D, Hcy, and sCD200.

CONCLUSIONS: In conclusion, F18-FDG uptake on PET scan is an independent prognostic predictor in mSCLC patients. The present study indicates that the determination of SUVmax is an effective non-invasive

method for newly diagnosed stage 4 mSCLC patients, and is useful in developing strategies for individually adapted treatment. The combination of serum measurements plus the quantitative PET/CT results revealed the best correlation with survival and may help to perform individualization of therapy.

Keywords: FDG-PET/CT findings, serum proteomics, non-small cell lung cancer

P-008 [Kanser Genetiği]

Kolorektal Kanser Riski ile Hipoksiyle İndüklenen Faktör-1Alfa (HIF-1?) ve Von Hippel-Lindau (VHL) Gen Polimorfizimleri Arasındaki İlişki

Pelin Taşdemir[1], Saygın H. Demirel[2], Gül H. Dursun[2], İlknur Çınar[2], Sümeyra Çetinkaya[2], Tevfik Küçükkartallar[3], Bülent A. Turhan[2]

[1]Necmettin Erbakan Üniversitesi Meram Tıp Fakültesi Tıbbi Genetik Anabilim Dalı
[2]Necmettin Erbakan Üniversitesi Meram Tıp Fakültesi Tıbbi Biyoloji Anabilim Dalı
[3]Necmettin Erbakan Üniversitesi Meram Tıp Fakültesi Genel Cerrahi Anabilim Dalı

GİRİŞ VE AMAÇ: Kolorektal kanser kolonik mukozayı etkileyen genetik ve çevresel faktörlerin katkılarıyla gelişen multifaktöriyel bir hastalıktır. Birçok fizyolojik ve patofizyolojik olayın gen seviyesindeki düzenlenmeleri ile hücrelerin oksijensiz ortamda oksijenlenmeyi sağlayacak yeni damar oluşumu, alyuvarların üretiminde artış ve anaerobik glikolizise kadar çeşitli metabolizma değişikliklerinin hipoksiyle düzenlendiği bilinmektedir. HIF-1?, hipoksiye cevap genlerinin en önemli transkripsiyon regülatörüdür. HIF-1? proteini normokside prolil hidroksilaz ile hidroksillenip E3 ubikitin ligazın bir bileşeni olan VHL proteinine bağlanarak proteozomal yıkıma uğrarken, hipokside stabil hale gelmektedir. Hipoksiye cevap yolunda ciddi görevleri olan VHL ve HIF-1? genlerinde oluşan mutasyonlar VHL proteininin HIF-1?'ya bağlanma düzeyini etkileyebilir. VHL'nin HIF-1?'ya zayıf bağlanmasının klinik yansıması kanser ve kardiyovasküler hastalıklarla ilişkilendirilmektedir.Bu çalışmanın amacı; HIF-1? geninde oksijen bağlama bölgesinde tanımlanan C1772T ve G1790A polimorfizmleri ile VHL tümör baskılayıcı geninin 5' UTR bölgesinde fonksiyonel olan rs779805 polimorfizminin kolorektal kanser açısından bir risk faktörü olup olmadığını araştırmaktır.

YÖNTEM: Çalışmaya kolorektal kanser tanısı almış 44 kadın ve 48 erkek toplam 92 hasta ile 7'si kadın 94'ü erkek toplam 101 kontrol dahil edilmiştir. Genotiplendirme için PCR-RFLP ve ARMS-PCR yöntemleri kullanıldı.

BULGULAR: İstatistiksel analizler için student t, Ki-kare (?^{2}), Fisher's exact testi ile SNPStats kullanıldı. Her 3 polimorfizm genetik modellere göre değerlendirildiğinde C1772T polimorfizminde dominant modelde CT/TT genotiplerinin kolorektal kanserli hastalarda riski arttırdığı gözlenmiştir (p=0,049; OR 1,96; 95% CI 1,02-3,77; AOR 4,79 (1,07-21,48). Diğer modellerde ise herhangi bir anlamlılık yoktu. G1790A ve rs779805 polimorfizmlerinde ise genetik modellere göre hasta ve kontroller arasında herhangi bir farklılık gözlenmedi (p>0,05).

TARTIŞMA VE SONUÇ: Sonuç olarak; incelediğimiz HIF-1? C1772T, G1790A ve VHL rs779805 polimorfizmlerinin hasta ve kontrollerin her birinde elde ettiğimiz genotip ve allel frekansları, hastaların yaş, cinsiyet, ailede kanser öyküsü, eşlik eden hastalıklar, sigara ve alkol tüketimi, beyaz toprak maruziyeti gibi klinik özelikleri incelenmiştir. HIF-1? geninde tanımlanan C1772T (rs11549465) polimorfizminin CT/TT genotiplerinin; ayrıca ailede kanser öyküsünün ve beyaz toprak maruziyetinin kolorektal kanser açısından birer risk faktörü olabileceği saptanmıştır.

Anahtar Kelimeler: HIF-1?, Kolorektal Kanser, VHL

P-009 [Kanser Genetiği]

Medüller Tiroid Karsinomlu Hastalarda RET Geni Dizi Analizi

M. Yunus Alp, Nilnur Eyerci, Ferda Alpaslan Pınarlı, Mürsel Çalışkan, Büşranur Çavdarlı, Ahmet Yeşilyurt

Dışkapı Yıldırım Beyazıt Eğitim ve Araştırma Hastanesi, Genetik Tanı Merkezi, Ankara

GİRİŞ VE AMAÇ: Medüller tiroid karsinomu (MTC) çoğunlukla sporadik olmakla birlikte, RET proto-onkogenindeki germline mutasyonların neden olduğu Multipl Endokrin Neoplazi Tip 2'de (MEN-2) otozomal dominant kalıtım da görülmektedir. MEN-2 sendromu ailesel izole MTC (FMTC) veya MTC ile birlikte feokromasitoma (MEN-2A ve MEN-2B) ve paratiroid adenomu (MEN-2A) kliniği ile ortaya çıkabilir. RET geni mutasyonları MEN-2 sendromlu hastaların yaklaşık olarak %98'inde saptanmaktadır. MTC saptanan, klinik olarak MEN-2 tanısı alan veya primer C hücre hiperplazisi saptanan tüm hastalara RET geni analizi yapılmalıdır.

YÖNTEM: Ankara Dışkapı Yıldırım Beyazıt Eğitim ve Araştırma Hastanesi Genetik Tanı Merkezi'ne 2012-2014 yılları arasında indeks vaka olarak başvuran izole medüller tiroid karsinomu tanılı 37 hasta, MEN-2 tanılı 4 hasta, izole feokromasitoma tanılı 4 hasta, toplam 45 hasta çalışmaya dahil edildi. Hastaların tam kanlarından standart yöntemlerle DNA izolasyonu yapıldı. Elde edilen DNA'larda RET genine ait tüm ekzonlar, ekzona komşuluğu olan UTR bölgeleri ve ekzon-intron kavşakları dizi analizi ile incelendi.

BULGULAR: RET geni dizi analizi yapılan 45 hastanın 14'ünde (%31) heterozigot mutasyon saptandı. 7 hastada V804M, 2 hastada C634Y, 1 hastada C634R, 1'er hastada E768D, L790F, C609R, D849N heterozigot mutasyonları tespit edildi. 8 FMTC hastasının 5'inde (%62), sporadik 18 MTC vakasının 6'sında (%33), MEN-2 tanılı 4 hastanın 2'sinde (%50), izole feokromasitomalı 4 hastanın 1'inde RET geni mutasyonu saptandı.

TARTIŞMA VE SONUÇ: MEN-2 hastalarında en sık görülen mutasyonlar 634. kodonda yer almaktadır. Çalışmamızda 7 hasta ile en sık saptanan V804M mutasyonu literatürde nadir görülen ve FMTC'ye spesifik olarak bildirilen bir mutasyondur. 634. kodon mutasyonu ise 3 hastada saptandı. Türk popülasyonundaki mutasyon dağılımını gösermek için daha büyük hasta popülasyonunda çalışma yapılmasına ihtiyaç vardır. İzole feokromasitoma tanılı bir hastada RET mutasyonu saptanması MTC dışında paratiroid adenomu ve feokromasitoma tanısı bulunan hastalarda RET geni analizinin önemini göstermektedir.

Anahtar Kelimeler: medüller tiroid karsinomu, multipl endokrin neoplazi tip 2, RET geni

P-010 [Kanser Genetiği]

Chrysin Induces Apoptosis Independent of Caspases in SW480 Colon Adenocarcinoma Cells

Muhammer Özgür Çevik[1], Ryoko Nakanishi[2], Koichi Takagi[2], Yoshihiro Sowa[2], Toshiyuki Sakai[2]

[1]Adıyaman Üniversitesi Tıp Fakültesi Tıbbi Genetik Anabilim Dalı, Adıyaman, Türkiye
[2]Kyoto Prefecture School of Medicine Department of Molecular Cancer Prevention, Kyoto, Japan

GİRİŞ VE AMAÇ: Chrysin's anti-cancer properties have recently been recognized and need more research to be used in further studies including clinical settings. Chrysin is a flavonoid compound commonly found in food elements such as honey propolis, vegetables and fruit skin,The aim of our study was to evaluate the effect of toxic and ROS (reactive oxygen species) inducing effects of chrysin in SW480- human colon adenocarcinoma cell lines in vitro.

YÖNTEM: Chrysin was solubilized in DMSO to apply WST8 assay cell viability test. SW480 cells were seeded on 1x104 cells/mL density to 96 well plates. Results were measured at 450nm wavelength with a plate reader. Intracellular reactive oxygen species were determined by CM-H2DCFDA cell permeant probe with flow cytometry via a FACS Calibur flow cytometry machine. Mitochondrial ROS Analysiswas carried out with MitoSOX™ Red mitochondrial superoxide indicator via flow cytometry. Analysis of Mitochondrial Membrane Potential Change was done with JC-1 dye by flow cytometer. Caspase 3/7 Activity Assay was carried out by Apo-One homogenous caspase 3/7 assay kit using a plate reader. Flow Cytometry (FACS) Analysis via ANNEXIN V/PI Dual Staining was carried out via dual staining with Annexin V-FITC reagent. Western blot analysis was carried out by using a lysis buffer Separation Fractionation of cytosol-Nuclei and Mitochondria was carried out by using a commercial Mitochondria/Cytosol fractionation kit.

BULGULAR: As a result, we found that chrysin induced caspase independent apoptosis with accompanying intracellular and mitochondrial ROS. 50 and 75 uM dose-treatments, starting from 48 hours to reaching climax at 72 hours.

TARTIŞMA VE SONUÇ: These data might be used as a clue to incorporate chrysin into cancer treatment regimens in the future.

Anahtar Kelimeler: chrysin, colorectal cancer, SW480, chemoprevention

P-011 [Kanser Genetiği]

The Effects of Salidrosid on DIABLO and XAF1 Gene Expression in PC3 Prostate Cancer Cells

Zeynep Ocak[1], Ugur Uyetürk[2], Muradiye Acar[3], Özdal Etlik[4], Vildan Tekelioglu[5], Esra Gündüz[3], Mehmet Gündüz[3]

[1]Department of Medical Genetics, Abant Izzet Baysal University Medical School, Bolu, Turkey
[2]Department of Urology, Abant Izzet Baysal Medical Faculty, Bolu, Turkey
[3]Department of Medical Genetics,Turgut Ozal University, Ankara, Turkey
[4]Burc Genetic Diagnostic Center, Istanbul,Turkey
[5]Department of Internal Medicine,Abant Izzet Baysal Medical Faculty, Bolu, Turkey

INTRODUCTION - OBJECTIVE: Our objective was to determine the effects of salidroside on androgen-independent prostate cancer (PC-3) and nonmalignant transformed PNT1a prostate cells, because salidroside is known to have an anti-tumor effect on the expression and regulation of XIAP-associated factor 1 (XAF1) and second mitochondrial-derived activator of caspases (SMAC, also known as DIABLO, direct IAP-binding protein with low pI) in prostate cancer cells.

METHOD: PC3 and PNT1a cells were cultivated and treated separately with 1, 5 or 20 µg/mL salidroside. After 24 h, RNA was isolated and transcribed into cDNA. Expression analysis was performed using real-time reverse-transcription polymerase chain reaction, and cell survival was determined using the 3-(4,5-dimethylthiazol-2-yl)-2,5-diphenyltetrazolium bromide (MTT) assay and enzyme-linked immunosorbent assay.

RESULTS: Our gene expression study revealed that, compared with the PNT1a control group, a statistically significant decrease was found in the expression of the DIABLO and XAF1 genes in PC3 cells (p=0.021). However, a statistically significant change was not found in the expression levels of these genes in either cell line following salidroside therapy. Besides, effects to salidrosid, MTT, of both cell lines that have different genetic background were determined the same with each other from the point of intracellular caspas-3 levels.

CONCLUSIONS: In our study, because of the decrease in DIABLO and XAF1 gene expression in PC3 cells compared with that in PNT1a cells, these genes are expected to be very important apoptotic pathway components. However, when considering salidroside for cancer therapy, it should be noted that this agent not only causes cancer cell death but also damages normal tissue.

Keywords: cancer,salidrosid, DIABLO, XAF1

P-012 [Kanser Genetiği]

Kolorektal Karsinomda SCN8A ve NDUFC2 Genlerinin İfade Analizi

Yusuf Ziya İğci[1], Esra Geyik[1], Ersin Borazan[2], Elif Pala[1], Ali Suner[3], Mustafa Ulaşlı[1], Serdar Abidin Gürses[4], Önder Yumrutaş[5], Ahmet Balık[2], Mehri İğci[1]

[1]Gaziantep Üniversitesi, Tıp Fakültesi, Tıbbi Biyoloji Anabilim, Gaziantep
[2]Gaziantep Üniversitesi, Tıp Fakültesi, Genel Cerrahi Anabilim, Gaziantep
[3]Adıyaman Eğitim ve Araştırma Hastanesi, Adıyaman
[4]Zirve Üniversitesi, Tıp Fakültesi, Tıbbi Biyoloji Anabilim, Gaziantep
[5]Adıyaman Üniversitesi, Tıp Fakültesi, Tıbbi Biyoloji Anabilim, Adıyaman

GİRİŞ VE AMAÇ: Kolorektal karsinomun (KRK) malign transformasyonunda birçok gen ve ürünleri rol almaktadır. Voltaj kapılı sodyum kanallarının (VKSK) çeşitli kanser türlerinin invazyon ve metastaz davranışları ile ilişkili olduğu gösterilmiştir. Bir VKSK üyesi olan Nav1.6, SCN8A geni tarafından kodlanmaktadır. Kanserde etkili olduğu gösterilen bir diğer mekanizma ise oksidatif fosforilasyondur (OKSFOS). Kompleks I (KI) OKSFOS sisteminin en büyük ve en karmaşık enzimidir. KI'nın çeşitli alt üniteleri göğüs, kolon ve tiroid kanseri ile önceden ilişkilendirilmiştir. NDUFC2 geni KI'nın 45 alt ünitesinden birini kodlamaktadır. Daha önce elde ettiğimiz verilere dayalı olarak gerçekleştirilen bu pilot çalışmanın amacı, KRK dokularında SCN8A ve NDUFC2 genlerinin mRNA düzeylerini tespit etmektir.

YÖNTEM: Çalışmada toplam 62 KRK hastasına ait (34 erkek, yaş ort= 58,8±11,2; 28 kadın, yaş ort.=53,8±12,5) lezyonlu ve buraları çevreleyen dokular kullanılmıştır. mRNA düzeyleri real-time PCR (qRT-PCR) kullanılarak tespit edilmiştir.

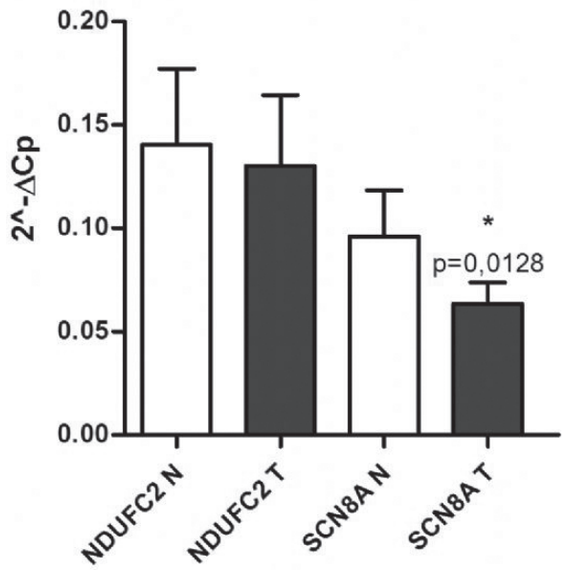

*Tümör ve normal dokularda SCN8A ve NDUFC2 genlerinin 2-??Cp değerleri (N: normal doku, T: tümör dokusu, *istatistiki anlamlılığı gösterir.).*

P-013 [Kanser Genetiği]

Gastrokin Genleri {GKN1} ve {GKN2} ile Mide Kanseri Arasındaki İlişkinin Tespiti

Amer Abdullah Hasan[1], Mehri İğci[1], Ersin Borazan[2], Emine Bayraktar[1], Rozhgar Khailany[1], İbrahim Bozgeyik[1], Ahmet Balık[2], Ahmet Arslan[1]

[1]Gaziantep Üniversitesi, Tıbbi Biyoloji Anabilim Dalı, Gaziantep
[2]Gaziantep Üniversitesi, Genel Cerrahi Anabilim Dalı, Gaziantep

GİRİŞ VE AMAÇ: Mide kanseri birçok ülkede yüksek görülme ve ölüm oranına sahiptir. Intestinal tümörlerin evrimi gastrit ile başlayan ve ardından mukozal atrofi, intestinal metaplazi, displazi ve karsinom ve metastatik yayılma ile karakterizedir. Yeni tanımlanmış mitojenik Gastrokin 1 (GKN1) ve Gastrokin 2 (GKN2) genleri normal midede yüksek bir şekilde ifade edilmektedir ve yüzeyel mide epitelinde bulunurlar. GKN1 gastrik mukozal epitel hücrelerinin homeostazının sağlanmasında önemli bir rol oynar. Bu çalışmada GKN1 ve GKN2'nin gen ifadesi ve gastrik karsinom arasındaki ilişkinin araştırılması amaçlanmıştır.

YÖNTEM: Kanser alttürüne, cinsiyet, yaş klinik özelliklerine göre gruplandırılmış (36 mide adenokarsinomu, 10 metastatik mide kanseri, 1 mide lenfoması) 47 mide kanseri hastasının (40 erkek, 7 kadın; 44-68 yaş) normal ve tümör dokusu RT-PCR, SSCP tekniği ve nükleotid dizin analizi ile kıyaslanmıştır.

BULGULAR: GKN1 ve GKN2 genlerinin her ikisinin de mRNA ifadelerinin azaldığı (Şekil 1A, 1B) istatistiki olarak anlamlı olduğu gözlenmiştir (Wilcoxon signed rank testi; p=0,000) (Şekil 1C). Ancak; dizin analizi sonucunda mutasyona rastlanmamıştır.

TARTIŞMA VE SONUÇ: Gastrokin genlerinin etkinliğini yitirmesinde mutasyonların rol sahibi olmadığı düşünülebilir. Ancak; Gastrokin genlerinin mRNA ifadesindeki azalma mide kanseri ile doğrudan ilişkili ve cinsiyet, yaş ve kanser alttipinden bağımsızdır. GKN genlerinin aşağı yönlü düzenlenmesi kanserin ilk aşamalarında gerçekleşiyor olabilir. Bu ön bulguların ileri moleküler tekniklerle ve geniş hasta grupları ile doğrulanması gerekmektedir.

Anahtar Kelimeler: Gen ifade analizi, GKN1, GKN2, Mide kanseri, mutasyon taraması

Sekil 1

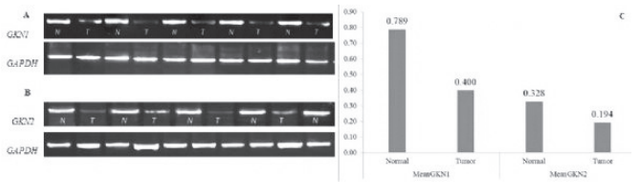

A ve B) GKN1 v GKN2 genlerinin mRNA ifadelerinnin mide tümörü ve normal doku örneklerinde RT-PCR ile karşılaştırılması. GAPDH mRNA'sı referans alınmıştır. C) Karşılaştırmanın grafiksel gösterimi. İstatistiki olarak anlamlı dercede azalma gözlenmiştir (Wilcoxon Signed Rank Test, p=0,000).

P-014 [Kanser Genetiği]

Böbrek Kanserinde {VHL}, {PBRM1} ve {SETD2} Genlerinin Analizi

Rozhgar Khailany[1], Mehri İğci[1], Emine Bayraktar[1], Sakıp Erturhan[2], Amer Abdullah Hasan[1], Metin Karakök[3], Ahmet Arslan[1]

[1]Gaziantep Üniversitesi, Tıbbi Biyoloji Anabilim Dalı, Gaziantep
[2]Gaziantep Üniversitesi, Uroloji Anabilim Dalı, Gaziantep
[3]Gaziantep Üniversitesi, Patoloji Anabilim Dalı, Gaziantep

GİRİŞ VE AMAÇ: Böbrek kanseri ürolojik kanserlerin en ölümcül olanıdır ve yetişkin malignitelerinin % 3'ünü oluşturur. VHL geni RCC (Renal Cell Carcinoma) ile ilişkisi olduğu bilinen tümör baskılayıcı bir gendir. VHL, hipoksi indüklenebilir faktörlerin bir negatif düzenleyicisi olarak işlev gösterir. Son zamanlarda yapılan dizi analizi çalışmalarında, berrak hücreli RCC'de histon modifikasyonunda ve kromatin şekillenmesinde görev alan PBRM1 ve SETD2 gibi genlerde birçok yeni ve sık görülen mutasyonlar tanımlanmıştır. PBRM1 geni renal kanserlerde, tümör baskılayıcı olan VHL geninden sonra en çok mutasyon görülen ikinci gendir. Bu gen, belirli genlerin trankripsiyonel etkinleşmesi ve baskılanmasında görev alan BAF180 proteinini kodlamaktadır. SETD2 geni, histon H3'ün 36. pozisyondaki lizin amino asitinin trimetilasyonundan sorumlu bir histon metiltransferazı kodlamaktadır. Aynı zamanda tümör gelişiminde baskılayıcı bir rol alabilir. Bu çalışmada aynı kromozomal bölgede yer alan bu üç genin moleküler olarak incelenmesi ve böbrek kanseri ile ilişkisinin ortaya konulması amaçlanmıştır.

YÖNTEM: Böbrek kanseri türü (5 papiller, 6 kromofob, 18 berrak hücreli ve 1 onkositom) ve hastaların cinsiyet (17 E, 13 K), yaş (34-77) gibi klinik özelliklerine göre gruplanan 30 çift örnek (normal ve tümör), RT-PCR ile gen ifadesi, SSCP ve nükleotid dizin analizi ile incelenmiştir.

BULGULAR: VHL, PBRM1, SETD2 genlerinin göreceli olarak aşağı yönlü düzenlendiği görülse de istatistiki olarak anlamlı bir sonuca varılamamıştır (Wilcoxon Signed Rank testi, sırasıyla p değerleri = 0,312; 0,168; 0,226). Mutasyon taraması ile de farklı bir genotip saptanamamıştır.

TARTIŞMA VE SONUÇ: Renal hücreli karsinom patogenezinde görev alan moleküler mekanizmaların anlaşılması, böbrek kanseri moleküler hedefli ilaçların geliştirilmesi adına önem arz etmektedir. Ancak bu çalışmada VHL, PBRM1 ve SETD2 genleri ile renal kanser arasında anlamlı bir ilişki kurulamamıştır. Düşük hasta sayısı çalışmamızda bir kısıtlama olmuş olabilir. Çalışmanın kapsamının genişletilmesi gereği ayrıca görülmektedir.

Anahtar Kelimeler: Böbrek kanseri, dizin analizi, PBRM1, RT-PCR, SETD2, VHL.

P-015 [Kanser Genetiği]

Mide Tümörlü Hastalarda Ku70 Gen Polimorfizmi Araştırılması

Sezin Canbek[1], Elçin Bora[2], Özlem Giray Bozkaya[2], Ayfer Ülgenalp[2], Seymen Bora[3], Koray Atila[3], Derya Erçal[2]

[1]Adana Numune Eğitim Araştırma Hastanesi, Genetik Tanı merkezi, Adana; Dokuz Eylül Üniversitesi, Tıbbi Genetik Anabilim Dalı, İzmir
[2]Dokuz Eylül Üniversitesi, Tıbbi Genetik Anabilim Dalı, İzmir
[3]Dokuz Eylül Üniversitesi, Genel Cerrahi Anabilim Dalı, İzmir

GİRİŞ VE AMAÇ: Mide kanseri, her yıl 900.000 civarında bireyi etkileyen, dünyada dördüncü sıklıkta görülen bir kanser türüdür, patogenezinde her ne kadar Helikobakter pilori bakteriyel etkisi söz konusuysa da etiyoloji tam olarak aydınlatılamamıştır, multifaktöriyel bir hastalıktır. Kanser genetiğinde en önemli konulardan biri DNA tamiri ve DNA tamirinden sorumlu genlerdir. İnsan DNA tamir mekanizmaları, genomu pek çok iç ve dış etkiden koruyucu özelliktedir. DNA onarımı, hücre ölümünü, mutasyonu, replikasyon hatalarını, DNA hasarının devamlılığını ve genomik kararsızlığı azaltan bütün işlemlerde kullanılır. DNA tamir sisteminde ortaya çıkan mutasyon ve defektlerin tümör gelişiminden sorumlu olduğu bilinmektedir. DNA'da meydana gelen kırıklar DNA tamir mekanizmaları ile giderilmektedir. Bu mekanizma; homolog rekombinasyon ve homolog olmayan uç-birleştirme olarak iki yol ile gerçekleşir. Homolog rekombinasyon, benzer veya aynı dizilere sahip DNA iplikleri arasında nükleotit dizilerinin birbiriyle yer değiştirdiği bir genetik rekombinasyon tipidir. Homolog olmayan uç birleştirme basamağı, Ligaz-IV ve bununla bağlantılı bir protein olan XRCC4 ve DNA bağımlı protein kinaz kompleksinin Ku70, Ku80 ve katalitik altbirimi olan üç bileşeninin etkisiyle meydana gelmektedir. Bu çalışmada, mide kanseri ile Ku70 genine ait polimorfizmler arasında ilişki olup olmadığı araştırılmıştır.

YÖNTEM: Dokuz Eylül Üniversitesi Hastanesi Genel Cerrahi Servisi'nde 2006-2008 tarihleri arasında mide kanseri tanısı almış 92 hastaya ait periferik kandan veya normal dokudan elde edilmiş arşiv DNA'ları çalışmaya dahil edilmiştir. Yöntem olarak gerçek zamanlı polimeraz zincir reaksiyonu kullanılmıştır.

BULGULAR: Allelik ayrımlama neticesinde bireyler CC/CG/GG genotiplerine göre üç grupta sınıflandırılmıştır.

TARTIŞMA VE SONUÇ: Mide Kanseri tanısı konmuş 92 hastadan alınan periferik kan ve normal dokulardan elde edilen DNA ve 194 adet gönüllü kontrolden alınan periferik kandan elde edilen DNA ile Real Time PCR yöntemi kullanılarak Ku70 rs132774 ve rs2267437 polimorfizmlerinin allel ve genotipik tayinleri yapılmıştır. Mide kanserlerine yönelik Ku70 polimorfizmleri açısından benzeri bir çalışma henüz ülkemizde yapılmamıştır. Sonuçlar Ki-Kare testi ile değerlendirilmiştir. Değerlendirilen polimorfizmler ve mide kanserli hasta örnekleri ve sağlıklı kontrol grubuna ait örnekler kıyaslandığında anlamlı bir farklılık saptanmamıştır.

Anahtar Kelimeler: DNA tamiri, Gerçek zamanlı polimeraz zincir reaksiyonu, Homolog olmayan uç birleştirme,Ku70 geni, Mide Kanseri, Polimorfizm,

P-016[Kanser Genetiği]

Hemapoetik Kök Hücre Nakli Sonrası Takipte Kulanılan Yöntemlerin Karşılaştırlıması

Ayşegül Öztürk Kaymak[1], Çiğdem Sönmez[1], Senem Öztomurcuk[1], Eda Özcan[1], Fevzi Altuntaş[1]

[1]Dr. A. Y. Ankara Onkoloji Eğitim ve Araştırma Hastanesi
[2]Ankara Numune Eğitim ve Araştırma Hastanesi

GİRİŞ VE AMAÇ: Hemapoetik kök hücre nakli (HKHN) hematolojik malign hastalıkların en önemli tedavi prensiplerinden biridir. Kimerizm analizi ise özelikle hematolojide HKHN sonrası takipte kullanılan yöntemlerdendir. Kimerizm yunan mitolojisinde aslan başlı, keçi gövdeli ve yılan kuyruklu bir hayvanı temsil ederken; tıp biliminde tek canlıda birden farklı genetik materyalin bulunmasını anlatır. Lösemiler, en sık görülen on kanser arasında yer alır. Lösemilerin tanı, sınıflama ve tedavisinde genetik biyobelirteçler çok önemli bir yer tutmaktadır. Bu çalışmaya lösemi tanısı konmuş, HKHN yapılmış ve tanı anında en az bir biyobelirteci pozitif olan hastalar dahil edlmiştir. Çalışmada kimerizm analizi ile pozitif biyobelirteç analizleri arasındaki korelasyon araştırılmıştır.

YÖNTEM: Çalışmamızda kullanılan yöntemlerden biri Kısa tekrar dizi (Short Tandem Repeat, STR) analizi, diğeri ise Real Time Kantitatif Polimeraz Zincir reaksiyounudur (RT-Q PCR). STR analizi için; DNA izolasyonu sonrası AmpFlSTR Identifiler Plus PCR Amplification Kit kullanılarak PCR yapıldı. ABI 310 cihazında yürütüldü. Sonuçlar GeneMapper v4.0 programında analiz edildi. RT-Q PCR analizi için RNA, takiben cDNA izolasyonu yapılmış; füzyon geni ve internal kontrol gen primerleri kullanılarak RT-Q PCR ile hedef transkript taranmıştır.

BULGULAR: HKHN yapılmış ve füzyon geni pozitif olan 20 hastanın kimerizm analizleri ve RT-Q PCR analizleri Tablo 1'de verilmiştir.

TARTIŞMA VE SONUÇ: Kısıtlı hasta sayısı ile yapılmış bu çalışmada kimerizm analiz sonuçları ve RT-Q PCR sonuçları uyumlu çıkmıştır. Hematolojik malign hastalıkların takibinde minimal rezidüel hastalık (MRd) takibi çok kritik bir yer tutmaktadır. Lösemiye ait klinik bulgu olmadığı halde tedaviden kaçan ve relapslara neden olan hücrelerin varlığı MRD olarak tanımlanırHer iki yöntemde duyarlılık açısından bu çalışmada kullanılmayan sitogenetik, Florasan In Situ Hibridizasyon ve Restriksiyon fragman uzunluk polimorfizmi (RFLP) testlerinden üstündür. STR analizinin duyarlığı %0,4-5 iken RT-Q PCR'ın duyarlılığı %0.1-1'dir. STR analizi daha düşük maliyetli bir test iken RT-Q PCR analizi biraz daha yüksek maliyetli bir testtir. Kimerizm analizi çalışılan laboratuarların MRD analizi açısından duyarlılığı yüksek testleri tercih etmeleri büyük önem taşımaktadır.

Anahtar Kelimeler: Hemapoetik Kök Hücre Nakli, Kimerizm Analizi, Real Time Kantitatif Polimeraz Zincir Reaksiyounu

Tablo 1

Vakalar	Kimerizm Analizi Sonuçları	RT-Q PCR Analizi Sonuçları
1	99,8	Negatif
2	99,16	Negatif
3	13,4	0,49
4	92,8	0,026
5	99,99	Negatif
6	29,4	0,16
7	99,99	Negatif
8	99,99	Negatif
9	99,99	Negatif
10	95,09	0,008
11	99,99	Negatif
12	99,8	Negatif
13	90	0,39
14	99,99	Negatif
15	99,99	Negatif
16	39,1	0,54
17	99,99	Negatif
18	99,99	Negatif
19	99,99	Negatif
20	92,6	0,007

Kimerizm Analizi ve RT-Q PCR Analizi sonuçlarının karşılaştırılması. RT-Q PCR'da verilen sonuçlar hedef füzyon transkriptinin internal kontrol genine oranıdır. Negatif 'Füzyon transkriti saptanamadı.' anlamında kullanılmıştır.

P-017 [Kanser Genetiği]

MiR-122-5p ve Onun Hedeflediği ADAM10 Gen İfadelerinin İnsan Meme Kanseri ile İlişkisi

Sercan Ergün[1], Mustafa Ulaşlı[1], Yusuf Ziya İğci[1], Mehri İğci[1], Sevil Kırkbeş[1], Ersin Borazan[2], Ahmet Balık[2], Önder Yumrutaş[3], Celalettin Camcı[4], Ecir Ali Çakmak[1], Ahmet Arslan[1], Serdar Öztuzcu[1]

[1]Gaziantep Üniversitesi, Tıp Fakültesi, Tıbbi Biyoloji Anabilim Dalı, Gaziantep, Türkiye
[2]Gaziantep Üniversitesi, Tıp Fakültesi, Genel Cerrahi Anabilim Dalı, Gaziantep, Türkiye
[3]Adıyaman Üniversitesi, Tıp Fakültesi, Tıbbi Biyoloji Anabilim Dalı, Adıyaman, Türkiye
[4]Gaziantep Üniversitesi, Tıp Fakültesi, Tıbbi Onkoloji Bilim Dalı, Gaziantep, Türkiye

GİRİŞ VE AMAÇ: Günümüzde, genetik temelli bir hastalık olduğu bilinen meme kanserinde tedavilerin yetersiz kalmasının sebeplerini hastalığın karmaşık etiyolojisi, moleküler yolakların aydınlatılamamış olması, ilaç direnci oluşturmaktadır. Bu yolakların düzenlenmesinde çok önemli rol oynayan miRNA'lar protein kodlayan genlerin negatif düzenleyicileridir. ADAM10 geninin translasyonel etkinliğini ya da mRNA kararlılığını düzenleyen onkojenik bir miRNA olan miR-122-5p'nin meme kanseri hücrelerinde ADAM10'u susturarak, yani HER2/neu kesilimini engelleyerek, trastuzumab aktivitesini arttırmada rol oynadığını düşünmekteyiz. Belki miR-122-5p onkojenik özelliklerini pek çok yolak üzerinden gösterebilir. Biz de kendisinin ve hedeflediği bir gen olan ADAM10'un ifade profilini çıkararak meme kanseri patofizyolojisine bir ışık yakmayı amaçladık.

YÖNTEM: Bu düşünceyle Anabilim Dalı laboratuvarlarımızda meme kanseri hücre hatlarında (MCF7, HCC1500, ZR-75-1, MDA-MB-231, SK-BR-3)

ve kontrol olarak CRL-4010 meme epitel hücre hattında ve aynı zamanda meme kanseri hastalarının tümörlü ve kontrol olarak aynı hastaların tümörsüz meme dokularında miR-122 ve ADAM10'un gen ifade düzeyini belirlemek için Real-Time PCR kullandık.

BULGULAR: Trastuzumab'ın etkili olduğu HER2+ tek hücre hattımız olan SKBR3'deki ifade sonuçlarına göre miR-122-5p ve ADAM10 ifade seviyeleri kontrol hücre hattındakine göre anlamlı bir şekilde yüksek bulunmuştur. miR-122-5p ifade düzeyi diğer 4 hücre hattında kontrol hücre hattına göre düşükken, aynı hücre hatlarında ADAM10 ifade düzeyi kontrol hücre hattına göre yüksek bulunmuştur. Hastalardaki miR-122-5p ve ADAM10 ifade profiline göre bu ikili arasında meme kanseri patojenezi açısından bir ilişki olduğu ve bu ilişkinin hastalığın histopatolojisine göre şekillendiği görülmektedir.

TARTIŞMA VE SONUÇ: Sonuç olarak, miR-122-5p'nin gerek ADAM10'u gerekse hedefleyerek gerekse başka mekanizmalar üzerinden meme kanseri hücrelerinin histopatolojilerine veya diğer özelliklerine göre değişecek şekilde tümör baskılayıcı etkisi olduğunu ve bu etkisinin trastuzumab direnci hakkında özellikle HER2+ meme kanseri hücrelerinde ADAM10 ifade seviyesi üzerinden yorum yapılabileceği söylenebilir.

Anahtar Kelimeler: ADAM10, meme kanseri, miR-122-5p, Trastuzumab, qRT-PCR

P-018 [Kanser Genetiği]

Meme Kanseri Hücre Hatlarında miR-221-3p ve PAK1 Gen İfadesinin Araştırılması

Sercan Ergün, Tayeb Sadiq Tayeb, Ahmet Arslan, Ebru Temiz, Kaifee Arman, Muhammad Safdar, Hasan Dağlı, Murat Korkmaz, Gülper Nacarkahya, Sevil Kırkbeş, Ali Tamer, Serdar Öztuzcu

Gaziantep Üniversitesi, Tıp Fakültesi, Tıbbi Biyoloji Anabilim Dalı, Gaziantep, Türkiye

GİRİŞ VE AMAÇ: Kadınlarda en yaygın malignite meme kanseridir.Kanser ilaçlarının, hücresel davranışı ve kanser patogenezinin altında yatan mekanizmalar aracılığıyla etki ettiği yolakları anlamadaki yetersizlikten dolayı, kanser tedavisinde oluşan ilaç direnci hala önemli bir klinik sorun olarak kalmıştır. Bu sebeple, meme kanserindeki risk faktörü oluşumlarının tümörün morfolojik ve moleküler özelliklerine göre değişip değişmediğini belirlemek önemli bir sorgulamadır. Tamoksifen direnci, anti-östrojen tamoksifenin ER?'yı transaktive eden agonistik özellikler kazandığı meme kanseri vakalarının yarısında görülmektedir. ER?'nın PAK1 aracılıklı serin 305 (S305) fosforilasyonu tamoksifen direncine yol açar. Bizim çalışmamızda, PAK1 kaynaklı tamoksifen direnci konu alınmıştır. Bizim hipotezimize göre, PAK1 tarafından sağlanan ER?-S305 fosforilasyonu PAK1'in miR-221-3p ile transkripsiyonel engellenmesi ile tersine çevrilebilir çünkü miR-221-3p PAK1'in 3'UTR bölgesini hedeflemektedir.

YÖNTEM: Bu amaçla, bölümümüzdeki laboratuvarda ER-pozitif meme kanseri hücre hatlarında (MCF7, HCC1500, ZR-75-1), ER-negatif meme kanseri hücre hatlarında (SKBR3, MDA-MB-231) ve kontrol olarak meme epitel hücre hattı hTERT-HME1'de miR-221-3p'nin ifade düzeyini ölçmek için Real-Time PCR (qRT-PCR) kullandık.

BULGULAR: PAK1'daki miR-221-3p bağımlı artış, ZR-75-1 hücre soyunun invaziv özelliğe sahip olup diğer ER+ hücre hatları MCF7 ve HCC1500'ün daha hafif bir kanser şiddetine sahip olmasına bağlanabilir. SKBR3 hücre hattındaki miR-221-3p'nin ifade düzeyinin azalıp PAK1'ın ifade düzeyinin artması, PAK1 ifade düzenlenmesinde miR-221-3p'nin rolünün de olabileceğine yorumlanabilir. miR-221-3p ve PAK1 ifadesi kontrol hücre soyuna göre yüksek olan MDA-MB-231 hücre hattında PAK1 ifadesi için farklı düzenleyici mekanizmalar olabilir.

TARTIŞMA VE SONUÇ: Bu sonuçlara göre, meme kanserinin histopatolojisi ve şiddetine göre, miR-221-3p hastalığın moleküler mekanizması ile ilgili PAK1 aktivitesi olsun veya farklı mekanizmalar üzerinden olsun önemli bilgiler verebilir.

Anahtar Kelimeler: Meme kanseri, miR-221-3p, PAK1, qRT-PCR

P-019 [Kanser Genetiği]

Küçük Hücreli Dışı Akciğer Kanseri olan Hastalarda Yeni Aday Genetik Belirteçlerin İncelenmesi

Zerrin Yılmaz Çelik[1], Hüseyin Mertsoylu[2], B. Handan Özdemir[3], Feride İffet Şahin[1]

[1]Başkent Üniversitesi Tıp Fakültesi Tıbbi Genetik Anabilim Dalı, Ankara
[2]Tıbbi Onkoloji Bilim Dalı, Adana
[3]Patoloji Anabilim Dalı, Ankara

GİRİŞ VE AMAÇ: Akciğer kanserlerini de içine alan pek çok kanser türünde genetik belirteçlerin kullanımı hem tanı hem de hastanın genotipine uygun tedavinin belirlenmesinde oldukça önem kazanmıştır. Bu çalışmada amacımız ALK yeniden düzenlenmesinin analizi için bölümümüze yönlendirilen Küçük Hücreli Dışı Akciğer Kanseri (KHDAC) hastalarının ROS1 ve cMET açısından da değerlendirerek bu hasta grubunda tedaviyi yönlendiren genetik belirteçlerin durumunu incelemektir.

YÖNTEM: Bu çalışmada, Ocak 2013- Ocak 2014 tarihleri arasında KHDAC tanısı ile dış merkezde EGFR gen mutasyon taraması yapılmış ve ALK yeniden düzenlenmelerinin analizi için bölümümüze yönlendirilmiş 59 hasta dahil edilmiştir. Çalışma kapsamında hastalara ait parafin blok kesitlerinde tümör alanı işaretli bölgelere ROS1 (çift renkli ayrılma probu, Cytocell) ve c-MET (7q31)/SE7 (Çift renkli lokus spesifik prob, Kreatech) probları kullanılarak FISH yöntemi uygulanmıştır.

BULGULAR: Çalışmaya yaşları 43 ile 71 arasında değişen 11 kadın 48 erkek evre IV KHDAC hastası dahil edilmiştir. EGFR gen mutasyonu saptanmış olan 7 hastada ALK ve ROS1 yeniden düzenlenmesi ve c-MET amplifikasyonu saptanmamıştır. ALK yeniden düzenlenmesi bulunan bir hastada EGFR mutasyonu, ROS1 yeniden düzenlenmesi ve c-MET amplifikasyonu saptanmamıştır. Hastaların hiç birinde ROS1 yeniden düzenlenmesi ve c-MET amplifikasyonu saptanmazken, bir hastada ALK, ROS1 ve c-MET problarının üçünde de hibridizasyon sinyallerinde kopya sayısı değişiklikleri, bir hastada ise hem ROS1 hem de c-MET bölgesinde tek kopya kaybı saptanmıştır.

TARTIŞMA VE SONUÇ: Hasta grubumuzda KHDAC genetik belirteçlerinin sıklığı güncel çalışmalarla benzer şekilde saptanmıştır. İlk tanı aşamasında EGFR gen mutasyonu ya da ALK yeniden düzenlenmesi saptanan hastalarda diğer genetik belirteçler beklendiği gibi negatif olarak bulunmuştur.

Anahtar Kelimeler: ALK, cMET,EGFR,KHDAC,FISH

P-020 [Kanser Genetiği]

İnsan Kondrosit ve OUMS-27 Kondrosarkom Hücre Kültürlerinde Ankaferd Kullanımının Etkinliği

Zeynep Ocak[1], Tarık Ocak[2], Muradiye Acar[3], Esra Gündüz[3], Mehmet Gündüz[3]

[1]Abant İzzet Baysal Üniversitesi Tıp Fakültesi, Tıbbi Genetik Anabilim Dalı, Bolu
[2]Abant İzzet Baysal Üniversitesi Tıp Fakültesi, Acil Tıp Anabilim Dalı, Bolu
[3]Turgut Özal Üniversitesi Tıp Fakültesi, Tıbbi Genetik Anabilim Dalı, Ankara

GİRİŞ VE AMAÇ: Eklem kıkırdağında harabiyet ile giden kronik deformatif hastalıklarda hareket kısıtlılığı, eklem ağrısı, eklem kıkırdaklarında harabiyet kişinin yaşam kalitesini düşüren önemli bir sağlık problemidir. Bu çalışma ile insan kondrosit ve OUMS-27 kondrosarkom hücre kültürlerindeki Ankaferd kullanımına bağlı oluşabilecek proliferatif ve apopitotik etkiler ile

ADAMTS10 gen ekspresyon seviyesindeki değişiklikler araştırılarak eklem harabiyeti ile giden hastalıklarda bu ajanın alternatif tedavi seçeneği olarak kullanılıp kullanılamayacağının belirlenmesi amaçlanmıştır.

YÖNTEM: Artan dozlarda Ankaferd'e maruz bırakılan normal ve OUMS-27 hücrelerinin üzerindeki sitotoksik etkiler MTT hücre proliferasyon testi ile belirlendi. Ankaferd'in tetiklediği hücresel ölümler kaspaz-3 enzim aktivitesinde meydana gelen değişimler ile ölçüldü. Son dönemlerde kanserlerin metastaz ve invazyon geliştirme potansiyeli ile ilişkisi saptanan ADAMTS10 gen ekspresyon seviyesi kantitatif olarak tespit edildi. Housekeeping gen olarak ß-actin kullanıldı.

BULGULAR: OUMS-27 hücrelerindeki kaspaz 3 aktivitesinin 5 µg/ml ve 10 µg/ml Ankaferd verildiğinde sırasıyla 1,4 ve 2,7 kat arttığı gözlendi. Kondrosit hücreleri için: 5 µg/ml ve 10 µg/ml Ankaferd verildiği zaman kaspaz 3 aktivitesinin sırasıyla 1,2 ve 2.5 kat arttığı gözlendi. MTT sonuçları açısından kontrol grubu ile 5 µg/ml ve 10 µg/ml Ankaferd kullanılan kondrosit ve OUMS-27 hücreleri karşılaştırıldığında iki hücre serisinin sonuçları arasında istatistiksel olarak anlamlı bir farklılık tespit edilemedi. Gen ekspresyonu açısından gruplar arasında ortalama ADAMTS10/ ß-actin oranları açısından anlamlı farklılık tespit edilemedi.(p=0.937 Kruskal Vallis varyans analizi)

TARTIŞMA VE SONUÇ: Çalışmamızda kullandığımız genetik geçmişi farklı iki hücre serisinin de ankaferd'e verdiği tepki MTT, hücre içi Kaspaz-3 seviyeleri ve gen ekspresyon sonuçları açısından benzer bulundu. Ankaferd 5 µg/ml kullanıldığında her iki hücre serisinde de proliferasyon olduğu bu dozdan sonraki artışlarda özellikle de 10 µg/mL üzerinde doz uygulaması sonucunda her iki serideki hücrelerin hepsinin öldüğü gözlendi. Bu nedenle ankaferd'in dejeneratif hastalık için kullanılması düşünüldüğünde güvenli doz aralığına dikkat edilmesi, kanser tedavisi için kullanılması düşünüldüğünde aslında bu ajanın kanser hücresi için seçici olmadığı belli bir dozun üzerinde normal dokuyu da tahrip edebileceği bilinmelidir.

Anahtar Kelimeler: ADAMTS10, Ankaferd, OUMS-27

P-021 [Kanser Genetiği]

Küçük Hücreli Olmayan Akciğer Tümör Dokularında (NSCLC) İnsülin Reseptör Substrat 1 (IRS1) Geni Karboksi Terminal Bölgesinde Meydana Gelen Değişimlerin Taranması

Gökhan Görgişen[1], Özlem Yılmaz[1], Zafer Çetin[2], Suray Pehlivanoğlu[1], Abdullah Erdoğan[3], Osman Nidai Özeş[1]

[1]Akdeniz Üniversitesi, Tıbbi Biyoloji ve Genetik Anabilim Dalı, Antalya
[2]Sanko Üniversitesi, Tıbbi Biyoloji ve Genetik Anabilim Dalı, Gaziantep
[3]Akdeniz Üniversitesi, Göğüs Cerrahisi Anabilim Dalı, Antalya

GİRİŞ VE AMAÇ: İnsülin sinyal yolağı, oldukça kompleks bir sinyal yolağı olup kanser ve metabolik hastalıkların oluşumunda önemli rol oynamaktadır. Bu yolağın regülasyonu temel olarak insulin reseptör substrat protein (IRS) ailesi tarafından gerçekleştirilmektedir. Son yıllarda IRS1 fonksiyonu bir çok kanser tipi ile ilişkilendirilmiştir. IRS1, farklı reseptörler ile etkileşeme geçerek tümör mikroçevresi ve hücre içi uyarımlar arasında tirozin fosforilasyon motifleri aracılığıyla adaptor protein görevi görmektedir. Proteinin karboksi terminal bölgesinde lokalize olan YXXM motifleri, PI3K aracılı proliferasyon ve metabolik yolakların regülasyonunda önemli rol oynamaktadır. Son yıllarda yapılan IRS1 geni üzerindeki SNP ve mutasyon çalışmaları, genin ekspresyonunu ve tirozin - serin ve treonin fosforilasyonunu etkileyerek kanser gelişiminde önemli rol oynadığını göstermektedir. Bu çalışmamızda, küçük hücreli olmayan akciğer kanseri vakalarında IRS1 geninin YXXM motifleri çevresinde mutasyon ve polimorfizm taraması yaparak, yeni tanımlanan mutasyonların hücreler üzerindeki fonksiyonel etkilerini belirlemeyi amaçladık.

YÖNTEM: Çalışmamızda 42 küçük hücreli olmayan akciğer kanseri ve 40 kontrol dokusundan DNA izolasyonu yapılarak, ilgili bölgelere ait DNA dizi analizi gerçekleştirilmiştir.

BULGULAR: Dizi analizi sonucunda IRS1 geninin karboksi terminalinde bulunan YXXM motiflerinde herhangi bir değişim saptanmamıştır. 42 hastanın 9'unda p.Ser668Thr değişimi heterozigot olarak saptanırken bu 9 hastanın 4'ünde de p.Glu674His değişimi literatürde ilk kez saptanmıştır.

TARTIŞMA VE SONUÇ: Bu değişimlerin, IRS1 geninin translasyon sonrası modifikasyonlarında ve NSCLC gelişiminde önemli rol oynadığını düşünmekteyiz. Bu amaçla IRS1 vektörü üzerinde söz konusu mutasyonları yaratıp bunların akciğer kanseri hücrelerinin migrasyon ve proliferasyonları üzerine olan etkilerini araştırmaktayız.

Anahtar Kelimeler: IRS1, NSCLC, insülin sinyali

P-022 [Kanser Genetiği]

Berrak Hücreli Böbrek Karsinomunun Array-CGH Yöntemi ile Değerlendirilmesi

Esen Gümüşlü[1], Kürşat Yıldız[2], Naci Çine[1], Hakan Savlı[1]

[1]Kocaeli Üniversitesi Tıbbi Genetik Anabilim Dalı, Kocaeli
[2]Kocaeli Üniversitesi Patoloji Anabilim Dalı, Kocaeli

GİRİŞ VE AMAÇ: Böbrek kanserleri bütün kanserlerin %2'sini oluşturur. Farklı morfolojideki tümörlerin varlığı yanında, moleküler genetik incelemeler böbrek tümörlerinde histopatolojik sınıflandırmanın sürekli güncellenmesini gerektiğini göstermektedir. 2004 Dünya Sağlık Örgütü sınıflandırmasında böbrek tümörlerinin histopatolojisine ilaveten moleküler yapı sınıflandırmada majör kriter olarak kabul edilmektedir. Array CGH teknolojisi insanda genetik bozukluklara neden olan DNA kopya sayısı değişimlerini inceleyerek hasta DNA'sında kromozomal kayıp (materyalde delesyon) veya belli bir bölgenin kazanımı (duplikasyon, insersiyon veya amplifikasyon) gibi kromozom anomalilerinin sınıflandırılmasına olanak sağlamaktadır. Bu çalışmada berrak hücreli böbrek karsinomununda ortaya çıkan kromozomal değişikliklerini array CGH yöntemiyle değerlendirmeyi amaçladık.

YÖNTEM: Çalışmamızda berrak hücreli böbrek hücreli karsinom tanısı konulan, cinsiyet farkı gözetilmeksizin, 33-76 yaş arasındaki 31 hastadan alınan formalin fikse - parafine gömülü bloklarda array-CGH yöntemi kullanılarak genetik hasar saptama çalışması yapılmıştır.

BULGULAR: Array CGH analiz sonuçlarına göre 16 (%51.7) hastada genomun çeşitli bölgelerinde çeşitli boyutlarda aberasyonlar saptandı. 15 (%48.3) hastada ise herhangi bir aberasyona rastlanmadı. 16 hastamızda toplam 21 farklı genomik değişim tanımlandı. Belirlenen mutasyonlar içerisinde del18q22.3(n: 10), del3p26.3(n: 8), del3q13.13(n: 6), delXp21.1(n: 6), delXq28 (n: 6) daha yaygın olarak bulundu.

TARTIŞMA VE SONUÇ: Böbrek tümörlerinde genetik anomalilerin belirlenmesi, farklı tip ve derecelerde tümörlerin patogenezinin anlaşılmasını ve daha doğru tanı konulmasını sağlayabilir. Bu verilerin klinik, anatomik, patolojik kriterler ve moleküler belirleyici bulgular ile birleştirilmesi, yakın gelecekte ek prognostik bilgilere ulaşılmasına ve tümöre özgü tedavi uygulanmasına olanak verebilir. Çalışmamızda 31 hastanın 16'sında çeşitli bölgelerde aberasyonlar saptandı. Bu bölgelerde yer alan VHL ve PBRM1 genlerinin renal kanserlerle ilişkili olduğu görüldü. Bu çalışma ile tümör kesitinde gelişen ve periferik kanda görülmeyen genomik değişiklikler ayrıntılı olarak saptanmıştır. Bunun yanında berrak hücreli kanser için daha önce belirlenmemiş yeni aday lokusların varlığı belirlenmiştir. İleride yapılacak çalışmalar, bu yeni lokusların, berrak hücreli böbrek hücreli karsinomlar için önemini daha iyi ortaya koyacak ve tanı koymada yararlı olacaktır. Çalışmamızın önemli bir başka sonucu da parafine gömülü kesitlerde array-CGH yöntemiyle genomik analiz yapılabileceğinin gösterilmesidir.

Anahtar Kelimeler: böbrek karsinomu, array cgh, genetik

P-023 [Kanser Genetiği]

Akrilamidin HEK-293 Hücre Hattı Üzerine Sitotoksik Etkisi

Fatma Seçer Çelik, Tülin Çora, Hasan Acar

Selçuk Üniversitesi Tıp Fakültesi, Tıbbi Genetik Anabilim Dalı, Konya

GİRİŞ VE AMAÇ: Akrilamid birçok alanda kullanılan ve uzun süredir kanserojen olduğu bilinen bir kimyasaldır. 2002 yılında İsveçli araştırmacılar tarafından akrilamidin günlük diyetimizde de yer aldığı tespit edilmiştir. Yapılan çalışmalar akrilamidin vücutta glisidamid formuna dönüşüp DNA'ya bağlanarak sitotoksik etkisi olduğunu gösterilmiştir. Bu çalışmada, akrilamidin HEK-293 hücre hattı üzerine etkilerini araştırmayı amaçladık.

YÖNTEM: Ticari olarak temin edilen akrilamid, IC50 dozu tespit edilerek tumorojenik olmayan hücre hattı HEK-293 e 5 farklı dozda, 3 farklı süre aralıklarında uygulandı. Akrilamidin hücre hattına olan sitotoksik etkisi MTT ve çift çekirdekli hücrelerde mikronükleus (MN) testleriyle araştırıldı.

BULGULAR: HEK-293 hücrelerinde akrilamidin IC50 dozu 0,01 olarak belirlendi. MTT testinde, farklı dozlarda ve farklı sürelerde akrilamid uygulanan HEK-293 hücre hattında uygulanmayanlara kıyasla doz ve süre artışına bağlı olarak hücre canlılığında anlamlı bir azalma gözlendi (doz 0,001M; 24 saat için, p=0.004; 48 saat için, p=0.0060; 72 saat için, p=0.0220).Her doz ve süre için deney ve kontrol grubunda en az 1200 çift çekirdekli (BN) hücrede MN analiz edilerek yüzdesi belirlendi. Deney grubu ile kontrol grubu arasında doz ve zamana bağlı olarak MN sıklığında artış tespit edildi (doz 0,001 M için p=0.0001; 0,01 M için p=0.010).

TARTIŞMA VE SONUÇ: Düşük dozdaki akrilamid, HEK-293 hücre hattında anlamlı düzeyde sitotoksik etki göstermiş, yüksek oranda hücre canlılığını düşürmüştür. MN testi sonuçlarına göre akrilamidin hücre genetik materyalini etkilediği ve önemli miktarda MN oluşuma sebep olduğu tespit edilmiştir.

Anahtar Kelimeler: akrilamid, genotoksisite, kanser, sitotoksisite

P-024 [Kanser Genetiği]

Akut Miyeloid Lösemide JAK2 V617F Mutasyon Sıklığı Nedir?

Nuriye Coşkun[1], Hilal Akalın[1], Nazife Taşcıoğlu[1], Esra Yıldızhan[2], Hamiyet Eciroğlu[1], Yasin Ada[1], Yusuf Özkul[1]

[1]*Erciyes Üniversitesi, Tıbbi Genetik Anabilim Dalı, Kayseri*
[2]*Erciyes Üniversitesi, Tıbbi Hematoloji Bilim Dalı, Kayseri*

GİRİŞ VE AMAÇ: Artan çoğalma hızı, azalan apoptozis, kontrolsuz ve klonal çoğalma lösemilerin temel özelliğidir. Akut miyoloid lösemi (AML) insanlarda en sık görülen lösemilerden biridir. Janus Kinaz 2 (JAK2), büyüme faktörü reseptör sinyaline aracılık eden sitoplazmik bir tirozin kinaz olup hematopoetik büyüme faktörlerinin kan hücreleri üzerindeki etkisini düzenler. JAK2 geni 9. kromozomun kısa kolu (9p24.1) üzerinde yer alır ve 25 ekzondan oluşur. Kronik myeloproliferatif hastalıklarda gözlenen en önemli mutasyon ise V617F'dir. Son yıllarda yapılan çalışmalarda JAK2 V617F mutasyonun varlığının sonraki yıllarda AML'ye dönüşümü tetiklediği vakalar görülmüştür. Bu nedenle çalışmamızda JAK2 mutasyonun AML hastalarındaki sıklığı ve AML hastalarında sık bulunan FLT3, NPM1, INV16, t(8;21) ve t(15;17) mutasyonları ile olası ilişkisinin incelenmesi amaçlanmıştır.

YÖNTEM: 2012-2014 yılları arasında Erciyes Üniversitesi Tıbbi Genetik Anabilim Dalı'na AML tanısı almış 126 hasta ve 100 sağlıklı bireyden alınan EDTA'lı kanlardan DNA ve RNA izolasyonları yapılmıştır. cDNA kullanılarak real-time PCR yöntemi ile NPM1, t(8;21), INV16 ve t(15;17) mutasyonları araştırılmıştır. JAK2 V617F mutasyon analizi için de izolasyonu yapılan DNA'lardan Melting Curve analizi yapılmıştır.

BULGULAR: Kontrol DNA'larımızda hiçbir mutasyon gözlenmezken AML tanısı almış hastalarda aşağıda verilen mutasyonlar belirlenmiştir.

TARTIŞMA VE SONUÇ: AML tanı ve teşhisinde JAK2 V617F mutasyonu varlığının henüz prognostik önemi bulunmamaktadır. Çalışmamızda 126 hastadan yaklaşık % 15'inde JAK2 V617F mutasyonunun tespit edilmesi bu mutasyonun AML ile ilişkisi olabileceğini düşündürmektedir. Bu konuyla ilgili daha kapsamlı prospektif çalışmalar yapılabilmesi için AML yeni tanı hastalarında JAK2 V617F mutasyon analizi rutin moleküler taramalara konulabilir.

Anahtar Kelimeler: Akut miyeloid lösemi (AML), Janus Kinaz 2 (JAK2), JAK2 V617F mutasyonu

Akut miyoloid losemi tanısı konmuş hastalarda bulunan mutasyonların şemasi

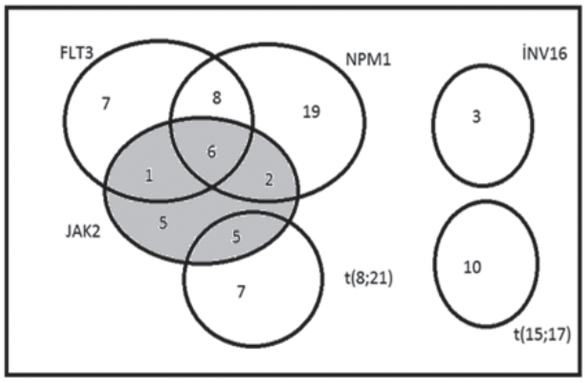

P-025 [Kanser Genetiği]

JAK2 V617F Mutasyonu Saptanmamış Esansiyel Trombositoz Hastalarında MPL Ekzon 10 Mutasyon Sıklığı

Emin Emre Kurt[1], Yunus Kasım Terzi[1], Selami Koçak Toprak[2], Zerrin Yılmaz Celik[1]

[1]*Başkent Üniversitesi Tıp Fakültesi Tıbbi Genetik Anabilim Dalı*
[2]*Hematoloji Bilim Dalı*

GİRİŞ VE AMAÇ: Esansiyel trombositoz (ET), BCR-ABL negatif kronik myeloproliferatif neoplazmlar (MPN) sınıfına ait, megakaryositlerin sürekli çoğalması ve kan dolaşımında artmış trombosit sayısı ile karakterize bir hastalıktır. Moleküler yöntemler, JAK2 V617F negatif MPN'nin tanı sürecini klonalite kanıtı sağlayarak destekler. Günümüzde JAK2 geni ekzon 10 V617F ve ekzon 12 mutasyonları ile MPL geni mutasyon analizleri birçok MPN tanı akış şemasında yer almakta ve rutin tanısında kullanılmaktadır. Bu çalışmayla JAK2 V617F negatif ET hasta grubunda MPL ekzon 10 mutasyon oranlarının tespit edilmesi ve mutasyonla hastaların klinik ve laboratuvar bulguları açısından ilişkisinin incelenmesi amaçlanmıştır.

YÖNTEM: Çalışmamızda, 2008-2013 yılları arasında ET tanılı JAK2 V617F negatif 22 hastada MPL W515K, W515L ve S505N mutasyonları RT-PCR yöntemiyle incelenmiştir. Analiz sonrası mutasyon saptanan hastalarda sonuçlar DNA dizi analizi yöntemiyle doğrulanmıştır. Tüm hastalar, klinik bulgular ve laboratuvar sonuçları açısından analiz edilmiştir. MPL mutasyonu olan ve olmayan hastaların laboratuvar bulguları SPSS (Statistical Package for Social Sciences, SPSS Inc., Chicago, IL, ABD) versiyon 17.0 programı kullanılarak analiz edilmiştir.

BULGULAR: 3 hastada MPL mutasyonu saptanmıştır (%14). Bunlardan ikisinde W515L ve bir hastada W515K heterozigot genotipi belirlenmiştir.

Mutasyon bulunan hastalar mutasyon bulunmayan grupla karşılaştırıldığında, anemik Hb değerinin, uç trombositoz değerinin ve vazomotor belirtilerin mutant grupta daha belirgin olduğu görülmüştür. Bununla birlikte iki grup bu bulgular açısından istatistiksel olarak değerlendirildiğinde anlamlı fark bulunamamıştır.

TARTIŞMA VE SONUÇ: Hastalarımızda saptanan %14 mutasyon oranı yayınlarda bildirilen oranlarla uyumludur. Sonuçlarımız, MPL mutasyon taramasının JAK2 V617F mutasyonu negatif ET hasta grubu için klonaliteyi gösteren bir bulgu olduğu için kullanılabilir bir belirteç olduğunu desteklemektedir. Bununla birlikte mutasyon saptanan ve saptanmayan grupların klinik bulguları arasında istatistiksel olarak anlamlı fark bulunmamasının, çalışma grubunun görece olarak küçük olması ve az sayıda hastada mutasyon saptanması nedeniyle olduğu düşünülmektedir. Bu nedenle MPL mutasyonunun prognostik öneminin anlaşılabilmesi için daha büyük hasta grubunda çalışılması gerektiği düşünülmektedir.

Anahtar Kelimeler: ET, MPH, MPL,RT-PCR

P-026 [Kanser Genetiği]

Diosmetin'in HT-29 Kolon Adenokarsinom Hücreleri Üzerine Etkisi

Muhammer Özgür Çevik[1], Önder Yumrutaş[2]

[1]*Adıyaman Üniversitesi Tıp Fakültesi Tıbbi Genetik Anabilim Dalı*
[2]*Adıyaman Üniversitesi Tıbbi Biyoloji ve Genetik Anabilim Dalı*

GİRİŞ VE AMAÇ: Diosmetin flavonoid kimyasal grubundan doğal bir moleküldür. Kapalı kimyasal formülü, C16H12O6 ve moleküler ağırlığı 300.3g olan diosmetinin, insan CYP1A enzim aktivitesi inhibitörü olduğu ve farelerde anti-inflamatuvar/anti-alerjik özellik gösterdiği bildirilmiştir. Ancak bu bileşğin kolon kanseri hücrelerinde in vitro olarak etkisi araştırılmamıştır.

YÖNTEM: Çalışmamızda, HT-29 kolorektal adenokarsinoma hücre hattı kullanılarak, diosmetinin muhtemel apoptotik özellikleri araştırılmıştır. WST-8 assay ve triphan mavisi boya dışlama testi kullanılmıştır. Özetle, Tripan mavisi testi (tryphan blue dye exclusion test) hücrelerin tripan mavisi adı verilen boyayı içlerine alıp almamalarına bakarak hücrelerin membran bütünlüğünü ölçen bir testtir. Hücreler tripan mavisi ile inkübe edildikten sonra boyayı içine alan (ölü) ve almayan hücreler (canlı) hemositometrede sayılarak verilen doz ve inkübasyon süresi için canlı kalan hücre sayısı ve yüzdesinin hesaplandığı testtir. WST-8 testi ise bir hücre kültüründe, yaşayan hücrelerin miktarını mitokondriyal membrandaki dehidrogenaz aktiviteleri sonucunda WST-8 adlı tuzun turuncu WST-8 formazan adlı maddeye dönüştürülmesi esasına dayalı olarak, formazanın miktrarını yaşayan hücreye orantılayan bir testtir. (http: //www.dojindo.com/store/p/456-Cell-Counting-Kit-8.aspx). WST-8 testi, MTT, XTT, MTS ya da WST-1 testlerine göre hem hızlı hem de daha duyarlıdır. Son olarak akım sitometrisi Annexin V-PI çift boyama yöntemiyle toksik etkinin apoptotik olup olmadığına bakılmıştır.

BULGULAR: Diosmetin, HT-29 hücrelerinde, 24 saatte, 50uM dozda, kontrol grubuna göre, anlamlı şekilde büyüme inhibisyonu yaratmıştır. Bu inhibisyon hem yaşayan hücrelerdeki azalmanın WST-8 testiyle ölçülmesi, hem de tryphan mavisi exclusion test ile ölmüş hücrelerin sayısı tespit edilmiştir. Ancak, bu etkinin akım sitometrisi Annexin V-PI ölçümü ile hücrelerde apopitoz yapmadığı tespit edilmiştir.

TARTIŞMA VE SONUÇ: Sonuçta, diosmetin, 24 saat inkübasyonda, HT-29 kolon adenokarsinoma hücrelerine, 50uM dozda, toplam populasyonun %50'sini öldürecek kadar etki yapmış, ancak bu etkinin apopitoz değil nekrotik olduğu anlaşılmıştır.

Anahtar Kelimeler: Diosmetin, chemoprevention, HT-29, kolon adenokarsinom

P-027 [Kanser Genetiği]

3D-QSAR Metoduyla Bilgisayarda Tasarlanan Sentetik Moleküllerin SW-480 Hücrelerinde Anti-Kanser Etkilerinin İncelenmesi

Muhammer Özgür Çevik[1], Esin Akı Yalçın[2], İsmail Yalçın[2]

[1]*Adıyaman Üniversitesi Tıp Fakültesi Tıbbi Genetik Anabilim Dalı*
[2]*Ankara Üniversitesi Eczacılık Fakültesi Farmasötik Kimya Anabilim Dalı*

GİRİŞ VE AMAÇ: Kanser, günümüz sağlık sorunlarının başında gelmektedir. Psikolojik, sosyal ve de ekonomik olarak modern toplumlara külfeti çok büyüktür. Kanser tedavisine katkısı olabilecek yeni maddelerin keşfi, daha etkili bir tedaviyi daha ucuza mal etmeyi ya da kombinasyon tedavisi ile rutinde uygulanan kanser ilaçlarının daha az dozda kullanılmalarını sağlayacaktır. Dolayısıyla hem kanser tedavisi masraflarını, hem sosyo-ekonomik kayıpları, sonuçta da ülkemizin dışa bağımlılığını azaltacaktır. Sunulan bu çalışmanın öncelikli hedefi, 25 sentetik bileşikten in vitro ortamda kültür edilen SW480 kolon adenokarsinoma kanser hücre hatlarının büyümesini inhibe eden aday molekülleri elde etmekti.

YÖNTEM: Öncelikle SW480 kanser hücre hattı, 24-48-72 saatlik dilimlerde, her bir molekülün farklı dozlarıyla ayrı ayrı inkübe edilerek, hücrelerin çoğalmalarındaki değişim tripan mavisi ve WST-8 toksisite testleriyle belirlenmiştir. Bu aşamanın sonunda: a) hangi molekülün hangi hücre hattının çoğalmasını en etkili şekilde inhibe ettiği, b) bu inhibisyonun en etkili olarak hangi dozda gerçekleştiği, c) bu inhibisyon için en etkili inkübasyon zamanı d) en etkili molekül (en kısa inkübasyon süresinde, en küçük dozla en etkili inhibisyonu sağlayan molekül) öğrenilmiştir. İkinci aşamada ise, bu moleküllerin meydana getirdiği hücre ölümlerinin niteliği (apoptoz mu nekroz mu olduğu) ve hücre siklusunun hangi fazında hücrelerin daha çok tutuklu kaldığı Annexin V-PI çift boyalı akım sitometrisi yöntemiyle saptanmıştır. Apopitozu belirlemek için, hücreler 105–106 hücre/ml olacak şekide süspanse hale getirilir. 490-µl-hücre süspansiyonuna 5 µl kullanıma hazır Annexin-V FITC ve 5 µl Propidium iodide eklenir. Cihazda ölçüm yapılır.

BULGULAR: Yukarıdaki prosedürler uygulanarak, tüm bileşikler SW480 hücreleriyle 24,48 ve 72 saat boyunca inkübe edilmiştir. Sentezlenmiş moleküllerin herbirinin açık yapısı ve molekül ağırlığı bilinmektedir. Her molekülün kültür ortamındaki konsantrasyonu 5uM olacak şekilde eşitlenen moleküllerin SW480 hücreleriyle 24-48-72 saatlik inkübasyonu sonunda 7 adet çok başarılı molekül bulunmuştur. Bu moleküller daha sonra akım sitometrisi ile analiz edildiğinde tamamının %80'in üstünde apopitoz yaptığı gözlemlenmiştir.

TARTIŞMA VE SONUÇ: 3D-QSAR modeliyle sentezlenen 25 molekülden 8 inin SW480 hücrelerinde %80'e yakın oranlarda apopitoza yolaçtığı gözlemlenmiştir.

Anahtar Kelimeler: SW480,3DQSAR, ilaç keşfi, kanser apopitoz

P-028 [Kanser Genetiği]

Meme Kanserinde Östrojen/Progesteron Reseptör ile {HER2} Amplifikasyonu Arasındaki İlişki

Said Çelik, Nadir Koçak, Muhammed Burak Kaplan, Tülin Çora, Hasan Acar

Selçuk Üniversitesi, Tıbbi Genetik Anabilim Dalı, Konya

GİRİŞ VE AMAÇ: Meme kanseri kadınlarda görülen en yaygın kanser türüdür. Meme kanserinin moleküler düzeyde bilinen beş alt tipinin (luminal A ve B, {HER2} aşırı eksprese, normal meme benzeri, bazal) bulunmasının tedavi başarısızlığının en önemli sebeplerinden biri olduğu düşünülmektedir. Bu nedenle meme kanseri vakalarının prognoz tahmininde {HER2}, Östrojen Reseptör (ER) ve Progesteron Reseptör (PR) durumu önem arz etmektedir.

{HER2} amplifikasyonu meme kanseri vakalarının %25'inde saptanmaktadır. Bu vakalar diğer alt tiplere kıyasla daha az sağkalım oranlarına sahiptir. {HER2} hedefli tedavilerin kullanımıyla sağkalım oranlarının yükselmesi {HER2}'nin ehemmiyetini göstermektedir. Hormon duyarlı bir kanser olan meme kanserinde ER durumunun pozitif olması iyi prognozla ilişkilidir. PR durumunun pozitif olmasının prognoza etkisi tam aydınlatılmamakla birlikte literatürdeki çoğu araştırmaya göre iyi prognozla ilişkilendirilmektedir. Mevcut çalışmada meme kanseri vakalarındaki {HER2} durumunun ER ve PR durumuyla ilişkisini ortaya koymayı amaçladık.

YÖNTEM: Mevcut çalışmada 2012-2014 yıllarında bölümümüze refere edilen 121 meme kanseri vakasının {HER2} FISH analizi sonuçları ile ER/PR immünohistokimya sonuçları arasındaki ilişkiyi değerlendirdik.

BULGULAR: 121 hastanın verileri ER açısından incelendiğinde; {HER2} pozitif hasta grubunda % 80 ER pozitifliği saptanırken, {HER2} negatif hasta grubunda bu oran %88.5 idi (p >0.05). Veriler PR açısından incelendiğinde; {HER2} pozitif hasta grubunda % 72 PR pozitifliği saptanırken, {HER2} negatif hasta grubunda bu oran % 75 idi (p >0.05). Veriler ER/PR durumu birlikte değerlendirildiğinde hem ER hem de PR pozitif olan grupta {HER2} negatifliği %80, {HER2} pozitifliği %19 idi (p<0.05).

TARTIŞMA VE SONUÇ: Literatürde {HER2} pozitifliği ile ER pozitifliği arasında ters ilişki olduğu bilinmektedir. Ancak hem ER hem de PR durumunun {HER2} pozitifliği ile ilişkisine yönelik yeterli çalışma bulunmamaktadır. Mevcut çalışmamızda sadece ER veya PR durumu ele alındığında {HER2} pozitifliği/negatifliği ile ilişkili olmadığı gözlenirken, hem ER hem de PR durumu pozitifliği ile {HER2} negatifliği arasında anlamlı bir ilişki olduğu saptanmıştır. Bu bulgular ER ve PR pozitif olan bireylerde {HER2} negatifliği olasılığın yüksek olduğunu göstermektedir. Bu nedenle ER/PR/{HER2} ilişkisi daha geniş serilerle incelenmelidir.

Anahtar Kelimeler: ER, HER2, Meme Kanseri, PR

{HER2} ile ER/PR ilişkisi

	HER2+	HER2-
ER+ PR+	16	68
ER- PR-	3	7
ER+ PR-	4	17
ER- PR+	2	4

ER=Östrojen Reseptörü, PR=Progesteron Reseptörü

P-029[Kanser Genetiği]

Akciğer Kanserinde {EGFR} Mutasyonu ve {ALK} Yeniden Düzenlenmesi

Muhammed Burak Kaplan, Said Çelik, Nadir Koçak, Tülin Çora, Hasan Acar

Selçuk Üniversitesi, Tıbbi Genetik Anabilim Dalı, Konya

GİRİŞ VE AMAÇ: Akciğer kanseri tüm dünyada erkek ve kadınlarda kansere bağlı ölümlerin nedenleri arasında ilk sırada yer almaktadır. Birçok akciğer kanseri vakasının tanı konulduğunda ileri evrede olması, prognozu kötüleştirmekle birlikte uygun tedavinin en kısa sürede belirlenmesinin ehemmiyetini göstermektedir. Akciğer kanseri tedavisinde belirleyici role sahip olan Epidermal Büyüme Faktörü Reseptörü ({EGFR}) geni mutasyonlarının ve Anaplastik Lenfoma Kinaz ({ALK}) geni yeniden düzenlenmelerinin saptanması sağkalım oranları açısından kritik öneme sahiptir. {EGFR} mutasyonları, akciğer adenokarsinomunda %20-30 oranında saptanmaktadır. Kanser hücrelerinde, hücre siklusundaki artışların kromozomal yeniden düzenlenmeleri arttırdığı literatürde bildirilmektedir. {EGFR} mutasyonları genellikle hücre siklus hızını arttırıcı nitelikler taşımaktadır. Bu da {EGFR} mutasyonlarının yeniden düzenlenmelerde etkin olabileceğini düşündürmektedir. {ALK} geninin yeniden düzenlenmeleri akciğer kanseri vakalarının %5'inde görülmektedir. Çok sayıda farklı gen ile füzyonu saptanan {ALK} genini hedef alan terapilerin, standart tedaviye yanıt alamayan akciğer kanseri hastalarında sağkalım oranlarını arttırdığı gösterilmiştir. Bu nedenle, {ALK} geni yeniden düzenlenmelerinin saptanması tedavi yaklaşımını açısından önem arz etmektedir. Mevcut çalışmada akciğer kanseri hastalarında {EGFR} mutasyonları, {ALK} geni yeniden düzenlenmeleri ve her ikisi arasındaki ilişkinin ortaya konulması amaçlanmıştır.

YÖNTEM: Bu çalışmada, 2014 yılında bölümümüze refere edilen 39 akciğer kanseri vakasının {EGFR} mutasyonları Real-Time PCR ile {ALK} geni yeniden düzenlenmesi FISH analiziyle ortaya konmuştur.

BULGULAR: {EGFR} geninde saptanan mutasyonlar; exon 19 delesyonu (n=5), exon 20'de insersiyon (n=1), exon 21 L858R mutasyonu (n=1), exon 18 G719X mutasyonu (n=1) ve exon 20 S768I mutasyonu (n=1) idi. {ALK} geni yeniden düzenlenimleri ise 5 hastada tespit edildi. Veriler incelendiğinde; {ALK} geni yeniden düzenlenmesi olan grupta {EGFR} mutasyonu olan hasta oranı %20, {ALK} geninde yeniden düzenlenme olmayan grupta %23,5 idi (p>0.05).

TARTIŞMA VE SONUÇ: Literatürde {ALK} yeniden düzenlenmeleri ile {EGFR} mutasyonlarının birlikteliğinin nadir olduğu bildirilmektedir. Yaptığımız çalışmada vaka sayısı az olmasına rağmen düşük sayıda vakada {ALK} yeniden düzenlenmeleriyle {EGFR} mutasyonlarının birlikteliği gözlenmiştir. {EGFR} mutasyonlarıyla {ALK} geni yeniden düzenlenmeleri arasında istatiksel bir ilişki olmadığı saptanmıştır. Bu sonuçlar literatürde yer alan sınırlı sayıdaki çalışmayla da uyumludur.

Anahtar Kelimeler: Akciğer Kanseri, ALK, EGFR

P-030 [Kanser Genetiği]

Glioma Kök Hücre İzolasyonu ve Karakterizasyonu

Murat Öznur[1], Esin Demir[1], Ömer Faruk Hatipoğlu[1], Muradiye Acar[1], Sadık Çiğdem[2], Beyzanur Yiğitoğlu[1], Esra Gündüz[1], Mehmet Gündüz[1]

[1]Turgut Özal Üniversitesi, Tıp Fakültesi, Tıbbi Genetik Anabilim
[2]Sentegen Biyoteknoloji, Ankara

GİRİŞ VE AMAÇ: Beyin tümörlerinde halen tedavide kullanılan cerrahi, kemoterapi ve radyoterapi gibi yöntemler tam olarak tümörü yok edememekte ve tümörlerde uygulanan bu tedavilerden sonra rekürrens ve direnç oluşmaktadır. Birçok çalışmada bu dirençin oluşma sebebi tümörün içindeki kanser kök hücreleri (KKH) olarak görülmektedir. Bu yüzden kanser tedavilerinde özellikle tümörlerdeki kök hücreleri hedefleyen tedavi yöntemleri sıradan tedavilere göre daha etkili olacaktır. Bu yüzden KKH izolasyonu kanser çalışmalarında önemlidir. Kanser hücrelerinde KKH oranı çeşitli çalışmalarda yaklaşık olarak 1/1000 dolayında olduğu bildirilmiştir. Bu projemizde KKH tedavilerine öncalışma olarak glioma hücre hattından KKH izole edilip, elde edilen KKH'lerinin izolasyonu yapılmıştır.

YÖNTEM: Ticari olarak tedarik edilen YKG1 glioma hücreleri kullanım kılavuzuna uygun olarak ekilip, çoğaltılmıştır. Daha sonra Fluorescence Activated Cell Sorting (FACS) yöntemi ile Glioma KKH markırı olan PE işaretli CD133 antikoru ile KKH'ler ayrılmıştır. Elde edilen KKH'leri ilk olarak KKH mediumu ile muamele edilerek nöral küre oluşum analizi yapılmış, ikinci karakterizasyon yöntemi olarak ise immünohistokimyasal yöntem ile elde edilen nöral küreler boyanmıştır. Bu deney için yine Glioma KKH markırı olan NESTİN antikoru kullanılarak küreler boyanarak mikroskop ile analizleri yapılmıştır.

BULGULAR: Glioma hücre hattından FACS yöntemi CD133 antikoru kullanılarak 1/1000 oranında KKH'leri başarılı bir şekilde izole edilip bunların hücre kültürü yapılmıştır. Elde edilen KKH'lerinden nöral küre oluşumu gözlenmiştir. Elde edilen küreler ise immünohistokimyasal olarak NESTİN ile boyanarak karakterizasyonu yapılmıştır.

TARTIŞMA VE SONUÇ: KKH'lerinden 4 gün sonra nöral küreler elde edilmiştir ve bu küreler KKH markırı olan NESTİN ile boyanarak karakterizasyonu yapılmıştır.

Anahtar Kelimeler: Glioma, kanser kök hücreleri, kök hücre izolasyonu

P-031 [Kanser Genetiği]

Kronik Lenfositik Lösemilerde Görülen Prognostik Kromozomal Anomalilerin Tanımlanmasında Rutin Tekniklerle Beraber Multiplex Ligation-Dependent Probe Amplification(MLPA) Yönteminin Kullanılması

Akif Ayaz[1], Emre Tepeli[1], İsmail Sarı[2], Ozan Çetin[1], Metin Eser[1], Hilmi Doğu[2], Gülseren Bağci[1]

[1]Pamukkale Üniversitesi Tıbbi Genetik Anabilim Dalı
[2]Pamukkale Ünivesitesi Hematoloji Bilim Dalı

GİRİŞ VE AMAÇ: Kronik Lenfositik Lösemi(KLL), prognostik önem sahip kromozomal anomalilerin sık görüldüğü, klinik olarak heterojen seyirli bir hastalıktır. Bu anomaliler prognoz, tedaviye başlama ve tedaviyi yönlendirme açısından önemlidir. Bu çalışma ile 41 KLL hastasının MLPA sonuçları, konvansiyonel sitogenetik ve FISH sonuçları ile karşılaştırıldı ve MLPA tekniğinin KLL'de kullanılabilirliliği araştırıldı.

YÖNTEM: Çalışmada 41 KLL hastasının 36'sında periferik kan, 5'inde kemik iliği örnekleri çalışıldı. MLPA tekniğinde SALSA probmiks P037-A2 ve P038-A2 kiti kullanıldı. Konvansiyonel sitogenetikte mitotik stimülan özelliğinden dolayı kültüre DSP30+İL-2 kombinasyonu ilave edildi. FISH çalışmasında, 11q22.3(ATM), 13q14.3 ve 17p13(p53) lokus spesifik probları ve sentromerik 12 probları kullanıldı.

BULGULAR: Periferik kan ve kemik iliği kültürlerinde %80.4 oranında başarı elde edildi.Konvansiyonel sitogenetik ve FISH ile trizomi 12 saptanan 13 olgudan 5'i MLPA ile normal değerlendirildi. Ayrıca FISH ile 13q14 delesyonu tespit edilen 20 olgudan 6'sı MLPA ile normal değerlendirildi. Konvansiyonel sitogenetik ve FISH ile tespit edilemeyen birer olguda 17p13 delesyonu ve 9p21 delesyonu MLPA ile tespit edildi. MLPA ile düşük düzey mozaisizmli anomaliler yanlış negatif olarak yorumlandı. Bu çalışmada MLPA tekniğinin mozaiklikleri tespit edebilme aralığı %25-30 olarak belirlendi. Ayrıca FISH ve MLPA ile 13q14 delesyonu tespit edilen 5 olgunun Rb geni bölgesi MLPA ile normal değerlendirildi.

TARTIŞMA VE SONUÇ: KLL'de, düşük düzey mozaisizmler sık görülür. Ayrıca sadece konvansiyonel sitogenetik yöntemlerle tespit edilebilen birçok sitogenetik anormallikler bildirilmiştir. MLPA yöntemi kolay uygulanabilir, düşük maliyetli bir yöntemdir. Ayrıca FISH ve konvansiyonel sitogenetik ile tespit edilemeyen bazı anormallikler MLPA yöntemi ile tespit edilebilmektedir. Fakat düşük düzey mozaisizmlerin MLPA ile tespit edilememesi nedeniyle, KLL'de MLPA yönteminin konvansiyonel sitogenetik ve FISH ile birlikte kullanılmasının uygun olduğu görüldü.

Anahtar Kelimeler: Kronik Lenfositik Lösemi, MLPA, DSP30, IL-2

P-032 [Kanser Genetiği]

Near Diploid Karyotipli Bir Olgu

M. Nihan Somuncu[1], Ayşe Gül Zamani[1], M. Selman Yıldırım[1], Aynur Uğur Bilgin[2]

[1]Necmettin Erbakan Üniversitesi, Meram Tıp Fakültesi, Tıbbi Genetik Anabilim Dalı, Konya
[2]Necmettin Erbakan Üniversitesi, Meram Tıp Fakültesi, Hematoloji Anabilim Dalı, Konya

GİRİŞ VE AMAÇ: Hematolojik sistem hastalıkları kan, kemik iliği ve lenfoid dokudan köken alan patolojik ve genetik değişimlerdir. Bu malignitelerin kökenini tayin etmek, klinik gidişata yön vermek, hastaya yönelik tedavi ve takibi yapmak genetik analizler sonucunda mümkün olabilmektedir. Bu vaka pansitopeni ön tanısı ile polikliniğimize hematoloji bölümü tarafından kesin tanı ve tedavinin takibi amacı ile yönlendirilmiştir

YÖNTEM: Hastadan ilk olarak moleküler sitogenetik analiz için kemik iliği örneği alınmıştır. Hematoloji kliniği tarafından vakanın akut myeloid lösemi veya miyelodisplastik sendrom şüphesi (AML-MDS) ile tanı merkezimizden Fluorescence In Situ Hybridization (FISH) tekniği kullanılarak bu malignensilere özgü multiprob sistemine ait bölgelerdeki kromozom ve genlerin incelenmesi istenmiştir. Ancak daha sonra flow sitometrik takibinde vakanın akut lenfoblastik lösemi (ALL) ile uyumlu olduğu saptanmıştır. Vakanın ALL tanısını desteklemek açısından FISH yöntemi ile ALL panelinde yer alan kromozom ve genlere ait anomaliler araştırılmıştır. Ayrıca hastanın sitogenetik ünitesinde hücre kültürü yöntemi ile karyotip tayini yapılmıştır.

BULGULAR: Yapılan FISH analizi sonucunda AML-MDS panelinde yer alan bölgelerdeki kromozomların monozomisi 'hipodiplodiyi' gösterirken klasik sitogenetik analiz sonuçlarında hipodiploid metafazların yanısıra hiperdiploid karyotiplerin gözlenmesi vakanın en dikkat çekici bulgularındandı. Ayrıca hasta kliniğimize birkaç gün sonra yeniden sevk edildiğinde yapılan ALL multiprob sisteminde yer alan, cMYC, p16, E2A, kromozom 4, kromozom 10, kromozom 17, TEL/AML, MLL, BCR/ABL bölgelerinde near-diploidiyi düşündüren sinyaller ile hipodiploidik hücrelerin yoğunlukta olması ve IGH breakapart bölgesinde yeniden düzenlenmenin mevcudiyeti ALL etyopatolojisi ile uyumlu bulunmuştur. Tedavi sonrası incelenen metafazların tamamı normal karyotip olarak değerlendirilmiştir. Ayrıca FISH analiz sonuçlarından yalnızca p16 gen bölgesinde %4 kromozom 9'un ve %10 kromozom 14'ün monozomisini düşündüren sinyaller gözlenmiştir. Öte yandan ALL paneline ait diğer bölgelerde herhangi bir anomaliye rastlanmamıştır.

TARTIŞMA VE SONUÇ: Genetik analizleri sayesinde hastanın kesin tanısı konularak takip planı çıkartılmıştır. On beş günlük kür sonucunda hastadan hızla olumlu yönde cevap alındığı, sitogenetik ve moleküler sitogenetik sonuçları ile desteklenmiştir.

Anahtar Kelimeler: ALL, hipodiploidi, hiperdiploidi

P-033 [Kanser Genetiği]

Near Hekzaploid Karyotipli Bir Olgu

Ayşe Gül Zamani, M. Nihan Somuncu, M. Selman Yıldırım

Necmettin Erbakan Üniversitesi, Meram Tıp Fakültesi, Tıbbi Genetik Anabilim Dalı, Konya

GİRİŞ VE AMAÇ: Akut miyeloid lösemi (AML), hemapoetik sistemin immatür hücreleri olan blastların kemik iliğinde aşırı proliferasyonu ile seyreden bir lösemi türüdür. Genetik değişimler kesin tanı ve prognozda ayrıca hastalığın alt tiplerinin belirlenmesinde marker görevi yaparlar. Bu vakada saptanan hekzaploid karyotip ve çeşitli gen bölgelerinde hiperdiploidiyi yansıtan moleküler sitogenetik bulgular iyi prognoz göstergesi iken klonal oluşum, 5q delesyonu ile p53 gen kaybı klinik tabloyu kötümser kılmaktadır. Hastanın bu bulgularının kesin tanı, tedavi rejimi ve hastalığın gidişatını nasıl etkilediğini araştırmak çalışmamızın amacını oluşturmuştur.

YÖNTEM: Genetik hastalıkları polikliniğine hematoloji ünitesi tarafından yönlendirilen hastadan klasik sitogenetik yöntemler ile karyotip tayini, moleküler sitogenetik yöntemler ile daha detaylı genetik araştırmaları yapmak için kemik iliği kan örneği alınmıştır. Sitogenetik incelemeleri için hücre kültürü yöntemi ile kromozom analizi yapılmış, moleküler sitogenetik analizi için Fluorescence In Situ Hybridization (FISH) tekniği ile akut myeloid lösemi-miyelodisplastik sendrom (AML-MDS) multiprob sistemi kullanılmıştır

BULGULAR: Klasik sitogenetik analizi sonucunda, dört ayrı metafaz plağında orjinleri belli olmayan fazladan C ve D grubu kromozlar ile ilaveten marker kromozom saptanmıştır dolayısıyla hastamızda 49 kromozom sayısına sahip klonal karyotip tesbit edilmiştir. Öte yandan vakamızın 7 ayrı metafaz görüntüsünde kromozom sayısı (138±) olarak izlenmiş, near hekzaploid karyotip sonucu raporlandırılmıştır. Ayrıca moleküler sitogenetik taramalarında %53 oranında heterozigot formda 5q delesyonu ve %64 p53 gen bölgesinde delesyon tesbit edilmiştir. Diğer AML-MDS multiprob sisteminde yer alan bölgelerde herhangi bir yeniden düzenlenme tesbit edilmemiş iken tüm FISH panelinde izlenen %15-20 hiperdiploidiyi düşündüren sinyal artışları vakamızın hipohekzaploid karyotip sonucunu desteklemiştir.

TARTIŞMA VE SONUÇ: Polikliniğimize akut lösemi ön tanısı ile başvuran hasta genetik ve patolojik araştırmalar sonucunda AML tanısı almıştır. Vakanın hem iyi prognoz hem de kötü prognoz göstergesi olan genetik analizleri klinik takibi ile birleştirilerek tedavi planı çıkarılmıştır.

Anahtar Kelimeler: AML, hiperdiploidi,prognoz

P-034 [Kanser Genetiği]

Bulgaristan ve Türkiye Orjinli Asphodeline lutea (L.) Köklerinin Normal (MCF-10A) ve Kanserli (MCF-7) Hücre Hatları Üzerindeki Sitotoksik Etkilerinin xCELLigence Gerçek Zamanlı Hücre Analiz Sistemi Kullanılarak Araştırılması

Onur Bender[1], Gökhan Zengin[2], Irina Lazarova[3], Ayşe Çelik[1], Ramazan Ceylan[2], Abdurrahman Aktümsek[2], Reneta Gevrenova[4], Esra Gündüz[1], Mehmet Gündüz[1]

[1]Turgut Özal Üniversitesi, Tıp Fakültesi, Tıbbi Genetik Anabilim Dalı, Ankara
[2]Selçuk Üniversitesi, Fen Fakültesi, Biyoloji Bölümü, Konya
[3]Sofya Tıp Üniversitesi, Eczacılık Fakültesi, Kimya Bölümü, Sofya
[4]Sofya Tıp Üniversitesi, Eczacılık Fakültesi, Farmakognozi Bölümü, Sofya

GİRİŞ VE AMAÇ: Meme kanseri için terapötik ilaçlar geliştirilmiş olsa da erken tanı ve tanı sonrası etkili tedavi s¸ekillerinin belirlenmesi gelis¸mis¸ teknik yöntemlerle mümkündür. Son yıllarda meme kanseri de dahil olmak üzere birçok kanser türünde sitotoksite çalıs¸maları yürütülmektedir. Bu çalıs¸mada da; Bulgaristan ve Türkiye orjinli Asphodeline lutea bitkilerine ait köklerden elde edilen metanolik ekstraktlar normal (MCF-10A) ve kanserli (MCF-7) hücre hatlarına uygulanmıs¸tır.

YÖNTEM: Bu çalıs¸mada; sitotoksik etkilerin belirlenmesi için xCELLigence gerçek zamanlı hücre analiz sistemi kullanılmıs¸tır. MCF10-A ve MCF-7 hücre grupları sisteme ait özel E-plate'lere ekilmiştir. 24 saat sonra Türkiye ve Bulgaristan orjinli A. lutea bitkilerinin köklerine ait metanolik ekstraktlar farklı dozlarda (2000/1000/500/250/125/62,5 µg/ml) hücrelere uygulanmıs¸tır. Uygulama 72 saat süreyle, 2 tekrarlı ve her tekrarda 3 plate kullanılarak yapılmıs¸tır. Tüm tekrar ve kontrollerde aynı sonuçlar alınmıs¸tır.

BULGULAR: Bu çalıs¸ma sonucunda; bitkilerin MCF-10A ve MCF-7 hücre hatları üzerine etkileri gerçek zamanlı olarak gözlemlenmis¸, analiz sonucu kantitatif degˆerler sistemin kendisine ait yazılımı aracılıgˆıyla IC50'ye göre hesaplanmıs¸tır. Buna göre; Bulgaristan orjinli A. lutea bitkisinin, Türkiye orjinli A. lutea bitkisine göre hem MCF-10A hemde MCF-7 hücre hatları üzerinde daha etkili olduğu bulunmuştur. Türkiye orjinli A. lutea bitkisinin normal ve kanserli hücreler üzerindeki etkisi aynı iken, Bulgaristan orjinli A. lutea bitkisinin kanserli hücrelere etkisi normal hücrelere göre daha yüksek bulunmuştur.

TARTIŞMA VE SONUÇ: Bu çalıs¸ma sonucunda; Bulgaristan ve Türkiye orjinlerine ait A. lutea bitki kök ekstraktlarının MCF-10A ve MCF-7 hücre hatlarına uygulanması ile bitkilerin sitotoksik etkileri gözlemlenmis¸, iki bitki arası fark ortaya konulmus¸tur. Özellikle Bulgaristan orjininin Türkiye orjinine oranla daha efektif oldugˆu gözlemlenmis¸tir. Halk arasında ces¸itli rahatsızlıklarda kullanıldıgˆı belirtilen bu bitkinin hücre ölüm yollarının aydınlatılması için daha ileri testlerin uygulanması gerekmektedir.

Anahtar Kelimeler: Asphodeline lutea, MCF-7, MCF-10A, Meme Kanseri, xCELLigence

P-035 [Kanser Genetiği]

Baş ve Boyun Kanser Olgularında UGT1A Gen Ailesinin Ekspresyon Seviyeleri Açısından İncelenmesi

Beyhan Cengiz[1], Beyhan Cengiz[2], Önder Yumrutaş[3], Fatih Çelenk[4], Serdar Öztuzcu[5], Esra Geyikli[5], Yusuf Ziya İğci[5], Muzaffer Kanlıkama[4]

[1]Gaziantep Üniversitesi Tıp Fakültesi Fizyoloji Anabilim Dalı, Gaziantep
[2]Gazi Üniversitesi Tıp Fakültesi Tıbbi Genetik Anabilim Dalı, Ankara
[3]Adıyaman Üniversitesi Tıp Fakültesi Tıbbi Biyoloji Anabilim Dalı, Adıyaman
[4]Gaziantep Üniversitesi Tıp Fakültesi Kulak Burun Boğaz Anabilim Dalı, Gaziantep
[5]Gaziantep Üniversitesi Tıp Fakültesi Tıbbi Biyoloji Anabilim Dalı, Gaziantep

GİRİŞ VE AMAÇ: UGT (UDP-glukuronosiltrasnferaz) glukoronizasyon olarak isimlendirilen kimyasal bir reaksiyonu gerçekleştiren enzimlerin kodlandığı gen ailesidir. Bu gen ailesi 2. kromozomun uzun kolunun 37. bölgesine lokalize olmaktadır. Ayrıca, 13 alt gen biriminden oluşmakta ve bunların 4'ü pseudogen rolündedir. Reaksiyon boyunca UGT enzimleri, uridine difosfat glukoronik asit'den bir molekül glukoronik asidin farklı maddelerin birçoğuna transferini sağlarlar. Maddeler suda çözülebilir duruma gelir ve vücuttan çıkartılmalarına sağlanır, toksik maddelerin etkisi azaltılır, Hormonların kanda daha kolay taşınması sağlanır ve ilaçların etkisi daha hızlı gerçekleşir. UGT1A enzimleri endojen, ksenobiyotik, ilaçlar, fenolikler vb., pek çok kimyasal bileşiğin glukoronidasyonunda görev yaptığı bilinmektedir. Özellikle çevresel kanserojenlerin detoksifikasyonunda önemli roller üstlenmektedir. Bu enzimlerin yapısında meydana gelen genetik bir varyasyonun kanserin gelişim sürecini dolaylı ya da doğrudan etkileyebileceği düşünülmektedir. Baş ve boyun kanserli dokularda bu gen ailesinin tamamının ekspresyon seviyelerini gösteren bir çalışma bulunmamaktadır. Bu bağlamda, yapılan bu çalışmada UGT1A ailesinin ekspresyon seviyelerinin belirlenmesi ve baş-boyun kanseri ile ilişkisinin belirlenmesi amaçlanmıştır.

YÖNTEM: Bu çalışmada 50 adet baş-boyun kanserli hastadan alınan kanserli doku ile normal dokusu homojen hale getirilmiş ve RNA izolasyon kiti aracılığıyla total RNA'lar elde edilmiştir. Daha sonra cDNA kiti ile mRNA'ya dönüştürüldü. Tarafımızdan dizayn edilen primerler ile Sybrgreen RealRime master mix kullanılarak Real-Time PCR cihazında örneklerin gen bölgelerine ait mRNA seviyeleri belirlenmiş ve istatistiksel olarak analiz edilmiştir.

BULGULAR: Real-time PCR analizleri sonucunda UGT1A1, UGT1A6 ve UGT1A10 gen bölgelerinin ekspresyon seviyelerinde artış ve azalışlar görülmekle birlikte, UGT1A3, UGT1A4, UGT1A5, UGT1A7, UGT1A8 ve UGT1A9'un ekspresyon seviyelerinde herhangi bir farklılık belirlenmemiştir. Bununla birlikte bir çok hastada UGT1A1, UGT1A6 ve UGT1A10 gen bölgelerinin ekspresyon seviyelerinde paralel artışlar gözlenmiştir.

TARTIŞMA VE SONUÇ: Elde edilen bulgular ışığında, UGT1A gen ailesinin baş boyun kanserli olgularda ekspresyon seviyelerinin UGT1A1, UGT1A6 ve UGT1A10 gen bölgeleri için farklılık gösterdiği tespit edilmiş ancak hastalıkla ilişkisi açısından kesin bir değerlendirme için ayrıntılı çalışmalar planlanmaktadır.

Anahtar Kelimeler: UGT1A gen ailesi, Baş boyun kanserleri, mRNA ekspresyonu

P-036 [Kanser Genetiği]

Hematolojik Kanserlerde miRNA İfade Düzeyleri ve Tedaviye Yanıt Arasındaki İlişkinin Araştırılması

Halime Sabancı[1], Handan Haydaroğlu[2], Sibel Oğuzkan Balcı[1], Mustafa Pehlivan[2], Seval Kul[3], Sacide Pehlivan[4]

[1]Gaziantep Üniversitesi, Tıp Fakültesi, Tıbbi Biyoloji Anabilim Dalı, Gaziantep
[2]Gaziantep Üniversitesi, Tıp Fakültesi, Hematoloji Bilim Dalı, Gaziantep
[3]Gaziantep Üniversitesi, Tıp Fakültesi, Biyoistatistik Anabilim Dalı, Gaziantep
[4]İstanbul Üniversitesi, İstanbul Tıp Fakültesi, Tıbbi Biyoloji Anabilim Dalı, İstanbul

GİRİŞ VE AMAÇ: Kan hücrelerinin üretiminden sorumlu olan kök hücrelerin kontrolsüz bir şekilde çoğalması sonucunda hematolojik kanserler ortaya çıkmaktadır. Epigenetik düzenlemede rol alan mikroRNA (miRNA) molekülleri hücre çoğalması, hücre farklılaşması, organogenez, apoptozis gibi hücresel olaylar ile kanser, kalp ve enfeksiyon hastalıkları gibi çeşitli hastalıkların gelişiminde rol oynamaktadırlar. MiRNA'lar hematopoiezisin düzenlenmesinde kritik bir role sahiptir, hematolojik kanserlerde onkogenik ya da tümör baskılayıcı etki göstermektedir. Yapılan çalışmalarda çeşitli miRNA genlerinin ifade düzeylerinin hematolojik kanser hastalarında tedavi öncesi ve sonrası farklı olduğuna dair bulgular mevcuttur. Ancak farklı toplumlarda geniş hasta grupları ile yapılacak çalışmalara ihtiyaç vardır.

YÖNTEM: Bu araştırmada hematolojik kanserlerde miR-17-92 gen kümesinde bulunan 17, 18a, 19a, 19b, 20a, 92a miRNA ifade düzeyleri ile tedaviye yanıt arasındaki ilişki analiz edildi. Hematolojik kanserlerden akut myelositer lösemi, akut ve kronik lenfoblastik lösemi, Hodgkin ve Non-Hodgkin lenfoma tanısı almış olan 24 hastaya ait tedavi öncesinde ve sonrasında alınan kan örneklerinden ve 33 sağlıklı bireyin kan örneklerinden elde edilen miRNA'ların ifade düzeyleri hibridizasyon temelli mikrodizgi yöntemi ile saptanarak istatistiksel olarak karşılaştırıldı.

BULGULAR: Sonuçlar değerlendirildiğinde; hastaların tedavi öncesi ve sonrasına ait örneklerinde miR-17-92 gen kümesi üyelerinin ifade düzeylerinin kontrol grubuna göre artmış olduğu saptandı (p=0.001). Tedavi öncesi ve sonrasındaki değerler karşılaştırıldığında; miR-19a ve miR-19b'nin tedavi sonrası grupta yüksek olduğu bulundu (p=0.001). Tedaviye yanıt veren ve vermeyen hastaların tedavi öncesi ve sonrasındaki değerleri hematolojik kanserli 24 hastada analiz edildiğinde; tedaviye yanıt veren grupta yine miR-19a ve miR-19b'de artış olduğu saptandı (p=0.001, p=0.009).

TARTIŞMA VE SONUÇ: Araştırma sonucunda miR-17-92 gen kümesi üyelerinden miR-19a ve miR-19b'nin ifade düzeylerinin hematolojik malignensi grubunda tedavi sonrasında artmış olması prognozla anlamlı bir ilişkinin olduğunu işaret etmektedir. Elde edilen bulguların moleküler tedaviyi hedefleyen araştırmalarda yol gösterici olabileceği sonucuna varılmıştır.

Anahtar Kelimeler: miR-17-92 gen kümesi, Hematolojik kanserler, Moleküler tedavi

P-037 [Kanser Genetiği]

Melatoninin Meme Kanser Kök Hücreleri Üzerine Etkileri

Nadir Koçak, Hüseyin Dönmez, Hasan Acar, Tülin Çora

Selçuk Üniversitesi, Tıbbi Genetik Anabilim Dalı, Konya

GİRİŞ VE AMAÇ: Meme kanseri, kadınlar arasında en yaygın görülen kanser tipidir. Biyolojik etkileri yaygın olarak çalışılan melatonin hormonu, antioksidan, anti-inflamatuar ve farklı sinyal transdüksiyon yollarını etkilediği bilinmektedir. Mevcut çalışmada daha önce yapılmamış, melatoninin in vitro şartlarda meme kanser kök hücresi üzerine etkilerinin incelenmesi amaçlanmıştır.

YÖNTEM: Meme kanseri MCF-7 hücre hattı ve HEK-293 kontrol hücreleri üzerinde melatoninin IC50 dozu ve proliferasyona etkisi MTT analizi ile gerçekleştirildi. Belirlenen dozdaki melatoninin kanser kök hücre miktarına etkisi CD44+/CD24- markırları kullanılarak flow-sitometri metodu ile berlirlendi. Melatoninin kanser kök hücrelerine apoptotik etkisi annexin-v ile incelendi. Melatoninin apoptotik yolaktaki genlerden BAX ve BCL-2'nin ekpresyon seviyeleri kök hücrelerde qPCR ile incelendi

BULGULAR: MCF-7 ve HEK-293 için apoptoz ve ekpresyon analizlerinde melatonin dozu 25 uM ve süre 48 saat olarak belirlendi. Melatonin uygulanan MCF-7 ve HEK-293 hücrelerinde, uygulanmayanlara kıyasla canlı hücre sayısında anlamlı bir azalma tespit edildi (sırasıyla p>0.0037, p>0.0341). MCF-7 hücre hattında melatonin kanser kök hücre miktarını azaltırken (p>0.0153), HEK-293 hücre hattında ise arttırdığı (p>0.0237) tespit edildi. Melatoninin MCF-7 ve HEK-293 total hücrelere ve kök hücrelerine apoptotik etkisi annexin-v ile incelendi. MCF-7 total hücreleri apoptozunda anlamlı bir artış gösterirken (p>0.0107) HEK-293 üzerinde bir etki göstermemiştir (p<0.0569). Benzer şekilde kök hücrelere bakıldığında ise MCF-7 hücrelerinde apoptozdaki artışın HEK-293 hücrelerine göre fazla olduğu (P>0.0001) gösterildi. Melatoninin kök hücrelerde apoptozdan sorumlu genlerden BAX ve BCL-2'nin ekpresyon seviyeleri incelendiğinde, MCF-7 hücre hattında BAX geninin ekpresyonu 1.74 kat arttığı BCL-2'nin ise 4 kat azaldığı buna karşılık HEK-293 de ise BAX geninin ekspresyonunun 1.02 kat azaldığı BCL-2 geninin ekpresyonu ise 1.9 kat arttığı tespit edildi.

TARTIŞMA VE SONUÇ: Melatonin kanser hücrelerini proliferasyonunu ve kanser kök hücre miktarını azalttığı gösterilmiştir. Melatoninin hücre proliferasyonu ve kanser kök hücre miktarı azalmasından sorumlu mekanizmalarından biri olan apoptozisin etkisinin olduğu görülmektedir.

Anahtar Kelimeler: kanser, kök hücre, melatonin, apoptoz

P-038 [Kanser Genetiği]

Meme Kanserli Hastalarda Polizomi 17 ve Klinikopatolojik Parametrelerle İlgisi

Ayşe Feyda Nursal[1], Oğuz Çilingir[2], Sevilhan Artan[2], Evrim Çiftçi[3], Canan Baydemir[4]

[1]Giresun Üniversitesi Giresun Tıp Fakültesi Tıbbi Genetik Anabilim
[2]Eskişehir Osmangazi Üniversitesi Tıp Fakültesi Tıbbi Genetik Anabilim
[3]Eskişehir Osmangazi Üniversitesi Tıp Fakültesi Patoloji Anabilim
[4]Kocaeli Üniversitesi Tıp Fakültesi Bioistatistik ve Tıbbi Bilişim Anabilim

GİRİŞ VE AMAÇ: Meme kanseri tüm dünyada kadınlarda en sık görülen kanser türü olması sebebiyle önemli bir sağlık sorunudur. Bu çalışmada amacımız yüksek riskli meme kanserli olgularda polizomi17'nin HER2(human epidermal growth factor receptor 2)-TOP2A (topoisomerase II alpha) gen aberasyonları ve klinik özellikler ile bağlantısının araştırılması olmuştur.

YÖNTEM: Retrospektif bu çalışmada Eskişehir Osmangazi Tıp Fakültesi Genel Cerrahi Kliniğinde opere olmuş ve Patoloji Kliniğinde meme kanseri tanısı almış 115 olguya ait parafinize doku örnekleri FISH (floresan in situ hibridizasyon) metodu ile incelenmiştir. Çalışmada yüksek riskli (tümör boyutu ?2 cm ve/veya lenf nodu metastazı ve/veya uzak metastazı ve/veya yaş 40v) gruba dahil olan olgular seçilmiştir. Analiz için HER2/TOP2A/CEP17 tricolor FISH probu kulanılmıştır. Cut-off değerleri referanslara göre belirlenmiştir.

BULGULAR: Olguların tümü kadın olup, yaş ortalaması 32-83 (ort. 58.41±11.55) olmuştur. Polizomi17 %20.0, HER2 gen amplifikasyonu %21.7, TOP2A gen amplifikasyonu %20.9 olarak saptanmıştır. HER2 geni amplifiye olan olguların tümü invaziv duktal karsinomdan oluşmuştur. HER2 amplifiye vakaların çoğunluğunu ER (Estrogen receptor)(-)ve PR (Progestron receptor)(-) olgular teşkil etmiştir. ER(-) ve PR(-)olguların yaklaşık yarısında TOP2A gen aberasyonu saptanmıştır. Kromozom 17 kopya sayısı ile HER2 gen amplifikasyonu arasında bağlantı saptanamamıştır. Kromozom 17 kopya sayısı ve TOP2A gen kopya sayısı arasında istatistiksel olarak önemli fark bulunmuştur.Polizomi17 olgularının yaklaşık yarısında TOP2A gen aberasyonu saptanmıştır.

HER2-TOP2A gen kopya sayıları arasında istatistiksel olarak çok önemli fark saptanmıştır. HER2 gen amplifikasyonu olan olgularda TOP2A gen aberasyonu %76 olmuştur.

TARTIŞMA VE SONUÇ: HER2 gen amplifikasyonu ve TOP2A gen aberasyonları birlikteliği konfirme edilmiştir. Çalışmamızdaki sonuçlara göre HER2 gen amplifikasyonu polizomi 17 den bağımsız bir olaydır. Polizomi 17 olgularının yarıdan fazlasında TOP2A gen aberasyonları görülmüştür. Kromozom 17 anozomisi TOP2A geni ile yakın biyolojik davranış sergilemiştir.

Anahtar Kelimeler: : Meme kanseri, polizomi17, ER/PR, HER2, TOP2A, FISH

Çalışmadaki olguların klinikopatolojik özellikleri

CEP17	Total (%)
monozomi	12 (10.4)
dizomi	80 (69.6)
polizomi	23 (20.0)
HİSTOPATOLOJİK TİP	
invaziv duktal karsinom	94 (81.7)
invaziv lobüler karsinom	10 (8.7)
diğer	11(9.6)
GRADE	
bilinmeyen	29 (25.2)
I	15 (13)
II	47 (40.9)
III	24 (20.9)
ER	
negatif	30(26.1)
pozitif	74(64.3)
bilinmeyen	11(9.6)
PR	
negatif	39 (33.9)
pozitif	66 (57.4)
bilinmeyen	10 (8.7)
HER2	
normal	90 (78.3)
amplifikasyon	25 (21.7)
TOP2A	
delesyon	6 (5.2)
normal	85 (73.9)
amplifikasyon	24 (20.9)

P-039 [Kanser Genetiği]

Myeloproliferatif Hastalıklarda JAK2 ve MPL Gen Mutasyon Analizi

Muhammed Burak Batır, Safiye Uluçay, Hamide Betül Gerik, Fethi Sırrı Çam

Celal Bayar Üniversitesi Tıbbi Genetik Anabilim Dalı, Manisa

GİRİŞ VE AMAÇ: Myeloproliferatif hastalıklar içerisinde yer alan Polisitemia Vera (PV), esansiyel trombositoz (ET) ve primer myelofibroz (PM) pluripotent hematopoetik kök hücrenin klonal çoğalması sonucu eritrosit, lökosit ve trombositlerin tek başına veya kombine artışı ile karakterize hastalıklardır. JAK2 eritropoetin, trombopoetin ve granulosit koloni stimüle faktör için hematopoetik hücrelerin kullandığı trozin kinaz olup bu üç hastalıkta JAK2 geni V617F aktive edici mutasyonu polisitemia vera başta olmak üzere farklı oranlarda saptanmaktadır. Bu mutasyon etkilenen klona göre morfolojik olarak normal hücrelerin çoğalmasına neden olmaktadır. MPL ise trombopoetin reseptörü olup JAK2 negatif ET ve PM olgularında MPL geni W515L aktive edici mutasyona rastlanmaktadır. Bu çalışmada myeloproliferatif hastalık tanısıyla genetik tanı merkezimize başvuran olgularda JAK2 ve MPL gen mutasyonlarının sıklığının bildirilmesi amaçlanmaktadır.

YÖNTEM: Real Time PCR yöntemi ile JAK2 V617F ve MPL W515L mutasyonları tespit edilmiştir.

BULGULAR: Genetik tanı merkezimize myeloproliferatif hastalık ön tanısı ile başvuran 86 olgunun %38,3'ünde JAK2 mutasyonu tespit edilmiştir. Pozitif gruptaki hastaların %24,2'si polisitemia vera, %42'si esansiyel trombositoz ve %3,03'ünde primer myelofibroz tanısı almıştır. MPL mutasyonu esansiyel trombositoz olgularında saptanmamıştır. JAK2 negatif primer myelofibrosisli tek olguda MPL mutasyonu tespit edilmiştir.

TARTIŞMA VE SONUÇ: Myeloproliferatif hastalıkların tanısında JAK2 mutasyonu taraması mutlaka yapılmalıdır. Özellikle primer myelofibroz ve esansiyel trombositoz olgularında JAK2 ve MPL mutasyonlarının birlikte değerlendirilmesi gerekmektedir.

Anahtar Kelimeler: JAK2, MPL, myeloproliferatif hastalık

P-040 [Kanser Genetiği]

Rezistinin SW1353 Kondrosarkom Hücrelerinde Matriks Metaloproteinaz -2 ve -9 Gen İfadelerine Etkisi

Ömer Faruk Hatipoğlu[1], Kürşat Oğuz Yaykaşlı[2], Hacer Esra Gürses[1], Esra Gündüz[1], Mehmet Gündüz[1]

[1]Turgut Özal Üniversitesi, Tıp Fakültesi, Tıbbi Genetik Anabilim
[2]Kahramanmaras Sutcu Imam University, Tip Fakultesi, Tibbi Biyoloji Anabilim

GİRİŞ VE AMAÇ: Romatoid artrit (RA) obezlerde daha fazla görülen bir bağ dokusu hastalığı olup toplumun yaklaşık %1'ini, Osteoartrit(OA) ise 65 yaş üstü erişkinlerin yaklaşık %25'ini etkilemektedir. RA ve OA'in etyolojisi tam olarak bilinmemekte olup iflamasyonun tetiklediği ve eklem kıkırdağının geri dönüşümsüz yıkımıyla karakterizedir. Matriks Metalloproteinazlar (MMP) ekstrasellüler matriksi parçalayarak, anjiyogenez, tümör gelişmesi ve metastaz gibi çeşitli patolojik durumlarda önemli bir rol oynamaktadır. Gelatinazlar (MMP-2 ve MMP-9) ise kollajen ve diğer matriks bileşenlerinin yıkımından sorumlu olan MMP'lerdir. İnflamatuar bir adipokin olan rezistin başlıca adipoz doku tarafından salgılanır ve obezlerde serum seviyesinin arttığı rapor edilmiştir. MMP-2 ve MMP-9 seviyelerinin RA hastalarda arttığı ve bu genlerdeki polimorfizmlerin RA ile ilişkili olduğu bilinmektedir. Bu çalışmada RA'da arttığı bilinen resistinin, MMP-2 ve MMP-9 gen ifade seviyelerine etkisi araştırılmıştır.

YÖNTEM: İnsan kondrosit hücresi belirli dozlarda (100 ve 250 ng/ml), rekombinant rezistin protein ile 6, 12, 24 ve 48 saat sürelerince muamele edildi. İnkübasyon sonunda hücrelerden toplam RNA izole edilip, 2 µg RNA primerler aracılığıyla cDNA'ya transkribe edildi. MMP-2 ve MMP-9 gen ifadeleri Real-Time PCR yöntemiyle analiz edilip sonuçlar aktin gen ifadesine göre standardize edildi.

BULGULAR: Rezistin insan kondrosit hücresinde MMP-2 ve MMP-9 gen ifade seviyelerini arttırmakla birlikte en fazla artış 100 ng/ml dozda 48 saat inkübasyonunda gerçekleşti. İnflamasyonun tetiklediği hücre dışı matriksin geri dönüşümsüz yıkımının etyolojisinin aydınlatılması RA için yeni tedavi yöntemlerinin geliştirilmesi açısından oldukça önemlidir. Obeziteyle birlikte artan RA insidansının sebepleri arasında rezistin gibi inflamatuar adipokinlerin aşırı sentezlenmesi ihtimaline binaen yapılan bu araştırmada rezistinin MMP-2 ve MMP-9 gen ifadelerini arttırdığı bulunmuştur.

TARTIŞMA VE SONUÇ: Obeziteyle birlikte artan rezistin, MMP-2 ve MMP-9 gen ifadelerini arttırdı. Elde ettiğimiz sonuçlara göre RA'in fizyopatolojisinde yer aldığı düşünülebilir.

Anahtar Kelimeler: MMP-2, MMP-9, Rezistin, Romatoid Artrit

P-041 [Kanser Genetiği]

Yeni Nesil Dizileme ile BRCA Mutasyonlarının Saptanması ve Öneriler

Sezen Güntekin Ergün, Mehmet Ali Ergün, Gülsüm Kayhan, Emriye Ferda Perçin

Gazi Üniversitesi Tıp Fakültesi, Tıbbi Genetik Anabilim dalı, Ankara

GİRİŞ VE AMAÇ: Birinci nesil dizileme, 1975 yılından beri kullanılan ve Sanger dizileme adıyla da anılan, zincir sonlandırma metoduna dayanmakta ve DNA dizilemede altın standart olarak kabul edilmektedir. İkinci nesil dizileme ya da diğer adıyla yeni nesil dizileme (Next Generation Sequencing) (NGS) ise büyük boyutta genomun daha ucuza ve daha hızlı dizilenmesi amacıyla geliştirilmiş olan yüksek çıktılı bir yöntemdir. NGS yöntemi temel olarak; kalıp hazırlanması, dizileme ve görüntüleme ile veri analizinden oluşur. Ancak NGS yönteminin bir takım dezavantajları da bulunmaktadır. Bunlar, NGS platformlarının pahalı olması, homopolimer bölgelerde ortaya çıkan okuma hataları ve büyük bir data elde edilmesine bağlı olarak veri analizinin zorluğu olarak özetlenebilir. NGS yöntemi, araştırma amaçlı kullanıldığında ortaya çıkabilecek hataların başka çalışmalar ile düzeltilebilirliği söz konusu olabilirken, rutin uygulamada kullanıldıklarında ne yazık ki hatalı sonuçlar telafi edilemeyen sonuçlara neden olabilecektir. Bu poster sunumunda, tüm meme kanserlerinin %1-3 ünden sorumlu olan BRCA1 -2 genlerinin NGS ile analizinde nasıl bir algoritma geliştirdiğimiz ve karşımıza çıkan homopolimerik bölge hatalarında nasıl bir yol izlediğimiz özetlenmiştir.

YÖNTEM: 81 yaşındaki erkek hastada NGS analizi ile BRCA1 ve 2 genlerindeki mutasyon araştırılmıştır.

BULGULAR: Analiz sonucunda BRCA2 geninde, homopolimerik bölgede yer alan c.1813delA patojenik mutasyonu (rs80359309) tespit edilmiştir. Bu sonucun doğrulanması amacıyla sadece bu bölgeye Sanger dizileme yapılmış ve hastanın bu patojenik mutasyonu taşımadığı saptanmıştır.

TARTIŞMA VE SONUÇ: Bu çalışma bize, her ne kadar NGS tekniği ile tüm genom üzerinde kısa sürede ayrıntılı bilgi elde edilse bile, özellikle rutin çalışmalarda sonuçların altın standart olan Sanger dizileme ile doğrulanmasının zorunlu olduğunu göstermiştir.

Anahtar Kelimeler: BRCA1, BRCA2, yeni nesil dizileme

P-042 ***[POSTER GERİ ÇEKİLMİŞTİR]***

P-043 [Kanser Genetiği]

Meme Kanserlerinde SIRT Gen Ailesinin Gen İfadesinin İncelenmesi

Beyhan Cengiz[1], Mehmet Zeynel Çilek[2], Önder Yumrutaş[3], Ersin Borazan[4], Serdar Abidin Gürses[2], Mehmet Emin Kalander[5], Ahmet Balık[4], Celaleddin Camcı[5]

[1]Gazi Üniversitesi Tıp Fakültesi Tıbbi Genetik A.D. Ankara
[2]Zirve Üniversitesi, Emine Bahaeddin Nakıboğlu Tıp Fakültesi Tıbbi Biyoloji A.D. Gaziantep
[3]Adıyaman Üniversitesi Tıp Fakültesi Tıbbi Biyoloji Adıyaman
[4]Gaziantep Üniversitesi Tıp Fakültesi Genel Cerrahi A.D. Gaziantep
[5]Gaziantep Üniversitesi Tıp Fakültesi Tıbbi Onkoloji A.D. Gaziantep

GİRİŞ VE AMAÇ: Dünya çapında yapılan kanser istatistiklerine göre 2008 yılında 12,7 milyon kanser teşhisi konmuştur (melanom olmayan deri kanserleri hariç) ve 7,6 milyon vaka ölümle sonuçlanmıştır. Meme kanseri ise bayanlarda en sık rastlanan kanser tipidir. Yine 2008'de 1,38 milyon (bütün kanser vakalarının %23'ü) yeni teşhis konmuş ve bunların 458.000'i ölümle sonuçlanmıştır. Sirtuin ailesi, farklı fizyolojik ve patolojik olaylarda düzenleyici olarak karşımıza çıkmakta olup. Bunlar, neurodejenerasyon, yaşa bağlı hastalıklar, obezite, kalp hastalıkları, enflamasyon ve kanserdir. Memelilerde, Sirtuin ailesinin 7 üyesi vardır (SIRT1 – SIRT7). Geçen yıllarda bu ailenin en çok çalışılan üyesi SIRT1 olmuştur. SIRT1, birçok sinyal yolağında görev alan histonların ve histon olmayan substratların deasetilasyonunu yapar. Bir çok kanser türünde SIRT1'in tümör baskılayıcı olarak çalıştığı bildirilmiş olmasına rağmen son yıllardaki çalışmalarda ise SIRT1'in spesifik kanser türlerine ve spesifik sinyal yolaklarına göre hem tümör baskılayıcı hem de tümörü teşvik ettiği saptanmıştır.

Bu çalışmanın amacı daha önceki çalışmalara ek olarak SIRT4 ve SIRT5 genlerini de ekleyerek SIRT1.1, 1.2, 2.1, 3, 4, 5, 6, 7 genlerinin gen ifadeleri çıkarılarak ilac direnci ile ilişkisi olup olmadığını araştırmaktır.

YÖNTEM: Gaziantep Üniversitesi Onkoloji Hastanesi' ne kayıtlı 71 meme kanseri hastasından alınan tümör ve normal dokular. Gen ifadesi çalışması için gerekli olan mRNA izolasyonu, cDNA sentezi yapılmış. Fluidigm qRT-PCR cihazı kullanıldıktan sonra analiz yapılmıştır.

BULGULAR: Yapılan çalışma sonucunda SIRT1.1, 1.2, 2.1, 3, 4, 5, 6, 7 genlerinin gen ifadelerinin artmış olduğu görülmüştür.

TARTIŞMA VE SONUÇ: Sirtuin aile üyelerinin meme kanserlerinde tümör teşvik edici ve ilaç direncini arttırıcı olma ihtimalini kuvvetlendirdiği düşünülmektedir.

Anahtar Kelimeler: Meme kanseri, Tümör baskılayıcı gen, Sirt gen ailesi

P-044 [Kanser Genetiği]

Aberrantly Methylated Promoter Regions of Tumour Supressor APC, p53, MGMT, DAPK1 and MLH3 Genes That Commonly Affected by DNA Hypermethylation in Colorectal Cancer

Ebru Şık[1], Öztürk Özdemir[1], Fatma Sılan[1], Hande Küçük Kurtulgan[2], Metin Şen[3], Ahmet Uludağ[1], Mine Urfalı[1]

[1]Department of Medical Genetics, Faculty of Medicine, Canakkale Onsekiz Mart University 17100, Canakkale -Turkey
[2]Department of Medical Genetics, Faculty of Medicine, Cumhuriyet University 58140, Sivas-Turkey
[3]Department of General Surgery, Faculty of Medicine, Cumhuriyet University 58140, Sivas-Turkey

INTRODUCTION - OBJECTIVE: Colorectal cancer (CRC) results from a multiple steps of genetic and epigenetic parameters that transform the normal epithelium cell into cancerous epithelium.

METHOD: Twenty CRC solid tumous were analyzed epigenetically by MLPA technique in the current project. Results showed alterated methylation profiles for APC, p53, MGMT and MSH6 genes in the current CRC tumours.

RESULTS: All tumour samples (100%) were in hypermethlated for APC, 60% for p53, 10% for MGMT and MSH6 genes in the current results.

CONCLUSIONS: Preliminary results from the current project suggest that altered DNA methylation status takes crucial role in CRC carcinogenesis and advance cancer subtypes.

Keywords: APC, Colorectal cancer, epigenetic, MGMT, MSH6, p53

P-045 [Kanser Genetiği]

BCC (Basal Cell Carcinoma)'li Olgularda Sirtuin (SIRT) Ailesine Ait Gen Ekspresyon Seviyelerinin Belirlenmesi

Beyhan Cengiz[1], Önder Yumrutaş[2], Serdar Gürses[3], Mehmet Zeynel Çilek[3], Metin Temel[4], Saffet Ulutaş[5], Serdar Kara[5], Mustafa Nihat Koç[5]

[1]Gazi Üniversitesi, Tıbbi Genetik Anabilim Dalı, Ankara
[2]Adıyaman Üniversitesi, Tıbbi Biyoloji Anabilim Dalı, Adıyaman
[3]Zirve Üniversitesi, Tıbbi Biyoloji Anabilim Dalı, Gaziantep
[4]Mustafa Kemal Üniversitesi, Plastik Cerrahi Anabilim Dalı, Hatay
[5]Gaziantep Üniversitesi, Plastik Cerrahi Anabilim Dalı, Gaziantep

GİRİŞ VE AMAÇ: BCC, deri kanser türleri arasında en yaygın olarak gözlenen olguların başında gelmektedir. Tedavi yöntemleri arasında cerrahi uygulamalar, kemoterapi ve radyoterapi önemli yer tutmaktadır. Erken prognosu ile tedavi edilme yüzdesi oldukça yüksektir. Bununla birlikte hastalığın moleküler-klinik erken prognosu için bilgiler kısıtlıdır. Son zamanlarda yapılan çalışmalarda pek çok kanser türünün hücresel düzeyde önlenmesinde görev aldığı bilinen Sirtuinler oldukça dikkat çekmektedir. Sirtuinler genel olarak SIRT proteinleri olarak bilinirler. Memelilerde NAD+-bağımlı deasetilazlar olarak görev yaparlar ve 7 gen bölgesi tarafından kontrol edilirler. Hücrenin farklılaşması, canlılığı, yaşlanması, inflamasyon vb. pek çok yaşamsal önemi yüksek metabolik olayda, hücre iskelet proteinleri, hücresel sinyal bileşenleri ve transkripsiyon faktörleri gibi pek çok biyokimsal komponentin modifikasyonunda oldukça önemli roller oynamaktadır. Bazı çalışmalarda önemli bir tümör süpressör protein olacağı belirtilmektedir. Bahsedilen bilgiler ışığında, bu çalışmada BCC'li hastalardan alınan örneklerde SIRT genlerinin ekspresyon seviyelerinin taranması ve BCC kanseri ile arasındaki ilişkisinin incelenmesi amaçlanmıştır. Bu sayede bu proteinlerin kanserin patojenezinde nasıl bir rol oynadığı ve tedavisinde nasıl bir rol izleneceği hakkında önemli bilgiler elde edileceği düşünülmektedir.

YÖNTEM: Bu çalışmada 27 BCC olgusuna sahip hastadan tümör ve kontrol dokusu alınmıştır. Örnek ve kontroller homojen hale getirilmiş ve RNA izolasyon kiti aracılığıyla total RNA'lar elde edilmiştir. Daha sonra Sybrgreen RealRime master mix kullanılarak Real-Time PCR cihazında örneklerin SIRT1.1., SIRT1.2., SIRT2, SIRT3, SIRT4, SIRT5, SIRT6, SIRT7 gen bölgelerine ait mRNA seviyeleri belirlenmiş ve normalizasyon metoduna göre analiz edilmiştir.

BULGULAR: Elde edilen veriler sonucunda SIRT1.1., SIRT1.2., SIRT2, SIRT3, SIRT4, SIRT5, SIRT6, SIRT7 gen ailesinin kontrol dokusuna göre ekspresyon seviyelerinin azaldığı tespit edilmiştir ($p<0.05$)

TARTIŞMA VE SONUÇ: Bu sonuçlara göre, SIRT genlerinin tümör süpresyonunda görev aldığı düşünülmektedir. Bununla birlikte ileriki çalışmalarda mRNA seviyeleri belirlenen bu genlerin western blot yöntemi ile protein seviyelerinin belirlenmesi ile BCC ile SIRT genlerinin ilişkisi daha sağlam temellere oturtulacaktır. Bu sayede hastalığın erken tanısı ve moleküler mekanizması hakkında yeni ve daha detaylı bilgilerin elde edileceği düşünülmektedir.

Anahtar Kelimeler: SIRT, BCC, gen ekspresyon,

P-046 [Kanser Genetiği]

Meme Kanseri Hücre Hatlarında Apoptosizi Hedefleyen miR-17-5p'nin Profilinin Çıkarılması

Sevil Kırkbeş[1], Mustafa Ulaşlı[1], Serdar Öztuzcu[1], Seçil Eroğlu[1], Sevide Şencan[1], Mehmet Emin Kalender[2], Celalettin Camcı[2], Sercan Ergün[1], Ecir Ali Çakmak[1], Ahmet Arslan[1]

[1]Gaziantep Üniversitesi Tıp Fakültesi Tıbbi Biyoloji Anabilim dalı, Gaziantep, Türkiye.
[2]Gaziantep Üniversitesi Tıp Fakültesi Tıbbi Onkoloji Bölümü, Gaziantep, Türkiye

GİRİŞ VE AMAÇ: MikroRNAlar (miRNAlar) yaklaşık 22 uzunluğunda kodlanmayan RNA molekülleridir ve yapılan çalışmalarda en az genlerin yaklaşık % 30'unu düzenlediği düşünülmektedir. MiRNA'ların düzensiz ifadelenmesi düzenlemiş olduğu yolaklarda da ciddi problemlere ve hastalıklara sebep olmaktadır. Kanserde özellikle bazı yolaklardaki miRNA'lar önem arz etmektedir örnek olarak hücre çoğalması, hücre döngüsü, hücre ölümü verilebilir. Apoptozis (programlı hücre ölümü I) yolağının; kanserli hücrelerde sorunlu olması kanserin gelişiminde ve ilerlemesinde ana sebeplerden biridir. Bundan dolayı apoptosiz yolağındaki genler ve onların düzenlenmesi ve yakın zamanda apoptosiz ile ilişkili miRNA'lar sıklıkla çalışılmaktadır. MiRNA'lar günümüzde kanserde biyobelirteç, gen terapi ve kanserin ilerleyişi hakkında kullanılabileceği düşünülmektedir. Meme kanseri kadınlarda en fazla görülen kanser tipi olup dünyada bütün kanserlerin yaklaşık %30'unu teşkil etmektedir. Meme kanseri bu kadar sık görülmesine rağmen sağ kalımı birçok tümöre göre daha iyidir. Bundan dolayı meme kanserinin teşhisi ve tedavisi konusunda çok fazla çalışma yapılmaktadır. Bu çalışmada da apoptozis genleriyle ilişkili olduğu düşünülen miRNA'lar seçilerek gen ifade düzeylerine bakılarak meme kanseri ile arasındaki ilişki incelenmiştir.

YÖNTEM: Apoptozis genleriyle tahmini olarak ilişkili miRNA'lar targetscan ve mirbase veritabanları kullanılarak bulundu ve bu miRNA'ların arasından 10 tane miRNA seçildi. Meme kanseri hücre hatları olan MCF7, SKBR3, HCC1500 ve kontrol olarak meme epitelyum hücre hattı olan HTERT-HME1 kullanılmıştır. Bu hücre hatlarından elde edilen miRNA'ların ifadelerini ölçmek için fluidigm cihazında Real Time PCR yöntemi kullanılmıştır.

BULGULAR: miRNA ifadelerinin Ct değerleri alınarak 2-??Ct değerleri hesaplanmıştır. Çalışılan miRNA'lardan miR-17-5p'de HCC1500 hücre hattında yaklaşık 30 kat, SKBR3 hücre hattında 11 kat ve MCF7 hücre hattında ise yaklaşık 2 kat anlamlı artış gözlemlenmiştir.

TARTIŞMA VE SONUÇ: Yapılan bu çalışmada da apoptozis genlerini tahmini olarak düzenlediği düşünülen miRNA'ların seviyelerine bakılmış ve dapk2 (death-associated protein kinase 2)'yi tahmini olarak düzenlediği düşünülen miR-17-5p'nin bütün meme kanseri hücre hatlarında arttığı bulunmuştur. Farklı yapılan çalışmalarda miR-17-5p'nin meme kanserinde hücrenin göçünü ve invazyonunu tetiklediği bulunmuştur. İleriki çalışmalarda miR-17-5p'nin apoptosizdeki rolü ve meme kanserinin tedavisinde kullanımı araştırılacaktır.

Anahtar Kelimeler: apoptozis, dapk2, miR-17-5p, meme kanseri

P-047 [Kanser Genetiği]

Rapamisin ile mTOR Yolağının Baskılanmasının, Mir-138-5p İfadesi Üzerine Etkisi

Seçil Eroğlu[1], Mustafa Ulaşlı[1], Sevil Kırkbeş[1], Serdar Öztuzcu[1], Celalettin Camcı[2], Ali Süner[2], Ecir Ali Çakmak[1], Ahmet Arslan[1]

[1]Gaziantep Üniversitesi Tıp Fakültesi Tıbbi Biyoloji Anabilim Dalı, Gaziantep, Türkiye
[2]Gaziantep Üniversitesi Tıp Fakültesi Tıbbi Onkoloji Bölümü, Gaziantep, Türkiye

GİRİŞ VE AMAÇ: Meme kanseri dünyada en yaygın görülen ikinci kanser türüdür. Bayanlarda daha sıklıkla görülmekle birlikte, tüm dünyada yılda ortalama 400.000 kişi ölmektedir. Meme kanserinde sağ kalım için erken teşhis ve tedavinin önemi büyüktür. Bu yüzden yeni tanı ve tedavi yaklaşımlarının araştırılması, geliştirilmesi büyük önem arz etmektedir. MikroRNA'lar, bu bağlamda, meme kanserinde ilgi çekici araştırma konularından biri olmuştur. miRNA'lar, yaklaşık 22 nükleotit uzunluğunda, proteine çevrilmeyen, hedeflediklerini genlerin ifadesini düzenleyen küçük RNA molekülleridir. Büyüme, farklılaşma ve apoptozis gibi çok çeşitli olaylarda önemli düzenleyici role sahiptirler. Birçok kanser türünde miRNA'ların anormal ifade düzeyleri saptanmış, kanser oluşumu ve gelişiminde rol oynadıkları gösterilmiştir. Rapamisin, antiproliferatif etkisinden dolayı kanser tedavisinde kullanılan bir ilaçtır. Bu etkisini, hücrenin büyümesi, çoğalması ve hayatta kalmasında rol oynayan mTOR yolağını baskılayarak ortaya koymaktadır. Biz, bu

çalışmamızda, Rapamisin ile mTOR yolağı baskılanmış kanser hücrelerinde, anormal ifade olan miRNA'ları araştırmayı amaçladık.

YÖNTEM: SKBR3, HCC1500, MCF-7 olmak üzere 3 farklı meme kanseri hücre hattına Rapamisin uygulayarak miRNA profillemesi yapıldı ve Rapamisin uygulanmayan hücre hatlarıyla karşılaştırıldı. miRNa ifadeleri, Fluidigm cihazında RT-PCR yöntemi kullanılarak (Reverse transcription polymerase chain reaction) ölçülmüştür.

BULGULAR: miRNA'ların Ct değerlerinden, 2-??Ct değerleri hesaplanarak istatistik analizler yapılmış ve miR-138-5p'nin ifade düzeyinin, Rapamisin uygulanmış SKBR3 ve HCC1500 hücre hatlarında önemli ölçüde azaldığı görülmüştür.

TARTIŞMA VE SONUÇ: Daha önceki çalışmalarda, miR138-5p'nin, tümör gelişimine ve metastaza katkı sağlayan bazı onkogenleri düzenlediği, dolayısıyla tümör baskılayıcı olarak davrandığı gösterilmiştir. Bu yüzden Rapamisin tedavisiyle birlikte bu onkogenlerin miR-138-5p ile baskılanması, meme kanseri tedavisinde daha etkili bir sonuca varılabileceğini düşündürmektedir.

Anahtar Kelimeler: meme kanseri, miRNA, miR-138-5p, mTOR yolağı

P-048 [Kanser Genetiği]

Meme Kanserinde Apoptoz Proteinleri TNF, FADD, FAS, DAPK1, DRAM1, BNIP3, Kaspaz 3 Expresyon Düzeylerinin Araştırılması

Sevide Şencan[1], Mustafa Ulaşlı[1], Serdar Öztuzcu[1], Ali Süner[2], Sevil Kırkbeş[1], Ersin Borazan[3], Celalettin Camcı[2], Ecir Ali Çakmak[1], Ahmet Arslan[1]

[1]Gaziantep Üniversitesi Tıp Fakültesi, Tıbbi Biyoloji Anabilim Dalı, Gaziantep
[2]Gaziantep Üniversitesi Tıp Fakültesi, Tıbbi Onkoloji Bölümü, Gaziantep
[3]Gaziantep Üniversitesi Tıp Fakültesi, Genel Cerrahi Anabilim Dalı, Gaziantep

GİRİŞ VE AMAÇ: Apoptoz, organizmanın normal işleyişi sırasında görülen programlı hücre ölümüdür. Yapılan çalışmalarda kanser hücrelerinde apoptoz oranı normale göre daha düşük olduğu gösterilmiştir. Çalışmamızda meme kanserinde apoptotik protein olan TNF, FADD, FAS, DAPK1, DRAM1, BNIP3, Kaspaz 3 protein ekpresyonları araştırılmıştır.

YÖNTEM: Meme kanseri hastalarının normal ve tümör doku örneklerinden RNA izolasyonu yapıldı. Daha sonra apoptotik proteinlerin mRNA düzeyinde ekspresyonları IFC Controller HX ve BioMark™ HD System kullanılarak Real-time PCR ile yapılmıştır.

BULGULAR: Meme kanserli hastaların tümör doku örneklerinde TNF, FADD, FAS, DAPK1, DRAM1, BNIP3, kaspaz 3 ekspresyonlarının normal doku örneklerine göre anlamlı olarak azaldığı belirlendi. Ayrıca bu proteinlerin ekpresyon düzeyleri östrojen(ER), progesteron(PR), Human epidermal büyüme faktörü(HER2) reseptörleri açısından değerlendirildi. FADD, kaspaz3 ER(-) ve PR(-) dokularda yüksek ekspre edilirken, DRAM1 proteini ER(+) ve PR(+) dokularda yüksek ekspresyonda bulundu. DAPK1,TNF, kaspas3 HER2(+) dokularda, FADD, FAS, DRAM1 proteinleri HER2(-) dokularda yüksek bulundu.

TARTIŞMA VE SONUÇ: Çalışmamızda TNF, FADD, FAS, DAPK1, DRAM1, BNIP3, kaspaz 3 apoptoz proteinlerinin meme kanseri tümör dokularında düşük olduğu gösterilerek literatür ile uyumlu sonuçlar elde edilmiştir. Bu genlerin ifadelerinin östrojen, progesteron ve HER2 hormonları ile ilişkisini belirlemek, meme kanseri tedavisinde yeni yaklaşımların geliştirilmesine katkıda bulunabilecektir.

Anahtar Kelimeler: TNF, FADD, FAS, DAPK1, DRAM1, BNIP3, Kaspaz 3, Apoptoz, Meme kanseri

P-049 [Kanser Genetiği]

Meme Kanserleri Hastalarda ATG101 Otofaji Genininde Mutasyon Taraması Yapılması

Sevide Şencan[1], Mustafa Ulaşlı[1], Serdar Öztuzcu[1], Ersin Borazan[2], Celalettin Camcı[3], Ecir Ali Çakmak[1], Ahmet Arslan[1]

[1]Gaziantep Üniversitesi Tıp Fakültesi, Tıbbi Biyoloji Anabilim Dalı, Gaziantep
[2]Gaziantep Üniversitesi Tıp Fakültesi, Genel Cerrahi Anabilim Dalı, Gaziantep
[3]Gaziantep Üniversitesi Tıp Fakültesi, Tıbbi Onkoloji Bölümü, Gaziantep

GİRİŞ VE AMAÇ: Otofaji; uzun ömürlü proteinlerin, hasarlı organellerin, mikroorganizmaların lizozomda parçalanmasını sağlayan katabolik bir süreçtir. Otofaji genleri (ATGs); otofaji sürecinin gerçekleşmesinde ve düzenlenmesinde rol oynarlar. Memeliler de açlık, growth faktör eksiliği gibi durumlarda mTOR(mammalian target of rapamycin) inaktif edilerek otofaji proteini ULK1(unc-51-like kinase 1) aktif edilir. ULK1 proteini Atg13, Atg101, FIP200 (focal adhesion kinase family interacting protein of 200kDa) otofaji proteinlerine bağlanarak otofaji süreci başlatılır. Son yıllarda yapılan çalışmalarda çeşitli kanser türlerinde otofaji genlerine ait farklı mutasyonlar tespit edilmiştir. Bu çalışmada meme kanseri hastalarında otofajinin aktiflenmesi aşamasında rol alan Atg101 genindeki mutasyon veya mutasyonlarin taranması amaçlanmıştır.

YÖNTEM: Çalışmamızda meme kanseri hastalarına ait normal ve tümör doku örnekleri kullanılmıştır. Örneklerden DNA elde edilerek, ATG101 geninin ekzonları PCR(polymerase chain reaction) yöntemi ile çoğaltılmıştır. Daha sonra SSCP(Single Strand Conformation polymorphism) yöntemi kullanılmıştır.

BULGULAR: Meme kanseri hastalarına ait normal ve tümör doku örnekleri karşılaştırıldığında, ATG101 otofaji genine ait mutasyon tespit edilmemiştir.

TARTIŞMA VE SONUÇ: Çalışmamızda meme kanseri hastalarında ATG101 mutasyonuna rastlanmamıştır. Örnek sayısı artırılarak yeni çalışmalara ihtiyaç vardır.

Anahtar Kelimeler: ATG101 geni, Otofaji, Mutasyon, Meme kanseri

P-050 [Kanser Genetiği]

The Interaction of JNK Pathway and Wnt-11 in Prostate Cancer

Birep Sadiye Aygun[1], Sarah Koushyar[2], Pınar Uysal Onganer[2]

[1]NAR Genome Coaching, Istanbul Turkey
[2]University of Bedfordshire, Dept. of Cell and Molecular Biology, Luton, London UK

INTRODUCTION - OBJECTIVE: Wnt-11 is a secreted protein that modulates cell growth, differentiation and morphogenesis during development. We have previously shown that Wnt-11 is up regulated in prostate cancer (PCa). Factors such as prostate cancer cell survival, motility and neuroendocrine-like differentiation (NED), which are promoted by Wnt-11 induced signals and potential downstream factors to inhibit Wnt11 signalling were assessed in this study.

METHOD: Highly metastatic PC-3 and weakly metastatic LNCaP prostate cancer cell lines were used. The cells treated with JNKVIII, the JNK kinase inhibitor, to check its effects on cell proliferation, gene and protein expressions. Both SRB stain and MTT assay were carried out to assess cellular proliferation. Wnt-11 and neuron specific enolase (NSE) mRNA and protein levels were tested.

RESULTS: Both cell lines were responsive in the MTT assay; 10 µM JNKVIII treatment resulted in a 40% reduced proliferation (p=0.002 and 0.003

respectively). Gene expression of both Wnt-11 and NSE were completely blocked in PC-3 cells treated with the JNK inhibitor.

CONCLUSIONS: The JNK pathway is involved in the proliferation of both PC-3 and LNCaP cells, and plays a vital role in the expression of Wnt-11 and NSE. Previous studies using PC-3 cells support a role for Wnt11 in survival, NE-like differentiation and migration of castration resistant prostate cancer cells. Our observations suggest that Wnt11 could be a useful therapeutic target/screening biomarker for recurrent prostate cancer.The JNK pathway holds potential for drug targeting.

Keywords: Prostate cancer, WNT, JNK pathway

P-051 [Kanser Genetiği]

Mir-221 as a Pre- and Post-Operative Plasma Biomarker for Laryngeal Squamous Cell Carcinoma Patients

Seda Salman Yılmaz[1], Esra Güzel[1], Ömer Faruk Karataş[1], Mehmet Yılmaz[2], Mustafa Özen[1]

[1]Department of Medical Genetics, Istanbul University Cerrahpasa Medical School, Istanbul, Turkey
[2]Department of Otorhinolaryngology, Cerrahpasa Medical School, Istanbul University, Istanbul, Turkey

INTRODUCTION - OBJECTIVE: Larynx Cancer (LCa) comprises about 1% to 2.5% of all human neoplasms and it mostly originates from squamous cell carcinoma. Although distinct diagnostic and therapeutic approaches have been suggested for LCa, they are still controversial and more efforts are required for their effective use. MicroRNAs (miRNA) have been shown to play significant roles in the regulation of carcinogenesis and they were demonstrated to be present in a stable form in various human body fluids including plasma. Besides, miRNAs have been postulated in distinct studies as strong diagnostic or prognostic biomarkers.

METHOD: In this study, we aimed to compare the miRNA profile of plasma samples obtained from 30 LCa patients (pre-operative and post-operative serum samples) and 30 healthy controls to identify a miRNA expression signature, which can be used to distinguish LCa patients from healthy individuals. MiRNA profiling of eight plasma samples (four from pre-operative LCa samples, four from control individuals) were performed using miRNA microarray. Two of the significantly deregulated miRNAs were selected for further confirmation using quantitative reverse-transcription PCR (qRT-PCR). Statistical analysis was performed using Student's t-test.

RESULTS: Microarray profiling showed that miR-221 was upregulated and miR-133b was downregulated in LCa plasma samples. qRT-PCR analysis confirmed the overexpression of miR-221 in plasma samples of LCa. Further analysis qRT-PCR analysis demonstrated the reduced level of miR-221 to the normal level in the post-operative plasma samples.

CONCLUSIONS: As a conclusion, plasma miR-221 may have a potential as a novel diagnostic and prognostic marker, and might be considered as a therapeutic target in LCa.

Keywords: Diagnostic and prognostic biomarkers, larynx cancer, microRNA, miR-221, plasma

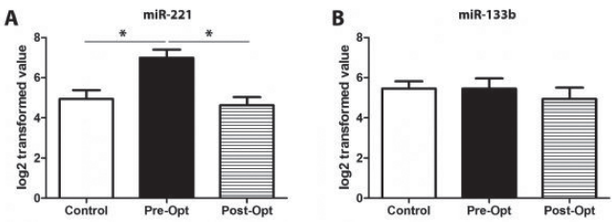

Clinico-pathological information of the patients

	LSCC Subjects
Age	
? 60	16
> 60	14
Gender	
Male	29
Female	1
T Classification	
T1 and T2	17
T3 and T4	13
Histological grade	
II	13
III	11
not known	6

P-052 [Kanser Genetiği]

Differential Expression of ADAMTS8 Gene in Cancer Cell Lines

Mehmet Zeynel Çilek[1], Serdar Abidin Gürses[1], Muharrem Yünce[1], Filiz Gülşen[1], Ceyda Uyar[1], Sevil Kıratlı[1], Satoshi Hirohata[2]

[1]Department of Medical Biology, Zirve University Emine Bahaeddin Nakiboglu School of Medicine, Gaziantep, Turkey
[2]Department of Medical Technology, Faculty of Health Science, Okayama University Medical School, Okayama, Japan

INTRODUCTION - OBJECTIVE: The ADAMTSs (a disintegrin and metalloproteinase with thrombospondin motifs) are a group of extracellullar, multidomain proteases that are found both in mammals and invertebrates whose known functions include: (i) collagen processing as procollagen N-proteinase; (ii) cleavage of matrix proteoglycans; (iii) inhibition of angiogenesis: and (iv) blood coagulation homoeostasis. Disintegrins and metalloproteinases with thrombospondin motifs (ADAMTSs) have been reported dysregulated in various cancers.

Recently ADAMTS8 was identified as a novel candidate tumor suppressor gene. Although ADAMTS8 downregulation has been reported in several tumors, its biological function and underlying mechanism remain largely unknown.

The aim of this study is to examine the expression level of ADAMTS8 gene in various cancer cell lines.

METHOD: Cancer cell lines (DU145, PC3, HT1080 and H1299) were cultured and mRNA was extracted by Trizol. RNA was reverse-transcribed and a quantitative real time RT-PCR for ADAMTS8 was performed. Beta-actin was used for internal control.

RESULTS: ADAMTS8 was most highly expressed in H1299, a non-small cell lung cancer cell line. PC3, prostate cancer cell line, also expressed ADAMTS8 mRNA at considerable levels. Interestingly DU145, another prostate cancer cell line and HT1080 (fibrosarcoma) were expressed ADAMTS8 at low levels.

CONCLUSIONS: The expression levels of ADAMTS8 mRNA varied among the cancer cell lines even the same tissue originated cancers.

Keywords: ADAMTS. ADAMTS8, PC3, DU145, HT1080, H1299

P-053 [Kanser Genetiği]

ADAMTS15 Gene Has A Different Expression in Cancer Cell Lines

Serdar Abidin Gürses[1], Mehmet Zeynel Çilek[1], Muharrem Yünce[1], Sevil Kıratlı[1], Ceyda Uyar[1], Filiz Gülşen[1], Satoshi Hirohata[2]

[1]Department of Medical Biology, Zirve University Emine Bahaeddin Nakiboglu School of Medicine, Gaziantep, Turkey
[2]Department of Medical Technology, Faculty of Health Science, Okayama University Medical School, Okayama, Japan

INTRODUCTION - OBJECTIVE: The ADAMTS (a disintegrin and metalloproteinase with thrombospondin motif) family are a group of 19 extracellular, secreted proteases whose known functions include processing of procollagen molecules, cleavage of extracellular matrix proteoglycans and anti-angiogenesis. Disintegrins and metalloproteinases with thrombospondin motifs (ADAMTSs) have been reported dysregulated in various cancers.

Recently it has been reported that ADAMTS15 is a novel predictor of good prognosis in breast cancer and inhibited breast cancer cell migration. ADAMTS15 has also emerged as a candidate cancer gene from cancer genome sequencing, and its tumour suppressive function has recently been documented in colorectal cancer

The aim of this study is to examine the expression level of ADAMTS15 gene in various cancer cell lines.

METHOD: Cancer cell lines (DU145, PC3, HT1080 and H1299) were cultured and mRNA was extracted by Trizol. RNA was reverse-transcribed and a quantitative real time RT-PCR for ADAMTS8 was performed. Beta-actin was used for internal control.

RESULTS: ADAMTS15 was highly expressed in PC3, a prostate cancer cell line. DU145, another prostate cancer cell line, H1299, a non-small cell lung cancer cell line and HT1080, fibrosarcoma were expressed ADAMTS15 at low levels.

CONCLUSIONS: The expression levels of ADAMTS15 mRNA varied among the cancer cell lines even the same tissue originated cancers.

Keywords: ADAMTS, ADAMTS15, Cancer

P-054 [Kanser Genetiği]

Hematolojik Malignensilerin Tanı ve Takibinde SNP Array Yöntemi ile Moleküler Karyotiplemenin Yeri

Kanay Yararbas, Serdar Kasakyan, Gunay Karatas, Yazgi Ozger, Ceren Tuncer, Burcu Saglam Ada, Kivanc Bilecen, Ajlan Tukun

Duzen Laboratuvarlar Grubu

GİRİŞ VE AMAÇ: Belirli morfolojik ve klinik özelliklerin sitogenetik bulgularla olan ilişkisini temel kabul ederek, Dünya Sağlık Örgütü (WHO) Hematolojik malignansileri sınıflandırmıştır. Bu şekilde, sitogenetik bulgular hekimlere tedavi ve hastalık prognozu tahmin etme, tedaviye yanıt ve hastalık progresyonunu takip etmeye yardımcı olmaktadır. Moleküler karyotipleme metodunun hematolojik malignensilerin moleküler sınıflandırması için sağladığı kriterler, hedeflenmiş tedavi için ve daha fazlası, ileriye dönük "kişiye özel tıp" yaklaşımları için temel oluşturur. Bu sunumda moleküler karyotipleme ve özellikle SNP array platformu kullanıldığında, hematolojik malignensilerin sitogenetik takibinde ne denli önemli bir yardımcı arac olabileceği üstünde durulacaktır.

YÖNTEM: SNP array platformu kullanılarak yapılan moleküler karyotipleme analizinin hematolojik malignensilerdeki önemi ve avantajları sunulacaktır. Ek olarak Affymetrix 750K SNP array platformu kullanılarak yapılan analizler, örnek olgu sunumu eşliğinde verilecektir.

BULGULAR: Moleküler Karyotipleme metodu "dengesiz" kromozomal değişikliklerin tanı ve takibinde büyük kolaylık sağlamış ve hem genom boyu inceleme imkanı, hem de çok yüksek çözünürlük ve kesinlikte tanı olanağı getirmiştir. Avantajları şu şekilde tartışmaya açılmıştır: - Moleküler sitogenetikte mikroskobik limitlerin ötesine, nükleotid düzeyine geçmek. - Eş zamanlı olarak birçok paralel analizi tek bir platformda tamamlayabilmek - Hematolojik Malignansilerde Kazanılmış (Acquired) Uniparental Disomi (aUPD) lerin sağladığı verileri kullanabilmek - Lösemilerin Kompleks Genomunu eksiksiz, tam olarak çözebilmek

TARTIŞMA VE SONUÇ: Hedef malignansilere yönelik moleküler karyotipleme gibi kapsamlı analiz olanakları,lösemilerin genomik komplekslıgini görüntülemeye ve tanımlamaya yardımcı olabilmektedir. Hastalık sırasında elde edilen ek kromozomal anomaliler malignant hücrelerde klonal dönüşümün göstergesidir ki bu tür dönüşümler zamanında öngörüldüğünde hastanın hayatta kalabilme süresini kesinlikle uzatmaktadır.

Anahtar Kelimeler: Moleküler Karyotipleme, SNP Array, hematolojik malignensi, lösemi, prognostik, diagnostik

P-055 [Kanser Genetiği]

Myrtus communis (Mersin otu)'in Glioma Hücre Hattındaki Terapötik Etkisinin İncelenmesi:

Hacer Esra Gürses[1], Ayşe Gürel[1], Ramazan Yiğitoğlu[2], Ömer Faruk Hatipoğlu[1], Esra Gündüz[1], Mehmet Gündüz[1]

[1]Turgut Özal Üniversitesi, Tıp Fakültesi, Tıbbi Genetik Anabilim
[2]Turgut Özal Üniversitesi, Tıp Fakültesi, Biyokimya Anabilim

GİRİŞ VE AMAÇ: Görülme sıklığı yüz bin kişide 3,8 ile 5,1 arasında değişen ve kansere bağlı ölümlerin %2,7'sinin sebebi olan beyin tümörü; beyinde oluşan primer tümörler ve vücudun herhangi bir yerinde başlayıp beyne metastaz yapanlar olmak üzere iki tiptir. Bening ve malign olan beyin tümörlerinin tedavisi genelde cerrahi olmakla beraber, bazı özel durumlarda yalnız radyoterapi ve kemoterapi uygulanmaktadır. Bu özel durumlarda uygulanan kemoteropatik tedaviye ek olarak kanserli dokuya mersin otu ekstraktının uygulanması planlanmıştır. Bir Akdeniz ülkesi olan Türkiye'de kolayca yetişebilen ve sitotoksisitesi düşük olan Myrtus communis (MC) (mersin otu) kanserli hücrelere uygulanmış, farklı kanser hücrelerini apoptoza götürdüğü tespit edilmiştir. Bu çalışmada da glioma hücrelerindeki etkisi tespit edilmiştir.

YÖNTEM: YKG1 glioma hücreleri ve kontrol için kullanılacak fibroblast hücreleri uygun koşullarda hücre kültürü edilip, çoğaltılmıştır. Ticari olarak alınan mersin otu özütü farklı konsantrasyonlarda bu hücre hatlarına uygulanmıştır. xCELLigence DP ile hücre hatlarının proliferasyon analizi yapılmıştır. Bu hücre hatlarından Trizol/Kloroform yöntemi ile total RNA ekstrakte edilmiş, Thermo Scientific RevertAid First Strand cDNA Synthesis Kit ile cDNA sentezi gerçekleştirilmiştir. Belirlenen etkin doz ile apoptoz markırı olan BAX'ın bu hücre hattındaki mRNA ekspresyonunu değerlendirmek için Real Time PZR yapılmış, uygulama ardından kantitatif değerler analiz edilmiştir.

BULGULAR: xCELLigence DP ile hücre hatlarının proliferasyon analizi yapıldığında mersin otu ekstraktının YKG1 hücre hattındaki etkin dozu belirlenmiştir. Farklı dozlardaki mersin otu ekstraktının ise kontrol grubu olan fibroblast hücrelerinin proliferasyon ve yapılarında herhangi bir değişiklik gözlenmemiştir. RT-PZR sonucunda ise BAX gen ekspresyonunun, mersin otu uygulanan YKG1 hücrelerinde kontrol grubuna göre daha fazla olduğu tespit edilmiştir.

TARTIŞMA VE SONUÇ: YKG1 hücresini sitotoksitesi az olan mersin otu ekstraktının apoptoza götürdüğü belirlenmiştir. Kontrol grubu olan fibroblast hücrelerini ise yapı ve proliferasyon açısından etkilemediği tespit edilmiştir.

Anahtar Kelimeler: Glioma, Mersin otu, BAX

P-056 [Kanser Genetiği]

Meme Kanserlerinde HtrA3 Geni mRNA ve Protein İfade Seviyelerinin Tespit Edilmesi

Feridun Akkafa[1], Ahmet Arslan[2], Serdar Öztuzcu[2], Hasan İlyas Özardalı[3], Mehmet Avni Gökalp[4], Esma Özkara[2], Celalettin Camcı[5], Ozan Balakan[5], Zehra Bozdağ[6], Abdullah Aydın[7]

[1]Harran Üniversitesi, Tıbbi Biyoloji Anabilim, Şanlıurfa
[2]Gaziantep Üniversitesi, Tıbbi Biyoloji ve Genetik Anabilim, Gaziantep
[3]Afyon Kocatepe Üniversitesi, Tıbbi Patoloji Anabilim, Afyon
[4]Gaziantep Üniversitesi, Genel Cerrahi Anabilim, Gaziantep
[5]Gaziantep Üniversitesi,Tıbbi Onkoloji Bilim Dalı, Gaziantep
[6]Gaziantep Üniversitesi, Tıbbi Patoloji Anabilim, Gaziantep
[7]İstanbul Medeniyet Üniversitesi,Tıbbi Patoloji Anabilim, İstanbul

GİRİŞ VE AMAÇ: HtrA3 (High temprature requirement A3) geni, HtrA gen ailesine ait bir gen olup, serin proteaz işlevi olan proteini kodlar. HtrA3 ifade seviyesinin çeşitli kanserlerde azaldığı birçok çalışma ile gösterilmiştir. HtrA3'ün çeşitli hastalıklar için yeni bir tedavi hedefi olabileceği ileri sürülmektedir. Çalışmamızda meme kanserli hastaların tümörlü ve çevresindeki normal dokularında, HtrA3 geni mRNA ifade seviyesinin ve protein seviyesinin tespitini amaçladık.

YÖNTEM: Cerrahi olarak 53 hastadan alınan dokular sıvı azot tankına alındı. Daha sonra bu dokular kullanılana kadar -80 0C de saklandı. mRNA ifade seviyelerinin tespiti RT-PCR ile taze dokularda çalışıldı. Aynı hastalara ait parafine gömülü dokularda ise immünohistokimyasal yöntemle protein tespiti yapıldı. HtrA3 ifade seviyeleri ile hastaların klinik ve patolojik özellikleri arasındaki ilişkiler analiz edildi.

BULGULAR: HtrA3 geni mRNA ifade seviyesi 53 hastanın 12 (%23)'sinde yüksek, 41 (%77)'sinde ise normal değerlerde tespit edildi. Tümör dokularındaki HtrA3 protein seviyesinin, normal dokulardaki protein seviyesi ile karşılaştırıldığında azalmış olduğu görüldü. HtrA3 proteini, %75 hastanın (40/53) tümör dokusunda pozitif olarak tespit edilirken, %25 hastanın (13/53) tümör dokusunda ise tespit edilmedi. Tümörlü dokulardaki HtrA3 protein ifadesi, bitişik normal dokulardakiler ile karşılaştırıldığında istatistiksel olarak anlamlı bir fark bulundu(p=0.001).

TARTIŞMA VE SONUÇ: Ovaryum ve endometrium kanserlerinde HtrA3 mRNA ve protein ifade seviyelerinin azaldığı gösterilmiştir. Bu çalışmada elde edilen sonuçlar ile, daha önce yapılan çeşitli kanserlerdeki çalışmaların sonuçları birlikte değerlendirildiğinde, HtrA3'ün bir tümör baskılayıcı gen olma olasılığını kuvvetlendirdiğini, ileride meme kanseri ve diğer kanserlerde bir marker olarak kullanılabileceğini düşünmekteyiz.

Anahtar Kelimeler: HtrA3, serin proteaz, meme kanseri, RT-PCR, immünohistokimya.

P-057 [Kanser Genetiği]

Meme Kanserinde Yeni Nesil Dizileme Tekniği ile BRCA1-2 Genlerinin Taranması

Nilüfer Sertdemi·r, Duygu Aydın, Büşra Bilgen, Pelin Canbaz, Merve Ertan, Elif Büşra Yılmaz, Naci Çine, Hakan Savlı

Kocaeli Üniversitesi, Tıbbi Genetik Anabilim Dalı, Kocaeli

GİRİŞ VE AMAÇ: Meme kanseri kadınlar arasında en sık görülen kanser tipidir. Meme ve over kanserlerinin gelişiminde çevresel, hormonal ve genetik faktörler rol oynamaktadır. Hastalığın genetik alt yapısından sorumlu olan genlerin başında BRCA-1 ve BRCA-2 gelmektedir. Bu çalışmada meme kanseri genetiğinde rol oynayan BRCA-1 ve BRCA-2 genlerine ait olası mutasyonların yeni nesil dizileme tekniği ile taranması hedeflenmiştir. Yapılan biyoinformatik analizler ile mutasyonlar ve klinik özellikler arasındaki ilişkinin ortaya konulabilmesi amaçlanmıştır.

YÖNTEM: Çalışma meme kanseri öyküsü bulunan Türk ailesinde gerçekleştirilmiştir. Çalışmada meme kanseri öyküsü olan aileden 4 kız kardeşin BRCA1 ve BRCA2 genlerinde yer alan tüm ekzonlar yeni nesil dizileme tekniği ile analiz edilmiştir. Dört kız kardeşten ikisi meme kanseridir. Dört olguda da yeni nesil dizileme tekniği ile saptanan 5241delA mutasyonu Sanger Dizi analiz tekniğiyle verifiye edilmiştir. Çalışmada yer alan 60 yaş üstü, ailesinde ve kensidinde hiç meme veya over kanser öyküsü olmayan 4 olgunun da BRCA1 ve BRCA2 genlerinde yer alan tüm ekzonları yeni nesil dizileme tekniğiyle analiz edilmiştir.

BULGULAR: Yapılan analizlere göre, meme kanser öyküsü olan ailede BRCA1 geninde 909dupA, 5241delA, D693N, P871L, E1038G, K1183R, S1613G, BRCA2 geninde ise 2159dupA, 5356dupA, 7234delA, V2466A, 9981dupA, değişimleri saptanmıştır. Çalışmaya kontrol olarak alınan 4 olguda; BRCA1 geninde P871L, E1038G, K1183R, S1613G, Q356R, BRCA2 geninde ise N372H, V2466A, N289H, N991D değişimleri saptanmıştır.

TARTIŞMA VE SONUÇ: Elde edilen mutasyon bilgileri, daha önce sanger dizi analizi tekniği ile taradığımız 355 meme kanseri öyküsü bulunan hasta sonuçları ile karşılaştırılmıştır. 5241delA mutasyonu önceki çalışmalarımızda yer alan 355 hastanın BRCA1 geninde saptanmamıştır. Elde edilen bulgular, özellikle 5241delA mutasyonunun, çalışmada yer alan aile için majör genetik faktör olduğunu, sonraki kuşaklar ve bu mutasyona sahip diğer Türk meme kanser aileleri için önemini göstermektedir.

Anahtar Kelimeler: Meme kanseri, BRCA 1, BRCA 2, yeni nesil dizileme

P-058 [Kanser Genetiği]

Malign Melanom Ön Tanılı Hastalarda BRAF Geni Mutasyonlarının Araştırılması

Hilmi Tozkır, Bora Demirkan, Hakan Gürkan, Selma Ulusal

Trakya Üniversitesi, Tıbbi Genetik Anabilim Dalı, Edirne

GİRİŞ VE AMAÇ: Kanser tiplerinin çoğunda olduğu gibi, malign melanom gelişmesinde de hem genetik hem de çevre faktörlerinin ortak rol oynadığı düşünülmektedir. Yeni yapılan çalışmalarda, sporadik malign melanom vakalarının yaklaşık %60-80'inde BRAF proto-onkogenindeki mutasyonların tedavi açısından önem taşıdığı anlaşılmıştır. Bu çalışmanın amacı hastalarımızdaki BRAF mutasyonu ile klinik durumları arasındaki ilişkiyi incelemektir.

YÖNTEM: Malign Melanomlu toplam 30 hastanın (16 erkek, 14 kadın) parafinli dokusundan elde edilen DNA'dan therascreen BRAF Pyro Kiti kullanılarak elde edilen ürünler pyrosekans yöntemi ile dizilenerek BRAF mutasyonu olup olmadığına bakılmıştır. Hastaların 20 tanesi Metastatik Malign Melanom tanısı diğer 10 hasta primer malign melanom tanısı almıştı.

BULGULAR: Bu çalışmada 13 hastada (%43) BRAF mutasyonu pozitif olarak belirlenmiştir. Mutasyon saptanan hastaların 10 tanesinde V600E mutasyonu ve 3 tanesinde de V600K mutasyonu tespit edilmiştir. V600E mutasyonu oranı %76 olarak bulunmuştur. Klinik tanılar ile mutasyonlar arasında anlamlı ilişki bulunmamıştır.

TARTIŞMA VE SONUÇ: Sporadik malign melanoma vakalarının teşhis ve tedavisinde, BRAF veya RAS gen mutasyonları sonucu RAS-RAF-MEK-ERK-MAP kinaz yolağını ilgilendiren mutasyonların belirlenmesi kişiye özel daha etkili ve daha az yan etkili tedavi imkanları geliştirilmesine katkı sağlayabilir.

Anahtar Kelimeler: BRAF, Kanser, Malign Melanom,

P-059 [Kanser Genetiği]

Meme Kanserli Hastalarda -1547 A>G (rs3764383) Polimorfizminin Etkisinin Araştırılması

Muradiye Acar[1], Hüseyin Şahin[2], Murat Öznur[1], Önder Surgit[2], M. Ramazan Yiğitoğlu[4], Esra Gündüz[1], Mehmet Gündüz[3]

[1]*Department of Medical Genetics, Turgut Ozal University, Ankara, Turkey*
[2]*Department of General Surgery, Turgut Ozal University, Ankara, Turkey*
[3]*Department of Otolaryngology Head and Neck Surgery, Turgut Ozal University, Ankara, Turkey*
[4]*Department of Medical Biochemistry, Turgut Ozal University, Ankara, Turkey*

INTRODUCTION - OBJECTIVE: Meme kanseri Dünya genelinde kadınlarda en yaygın şekilde görülen kanserdir. BIRC5 adıyla da bilinen Survivin geni, IAP (Apoptoz inhibitör protein) ailesinin bir üyesidir ve hücre döngüsünü regüle ederek apoptozu inhibe eder. Survivinin ekspresyonunun tümör hücrelerinin büyüme potansiyelinin arttığı düşünülmektedir. Survivin geninin yüksek seviyelerde bulunması tümörlü hastalarda negatif bir prognostik faktör olarak görülmektedir. Survivin geninin promotor bölgelerinde bazı tek nokta polimorfizmleri (SNPs) saptanmıştır. Bunlardan birisi -1547 A>G (rs3764383) polimorfizmidir ve bu polimorfizm CDE/CHR represör bağlanma bölgesinde yer almaktadır.

METHOD: Bu çalışmada, 143 Meme kanserli hastada ve 101 kişiden oluşan kontrol grubunda Survivin -1547 A>G polimorfizminin varlığı PCR-RFLP metodu kullanılarak araştırılmıştır.

RESULTS: Hastaların %72'sinde ve kontrol grubunun %65.8'inde A alleli görülmüştür. Hastaların %28'i ve kontrol grubunun %34.2'si ise G alleli taşımaktadır. İstatistiksel olarak hastalar ve kontrol grubunun allel frekansları arasında anlamlı bir fark görülmemiştir (p=0,144). Hasta grubunda 13 kişide GG genotipi (%48.1), 55 kişide GA genotipi (%53.4) ve 78 kişide AA genotipi (%62.4) görülmüştür. Kontrol grubunda ise 14 kişide GG genotipi (%51.9), 48 kişide GA genotipi (%46.6) ve 47 kişide AA genotipi (%37.6) görülmüştür.

CONCLUSIONS: Çalışma sonucunda A allelli hastaların %72'sinde, kontrol grubunun %65.8'inde ve G alleli ise hastaların %28'inde kontrol grubunun %34.2'sinde görülmüştür. Bu sonuçlara göre Türk popülasyonunda G allelinin ağırlıklı olarak bulunmadığı söylenebilir. Hasta grubunda A allelini ve homozigot AA genotipini kontrol grubuna göre biraz daha yüksek frekansta olmasına rağmen istatistiksel olarak belirgin bir farklılık olmadığı saptanmıştır.

Keywords: Meme kanseri, Survivin geni, rs3764383

P-060 [Kanser Genetiği]

Pirinç Kepeğinden Elde Edilen Gamma Orizanol'un HCT-116 ve HT-29 Kolon Kanseri Hücrelerine Etkisinin WST-8 ve Tripan Mavisi Testleriyle Tayini

Muhammer Özgür Çevik

Adıyaman Üniversitesi Tıp Fakültesi Tıbbi Genetik Anabilim Dalı

GİRİŞ VE AMAÇ: Pirinç bitkisinin değirmende öğütülmesi sırasında ortaya çıkan pirinç kepeği yağında, orzanol, leçitin, tokoferol ve tokonitroller gibi tıbbi ve ticari açıdan son yıllarda önem kazanmaya başlamış fitonütrientler bulunmaktadır. Gama-orizanol (gamma-oryzanol), sterollerin ferülik asit esterleri ve triterpen alkollerinden oluşan ve pirinç kepeği yağının %2'sini oluşturan bir fraksiyonudur. Gama-orizanolun tıpta kullanımı özellikle Japonya'da birçok rahatsızlıkta için resmi olarak onaylanmıştır: Örneğin menopozal semptomların iyileştirilmesinde, hafif anksiyetede, mide rahatsızlıklarında ve yüksek kolesterol seviyelerinin aşağı çekilmesinde gamma-orizanol kullanılmaktadır. Amerikada ise sporcu besin takviyesi olarak kullanılmakta, kolesterolü düşürüp kas yapım sürecine katkıda bulunduğu iddia edilmektedir. Hayvanlarda antioksidan, insanlarda ise kolsterol düşürücü etkileri (500mg{gün) gösterilmiştir. Ancak yukarıda sayılan kolesterol düşürücü etkisi hariç, gama-orizanolün hiçbir etkisi, ç,ft körlemeli klinik insan deneyleriyle kanıtlanmış değildir. Çalışmamızda, gama orizanolün, in vitro ortamda, kolon kanseri hücreleri üzerinde sitotoksik etkisinin olup olmayacağı araştırılmıştır.

YÖNTEM: Gamma-oryzanol ultra-saf etanol (Sigma-Aldrich Co., St. Louis, Missouri) içerisinde 1-5-10-25-50 ug/mL olacak şekilde etanolde çözülmüştür. İki kolon kanseri hücre hattı HT-29 ve HTC-116 (ATCC), uygun yoğunlukta 96'lık ve 6'lık petri kaplarına ekilmiş, 96'lık petri kabı yaşayan hücrelerin miktarını mitokondriyal membrandaki dehidrogenaz aktiviteleri sonucunda WST-8 testi (aynı adlı tuzun turuncu WST-8 formazan adlı maddeye dönüştürülmesi esasına dayalı olarak çalışır) 480nm'de verdiği yansıyan ışık plaka okuyucuda ölçülmüş; elde edilen verilerle tripan mavisi testi(hücrelerin tripan mavisi adı verilen boyayı içlerine alıp almamalarına bakarak hücrelerin membran bütünlüğünü ölçen bir testti.) yapılmıştır.

BULGULAR: Her iki hücre hattında da birinci günden başlayarak, doza ve zamanda bağlı olarak, oryzanol hücrelerde sitotoksik etki yaratmıştır.

TARTIŞMA VE SONUÇ: Hayvan deneylerinden elde edilen veriler, gama-orizanolün mide ülserlerini tedavi ettiğini göstermiştir. Ancak bunun dışında gama-orizanolün sindirim sistemine tedavi edici etkileri, özellikle de kolon kanseri üzerine etkileri literatürde henüz tanımlanmış değildir. Bu çalışmayla, ilk defa, iki p53 mutant kolon kanseri hücresinde gama orizanolün 24-48 ve 72 saatlik inkübasyonlarda etkili olduğu görülmüştür.

Anahtar Kelimeler: Gamma oryzanol, pirinç kepeği yağı, kolon kanseri, HT-29, HTC-116

P-061 [Kanser Genetiği]

LOXL4 Expression in Normal and Tumor Tissue Samples of Laryngeal Squamous Cell Carcinoma

Mehmet Yılmaz[1], Ilknur Süer[2], Ömer F Karatas[2], Mustafa Özen[3]

[1]*Department of Otorhinolaryngology, Cerrahpasa Medical School, Istanbul University, Istanbul, Turkey*
[2]*Department of Medical Genetics, Istanbul University Cerrahpasa Medical School, Istanbul, Turkey*
[3]*Department of Pathology & Immunology Baylor College of Medicine, Houston, TX, 77030, USA*

INTRODUCTION - OBJECTIVE: Head and neck cancer is the sixth most common cancer in worldwide with an increasing incidence rate in recent years. LOXL4 is expressed in several tissues and its expression has been shown to display a significant correlation with local lymph node metastasis. In this study, we aimed to analyze the LOXL4 expression level in metastatic and non-metastatic LSCC tissues and to determine its prognostic significance.

METHOD: LOXL4 expression status in metastatic, non-metastatic LSCC and normal tissue samples was investigated by quantitative real time PCR.

RESULTS: We demonstrated that LOXL4 was significantly overexpressed in LSCC tumor tissue samples in comparison to the corresponding normal tissues ($p<0.001$), however, no significant relationship has been found between LOXL4 expression and either the metastatic potential or the T classification of the specimens.

CONCLUSIONS: Although expression of LOXL4 is not statistically associated with neck metastases, we showed that LOXL4 expression significantly increased in laryngeal cancer.

Keywords: Laryngeal squamous cell carcinoma, LOXL4, metastasis, qRT-PCR, lymph node

Figure 1

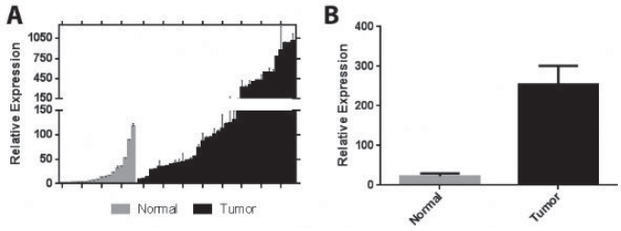

(A) Relative expression levels of LOXL4 in each tumor and normal samples, and (B) mean relative expression levels of LOXL4 in tumor samples with respect to normal samples.

P-062 [Kanser Genetiği]

Effect of Tacrolimus on DNA Damage in Transplant Patients

Aslıhan Avcı[1], Asuman Sunguroğlu[2], Yunus Yükselten[2], Metin Genç[1], Merve Gülsen Bal[2], Kadir Demircan[3]

[1]Department of Medical Biochemistry, Ankara University,Ankara,Turkey
[2]Department of Medical Biology, Ankara University,Ankara,Turkey
[3]Department of Medical Biology, Turgut Ozal University,Ankara,Turkey

INTRODUCTION - OBJECTIVE: Tacrolimus is a potent immunsupressive drug. Tacrolimus after organ transplant to reduce the activity of the transplant patients immune system. It is known that tacrolimus some side-effects. When patients use tacrolimus for a long time, there can be malignant tumor formation and neurologic defects. Our aim is to study the genotoxic effect of patients who use tacrolimus considering molecular mechanism.In this study we evaluated the possible genotoxicity of Tacrolimus immunosuppressive drug that have been widely used in therapy after transplantation, by using Comet assay in human lymphocytes.

METHOD: DNA damage was studied with comet assay. Observations were made at magni?cation 400 X using an epi?uorescent microscope.100 cells were analyzed visually from each 3 slide. Each image was classi?ed according to nucleus scale and tail length given a value of 0,1,2,3 or 4 (from undamaged class 0 to maximally damaged class 4), so that the total DNA damage score of the slide could be between 0 and 400 arbitrary units (AU).

RESULTS: We determined that the result of DNA damage is total comet score 274 AU,24AU respectively in transplant patients and control group. The mean values of lympocyte DNA damage were found to be significantly higher in transplant patients(n=15) than in the controls (n=5) ($p<0.05$).

CONCLUSIONS: As a result in addition to our study It is important to support the genotoxic effect with studies at level of gene and protein.

Keywords: Tacrolimus, DNA Damage, Transplant Patients

P-063 [Klinik Genetik ve Dismorfoloji]

Noonan Sendromu'nun Kardiyo-fasiyo-kutanöz ve Costello Sendromlarından Ayırt Edilmesinde Genetik Analiz ve Genetik Danışmanlığın Rolü: Vakıa Raporu

Muhammer Özgür Çevik[1], Ömer Faruk Karaçorlu[1], Murat Şahin[2], Ahmet Köse[2], Haydar Bağış[1]

[1]Adıyaman Üniversitesi Tıp Fakültesi Tıbbi Genetik Anabilim Dalı
[2]T.C. Sağlık Bakanlığı Adıyaman Üniversitesi Eğitim ve Araştırma Hastanesi Çocuk Kardiyolojisi Polikliniği

GİRİŞ VE AMAÇ: Noonan Sendromu, kısa boy, konjenital kalp defektleri ve değişik derecelerde büyüme geriliği ile karakterize; otozomal dominant geçişli konjenital bir hastalıktır. Kardiyo-fasiyo-kutanöz (CFC) sendromu ve Costello sendromu ise Noonan Sendromu ile fenotipik olarak büyük benzerlik gösteren, MAP Kinaz yolağından sorumlu enzimleri kodlayan genlerdeki hatalardan ortaya çıktığı rapor edilmiş, Noonan sendromuna göre daha ağır seyreden hastalıklardır. Her üç hastalık da MAP Kinaz yolağını oluşturan enzimlerdeki defektlerden ortaya çıkar. Oluşturdukları fenotipik benzerliğin sebebi belki de bu olabilir. Noonan sendromunun oluşumuna yol açan genler PNTP11 ve SOS1'dir. Costello Sendromunda ise HRAS geninin, CFC sendromunda ise KRAF, BRAF, MEK1 ve MEK2 genlerinin mutasyona uğradığı saptanmıştır. Her üç sendromun da prenatal dönemde polihidroamniyoza sebep olduğu, ortak olarak konjenital kalp defektlerine yol açtığı, yenidoğanda kaba yüz görünümüne, gelişme geriliği ve mental retardasyona sebep olduğu bildirilmektedir.

YÖNTEM: PCR yöntemiyle PTPN11 geninin 1. ekzonundan 15. ekzonuna kadar tüm gen bölgeleri amplifiye edildikten sonra DNA dizi analizi yapılmıştır. Analiz için Genbank NC_000012 numaralı referans dizisi kullanılmıştır. Ayrıca periferik kandan uyarılmış kültür yapılarak hastanın sitogenetik kromozom analizi yapılmıştır.

BULGULAR: Hastanın kromozom analizi sitogenetik açıdan normal olup yapılan moleküler genetik testlerinde PTPN11 geninin sekanslanan toplam 15 ekzon bölgesinden 3. ekzondaki 184. bazda T184G mutasyonu heterozigot olarak gözlenmiştir. Tartaqlia M. ve ark. (Am J Hum Genet. 2002 Jun;70(6): 1555-63)nın bildirdiğine göre sonuç Noonan sendromu tanısını desteklemektedir.

TARTIŞMA VE SONUÇ: Adıyaman Üniversitesi Tıp Fakültesi Tıbbi Genetik Anabilim Dalı Polikliniğine çocuk kardiyolojisi servisinden kaba yüz görünümlü, kalpte geniş, sekundum tipte konjenital atrial septal defekti olan ve Costello Sendromu ön tanısıyla gönderilen, 2 aylık kız bebekte yapılan genetik muayene sonucu ek olarak ayrık meme başları, düşük arka saç çizgisi, düşük ve displastik kulak görünümü saptanmıştır. Yapılan genetik analizler sonucunda karyotipi normal, PNTP11 geni 3. Ekzon'da C184T mutasyonu saptanmış olup, bu durum hastanın Costello değil de Noonan sendromu olduğunu ortaya koymuştur.

Anahtar Kelimeler: Costello sendromu, DNA dizileme, genetik danışmanlık, Kardiyofasyokütanoz sendromu, Noonan sendromu, PCR

P-064 [Klinik Genetik ve Dismorfoloji]

Nadir Bir Olgu Sunumu: Simpson-Golabi-Behmel Sendromlu 6 Aylık Erkek Bebek

Muhammer Özgür Çevik[1], Ömer Faruk Karaçorlu[1], İbrahim Hakan Bucak[3], Ahmet Köse[2], Murat Şahin[2], Mehmet Turğut[3], Haydar Bağış[1]

[1]Adıyaman Üniversitesi Tıp Fakültesi Tıbbi Genetik Anabilim Dalı
[2]T.C. Sağlık Bakanlığı Adıyaman Üniversitesi Eğitim ve Araştırma Hastanesi Çocuk Kardiyolojisi Polikliniği
[3]Adıyaman Üniversitesi Tıp Fakültesi Çocuk Sağlığı Ve Hastalıkları Anabilim Dalı

GİRİŞ VE AMAÇ: Simpson Golabi Behmel Sendromu (SGBS) Tip 1 vücudun birçok kısmını etkileyen, X kromozomu üzerinde GPC3 ve GPC4 genlerinin mutasyonu sonucu ortaya çıkan ve genellikle erkeklerde görülen nadir bir genetik hastalıktır. Tüm dünyada şu ana kadar 130 hasta tanımlanmıştır. Temel olarak bir aşırı büyüme hastalığıdır. Etkilenen çocukların doğumda normalden büyük olmasına ve normalin üstünde bir hızda büyümesine sebep olur. Hastalığın diğer semptomları çok farklılık göstermektedir. Ağır seyredenleri doğumdan önce veya bebeklik çağında ölürken daha hafif formları erişkin döneme kadar yaşayabilir. Makrozomi, oküler hipertelorizm, makrostomi, makroglossi, geniş burun, yüksek damak ve kaba yüz görünümü mevcuttur. Aksesuar meme başı ve umblikal herni de diğer vücut özellikleri arasındadır.

YÖNTEM: Hasta ve ailesi ile poliklinik görüşmesi, pediatri ve tıbbi genetik ana bilim dalları ortak konsültasyonu

BULGULAR: 6 aylık erkek hastanın vücut ağırlığı ve baş çevresinin 97 persentilin üzerinde olduğu, ön fontanelin normalden geniş olduğu görüldü. Hastanın belirgin fenotipik özellikleri; ön saç çizgisi düşük, kaşlarda belirgin yanlara doğru açılma (lateral flaring), hipertelorizm, balık ağzı görünümü, kısa filtrum, küçük çene, kısa boyun, bilateral simian çizgileri, meme başlarının aşağıda ve içeri dönük olması,normal meme uçlarına ilaveten sağ tarafta 2 sol tarafta 3 adet aksesuar meme uçlarının olması, ayak tabanının normalden geniş olması şeklindeydi. Transfontanel ultrasonofrafisinde belirgin eksternal hidrosefali, skrotal ultrasonografisinde bilateral inguinal inmemiş testis, abdomen ultrasonografisinde umblikal herni, ekokardiyografisinde ise küçük sekundum tip atrial septal defekt tespit edildi. Karyotip analizi sonucu 46,XY olarak raporlandı ve delesyon ve trizomilere yönelik yapılan subtelomerik FISH analizinde kromozomal yeniden düzenlemeye rastlanmadı.

TARTIŞMA VE SONUÇ: Mevcut bulgularla hastada SGBS düşünüldü. GPC3 geninin mutasyonu çoğu durumda sendromdan sorumlu tutulsa da bu gende hiçbir mutasyon taşımayan bireylerde de SGBS görülebilmekte, ayrıca bu geni heterozigot mutant olarak taşıyan kadınlarda hafiften ağıra doğru semptomlar gözlenmektedir. Dolayısıyla bu sendromdan tek bir gen sorumlu olarak düşünülmemektedir. Son zamanlarda GPC4 geni de sendromdan sorumlu tutulmaktadır. Bu genlerin analizi için arayışlar sürmektedir.

Anahtar Kelimeler: dismorfoloji, genetik danışmanlık, GPC3 geni, GPC4 geni, nadir hastalıklar, Simpson Golabi Behmel Sendromu

P-065 [Klinik Genetik ve Dismorfoloji]

6 Yaşında Trizomi 18 Sendromlu Bir Olgu Sunumu

Tülay Tos[1], M. Yunus Alp[2], Ayşe Aksoy[3]

[1]Dr. Sami Ulus Kadın Doğum, Çocuk Sağlığı ve Hastalıkları Hastanesi, Tıbbi Genetik Bölümü, Ankara
[2]Dışkapı Yıldırım Beyazıt Eğitim ve Araştırma Hastanesi, Genetik Tanı Merkezi, Ankara
[3]Dr. Sami Ulus Kadın Doğum, Çocuk Sağlığı ve Hastalıkları Hastanesi, Çocuk Nörolojisi Bölümü, Ankara

GİRİŞ VE AMAÇ: Trizomi 21'den sonra en sık görülen otozomal trizomi sendromu Trizomi 18'dir (Edward's Sendromu). Vakaların %95'inden fazlası embriyonik veya fetal hayatta ölümle sonuçlanmaktadır. Doğuma ulaşan vakaların ancak %5-10'u 1 yaşını görmektedir, 10 yaşına ise %1'i ulaşabilir. Sendromun karakteristik özellikleri arasında santral sinir sistemi malformasyonları, kardiyak defektler, böbrek anomalileri, mikrosefali, ağır büyüme ve gelişme geriliği ve iskelet anomalileri yer alır.

YÖNTEM: Büyüme ve gelişme geriliği ve mental retardasyon nedeniyle genetik polikliniğine refere edilen hastanın anamnez ve aile hikayesi alındı. Fizik muayenesi yapılan hastanın radyolojik tetkikleri ve periferik kandan kromozom analizi değerlendirildi.

BULGULAR: 6,5 yaşında kız hasta gebeliğin 20. haftasından itibaren İUGG nedeniyle takip edilmiş ve 36. haftasında C/S ile 2400 gr ağırlığında dünyaya gelmiş. Doğum sonrası ciddi bir sağlık sorunu yaşamayan hasta 1.5 aylık iken nöbet geçirmiye başlamış ve epilepsi tanısı konulmuş. Yaygın hipotonisi olan hasta başını dik tutmaya 1 yaşında, oturmaya 1.5 yaşında başlamış. Hasta halen emekliyor, yürüyemiyor. 5 yaşında 'anne, dede' diyebilen hasta özel eğitim alıyor. Hastanın diğer iki kardeşi sağlıklı. Fizik muayenesinde hastanın baş çevresi 47.5 cm ölçüldü. Ekokardiyografi incelemesinde VSD saptandı. Periferik kandan yapılan kromozom analizi hastada fazladan bir 18 nolu kromozomun varlığını gösterdi.

TARTIŞMA VE SONUÇ: Trizomi 18 ağır büyüme ve gelişme geriliği ile birlikte hayatı tehdit eden çok sayıda organ anomalisi ile ilişkilidir. Kardiyak ve renal anomaliler, SSS malformasyonlarına bağlı apne ve beslenme güçlüğü en önemli ölüm nedenleridir. Tipik olarak daha hafif etkilenen mozaik vakalar dışında 10 yaşına ulaşabilen hasta çok nadir görülür. Bu vakada sunduğumuz hasta ağır büyüme ve gelişme geriliği ile birlikte kardiyak anomaliye sahip olmakla birlikte başka bir iç organ anomalisi bulunmamaktaydı. Hastanın periferik kandan kromozom analizi mozaik bir yapı göstermemekle birlikte diğer dokularda mozaizim olabileceği ihtimali dışlanmamıştır.

Anahtar Kelimeler: gelişme geriliği, kardiyak defekt, trizomi 18

P-066 [Klinik Genetik ve Dismorfoloji]

Mohr Sendromlu İki Vaka Sunumu

Tülay Tos[1], M. Yunus Alp[2], Ayşe Aksoy[3]

[1]Dr. Sami Ulus Kadın Doğum, Çocuk Sağlığı ve Hastalıkları Hastanesi, Tıbbi Genetik Bölümü, Ankara
[2]Dışkapı Yıldırım Beyazıt Eğitim ve Araştırma Hastanesi, Genetik Tanı Merkezi, Ankara
[3]Dr. Sami Ulus Kadın Doğum, Çocuk Sağlığı ve Hastalıkları Hastanesi, Çocuk Nörolojisi, Ankara

GİRİŞ VE AMAÇ: Oro-fasiyal-dijital (OFD) sendromları ağız boşluğu, maksilofasiyel bölge ve parmak anomalileri ile karakterize heterojen bir hastalık grubudur. 9 farklı formu bulunan OFD sendromlarının ikincisi OFD-2 aynı zamanda Mohr sendromu olarak da bilinmektedir. Mohr sendromu otozomal resesif kalıtıma sahip olup karakteristik yüz ve ağız özellikleri arasında frontal bossing, asimetrik yüz, yarık damak-dudak ve lobüle dil vardır. Dijital anomalilerden klinodaktili, sindaktili, brakidaktili, pre- ve post-aksiyel polidaktili ve bifid başparmak bu sendromda görülmektedir. Bu sunumda el ve ayaklarında polisindaktili nedeniyle refere edilen aralarında akrabalık olmayan iki ayrı hasta sunulmuştur.

YÖNTEM: Anamnez ve aile hikayeleri alınan hastaların fizik muayeneleri yapıldı. Hastalar radyolojik görüntüleme ve periferik kandan kromozom analizi ile incelendiler.

BULGULAR: Vaka 1: Hastamız 4 yaş 3 aylık erkek çocuk olup, anne ve baba arasında 3. dereceden kuzen akrabalığı vardı. Anne gebeliğinde polihidramniyoz nedeniyle takip edilmiş. Hastamız her iki el ve ayaklarında mevcut olan polidaktili nedeniyle 1 yaşında opere olmuş. Her iki ayak başparmakları büyük olan hastanın sağ ayak başparmağı mediale deviye idi. Frenulum nedeniyle dilinden opere olan hastanın, ayrıca inguinal herni operasyonu da geçirdiği not edildi. Kraniyel ve spinal MR ve abdominal USG görüntülemeleri normal idi. X-Ray görüntülemede coxa valga deformitesi ve vertabralarda osteoporotik görünüm saptandı. İşitme testi ve EKO normal değerlendirildi. Periferik kandan yapılan kromozom analizi 46,XY normal sonuçlandı. Vaka 2: 7 günlük yenidoğan kız hasta gebeliğin 34. haftasında C/S ile doğdu. Doğum ağırlığı 2550 gr. Fizik muayene sırasında vücut ağırlığı 2500 gr, boy 46 cm, baş çevresi 33 cm. Her iki elin parmaklarında polisindaktili ve fleksiyon kontraktürü, ayak parmaklarında polidaktili ve her iki ayakta bifid başparmaklar gözlendi. Transfontanel ve abdominal USG ve EKO incelemeleri normaldi. Periferik kandan kromozom analizi 46,XX normal sonuçlandı.

TARTIŞMA VE SONUÇ: Mohr Sendromu'nun (OFD-2) OFD-1'den ayrıcı tanısında saç ve deri bulguları içermemesi, ayrıca bilateral başparmak polisindaktilisi ve kondüktif tipte işitme kaybı görülmesi önemlidir.

Anahtar Kelimeler: oro-facial-digital sendrom, polisindaktili, başparmak anomalisi

P-067 [Klinik Genetik ve Dismorfoloji]

Seckel Sendromlu Bir Olgu Sunumu

Tülay Tos[1], M. Yunus Alp[2]

[1]Dr. Sami Ulus Kadın Doğum, Çocuk Sağlığı ve Hastalıkları Hastanesi, Tıbbi Genetik Bölümü, Ankara
[2]Dışkapı Yıldırım Beyazıt Eğitim ve Araştırma Hastanesi, Genetik Tanı Merkezi, Ankara

GİRİŞ VE AMAÇ: Seckel sendromu oldukça nadir görülen otozomal resesif kalıtıma sahip, ağır büyüme geriliği, mikrosefali, mental gerilik ve atipik yüz görünümü ile karakterize bir hastalıktır. Hastalarda farklı özelliklerde kardiyovasküler, hematolojik, endokrin ve santral sinir sistemi anomalileri de bulunabilir. Bu olguda ağır mikrosefali ve boy kısalığı nedeniyle refere edilen 13 yaşında bir erkek hasta sunulmuştur.

YÖNTEM: Hastanın anamnezi, aile hikayesi ve soy geçmişi not edildi. Hasta fizik muayene ve radyolojik incelemeler ile değerlendirildi. Periferik kandan kromozom analizi, subtelomerik FISH analizi ve Frajil X hastalığına yönelik moleküler genetik analiz yapıldı.

BULGULAR: 13 yaşındaki erkek hastanın ebeveynleri arasında 3. derece kuzen akrabalığı bulunmaktaydı. Miadında C/S yolu ile doğan hasta doğum sonrasında solunum sıkıntısı nedeniyle hastanede takip edilmiş. Hastanın febril konvülziyon, bilateral inmemiş testis ve tonsillektomi öyküsü mevcut. Motor ve mental gelişim basamaklarında ciddi gerilik izlenen hasta özel eğitime gidiyor. Hastanın fizik muayenesinde vücut ağırlığı 21 kg, boyu 125 cm, baş çevresi 47.5 cm (-4 SD) ölçüldü. Hastada uzun yüz, düşük frontal saç çizgisi, uzun filtrum, gaga burun, mikrognati gibi dismorfik yüz özelkikleri gözlendi. Hastanın her iki elinde klinodaktili vardı. Periferik kandan yapılan kromozom analizi, subtelomerik FISH analizi ve Frajil X'e yönelik moleküler genetik analizi normal sonuçlandı. EKO ve kraniyel MR incelemelerinde anormal bir bulguya rastlanmadı.

TARTIŞMA VE SONUÇ: Ağır boy kısalığı, ciddi mikrosefali, mental retardasyon ve tipik yüz görünümü nedeniyle hastaya Seckel sendromu tanısı konuldu. Hastanın diğer sistemik muayenesi, radyolojik tetkikleri ve genetik analizleri normal sonuçlandı.

Anahtar Kelimeler: boy kısalığı, mikrosefali, Seckel sendromu

P-068 [Klinik Genetik ve Dismorfoloji]

Hipospadias'ın Eşlik Ettiği Williams Sendromlu Olgu

Muhsin Elmas[1], Ayhan Pektaş[2], Mustafa Solak[1]

[1]Afyon Kocatepe Üniversitesi, Tıp Fakültesi, Tıbbi Genetik Anabilim Dalı, Afyon
[2]Afyon Kocatepe Üniversitesi, Tıp Fakültesi, Çocuk Sağlığı ve Hastalıkları Anabilim Dalı, Afyon

GİRİŞ VE AMAÇ: Williams sendromu (WS), 7. kromozomun uzun kolunda 26 genin silinmesiyle ortaya çıkan; basık burun kökleri, birbirine yakın ve çekik gözler, yüksek üst damak, perimsi(elfin) yüz ifadesi, yabancılara kolay güvenme, geç gelişen dil becerileri, kalp rahatsızlığı, geç gelişen koordinasyon-denge becerisi gibi sonuçlar doğuran nörolojik bozukluktur. Görülme sıklığı 30.000 doğumda 1›dir. Motor becerileri zor öğrenirler. Sosyal olarak aktiflerdir. Gurup aktiviteleri ile gelişme gösterebilirler. Okuma-yazma becerilerini tamamlamakta zorlanırlar çünkü el-göz koordinasyonu zayıftır. Bu nedenle çok tekrara ihtiyaç duyarlar. Yaşıtlarından daha çok, yaşça büyüklerle iletişim kurarlar, onları taklit ederler. Hafızaları güçlüdür. Formaliteleri ve düzenli olaylara ilgi duyarlar. Williams sendromunda bir çok genitoüriner anomali bildirilmekle birlikte Literatür›de hipospadiasın nadir olarak birlikteliği söz konusudur. Sendroma farkındalığın artması açısından sunduk.

YÖNTEM: Williams Sendromu elastin proteinini kodlayan 7q11.2 bölgesinde lokalize ELN genindeki delesyona bağlı oluşur. Bir mikrodelesyonu sendromu olan hastalık FİSH ile söz konusu bölgenin delesyona uğradığının gösterilmesi ile tanıya ulaşıldı.

BULGULAR: fizik muayene'de tipik yüz görünümü (çekik göz, elfian face, periorbital dolgunluk, satellit iris paterni, geniş ağız), kardiak anomaliler (periferik pulmoner stenoz, supravalvüler aort stenozu), hafif-orta mental retardasyon, tipik davranış özellikleri (aşırı samimi kişilik yapısı, aşırı konuşma ve hareketlilik, anksiyete, tekrarlayıcı konuşma), elastik cilt yapısı, büyüme gelişme geriliği ve infantil hiperkalsemidir

TARTIŞMA VE SONUÇ: Williams Sendromu'nun (OMIM # 194050) karakteristik bulguları; tipik yüz görünümü (periorbital dolgunluk, satellit iris paterni, geniş ağız), kardiak anomaliler (en sık periferik pulmoner stenoz, supravalvüler aort stenozu), hafif-orta mental retardasyon, tipik davranış özellikleri (aşırı samimi kişilik yapısı, aşırı konuşma ve hareketlilik, anksiyete, tekrarlayıcı konuşma), elastik cilt yapısı, büyüme gelişme geriliği ve infantil hiperkalsemidir. %17 vakaya renal anomaliler, nefrokalsinozis ve hipertansiyon eşlik edebilir. Geniş aralıklarla yerleşmiş dişler, hiperakuzi nedeniyle sese karşı aşırı hassasiyet bu hastalıkta gözlenebilen diğer bulgulardandır. Bir çok genitoüriner anomali eşlik etmesine rağmen literatürde hipospadias nadir olarak görülmektedir.

Anahtar Kelimeler: williams Bauren Sendromu, supravalvüler aort stenozu, hipospadias, elfin yüz görünümü

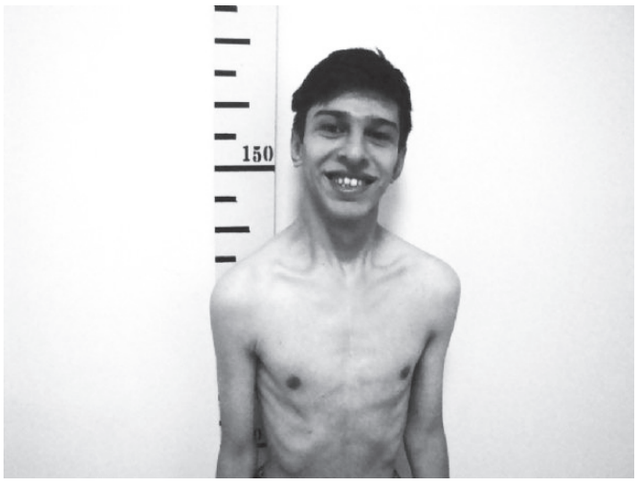

olgunun karakteristik yüz görünümü

P-069 [Klinik Genetik ve Dismorfoloji]

Nijmegen Breakege Sendromlu Bir Aile Sunumu

Muhsin Elmas[1], Gülengül Nadirgil Köken[2], Ebru Elmas[3], Mustafa Solak[1]

[1]Afyon Kocatepe Üniversitesi, Tıp Fakültesi, Tıbbi Genetik Anabilim Dalı, Afyon
[2]Afyon Kocatepe Üniversitesi, Tıp Fakültesi, Kadın Hastalıkları ve Doğum Anabilim Dalı, Afyon
[3]Afyon Kocatepe Üniversitesi, Tıp FAkültesi, Çocuk Sağlığı ve Hastalıkları Anabilim Dalı, Afyon

GİRİŞ VE AMAÇ: Nijmegen Brekage sendromu, nadir görülen otozomal resesif geçişli genetik bir hastalıktır. Kromozomal instabilite sendromları olarak adlandırılan bir grup hastalık içinde yer alır. Klinik olarak mikrosefali, "kuş yüzü" olarak da adlandırılan yüz görünümü, büyüme geriliği, immün yetmezlik, iyonizan radyasyon ile alkilleyici ajanlara artmış kromozomal hassasiyet ve özellikle lenfoid malignitelere yatkınlık ile karakterizedir. 4.gebeliğinde amniyosentez için başvuran ailenin anamnezinde 7 yaşında kız, 5 yaşında erkek iki adet engelli çocuklarının olduğunu söylediler. Bunun

üzerine çocukları Muayene için çağırdık ve yapılan değerlendirmeler sonucunda Nijmegen Berakege sendromu tanısı düşünüldü.

YÖNTEM: 2 adet hafif mental motor geri çocuk hikayesi ve bir adet düşüğü olan anne 4.gebeliğinde fetüste hiperekojen barsak varlığı nedeniyle tarafımıza amniyosentez için başvurdu. Fizik muayene, Laboratuvar ve görüntüleme teknikleri ile aileye Nijmegen Breakege sendromu tanısı düşünüldü. Bu amaca yönelik DNA ları bankalanarak Ankara üniversitesine gönderildi.

BULGULAR: Yapılan Fizik muayene ve Laboratuvar değerlendirmesinde her iki olgudada; 1)microcephaly 2)sloping forehead 3)otozomal resesif geçiş (consengeous marriage) 4)mild short stature 5) igA düşüklüğü olgunun fenotipik bulgular, laboratuvar bulguları ve 2 adet dayı çocuğunda mevcut olan immun yetmezlik sonucu ex hikayesi

TARTIŞMA VE SONUÇ: Mikrosefali ve immun yetmezlik ve sloping forehead triadı tipik major bulgular olan ailede akraba evliliği olduğu için otozomal resesif geçişli mental retardasyonlar ve nijmegen breakege sendromu düşünüldü. Mevcut iki dayı çocuğunun immun yetmezlik nedeniyle ex olması ve her iki olgununda immunglobilnlerindeki düşüklük nedeniyle otozomal resesif mikrosefalilerden uzaklaşıp nijmegen breakege sendromu düşünüldü. Olguların karyotip kuruluşları normaldi. Nijmegen Breakage sendromuna yönelik 8q21 bandında lokalize NBS1 genindeki mutasyonlar taranması için kanları gönderildi.

Anahtar Kelimeler: Nijmegen Breakege, İmmun Yetmezlik, sloping forehead, mikrosefali

P-070 [Klinik Genetik ve Dismorfoloji]

Bardet-Biedl Sendromu 3 Kardeşte Klinik Heterojenite

Özlem Sezer[1], Elif Özsu[2]

[1]Samsun Eğitim ve Araştırma Hastanesi, Tıbbi Genetik Bölümü, Samsun
[2]Samsun Kadın Doğum ve Çocuk Hastalıkları Hastanesi, Pediatrik Endokrinoloji Bölümü, Samsun

GİRİŞ VE AMAÇ: Bardet-Biedl sendromu (BBS; MIM 209900) major özellikleri abdominal obezite, mental retardasyon, post-aksiyel polidaktili, hipogonadizm, pigmenter retinopati ve böbreğin yapısal/işlevsel anomalileri ile karakterize olan minör özellikleri ise öğrenme güçlüğü, gelişme geriliği, nörolojik defisit, fasial dismorfism, diş anomalileri, diabetes mellitus ve hipertansiyon olan otozomal resesif geçişli multisistemik tutulum gösteren bir siliopatidir. 4 major veya 3 major 2 minör özellik tanı için yeterlidir. Primer silialaların gelişimi ve fonksiyonunda görevli proteinleri kodlayan 12 farklı gendeki (BBS1-BBS12) mutasyon fenotipten sorumludur. Burada, yaşayan 3 kardeşinde farklı şekilde etkilendiği ve ebeveynleri akraba olan bir aileyi klinik özellikleri ile sunmak istedik. Hastaların moleküler genetik analizleri halen devam etmektedir.

YÖNTEM: iki kız, bir erkek, 3 kardeş hızlı kilo alma şikayeti ile başvurdukları Endokrinoloji bölümünden Tıbbi Genetik polikliniğine refere edildiler.

BULGULAR: ORTAK KLİNİK ÖZELLİKLER: Postaksiyel polidaktili, abdominal obesite, öğrenme güçlüğü ve nöromotor gerilik, durdurulamayan yeme istekleri, iki kız kardeşte labium minus ve klitoris hipoplazisi, erkek kardeşte hipospadias (Hipogenitalya), myop astigmat. EKO: normaldi. 1. Olgu(Kız): 7yaş, 2300 gr doğan olgunun intrauterin hidrosefalisi olduğu öğrenildi. işitme testi normaldi. Retinitis pigmentosa, opere tetramelik postaksiyel polidaktili, atnalı böbrek, sürekli idrar kaçırma şikayetleri mevcuttu. Ağırlık: 35kg(2SDS), Boy: 114cm(-1,9 SDS), BMI: 26,5(2,72 SDS). 2. Olgu(kız): 2yaş 6aylık, 3600 gr term doğduğu, 1 haftalıkken nöbet geçirdiği ve bugüne kadar aralıklı nöbetleri olup herhangi bir tedavi almadığı öğrenildi. Epilepsi, opere tetramelik postaksiyel polidaktili, Batın USG normal, EEG: paroksismal aktivite, Ağırlık: 22kg(4,17SDS), Boy: 90 cm(-0,35SDS), BMI: 27,2(4,78SDS) 3. Olgu(erkek): 1yaş 6aylık, 3500 gr doğmuştu. ellerde opere postaksiyel polidaktili, ayaklar postaksiyel polidaktili. Batın USG normal, Ağırlık: 12kg(1,38 SDS), Boy: 76cm(-0,25SDS), 8(2 SDS)

TARTIŞMA VE SONUÇ: Geniş bir klinik spektrum gösteren ve genetik heterojeniteye sahip hastalığın ailede yaşayan 3 kardeşide etkilemesi nadir, aile için büyük zorluktur. Akraba evliliğinin sık olduğu ülkemizde, dismorfik özellikler taşıyan obes olgularda sendromun akla gelmesi, ilk çocuktan sonra aileye genetik danışma verilebilmesi ve olası prenatal tanı olanakları için moleküler analiz önemlidir. Multisistem tutulumu nedeniyle multidisipliner yaklaşım gerektirir ve hasta yakından izlenmelidir.

Anahtar Kelimeler: Bardet-Biedl sendromu, obesite, polidaktili

P-071 [Klinik Genetik ve Dismorfoloji]

Nadir Bir Genetik Hastalık: Johanson Blizzard Sendromu

Özlem Sezer[1], Didem Yeşilırmak[2], Maja Sukalo[3], Martin Zenker[3]

[1]Samsun Eğitim ve Araştırma Hastanesi, Tıbbi Genetik Bölümü, Samsun, Türkiye
[2]Samsun Medikal Park Hastanesi, Neonatoloji Bilim Dalı, Samsun, Türkiye
[3]Institute of Human Genetics, University Hospital Magdeburg, Magdeburg, Almanya

GİRİŞ VE AMAÇ: Johanson-Blizzard sendromu (JBS; OMIM 243800) konjenital pankreatik ekzokrin yetmezlik, saçlı deri defektleri, burun kanatlarının hipoplazisi/aplazisi ile karakterize fasial dismorfism, anorektal atrezi, multibl malformasyon, işitme kaybı, diş anomalileri, hipotroidizim, konjenital kardiak ve ürogenital anomaliler, büyüme gelişme geriliği ve mental retardasyon gözlenen otozomal resesif nadir bir genetik bir hastalıktır. UBR1 genindeki mutasyon sorumlu tutulmuştur. Biz burada, nadir gözlenen ve kolay tanınabilir bir sendrom olan JBS lu erkek yenidoğan olguyu klinik ve moleküler özellikleri ile sunmayı amaçladık. Bildiğimiz kadarıyla olgu Türkiyeden yayınlanan UBR1 geninde homozigot frameshift delesyon saptanan ilk olgudur.

YÖNTEM: Olgu Samsun Medikal Park Hastanesi Neonatoloji Bölümünden multibl konjenital anomali nedeniyle Tıbbi Genetik Bölümümüze refere edildi.

BULGULAR: Olgu aralarında akrabalık olmayan, 25y anne ve 31y babanın 3. gebeliğinden miad, sezaryen (mesane dilatasyonu) ile doğan erkek canlı doğanıdır. Ağırlık: 2240gr(< 3rd), boy: 48cm(%21.5p), baş çevresi: 31,5cm(< 3rd). Burun kanatlarının bilateral hipoplazisi, mikrosefali, kısa boy, oksipital saçlı deri defekti, anorektal atrezi, ekzokrin pankreas yetmezliği, hipoplazik meme başları, epispadias, sağ kriptooidisi mevcuttu. Anorektal atrezi nedeni ile doğumdan kısa bir süre sonra kolostomi açılmıştı. Barsak ansları dilate ve mekonyum oldukça koyu kıvamlıydı. Vezikoüreteralreflü nedeniyle sekonder hidronefroz mevcuttu ve üretral stenoz nedeniyle idrar çıkışı olmadığından sistostomi yapıldı. Ekzokrin pankreas yetmezliği için enzim desteği sağlandı. Malabsorbsiyon mevcuttu, düşük tripsin ve lipaz, normal amilaz seviyeleri vardı. Kromozom analizi, kan şekeri, troid fonksiyon testleri ve TFUSG normaldi. Abdominal USG: barsak ansları dilate, üreter atrezik denebilecek kadar stenotik, aşırı mesane dilatasyonu, böbrekler bilateral hidronefrotik, sağ böbrek kistik parankim seçilemedi, sol börek pelvis dilate parankim yaklaşık 4 mm idi.

TARTIŞMA VE SONUÇ: JBS yenidoğan döneminde bile oldukça kolay tanınabilen nadir bir genetik hastalıktır. Moleküler genetik test klinik tanıyı doğrulamak, uygun genetik danışma verebilmek ve daha sonraki gebelikler için prenatal tanı olasılıkları sağlayabilmek için önemlidir.

Anahtar Kelimeler: burun kanatlarının hipoplazisi, saçlı deri defekti, anorektal atrezi, Johanson-Blizzard sendromu, UBR1 geni

P-072 [Klinik Genetik ve Dismorfoloji]

Cerebro Oculo Fasiyo Skeletal Sendrom (COFS) Bir Aile Sunumu

Muhsin Elmas[1], Müjgan Özdemir Erdoğan[1], Ayşegül Bükülmez[2]

[1]Afyon Kocatepe Üniversitesi, Tıp Fakültesi, Tıbbi Genetik Anabilim Dalı, Afyon
[2]Afyon Kocatepe Üniversitesi, Tıp FAkültesi, Çocuk Sağlığı ve Hastalıkları Anabilim Dalı, Afyon

GİRİŞ VE AMAÇ: Başını dik tutamama, yürüyememe, konuşamama, eklemlerde sertlik, kol ve diz eklemlerinde katılık şikayetleri ile Anabilim Dalımıza başvuran olguya Cerebro-Oculo-Facio-Skeletal (COFS) (Pena-Shokeir Tip II) sendrom(OMIM#214150) tanısı konmuştur. Otozomal resesif kalıtılan (COFS) sendromu başlangıçta hipotoni, sonrasında kontraksiyonlar, mikrosefali, mikroftalmi, katarakt blefarofimozis, belirgin kulaklar, belirgin burun, mikrognati, ayrık meme uçları, kamptodaktili, üst ve alt ekstremitelerdefleksiyonkontraktürleri, rocker-bottomayak, postnatal gelişme geriliği, yaşayan olgularda ilerleyen yaşlarda osteoporoz ile karakterizedir. Sendromun daha çok tanınması, otozomal resesif kalıtımı nedeniyle sonraki gebeliklerde tekrarlama riski olan bu sendromda prenatal tanının ve verilecek olan genetik danışmanın önemi vurgulanmaktadır.

YÖNTEM: Fizik muayene ve görüntüleme teknikleri.

BULGULAR: Yapılan Fizik muayenede her iki olgu'dada bilateral katarakt, mikrosefali, nöromotor gerilik, el ve ayaklarında fleksiyon kontraksiyonu, rocker bottom foot ve çekilen ayak radyografide Vertikal Talus tespit edildi.

TARTIŞMA VE SONUÇ: Serebro-okulo-fasio-skeletal sendrom otozomal resesif geçiş gösteren bir hastalıktır. Hastalığın başlıca bulguları mikrosefali, konjenital katarakt, ağır mental retardasyon, yüzde dismorfolojik bulgular ve eklemlerde kontraktür ile karakterize bir hastalıktır. COFS oldukça genetik heterojeniteye sahip olan ayrıca farklı genlerin farklı fenotipik etki oluşturduğu bir hastalıktır. Aralarında akraba evliliği bulunan ailenin 2 bireyinde bilateral katarakt, mikrosefali, nöromotor gerilik, el ve ayaklarında fleksiyon kontraksiyonu, rocker bottom foot ve çekilen ayak radyografide Vertikal Talus tespit edildi ve fenotipik bulgular ve görüntüleme teknikleri ile Serebro-okulo-fasiyo skeletal tanısı konuldu. DNA ları izole edilen olguların DNA'ları bu sendroma yönelik ERCC6 geninde mutasyon taraması yapılması için dış merkeze gönderildi.

Anahtar Kelimeler: serebro-okulo-fasiyo-skelatal sendrom, COFS, artrogripozis, konjenital katarakt, vertikal talus

vertikal talus COFS sendromu

Rocker bottom foot oluşumunun ana etmenlerinden vertikal talus görünümü.

P-073 [Klinik Genetik ve Dismorfoloji]

Ellis Van Creveld Sendromlu Bir Olgu

Muhsin Elmas[1], Ebru Elmas[2], Ayhan Pektaş[2]

[1]Afyon Kocatepe Üniversitesi, Tıp Fakültesi, Tıbbi Genetik Anabilim Dalı, Afyon
[2]Afyon Kocatepe Üniversitesi, Tıp Fakültesi, Çocuk Sağlığı ve Hastalıkları Anabilim Dalı, Afyon

GİRİŞ VE AMAÇ: El ve ayaklarında altı parmak ve kalp anomalisişikayetleri ile Anabilim Dalımıza başvuran olguyaEllis-Van Creveld (EVC) sendromu (OMIM #225500) tanısı konmuştur. Kondroektodermaldisplazi olarak da bilinen EVCsendromu, nadir rastlananotozomal resesif kalıtım gösteren herediter bir hastalıktır.200.000'de 1 sıklıkta görülmektedir. Hastalık kondrodisplazi, ektodermaldisplazi, polidaktili ve konjenital kardiyak defektlerle karakterizedir. Konjenital kardiyak defektler içinde en çok tek atriyum ve endokardiyal yastıkçık defektlerine rastlanmaktadır. Kliniğimizdede tek atrium ve opere AV kanal defekti ile takip ettiğimiz 5 yaşındaki hastamızda ilaveten el ve ayak parmaklarında polidaktili, hafif boy kısalığı ve diş anomalisi belirlendi. Nadir bir olgu olduğu için sunuldu.

YÖNTEM: Fizik muayene ve görüntüleme teknikleri.

BULGULAR: Yapılan fizik muayene ve görüntüleme teknikleri vasıtasıyla tek atrium ve opere AV kanal defekti, el ve ayak parmaklarında polidaktili, hafif boy kısalığı, dişinde multiple şinensiler ve diş anomalisi belirlendi.

TARTIŞMA VE SONUÇ: Kondroektodermal displazi olarak da bilinen Ellis-Van Creveld (EvC) sendromu, çok nadir rastlanan ve otozomal resessif kalıtım gösteren herediter bir hastalıktır. Hastalık, Short Rib Polydactyly Sendromları (SRPS) içerisinde yer almakta olup, kondrodisplazi, ektodermal displazi, akromelik ve mezomelik ekstremite kısalığı, postaksial polidaktili, küçük göğüs kafesi, uzun gövde ve konjenital kardiyak defektlerle karakterizedir. Hastaların %50-60'ında konjenital kardiyak defektlere rastlanmakta olup bunları yaklaşık yarısı çocukluk döneminde kardiyorespiratuar komplikasyonlarla kaybedilmektedir. Endokardiyal yastıkçık defektleri ve tek atriyum şeklinde geniş atriyal septal defekt en sık görülen kardiyak anomali tipleridir. İlave kardiyak anomali olarak literatürde çift orifisli mitral kapak, aortik atrezi, assendan aorta ve sol ventrikül hipoplazisi ve Ebstein anomalisi olgularından bahsedilmektedir. Ağır konjenital kardiyak anomali içerdiği için annenin önceki gebeliklerinden meydana gelen 3 adet abortusun benzer sendrom olduğunu düşündürtmektedir.

Anahtar Kelimeler: ellis van creveld, tek atrium, polidaktili

P-074 [Klinik Genetik ve Dismorfoloji]

Fragil X Sendromlu İki Kardeş Olgu

Mustafa Solak[1], Muhsin Elmas[1], Serkan Kurtgöz[3], Reşit Köken[2]

[1]Afyon Kocatepe Üniversitesi, Tıp Fakültesi, Tıbbi Genetik Anabilim Dalı, Afyon
[2]Afyon Kocatepe Üniversitesi, Tıp Fakültesi, Çocuk Sağlığı ve Hastalıkları Anabilim Dalı, Afyon
[3]Süleyman Demirel Üniversitesi, Tıp Fakültesi, Tıbbi Genetik Anabilim Dalı, Isparta

GİRİŞ VE AMAÇ: Otistik davranışların varlığı, tekrarlayıcı hareketler nedeniyle Anabilim Dalımıza başvuran olguyaFrajil X Sendromu (FRAX) tanısı kondu. Frajil X Sendromu (FRAX) (OMIM #300624), Down sendromundan sonra en sık görülen kalıtsal mental retardasyon (MR) nedenidir. Sıklığı erkeklerde 1/4000, kadınlardaise 1/6000 olansendrom Xq27.3'de lokalize FMR1 geninde CGG tekrar sayılarının artması ile karakterize bir dinamik mutasyon hastalığıdır. Tekrardizileri 54-200 arasındaolanbireylerpremutasyontaşıyıcısı, tekrardizileri 200'ün üstündeolanbireyler full mutasyonuolanetkilenmişbireylerdir. Taşıyıcıların sıklığı kadınlarda 1/259 veerkeklerde 1/813 olarak verilmektedir. Fragil X tanısı koyduğumuz iki kardeş olguyu farkındalığın artması açısından sunduk.

YÖNTEM: Fizik muayene, Genetik test (Xq27.3'de lokalize FMR1 geninde CGG tekrar sayılarının artması)

BULGULAR: her iki olguda benzer fizik muayene bulguları vardı. Olgulardaki uzun yüz, prognatizm, yüksek damak, belirgin ve kolay bükülebilir kulak, yumuşak deri ve dirsek, MKF, PIF ve DIF eklemlerinde hiperekstansibilite, kubitus valgus,sol el üçüncü parmakta DIF eklemi üzerinde nasır ve tetrarlayıcı konuşma, hiperaktivite, ani gülme- ağlama atakları, tekrarlayıcı el –kol hareketleri, el çırpma ve ısırma, içe kapanıklık ve sallanma gibi davranış özellikleri Frajil –X sendromu ile uyumlu bulundu.

TARTIŞMA VE SONUÇ: Tipik fizik ve davranış özellikleri gösteren frajil X Sendromlu erkeklerde genelde mental retardasyon mevcuttur. Etkilenmiş dişilerde ise benzer fakat genellikle daha hafif fenotipik özellikler saptanır. Mental retarde olgularda etkilenmiş birden fazla bireyin varlığında X'e bağlı kalıtım modeli gözleniyorsa ilk taranması gereken hastalık frajil X'tir. Frajil X Sendromu etkilenmiş kız ve erkek bireylerde mental retardasyona neden olmaktayken, premutasyon taşıyıcısı dişi bireylerin %16 ila %24'ünde prematür overyen yetersizlik (POF), 50 yaş üstü dişi ve erkek premutasyon taşıyıcılarında ise ilerleyici intensiyonel tremor ve ataksi bulguları frajil X ile ilişkili Tremor/Ataksi Sendromu (FXTAS) yaşla artan oranda (%17-75) bildirilmektedir. Bizim aile olgumuzdada klinik skorlama yapılıp sonrasında 30/19 ve 30/20 puan alan kişilerin yapılan testte FMR1 geninde CGG tekrar sayılarının artması tanıyı koydurdu.Test öncesi klinik skorlama yapmak gereksiz genetik test yapılmasını azalttığı düşünülmektedir.

Anahtar Kelimeler: fragile x, otistik davranışlar, mental retardasyon, kepçe kulaklar, geniş alın, FMR1 geni artmış CGG tekrarı

olgunun karakteristik yüz görünümü

P-075 [Klinik Genetik ve Dismorfoloji]

Gomez Lopez Hernandez (GLH) Sendromlu Olgu

Muhsin Elmas[1], Reşit Köken[2]

[1]Afyon Kocatepe Üniversitesi, Tıp Fakültesi, Tıbbi Genetik Anabilim Dalı, Afyon
[2]Afyon Kocatepe Üniversitesi, Tıp Fakültesi, Çocuk Sağlığı ve Hastalıkları Anabilim Dalı, Afyon

GİRİŞ VE AMAÇ: Gomez Lopez Hernandez sendromu (GLH) diğer ismi Cerebello-trigeminal dermal displazi (omim: 601853) dir. Sendromun başlıca 2 major tanı kriteri mevcuttur. Öncelikle beyin MR'da rombensefalosinapsis görüntüsü olmalı ayrıca fenotipik olarakta temporal yada temporo-parietal bölgede konjenital alopesi olması gerekmektedir. Literatürde günümüze kadar toplam 40 civarı vaka bildirilmiş olup geni henüz bilinmemektedir. Nöromotor gerilik ve temporal bölgede doğumdan bugüne kadar hiç saç çıkmama ve gözlerinde strabismus şikayeti ile polikliniğimize başvuran hastanın beyin MR'da Rhombencephalosynapsis ve bu durumun sonucu olarak serebellar vermis yokluğu ve buna sekonder olarak serebellar füzyon oluşumu rapor edilmiş. Fizik muayenede konjenital bitemporal alopesi varlığı ile birleştirilerek hastaya Gomez-Lopez-Hernandez sendromu tanısı koyuldu. Çok nadir olan bu sendromun özellikle temporo-parieto-oksipital bölgenin konjenital alopesisi varlığında düşünülmesi ve farkındalığının artırılması için sunuldu.

YÖNTEM: Fizik muayene ve görüntüleme yöntemleri ile tanı koyuldu..Geni bilninmemektedir.

BULGULAR: Sendromun başlıca 2 major tanı kriteri mevcuttur. Öncelikle beyin MR'da rombensefalosinapsis görüntüsü olmalı ayrıca fenotipik olarakta temporal yada temporo-parietal bölgede alopesi olması gerekmektedir

TARTIŞMA VE SONUÇ: Nöromotor gerilik ve temporal bölgede doğumdan itibaren hiç saç çıkmama ve gözlerinde strabismus belirlenen hastanın beyin MR'da Rhombencephalosynapsisve bu durumun sonucu olarak serebellar vermis yokluğu ve buna sekonder olarak serebellar füzyon oluşumu rapor edilmiştir. Fizik muayenede konjenital bitemporal alopesi varlığı ile birleştirilerek hastaya GLH sendromu tanısı koyuldu. olguda 2.derece akraba evliliği mevcut. Bu durum acaba otozomal resesif bir sendrommu sorusunu akla getirmektedir. 2014 yılında brezilyadan ilk olarak bir akraba evliliği olgusu bildirilmiştir. Ailenin tüm üyelerinin kanları whole exom sequencing'e gönderilmiştir. Olgu çok nadir olan bu sendromun özellikle temporo-parieto-oksipital bölgenin konjenital alopesisi varlığında düşünülmesi ve farkındalığının artırılması için sunuldu.

Anahtar Kelimeler: gomez lopez hernandez, rombensefalosinapsis, bitemporal alopesi

rombensefalosinapsis

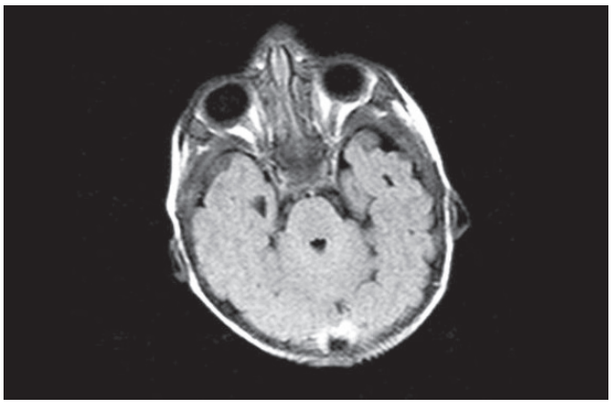

sendromun 2 major tanı kriteri beyin MR da rombensefalosinapsis ve bitemporal alopesia dır.

P-076 [Klinik Genetik ve Dismorfoloji]

Hallermann-Streiff Sendromu: Olgu Sunumu

Sezin Canbek[1], Hüseyin Aslan[2], Bülent Aziz Özkan[3], Sevcan Tuğ Bozdoğan[4], Özge Özalp Yüreğir[1]

[1]Adana Numune Eğitim Araştırma Hastanesi, Genetik Tanı merkezi, Adana
[2]Osmangazi Üniversitesi, Tıbbi Genetik Anabilim Dalı, Eskişehir
[3]Özel Medline Hastanesi, Yenidoğan Ünitesi, Adana
[4]Mersin Üniversitesi, Tıbbi Genetik Anabilim Dalı, Mersin

GİRİŞ VE AMAÇ: Hallermann Streiff Sendromu (HSS) (OMIM 234100) okülo-mandibulo-dissefali olarak da bilinen, oldukça nadir görülen; temel olarak baş boyun bölgesindeki multiple konjenital anomaliler ile tanı alan bir sendromdur. HSS orantılı boy kısalığı, brakisefali, mikroftalmi, katarakt, nistagmus, nenatal diş, kriptorşidizm, deri atrofisi, hipotrikozis gibi bulgularla karekterizedir. Bu olguların %15'inde mental retardasyon görülmektedir ve infantil dönemde solunum problemlerine sık rastlanmaktadır.Sendrom sporadik olarak ortaya çıkmakla beraber, otozomal resesif ve otozomal dominat kalıtım paternleri de görülebilmektedir. Bu posterde HSS tanısı ile yenidoğan döneminden bu yana takip etmekte olduğumuz iki yaşında erkek sunulmuştur.

YÖNTEM: Neonatal dönemde dismorfik bulguları sebebiyle bölümümüze yönlendirilen hastanın yapılan fizik muayenesi sonucunda klinik olarak HSS tanısı konulmuştur. Şu an iki yaşında olan olgu postnatal ikinci günde iki kez katarakt operasyonu, bir buçuk aylıkken retina cerrahisi geçirmiştir.

BULGULAR: Brakisefali, belirgin alın, saçlarda seyreklik -hipotrikozis, yukarı çekik palpebral fissürler, katarakt, nistagmus, gaga burun, antevert burun delikleri, balık ağız, irregüler dişler, her iki kulak heliksinde belirginlik olan hastada kriptorşidizm mevcuttu.

TARTIŞMA VE SONUÇ: Hasta HSS tanısı ile genetik polikliniği takibine alınmıştır.

Anahtar Kelimeler: Gaga burun, Hallermann-Streiff Sendromu, Hipotrikozis, Katarakt, Natal diş, Orantılı boy kısalığı

Hallermann-Streiff Sendromu

P-077 [Klinik Genetik ve Dismorfoloji]

Miller-Dieker Sendromlu Bir Olgu Sunumu

Evren Gümüş, Sabri Aynacı, Ebru Erzurumluoğlu, Hüseyin Aslan, Oğuz Çilingir, Sevilhan Artan

Eskişehir Osmangazi Üniversitesi, Tıbbi Genetik Anabilim Dalı, Eskişehir

GİRİŞ VE AMAÇ: Miller-Dieker Sendromu, intrauterin büyüme gelişme geriliği, mikrosefali, mikrognati, konjenital kalp defektleri, klinodaktili ve santral sinir sistemi sorunlarının (agiri, pakigiri, lizensefali, hipoplastik korpus kallozum, geniş kavum septum pellisidum) eşlik ettiği beyin morfogenezinde rol alan LIS1 gen delesyonu sonucu oluşan bir kortikal gelişimsel malformasyon sendromudur. Bu çalışmamızda Miller-Dieker Sendromlu bir olgunun klinik prezentasyonu ve değerlendirilmesinden yola çıkarak kortikal gelişimsel malformasyon sendromlarına genel bir bakış oluşturmayı amaçladık.

YÖNTEM: Yirmi dört yaşındaki annenin ve yirmi yedi yaşındaki babanın ilk çocuğu olan beş aylık kız olgu, dismorfik bulgular ve epileptik nöbetler nedeniyle Tıbbi Genetik Bölümüne konsülte edildi. Olgunun fizik ve dismorfik muayeneleri yapıldı, ek görüntüleme yöntemleri, sitogenetik ve FİSH analizleri gerçekleştirildi.

BULGULAR: Fizik muayenesinde; bitemporal darlık, alında hipertrikozis, kaşlar belirgin, düşük ve geri yerleşimli kulaklar, ksifoid çöküntü, antevert burun delikleri, mikroretrognati, bilateral ayak 2.-3. parmak sindaktilisi (annede de mevcut), sol el 4.parmak klinodaktilisi gözlendi. Yapılan göz konsültasyonunda herhangi bir patolojik bulguya rastlanmadı. Ekokardiografide Patent Foramen Ovale gözlendi. Çekilen serebral MR ı supratentorial seviyede her iki serebral hemisferde dış yüzey düzleşmiş olup normal sulkal-giral yapılar izlenmemiştir, bulgular lizensefali ile uyumludur şeklinde raporlandı.

TARTIŞMA VE SONUÇ: Periferik kan örneğinden yapılan kromozom analizinde karyotip 46,XX olarak saptanmıştır. Periferik kandan yapılan FİSH analizinde sonuç 46,XX.ish del (17)(p13.3)(LIS1-) olarak bulunmuş ve olgumuz Miller-Dieker sendromu tanısı almıştır.

Anahtar Kelimeler: Kortikal malformasyon, Lizensefali, Mikrodelesyon sendromu, Miller-Dieker sendromu

P-078 [Klinik Genetik ve Dismorfoloji]

Aynı Aileden Smith Lemli Opitz Sendromlu Üç Olgunun Genotip Fenotip Korelasyonu

Muhsin Elmas[1], Saliha Handan Yıldız[1], Reşit Köken[2]

[1]Afyon Kocatepe Üniversitesi, Tıp Fakültesi, Tıbbi Genetik Anabilim Dalı, Afyon
[2]Afyon Kocatepe Üniversitesi, Tıp Fakültesi, Çocuk Sağlığı ve Hastalıkları Anabilim Dalı, Afyon

GİRİŞ VE AMAÇ: SLOS kolesterol yolağında yer alan bir enzim eksikliğinin multipl konjenital anomalilere ve mental retardasyona yol açtığı otozomal resesif geçişli doğumsal bir metabolizma hastalığıdır. Zekâ geriliği, yürüme ve konuşmada gecikme nedeni ile Anabilim Dalımıza başvuran olguya Smith-Lemli-Opitz Sendromu (SLOS)(OMIM#270400)sendromu tanısı düşünüldü ve bu amaca yönelik yapılan 7-DHC(dehidrokolestrol) geninde yapılan mutasyon taramasında dünyada ikinci sıklıkta görülen mutasyon Thr93Met mutasyonu tespit edildi. İlk olgumuzun anamnezinde pedigrisinde ailede benzer iki fenotipin daha dikkati çekmesi ile ikinci ve üçüncü vakalarımızda polikliniğe çağırıldı. Pedigride kardeş olan iki kuzenindede benzer fenotipik bulgular olduğu fizik muayenede belirlenmiştir. Bu olgularda da SLOS için 7-DHC mutasyon analizi yaptırılmıştır. Kız kuzeninde (3. olgu) T93M heterozigot mutasyon, erkek kuzeninde (2. olgu) ise taranan bölgeler açısından normal genotip rapor edilmiştir..Bu çalışmada SLOS fenotipi taşıyan üç vaka sunulmuş olup genotipin fenotipe yansımaları tartışılmıştır.

YÖNTEM: fizik muayene ve exom sekanslama.

BULGULAR: İlk olgumuzu fizik muayenesindeSLOS düşünülmüş ve bu amaca yönelik yapılan mutasyon analizinde 7-dehidro kolestrol (7-DHC) geninde T93M homozigot mutasyon saptanmıştır. Pedigride kardeş olan iki kuzenindede benzer fenotipik bulgular olduğu belirlenmiştir. Bu olgularda da SLOS için 7-DHC mutasyon analizi yaptırılmıştır. Kız kuzeninde (3. olgu) T93M heterozigot mutasyon, erkek kuzeninde (2. olgu) ise taranan bölgeler açısından normal genotip rapor edilmiştir

TARTIŞMA VE SONUÇ: ilk olguda homozigot Thr93Met mutasyonu saptanmıştır. Ancak Kız kuzeninde (3. olgu) T93M heterozigot mutasyon, erkek kuzeninde (2. olgu) ise taranan bölgeler açısından mutasyon saptanmamıştır. Bu durumda bu hastalarda taranan 3 ve 9.ekzon dışındaki 2 ekzon (1 ve 2)'da bir mutasyon olabileceği yada başka bir genotipik anomalinin varlığı olabileceği düşünülmektedir.fenotipik olarak slos düşündüren bulgular ın fenotip genotip korelasyonu tartışılacak. Bu karşılaştırma ayrıca şahısların fizik muayene ve beyin MR bulguları ile yapılacaktır. Ayrıca SLOS a benzeyen ancak daha ağır seyreden sendromlar ayırıcı tanıda tartışılacak

Anahtar Kelimeler: smith lemli opitz, slos, genotip fenotip, y şeklinde sindaktili,hipospadias

SLOS Thyr93Met homozigot mutasyon saptanan olgunun yüz fenotipi

P-079 [Klinik Genetik ve Dismorfoloji]

10p15 Monozomisi ve 10p11-p15 Parsiyel Trizomisi Olan Bir Olgu

Mine Balasar[1], Salih Çiçek[2], Pelin Taşdemir[1], Tuğba Akın[1], Ebru Tuncez[1], Aynur Acar[1]

[1]Necmettin Erbakan Üniversitesi, Meram Tıp Fakültesi,Tıbbi Genetik Anabilim Dalı, Konya
[2]Konya Eğitim ve Araştırma Hastanesi, Tıbbi Genetik Bölümü, Konya

GİRİŞ VE AMAÇ: Motor mental retardasyon, dismorfik yüz görünümü, yarık dudak, polidaktili ve işitme kaybı olan hastanın mevcut bulgularının genetik temelinin araştırılması amaçlandı.

YÖNTEM: Hastanın periferik kanından GTG bandlama yöntemiyle sitogenetik analiz yapıldı. Delesyon ve duplikasyon bölgelerinin tespiti için ise Array CGH yöntemi uygulandı.

BULGULAR: Motor-mental retardasyon, dismorfik yüz görünümü, opere yarık dudak, opere polidaktili, işitme kaybı, yürüyememe ve konuşamama şikayeti ile polikliniğimize gönderilen 3 yaşındaki hastanın fizik muayenesinde sağ üst dudakta yarık dudak nedeniyle operasyon skarı, sol elde preaksiyel polidaktili nedeniyle operasyon skarı mevcuttu. Hastanın baş çevresi ve boy<3p, kilo 10p, saçlar kuru ve sert, burun kökü geniş, telekantus, yukarı eğimli palpebral fissürler, mikrognati, yüksek damak, küçük ve kalabalık görünümlü dişler, düşük yerleşimli küçük kulaklar, her iki el başparmakları proksimal çıkışlı, eklem hiperlaksitesi, hipotonisite,deri kuru ve vücutta yaygın hirsutizm mevcuttu. Hastanın özgeçmişinde miadında NSVY ile 1900 gr ağırlığında doğduğu, doğumda anoksi ve siyanoz öyküsünün olduğu, 15 gün sepsis nedeni ile küvözde kaldığı, konjenital hipotiroidi nedeniyle ilaç kullandığı, yarık dudak ve sol el preaksiyel polidaktili nedeniyle oprasyon geçirdiği öğrenildi. Anne baba arasında akrabalık yoktu. Gebelik öyküsü G2P2 olan annenin ilk çocuğu idi. Nöromotor gelişim basamaklarının geri olduğu ve halen 1-2 kelime konuşabildiği öğrenildi. Hastanın periferik kan GTG bantlama tekniğiyle yapılan kromozom analizinde 46,XX,add(10p13) kromozom yapısı saptandı. Anne ve baba normal kromozom kuruluşuna sahipti. Array CGH analizi sonucunda 10p.15.3›15.1 bant içeren bölge tek kopya, 10p.15.1›11.21 bantları arasındaki bölge üç kopya olarak tespit edildi.

TARTIŞMA VE SONUÇ: Hastanın 10p15 bölgesinin delesyona uğradığı, p kolunun sentromere kadar olan kısmının ise duplike olup inversiyon ile delesyon olan bölgeye yapışmış olabileceği [inv dup (10)(p15.1->p11.2)] ayrıca anne-baba karyotipi normal olduğundan denovo olgu olduğu düşünüldü. Bu olgu, literatürde 10p delesyonu ve duplikasyonunun birlikte görüldüğü başka bir vaka mevcut olmadığından sunulmuştur.

Anahtar Kelimeler: Delesyon, duplikasyon, hipotonisite, polidaktili, yarık dudak

P-080 [Klinik Genetik ve Dismorfoloji]

Sipondilokostal Dizostozis Tip 1 Sendromlu Olgu

Muhsin Elmas[1], Mehtap Beker Acay[3], Fatih Çelik[2], Burçin Elaziz[2]

[1]Afyon Kocatepe Üniversitesi, Tıp Fakültesi, Tıbbi Genetik Anabilim Dalı, Afyon
[2]Afyon Kocatepe Üniversitesi, Tıp Fakültesi, Kadın Hastalıkları ve Doğum Anabilim Dalı, Afyon
[3]Afyon Kocatepe Üniversitesi, Tıp FAkültesi, Radyoloji Anabilim Dalı, Afyon

GİRİŞ VE AMAÇ: Fetal kalp atışının alınamaması üzerine 27.haftada tahliye edilen olguya yapılan Fetal fizik muayene ve görüntüleme yöntemleri aracılığıyla Spondilokostaldizostozis (SCD)(OMIM #277300)tanısı konmuştur. Spondilokostaldizostozis (SCD); kısaboyun ve gövde ile birlikte normal uzunlukta ekstremitelerin görüldüğü bir iskelet displazisidir. Hemivertebra, blok vertebra ve kosta deformiteleri gibi vertebra anomalileri görülür. Letal OR formuJarcho-Levin'dir. Diğerbenignformlar (OR ve OD) erişkin yaşa kadar minimal semptomlarla yaşayabilir. Eşlik eden anomaliler çok sık değildir ve sadece letal formlarla ilişkilidir. Prenatal tanıda sıkça rastlanılan iskelet displazilerinden olan SCD grubunun bilinirliğinin ve farkındalığının artırılması için sunulmuştur.

YÖNTEM: Fetal fizik muayene ve ölçümler ile Fetal radyolojik görüntülemeler..

BULGULAR: Fetal Muayene: Boy: 33cm Tartı: 720g OFC: 23 cm Orantısız boy kısalığı mevcut (kısa gövde). Boyun kalın, kısa, anteverted nostrils, yüzde generalize hipertrikozis, ve yüzde kabalaşma göğüs bölgesinde asimetri, kısa boyun, dar toraks, asimetrik toraks yapısı, sprengel deformitesi sırtta. Toraks AP çapı artmış, fıçı göğüs görünümü var. Toraks asimetrik. Kontraktür ve ekstremite anomalisi gözlenmedi. Haricen erkek, anal anomali yok. Radyografi: T12 vertebrada formasyon defekti nedeniyle hemivertebra görünümü mevcut ve T11 vertebra ile soldan füzyone görünümde. Buna sekonder torakolomber bileşkede sağa bakan skolyoz mevcut. Sol hemitoraks hipoplazik, solda klavikula hipoplazik, sol 1. kot izlenmemekte(agenezi) ve

sol hemitoraksta kostalar hipoplazik ve daha belirgin olarak anormal şekilli (yuvarlak seyirli) olarak gözlemlendi.

TARTIŞMA VE SONUÇ: Olgumuzun 26. haftaya kadar yapılan kontrollerinde normal rapor edilmiş olup herhangi bir anomali saptanmamıştır. 26.haftada yapılan fetal usg'de fetal abdominal çapı 23 hafta ile uyumlu olduğu diğer ölçümlerinin normal olduğu söylenmiş 27.haftada annenin fetal hareketleri hissetmemesi üzerine yapılan obstetrik USG'de fetal kalp atışları alınamaması üzerine tahliye edilmiştir. Sonrasında yapılan fizik muayene ve Radyografik değerlendirmeler neticesinde olgunun fenotipik olarak spondilokostal displazi ile uyumlu olduğu düşünülmüştür. Olgumuzun anne ve babasından bankalanmak üzere EDTA'lı tüpe DNA kanı alınmıştır.

Anahtar Kelimeler: scd, spondilokostal dizostozis, fetal iskelet displazisi, vertebral anomali, jarko levin

Radyografi vertebral anomali

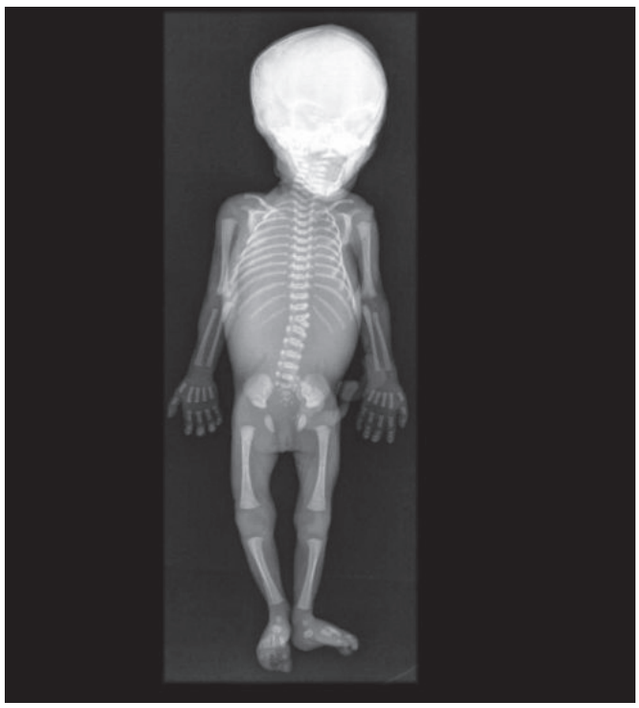

P-081 [Klinik Genetik ve Dismorfoloji]

Silver Russel Sendromlu Bir Olgu Sunumu

Muhsin Elmas[1], Serkan Kurtgöz[2], Mustafa Solak[1]

[1]Afyon Kocatepe Üniversitesi, Tıp Fakültesi, Tıbbi Genetik Anabilim Dalı, Afyon
[2]Süleyman Demirel Üniversitesi, Tıp Fakültesi, Tıbbi Genetik Anabilim Dalı, Isparta

GİRİŞ VE AMAÇ: Sol elde küçüklük nedeniyle Anabilim Dalımıza başvuran olguyaSilver Russel Sendromu (OMIM#180860) ön tanısı koyulmuştur.Silver Russel sendromu, prenatal başlangıçlı büyüme-gelişme geriliği, normal baş çevresi, küçük üçgen yüz yapısı, beşinci parmak klinodaktilisi, ekstremite asimetrisi ve café-au-lait lekeleri ile karakterize bir sendromdur. Sıklığı bazı kaynaklarda 1/75.000 bazılarında ise 1/100.000 olarak rapor edilmiştir. Olgumuza ekstremite asimetrisi, sendromaözgü karakteristik yüz görünümü, klinodaktili, hipoglisemik ataklar ve café-au-laitbenzeri lekelenmeler belirlenmesi ile tanı konmuştur.

YÖNTEM: Fizik muayene ve görüntüleme yöntemleri ile.

BULGULAR: Fizik muayene:
Upslanting palpebral fissur mevcut
Frontal bosssing minimal.
Belirgin kulak yapısı mevcut
Sol el, sol el bileği ve distal radioulnar kısımda gözle görülür, diğer tarafla mukayese edilince belirgin hipoplazi
Short, incurved fifth finger
Nöromotor muayene: sol elde güç kaybı yok ancak 2,3,4. Parmaklar hareket edemiyor flexion kusuru mevcut.
Boy: 104cm(3p)
Va: 16kg (10-25p)
Bç: 48cm (3p-10p)
Sağ total hand lenght: 11,5cm(3-25p) middle finger lenght: 5,5cm(25-50p) sağ ön kol: 15cm
Sol total hand lenght: 9cm(3p altında) middle finger lenght: 2,5 cm (3p altında) sol ön kol: 15cm
Major bulgular (genereview e göre)

1)intra uterin gelişme geriliği (2800gramdan daha düşük doğum ağırlığı) 2500 gram doğmuş

2)postnatal dönemde boy kısalığı (104cm < 3P ALTINDA)

3)NORMAL baş çevresi olması (48cm 3-10p arasında)

4) ekstremite(en sık), gövde veya yüzde asimetri olması

5) sendroma özgü karakteristik yüz görünümü (trigangular yüz, belirgin kulak yapısı, frontal bossing ve 5.parmak klinodaktili olması)

6) Hipoglisemik atak ların gözlenmesi (olgumuz da yenidoğan döneminde sık hipoglisemik ataklar nedeniyle uzun süre hospitalize edilmiştir)

7) vücudunda cafe aut benzeri lekelenmeler (bel ve sırt kısmında)
Yukardaki major pivot bulgular ile hastaya RUSSEL SİLVER KLİNİK ÖN TANISI KOYULDU.

TARTIŞMA VE SONUÇ: Silver-Russell sendromu, intrauterin ve postnatal büyüme geriliği, relatif makrosefali, üçgen yüz, vücut asimetrisi ve el 5. parmakta klinodaktili özelliklerinin görüldüğü bir genetik hastalıktır. Olguların %35-65'inden 11p15 kromozomal bölgesinde lokalize olan imprintlenme kontrol bölgesinin hipometilasyonu sorumludur. özellikle tek ekstremite'de görülecek bir hipoplazi'de Silver Russel sendromu'nun düşün

Anahtar Kelimeler: Silver Russel sendromu, unilateral ekstermite kısalığı, boy kısalığı, tek taraflı el küçüklüğü

Silver Russel sendromu unilateral el hipoplazisi

P-082 [Klinik Genetik ve Dismorfoloji]

Jacobsen Sendromlu Bir Olgu

Ali Karaman[1], Hatip Aydın[1], Kamber Göksu[2]

[1]İstanbul Zeynep Kamil Kadın ve Çocuk Hastalıkları Eğitim ve Araştırma Hastanesi, Genetik Tanı Merkezi, İstanbul
[2]İstanbul Fatih Sultan Mehmet Eğitim ve Araştırma Hastanesi, Radyoloji Kliniği, İstanbul

GİRİŞ VE AMAÇ: Jacobsen sendromu 11. kromozomun q kolunun parsiyal delesyonu ile ardışık gen kaybı ile karakterize bir sendromudur. Yeni doganda 1/100000 insidansına sahiptir. Olguların bir kısmında FRA11B geni tekrar bölgesinde kopma olmaktadır. Bu bölge folat eksikliğiyle indüklenebilen kalıtsal frajil bir bölgedir.

YÖNTEM: Karyotipi 46,XY, del(11)(q23.3 --> qter) idi ve 11 q subtelomerik FISH ile konfirme edildi.

BULGULAR: 1 yaş 6 aylık kız olgu miadından C/S-normal olarak 2450 ile doğdu. Baş tutma 3 ay, desteksiz oturma 1 yaşında oldu. Gelişim testinde ince motor, kaba motor, dil gelişimi yaşına göre 6-7 ay gerilik mevcuttu.Fizik muayenesinde: Trigonosefali, frontotemporallerde basıklık, strabismus, hypertelorism, ptosis, up slanding palpebral fissürler, epikantus, burun kökü basık, kısa burun, uzun filtrum, kulak katlantıları belirgindi ve düşük ve arka yerleşimli kulakları vardı. Kranial MR, EKO, Batın USG, kanama zamanı, PTT, PT, ve hemogram normal idi.

TARTIŞMA VE SONUÇ: Karakteristik özellikleri triganosefali, antevert burun delikleri, geniş burun köprüsü, sazan-şekilli üst dudak, retrognati, düşük dismorfik kulaklar, kamptodaktili, çekiç ayak parmakları, büyüme geriliği, psikomotor retardasyon, şaşılık, epikantus ve isoimmune trombositopeni dir. Array CGH çalışması ile 11q23.3-11qter bölgesinde yer alan 120.725.596 ile 135.006.516 bp arasında 14.280.921 bp'lık delesyon tespit edildi.

Anahtar Kelimeler: Trigonosefali, 11q parsiyal delesyonu, Jacobsen sendromu

P-083 [Klinik Genetik ve Dismorfoloji]

Oro-fasio-dijital Sendrom Tip 1: Olgu Sunumu

Ali Karaman[1], Hatip Aydın[1], Kamber Göksu[2]

[1]İstanbul Zeynep Kamil Kadın ve Çocuk Hastalıkları Eğitim ve Araştırma Hastanesi, Genetik Tanı Merkezi, İstanbul
[2]İstanbul Fatih Sultan Mehmet Eğitim ve Araştırma Hastanesi, Radyoloji Kliniği, İstanbul

GİRİŞ VE AMAÇ: Oro-fasio-dijital sendrom (OFDS) yarık damak, yüksek damak, dilde lobulasyon, dilde hamartom, frontal çıkıklık, fasiyal asimetri, hipertelorizm ve sindaktili, brakidaktili, polidaktili ile karakterize bir grup konjenital anomalidir.

YÖNTEM: Olguların %75'i sporadiktir. OFDS1'de X kromozomunun kısa kolundaki (Xp22.2-p22.3) CXORF5 genindeki mutasyon sorumludur. CXORF5 geni embriyogenezisin başlangıç aşamasında renal yapı, fasial iskelet yapısı ve SSS gelişiminde rol oynar.

BULGULAR: 8 aylık kız olgu, dil ve oral mukozadaki multipl hamartamatöz lezyonlar, polidaktili, SSS'deki korpus kallosum agenezisi ile OFDS tip 1 olarak değerlendirildi.

TARTIŞMA VE SONUÇ: OFDS1 X-linked dominant geçişli klinik bir tablo olup erkeklerde ölümcüldür. Kadın erkek oranı 1: 1 ile 2: 1'dir. OFDS1 yaklaşık 1/250.000 canlı doğumda görülmektedir. OFDS'un tanımlanmış 9 tipinden en sık görüleni OFDS 1'dir. OFDS nadir görülen bir sendrom olup tanısı daha çok klinik bulgular ile konulmaktadır.

Anahtar Kelimeler: Oro-fasio-dijital sendrom 1, oral hamartom, polidaktili

P-084 [Klinik Genetik ve Dismorfoloji]

GDF6 Geninde Mutasyon Bulunmayan İki Hastanın Klippel Feil Sendromu Olgu Sunumu

Muhammer Özgür Çevik[1], Ömer Faruk Karaçorlu[1], Ahmet Köse[3], Murat Şahin[3], İbrahim Hakan Bucak[2], Habip Almış[2], Velat Çelik[2], Haydar Bağış[1], Mehmet Turğut[2], Hüseyin Onay[4]

[1]Adıyaman Üniversitesi Tıp Fakültesi Tıbbi Genetik Anabilim Dalı
[2]Adıyaman Üniversitesi Tıp Fakültesi Çocuk Sağlığı ve Hastalıkları Anabilim Dalı
[3]Adıyaman Üniversitesi Tıp Fakültesi Çocuk Kardiyolojisi Bilim Dalı
[4]Ege Üniversitesi Tıp Fakültesi Tıbbi Genetik Anabilim Dalı

GİRİŞ VE AMAÇ: Klippel Feil sendromu konjenital olarak servikal vertebralarda iki veya daha fazla kemiğin füzyonuna bağlı olarak kısa boyun, düşük ense saç çizgisi ve sağa-sola dönüşlerde sınırlı hareket kabiliyetine sahip boyun olarak klinik belirti vermektedir. Hastalar bu belirtilerin en az birini göstermekle birlikte hastaların %50'sine yakını her üç kliniği de gösterir. 1: 40000 oranında görülmekle beraber, olgular arasında cinsiyet ayırımı vardır- sendromun kız çocuklarını biraz daha sıklıkla tuttuğu bildirilmektedir. Sendromun otozomal dominant olarak kalıtılan GDF3 ve GDF6 genlerindeki mutasyonlardan kaynaklandığı, GDF6 geninin vertebra ile daha ilintili olduğu açıklansa da otozomal resesif iletimli ve geni belli olmayan olgular da rapor edilmiştir. Olgu sunumumuzda bir kız bir de erkek Klippel-Feil hastasının klinik belirliteri sunulacaktır.

YÖNTEM: Radyoloji, pediatrik klinik muayene, pediatrik ekokardiyografi, DNA dizi analizi, GDF6 geni,

BULGULAR: Her iki olgunun da fiziksel,radyolojik ve kardiyolojik muayenelerinde Klippel Feil tanıları kesinleşince, karyotip ve GFP6 geni analizi istendi, her iki olguda da hem karyotip normal, hem de GFP6 geninde mutasyona rastlanmadı. Olgulardan erkek olan 16 yaşında, karyotipi 46,XY, boyun hareketleri kısıtlı, normal yolla problemsiz doğmuş, sonrasında herhangi bir kaza-travma yaşamamış, daha önce inguinal herni ve sol kulağına işitme kaybına bağlı tüp takılması için opere olmuş,boyu ve kilosu normal; MR'ında servikal lordozunun düzleştiği, açıklığı sola bakan skolyoz, C3-4, C4-5korpusları füzyonu,C7'de yükseklik kaybı,T1-T3korpusları hafif hemivertebral,dorsal kifoz düzleşmiş görünüm mevcut. Kardiyolojik muayenesi normal. Sırt ağrısı mevcut.

Olgulardan kız olanı 8 yaşında, gelişim geriliği mevcut, baş çevresi küçük, kilosu 25persentilden düşük, servikal lordoz yeni başlamış, C3-4 korpusları füzyonu ve T1-T3 arasında hidrasyon kaybı mevcut, boyun hareketleri kısıtlı, kardiyolojik muayenesinde septum defekti mevcut, duyma muayenesi normal.

TARTIŞMA VE SONUÇ: Ege Üniversitesi Tıp Fakültesi Tıbbi Genetik A.B.D ile yapyığımız irtibat sonucunda GFP6 geni çalışılan hastalarımızın Klippel-Feil Sendromuna bağlı rahatsızlıkları bilmediğimiz başka bir genden kaynaklanmaktadır. Sendromun, sunulan olgularda otozomal resesif kalıtıldığı, genetik danışmanlık verilirken hastadan alınan anamnez ve çizilen soyağacıyla ortaya konmakla birlikte, GDF3 genine bakma imkanı da bulunamamıştır.

Anahtar Kelimeler: Klippel-Feil sendromu, GDF6 geni, GDF3 geni, DNA dizi analizi, karyotip, genetik danışmanlık

P-085 [Klinik Genetik ve Dismorfoloji]

Kabuki Sendromu: Bir Olgu

Ali Karaman[1], Hatip Aydın[1], Kamber Göksu[2]

[1]İstanbul Zeynep Kamil Kadın ve Çocuk Hastalıkları Eğitim ve Araştırma Hastanesi, Genetik Tanı Merkezi, İstanbul
[2]İstanbul Fatih Sultan Mehmet Eğitim ve Araştırma Hastanesi, Radyoloji Kliniği, İstanbul

GİRİŞ VE AMAÇ: Kabuki make-up sendromu, karakteristik yüz yapısı, büyüme geriliği, mental ratardasyon ile seyreden, genellikle sporadik oluşan MLL2 ve KDM6A genindeki mutasyonlara bağlı gelişen konjenital bir bozukluktur.

YÖNTEM: Kabuki sendromu tip-1 (KABUK1) 12q12-q14 bölgesinde bulunan MLL2 genindeki heterozigot mutasyona bağlı oluşmaktadır. Kabuki sendromu tip-2 ise Xp11.3 bölgesinde buluınan KDM6A genindeki mutasyona bağlı oluşmaktadır.

BULGULAR: Fizik muayenesinde geniş alın, belirgin metopik sütür, kaşlar yay şeklinde, yukarı çekik gözler, göz ve kaş arası mesafede belirgin artış, uzun palpebral aralık, telekantus, kalın alt dudak, düzensiz dişler, mikrognati, retrognati, düşük ve geri yerleşimli kulaklar, el ve ayak parmaklarında fetal parmak yastıkçıkları saptandı.

TARTIŞMA VE SONUÇ: Tipik yüz görünümü, iskelet anomalisi, dermatoglifik değişiklikler, mental retardasyon ve postnatal büyüme geriliği Kabuki sendromu için karakteristiktir. Kabuki tipi yüz görünümü, gelişim geriliği, mental retardasyon, fetal parmak yastıkçıkları olan tipik bir olgu sunuldu.

Anahtar Kelimeler: Kabuki make up sendromu, Mental retardasyon, Uzun palpebral fissürler, Fetal parmak yastıkçıkları

P-086 [Klinik Genetik ve Dismorfoloji]

Herediter Makula Distrofilerinden X'e Bağlı Juvenil Retinoskizis Olgusu

Zeynep Ocak[1], Özdal Etlik[2], Eda Araç[1], Tuğba Arıcan Barış[2]

[1]Abant İzzet Baysal Üniversitesi Tıp Fakültesi, Tıbbi Genetik Anabilim Dalı, Bolu
[2]Burç Genetik Tanı Merkezi, Merter Is¸ Merkezi, 34169, İstanbul, Turkey

GİRİŞ VE AMAÇ: X'e bağlı retinoskizis (XLRS), RS1 genindeki mutasyonlardan kaynaklanan nadir gözlenen bir vitreoretinopatidir. RS1 geni, retinanın yapısal ve fonksiyonel bütünlüğünden sorumlu bir protein olan retinoskizin sentezini sağlar. Son iki yıldır görmede azalma şikâyeti ile göz polikliniğine başvuran hastamızda vitreusta kanama, Optik Koherens Tomografi (OCT)'de retina tabakasını subtotal tutan ayrılmalar tespit edilmesi nedeniyle tıbbi genetik polikliniğimize refere edildi. Mevcut bulgular ile birlikte hastamızın okul çağında ve erkek olması X'e bağlı juvenile retinoskizis olabileceğini düşündürdü.

YÖNTEM: X e bağlı juvenil retinoskizisden sorumlu RS1 geni için hastamızdan alınan kan örneğinden DNA izolasyonu yapıldıktan sonra uygun primerler kullanılarak ilgili DNA dizisi PCR yöntemi ile amplifiye edilmiştir. RS1 geninin tüm kodlayan ekson bölgeleri ile ekson-intron bağlantı bölgelerine çift yönlü DNA dizileme analizi yapılmıştır.

BULGULAR: Yapılan DNA dizi analizi sonucunda hastanın RS1 geninin 4. ekzonunda bulunan p.Gly70Arg (c.208G>C) mutasyonunu hemizigot olarak taşıdığı saptanmıştır.

TARTIŞMA VE SONUÇ: X e bağlı Juvenil retinoskizis hastalarının çoğu, okul dönemindeki göz tarama muayenelerinde saptanan şaşılık veya vitreus kanaması nedeniyle fark edilir. Bu hastalardaki etiyopatogenezin aydınlatılması tedavinin seyrini belirleyebilme ve doğru bir genetik danışmanlığın verilebilmesi için önemlidir. Günümüzde moleküler olarak tanı konmuş olguların RS1 gen tedavisinden faydalanmaları için çalışmalar devam etmektedir.

Anahtar Kelimeler: retinoskizis, RS1 geni, vitreoretinopati

P-087 [Klinik Genetik ve Dismorfoloji]

Plazminojen Aktivatör İnhibitör–1 (PAI–1) 4G/4G Polimorfizminin Gebelik Kayıplarıyla İlişkisi

Malik Ejder Yıldırım[1], Şeker Dağ[2], Hande Küçük Kurtulgan[1], Savaş Karakuş[3]

[1]Cumhuriyet Üniversitesi Tıp Fakültesi Tıbbi Genetik Anabilim Dalı Sivas
[2]Cumhuriyet Üniversitesi Fen Fakültesi Biyoloji Anabilim Dalı Sivas
[3]Cumhuriyet Üniversitesi Tıp Fakültesi Kadın Hst&Doğum Anabilim Dalı Sivas

GİRİŞ VE AMAÇ: Plazminojen aktivatör İnhibitörü Tip 1 (PAI–1) bir serin proteaz inhibitörüdür. Doku plazminojen aktivatörü (tPA) ve ürokinazı (uPA), sonuç olarak fibrinolizi inhibe eder. Genin promotor bölgesinde 4G/5G olarak bilinen bir polimorfizm söz konusudur. Trombozdaki rolü nedeniyle PAI–1 4G/4G polimorfizminin gebelik komplikasyonlarına katkısı olabileceği düşünülmektedir. Biz bu çalışmada, PAI–1 4G/4G polimorfizminin gebelik kayıplarına olası etkisini değerlendirmeyi amaçladık.

YÖNTEM: Çalışma grubu Sivas bölgesinde yaşayan bireylerden seçildi. Araştırmaya 92'si bir veya daha fazla düşük öyküsü olan ve 86 kontrol olmak üzere toplam 178 kadın dahil edildi. Gen mutasyonlarını belirlemek için periferik kan örneklerinden DNA izolasyonu ve sonrasında revers hibridizasyon ilkesine dayanan strip assay tekniği ile mutasyon analizi yapıldı. Veriler SPSS 15.0 istatistik programı aracılığıyla değerlendirildi.

BULGULAR: Kontrol grubunda 5G/5G polimorfizmi 22 (%25.6), 4G/5G polimorfizmi 53 (%61.6) ve 4G/4G mutant olgular 11 (%12.8) olarak tespit edilmiştir. Düşük olgularında ise 5G/5G polimorfizmi 20 (%21.7), 4G/5G polimorfizmi 49 (53.3) ve 4G/4G mutant olgular ise 23 (%25) bulunmuştur. 4G/4G homozigot mutant olgular için ODDS değeri hesaplanmıştır.

TARTIŞMA VE SONUÇ: Bulgularımıza göre 5G/5G ve 4G/5G polimorfizmleri düşük açısından risk artışı sağlamamaktadır (p=0.546 ve p=0.259 p>0.05). Çalışmamızda PAI–1 4G/4G polimorfizminin düşük riskine katkısı anlamlı bulunmuştur. Bu polimorfizme sahip kadınlarda düşük yapma riski 2.27 kat daha fazladır (p=0.038 p<0.05).

Anahtar Kelimeler: PAI–1, 4G/4G polimorfizmi, düşük.

Gruplara ait PAI-1 4G/4G gen polimorfizminin karşılaştırılması

Gruplar		4G/4G Polimorfizmi	Diğer	Toplam
Normal	n (%)	11(12.8)	75(87.2)	86(100)
Hasta	n(%)	23(25)	69(75)	92(100)
Total	n(%)	34(19.1)	144(80.9)	178(100)
x2=4.28		p=0.038		p<0.05 Önemli

Makaledeki 3. tablodur.

P-088 [Klinik Genetik ve Dismorfoloji]

Karyotip Analizi 46,XX ve SRY (Sex Determining Region Y) Analizi Pozitif Saptanan Bir Olgu

Ayşe Nur Kavasoğlu, Merve Saka Güvenç, Burak Durmaz, Hüseyin Onay, Ferda Özkınay

Ege Üniversitesi Tıbbi Genetik Anabilim Dalı, İzmir

GİRİŞ VE AMAÇ: Bu çalışmada, karyotipi 46,XX ve SRY (sex determining region Y) analizi pozitif saptanan erkek olgunun fenotipik özelliklerini ortaya koymak amaçlanmıştır.

YÖNTEM: Olgunun karyotip analizi için yüksek rezolüsyonlu bantlama yöntemi, SRY varlığını ve lokalizasyonunu araştırmak için QF-PCR (Quantitative fluorescent polymerase chain reaction) ve FISH yöntemleri kullanılmıştır. Ayrıca Y mikrodelesyonu analizi ile delesyonlu bölgeler araştırılmıştır.

BULGULAR: Bu çalışmamızda EÜTF Tıbbi Genetik Polikliniğine primer infertilite ve azospermi yakınması ile başvuran 26 yaşında erkek olgu sunulmuştur. Özgeçmiş ve soygeçmişinde özellik bulunmayan olgunun anne-babası arasında akrabalık bulunmamaktadır. Fizik muayenesi olağan olarak değerlendirilmiştir. Herhangi bir ilaç kullanmayan olgunun estradiol, prolaktin, total testosteron seviyeleri normal olmakla birlikte FSH ve LH değerleri yüksek saptanmıştır. Yapılan karyotip analizi "46,XX", Y mikrodelesyon sonucu "total delesyon", SRY sonucu da "pozitif" olarak değerlendirilen olgu 46,XX erkek cinsiyet gelişim bozukluğu olarak değerlendirilmiştir.

TARTIŞMA VE SONUÇ: De la Chapelle Sendromu olarak da adlandırılan 46,XX erkek cinsiyet gelişim bozukluğu nadir görülen bir durumdur. Erişkin dönemde hipergonadotropik hipogonadizm gelişebilmektedir. Puberte sonrası azospermi ve infertilite yakınması ile başvuran, kriptoorşidizm öyküsü olmayan, eksternal genitalya ve maskülinizasyonu normal olan olgularda tanıda düşünülmesi gereken bir genetik bozukluktur.

Anahtar Kelimeler: azospermi, fenotip, SRY

P-089 [Klinik Genetik ve Dismorfoloji]

Turner Sendromunda Tekrarlayan Karın Ağrısı Atakları: Otoimmun Hastalık Mı? FMF mi?

Zeynep Ocak, Eda Araç

Abant İzzet Baysal Üniversitesi Tıp Fakültesi, Tıbbi Genetik Anabilim Dalı, Bolu

GİRİŞ VE AMAÇ: Familial Mediterranean fever (FMF) (Ailesel Akdeniz Ateşi), tekrarlayan ateş, peritonit, plörit, artrit veya erizipel şeklinde cilt lezyonları ile karakterize otozomal resesif geçiş gösteren kalıtsal bir hastalıktır. Turner sendromu, boy kısalığına eşlik eden özgün fenotipik özellikler, primer amenore, östrojen eksikliği ve iç organ anomalileri gibi tipik bulgular ile karakterize cinsiyet kromozom anomalisidir. TS'lu hastalarda otoimmün hastalıkların daha yüksek insidansa sahip olduğu bilinmektedir. Bu nedenle TS'lu olgularda karın ağrısı şikâyetlerinde öncelikli olarak otoimmun hastalıklar veya böbrek anomalilerinden kaynaklanan sıkıntılar akla gelmektedir. Kliniğimize tekrarlayan karın ağrıları, yüksek ateş şikâyeti ile başvuran Turner sendromlu bir vakada otoimmun hastalıklar dışlandıktan sonra MEFV gen mutasyonlarının varlığı araştırıldı.

YÖNTEM: Vakamız için MEFV genine ait en sık mutasyon görülen ekzonları (2, 3, 5, 10) DNA dizileme yöntemi kullanılarak incelendi.

BULGULAR: Hastamızın MEFV geni DNA dizi analizi sonucunda R202Q, M694V, V726A mutasyonları açısından compound heterozigot olduğu tespit edildi.

TARTIŞMA VE SONUÇ: Literatürde, hem Turner sendromu hem de FMF adına birçok vaka görülmüş olmasına rağmen, Turner sendromuyla birlikte FMF hastalığının klinik bulgularını bulunduran olguya rastlanmamıştır. Turner sendromu bulgularına tekrarlayan karın ağrısı ve ateş şikayetleri eşlik ediyorsa sadece otoimmun hastalıklar değil toplumumuzda yüksek görülme sıklığı nedeniyle FMF de ayırıcı tanıda düşünülmelidir.

Anahtar Kelimeler: FMF, Turner, Otoümmin hastalık

P-090 [Klinik Genetik ve Dismorfoloji]

A Rare Acromelic Dysplasia Caused by Fibrillin 1 Mutation

Elif Yılmaz Gülec[1], Alper Gezdirici[1], Yakup Ergül[2], Kemal Kurtcu[3]

[1]Department of Medical Genetics, Kanuni Sultan Suleyman Training and Research Hospital, Istanbul,Turkey
[2]Department of Pediatric Cardiology, Mehmet Akif Ersoy Thoracic and Cardiovascular Surgery Hospital, Istanbul,Turkey
[3]Burc Genetics Diagnostic Laboratory, Istanbul, Turkey

INTRODUCTION - OBJECTIVE: Geleophysic dysplasia (GD) is a rare skeletal dysplasia characterized by short stature, short tubular bones, acromelic dysplasia, a characteristic face (''happy" face) with shortened nose, full cheeks, long philtrum and a thin upper lip, and progressive cardiac valvular thickening often leading to early death. This disorder have two types of transmission: Geleophysic Dyslasia type 1 (GD1) which is the autosomal recessive form of the disorder and caused by mutations in ADAMTSL2 gene and recently Geleophysic Dysplasia Type 2 (GD 2) was described which is the autosomal dominant form of the disorder and is caused by mutations in Fibrillin1 (FBN1) gene. Here we report a new case of GD 2. She is a 4 and half years old girl. She is the 2nd child of nonconsanguineous couple. She was referred us due to atypical facial features, short hands and feet and cardiac pulmonary valvular disease. She underwent pulmonary valvuloplasty operation because of dysplastic cardiac pulmonary valve and pulmonary stenosis. She had the typical happy face, short stature, short hands and feet. On X ray images cone shaped epiphyses of the hands and ovoid vertebral bodies were present. Although her skeletal and physical findings were reminescent of two overlapping and allelic disorders: Acromicric Dysplasia and GD2, because of cardiac involvement our preliminary diagnose was GD2.

METHOD: All coding exons of FBN1 gene was sequenced.

RESULTS: A heterozygous missense mutation was found in exon 41 of Fibrillin 1 gene: p.Tyr1699Cys(c.5096 A>G). This mutation was reported in GD2 patients before, thus our diagnosis was confirmed.

CONCLUSIONS: Although most of the mutations in FBN1 gene cause well known high stature syndromes as Marfan and MASS, interestingly short stature syndromes as Geleophysic Dysplasia and Acromicric Dysplasia are also resulted from the same gene's mutations.

Keywords: FBN1, geleophysic dysplasia, acromelic dysplasia, small hand and feet, pulmonary stenosis

P-091 [Klinik Genetik ve Dismorfoloji]

46,XX,der(3)add(3)(p21) Karyotipine Sahip Olgu Sunumu

Tülay Tos[1], Serhat Seyhan[2], Alper Han Çebi[2]

[1]Dr. Sami Ulus Kadın Doğum ve Çocuk Hastalıkları Eğitim Araştırma Hastanesi, Tıbbi Genetik Bölümü, Ankara
[2]Karadeniz Teknik Üniversitesi Tıp Fakültesi, Tıbbi Genetik Anabilim Dalı, Trabzon

GİRİŞ VE AMAÇ: Kromozomaların yapısal yeniden düzenlenimleri dengeli veya dengesiz şekilde olabilmektedir. Dengeli yeniden düzenlenmede

birey miktar olarak normal genetik materyale sahipken; dengesiz yeniden düzenlemede yaşayan birey veya düşük materyali anormal bir yapıya sahiptir. Dengeli bir taşıyıcının problemi kendinden ziyade dengesiz gamet ve anormal soy oluşumu ile alakalıdır.

YÖNTEM: Kliniğimize yönlendirilen hastaya kromozomal problemleri incelemek amacıyla periferik kandan kromozom analizi yapıldı. Karyotip sonucu familyal olabileceği düşünülerek anne ve babaya da yine periferik kandan kromozom analizi yapıldı.

BULGULAR: Hastamız 9 yaş 3 aylık bir kız çocuğu olup kliniğimize sendromik çocuk diye konsulte edildi. Muayenede mikrosefalisi olan çocuğun başını tutma, oturma ve yürümesi geç olmuş. Gelişme geriliği ve mental retardasyonu olan hasta özel eğitim merkezine devam ediyor. Hastanın kardeşi de benzer bulgulara sahipmiş. Üst ekstremite grafisinde sağ el 5. parmakta klinodaktili, kranial MR'da bilateral frontal subkortikal ve parietooksipital periventriküler beyaz cevherde T2a ve flair sekanslarda hiperintens sinyal şiddetinde nonspesifik milimetrik odaklar ve abdomen USG'de hepatosplenomegali ve karaciğerde yağlanma izlenmektedir.

TARTIŞMA VE SONUÇ: Hastamıza ait yapılan kromozom analizinde 46,XX,der(3)add(3)(p21) saptandı. Bunun üzerine ebeveynlere de yaptığımız analiz sonucunda annede 46,XX,t(3;13)(p26;q22) dengeli bir taşıyıcılığın söz konusu olduğu ve çocuklara da dengesiz aktarılması sonucu mevcut durumun ortaya çıktığı görüldü.

Anahtar Kelimeler: der(3), translokasyon taşıyıcılığı, dismorfik görünüm

P-092 [Klinik Genetik ve Dismorfoloji]

De novo 46,XY,del(2)(q31q31) ve HOXD13 Heterozigot Delesyonu Olan Bir Olgu

Hakan Gürkan[1], Kanay Yararbaş[2], Damla Eker[1], Selma Ulusal[1], Sezin Gürkan[2], Hilmi Tozkır[1], Mert Çiftdemir[4], Ülfet Vatansever[3]

[1]Trakya Üniversitesi Tıp Fakültesi Tıbbi Genetik Anabilim Dalı
[2]Düzen Genetik Hastalıklar Tanı Merkezi
[3]Trakya Üniversitesi Tıp Fakültesi Çocuk Sağlığı ve Hastalıkları Anabilim Dalı
[4]Trakya Üniversitesi Tıp Fakültesi Ortopedi ve Travmatoloji Anabilim Dalı

GİRİŞ VE AMAÇ: Dismorfik yüz görünümü, bilateral el 3-4. parmaklar ile bilateral ayak 2-5. parmaklarda kutanöz sindaktilisi olan hastanın klinik, sitogenetik ve moleküler genetik olarak değerlendirilmesini amaçladık.

YÖNTEM: Karyotip analizi GTG bantlama tekniği ile 500-550 bant çözünürlüğünde yapılarak 27 metafaz değerlendirildi. Multiplex Ligation-dependent Probe Amplification (MLPA) yöntemi ile P179-B1 ve P180-B1 MLPA probmiks'leri kullanılarak HOXD13, GLI3, ROR2, TBX5, SALL1, SALL4 genleri olası delesyon/duplikasyonlar açısından analiz edildi.

BULGULAR: 20.09.2013 tarihinde (~ 3 aylık) dismorfik yüz bulguları, el ve ayak parmaklarında sindaktili şikayeti ile Tıbbi Genetik polikliniğine müracaat eden hastanın yapılan fizik muayenesinde: baş çevresi: 37 cm (P10-P25), ön fontanel açık, alın geniş, burun kökü basık, derin yerleşimli gözler, büyük kulaklar, yüksek-dar damak, dudaklar ince, sivri çene yapısı, bilateral el 3-4 parmaklarda kutanöz sindaktili, sol el 5. parmakta klinodaktili, bilateral ayak 2-4 parmaklarda kutanöz sindaktili saptandı. Hastaya ait karyotip analizinde 46,XY,del(2)(q31q31) kromozom yapısı saptandı. Anne ve babanın karyotip analizleri: 46,XX ve 46,XY olarak saptandı. Hastaya ait MLPA analizi sonucunda kromozom 2q31.1 bandında haritalanmış olan HOXD13 geni ekson 1 ve ekson 2'de heterozigot delesyon saptandı.

TARTIŞMA VE SONUÇ: Literatürde kromozom 2q31 intersitisyel delesyonunun klinik fenotipe etkisinin gelişme geriliği, dismorfik yüz bulguları, değişken ekstremite anomalileri, beyin, göz, kalp ve ürogenital sistem gibi iç organ anomalileri şeklinde olabileceği rapor edilmiştir. HOXD13 (MIM *142989; Gen- Bank accession number NM_000523) geninin ekstremite gelişiminde kritik bir rolü olduğu, HOXD13'deki mutasyonların insanlarda ve farelerde ekstremite deformiteleri ile ilişkisi literatürde bildirilmiştir. Bu bağlamda hastamızın bilateral el 3-4. parmaklar ile bilateral ayak 2-5. parmaklardaki kutanöz sindaktilisinin HOXD13 heterozigot delesyonu ile ilişkili olduğu öngörüsündeyiz. Hastamızda konvansiyonel sitogenetik yöntem ile saptanan 2q31 delesyonunun boyutlarını net olarak belirlemek, delesyon bölgesinin farklı genleri kapsayıp kapsamadığını saptamak ve fenotip-genotip ilişkisi açısından arrayCGH analizi yapılması planlandı.

Anahtar Kelimeler: HOXD13, Sindaktili, MLPA, delesyon

P-093 [Klinik Genetik ve Dismorfoloji]

46,XY,t(2;4)(q33;q33),t(4;10)(q31.1;q25.2),t(7;8)(p14;q21.2) Kompleks Kromozom Yapısı, Kraniyofasiyal Dismorfik Bulgular, Bilateral El ve Ayak Parmaklarında Kutanöz Sindaktilisi Olan Olgu

Hakan Gürkan[1], Kanay Yanarbaş[2], Damla Eker[1], Selma Ulusal[1], Sezin Gürkan[2], Hilmi Tozkır[1], Mert Çiftdemir[4], Ülfet Vatansever[3]

[1]Trakya Üniversitesi Tıp Fakültesi Tıbbi Genetik Anabilim Dalı
[2]Düzen Genetik Hastalıklar Tanı Merkezi
[3]Trakya Üniversitesi Tıp Fakültesi Çocuk Sağlığı ve Hastalıkları Anabilim Dalı
[4]Trakya Üniversitesi Tıp Fakültesi Ortopedi ve Travmatoloji Anabilim Dalı

GİRİŞ VE AMAÇ: Kraniyofasiyal dismorfik bulgular, bilateral el 2-4. parmaklar ile bilateral ayak 1-5. parmaklarda kutanöz sindaktilisi olan hastanın klinik, sitogenetik, moleküler sitogenetik ve moleküler genetik olarak değerlendirilmesini amaçladık.

YÖNTEM: Karyotip analizi GTG bantlama tekniği ile 500-550 bant çözünürlüğünde yapılarak 20 metafaz değerlendirildi. Multiplex Ligation-dependent Probe Amplification (MLPA) yöntemi ile P179-B1 ve P180-B1 MLPA probmiks'leri kullanılarak HOXD13, GLI3, ROR2, TBX5, SALL1, SALL4 genleri olası delesyon/duplikasyonlar açısından analiz edildi. CytoScan 750K Cytogenetics Array kullanılarak yapılan mikroarray analizi ile kromozomal aberasyonlar değerlendirildi.

BULGULAR: 05.07.2013 tarihinde (~14,5 aylık) dismorfik yüz bulguları, el ve ayak parmaklarında sindaktili şikayeti ile Tıbbi Genetik polikliniğine müracaat eden hastanın yapılan fizik muayenesinde: baş çevresi: 50 cm (>P90), ön fontanel kapalı, alın geniş, burun kökü geniş ve basık, hipertelorizm, bilateral düşük ve öne doğru açılanması artmış kulaklar, yüksek-dar damak, uzun filtrum, bilateral el 2-4 parmaklarda kutanöz sindaktili, bilateral ayak 1-4 parmaklarda kutanöz sindaktili saptandı. Hastaya ait karyotip analizinde 46,XY,t(2;4)(q33;q33),t(4;10)(q31.1;q25.2),t(7;8)(p14;q21.2) kromozom yapısı saptandı. Anne: 46,XX,t(2;4)(q33;q33), baba: 46,XY kromozom yapısına sahipti. MLPA analizi sonucunda HOXD13, GLI3, ROR2, TBX5, SALL1, SALL4 genlerinde delesyon/duplikasyon saptanmadı. Mikroarray analizi sonucunda kromozom 4q31.3 (LRBA ve MAB21L2 genlerini kapsayan)'de 615.272 kbp, 7p14.1(TARP genini kapsayan)'de 99.889 kbp, 14q11.2'de 263.283 kbp hemizigot delesyon saptandı.

TARTIŞMA VE SONUÇ: Hastada saptanmış olan kompleks kromozom yapısı litaratürde daha önce rapor edilmemişti. Hastanın (4;10)(q31.1;q25.2) ve (7;8)(p14;q21.2) resiprokal translokasyonları de novo olarak değerlendirildi. arragCGH anazlizi sonucunda LRBA, MAB21L2 ve TARP genlerinin hemizigot delesyonu ile hastanın fenotipi arasında bir ilişki saptanmadı. Hastanın mevcut dismorfik bulguları dikkate alınarak klinik ön tanı da Greig Sefalopolisindaktili Sendromu ve Apert Sendromu düşünüldü. MLPA ve arrayCGH analizinde 7p14.1 lokusunda haritalanmış olan GLI3 geninde delesyon saptanmadı. Apert Sendromu açısından FGFR2 geninin DNA dizi analizi yöntemi ile çalışılması planlandı.

Anahtar Kelimeler: sindaktili, makrosefali, arrayCGH, MLPA, kompleks kromozom

P-094 [Klinik Genetik ve Dismorfoloji]

İskelet Displazilerinde Nadir Varyantların Yeni Nesil Dizileme Yöntemi İle Saptanması: 3M Sendromlu Olgularda {OBSL1} Geni Mutasyonu

Özge Özalp Yüreğir[1], Ender Karaca[2], Sevcan Bozdoğan[3], Davut Pehlivan[2], Hüseyin Aslan[4], Sinem Yalçıntepe[1], Yavuz Bayram[2], James R Lupski[2]

[1]T.C. Sağlık Bakanlığı, Numune Eğitim ve Araştırma Hastanesi, Genetik Tanı Merkezi, Adana
[2]Baylor College of Medicine, Department of Molecular & Human Genetics, Houston, TX, USA
[3]Mersin Üniversitesi, Tıp Fakültesi, Tıbbi Genetik Anabilim, Mersin
[4]Eskişehir Osmangazi Üniversitesi, Tıp Fakültesi, Tıbbi Genetik Anabilim

GİRİŞ VE AMAÇ: 3M Sendromu, ciddi prenatal ve postnatal gelişme geriliği, karakteristik yüz görünümü ve normal zeka ile seyreden nadir görülen bir hastalıktır. Ek anomali olarak kısa-geniş boyun, belirgin trapezeus, sternum deformitesi, kısa toraks, kare omuzlar, hiperlordoz, kısa 5. parmaklar ve gevşek eklemler görülebilmektedir. 8 yaşında kız hasta ve 7 yaşındaki erkek kardeşi büyüme geriliği nedeniyle Genetik Tanı Merkezimize yönlendirildi. Yapılan değerlendirme sonucu her iki kardeşte; proksimal ekstremite kısalığı, uzun kemiklerde metafiziyal genişleme, sırtta lordoz saptandı.

YÖNTEM: Mevcut bulgularla kesin bir klinik tanı konulamaması nedeniyle ailede tüm ekzom dizileme planlandı.

BULGULAR: Analiz sonucu her iki kardeşte 2. kromozom üzerinde yer alan { OBSL1} (Obscurin-Like1) geninde homozigot (G>GT)(c.1274_1275insA;p.T425fs) mutasyonu saptandı. Sanger dizileme işlemi ile etkilenen kardeşlerdeki mutasyon doğrulanırken anne, baba ve iki sağlıklı kardeşin mutasyonu heterozigot olarak taşıdıkları tespit edildi.

TARTIŞMA VE SONUÇ: { OBSL1} geni mutasyonu 3M sendromlu olguların % 16' sında saptanmakta olup bu gendeki mutasyonlar başka bilinen bir hastalıkta bildirilmemiştir. Bu aile, iskelet displazilerinde klinik tanı koyma aşamasında yaşanan güçlükler göze alınarak; ekzom dizileme analizinin etkin bir tanı aracı olarak kullanılabileceğini vurgulamak üzere sunulmaktadır.

Anahtar Kelimeler: 3M sendromu, iskelet displazisi, tüm ekzom dizileme

P-095 [Klinik Genetik ve Dismorfoloji]

Shprintzen-Goldberg Sendromu: Olgu Sunumu

Sinem Yalçıntepe[1], Özge Özalp Yüreğir[1], Sevcan Tuğ Bozdoğan[2], Hüseyin Aslan[3]

[1]T.C. Sağlık Bakanlığı, Numune Eğitim ve Araştırma Hastanesi, Genetik Tanı Merkezi, Adana
[2]Mersin Üniversitesi, Tıp Fakültesi, Tıbbi Genetik Anabilim, Mersin
[3]Osmangazi Üniversitesi, Tıp Fakültesi, Tıbbi Genetik Anabilim, Eskişehir

GİRİŞ VE AMAÇ: Shprintzen-Goldberg Sendromu; koronal, sagital ya da lambdoid süturların kraniosinostozu, dolikosefali, tipik kraniofasyal özellikler, iskelet anomalileri, skolyoz, eklem hiperekstansibilitesi veya kontraktürleri, nörolojik anomaliler ve beyin anomalileri ile karakterize nadir görülen bir sendromdur.

YÖNTEM: On beş aylık erkek hasta, hidrosefali nedeniyle genetik inceleme amacıyla polikliniğimize yönlendirildi.

BULGULAR: Hastanın dismorfik muayenesinde, dolikosefali, belirgin alın ve glabella, hipertelorizm, makroftalmik-proptotik görünüm, basık burun kökü, antevert burun delikleri, küçük burun, düşük, geriye yerleşimli ve displastik kulaklar, mikroretrognati, kısa filtrum, balık ağzı görünümü, dolgun yanaklar, yüksek ve dar damak, sekonder alveolar kemer, pektus karinatum mevcuttu. Ayrıca eller küçüktü ve araknodaktili görünümündeydi. Ayak parmakları da inceydi. Olguda umbilikal herni mevcuttu ve hipotonikti.

TARTIŞMA VE SONUÇ: Hasta mevcut bulgularla değerlendirildiğinde; klinik olarak Shprintzen-Goldberg Sendromu tanısı konuldu ve takibe alındı. Literatür taramalarında Türkiye' den bildirilen ilk vaka olduğunun görülmesi ve nadir görülen bir hastalık olması nedeniyle sunulmaktadır.

Anahtar Kelimeler: Shrintzen-Goldberg Sendromu, kraniyosinostoz, dolikosefali, marfanoid görünüm

P-096 [Klinik Genetik ve Dismorfoloji]

Rubinstein Taybi Sendromlu Olguda Saptanan Yeni Mutasyon

Özge Özalp Yüreğir[1], Burcu Sağlam Ada[2], Kanay Yararbaş[2], Hüseyin Aslan[3], Sinem Yalçıntepe[1], Sevcan Tuğ Bozdoğan[4]

[1]T.C. Sağlık Bakanlığı, Numune Eğitim ve Araştırma Hastanesi, Genetik Tanı Merkezi, Adana
[2]Düzen Laboratuarı, Genetik Tanı Merkezi
[3]Osmangazi Üniversitesi, Tıp Fakültesi, Tıbbi Genetik Anabilim, Eskişehir
[4]Mersin Üniversitesi, Tıp Fakültesi, Tıbbi Genetik Anabilim, Mersin

GİRİŞ VE AMAÇ: Rubinstein Taybi Sendromu tipik yüz görünümü (gaga burun, aşağı çekik palpebral fissürler, geniş nazal köprü, epikantus, yüksek damak ve dental anomaliler), geniş el ve ayak baş parmakları, kısa boy ve mental retardasyon ile karakterize bir sendromdur.

YÖNTEM: Dört yaşında kız olgu korpus kallozum agenezisi (KKA) ve dismorfik yüz bulguları nedeniyle genetik konsültasyon amacıyla polikliniğimize yönlendirildi

BULGULAR: Hastanın dismorfik değerlendirmesinde; alın dar, frontal saç çizgisi düşük, hipertelorizm ve bilateral epikantus varlığı saptandı. Palpebral fissürler aşağı çekik, gözler derin yerleşimli, kirpikler uzun ve kaşlar kavisli idi. Aynı zamanda uzun ve belirgin kolumella mevcuttu, burun köprüsü ve burun kökü geniş, filtrum kısa, yüksek ve dar damak, dişlerde şekil bozukluğu mevcut, kulaklar hafif displastik olarak gözlendi. El parmakları kısa, el başparmağı geniş, ayak başparmağı geniş ve büyüktü. Diğer sistem muayeneleri normaldi.

TARTIŞMA VE SONUÇ: Mevcut dismorfik bulgularla hastada klinik olarak Rubinstein Taybi Sendromu (RSTS) düşünüldü. Hastanın RSTS FISH analizinde delesyon saptanmaması üzerine CREBBP geni dizi analizi planlandı. CREBBP tüm gen dizi analizi sonucu olguda heterozigot p.L551I (c.C1651A) mutasyonu saptandı. Literatür taramaları neticesinde bu değişimin daha önce bildirilmemiş olduğu görüldü. Bu bildiride olgumuzdaki yeni mutasyonun klinik bulgular ışığında sunulması amaçlanmaktadır

Anahtar Kelimeler: Rubinstein Taybi sendromu, korpus kallozum agenezisi, CREBBP geni, tüm gen dizi analizi

P-097 [Klinik Genetik ve Dismorfoloji]

Angelman Sendromlu Bir Olguda Genotip - Fenotip Korelasyonu

Yasemin Anıl Eyüboğlu Tanrıverdi[1], Füsun Düzcan[1], Gülseren Bağcı[1], Akgün Ölmez[2], Mine Cinbiş[3], Akif Ayaz[1], Gizem Akıncı Gönen[1], Cavidan Nur Semerci[1]

[1]Pamukkale Üniversitesi Tıp Fakültesi, Tıbbi Genetik Ana bilim Dalı, Denizli
[2]Özel Muayenehane, Denizli
[3]Pamukkale Üniversitesi Tıp Fakültesi, Çocuk Hastalıkları Anabilim Dalı, Denizli

GİRİŞ VE AMAÇ: Angelman Sendromu (AS), insidansı 1/10000 - 1/20000 olan nörolojik gelişimin etkilendiği ciddi bir hastalık olup mental retardasyon, konuşma bozukluğu, ataksi ve spesifik EEG paterni ile karakterize klinik bir tablodur. Olgulardaki " happy puppet " denilen mutlu yüz ifadesi tipik özelliktir. AS`lu olguların %65-70`inde anneden kalıtılan 15 nolu kromozomun q11-q13 bölgesinde, de novo mikrodelesyon vardır. Nadiren dengesiz translokasyon sonucu da 15q11-13 bölgesinde mikrodelesyon oluşabilir (<%1). Geriye kalan olguların %5-10`unda UBE3A geninde nokta mutasyonu, %3-5`inde 15 nolu kromozomun uniparental dizomisi (UPD) ve %3-5`inde de 15 nolu kromozomun imprinting defekti görülmektedir. AS fenotipi bulunan olguların %10-14`ünde ise genetik tanı yöntemleriyle tanı doğrulanamamaktadır. Bu bildiride 15q11-13 bölgesinde delesyon saptanan AS`lu olgunun klinik bulguları literatürdeki olgularla genotip-fenotip korelasyonu yaparak sunulması amaçlanmıştır.

YÖNTEM: Fizik muayene ile değerlendirilen hastaya periferik kandan sitogenetik analiz ve Angelman UBE3A/D15S10 probu kullanılarak FISH yapıldı.

BULGULAR: Mental - motor retardasyon ve konuşamama nedeniyle takip edilen 2yaş 11aylık erkek hastanın boyu 97cm (75-90p), kilosu 15kg (50-75p), baş çevresi 47.2cm (3p) idi. Fizik muayenesinde yaygın hipotoni, mutlu yüz ifadesi, mikrosefali, düz oksiput, sarı-kıvırcık saçlar, açık renk göz, strabismus, kol ve bacaklarda ataksik hareketler saptandı. Motor gelişim basamakları geri olan hasta sadece anne - baba kelimelerini söylüyor ve tutunarak yürüyordu. Hastanın kranial MR incelemesinde bilateral lateral ventriküllerin atriumu komşuluğunda öncelikle terminal myelinize olmamış alanları destekleyen sinyal değişiklikleri saptandı ve uyku EEG`sinde kaotik zemin ritmi, hipsaritmi ile uyumlu bulgular gözlendi. Periferik kandan yapılan kromozom analizi sonucu 46,XY değerlendirilen olgu Angelman UBE3A/D15S10 (15q11-13) probu kullanılarak yapılan FISH analizinde 15 nolu kromozomlardan birinde ilgili bölgede delesyon olduğu saptandı. Klinik ve laboratuvar bulgularıyla olguya Angelman Sendromu tanısı konuldu.

TARTIŞMA VE SONUÇ: Klinik bulguları ile Angelman Sendromundan şüphelenilen ve FISH analizi ile AS tanısı desteklenen olgunun bulguları, literatürdeki delesyon saptanan ve delesyon saptanmayan AS olgularıyla karşılaştırılmıştır. Olgumuzda saptanan bulgular literatürdeki delesyon saptanan olguların bulgularıyla uyumluluk göstermektedir.

Anahtar Kelimeler: Angelman Sendromu, Mikrodelesyon, UBE3A

P-098 [Klinik Genetik ve Dismorfoloji]

Down Sendromu (Trizomi 21) ve SMA tip-I Sendromuna Aynı Anda Sahip Nadir Olgu Sunumu

Muhammer Özgür Çevik[1], Çapan Konca[2], Mehmet Tekin[2], Habip Almış[2], İbrahim Hakan Bucak[2], Ömer Faruk Karaçorlu[1], Mehmet Turğut[2], Haydar Bağış[1]

[1]Adıyaman Üniversitesi Tıp Fakültesi Tıbbi Genetik Anabilim Dalı
[2]Adıyaman Üniversitesi Tıp Fakültesi Çocuk Sağlığı ve Hastalıkları Anabilim Dalı

GİRİŞ VE AMAÇ: Dört aylık kız bebeğe, ateş ve solunum sıkıntısı nedeniyle pnömoni tedavisi uygulanmış, tedavinin sonunda hastanın tekrar solunum sıkıntısı çektiği gözlemlenince Tıbbi Genetik Anabilim Dalı'ndan konsültasyon istenmiş, hastada Down Sendromu ve spina müsküler atrofi tip-I olduğu moleküler testlerle saptanmıştır. Hastanın fenotipine hipotiroidizmin eşlik ettiği gözlenmiştir.

YÖNTEM: Klinik muayene, periferik kandan kromozom analizi, DNA sekans analizi yöntemiyle SMN1 geni 7 ve 8. ekzonlar delesyon taraması (Tanı değeri ~95%),

BULGULAR: Fizik muayenesinde ateş, solunum sıkıntısı, down sendromu için tipik bulgular (epikantus, burun kökü basıklığı, göreceli büyük dil, çekik gözler, ellerde simian çizgisi gibi), gelişme geriliği [VA: 3.5 kg (<3.persantil), boy: 55 cm (<3.persantil) ve başçevresi: 38.5 cm (10-25.persantil] saptananan 4 aylık kız bebek. Her iki akciğerde yaygın krepitan raller ve 38.5 C° ateş dışında patoloji saptanmadı. Akciğer grafisinde bilateral infiltrasyon saptandı. Rutin laboratuar incelemeleri WBC yüksekliği (21 K/uL) ve CRP yüksekliği (24 mg/dL) dışında normaldi. Kangazları incelemesinde PCO2: 82 mm/Hg saptanan ve ciddi solunum sıkıntısı olan hasta entübe edilip mekanik ventilatöre bağlandı. Pnömoni tanısı ile yatırılan hastaya meropenem+ vankomisin başlandı. Hasta 10.günde ekstübe edildi. Ancak, ekstübasyondan 5 saat sonra hasta tekrar entübe edilmek zorunda kalındı ve mekanik ventilatöre bağlandı. Radyolojik, klinik ve laboratuar sonuçları açısından pnömonisi tamamen düzelmiş olan hastada, başarısız ekstübasyonun ayırıcı tanısı için Tıbbi Genetik konsültasyonu istendi. Tıbbi Genetik Anabilim Dalı incelemelerinde Down Sendromu (trizomi 21) ve SMA tip I (SMN1 geni ekzon7 ve ekzon 8 için homozigot delesyon) saptandı. Netice olarak hasta down sendromu+SMA olarak kabul edildi. Hastanın ailesine ev tipi mekanik ventilatör eğitimi verilip, hasta taburcu edildi.

TARTIŞMA VE SONUÇ: Hastanın ailesine genetik danışmanlık verildi. Yapılan görüşmede, ailenin ilk çocuğununda da SMA benzeri semptomlarla üç yıl önce vefat ettiği de saptandı. Anne ve babadan karyotip analizi ve SMAI gen analzi istendi, bir dahaki gebeliklerinde prenatal tanı yaptırmaları gerektiği anlatıldı.Sadece genetik testlerin değil beraberinde genetik danışmanlık hizmetinin önemi ailenin aydınlatılması açısından çok önemli olduğu görüldü.

Anahtar Kelimeler: Down Sendromu, Spina muskuler atrofi tip-I (SMA tip I), SMA1 geni ekzom 7 ve ekzom 8, hipotiroidizm, genetik danışmanlık

P-099 [Klinik Genetik ve Dismorfoloji]

Konjenital Aksesuar Parmağın Eşlik Ettiği, TXB-5 Geninde Mutasyon Bulunmayan, Holt Oram Sendromlu Kız Bebek

Muhammer Özgür Çevik[1], İbrahim Hakan Bucak[2], Ahmet Köse[3], Murat Şahin[3], Haydar Bağış[1], Mehmet Turğut[2]

[1]Adıyaman Üniversitesi Tıp Fakültesi Tıbbi Genetik anabilim Dalı
[2]Adıyaman Üniversitesi Tıp Fakültesi Çocuk Sağlığı ve Hastalıkları Anabilim Dalı
[3]Adıyaman Üniversitesi Tıp Fkültesi Çocuk Kardiyolojisi Bilim Dalı

GİRİŞ VE AMAÇ: Holt-Oram sendromu OMIM #142900; ilk kez 1960 yılında tanımlanmış, otozomal dominant geçişli, üst ekstremite anomalisi (özellikle radyal, thenar veya karpal kemikleri içeren, başparmağı da kapsayan), konjenital kardiyak defekt [ostium sekundulum Atriyal septal defekt (ASD), ventriküler septal defekt (VSD)] ya da kardiyak iletim bozukluklarıyla karşımıza çıkan, 1: 100.000'de bir görülen bir hastalıktır. Olağan dışı karpal kemik yapısı, sendroma sahip tüm bireylerin ortak arızasıdır. Sendromun yukarıda sayılan klinik özelliklerini gösteren bireyler arasından %70'inin TXB-5 geninde belirlenebilir bir mutasyon taşıdığı rapor edilmiştir. Ancak tanı, hala klinik kriterlere göre konmaktadır.

YÖNTEM: Klinik muayene, radyografi, ekokardiyografi, TXB-5 tüm gen mutasyon analizi, G-bantlama karyotip analizi

BULGULAR: 12 aylık kız bebek hasta her iki başparmağında anomali olması nedeni ile kliniğimize başvurdu. Kendisinden 2 yaş büyük normal bir ağabeyi, karyotipleri normal genç anne-babası mevcuttu. Olgunun fizik muayenesinde başparmaklarının bilateral hipoplazik aksesuar başparmak olduğu, opere edilmesi için biraz daha büyümesinin beklendiği, başparmaklarına hükmedemediği görüldü. Kardiyak üfürümü mevcuttu. Ekokadiyografisinde pulmoner stenoz, patent duktus arteiozus ve patent foramen ovale tespit edildi. Olguya Holt-Oram Sendromu tanısı koyuldu. Olgunun TXB-5 geni DNA dizi analizi yöntemiyle çalışıldı, hiçbir mutasyon saptanamadı. Hastanın kendisinin, anne-baba-ağabeyinin karyotipi normal konstitüsyonel karyotipti.

TARTIŞMA VE SONUÇ: 1: 100000 sıklığında görülen olgunun diğer vakıalardan ayıran özelliği TXB-5 geninde yapılan DNA dizi analizi testine göre mutasyon saptanmamış olmasıydı ki bu durum Holt-Oram Sendromlular arasında %30'luk dilimde görülmektedir. Hastanın anne babasından yapılan TXB-5 geni analizi her ikisinde de mutasyonsuz çıktı. Aileye verilen genetik danışmada, ailenin ilk işinin hastada saptanan kardiyoloji bulguları için takip-tedavi olduğu, daha sonra parmak anomalisine yoğunlaşmaları gerektiği vurgulandı. Hastalığın otozomal dominant olarak kalıtıldığı, hastanın %85 ihtimalle bu mutasyonu de-novo olarak anne karnında edindiği, çiftin bir sonraki çocuklarında bu hastalığın tekrar etme olasılığının etmeme olasılığı ile aynı olduğu söylendi. Yine de bir dahaki gebeliklerinde yüksek çözünürlüklü renkli ultrasonografi ile parmaklara bakılabileceği anlatıldı. Bebeğin de büyüyüp evlenme çağına geldiğinde şu anki bilgilerle %50 ihtimalle Holt-Oram Sendromlu çocuğu olabileceği söylendi.

Anahtar Kelimeler: Başparmak anomalisi, Holt-Oram Sendromu, Atrial septal defekt, genetik danışmanlık

P-100 [Klinik Genetik ve Dismorfoloji]

Otozomal Resesif İskelet Displazili Ailede Tüm Ekzom Dizileme: NEK1 Gen Mutasyonlarının Yeni İskelet Fenotipleri ile İlişkisi

Sevcan Tuğ Bozdoğan[1], Ender Karaca[2], Özge Özalp Yüreğir[3], Hüseyin Aslan[4], Davut Pehlivan[2], Özlem Sezer[5], Yavuz Bayram[2], Mehmed M. Atik[2], Tomasz Gambin[2], Richard A. Gibbs[6], James R. Lupski[2]

[1]Mersin Üniversitesi, Tıp Fakültesi, Tıbbi Genetik Anabilim, Mersin
[2]Baylor College of Medicine, Department of Molecular&Human Genetics, Houston, TX, USA
[3]T.C. Sağlık Bakanlığı, Adana Numune Eğitim ve Araştırma Hastanesi, Genetik Tanı Merkezi, Adana
[4]Eskişehir Osmangazi Üniversitesi, Tıp Fakültesi, Tıbbi Genetik Anabilim, Eskişehir
[5]T.C. Sağlık Bakanlığı, Samsun Eğitim Araştırma Hastanesi, Tıbbi Genetik Bölümü, Samsun
[6]Human Genome Sequencing Center, Baylor College of Medicine, Houston TX, USA

GİRİŞ VE AMAÇ: Kısa boy şikayeti ile başvuran 13 yaşındaki kız ve 7 yaşındaki erkek 2 olgu değerlendirildi. Anne baba arasında akrabalık olan ailenin diğer 2 çocugu sağlıklıydı, ancak aile, 3 aylık olan en küçük kardeş için şüpheli bulgular tarif ediyordu. Her iki olgu miadında, yaklaşık 4 kg olarak doğmustu. Antenatal takiplerinde özellik yoktu. Muayenelerinde her ikisinin alnı dardı, hipertelorizm ve pectus excavatumları vardı, gözleri belirgindi. Her ikisinde el başparmakları geniş ve tırnaklar hipoplazikti. Erkek olguda makrosefali, kız olguda görme kusuru vardı.

YÖNTEM: Olguların kromozom analizleri, kardiyolojik muayene ve abdominal görüntülemeleri normaldi. İskelet sisteminde her iki kardeşte de radyolojik bulgular olarak bikonkav vertebra, koksa vara, humerus diafizlerinde bombeleşme, femur metafizlerinde genişleme saptandı, vertebraların kostoanterior uçları kalın görünümde idi. Uzun kemiklerde tubulasyon yetersizliği mevcuttu. Kemik yaşları takvim yaşı ile uyumluydu. Erkek olguda radyolojik bulgular biraz daha ağır olarak değerlendirildi.

BULGULAR: İskelet displazisi / spondilometafizyel displazi ön tanısı ile aileden ekzom dizileme analizi planlandı. Analiz sonucu her iki olgu ve en küçük kardeşte 4. Kromozom üzerinde yer alan NEK1 geninde homozigot olarak c.3630+1G>C ve c.G3498T: p.K1166N mutasyonları saptandı. Anne, baba ve iki sağlıklı kardeşin bu mutasyonlar için heterozigot oldukları belirlendi.

TARTIŞMA VE SONUÇ: NEK1 (Never in Mitosis Gene A-Related Kinase 1) geni, hücre döngüsünde ve silia düzenlenmesinde görev almaktadır. Mutasyonu siliopati grubu içinde yer alan 'Short Rib Thoracic Dysplasia' sendromu tip II'ye neden olmaktadır. Literatürde tanımlanmış olgulardan farklı olarak olgularımızda kısa kosta, dar göğüs kafesi, polidaktili bulunmamaktadır

Anahtar Kelimeler: İskelet Displazisi, NEK1 mutasyonu, Ekzom Dizileme

P-101 [Klinik Genetik ve Dismorfoloji]

Johanson- Bilizzard syndrome: Two Unrelated Cases With One Novel {UBR1} Mutation and Severe Phenotype

Alper Gezdirici[1], Elif Yılmaz Güleç[1], Günsel Kutluk[2], Maja Sukalo[3], Martin Zenker[3]

[1]Department of Medical Genetics, Istanbul Kanuni Sultan Suleyman Training and Research Hospital, Istanbul, Turkey
[2]Department of Pediatric Gastroenterology, Kanuni Sultan Suleyman Training and Research Hospital, Istanbul, Turkey
[3]Institute of Human Genetics, University Hospital Magdeburg, Magdeburg, Germany

INTRODUCTION - OBJECTIVE: Johanson–Blizzard syndrome (JBS) (MIM#243800) is a rare autosomal recessive disorder, clinically can be easily recognized and characterized by hypoplastic alae nasi, midline scalp defects, microcephaly, dental abnormalities, sensorineural hearing loss, hypothyroidism, exocrine pancreatic insufficiency with malabsorption, short stature, and failure to thrive. Prevelance of JBS is estimated 1/250,000 live birth. UBR1 is the only gene in which homozygous or compound heterozygous mutations are known to cause with JBS.

METHOD: All 47 coding exons including the flanking intron regions of the UBR1 gene were amplified by PCR. PCR amplicons were purified and subjected to direct sequencing using an automated sequencer.

RESULTS: Here, we report two unrelated cases, one of them has a novel UBR1 mutation leading to a premature stop codon and severe phenotype. The first patient is 5 months old girl who was referred to us due to dysmorphism and resistant diarrhea. She was showed the typical phenotypic findings of JBS as hypoplastic alae nasi, growth deficiency, occipital scalp defects and anteriorly placed anus. She died at the age of 6 months due to severe diarrhea. The second patient is a 1 year and 3 months old girl. She was first examined on 7th day of her life due to rectovaginal fistula, imperforate anus and atypical facial features. On her first examination, sparse hair, posterior small scalp defect, frontal hair upsweep, bilateral epicanthal folds, upslanting palpebral fissures, broad based beaked nose with hypoplastic alae nasi were noticed. Additionally pancreatic insufficiency was detected. Thus she was clinically diagnosed as JBS. UBR1 gene analysis was performed and confirmed the diagnosis.

CONCLUSIONS: JBS is a very rare syndrome and it can be diagnosed as early as in neonatal period with unique dysmorphic features and accompanying pancreatic insufficiency. Here, we presented two new cases of JBS and a novel UBR1 gene mutation was contributed to the literature.

Keywords: Johanson- Bilizzard syndrome, novel mutation, UBR1 gene, severe phenotype

P-102 [Klinik Genetik ve Dismorfoloji]

Kolonik Atrezi'li Bir İto'nun Hipomelanozisi Olgusu

Muhsin Elmas[1], Mustafa Solak[1], Kadir Yümlü[2]

[1]Afyon Kocatepe Üniversitesi, Tıp Fakültesi, Tıbbi Genetik Anabilim Dalı, Afyon
[2]Afyon Kocatepe Üniversitesi, Tıp Fakültesi, Çocuk Sağlığı ve Hastalıkları Anabilim Dalı, Afyon

GİRİŞ VE AMAÇ: Hemimegalansefali, fasiyal hemihipertrofi ve ciltte makuler hipopigmente lezyonların varlığı ile tarafımıza yönlendirilen olguya fizik muayene ve görüntüleme teknikleri yardımıyla ito'nun hipomelanozisi tanısı koyuldu. Hemimegalensefali, bir serebral hemisferin tek taraflı büyümesi ile karakterize konjenital beyin malformasyonudur. Hemimegalansefali genelde izole bir bulgu olmasına rağmen bir çok sendromada eşlik edebilmektedir. Fasiyal hemihipertrofi, hemimegalansefali yapan nadir sendromlardan biriside itonun hipomelanozisidir. İto hipomelanozisi girdap benzeri, lineer ya da yama tarzı lezyonlarla karakterize bir sendromdur. Ancak bu sendrom sıklıkla birlikteliği olan hemifasiyal hipertrofi, hemimegalansefali ile yaşamı kısıtlayan bir hastalık haline gelmektedir. Olgumuzu sunuş amacımız konjenital cilt lezyonu olan bebeklerin santral sinir sistemi lezyonları açısından dikkatli olunması amaçlanmıştır.

YÖNTEM: Fizik muayene ve Görüntüleme teknikleri

BULGULAR: Yapılan Fizik muayene'de 1) yüzünün sağ taraf lehine ASİMETRİ (SCALP, BURUN, KULAK, DİŞ, ÇENE SAĞ TARAF LEHİNE ASİMETRİK), 2) bç: 43cm (sınırda 3p altında) mikrosefali, 3) colonic atresia operasyonu mevcut, 4) ellerde hockey çizgilenmesi , 5) Vücudunda yaygın lineer, plak tarzında hipopigmente lezyonlar, 6) Çekilen beyin MR'da hemimegalensefali varlığı

TARTIŞMA VE SONUÇ: Hemimegalansefali ve fasiyel hemihipertrofi özellikle nörokutanöz hastalıklarla sıklığı bildirilmiştir.(1,2) hemimegalansefali veya tek taraflı megalansefali beynin seyrek görülen, hemartamatör kojenital malfarmasyonudur.(2) Bir serebral hemisferde sınırlı olan artmış bir büyüme vardır. Etyolojisi bilinmemektedir. Beyin parankiminde meydana gelen hemimemegalansefaliye ilaveten yüzün bir tarafında scalp, göz, kulak, burun daha büyük diğer tarafta daha küçüktür. Konjenital kutanöz lezyonlar varlığında dermatogenetik hastalıkların varlığı sorgulanması vurgulandı.

Anahtar Kelimeler: ito'nun hipomelanozisi, hemimegalensefali, kolonik atrezi

P-103 [Klinik Genetik ve Dismorfoloji]

Klinik Tanıda Ekzom Sekanslamaya Geçiş Zamanlaması Nasıl Olmalıdır?

Zeynep Ocak[1], Yavuz Bayram[2], Davut Pehlivan[2], Ender Karaca[2], Özdal Etlik[3]

[1]Abant İzzet Baysal Üniversitesi Tıp Fakültesi, Tıbbi Genetik Anabilim Dalı, Bolu
[2]Department of Molecular and Human Genetics, Baylor College of Medicine, Houston, Texas.
[3]Burç Genetik Tanı Merkezi, Merter Is¸ Merkezi, 34169, İstanbul

GİRİŞ VE AMAÇ: Tek gen hastalıkları ve diğer kompleks hastalıklardan sorumlu aday genlerin bulunmasında Ekzom sekanslama yöntemi son yıllarda kullanılan güçlü bir tanı metodu olarak yaygınlaşmaktadır. Çalışmamızda aralarında 1. Derece akraba evliliği bulunan anne babanın on dört yaşına kadar sağlıklı olduğu ifade edilen ancak daha sonra dengesiz yürüme, sendeleme ve konuşmada zorlanma yakınmaları ve nistagmus gibi spinoserebellar ataksi bulguları başlayan bir vaka sunduk. Bu vaka üzerinden juvenil başlangıçlı ataksi olgusunda yaklaşım ve kullanılabilecek tanı yöntemlerini tartışmayı amaçladık.

YÖNTEM: Hastamızda ataksi sendromlarının ayırıcı tanısı için yaptığımız vit E ve alfa fetoprotein seviyeleri, karyotip analizi, Array CGH,SCA gen analizleri normal bulundu. Net bir klinik tanıya odaklanamadığımızdan aday genin belirlenebilmesi için vakamıza ekzom sekanslama yapılmasına karar verildi. Araştırmanın laboratuar çalışmaları Baylor College of Medicine, Houston, Texas, USA (USA)'da moleküler genetik bölümü ve Özel Burç Genetik Tanı Merkezlerinde yürütüldü. Biyoinformatik analizler ile protein sekansını bozan değişimlere (missense, nonsense, splice bolge, insersiyon-delesyon) odaklanıldı.

BULGULAR: Ekzom sekanslama sonucu vakamızda SETX geni 10. ekzonunda c.5250_5251insT: p.L1750fs mutasyonu homozigot olarak bulundu. Mutasyonun doğrulanması Sanger sekans ile yapıldı. Ailede anne, baba ve sağlıklı erkek kardeşte heterozigot taşıyıcılık tespit edildi.

TARTIŞMA VE SONUÇ: Ataksi sendromları ile ilişkisi tespit edilen genlerin sayısı her geçen gün artmaktadır. Farklı klinik prezentasyonlarıda sergileyebilen ataksi olgularında bu genlerin tamamının çok kısa sürede ve uygun maliyetle analiz edilebilmesi mümkün olamamaktadır. Klinik olarak uzun süre takip ettiğimiz ancak net bir tanıya gidemediğimiz bu vaka için proje kapsamında Ekzom sekanslama yapılmış böylelikle bu hasta birey ve ailesine klinik tanı için bir şans sunulmuştur. Ancak tüm bu avantajlarına rağmen ekzom sekanslama bizlerin detaylı klinik inceleme ve doğru tanı koyabilme çabalarımızı azaltarak bizleri salt bir laboratuar branşına mı dönüştürecektir? Bu belki de ileriki dönemlerde üzerinde durulması gereken bir durum olabilecektir.

Anahtar Kelimeler: Ataksi, Ekzom sekanslama, SETX

Vakamıza ait SETX mutasyonu sekanslama ve segregasyon analiz sonuçları

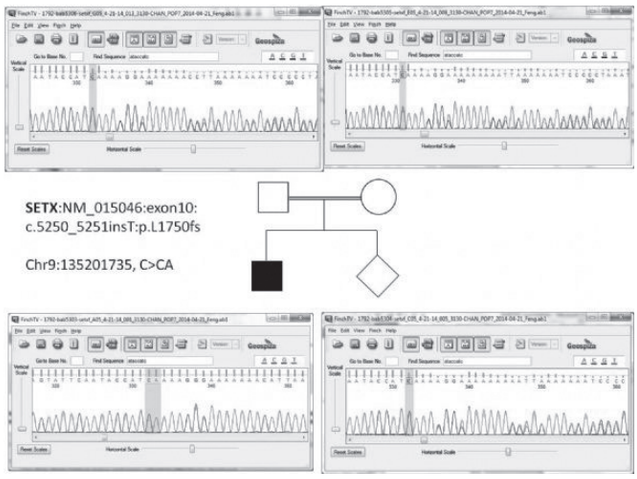

P-104 [Klinik Genetik ve Dismorfoloji]

16p11.2 Mikrodelesyon Sendromlu Bir Olgu Sunumu

Muhsin Elmas[1], Tolga Altuğ Şen[2], Evrim Gürhan Tahta[2], Kanay Yararbaş[3]

[1]Afyon Kocatepe Üniversitesi, Tıp Fakültesi, Tıbbi Genetik Anabilim Dalı, Afyon
[2]Afyon Kocatepe Üniversitesi, Tıp Fakültesi, Çocuk Sağlığı ve Hastalıkları Anabilim Dalı, Afyon
[3]Özel Düzen Laboratuvarı Genetik Bölümü

GİRİŞ VE AMAÇ: Boy kısalığı, gelişme geriliği, içine kapanıklık, küçük baş çevresi, hafif mental gerilik şikayetleri ile Anabilim Dalımıza başvuran 15 yaşındaki bayan olguya yapılan moleküler karyotipleme sonucunda 16.kromozomda perisentrik mikrodelesyon saptanmıştır. Literatürde özellikle 16.kromozomun perisentromerik mikrodelesyonları gelişim bozuklukları, mental retardasyon, içine kapanık ruh hali ile ilişkili bulunmuştur. Sunumdaki veriler özellikle kesin tanısı konulamayan olgularda moleküler karyotiplemenin önemini ortaya koymaktadır.

YÖNTEM: Moleküler karyotipleme ve fizik muayene bulguları.

BULGULAR: Çocukluğundan itibaren aile dışında kimseyle iletişim kurmayan, içine kapanık kişilik yapısı.Çocuk psikiyatrisinden Mutilizm tanısı ile takipli.Okulda ve sosyal hayatta kimseyle konuşmuyor. Sözel iletişime girmiyor. Yapılan Fizik muayenede;
BÇ: 50,5 (sınıra yakın 3p altında)
Toplam El Uzunluğu: 14,5 (3p altında), orta parmak uzunluğu: 5,8cm (3p altında) ayak boyu: 17 cm (3p altında)
Boy: 140 cm (3p altında) anne: 155 baba: 168cm Hedef boy: 155 cm
Başı mikrosefalik görünümde normal morfolojik yapıda.
Kulakları normal, burnu normal, gözleri normal.
Dişlerinde crowded teeth (3 adet gömülü dişler mevcut)
Major dismorfolojik bulgu saptanmadı. Laboratuvar, Görüntüleme teknikleri ve Radyoloji:

1) Kemik yaşı takvim yaşı ile uyumlu, düzenli adet görüyor

2) Beyin MR ve Beyin CT: normal

3) TFT ve diğer biyokimyasal parametreler normal
Karyotip: 46 XX

TARTIŞMA VE SONUÇ: 2008 yılında iki ayrı çalışmada otizmle ilişkili bulunan bu mikrodelesyon aslında normal zeka ve hafif dismorfik özelliklerden ağır zeka geriliği ve minör/majör konjenital anomalilere kadar değişik bir yelpazede bulunabilen değişken bir fenotipe yol açabilir. Hastalarda basık ve hipotonik bir yüz, derin yerleşimli gözler, düşük yerleşimli ve arkaya rotasyonda kulaklar ve ince üst dudak görülür. Sık geçirilen kulak enfeksiyonları, orofasiyal yarıklar, konjenital kalp hastalıkları, minör el ve ayak anomalileri bulunabilir. Yeni bir mikrodelesyon sendromu olan 16p11.2 nin içine kapanık, sosyal iletişimi geri olan ve otistik davranışları olan bireylerde düşünülmesi gerektiği, farkındalığını artırmak amacıyla sunulmuştur.

Anahtar Kelimeler: 16p11.2 mikrodelesyon sendromu, Mutilizm, psikosomatik davranışlar

16.kromozom bulguları

P-105 [Klinik Genetik ve Dismorfoloji]

47,XX, del(7)(q11.23-qter),+ der(7) t(7;21)(q11.23›qter: : qter), inv(9)(p11q12) karyotipli olgu

Fatma Kurt Çolak, Meltem Cerrah Güneş, Çetin Saatçi, Yusuf Özkul, Munis Dündar

Erciyes Üniversitesi Tıbbi Genetik Anabilim Dalı, Kayseri

GİRİŞ VE AMAÇ: Down sendromu 600-800 canlı doğumda bir görülen kromozomal bozukluk olup sebebleri %95 trizomi 21, %1-3 21. kromozomun translokasyonudur. Çoğunlukla bu translokasyonlar robertsonian translokasyonlardır. Resiprokal translokasyonlar nadir görülür ve sıklığı %0,1'den azdır.

YÖNTEM: Periferik kan kültürü yöntemi ile kromozom analizi yapılıp giemsa kromozom bantlamayla (GTG) iki ayrı kültürden 4 preparat hazırlandı. Hastalarda 20 metafaz alanı incelendi.

BULGULAR: 18 günlük kız hasta fizik muayenesinde boy: 53 cm (90-97P) kilo: 3600g (50-75P) baş çevresi: 33.5 cm (10-25P),alın geniş, kaşlar seyrek ve ince, gözler küçük, upslanting palpebral fissür, epikantal katlantı, hipertelorizm, burun küçük, burun kökü basık, filtrum uzun ve belirgin, dil dışarıda, yüksek damak, sağ elde simian çizgisi, ellerde tapering finger, avuç içi ve ayak tabanında çizgilenme artışı, meme başları ayrık, diyastazis rekti, labium majorlar normalden büyük, her iki ayak 2-3-4. parmaklarda kutanöz sindaktili mevcut olan hastada karyotip analizi yapıldı.

TARTIŞMA VE SONUÇ: Hastamızda karyotip analizi sonucu 47,XX, del(7)(q11.23-qter),+ der(7) t(7;21)(q11.23›qter: : qter),inv(9)(p11q12) dir. FISH analizi sonucunda trizomi 21 tespit edildi. Anne ve babadan yapılan karyotip analizi; baba 46,XY, anne 46,XX,-21, del(7)(q11.23-qter),+ der(7)t (7;21)(q11.23›qter: : qter), inv(9)(p11q12) olarak rapor edildi.

Anahtar Kelimeler: down sendromu, translokasyon, trizomi 21

P-106 [Klinik Genetik ve Dismorfoloji]

De novo 46,XX,der(18) li Olgu Sunumu

Tülay Tos[1], Alper Han Çebi[2], Mevlit İkbal[2], Zehra Aycan[3]

[1]Dr. Sami Ulus Kadın Doğum ve Çocuk Hastalıkları Eğitim Araştırma Hastanesi, Tıbbi Genetik Bölümü, Ankara
[2]Karadeniz Teknik Üniversitesi Tıp Fakültesi, Tıbbi Genetik Anabilim Dalı, Trabzon
[3]Dr. Sami Ulus Kadın Doğum, Çocuk Hastalıkları Eğitim Araştırma Hastanesi, Pediatrik Endokrinoloji Bölümü, Ankara

GİRİŞ VE AMAÇ: Kromozomal bozukluklar sayısal ve yapısal olarak ortaya çıkabilir. Ortalama 160 doğumda bir görülen bu bozuklukların %10 u dengesiz yapısal anormallik olarak karşımıza çıkar. Kinik olarak ortaya çıkan kromozomal bozukluklara bağlı fenotipik özelliklerin ortaya konması amaçlandı.

YÖNTEM: Kliniğimize yönlendirilen hastaya kromozomal problemleri incelemek amacıyla periferik kandan kromozom analizi yapıldı. Karyotip sonucu ailesel olabileceği düşünülerek anne ve babaya da yine periferik kandan kromozom analizi yapıldı.

BULGULAR: 13 yaşında kız hasta boy kısalığı, Noonan sendromu açısından değerlendirilmek üzere polikliniğimize refere edildi. Prenatal öyküsünde özellik yoktu. Hikayesinde başını tutması 2 aylık yürümesi ve konuşması ise 5.5 yaşında olmuş. Anne baba arasında akrabalık bulunmayan hastanın diğer kardeşi sağlıklı idi. Geçmiş hikayesinde umblikal herniden opera edilmişti. Fizik muayenesinde obez görünüm mevcuttu. Bilateral ellerde simian varyantı mevcuttu. Sol ayak baş parmağında sandal gap mevcuttu. 3.-5.parmaklarda klinodaktili mevcuttu. Endokrin polikliniğinde boy kısalığı ve hipotiroidi nedeni ile takipteydi. Çekilen beyin manyetik renozans

görüntüleme; korpus kallozum korpus ve isthmus kesiminde düznesiz konturlu ve ince kalibrasyonludur. periventriküler beyaz cevherde ve sentrum semiovale düzeylerinde vasküler traseye paralel uzanan dilate perivasküler boşluk yapilari izlenmiştir. bilateral posterior peritrigonal ve oksipital horn çevresindeki beyaz cevheren başlayip sentrum semiovaleye uzanan hiperintens görünüm mevcuttur şeklinde rapor edilmiş. Ekokardiyogramında ve abdomen ultrasonunda anormal bulguya rastlanmamış

TARTIŞMA VE SONUÇ: Vakada bulunan de novo değişikliğin ortaya çıkardığı bulguların yapılacak ileri moleküler tetkiklerle ortaya konulması planlandı.

Anahtar Kelimeler: der(18), boy kısalığı, dengesiz yapısal anomali

P-107 [Klinik Genetik ve Dismorfoloji]

Robinow Sendromlu Bir Olgu

Fatma Nihal Dilek[1], Gülsüm Kayhan[1], Peyami Cinaz[2], Ferda Emriye Perçin[1]

[1]Gazi Üniversitesi Tıbbi Genetik Anabilim Dalı
[2]Gazi Üniversitesi Tıp Fakültesi Pediatrik Endokrinoloji Bilim Dalı

GİRİŞ VE AMAÇ: Robinow sendromu; fetusa benzer yüz görünümü, mezomelik ekstremite kısalığı, falanksların, metakarpların ve metatarsların aplazisi ya da hipoplazisi, genital hiopoplazi ile karakterize nadir görülen otozomal resesif ve otozomal dominant tipleri bulunan bir sendromdur. Otozomal dominant tipinden WNT5A genindeki mutasyonlar, otozomal resesif tipinden ROR2 genindeki mutasyonlar sorumludur. Bu olgu, Robinow Sendromunun karakteristik bulgularına ek olarak sendromda nadir görülen yarık el ve ayak anomalisinin de eşlik etmesi nedeniyle sunuldu.

YÖNTEM: Tarafımıza 10 günlük iken yönlendirilen anne babası akraba olan hipotonik hastada; fötal yüz görünümü, hipertelorizm, propitotik gözler, basık burun ucu, geniş burun tabanı, aşağı dönük ağız köşeleri ve çadır ağız yapısı mevcuttu. Hastanın kolları kısa ve kemik yapıları hipoplazikti. Sol elde yarık el deformitesi, sindaktili, polidaktili, sağ elde ise brakidaktili izlendi. Sağ ayakta 1 ve 2. parmaklar arasında sindaktili ve her iki ayakta da yarıklanma ve falanks hipoplazisi mevcuttu. Çekilen kemik grafilerinde, torakal düzeyde çoklu vertebral anomaliler (hemivertebra, kelebek vertebra, füzyon anomalileri) ve sağ tarafta kot anomalileri izlenmiş, bilateral ulna ve radius hipoplazisi olduğu saptanmıştır.

BULGULAR: Tipik yüz görünümü, ekstremite, vertebra ve kot anomalileri göz önüne alındığında olgu Otozomal Resesif tip Robinow Sendromu olarak değerlendirilmiştir.

TARTIŞMA VE SONUÇ: Otozomal Resesif tip Robinow Sendromu olarak değerlendirilen hastada ROR2 geninde mutasyon analizi yapılması planlanmıştır

Anahtar Kelimeler: Robinow, Yarık el, Yarık ayak

P-108 [Klinik Genetik ve Dismorfoloji]

Marfan Sendromlu Bir Vaka

Nadir Koçak, Said Çelik, M Burak Kaplan, Hasan Acar

Selçuk Üniversitesi, Tıbbi Genetik Anabilim Dalı, Konya

GİRİŞ VE AMAÇ: Marfan sendromu (MFS) başlıca musküloskeletal, oküler ve kardiyovasküler komplikasyonlarla seyreden sistemik bir bağdokusu hastalığıdır. Otozomal dominant bir kalıtım paterni gösteren hastalığa, fibrillin-1 ({FBN1}) genindeki heterozigot mutasyonlar sebep olmaktadır. Bu genin ürünü olan {FBN1} proteini ise bağdokusuna mekanik dayanıklılık ve elastik özellik kazandıran mikrofibrillerin majör komponentidir. Oldukça büyük bir gen olan {FBN1} geni 65 exon içerir ve kromozom 15q21.1'de lokalizedir. {FBN1} geninde bugüne kadar 2156'sı nokta mutasyonu olmak üzere toplam 2946 mutasyon tanımlanmıştır. Hastalık etkeni farklı mutasyonlar farklı fenotipler gösterebilmektedir. Mevcut raporda, yeni bir fenotipik yapı gösteren ve {FBN1} geninde yeni bir mutasyon taşıyan aileyi sunmayı amaçladık.

YÖNTEM: Probandımız 2 yaşında bir kız çocuğuydu. Anamnez ve fizik muayene neticesinde MFS öntanısı konan hastada {FBN1} geni açısından dizi analizi gerçekleştirildi. Babasının fenotipinin de MFS ile uyumlu olması nedeniyle aynı analiz babada da uygulandı ve aile taraması planlandı. Tespit edilen mutasyonun fonksiyonunu ortaya koymak için biyoinformatik programları kullanıldı.

BULGULAR: Akrabalarında çok sayıda MFS fenotipiyle uyumlu bireyin bulunduğu probandımızda, MFS'nin temel bulgularından olan uzun boy (95-97p), artmış kulaç/boy oranı, lens subluksasyonu, başparmak belirtisi, hindfoot deformitesi, pes planus mevcutken; pektus karinatum/ekskavatum, skolyoz/kifoz, bilek işareti, ciltte strialar, yüz özellikleri vs. görülmemiştir. Babasında ise benzer şekilde uzun boy, artmış kulaç/boy oranı, lens subluksasyonu, pektus karinatum, pes planus, cilt striaları, miyop (>3 dioptri) var iken; skolyoz/kifoz, başparmak belirtisi, bilek işareti, yüz özellikleri bulunmamaktaydı. {FBN1} geninde gerçekleştirilen dizi analizi sonucunda hem probandda hem de babasında 33. ekzonda yer alan 4205. nükleotidde G>C değişimi saptandı. Bu değişim, sisteinin serin aminoasidine dönüşümüne ve bu değişim de {FBN1} proteininin yapısında sistein köprüsünün oluşumunu engellemektedir.

TARTIŞMA VE SONUÇ: Klasik MFS'den farklı bir fenotip gösteren proband ve babasında literatürde daha önce tanımlanmamış bir mutasyon tanımlanmıştır. Bu mutasyon muhtemel fenotipik etkisi biyoinformatik programlarla ortaya konmuştur. Ancak genotip-fenotip ilişkisinin ortaya konulması için fonksiyon çalışması planlanmaktadır.

Anahtar Kelimeler: Marfan Sendromu, {FBN1}, Fibrillin-1, mutasyon

P-109 [Klinik Genetik ve Dismorfoloji]

Tsukahara Sendromu: Aynı Aileden İki Olgu

Tahir Atik[1], Hilmi Bolat[2], Caner Turan[1], Hüseyin Onay[2], Ferda Özkınay[1]

[1]Ege Üniversitesi Tıp Fakültesi, Çocuk Sağlığı ve Hastalıkları Anabilim Dalı, İzmir
[2]Ege Üniversitesi Tıp Fakültesi, Tıbbi Genetik Anabilim Dalı, İzmir

GİRİŞ VE AMAÇ: Giuffre-Tsukahara sendromu, karakteristik bulguları radioulnar sinostoz, boy kısalığı, mikrosefali, mental retardasyon ve skolyoz olan, nadir görülen bir genetik sendromdur. Bugüne kadar yaklaşık 20 hasta bildirilmiştir. Kalıtım şekli bilinmemektedir.

YÖNTEM: Burada Tsukahara sendromu düşünülen aynı aileden iki kardeş olgu bildirilmektedir.

BULGULAR: Oniki yaşında kız hasta, miadında, NSVD ile 2250gr doğmuştur. Olgunun anne babası arasında akrabalık vardır. Mental retardasyon ve işitme kaybı olması sebebi ile polikliniğimize başvuran hastanın yapılan fizik muayenesinde vücut ağırlığı 28kg (<3P) boy 138cm(<3P) baş çevresi 48cm(<3P) saptandı. Sistemik bakılarında burun kökü basıklığı, hipertelorizm, strabismus, antevert burun delikleri, basık yüz görünümü, yüzde ve vücutta çiller, ellerde supinasyon kısıtlılığı, ve pes planus olduğu görüldü. Kemik surveyinde radioulnar sinostoz dışında anomali saptanmadı. Karyotip analizi 46, XX normal bulundu. Olgunun 20 yaşındaki kız kardeşinde de benzer bulgular olduğu görüldü. Hastalarda bu bulgularla Tsukahara sendromu düşünüldü ve olgularda tüm ekzom dizi analizi yapılması planlandı.

TARTIŞMA VE SONUÇ: Sonuç olarak burada akraba evliliği sonucu doğan iki kardeş olguda Tsukahara sendromu düşünülmüştür. Bu aile sebebiyle

Tsukahara sendromunun otozomal resesif kalıtım gösterdiği düşünülebilir. Genetik etiyolojisi bilinmeyen bu sendromda altta yatan sebebin belirlenmesinde ileri incelemelere ihtiyaç vardır.

Anahtar Kelimeler: Mikrosefali, Radioulnar sinostoz, Tsukahara Sendromu

P-110 [Klinik Genetik ve Dismorfoloji]

Maternal t(4;22) Kaynaklı Bir 4P16.3p11 Duplikasyon Olgusu

Bilge Sarıkepe[1], Özlem Boz[1], Selcan Zeybek[1], Füsun Düzcan[1], Emre Tepeli[1], Sebahat Yılmaz Ağladıoğlu[2], Gökhan Ozan Çetin[1], Gülseren Bağcı[1]

[1]Pamukkale Üniversitesi,Tıbbi Genetik Anabilim Dalı,Denizli
[2]Pamukkale Üniversitesi,Pediatrik Endokrinoloji Bilim Dalı,Denizli

GİRİŞ VE AMAÇ: 4p trizomisi ilk kez 1970 yılında Wilson tarafından tanımlanmıştır. Bugüne kadar 85'ten fazla olgu bildirilmiştir. Çoğu vakada ebeveynlerde dengeli translokasyonlar sorumlu bulunmuştur. Klinikte genellikle büyüme geriliği, mikrosefali, zeka geriliği, yüze ait dismorfik bulgular, beslenme ve solunum problemleri, ekstremite anomalileri, kardiyak, renal, genital ve oküler anomaliler gözlenmektedir. 4p trizomisi ile ilişkili fenotip oldukça değişkendir. Bu durum tanımlanmış hastalardaki duplike segment uzunluğundaki farklılıklardan ve birliktelik gösterdiği monozomilerden kaynaklanmaktadır.

YÖNTEM: Fizik muayene ile değerlendirilen hastaya periferik kandan kromozom analizi ve Multiprobe FISH analizi yapıldı.

BULGULAR: 9 aylık erkek hastamız dismorfik yüz görünümü nedeniyle dış merkezden refere edilmiştir.Aralarında akrabalık bulunmayan G2P1 olan anne ve babanın ilk gebeliğinde boş kese öyküsü mevcuttur. Hasta 2480 gr ağırlığında,47 cm boyunda doğmuştur. Başını 2 aylıkken tutan hastanın henüz desteksiz oturamadığı öğrenildi. Fiziksel ölçümleri; 10.6 kg(75-90p),70 cm boy(10-25p),baş çevresi 42 cm(<3p). Muayenesinde brakisefali, geniş alın, aşağı eğimli seyrek kaşlar, derin yerleşimli gözler, bilateral alt epikantus, strabismus, kısa ve dar palpebral fissürler, uzun kirpikler,basık burun kökü, filtrum düz,dolgun yanaklar,dudaklar ince, dar yüksek damak, kulaklar geri yerleşimli,kısa boyun,ayrık meme başları, ayak 2.parmak 1.nin üzerine binmiş ve 2. ve 3. parmaklar mediale deviye, penis sola deviye,testisler palpable idi. Kranial MR ve işitme testi normal, üriner USG de; hidronefroz,artmış distal üreter çapı ve vezikoüreteral reflü ile uyumlu görünüm mevcuttur. Karyotip analizinde 4 ve 22. kromozomun p ve q kolları arasında dengesiz translokasyon saptanmış olup 46,XY,der(22)t(4;22)(p10;q10) olarak sonuçlandı. Paternal karyotip normal, maternal karyotiplemede 4 ve 22.kromozomlar arası translokasyon gözlenmiştir.Yapılan aile çalışmasında annenin de translokasyonu annesinden aldığı anlaşılmıştır.

TARTIŞMA VE SONUÇ: İzole 4p trizomisinin seyrek görülmesi nedeniyle literatüre katkı sağlaması amacıyla sunulmuştur. Elde edilen veriler literatürde diğer vakalar ile karşılaştırılarak değerlendirilmiştir.

Anahtar Kelimeler: dismorfik yüz görünümü,duplikasyon, trizomi 4p, translokasyon

P-111 [Klinik Genetik ve Dismorfoloji]

Kleidokranial Displazi: Olgu Sunumu

Asuman Gedikbaşı, Kıvanç Çefle, Murat Kaya, Şükrü Öztürk, Şükrü Palanduz

İstanbul Üniversitesi İstanbul Tıp Fakültesi, İç Hastalıkları Anabilim Dalı,Tıbbi Genetik Bilim Dalı, İstanbul

GİRİŞ VE AMAÇ: Kleidokranial Disostosis, osseöz ve dental dokuların jeneralize displazisi ile karakterlze otozomal dominant geçişli nadir (1/1.000.000) bir iskelet sistemi hastalığıdır. Daha çok intramembranöz ossifikasyon gösteren klavikula, kranium gibi kemikler etkilenir. Klasik triadı; klavikula aplazisi, fontanellerin gecikmiş ossifikasyonu ile suturların geç kapanması, herediter geçiş özelliğidir.

YÖNTEM:

OLGU: Kalıcı dişlerin sürmemesi ve sebat eden süt dişlerindeki kayıplar nedeniyle çok sayıda diş eksikliği olan 38 ve 36 yaşlarında iki kardeş, İ.Ü.D.H'e başvurmuş, yapılan klinik ve radyolojik muayeneleri sonrası, genetik etiyoloji araştırılması için tarafımıza yönlendirilmiştir. Olguların anne ve babaları arasında akrabalık yoktu. Her ikisinin de anamnezinde, süt dişlerinin vaktinde çıktığı ancak kalıcı dişlerinin sürmediği ve bıngıldaklarının geç kapandığı öyküsü vardı. Erkek olgunun iki çocuğunda da aynı klinik mevcuttu (Resim1. Aile ağacı).

BULGULAR: Multiple diş eksikliği ve radyolojik muayenede çok sayıda gömük diş saptanması, suturların geç kapanması sonucu frontal bossing ile kranium grafisinde tipik ampulvari görünüm, malar hipoplazi, omuzların düşük ve göğüs kafesinin dar olması, klavikulanın hipoplastik yapısı, ellerde kısa ve kalın parmak yapısı, aile ağacında otozomal dominant kalıtım özelliğinin görülmesi sonucu olgulara klinik olarak Kleidokranyal Displazi tanısı konmuştur. Osteoblast diferansiyasyonunu aktive eden bir transkripsiyon faktörünü kodlayan RUNX2 (CBFA1, core binding factor ?-1) geni çalışılmak üzere DNA saklandı.

TARTIŞMA VE SONUÇ: Erken tanı ve yönlendirme, tedavi için zamanında planlama yapılmasını sağlar. Tedavide amaç, çiğneme mekanizmasında ve görünümde düzelme sağlamaktır. Cerrahi ve ortodontik girişimlerle protez replasmanı yapılır. Süpernumere dişler çıkartılır. Beklemek yerine, müdehale etmek tedavide daha etkili bulunmuştur. Kraniumda önemli bir defekt varsa, kafa künt travmalardan korunmalıdır. Etkilenmiş bireylere anestezi gerektiğinde dikkatli planlanmalıdır. Çocuklar; dental sorunlara, ortopedik komplikasyonlara, üst hava yolu obstrüksiyonlarına, işitme kaybına karşı izlem altında olmalıdır. Gebeler; sefalopelvik disproporsiyon riski nedeniyle takip edilmelidir. Parental durum genetik danışmayı etkileyeceğinden, probandın ailesi dikkatli bir klinik muayeneden geçirilmeli ve gerekirse radyolojik tetkiklerden faydalanılmalıdır. Otozomal dominant kalıtım özelliğinden dolayı etkilenmiş bireyin her bir gebeliği için risk %50dir.

Anahtar Kelimeler: Frontal bossing, hipoplastik klavikula, Kleidokranyal Displazi

Olgunun otozomal dominant kalıtım özelliği gösteren pedigrisi

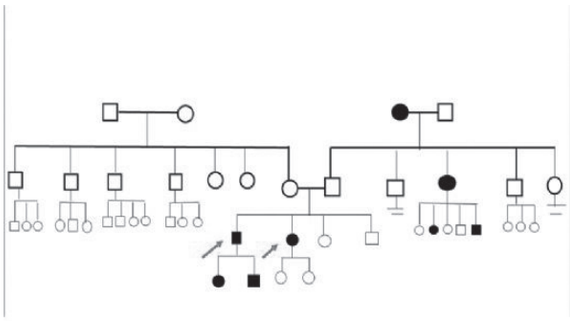

P-112 [Klinik Genetik ve Dismorfoloji]

Ailevi Akdeniz Ateşi Hastalarında Katlanmamış Protein Cevabının İncelenmesi

Vasfiye Betul Ucar, Nadir Kocak, Babak Nami, Hasan Acar

Selçuk Üniversitesi, Tıp Fakültesi, Tıbbi Genetik Anabilim Dalı, Konya

GİRİŞ VE AMAÇ: Ailesel Akdeniz Ateşi (AAA) otozomal resesif geçişli, MEFV (Mediterranean Fever) geninde mutasyonlar sonucu oluşan, farklı klinik bulguların varlığı ile karakterize inflamatuar bir hastalıktır. Proteinlerin işlenmesinde endoplazmik retikulum (ER) merkezi bir organel olarak görev yapmaktadır. Katlanmamış proteinler,ER'de işlenmesi sırasında degrade edilirler. Eğer dış etkenler ya da genetik bozukluklar gibi çeşitli faktörler sonucu, katlanmamış ve/veya yanlış katlanmış protein birikimi olursa ya da normal bir şekilde çalışmaz ise ER stresi tetiklenir.Literatürde ER stresin farklı yolakları detaylı olarak ortaya konmasına rağmen ER stres ile inflamasyon arasındaki mekanizmanın aydınlatılmasına yönelik sınırlı sayıda çalışma mevcuttur.Ancak MEFV genindeki mutasyonların KPC (katlanmamış protein cevabı) yolağı üzerindeki etkisine dair literatürde herhangi bir çalışma bulunmamaktadır. Mevcut ön çalışmamızda, AAA hastalığında KPC yolağının gen ekspresyon düzeyinde etkisinin incelenmesi amaçlanmıştır.

YÖNTEM: Bu amaçla MEFV geni açısından 10 homozigot mutant, 10 heterozigot mutant ve 10 mutasyon taşımayan toplam 30 birey çalışmaya dahil edildi. Ayrıca vakalar Tel Hashomer tanı kriterlerine göre klinik açıdan değerlendirildi ve 15 bireyde AAA kliniği mevcut iken 15 bireyde AAA kliniği olmadığı saptandı. KPC yolağında rol alan EDEM, CHOP, GRP78 ve GRP94 gen ekspresyonları real time qPZR ile incelendi. Kontrol geni olarak GAPDH kullanıldı.

BULGULAR: AAA kliniği olan ile olmayan bireylerde EDEM, CHOP, GRP78 ve GRP94 genlerinin ekspresyonları karşılaştırıldığında; AAA kliniği pozitif olan bireylerde GRP78 geninin ekspresyonunun yaklaşık 1.7 kat arttığı saptandı. Ancak Grp78'in farklı alt sinyal yolaklarından CHOP ve EDEM'ı etkilemediği tespit edildi.

MEFV geni genotipi ile gen ekspresyonları karşılaştırıldığında; MEFV geni mutasyonu taşımayan vakalarda heterozigot vakalara kıyasla GRP78 gen ekspresyonunun 0.2 kat arttığı ve istatistiksel olarak anlamlı olmadığı tespit edildi. Ancak homozigot mutasyon taşıyan vakalarda heterozigotlara kıyasla GRP78 gen ekspresyonunun 1.5 kat arttığı saptandı. Bu artış, MEFV mutasyonlarının ilave katkı sağladığını göstermektedir.

TARTIŞMA VE SONUÇ: AAA hastalarında GRP78 gen ekspresyonunda artış gözlenmesine rağmen EDEM ve CHOP genlerinin ekspresyonları etkilenmemiştir. Bunun nedeni, GRP78'in farklı yolakları kullanıyor olabilmesidir. Müteakip çalışmalarda diğer yolaklarının incelenmesi hedeflenmektedir.

Anahtar Kelimeler: AAA, ER stresi, KPC, MEFV

P-113 [Klinik Genetik ve Dismorfoloji]

İktiyozis Hastalarında CYP4F22 gen Mutasyonları ve STS Gen Delesyonlarının Araştırılması

Esra Arslan Ateş[1], Hüseyin Onay[1], İlgen Ertam[2], Asude Durmaz[1], Tuğrul Dereli[2], Ferda Özkınay[1]

[1]Ege Üniversitesi Tıp Fakültesi Tıbbi Genetik Anabilim Dalı
[2]Ege Üniversitesi Tıp Fakültesi Dermatoloji Anabilim Dalı

GİRİŞ VE AMAÇ: Otozomal resesif konjenital iktiyozis (ARCI) deride yaygın kuruluk ve pullanma ile seyreden nadir bir keratinizasyon bozukluğudur. Dünyada 1: 100.000-300.000 arasında olduğu tahmin edilen ARCI sıklığının akraba evliliklerinin yaygın olduğu Türkiye'de daha yüksek olması muhtemeldir. {TGM1}, {ABCA12}, {ALOX12B},{ALOXE3}, {NIPAL4}, {CYP4F22}, {PNPLA1}, {LIPN} ve {CERS3} genleri şu ana kadar ARCI ile ilişkili olduğu gösterilmiş genlerdir.En sık iktiyozis formlarından biri olan X'e bağlı iktiyozis (XLI) steroid sülfataz eksikliği sonucu ortaya çıkmaktadır. Erkeklerde sıklığı 1/2000-6000 arasında olan STS eksikliği ayrıca erkeklerde görülen en sık metabolik bozukluklardandır. XLI olgularının % 90'ında {STS} geninin tamamını kapsayan delesyonlar bulunmaktadır. Bu çalışmada Türkiye'nin çeşitli yerlerinden başvuran, {TGM1} ve {NIPAL4} genlerinde mutasyon saptanmayan iktiyozis hastalarında {CYP4F22} gen mutasyonları ve {STS} gen delesyonlarının hastalığın etiyolojisindeki rolünün araştırılması amaçlanmıştır.

YÖNTEM: Çalışmaya {NIPAL4} ve {TGM1} genlerinde mutasyon saptanmamış 22 ARCI olgusu dahil edilmiş ve {CYP4F22} gen mutasyonları dizi analizi yöntemiyle değerlendirilmiştir. Klinik bulgularıyla XLI düşünülen 8 olgu ve {CYP4F22} geninde mutasyon saptanmayan 7 erkek olguda ise {STS} gen delesyonları PCR amplifikasyon yöntemiyle araştırılmıştır.

BULGULAR: ARCI tanısıyla değerlendirilen 5 olguda {CYP4F22} geninde 1'i daha önceden tanımlanmış (c.1303 C>T), 3'ü ise ilk kez çalışmamızda saptanmış olan(c.728 G>A, c.976 C>T, c.1189C>T) 4 mutasyon bulunmuştur. XLI tanılı 8 olgunun ise 5'inde {STS} geninin tamamında delesyon saptanmış, 3 olguda delesyon saptanmamıştır. ARCI tanısı ön planda düşünülen 7 erkek hastada da delesyon olmadığı ortaya konmuştur. Mutasyon saptanan olguların klinik, histopatolojik ve moleküler bulguları çalışmada sunulmuştur

TARTIŞMA VE SONUÇ: Bu çalışma ARCI olgularında {CYP4F22} geninin araştırıldığı Türkiye'deki ilk çalışma ve dünya literatüründeki az sayıdaki çalışmadan biridir. XLI olguarında {STS} gen delesyonları dünyada bir çok araştırıcı tarafından araştırılmış olmakla birlikte Türkiye'de bu konuyla ilgili bir çalışma bulunmamaktadır. Hastalardaki moleküler bozukluğun ortaya konmasıyla olgulara etkin bir genetik danışma vermek mümkün olacaktır. Bu sayede hastalıktan kaynaklanabilecek komplikasyonların önlenebilecek ve sonraki kuşaklar için gerçek risk belirlenerek hastalığın sonraki kuşaklarda ortaya çıkmasının önüne geçilebilecektir.

Anahtar Kelimeler: CYP4F22, iktiyozis, STS

P-114 [Klinik Genetik ve Dismorfoloji]

De novo r(21) Saptanan Bir Olgu

Selma Ulusal[1], Hakan Gürkan[1], Beril Varnatopu[1], Damla Eker[1], Hilmi Tozkır[1], Emine İkbal Atlı[1], Havva Nur Kendirci[2]

[1]Trakya Üniversitesi Tıp Fakültesi Tıbbi Genetik Anabilim Dalı
[2]Edirne Devlet Hastanesi Çocuk Sağlığı ve Hastalıkları Bölümü

GİRİŞ VE AMAÇ: Ring kromozomları kromozomların kısa ve uzun kollarında meydana gelen kırıklar sonucunda iki ucun bir araya gelerek oluşturduğu halka şeklindeki atipik kromozomlardır. Bu çalışmada atipik yüz görünümü ve bayılma öyküsü nedeniyle merkezimize yönlendirilen r(21) kromozomu saptadığımız bir olgunun sunulması amaçlanmıştır.

YÖNTEM: Olgudaki atipik yüz görünümü ve mental retardayson nedeniyle öncelikle kromozom analizi,ardından P095-A3 prob miksi ile MLPA çalışması yapıldı.

BULGULAR: 13 yaşındaki erkek olgu aralarında akrabalık bağı olmayan 23 yıllık evli çiftin üç çocuğundan ikincisi ve miadında 2800 gr olarak normal yolla dünyaya gelmiş. 1,5 yaşında yürümüş, 3,5-4 yaş civarında tek kelimeler söylemeye başlamış. Özel eğitim alıyor. Özgeçmişinde 2-2,5 yaşlarında ateşli havale ve 3 yaş civarında kalça kırığı öyküsü mevcut. Olgumuz mikrosefalik, kulakları belirgin, retromikrognatisi ve dar bir alnı var. Hipoplastik zigomatik kemikler ve yüksek dar damak mevcut. Üst orta iki diş tavşan dişi, diğer dişlerde de şekilsel bozukluklar var. Her iki ayakta 2 ve 3. parmaklar aynı kökten çıkıyordu. Kontrasız kraniyal BT ve ürolojik muayenesinde herhangi bir probleme rastlanmadı. Babanın ifadesine göre büyük kardeşinde osteogenezis imperfecta var. Sitogenetik analizler sonucunda olguda 46,XY,r(21) karyotipi saptandı. Anne ve babanın sitogenetik olarak incelenmesi sonrasında ring kromozomunun de novo olduğu belirlendi.

Periferik kan lenfositlerinden elde edilen DNA'da P095A3 MLPA prob miksi kullanılarak yapılan moleküler çalışmada 21q22.3 bölgesinde heterozigot delesyon görüldü.

TARTIŞMA VE SONUÇ: Olgumuzun özellikleri, literatürde 21. kromozomdaki ring oluşumu ile mental retardasyon, büyüme gelişme geriliği ve dismorfik özellikler bildirilen olgular ile uyumlu görünmektedir. Ancak olgunun daha ayrıntılı olarak değerlendirilmesi için ring kromozomunun kırık bölgelerinin tam olarak belirlenebilmesi amacıyla mikrodizin analizi planlanmıştır.

Anahtar Kelimeler: ring 21, kromozom, MLPA, de novo

P-115 [Klinik Genetik ve Dismorfoloji]

46,XX,der(3)add(13) Karyotipli Olgu Sunumu

Serhat Seyhan[1], Tülay Tos[2], Alper Han Çebi[1]

[1]Karadeniz Teknik Üniversitesi Tıp Fakültesi, Tıbbi Genetik Anabilim Dalı, Trabzon
[2]Dr. Sami Ulus Kadın Doğum ve Çocuk Hastalıkları Eğitim Araştırma Hastanesi, Tıbbi Genetik Bölümü, Ankara

GİRİŞ VE AMAÇ: Dengeli parental yeniden düzenlemeler toplumda nispeten sık (1/500-600) rastlanır ve gelecek kuşakta kromozomal problemler yönünden bir risk oluşturur. Fakat bu risk dengesiz gamet oluşumuna karşı bir seçilim sonucu beklentilerimizle tam örtüşmemektir. Dengesiz gametler geniş bölgelerle karakterize ise abort ihtimali artar; eğer etkilenen bölge bir ya da iki kromozomal bantı içeriyorsa viabilitesi artar.

YÖNTEM: Kliniğimize yönlendirilen hastaya kromozomal problemleri incelemek amacıyla periferik kandan kromozom analizi yapıldı. Karyotip sonucu familyal olabileceği düşünülerek anne ve babaya da kromozom analizi yapıldı.

BULGULAR: Biz burada kliniğimize sendromik bebek ön tanısıyla gönderilen 5 yaş 10 aylık kız hastamızı sunacağız. Prenatal hikayesi normal olan hasta sezeryan ile 3300 gram olarak doğmuş. 2 aylıkken ateşsiz havale geçirmeye başlayan hasta; 6-7 aylıkken başını tutmaya, 1 yaşta oturmaya, 5 yaşında da yürümeye başlamış. Hastamızın kardeşinde ve teyzesinin çocuklarında da benzer bulgular varmış. Fizik muayenesinde mikrosefali ve polidaktili saptandı. Hastaya ait EKO'da p outlet VSD, sol ventrikül dilatasyonu; tüm abdomen USG'de her iki böbrek parankiminde noktasal ekojenik odaklar(Anjiomyolipom?, Tüberoskleroz?); vertebra grafisinde kaburgalar orak şeklinde ve S1 de spina bifida mevcut; işitme testinde konuşmayı fark etme eşiğine 25 db'de tepki verdiği gözlendi; OAE (OtoAcustic Emissions) testinden sol kulakta geçti, sağ kulakta kaldı ve kranial MR'da sol serebral hemisfer volümü belirgin azalmış olup, sol temporoparietalde bazal sisternalar düzeyinden başlayarak sentrum semiovale düzeyine kadar yükselen, beyaz cevhere ve talamus ile bazal ganglionlara da uzanan gliotik sinyal değişikliklerinin ve kortikl atrofinin eşlik ettiği, sol lateral ventrikülde asimetrik dilatasyona ve çekintiye neden olan kronik ensefalomalazik doku kaybı mevcuttu ve ayrıca bilateral frontopariatelde beyaz cevherde dağınık yerleşimli T2a ve flair serilerde hiperintens olarak izlenen multiple milimetrik iskemik gliotik sinyal değişiklikleri mevcuttur.

TARTIŞMA VE SONUÇ: Hastamıza yaptığımız periferik kandan kromozom analizi 46,XX,der(3)add(13) olarak sonuçlanınca ebeveynlere de aynı testi yaptık. Annede kromozom analizinin 46,XX,t(3;13)(p26;q22) dengeli translokasyon olarak çıkması sonucu ailedeki mevcut durumun olası nedeni ortaya konulmuştur. Genotip fenotip korelasyonu için ileri moleküler tetkikler planlanmaktadır.

Anahtar Kelimeler: der(3), sendromik bebek, dengeli taşıyıcılık

P-116 [Klinik Genetik ve Dismorfoloji]

Parsiyel Trizomi 21q ve Parsiyel Monozomi 4Q Birlikteliği Olan Olgu Sunumu

Tülay Tos[1], Serhat Seyhan[2], Alper Han Çebi[2]

[1]Dr. Sami Ulus Kadın Doğum ve Çocuk Hastalıkları Eğitim Araştırma Hastanesi, Tıbbi Genetik Bölümü, Ankara
[2]Karadeniz Teknik Üniversitesi Tıp Fakültesi, Tıbbi Genetik Anabilim Dalı, Trabzon

GİRİŞ VE AMAÇ: Kırılma gösteren homolog olmayan iki kromozomdan birinin kırılan parçasının, diğer kromozomun kırılan parçasının üzerine yapışmasına translokasyon denir. Farklı translokasyon tipleri olmasına karşın böyle kromozomlara sahip kişinin genetik materyal miktarında bir değişiklik yoksa buna dengeli translokasyon ve bunu taşıyan bireye de dengeli translokasyon taşıyıcısı denmektedir. Dengeli translokasyon taşıyıcısı olan kişinin çocuklarında trizomik ve/veya monozomik karyotip ortaya çıkabilmektedir. Çalışmalarda yenidoğanda dengeli translokasyon sıklığı 1/500-600 civarında iken dengesiz translokasyon sıklığı 1/2000 olarak verilmektedir. Parsiyel trizomi 21q'ya sahip olan hastalarda fasial fenotip Down sendromuna benzemekle beraber yine borderline bir IQ seviyesi olmaktadır. Parsiyel monozomi 4q'lu hastalarda ise mikrosefali, psikomotor gelişme geriliği, öğrenme güçlüğü, kısa boy gibi bulgular görülebilmektedir.

YÖNTEM: Kliniğimize yönlendirilen hastaya kromozomal problemleri incelemek amacıyla periferik kandan kromozom analizi yapıldı. Karyotip sonucu familyal olabileceği düşünülerek anne ve babaya da yine periferik kandan kromozom analizi yapıldı.

BULGULAR: 5 ay 18 günlük ailenin tek çocuğu olan hastamız prenatal oligohidroamnios hikayesi ile 35 haftalıkken sezeryanla 1400 gr olarak doğmuş. Fizik muayenesinde mikrosefali, mikroftalmi, uzun filtrum, belirgin çene, küçük ağız, bilateral ellerde 1.-2.parmaklar 3.-4.-5. parmaklar üzerine overlook olmuş, sağ ayak 3.-4. parmaklarda parsiyel kutanöz sindaktili ve sol ayakta da 2.-3. parmaklarda parsiyel kutanöz sindaktili saptandı. Hastanın yapılan tetkiklerinde CMV IgM+ ve IgG+, VEP (görsel uyarılmış potansiyel) hafif uzamış, sol gözde iris kolobomu ve retinda bilateral optik disk kolobomu; üst ekstremite grafisinde bilateral 3.-4.-5. falankslarda klinodaktili saptanmış.

TARTIŞMA VE SONUÇ: Hastaya yaptığımız periferik kandan kromozom analizi incelemesinde 46,XX,der(4),t(4;21)(q12;q11) tespit ettik. Bunun üzerine anne ve babadan yapılan karyotip incelemesi sonucu annede 46,XX,t(4;21)(q12;q11) dengeli translokasyonu tespit edip mevcut durumun olası sebebini açıklamış olduk. Hastamızda görülen ve daha önce bu anomalilerle ilişkisi açıklanmayan bulguların kaynağını açıklamak için ileri moleküler tetkikler planlamaktayız.

Anahtar Kelimeler: Parsiyel trizomi 21q, parsiyel monozomi 4q, Dengeli translokasyon

P-117 [Klinik Genetik ve Dismorfoloji]

Parsiyel Trizomi 4p ve Parsiyel Monozomi 22p Olgu Sunumu

Serhat Seyhan[1], Tülay Tos[2], Alper Han Çebi[1], Nurullah Okumuş[3]

[1]Karadeniz Teknik Üniversitesi Tıp Fakültesi, Tıbbi Genetik Anabilim Dalı, Trabzon
[2]Dr. Sami Ulus Kadın Doğum ve Çocuk Hastalıkları Eğitim Araştırma Hastanesi, Tıbbi Genetik Bölümü, Ankara
[3]Dr. Sami Ulus Kadın Doğum, Çocuk Hastalıkları Eğitim Araştırma Hastanesi, Neonatoloji Bölümü, Ankara

GİRİŞ VE AMAÇ: Homolog olmayan kromozomlar arasında karşılıklı parça değişimi oluyorsa buna resiprokal translokasyon denir ve yaklaşık 600

yenidoğanda 1 görülür. Bireyin kendisi için genellikle zararsız olsa da dengesiz gametler ve anormal soy için yüksek bir riskle ilişkilidirler. Parsiyel 4p trizomisi olan hastalarda genel olarak mental retardasyon, düşük ve küçük kulaklar, kısa boyun, asimetrik gözler, el ve/veya ayak anomalileri gözlenmektedir.

YÖNTEM: Kliniğimize yönlendirilen hastaya kromozomal problemleri incelemek amacıyla periferik kandan kromozom analizi yapıldı. Karyotip sonucu familyal olabileceği düşünülerek anne ve babaya da yine periferik kandan kromozom analizi yapıldı.

BULGULAR: Biz burada 5 yıl 4 aylık bir erkek çocuğu sunuyoruz. Dismorfik yüz görünümü nedeniyle kliniğimize gönderilen hasta 4 aylıkken başını tutmuş, 1 yaşında desteksiz oturmaya, 2 yaşında da yürümeye başlamış ve şu an özel eğitim merkezine devam ediyormuş. Fizik muayenesinde mikrosefali, brakisefali, üçgen ağız, düşük frontal saç çizgisi, hipotelorizm, düşük kulak, kısa boyun ve strabismus saptandı. Bunlara ek olarak hastamızda gelişme geriliği, sağ ayakta pes ekinovarus ve sağ elde simian çizgisi mevcuttu. Ayrıca kemik grafilerinde C6-C7 posterior arkus füzyon defekti, bilateral koksa valga ve kranial MR'da parsiyel korpus kallosum agenezisi tespit edildi.

TARTIŞMA VE SONUÇ: Hastamıza yapılan periferik kandan kromozom analizi 46,XY,der(22)t(4;22)(p15.2;p11.2) şeklinde sonuçlandı. Ebeveynlerden yapılan kromozom analizinde ise baba 46,XY çıkarken annede 46,XX,t(4;22)(p15.2;p11.2) dengeli translokasyon saptanması sonucu hastamıza translokasyonun dengesiz aktarımıyla mevcut bulguların oluştuğu öngörüldü. Hastada saptanan klinik ve laboratuvar sonuçlarının birbirleri ilişkilerini incelemek üzere ileri tetkik planlamaktayız.

Anahtar Kelimeler: Parsiyel trizomi 4p, Parsiyel monozomi 22p, resiprokal translokasyon

P-118 [Klinik Genetik ve Dismorfoloji]

22q Duplikasyonlu Bir Vaka Sunumu

Alper Han Çebi[1], Tülay Tos[2], Mevlit İkbal[1]

[1]Karadeniz Teknik Üniversitesi Tıp Fakültesi, Tıbbi Genetik Anabilim Dalı, Trabzon
[2]Dr. Sami Ulus Kadın Doğum ve Çocuk Hastalıkları Eğitim Araştırma Hastanesi, Tıbbi Genetik Bölümü, Ankara

GİRİŞ VE AMAÇ: Kromozom 22q nun proksimal segment duplikasyonları pek nadir değildir. Özellikle (11;22) translokasyon taşıyıcı ailelere bağlı ve cat-eye sendromu sık vakalardır. 22. Kromozomun distal q koluna yönelik duplikasyonlar ise nadir görülmektedir. Bu hastaların en belirgin özellikleri psikomotor gerilik, pre ve postnatal gelişme geriliği, yarık damak, mikrosefali, mikrognati, hipertelorizm, düşük kulaklar, konjenital kalp defektleri, renal ve genital anomaliler, iskelet bozuklukları ve hipotonidir. Bu hastalarda yaşam süreleri de oldukça azalmış olarak beklenir

YÖNTEM: Periferik kandan kromozom analizi yapıldı.

BULGULAR: Bizim vakamız 6 günlük iken ex olan kız hastaydı. Hastanın prenatal öyküsü alınamadı. Anne baba arasında akrabalık yoktu. Diğer kardeşi sağ ve sağlıklıydı. Hastanın yapılan fizik muayenesinde boyunda kısalık, frontal bossing, hipertelorizm, anizokori, düşük kulaklar, yarık damak, mikrognati, üçgen ağız mevcuttu. Yapılan böbrek Ultrasonunda sol böbrekte gross ektopi vardı. Çekilen Ekokardiyografisinde ise Venriküler Septal Defekt, sekundum Atrial Septal Defekt, aort yetmezliği, pulmoner hipertansiyon ve pulmoner yetmezlik mevcuttu. Hastanın yapılan kromozom analizi 46,XX,der(22)(22qter-22q10: : 22q12.2-22qter) şeklinde raporlandı

TARTIŞMA VE SONUÇ: Duplike 22q vakaları içinde nadir görülen bir vaka olduğu için sunuldu.

Anahtar Kelimeler: 22q duplikasyon, VSD, yarık damak

P-119 [Klinik Genetik ve Dismorfoloji]

Ağır Kardiak Anomalili Bir Olguda Tespit Edilen Ring 18 Kromozom Yapısı

Aşkın Şen[1], Muhammed Karabulut[2], Deniz Erol[1], Nihan Erginel Ünaltuna[3]

[1]Fırat Üniversitesi Hastanesi, Tıbbi Genetik Anabilim Dalı
[2]Fırat Üniversitesi Hastanesi, Pediatrik Kardiyoloji Bilim Dalı
[3]Genklinik Genetik Hastalıkları Tanı ve Araştırma Merkezi

GİRİŞ VE AMAÇ: Ring 18 kromozom yapısı, 18 numaralı kromozomun p ve q kollarının distal kısımlarının kırılması ve bu iki ucun birleşmesi ile oluşan halka şeklindeki yapıdır. Bugüne kadar,değişik kırık noktalarından kaynaklanan farklı klinik prezantasyonlar gösteren vakalar tanımlanmıştır. Sunduğumuz olgu, bir ring 18 olgusu olup, ağır kardiyak anomaliler ve dismorfik özellikler göstermektedir. Literatürde az sayıda olgu tanımlandığı için bildirilmiştir.

YÖNTEM: Vakanın klinik genetik değerlendirmesi yapıldı. Olgudan ve parental kalıtım olasılığı açısından anne ve babadan kromozom analizi çalışılmıştır. DiGeorge Sendromu yönünden 22q11.2 bölgesine yönelik olarak FISH yapılmıştır.

BULGULAR: Klinik muayenede, geniş burun kökü, aşağı yerleşimli kolumella, öne doğru dönmüş burun delikleri, mikrosefali, gelişme geriliği, kısa boy, küçük göğüs kafesi, mikrognati, distale doğru incelen parmaklar, parmak uçlarında dolgunluk, düz oksiput, kısa boyun, bilateral pes planus gözlendi. EKO incelemesinde, pulmoner atrezi, geniş outlet VSD, aort dekstropozisyonu, multipl aortapulmoner kollateral arterler (MAPCA) ve PFO gözlenmiştir. İşitme testinde bilateral işitme kaybı, kulak muayenesinde bilateral dış kulak yolunda darlık gözlenmiştir. Kromozom analizi sonucu, 46,XX,r(18)(p11.3q23) olup, annenin ve babanın karyotip sonucu normal çıkmıştır. Bu nedenle, mevcut aberasyonun de novo olduğuna karar verilmiştir. DiGeorge Sendromu yönünden çalışılan 22q11.2 bölgesine yönelik FISH sonucu normal çıkmıştır.

TARTIŞMA VE SONUÇ: Ring 18 ile ilgili olarak; nörolojik, kardiak, dismorfik, genitoüriner ve gastointestinal anomaliler, görme ve işitme problemleri bildirilmiştir. Kırık noktalarının bulunduğu yere ve karyotipte mozaisizm bulunmasına göre klinik tablo değişkenlik gösterebilmektedir. Olguda belirtilen bulgular, ring 18 açısından ek bir bilgi sağlamaktadır. Genotip-fenotip korelasyonu kurulması açısından detaylı değerlendirme yapabilmek için aCGH yöntemi planlanmaktadır.

Anahtar Kelimeler: ring 18, pulmoner arter hipoplazisi, gelişme geriliği, aort anomalisi, mikrosefali, işitme kaybı

Karyotip

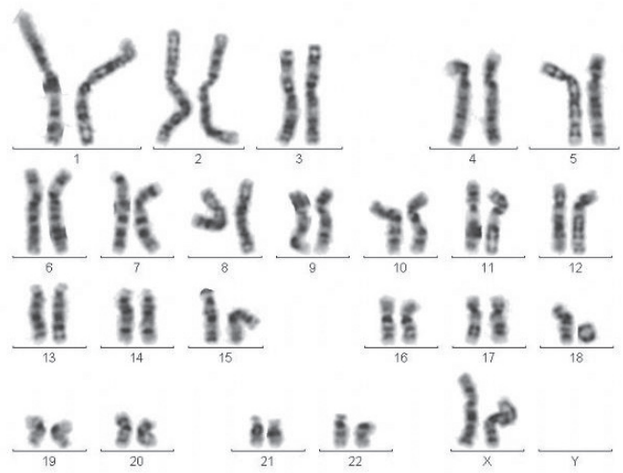

Ring Kromozom 18

P-120 [Klinik Genetik ve Dismorfoloji]

Adıyaman İli Suriyeli Mülteciler Kampında Kalan Normal Karyotipe Sahip Proteus Sendromlu Erkek Hasta

Muhammer Özgür Çevik[1], Abuzer Uludağ[2], Serdar Ceylaner[3]

[1]Adıyaman Üniversitesi Tıp Fakültesi Tıbbi Genetik Anabilim Dalı, Adıyaman
[2]Adıyaman Üniversitesi Tıp Fakültesi Ortapedi ve Travmatoloji Anabilim Dalı, Adıyaman
[3]İntergen Genetik Tanı Araştırma ve Uygulama Merkezi, Ankara

GİRİŞ VE AMAÇ: Proteus sendromu, dünya çapında 1 milyonda 1 görülen, tüm literatürde sadece birkaç yüz kişide rapor edilmiş kemik, deri veya diğer dokuların orantısız olarak aşırı büyümesidir. Proteus sendromunda etkilenmiş organ ve dokular, asimetrik şekilde diğer bölümlere oranla fazla büyür. Proteus sendromlu yenidoğanlarda hiçbir farklılık gözlenmemektedir. Orantısız büyüme, 6-18 aylık bebeklerde gözle görülmeye başlar ve yaşla bu orantısızlık artar. Fazla büyümenin şekli vakıadan vakıaya çok değişmekle birlikte, vücudun herhangi bir yerini etkileyebilir. Sendrom, başta serebriform bağ doku nevüsü olmak üzere çok çeşitli deri dokusu anomalisine sebep olur.

YÖNTEM: Klinik gözlem, karyotip analizi, genetik danışma

BULGULAR: Kırk yaşında Suriyeli erkek hasta. Başka hiçbir şikayeti yok, yüze ve ayakları normal. Karyotipi 46,XY. Sol eli, diğer eline göre çok büyük. Sol elinin özellikle iki parmağının (baş ve işaret parmakları) diğer parmağına göre anomalik derecede büyük. Serebriform bağ doku nevüsü hastada mevcut değildi. El kemik grafisi normaldi. Hastanın yüz yapısı normaldi.

TARTIŞMA VE SONUÇ: Hastamızın nadir görülen bu durumunun sebebi bilinmemekle birlikte vakıaların %90'ında AKT1 genindeki c.49G>A mutasyonunun somatik mozaisiminden kaynaklandığı kendisine anlatıldı. Karyotip analizi normal çıkmakla birlikte AKT1 geni kendisini tekrar görmek mümkün olmadığı için yaptırılamadı.

Anahtar Kelimeler: Proteus sendromu, normal karyotip, yağ dokusu orantısız büyüme

P-121 [Klinik Genetik ve Dismorfoloji]

8p Delesyonlu Bir Vaka Sunumu

Mevlit İkbal[1], Tülay Tos[2], Alper Han Çebi[1]

[1]Karadeniz Teknik Üniversitesi Tıp Fakültesi, Tıbbi Genetik Anabilim Dalı, Trabzon
[2]Dr. Sami Ulus Kadın Doğum ve Çocuk Hastalıkları Eğitim Araştırma Hastanesi, Tıbbi Genetik Bölümü, Ankara

GİRİŞ VE AMAÇ: 8p delesyon sendromu daha sık olarak 8p23.1 interstisiyel delesyonu veya anne baba kaynaklı farklı kromozomal rearrengment kaynaklı ortaya çıkar. Ortaya çıkan bulgular arasında yüksek ve dar alın, epikantal kıvrımlar, düşük ve malforme kulaklar, kısa boyun, geniş göğüs, ayrık meme uçları, kaba el ve ayaklar, konjenital kalp defektleri, mental gerilik, davranış bozuklukları, diafragma hernisi, gelişme geriliği, mikrosefali ve anormal genitalya sayılabilir.

YÖNTEM: Periferik kandan kromozom analizi yapıldı.

BULGULAR: Bizim vakamız 7 yaşında erkek hastaydı. Polikliniğe atipik yüz görünümü nedeni ile refere edildi. Hastanın prenatal öyküsünde bir özellik yoktu. 4 aylıkken başını dik tutan hasta 9 aylıkken desteksiz oturmuş. 2,5 yaşında yürümüş, 3 yaşında konuşmuş. İnmemiş tetsisten ameliyat olmuş. Hastanın fizik muayenesinde hipertelorizmi mevcuttu. Sağ kulak düşüktü. El tırnkları displastikti. Ellerde simian varyantı mevcuttu. Dudak üstü, sırt ve kollarda hipertrikoz mevcuttu.buna yönelik kullandığı ilaçlardan fayda görmemişti. Çekilen ekokardiografisinde MVP+MY mevcuttu. Yapılan kromozom analizi sonucu 46,XY,del(8)(p23.2)? şeklinde rapor edilmiş. Anne babadan yapılan kromozom analizleri normal konstitüsyonel karyotip şeklinde raporlanmış.

TARTIŞMA VE SONUÇ: 8p delesyonu ile hipertrikoz birlikteliği nedeni ile sunuldu.

Anahtar Kelimeler: 8p delesyonu, hipertrikoz, atipik yüz görünümü

P-122 [Klinik Genetik ve Dismorfoloji]

Brankiootik Sendrom: Olgu Sunumu

Hande Küçük Kurtulgan, Malik Ejder Yıldırım, Gülseren Erkoca Göktolga, Nejmiye Akkuş

Cumhuriyet Üniversitesi, Tıbbi Genetik Anabilim Dalı, Sivas

GİRİŞ VE AMAÇ: Brankiootik sendrom(BOS) ve brankiootorenal sendrom(BOR) brankiootorenal spektrum hastalıklarıdır. Brankiootorenal spektrum hastalıkları otozomal dominant sendromik işitme kayıplarının en sık nedenlerinden biridir. BOR sendrom, kulakta malformasyonlar, preauriküler pitler, işitme kaybı, brankial arkta fistül veya kistler ve böbrek anomalileri ile karakterize, otozomal dominant geçiş gösteren kalıtsal bir hastalıktır. BOS, BOR sendromla aynı özelliklere sahiptir ancak böbrek tutulumu bulunmamaktadır. BOS, genomik yeniden düzenlenmeler, EYA1 ve SIX1 gen mutasyonları ile oluşmaktadır.

YÖNTEM: Sitogenetik analiz yapılarak olası kromozomal anomali varlığı araştırıldı.

BULGULAR: 2 yaşında erkek hasta işitme kaybı, konuşamama ve preauriküler sinüs bulunması sebebiyle başvurdu. Fizik muayenede, preauriküler pitler, işitme kaybı, lakrimal kanal stenozu, gözde medial kantus pitleri, brankial fistül ve geçirilmiş inguinal herni operasyonuna ait skar saptandı. Tüm bulgular bilateraldi. Ebeveynler arasında akrabalık bulunmamaktaydı. Bulgular ve herhangi bir sendrom açısından aile öyküsü yoktu. İşitme testi bilateral sensörinöral işitme kaybı ile uyumluydu. Renal USG ve sintigrafi sonucu normaldi. Temporal kemik tomografisinde anomali saptanmadı. Rutin sitogenetik analizde 46,XY,t(2;8)(p13;q13) saptandı ve gen mutasyonlarının araştırılması planlandı.

TARTIŞMA VE SONUÇ: Brankiootorenal spektrum hastalıklarının tanısı klinik değerlendirmeyle konabilmekle birlikte genetik tanıda, diğer mendeliyen kalıtım gösteren hastalıklarda olduğu gibi karyotip analizinin yeri göz ardı edilmemelidir. Olgu, literatürde bildiğimiz kadarıyla BOS ile medial kantus pitleri veya translokasyon birlikteliğinin olduğu bir yayın bulunmaması sebebiyle sunuldu.

Anahtar Kelimeler: Brankiootik sendrom, brankiootorenal sendrom, preauriculer pit, brankial anomali, işitme kaybı

P-123 [Klinik Genetik ve Dismorfoloji]

De novo der(12) ve Mikrosefali Birlikteliği: Olgu Sunumu

Alper Han Çebi[1], Tülay Tos[2], Mevlit İkbal[1]

[1]Karadeniz Teknik Üniversitesi Tıp Fakültesi, Tıbbi Genetik Anabilim Dalı, Trabzon
[2]Dr. Sami Ulus Kadın Doğum ve Çocuk Hastalıkları Eğitim Araştırma Hastanesi, Tıbbi Genetik Bölümü, Ankara

GİRİŞ VE AMAÇ: Mikrosefali yaş ve cinsiyete göre baş çevresinin 3 standart deviasyonun altında olması olarak tanımlanır. Primer mikrosefali vakaların %50 sine yakınında ASPM ve WDR62 genlerinde oluşan mutasyon sonucu ortaya çıkan otozomal resesif kalıtılan bir durumdur. Hastalar arasında genelde klinik heterojenite bulunmaz bazı hastalarda konuşma geriliği bazılarında ise epilepsi rapor edilmiştir.

YÖNTEM: Periferik kandan kromozom analizi yapıldı.

BULGULAR: Bizim vakamız 6 aylık kız hastaydı. Yapılan muayenesinde baş çevresi 41.5 cm(2SD)idi. Prenatal öyküsünde belirgin bir özelliği yoktu. 2280 gr. olarak sezeryan ile dünyaya gelmişti. 3 aylıktan bu yana başını tutabiliyordu. İu an destekli oturabiliyor. Çekilen kafa grafisi: Ön fontanel açık arka fontanel kapalıdır. Koronal sütür açık sagittal sütür ve medial kesimde lambdoid sütür kapanmak üzeredir. Kranium kemik yapıları normal görünümde izlenmektedir. Fraktür ile uyumlu görünüm izlenmemştir şeklinde rapor edilmiş. Beyin MRG normal sınırlarda gelmiş. Hastamızdan yapılan kromozom analizi sonucu 46,XX,der(12)add(q21) şeklinde sonuçlandı. Anne babadan yapılan kromozom analizi sonuçları normal konstitüsyonel karyotip şeklinde geldi. Hastamızın diğer tetkiklerinde ek bulguya rastlanmadı.

TARTIŞMA VE SONUÇ: İleri moleküler tetkik planlandı. mikrosefali ve derivatif krmozom birlikteliği nedeni ile sunuldu.

Anahtar Kelimeler: der(12), mikrosefali, kromozomal anomali

P-124 [Klinik Genetik ve Dismorfoloji]

46,XY,add(18)(p11.3) ve Boy Kısalığı Birlikteliği: Olgu Sunumu

Mevlit İkbal[1], Tülay Tos[2], Alper Han Çebi[1]

[1]Karadeniz Teknik Üniversitesi Tıp Fakültesi, Tıbbi Genetik Anabilim Dalı, Trabzon
[2]Dr. Sami Ulus Kadın Doğum ve Çocuk Hastalıkları Eğitim Araştırma Hastanesi, Tıbbi Genetik Bölümü, Ankara

GİRİŞ VE AMAÇ: Boy kısalığı çocuk endokrin polikliniğine en çok başvuru nedenlerinden bir tanesidir. Rutin fiziksel muayene ve parametrelere göre yapılan değerlendirmelerde standartların altında kalan bireylere boy kısalığı tanısı konulabilmektedir. Bu hastalarda öncelikle böbrek hastalıkları, asit baz bozuklukları, hipotiroidizm, çölyak hastalığı, büyüme hormonu eksiklikleri gibi nedenler akla gelmektedir. Bunun yanında büyüme bozukluklarının çok sayıda tek gen hastalığına bağlı ortaya çıktığı da tanımlanmıştır.

YÖNTEM: Periferik kandan kromozom analizi çalışıldı.

BULGULAR: Polikliniğimize boy kısalığı nedeni ile başvuran erkek hasta 16 yaşındaydı. Öyküsünde özellik olmayan hastanın nörolojik gelişim parametreleri normaldi. Fizik muayenesinde kaşları gürdü. Sağ elde klinodaktili mevcuttu. Ayakta 4 ve 5 inci parmaklar arasında brakidaktili mevcuttu. Çekilen ekokardiyogram ve abdominal ultrason sonucu normal olarak rapor edilmiş. 8. sınıf öğrencisi olan hastanın derslerinin orta olduğu söylendi. Yapılan kromozom analiz sonucu 46,XY,add(18)(p11.3) olarak rapor edildi. Anne 46,XX Baba 46,XY,18cenh+ olarak geldi.

TARTIŞMA VE SONUÇ: Boy kısalığı ve kromozom anomalisi birlikteliği nedeni ile sunuldu.

Anahtar Kelimeler: add(18), boy kısalığı, kromozomal anomali

P-125 [Klinik Genetik ve Dismorfoloji]

Atipik Hutchinson-Gilford Sendromlu İki Olgu

Tahir Atik[1], Ayça Aykut[2], Hüseyin Onay[2], Ferda Özkınay[1], Özgür Çoğulu[2]

[1]Ege Üniversitesi Tıp Fakültesi, Çocuk Sağlığı ve Hastalıkları Anabilim Dalı, İzmir
[2]Ege Üniversitesi Tıp Fakültesi, Tıbbi Genetik Anabilim Dalı, İzmir

GİRİŞ VE AMAÇ: Progeroid sendromlar erken yaşlanma bulguları ile karakterize nadir görülen genetik bir hastalık grubudur. Unimodal ve segmental olmak üzere 2 ana gruba ayrılırlar. LMNA geni bu grup hastalıkların gelişimine yol açan genler içinde en çok çalışılan ve bilinenidir. LMNA ile ilişkilendirilen 15 kadar genetik bozukluk bildirilmiştir.

YÖNTEM: Burada LMNA geninde heterozigot p.K117R mutasyonu saptanan ve bulguları ılımlı olması nedeniyle atipik Hutchinson-Gilford progeria olarak düşünülen anne-oğul 2 olgu sunulmaktadır.

BULGULAR: Olgu dört aylık erkek olup 30 yaşında anneden sorunsuz bir gebeliğin ardından miadında C/S ile 2950 gr olarak doğmuştur. Doğumda fark edilen aşırı cilt kuruluğu ve ciltte pullanma bulgularıyla yenidoğan yoğun bakım ünitesinde yatırılmış olan olgunun ilk kez 15 günlükken cilt bulguları ve dismorfik yüz görünümü nedeniyle "neonatal progeria" ön tanısı ile takip planlanmıştır. İki aylıkken sürekli devam eden 38 0C ateşleri ve terlememe yakınmaları ile yeniden değerlendirilmiş ancak bir sonuç elde edilememiştir. Anne ve baba arasında akrabalık tanımlanmadı. Olgunun annesinde doğuştan itibaren saçlarının özellikle başın üst kısmının çok seyrek olduğu, çok sayıda kalıcı diş eksikliği nedeniyle implant yapıldığı öğrenildi. Ailede başka etkilenmiş bireyin bulunmadığı belirlendi. Olgunun başvuru anında yapılan muayenesinde ağırlık: 6,8 kg (25-50P), boy: 61 cm (25-50P), baş çevresi: 42 cm (25-50P), total alopesi, frontal ve parietal bölgede cilt altı venlerde belirginlik, geniş alın, seyrek kaşlar, ılımlı gaga burun, üçgen yüz görünümü, küçük ve arkaya yerleşimli çene saptandı. Çekilen ekokardiyografisi, abdominal ultrasonografisi ve radyolojik incelemeleri normal olarak değerlendirildi. Karyotip 46, XY normaldi. Olgunun yapılan muayenesi, cilt bulguları ve dismorfik görünümü nedeniyle ön tanıda düşünülen Hutchinson-Gilford progeria'ya (HGPS) yönelik LMNA gen dizi analizi sonucunda hastada "heterozigot p.K117R" mutasyonu saptandı. Bu mutasyon in-silico analizlerde "hastalık yapıcı" olarak değerlendirildi. Hastanın annesinde de aynı mutasyon saptandı.

TARTIŞMA VE SONUÇ: Olgu ve annesine ait dismorfik bulgular birlikte değerlendirildiğinde daha önce kardiyomyopati ile ilişkili olarak bildirilmiş olanLMNA genindeki "p.K117R" mutasyonunun değişken ekspressivite gösterdiği ve atipik HGPS'na yol açabileceği gösterilmiştir.

Anahtar Kelimeler: Hutchinson-Gilford Progeria, laminopati, LMNA

P-126 [Klinik Genetik ve Dismorfoloji]

46,XY,der(5) li Olgu Sunumu

Tülay Tos[1], Alper Han Çebi[2], Mevlit İkbal[2], Nurullah Okumuş[3]

[1]Dr. Sami Ulus Kadın Doğum ve Çocuk Hastalıkları Eğitim Araştırma Hastanesi, Tıbbi Genetik Bölümü, Ankara
[2]Karadeniz Teknik Üniversitesi Tıp Fakültesi, Tıbbi Genetik Anabilim Dalı, Trabzon
[3]Dr. Sami Ulus Kadın Doğum, Çocuk Hastalıkları Eğitim Araştırma Hastanesi, Neonatoloji Bölümü, Ankara

GİRİŞ VE AMAÇ: Kromozomal bozukluklar genetik hastalıkların önemli bir grubudur. Konjenital malformasyonların önemli bir kısmını oluşturur. Canlı doğumların yaklaşık binde yedisinde sitogenetik bozukluklar görülür.

YÖNTEM: Periferik kandan kromozom analizi çalışıldı.

BULGULAR: 3 aylık erkek hasta multiple konjenital anomali nedeni ile polikliniğimize danışıldı. 38 haftalık sezaryen yöntemi ile 2300 gram olarak dünyaya gelmiş. Anal atrezisi varmış. Doğum sonrası ilk iki ay yoğun bakım ünitesinde takip edilmiş. Fizik muayenesinde vücut ağırlığı 3300 gram, boy 44 cm, baş çevresi 33 cm idi. Yüzde fasial asimetrisi mevcuttu. Yarık damağı ve sağ gözde mikroftalmisi vardı. Göz bölümünde yapılan muayenesinde sol optik sinir kolobomu ve iris kolobomu mevcuttu. Yapılan ekokardiogramda sekundum ASD, multiple VSD mevcuttu. Abdominal ultrasonografi Sağ böbrek toplayıcı sistemde evre III Hn izlenmiştir şeklinde rapor edilmiş. Hastadan yapılan periferik kandan kromozom analizi sonucu 46,XY,der(5) add(p15) şeklinde rapor edilmiş. Daha sonra anne ve babadan yapılan kromozom analizi sonuçları sırasıyla 46,XX ve 46,XY,t(5;19)(p15.2;q13.2) şeklinde raporlandı.

TARTIŞMA VE SONUÇ: Haatadan ileri moleküler analiz planlandı.

Anahtar Kelimeler: multüple konjenital anomali, der(5), kromozomal anomali

P-127 [Klinik Genetik ve Dismorfoloji]

49,XXXXY Sendromlu Bir Olgu

Salih Çiçek[1], Nesibe Akyürek[2], Canan Kocaoğlu[3], Kanay Yanarbaş[4]

[1]Konya Eğitim ve Araştırma Hastanesi, Tıbbi Genetik Bölümü, Konya
[2]Konya Eğitim ve Araştırma Hastanesi, Çocuk Endokronoloji Bölümü, Konya
[3]Konya Eğitim ve Araştırma Hastanesi, Çocuk Cerrahi Bölümü, Konya
[4]Ankara düzen laboratuvarı, Genetik Hastalıkları Tanı Merkezi, Ankara

GİRİŞ VE AMAÇ: 49,XXXXY sendromu 80.000-100.000 doğumda bir görülen, hipogonodizm, mikropenis, kolda pronasyon kısıtlılığı, el parmaklarındaki dermal çizgilerinin azlığı ve mental retardasyon gibi klinik bulgularla karakterize nadir bir cinsiyet kromozomları hastalığıdır. Ek olarak vakalarda hipotoni, hipertelorism, düşük palpebral fissürler, radio-ulnar sinostozis, genu valgum gibi dismorfik bulgular eşlik edebilmektedir.

YÖNTEM: Periferik kandan GTG bantlama yöntemiyle kromozom analizi planlandı.

BULGULAR: 4 yaş 3 aylık erkek hasta penis küçüklüğü nedeniyle hastanemize basvurdu. Hastanın özgeçmişinde miadında C/S ile 48 cm boyunda ve 2370 gr ağırlığında doğduğu, prenatal, natal ve postnatal öyküsünde bir özelliğinin olmadığı ve bilateral inmemiş testis nedeniyle operasyon geçirdiği öğrenildi. Anne ile baba arasında akrabalık yoktu. Fizik muayenesinde baş çevresi 45.5 cm, boyu 101.5 cm(25p), kilo 13.5 kg(10-25p) olup sparse hair, hipertelorism, düşük palpebral fissürler, burun kökü hafif geniş, hafif pectus eskavatum, bilateral el parmak çizgileri silik, bilateral dirsekten pronasyon hareketi kısıtlılığı(sinostozis) ve bilateral el 5. parmaklar klinodaktilik olarak saptandı. Sağ testis 1 ml sol testis 1 ml ve scrotumda, penis boyu 2,3 cm(<3 p) idi. Nöromotor gelişim basamaklarının hafif geri olduğu ve halen tek kelimelerle konuşabildiği öğrenildi. Hastanın periferik kandan GTG bantlama tekniğiyle Ankara düzen labarotuvarında yapılan kromozom analizinde 49,XXXXY kromozom yapısı saptandı.

TARTIŞMA VE SONUÇ: Hastanın klinik özellikleri ve karyotipinin 49,XXXXY olması ile 49,XXXXY sendromu tanısını aldı. Litaratürde nadir görülen bir sendrom olduğundan sunulmaya değer görülmüştür.

Anahtar Kelimeler: 49,XXXXY, hipogonadizm, inmemiş testis, iskelet displazisi

P-128 [Klinik Genetik ve Dismorfoloji]

A Rare Combination of Juvenile Polyposis and Hereditary Hemorrhagic Telangiectasia with {SMAD4} Mutation

Alper Gezdirici[1], Elif Yılmaz Güleç[1], Heyko Skladny[2], Nurhan Demir[3], Yalım Yalçın[4], Ahmet Çelebi[5]

[1]Department of Medical Genetics, Kanuni Sultan Suleyman Training and Research Hospital, İstanbul, Turkey
[2]Centre for Human Genetics (Zentrum für Humangenetik, ZHMA), Mannheim, Germany
[3]Department of Gastroenterology, Internal Medicine, Istanbul University, Cerrahpasa Medical School, Istanbul, Turkey
[4]Department of Pediatric Cardiology, Florence Nightingale Hospital
[5]Department of Pediatric Cardiology, Dr. Siyami Ersek Thoracic and Cardiovascular Surgery Training and Research Hospital

INTRODUCTION - OBJECTIVE: Juvenile polyposis (JP) is a rare autosomal dominant disorder which usually presents in childhood characterized by hamartomatous polyps in the gastrointestinal tract that vary in number from many to several hundreds. The polyps are localized primarily in the colorectum, but can be present throughout the gastrointestinal tract, from the stomach to the rectum. Hereditary hemorrhagic telangiectasia (HHT) is an autosomal dominant vascular dysplasia leading to telangiectases and arteriovenous malformations of skin, mucosa, and viscera. Epistaxis and gastrointestinal bleeding are frequent complications of mucosal involvement.

METHOD: Complete DNA-sequence analysis of the SMAD4 gene. DNA sequences are aligned to EMSEMBL reference sequence ENST00000398417.

RESULTS: We report a 19 years old male patient which includes the features of both the JPS and HHT, known as Juvenile polyposis/ hereditary hemorrhagic telangiectasia syndrome (JPHT, MIM 175050). The patient had been referred to us due to arteriovenous malformations of lungs and tall stature with pre-diagnosis of Marfan syndrome. His clinical findings were not compatible with Marfan syndrome. He has digital clubbing of hands and feet, prominent superficial veins of skin, severe anemia due to recurrent rectal bleeding, pulmonary arteriovenous malformations of lungs and four hamartomatous polyps of colorectum. We think that the patient has JPHT with these clinical findings. Thereafter, we sequenced SMAD4 gene and found c.1052A>G (p.D351G) mutation in heterozygous state, our diagnosis was confirmed.

CONCLUSIONS: JP-HHT is a rare systemic disorder and should be considered in adolescents presenting with gastrointestinal polyps and arteriovenous malformations.

Keywords: arteriovenous malformation, juvenile polyposis, hereditary hemorrhagic telangiectasia, SMAD4

P-129 [Klinik Genetik ve Dismorfoloji]

Hanhart Sendrom'lu Bir Olgu

Tülay Tos[1], Gülay Güleç Ceylan[2]

[1]Sami Ulus Çocuk Hastanesi, Ankara
[2]Yıldırım Beyazıt Üniversitesi, Tıp Fakültesi, Tıbbi Genetik Anabilim Dalı, Ankara

GİRİŞ VE AMAÇ: Hanhart sendromu (OMIM 103300), nadir görülen bir doğum defektidir. Özellikle gelişimini tamamlamamış dil (hipoglossi), el ve/veya ayak parmak ve tırnaklarının yokluğu veya eksikliği (hipodaktili), malforme kol ve/veya bacaklar (peromeli) ve oldukça küçük çene (mikrognati) ile karakterizedir. Bu fiziksel anomalilerin derecesi kişiden kişiye değişebilir. Bu sendroma sahip olan çocuklar semptomların hepsine olmasa bile bir kaçına sahip olabilir. Bu vaka sunumunda Hanhart sendromu düşündüğümüz bir çocuk hastayı tanımlamak istedik.

YÖNTEM: Konuşamama şikayeti ile kliniğimize sevkedilen 5 yaş 4 aylık kız hastanın özgeçmişinde belirgin bir özellik yoktu. Anne baba arasında akrabalık yoktu.

BULGULAR: Fizik muayenesinde gelişme geriliği (kilo: 18.5, boy: 105cm), hafif mental retardasyon, her iki elde simian çizgisi, opere sindaktili, her iki el parmaklarında distal falanks yokluğu, sağ ayak 1,2,4.parmaklarda tırnak yokluğu ve sag ayak bas parmağı 3. ve 4. parmaklarında distal falanx yokluğu gözlendi. Ayrıca, sol 3.- 4.parmakta boğumlanma, 2,3.parmaklarda tırnak yokluğu izlendi (Şekil 1). Hastanın karyotip analizi normal (46,XX), abdomen ultrasonu normal, göz konsültasyonu ve EEG bulguları normal tespit edildi. Çift yönlü kafa grafisi ve torakolomber vertebra grafileri de normal bulundu. Üst ve alt extremite grafilerinde çeşitli parmaklarda falanks yoklukları gözlendi (Şekil 1).

TARTIŞMA VE SONUÇ: Hanhart sendromu'nun nedeni tam olarak bilinmemektedir. Genel olarak sporadik vakalar olarak görülmektedirler. Ailede tekrar şansı, bu yüzden diğer sendromlara göre daha düşüktür. Tedavisi ortopedik veya plastik cerrahi ile olabilir. Fakat hastalığın progresyonunu

bilmek açısından tanısını koymak önemlidir. Bu vaka sunumunda, bu tip hastalarda Hanhart sendromunun da düşünmemiz gereken bir sendrom olduğunu belirtmek istedik.

Anahtar Kelimeler: Hanhart sendromu, Dismorfoloji, Genetik

P-130 [Klinik Genetik ve Dismorfoloji]

De Novo 1q32q42 Duplication Confirmed by Microarray Comparative Genome Hybridization

Orhan Görükmez[1], Hatip Aydın[2], Özlem Görükmez[3], Şebnem Özemri Sağ[3], Aynur Küçükçongar[4]

[1]Medical Genetics Unit, Şevket Yılmaz Training and Research Hospital, Bursa, Turkey
[2]Medical Genetics Unit, Zeynep Kamil Training and Research Hospital, İstanbul, Turkey
[3]Department of Medical Genetics, Uludag University, Bursa, Turkey
[4]Pediatric Nutrition and Metabolism Unit, Şevket Yılmaz Training and Research Hospital, Bursa, Turkey

INTRODUCTION - OBJECTIVE: The partial duplication of the long arm of chromosome 1 is a rare chromosomal pathology. De novo pure interstitial duplication 1q is also scarce within these entities. Duplication occurs due to balanced segregation of the parental translocation in majority of the cases. Most of the duplications are the results of unbalanced rearrangements with the other chromosomes. It is difficult to separate the contribution of the phenotypic changes due to duplication of chromosomal material from 1q from those caused by unbalanced dosage of the other chromosomal region involved in the rearrangement. Pure trisomy 1q is seen in only %20 of the cases. Various clinical findings may be seen according to the region and the width of the duplicated segment

METHOD: We present a 9 month-old baby girl with de novo pure interstitial duplication 1q. The girl has dysmorphic craniofacial features as well as neuromotor retardation, multiple subcutaneous solid tissue lesions, urogenital anomalies, cardiac defect, liver parenchyma heterogeneity and intracranial anomaly.

RESULTS: The case of de novo duplication of 1q32q42 defined by G-banding and Microarray Comperative Genomic Hybridization (Microarray CGH) was presented with its clinical findings.

CONCLUSIONS: We presented a rare case of de novo interstitial 1q duplication with craniofacial dysmorphic features, urogenital anomalies, subcutaneous solid tissue lesions, liver lesions and intracranial anomalies. Clinical and molecular cytogenetic data are not sufficient to define duplication 1q syndrome since it is rarely seen. Various phenotypic differences are reported in cases with 1q duplication

Keywords: duplication 1q32q42, Microarray CGH

P-131 [Klinik Genetik ve Dismorfoloji]

Polikliniğimize Konuşma Geriliği Nedeni İle Başvuran 3 Olguda Saptanan Genetik Bulgular

Bilge Sarıkepe[1], Özlem Boz[1], Selcan Zeybek[1], Gizem Gönen[1], Füsun Düzcan[1], Cavidan Nur Semerci[1], Emre Tepeli[1], Akgün Gülmez[2], Gökhan Ozan Çetin[1], Gülseren Bağcı[1]

[1]Pamukkale Üniversitesi, Tıbbi Genetik Anabilim Dalı, Denizli
[2]Özel Muayenehane

GİRİŞ VE AMAÇ: Konuşma ve dil geriliği/bozuklukları çocuklukta sık görülen genetik, çevresel, nöral faktörleri içeren bir gelişim geriliğidir. Çocuklarda %1-15 sıklıkta, ortalama yaklaşık % 6 oranında görülmektedir.

YÖNTEM: Hastalara periferik kandan konvansiyonel ve moleküler sitogenetik analiz yapıldı.

BULGULAR: 1. **OLGU:** 33 aylık erkek hasta,1.5 yaşından beri konuşma geriliği olması nedeniyle pediatrik nöroloji ve psikiyatri tarafından refere edilmiştir. Muayenesinde ellerde 5.parmakta klinodaktili dışında dismorfik bulguya rastlanmadı. Kromozom analizi normal olarak gözlenen hastanın subtelomerik bölgeye yönelik FISH çalışmasında 8p terminal delesyonu saptandı. 2.olgu: Konuşma geriliği, otistik bulgular ve hırçınlık nedeniyle 7 aydır özel eğitim alan 4.5 yaşındaki hasta pediatrik nöroloji tarafından refere edilmiştir. Postnatal emmede güçlük, ince sesle ağlama ve halen ağlarken morarması olduğu öğrenildi. Muayenesinde alın orta hat belirgin, biparyetal çap göreceli olarak dar, supraorbital hat belirgin, yukarı çekik palpebral fissürler, palpebral aralık mesafesi azalmış, bilateral epikantus, burun kökü geniş,kısa burun,burun ucu geniş yerleşimli,yüksek damak, mikrognati, büyük kulaklar, testisler palpable olarak saptandı. Kromozom analizi 46,XY,del(5)(P15.1)[5]/46,XY)[15] olarak saptanan hastanın Cri-Du-Chat ve SOTOS probuyla yapılan FISH analizi sonucu %27 oranında mozaisizmle uyumlu delesyonu saptandı. 3. olgu: Konuşamama nedeniyle pediatrik nöroloji tarafından takipli 3.5 yaşındaki hasta refere edildi. Halen cümle kuramayan, özgeçmişinde minimal hidrosefali öyküsü vardır. Muayenesinde ense saç çizgisi düşük, yukarı çekik palpebral fissürler, hipotelorizm, gözler iri; burun kökü, ucu ve tabanı geniş, antevert nostriller, dişler seyrek, toraksta hafif asimetri saptandı. Kranial BT de ventriküller dilate, temporal-frontal bölgede subdural mesafe artmış, kranial MR da korpus kallosum ince, serebral maturasyonda gerilik, ventriküller ılımlı dilate olarak raporlanmıştır. Ekokardiyografide 2-3mm PFO gözlenmiştir. Gelişim testinde dil bilişsel ve özbakım gelişim alanında gerilik gözlenmiştir. Kromozom analizi 46,XY,+mar[22]/46,XY)[8] olarak saptanan hastanın Cri-Du-Chat ve SOTOS probuyla yapılan multiprobe FISH analizi sonucu marker kromozomun 12.kromozoma ait olduğu saptandı.

TARTIŞMA VE SONUÇ: Konuşma bozukluğu ön tanısı ile gönderilen hastalarda kromozom analizi ve subtelomerik bölge analizi yapmanın önemi açısından hastalar sunulmuş ve literatürdeki diğer vakalar ile karşılaştırılmıştır

Anahtar Kelimeler: dil geriliği,konuşma bozukluğu, marker kromozom 12, 5p delesyon, 8p delesyon,

P-132 [Klinik Genetik ve Dismorfoloji]

Cartilage-hair Sendromlu Bir Olgu: {RMRP} Geninde Yeni Bir Mutasyon

Ömür Ardeniz[1], Asude Durmaz[2], Zeynep Bekar Koç[1], Hüseyin Onay[2], Özgür Çoğulu[2]

[1]Ege Üniversitesi Tıp Fakültesi, İç Hastalıkları Anabilim Dalı, İzmir
[2]Ege Üniversitesi Tıp Fakültesi, Tıbbi Genetik Anabilim Dalı, İzmir

GİRİŞ VE AMAÇ: Cartilage-hair hipoplazisi otozomal resesif kalıtılan boy kısalığı ve iskelet anomalilerin eşlik ettiği, hipotrikoz ve immun sistem bozukluğu ile karakterize nadir görülen genetik bir bozukluktur. İskelet anomalileri genellikle metafizer displazi şeklinde kendini gösterir. İmmun yetmezlik bulguları hafiften ciddi kombine immun yetmezlik bulgularına kadar değişen bir spektrum gösterebilir. Cartilage-hair hipoplazili olgularda mitokondiyal RNAyı işleyen bir endoribonükleazın RNA kompenentini kodlayan bir gen olan {RMRP} geninde mutasyonlar tariflenmiştir. Cartilage hair hipoplazisi bulguları olan bir olguda daha önceden tariflenmemiş bir mutasyon sunulması amaçlanmıştır.

YÖNTEM: Çocukluğundan beri sık tekrarlayan enfeksiyon öyküsü dışında bir şikayeti olmayan 37 yaşında erkek hasta solunum yetmezliği ve pnömatik infiltrasyon nedeniyle hospitalize edildi. Akraba evliliği olmayan ancak aynı köyden olan ebeveynlerinde ve diğer aile bireylerinde herhangi bir özellik bulunmamaktaydı. Başvuru anında yapılan fizik bakısında boy kısalığı, seyrek ve zayıf saçlar, geniş göğüs ön-arka çapı, pectus eksvatus, kısa alt ve üst ekstremiteler, O-bacak deformitesi, ayak parmaklarında

kısa metatarslar gibi dismorfik özellikleri mevcuttu. Yapılan laboratuvar testlerinde IgG: 344 mg/dl (650-1600), IgM: 31 mg/dl (50-300) ve IgA: 128 mg/dl (70-700) seviyeleri, lenfosit 981/mm3, eosinofili 2050/mm3 ve azalmış T hücre proliferatif yanıt saptandı. Serumda CMV PCR ve bronkoalveoler lavaj sıvısında Pnömosistis pneumonia PCR testi pozitif bulundu. Bazal flow sitometri sonuçlarında CD19 seviyelerinde (7/mm3) düşüklük dışında bir anomali saptanmadı.

BULGULAR: Olgu mevcut bulguları ile cartilage-hair hipoplazisi olarak değerlendirildi. Hastanın yapılan {RMRP} gen analizi sonucunda homozigot +171 G>T mutasyonu saptandı. Hastanın anne ve babasının aynı mutasyonu heterozigot olarak taşıdığı belirlendi. In-silico analiz programları ile yapılan analizler ile daha önce veri tabanlarında tanımlanmayan değişikliğin fonksiyon bozucu olabileceğini sonucuna varıldı.

TARTIŞMA VE SONUÇ: Sonuç olarak immun yetmezlik ve boy kısalığı bulguları olan nadir görülen cartilage-hair hipoplazisi olgusunda daha önce literatürde tariflenmemiş bir mutasyonun klinik bulguları ile değerlendirilmesi sunulmaktadır.

Anahtar Kelimeler: RMRP geni, Cartilage-hair hipoplazisi, yeni mutasyon

P-133 [Klinik Genetik ve Dismorfoloji]

Parsiyel Monozomi 8p / Trizomi 9q 'lu Bir Olgu

Bilge Sarıkepe, Gizem Gönen, Cavidan Nur Semerci, Füsun Düzcan, Gökhan Ozan Çetin, Emre Tepeli

Pamukkale Üniversitesi,Tıbbi Genetik Anabilim Dalı,Denizli

GİRİŞ VE AMAÇ: Hafif dismorfik bulgular gösteren 8 no'lu kromozomun kısa kolunun parsiyel monozomisi ve heterojen klinik gösteren 9 no'lu kromozomun uzun kolunun parsiyel trizomisi sık görülen kromozomal anomalilerden olmasına karşın literatür araştırmasında bugüne kadar bu iki kromozomal anomalinin birlikteliğine rastlanmamıştır.

YÖNTEM: Hastalara periferik kandan konvansiyonel ve moleküler sitogenetik analiz yapıldı.

BULGULAR: Nöromotor gelişim geriliği ve hipotoni nedeniyle polikliniğimize pediatrik nöroloji polikliniğinden refere edilen 5,5 yaşındaki erkek hasta, aralarında akrabalık olmayan sağlıklı G2P2 anne ve babanın IVF sonrası doğan1.çocuğudur. Hasta miadında C/S yolu ile 3020 gr ağırlığında 55 cm boyunda doğmuş. Doğum sonrası sarılık ve periferik siyanoz öyküsü olan hasta başını dik tutmaya 1 yaşında, yürümeye 20 aylıkken,basit cümle kurmaya 5 yaşında başlamış. Hastamızın fiziksel ölçümleri: boyu 115 cm (50.-75persantil), kilosu 22 kg (75. persantil), baş çevresi 53 cm(50-98 persantil). Hastanın muayene bulguları; hipotoni, skafosefali, uzun yüz,alın saç çizgisi yüksekliği,seyrek ve kalın ayrık kaşlar, bilateral epikantus,yukarıya çekik palpebral fissürler, basık burun kökü,uzun filtrum,ince üst dudak, yüksek damak ve dış kulak yolu darlığı idi. Beyin tomografisi normal olan hastanın gelişim testlerinde gerilik saptandı.Karyotip analizi 46,XY olarak sonuçlanan hastanın subtelomerik bölgeye yönelik FISH analizinde 8p terminal bölge delesyonu ve 9q terminal bölge duplikasyonu saptandı. Olası t(8;9) translokasyonu açısından yapılan maternal ve paternal karyotip analizi normal olarak saptandı. Aileye subtelomerik FISH,olguya array-CGH planlandı.

TARTIŞMA VE SONUÇ: Olgumuz nadir görülen bir kromozomal anomali birlikteliği olan parsiyel monozomi 8p / trizomi 9q olması nedeniyle literatüre katkı amacıyla sunuldu.

Anahtar Kelimeler: monozomi 8p, trizomi 9q,ıvf

P-134 [Klinik Genetik ve Dismorfoloji]

Nadir Görülen Bir Sendrom: OSMED Sendromu

Gülay Güleç Ceylan[1], Tülay Tos[2]

[1]Yıldırım Beyazıt Üniversitesi, Tıp Fakültesi, Tıbbi Genetik Anabilim Dalı, Ankara
[2]Sami Ulus Çocuk Hastanesi, Tıbbi Genetik Bölümü, Ankara

GİRİŞ VE AMAÇ: Otospondilomegaepifizyaldisplazi (OSMED) (MIM 215150) fenotipi, otozomal resesif bir özelliktir. Multipl iskelet ve radyolojik anomaliler, düz burun köprüsü, orta yüz hipoplazisi, yukarı dönük burun delikleri ve sensörinöral işitme kaybı ile karakterize bir iskelet displazisidir. Burada nadir görülen bu sendromu klinik ve radyolojik olarak değerlendirdik.

YÖNTEM: Frontal bossing, strabismus nedeniyle kliniğimize sevkedilen 3 yaşında kız hastanın özgeçmişinde prenatal öyküsünde, gestasyonel diabet olduğu bildildi. Prenatal USG'de ise basık burun kökü ve kısa boy olduğu söylenmiş. Anne baba arasında 3. derece akraba evliliği mevcut, olgunun diğer iki kardeşinde özellik tespit edilmedi.

BULGULAR: Hastanın fizik muayenesinde, gelişme geriliği (Ağırlık: 12kg, boy: 84 cm, baş çevresi: 45cm), düz yüz profili, frontal bossing, sinofris, Burun kökü basık, burun çok küçük ve antevert nostriller tespit edildi. Karyotip analizi normal gelen hastanın (46,XX), göz konsültasyonu ve ekokardiografi sonuçları normal olarak değerlendirildi. Çift yönlü kafa grafisinde kranium makrosefalik ve J tipi sella mevcudiyeti gözlendi (Şekil 1). Hasta bu bulgularıyla, oldukça nadir görülen OSMED sendromu olarak düşünüldü. Bu tanı klinik ve radyolojik bulgulardan yola çıkılarak konuldu (Şekil 1).

TARTIŞMA VE SONUÇ: Sunduğumuz bu vakanın, klinik ve radyolojik olarak OSMED sendromu ile uyumlu olduğunu düşünmekteyiz. Bu sendromun, otozomal resesif kalıtımlı bir sendrom olması özellikle ailenin gelecek nesillerinde tanı koyma açısından önemlidir. Multidisipliner bir yaklaşımla hastalığın tanısı konarak sonraki nesillere yönelik araştırmalar yapmak uygun olacaktır.

Anahtar Kelimeler: OSMED sendromu, İskelet Displazisi, Dismorfoloji

P-135 [Klinik Genetik ve Dismorfoloji]

Mcp-1 (A-2518g) Ve Ccr2 (G190a) Polimorfizmlerinin Ve Mcp-1 Gen Ekspresyonunun Fmf Kliniği/Mefv Gen Mutasyonlarıyla İlişkisinin Araştırılması

Şenol Çitli[1], Nadir Koçak[2], Hasan Acar[2], Tülin Çora[2]

[1]Trabzon Kanuni Eğitim ve Araştırma Hastanesi, Tıbbi Genetik, Trabzon
[2]Selçuk Üniversitesi Tıp Fakültesi, Tıbbi genetik Anabilim Dalı, Konya

GİRİŞ VE AMAÇ: Çalışmamızda inflamatuar bir hastalık olan Ailesel Akdeniz Ateşi hastalığında farklı klinik bulguların varlığı ve bu duruma neden olabilecek mekanizmaları araştırmayı hedefledik. Bu amaçla inflamatuar sürecin önemli elemanları olan ve inflamatuar süreci yöneten kemokinler üzerine eğildik. Ailevi akdeniz ateşi hastalığında kritik rolleri üstlenen monosit/makrofajların üzerinde esas etkili kemokinler olan MCP-1 ve onun reseptörü CCR2 üzerine yoğunlaştık. Bu moleküllerin en sık çalışılan ve fonksiyonları üzerinde etkili olan MCP-1 (A-2518G) ve CCR2 (G190A) polimorfizmlerini ve promotor bölgede yer aldığı için MCP-1 (A-2518G) ekspresyon düzeylerini araştırmayı amaçladık

YÖNTEM: Bu amaçla 125 erkek ve 104 kadın toplam 229 birey çalışmaya dahil edilmiştir. Bunlardan 75 tanesi MEFV geni açısından homozigot mutant, 77 tanesi heterozigot mutant bireyler iken 77 tanesi MEFV geninde mutasyon taşımıyordu. Ayrıca bunların tel hashomer kriterlerine göre yapılan klinik değerlendirmesinde ise 120 bireyin FMF kliniği mevcuttu, 107 bireyin ise FMF kliniği yoktu. Vakalardan alınan kan örneklerinden DNA ve RNA izole edildi. PCR-RFLP tekniği ile genotiplendirme analizi yapıldı.

Ayrıca Real-time PCR yöntemiyle de ekspresyon analizleri çalışıldı. Çıkan sonuçlar istatistiksel olarak değerlendirildi.

BULGULAR: Yapılan değerlendirmede FMF hastalığı/genetiği ile MCP-1 (A-2518G) ve CCR2 (G190A) genotipleri ve allel frekansları arasında anlamlı bir ilişki bulanamamıştır. Yapılan ekspresyon analizinde ise fmf kliniği olanlarda olmayanlara göre MCP-1 ekspresyonunun arttığı tespit edilmiştir. Ayrıca MEFV geni heterozigot mutant olan grupta MEFV geninde mutasyon taşımayan gruba göre MCP-1 ekspresyonu artarken MEFV geni homozigot olan grupta bu artış daha fazla tespit edildi. Bunun yanında, MCP-1 (A-2518G) homozigot mutant grupta daha yüksek olmak üzere MCP-1 homozigot ve heterozigot mutant grupta da MCP-1 ekspresyonu artmış olarak bulundu.

TARTIŞMA VE SONUÇ: Bu bulgularla MCP-1 ekspresyonunun FMF hastalığında önemli olduğu, FMF hastaları arasındaki klinik farklılıkları açıklayabileceği ve şüpheli durumlarda bir gösterge olabileceği sonucuna varıldı. Ayrıca MEFV mutasyonlarıyla MCP-1 ekspresyonunun ilişkili olduğu, MEFV mutasyonlarının MCP-1 transkripsiyonunu arttırarak inflamasyonu şiddetlendirebileceği düşünüldü. Bunun yanında MCP-1(A-2518G) mutasyonlarıyla MCP-1 ekspresyonlarının artması FMF hastalığına ayrıca katkıda bulunduğu şeklinde yorumlandı

Anahtar Kelimeler: MEFV, MCP-1, CCR2, ekspresyon

P-136 [Klinik Genetik ve Dismorfoloji]

Bruck Sendromlu Bir Vaka

Ebru Marzioğlu Özdemir[1], Hasan Kahveci[2], Fatma Başoğlu[3], Çiğdem Yüce Kahraman[1]

[1]Erzurum Bölge Eğitim ve Araştırma Hastanesi Tıbbi Genetik Bölümü
[2]Erzurum Nene Hatun Kadın Hastalıkları ve Doğum Hastanesi Yeni Doğan Yoğun Bakım Ünitesi
[3]Erzurum Bölge Eğitim ve Araştırma Hastanesi Fizik Tedavi ve Rehabilitasyon Bölümü

GİRİŞ VE AMAÇ: Bruck Sendromu, konjenital kontraktürler ve genellikle infantil dönemde başlayan fraktürlerle karakterize bir sendromdur. Kısa boy, ciddi ekstremite deformiteleri ve ilerleyici skolyoz sendromun diğer bulgularındandır. Vakamızın nadir görülen bu hastalık tablosuna katkı sağlayacağını düşünüyoruz.

YÖNTEM: Serviste görülen hastanın fizik muayenesi, dismorfik muayenesi yapılıp moleküler analiz için DNA sı dış merkezli laboratuara gönderilmiştir.

BULGULAR: Yenidoğan servisinde takip edilen hastamızda konjenital eklem kontraktürleri, artmış kemik frajilitesi, spontan fraktürler, yumru ayak (rocker bottom feet), dismorfik yüz görünümü mevcuttu.

TARTIŞMA VE SONUÇ: Yenidoğan dönemindede artan kemik frajilitesi ile vakamız Bruck sendromuna katkıda bulunacaktır.

Anahtar Kelimeler: Bruck Sendromu, kontraktür, spontan fraktür, kemik frajilitesi

P-137 [Klinik Genetik ve Dismorfoloji]

Varyant Klinefelter Sendromu Olan Bir Olguda Hidrosefali ve Epilepsi

Selcan Zeybek[1], Füsun Düzcan[1], Özlem Boz[1], Cavidan Nur Semerci[1], Sebahat Yılmaz Ağladıoğlu[2]

[1]Pamukkale Üniversitesi,Tıbbi Genetik Anabilim Dalı,Denizli
[2]Pamukkale Üniversitesi,Pediatrik Endokrinoloji Bilim Dalı,Denizli

GİRİŞ VE AMAÇ: Erkeklerde tipik 46,XY karyotipi dışında bir veya daha fazla ek X kromozomu varlığı testiküler disgenezi ve hipergonadotropik hipogonadizme neden olmaktadır. Bu nedenle 48,XXYY, 49,XXXXY ve 48,XXXY gibi karyotiplerinin varlığı genelde Klinefelter Sendromu varyantı olarak düşünülmektedir. Ancak bu olgularda konjenital malformasyonlar, ek medikal problemler ve daha kompleks psikolojik durumlar için artmış risk nedeniyle 47,XXY'den ayrı bir klinik önem oluşturmaktadır.

YÖNTEM: Hipergonadotropik hipogonadizm ve osteoporoz nedeniyle çocuk endokrin polikliniğinde takip edilirken tarafımıza yönlendirilen 15 yaşındaki olgumuzun muayene ve tetkiklerinde uzun boy, dismorfik yüz görünümü, her iki dirsek ekleminde supinasyon ve pronasyon kısıtlılığı, her iki elde kamptodaktili, sekundum ASD, mikroorşidizm ve hafif düzey mental retardasyon saptandı. Öyküsünde bilinen epilepsisi olduğu ve hidrosefali nedeniyle opere olduğu öğrenildi.

BULGULAR: Yapılan kromozom analizinde 48,XXXY karyotipi saptandı.

TARTIŞMA VE SONUÇ: Bu çalışma ile hem varyant Klinefelter sendromunun ayrı bir sendrom olarak değerlendirilmesi hem de 48,XXXY karyotipli olgularda oldukça nadir görülen hidrosefali açısından da araştırılması gerekliliği vurgulanmıştır.

Anahtar Kelimeler: varyant, Klinefelter sendromu, hidrosefali

P-138 [Klinik Genetik ve Dismorfoloji]

Mental Retardasyon ve Marfanoid Yapıya Sahip Olan 2 Kardeşte Ekzom Analizi Sonuçlarının Değerlendirilmesi

Burak Durmaz[1], Yavuz Bayram[2], Tahir Atik[3], Davut Pehlivan[2], Ender Karaca[2], Tomasz Gambin[2], Richard A Gibbs[4], Ferda Özkınay[1], James R Lupski[2], Özgür Çoğulu[1]

[1]Ege Üniversitesi Tıp Fakültesi, Tıbbi Genetik Anabilim Dalı, Bornova, İzmir
[2]Baylor College of Medicine, Department of Molecular and Human Genetics, Houston, Texas, USA
[3]Ege Üniversitesi Tıp Fakültesi, Çocuk Salığı ve Hastalıkları Anabilim Dalı, Genetik Bilim Dalı., Bornova, İzmir
[4]Baylor College of Medicine, Human Genome Sequencing Center, Houston, Texas, USA

GİRİŞ VE AMAÇ: Mental retardasyon, zihinsel fonksiyonların, çevreye uyum yeteneği ile birlikte sosyal yaşam ve iletişim becerilerinin kısıtlılığı ile karakterize bir klinik durumdur. Genel popülasyonun %1-3'ünü etkilemekle birlikte %25-50'sinden genetik nedenler sorumlu tutulmuştur. X'e bağlı mental retardasyon izole (nonsendromik) olabileceği gibi bir takım klinik ve dismorfik bulgularla birlikte de (sendromik) görülebilmektedir. Burada sunulan olgular, mental retardasyon, uzun yüz, eklem gevşekliği nedeniyle başvuran 13 ve 23 yaşında iki erkek kardeş olgudur. Özgeçmişlerinde miadında, normal spontan doğum ile doğdukları ve motor gelişim basamaklarının normal olduğu belirtilmiştir. Soygeçmişlerinde, anne ve babası arasında akrabalık ve ailede benzer bir olgunun olmadığı not edilmiştir.

YÖNTEM: Olguların yapılan fizik muayenelerinde boy, kilo ve baş çevreleri 97 persentilin üzerinde, dismorfik bakıda uzun ve üçgen yüz yapısı, dar burun köprüsü, yüksek damak, kısa filtrum, pektus ekskavatum, araknodaktili ve eklemlerde gevşeklik saptanmış; diğer sistem bakıları olağan olarak değerlendirilmiştir. Tam kan sayımı, biyokimyasal, endokrinolojik ve metabolik tarama testleri, kemik surveyi, kraniyal MRI, karın USG, kulak ve göz bakıları normal olarak saptanmıştır. Yapılan kardiyolojik değerlendirmeler ve EKO normal olarak değerlendirilmiştir. Yapılan IQ testlerinde hafif-orta mental retardasyon saptanmıştır.

BULGULAR: Periferik kandan çalışılan karyotip ve subtelomerik FISH analizlerinde herhangi bir patoloji görülmemiştir. Bildirilen 2 kardeşte yapılan ekzom sekanslama sonucunda homozigotluk gösteren varyantlar arasında, olguların kliniği ile uyumlu, X'e bağlı kalıtılan sendromik mental retardasyon tip 14'ten sorumlu UPF3B geni 7. ekzonunda çerçeve kaymasına neden

olan c.674_677delTTTC mutasyonu olduğu gözlenmiştir. Yapılan sanger sekanslama ile aynı mutasyon doğrulanmıştır.

TARTIŞMA VE SONUÇ: Olguların klinik özellikleri, literatürde tanımlanmış olan UPF3B geni mutasyonuna sahip olgularla uyumluydu. Sonuç olarak bu olgular, mevcut klinik bulguları ve genetik analizleri sonucunda X'e bağlı sendromik mental retardasyon tip 14 olarak değerlendirilmiştir. Bu çalışmada, mental retardasyon gibi geniş spektrum gösteren ve birçok nadir alt varyantı bulunan klinik durumlarda ekzom sekanslamanın tanı koymadaki katkısı vurgulanmaktadır.

Anahtar Kelimeler: mental retardasyon, marfanoid yapı, ekzom sekanslama, UPF3B

P-139 [Klinik Genetik ve Dismorfoloji]

A Syndrome of Mental Retardation, Microcephaly, Growth Retardation, Cataracts, Hearing Loss, Joint Contractures, Psychiatric Disorders and Facial Dysmorphism…

İbrahim Şahin, Şener Taşdemir, Haktan Bağış Erdem, Abdulgani Tatar

Department of Medical Genetics, Ataturk University, Erzurum, Turkey

INTRODUCTION - OBJECTIVE: We report on a Turkish boy with a previously undescribed syndrome of mental retardation, microcephaly, growth retardation, bilateral congenital cortical cataracts, bilateral hearing loss, joint contractures (especially pelvic and knees), psychiatric disorders (obsessive-compulsive disorder and attention deficit hyperactivity disorder), skin manifestations, brachydactyly, clinodactyly and facial dysmorphism. The case seems to be sporadic because there is no remarkable family history. The disorder we describe is similar to tricho-rhino-phalangeal syndrome (type 1 and type 2), 'Mental retardation, microcephaly, growth retardation, joint contractures, and facial dysmorphism' (MIM: 606242, also known as Kondoh Syndrome), 'Microcephaly, growth retardation, cataract, hearing loss, and unusual appearance' (MIM: 612947), 'Growth failure, microcephaly, mental retardation, cataracts, large joint contractures, osteoporosis, cortical dysplasia, and cerebellar atrophy' (MIM: 608278) and Cerebro-Oculo-Facio-Skeletal Syndrome (COFS) but distinguishes from them with additional features. Genetic tests will be performed. The case and the other disorders in relationship to this entity are discussed.

METHOD: introduction

RESULTS: introduction

CONCLUSIONS: introduction

Keywords: Mental Retardation, Microcephaly, Growth Retardation, Cataracts, Hearing Loss, Joint Contractures, Psychiatric Disorders

P-140 [Klinik Genetik ve Dismorfoloji]

Otostopçu Baş Parmağı Bulgusu Olmayan Ağır Bir Diastrofik Displazi Olgusu

Selcan Zeybek[1], Füsun Düzcan[1], Özlem Boz[1], Ali Koçyiğit[2], Hacer Ergin[3]

[1]*Pamukkale Üniversitesi,Tıbbi Genetik Anabilim Dalı,Denizli*
[2]*Pamukkale Üniversitesi, Radyoloji Anabilim Dalı, Denizli*
[3]*Pamukkale Üniversitesi, Çocuk Sağlığı ve Hastalıkları Anabilim Dalı, Denizli*

GİRİŞ VE AMAÇ: Diastrofik displazi (MIM#222600); orantısız boy kısalığı, normal baş çevresi, kistik görünümlü dış kulak yapısı, spinal deformiteler (skolyoz, artmış lomber lordoz, servikal kifoz gibi), otostopçu baş parmağı, büyük eklem kontraktürleri ile karakterize otozomal resesif kalıtılan bir sendromdur. Diğer önemli bulguları arasında parmakların ulnar deviyasyonu, ayaklarda sandal gap deformitesi, pes ekinovarus ve yarık damak yer alır. Tanısı; klinik, radyolojik ve histopatolojik bulgularla konur. Nadir görülen bu sendroma neden olduğu bilinen SLC26A2 geni mutasyonlarının moleküler analizi ile tanı doğrulanır. Alt grubu olan varyant Diastrofik displazi (hafif tip); >10 persantilden uzun boy olması, otostopçu baş parmağı yokluğu ve diğer bulguların daha az etkilenmiş olmasıyla klasik tip Diastrofik displaziden ayrılır.

YÖNTEM: Anne ve babası arasında akraba evliliği olmayan ancak aynı köyden olan 22 aylık erkek olgumuz, 6 aylık iken bronkopnömoni nedeniyle pediatri yoğun bakımda yatmaktayken dismorfik yüz görünümü ve pes ekinovarus nedeniyle tarafımıza konsulte edildi.

BULGULAR: Muayenesinde boy kısalığı(<3 p), kulaklarda karnıbahar görüntüsü, minör dismorfik yüz bulguları, pes ekinovarus nedeniyle operasyon skarları, diz ve dirsek eklemlerinde ekstansiyon, metakarpofalengeal eklemlerinde fleksiyon kısıtlılığı, açıklığı sola bakan skolyoz ve bilateral proksimal yerleşimli büyük baş parmaklar saptandı. Muayene ve radyolojik bulgularla Diastrofik displazi klinik tanısı alan olgumuz izlemi sırasında skolyoz nedeniyle iki kez opere edildi

TARTIŞMA VE SONUÇ: Klasik tip Diastrofik displazili bir olgunun varyant tipten ayrımında, otostopçu baş parmağı varlığı ile birlikte el bulgularının daha şiddetli olmasının mutlak gerekmediği, klinik ve radyolojik olarak diğer iskelet sistemi bulgularının şiddetinin tanı için daha önemli olduğunu vurgulamak için sunulmuştur.

Anahtar Kelimeler: Otostopçu baş parmağı, Diastrofik Displazi, skolyoz

P-141 [Klinik Genetik ve Dismorfoloji]

46,XY,add(13)(pter>g34?) Karyotipine Sahip Olgu Sunumu

Tülay Tos[1], Alper Han Çebi[2], Mevlit İkbal[2], Deniz Yüksel[3]

[1]*Dr. Sami Ulus Kadın Doğum ve Çocuk Hastalıkları Eğitim Araştırma Hastanesi, Tıbbi Genetik Bölümü, Ankara*
[2]*Karadeniz Teknik Üniversitesi Tıp Fakültesi, Tıbbi Genetik Anabilim Dalı, Trabzon*
[3]*Dr. Sami Ulus Kadın Doğum, Çocuk Hastalıkları Eğitim Araştırma Hastanesi, Pediatrik Nöroloji Bölümü, Ankara*

GİRİŞ VE AMAÇ: Kromozomun tamamının veya bir bölümünün kaybı ya da fazlalığı ile giden kromozomal bozukluklar tanımlanmış olmakla birlikte bunlar daha çok kendiliğinden düşen fetüslerde ortaya çıkar. Doğumdan sonra yaşamla bağdaşan parsiyel monozomiler ya da trizomiler fenotipik değişimlerle ilgili bize ön fikirler sunmaktadır.

YÖNTEM: Hastadan periferik kandan kromozom analizi çalışıldı. Sonucuna bağlı olarak anne babadan da kromozom analizi çalışıldı.

BULGULAR: 3 aylık erkek hasta atipik yüz görünümü nedeni ile polikliniğimize refere edildi. Prenatal öyküsünde annede hipotiroidiye bağlı ilaç kullanım öyküsü mevcuttu. Hasta 3170 gram olarak sezaryen yöntemi ile dünyaya gelmiş. Vücut ağırlığı 7200 gram, boy 65 santimetre, baş çevresi 39 santimetre. Fizik muayenesinde frontal bossingi mevcut. Burun kökü basık, filtrumu belirgindi. Umblikal hernisi mevcuttu. Hastaya yapılan ekokardiogramda ASD, VSD rapor edilmiş. Kranial MR'ı korpus kallosum istmus superior komşuluğunda interhemisferik fissür sağ tarafında BOS ile izointens 20*8*9 mm kistik yapı (arachnoid kist) olarak rapor edilmiş. Yapılan kromozom analizi 46,XY,add(13)(pter>g34..?) olarak gelen hastanın babası 46,XY annesi 46,XX,t(11;13)(q23;q34)olarak rapor edilmiş

TARTIŞMA VE SONUÇ: Hastadan çıkan kromozom analizi sonucuna göre oluşabilecek yeni bir genotip fenotip korelasyonu için ileri moleküler tetkik planlandı.

Anahtar Kelimeler: add(13), kromozomal anomali, dengeli taşıyıcılık

P-142 [Klinik Genetik ve Dismorfoloji]

46,XY,add(10) Karyotipli Olgu Sunumu

Tülay Tos[1], Serhat Seyhan[2], Alper Han Çebi[2]

[1]Dr. Sami Ulus Kadın Doğum ve Çocuk Hastalıkları Eğitim Araştırma Hastanesi, Tıbbi Genetik Bölümü, Ankara
[2]Karadeniz Teknik Üniversitesi Tıp Fakültesi, Tıbbi Genetik Anabilim Dalı, Trabzon

GİRİŞ VE AMAÇ: Yenidoğanlarda kromozomal bozuklukların genel görülme sıklığı 160 canlı doğumda 1'dir. Kromozomal bozukluklar yapısal ya da sayısal olabilir. Yapısal bozukluklar 375 canlı doğumda 1 görülür ve dengeli ve dengesiz olarak ikiye ayrılır. Genel itibariyle dengeli yapısal bozuklar daha sık görülürken bizim vakamızın da içinde olduğu grup olan dengesiz yapısal bozukluklar daha nadir gözlenmektedir.

YÖNTEM: Kliniğimize yönlendirilen hastaya kromozomal problemleri incelemek amacıyla periferik kandan kromozom analizi yapıldı. Karyotip sonucu familyal olabileceği düşünülerek anne ve babaya da yine periferik kandan kromozom analizi yapıldı.

BULGULAR: Prenatal hikayesi normal olan erkek hastamız miadında 3300 gr doğmuş. Akraba olan (3.derece 1. kuzen) anne ve babanın ilk çocuğudur. Hastanın fizik muayenesinde frontal bossing, hipertelorizm, burun kökü basıklığı, mikrognati, üçgen ağız, displastik kulaklar, meme başlarında ayrılma, skrotumda hipoplazi, mikropenis ve sağ ayak 3. parmak hipoplazik olarak izlendi. Skrotal USG'de her iki testis skrotumda ve inguinal kanalda izlenmeyince Pediatrik Cerrahi Bölümüne başvuran hastanın iki testisi de operasyonla indirilmiş. 2 mm reduktabl umblikal hernisi olan hastanın sol testis skrotumda palpe edilirken sağ testis atrofik olduğu için palpe edilemedi. Göz bölümünde de strabismus nedeniyle opere edilmiş. Endokrinoloji bölümünün hipogonadotropik hipogonadizm düşündüğü hastanın transfontanel USG'sinde minimal kanama odakları ve kranial MR ise corpus callozum ince, frontotemporal atrofi? olarak raporlanmış. Hastaya tanı amaçlı yapılan diğer testler de herhangi bir şey saptanmamış.

TARTIŞMA VE SONUÇ: Hastamıza ait yaptığımız kromozom analizi 46,XY,add(10) olarak sonuçlandı. Ek olarak ebeveynlere de yaptığımız analiz sonucu normal saptanmış. Bunun üzerine hastamızdaki mevcut bulguların çıkan sonuca bağlı olduğu ve de novo ortaya çıktığı öngörüldü. Mevcut bulgularla hastaya ait sonucun ne kadar örtüştüğü ileri moleküler tetkiklerle aydınlatılacaktır.

Anahtar Kelimeler: add(10), kromozomal anomali, de nova değişiklik

P-143 [Klinik Genetik ve Dismorfoloji]

A Clinical Report: Proteus Syndrome

Şener Taşdemir, İbrahim Şahin, Haktan Bağış Erdem, Abdulgani Tatar

Department of Medical Genetics, Ataturk University, Erzurum, Turkey

INTRODUCTION - OBJECTIVE: Proteus Syndrome (PS) was first described in 1979. PS is a very rare genetic disorder, a very rough estimate is that it affects 1: 1,000,000-1: 10,000,000. PS characterized by progressive, segmental or patchy overgrowth of diverse tissues of all germ layers, most commonly affecting the skeleton, skin, adipose and central nervous systems. Most of the affected individuals have little or no manifestations at birth. The first manifestations occur between age six and 18 months with asymmetric overgrowth. PS develops and progresses rapidly beginning in the toddler period, and relentlessly progresses through childhood, causing a severe overgrowth and disfigurement. Major findings are distorting, progressive overgrowth, cerebriform connective tissue nevi, linear verrucous epidermal nevus, adipose dysregulation, vascular malformations, tumors and facial dysmorphic features. PS is not inherited. More than 90% of those who meet clinical criteria for PS have a somatic mosaic mutation in AKT1 (the only single mutation is p.Glu17Lys). Here we report a ten-month-old girl with left hemihypertrophy (from head to toe). Despite normal body proportions at birth, her left side progressively and disproportionately overgrew starting after birth. Her facial features are very distinct and also there is a venous malformation on the left ankle. Her DNA will be analyzed for AKT1 mutations.

METHOD: introduction

RESULTS: introduction

CONCLUSIONS: introduction

Keywords: Proteus syndrome, hemihypertrophy, nevus, venous malformation

P-144 [Klinik Genetik ve Dismorfoloji]

CNGA3 ile İlişkili Akromatopsi

Serdar Karatoprak[1], Susanne Kohl[2], Abuzer Gündüz[3], Ibrahim Tekedereli[1]

[1]İnönü Üniversitesi Tıp Fakültesi, Tıbbi Biyoloji ve Genetik Anabilim, Malatya
[2]Tübingen Üniversitesi, Oftalmoloji Merkezi, Göz Araştırma Enstitüsü Moleküler Genetik Laboratuvarı, Tübingen
[3]İnönü Üniversitesi Tıp Fakültesi, Göz Hastalıkları Anabilim, Malatya

GİRİŞ VE AMAÇ: Akromatopsi renk körlüğü ve görme kaybı ile giden, otozomal resesif kalıtım gösteren, insidansı yaklaşık 1/30000 olan bir grup hastalığın ortak adıdır. Hastalığa neden olan 5 farklı gen bildirilmiştir. Akromatopsi; CNGA3 (cyclicnucleotide-gatedchannel alpha-3), CNGB3 (cyclicnucleotide-gatedchannel beta-3),GNAT2 (guaninenucleotide-binding protein G(t) subunit alpha-2), PDE6C (cone 30,50-cyclic guanosine monophosphate specific phosphodiesterase subunit alpha) ve PDE6H (phosphodiesterase 6H, cGMP-specific, cone, gamma) genlerindeki mutasyonlardan kaynaklanmaktadır. Görme kaybı ve renk körlüğü ile polikliniğimize başvuran bir ailenin yapılan muayene ve konsültasyonları sonucunda Akromatopsi 2 ön tanısı düşünüldü. Hastalığa neden olan genin tanımlanabilmesi için moleküler çalışma yapıldı.

YÖNTEM: 3 hasta için klinik muayene ve konsültasyon yapıldı. Klinik olarak tanı koyulan hastalara moleküler çalışma yapıldı. Moleküler test sanger sekanslama ile CNGA3 geni için standart metodlara uygun olarak yapıldı.

BULGULAR: Tüm hastalarda görme kaybı, renk körlüğü tespit edildi. Fundus muayenesinde bir hastada bilateral makülopati saptandı, diğer hastaların ise fundus muayenesinde herhangi bir patoloji saptanmadı. Moleküler analiz sonrası ailede CNGA3 geni 7. ekzonda homozigot c.947G>A (p.W316X) mutasyonu saptandı.

TARTIŞMA VE SONUÇ: Akromatopsi hastalığı, çalışmaya alınan ailede CNGA3 genindeki homozigot c.947G>A (p.W316X) mutasyondan kaynaklanmaktadır. Ailede akraba evliliklerinin olması da otozomal resesif kalıtımı desteklemektedir.

Anahtar Kelimeler: Akromatopsi, CNGA3 geni, mutasyon

Calısmaya alınan ailenin pedigrisi

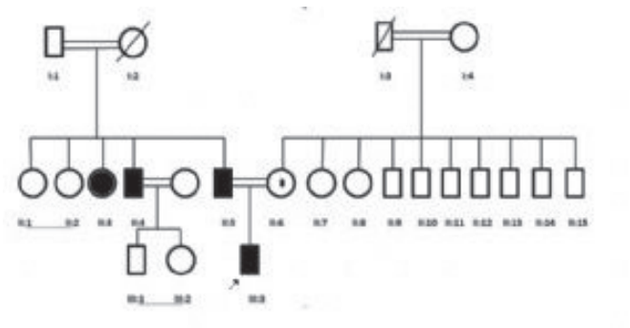

Çalışmaya alınan 4 akromatopsi hastasının klinik özellikleri

**Muayene edilmeyen hastayı belirtmektedir.*

P-145 [Klinik Genetik ve Dismorfoloji]

Yana Bakış Kısıtlılığı ve İlerleyici Skolyozu Olan İki Kardeşte ROBO3 Geninde Yeni Mutasyon

Emine Yaşar[1], Alexander Volk[2], Serdar Karatoprak[1], Mehmet Fatih Korkmaz[3], Abuzer Gündüz[4], Ibrahim Tekedereli[1]

[1]İnönü Üniversitesi, Tıbbi Biyoloji ve Genetik Anabilim Dalı, Malatya
[2]Hamburg-Eppendorf Üniversitesi, İnsan Genetik Enstitüsü, Hamburg
[3]İnönü Üniversitesi, Ortopedi ve Travmatoloji Anabilim Dalı, Malatya
[4]İnönü Üniversitesi, Göz Hastalıkları Anabilim Dalı, Malatya

GİRİŞ VE AMAÇ: Yana bakış felci ve ilerleyici skolyoz (Horizontal gaze palsy and progressive scoliosis) (HGPPS) otozomal resesif kalıtılan, nadir görülen bir sendrom olup hastalığa neden olan gen 11. kromozomda yerleşik olan ROBO3 (Roundabout axon guidance receptor homolog 3) genidir.

YÖNTEM: Kısıtlı horizontal göz hareketleri ve skolyoz'u bulunan iki kız kardeşin nörolojik, oftalmolojik ve ortopedik muayenesi ile radyolojik görüntülemeleri yapıldı ve HGPPS ön tanısı düşünülen hastalar için ROBO3 geni sekans analizi çalışıldı.

BULGULAR: Her iki hastanın ROBO3 geni 6. ekzonunda 1264-1266 bazlarda delesyon tespit edildi.

TARTIŞMA VE SONUÇ: Daha önce bildirilmeyen bu patolojik mutasyona sahip hastalar literatür ışığında sunulmuştur.

Anahtar Kelimeler: Akson, mutasyon, nistagmus, skolyoz.

P-146 [Klinik Genetik ve Dismorfoloji]

Hipohidrotik Ektodermal Displazili Bir Vaka

Ebru Marzioğlu Özdemir[1], Melek Kadı[2]

[1]Erzurum Bölge Eğitim ve Araştırma Hastanesi Tıbbi Genetik Bölümü
[2]Erzurum Bölge Eğitim ve Araştırma Hastanesi Cildiye Bölümü

GİRİŞ VE AMAÇ: Ektodermal displaziler; epidermis, deri ekleri ve dişler başta olmak üzere ektoderm kökenli organları tutan konjenital ve genetik geçişli bir hastalık gurubudur. Bu gurupta sık görülen hastalıklar arasında yer alan hipohidrotik ektodermal displazi başlıca hipotrikoz, hipo/anhidroz ve hipo/anodonti ile karakterizedir. Koni şekilli primer dişler tanıda yardımcıdır.

YÖNTEM: Cildiye polikliniği tarafından Tıbbi Genetik Polikliniğine yönlendirilen hastanın fizik ve dismorfik muayenesi yapıldı, dosyası incelendi.

BULGULAR: Dismorfik muayenesi Hipohidrotik Ektodermal Displazi ile uyumlu olan hastaya klinik tanı koyuldu

TARTIŞMA VE SONUÇ: Vakamızın dismorfik muayenin öneminin anlaşılmasına ve nadir görülen bu sendroma katkıda bulunacağı düşüncesindeyiz.

Anahtar Kelimeler: hipo/anhidroz, koni şeklinde dişler, epistaksis, hipotrikoz, hipo/anodonti

P-147 [Klinik Genetik ve Dismorfoloji]

Sotos Sendromlu Bir Olgu Sunumu

Fatih Mehmet Keni[1], Sevim Karakaş Çelik[2]

[1]İstanbul Eğitim ve Araştırma Hastanesi
[2]Bülent Ecevit Üniversitesi

GİRİŞ VE AMAÇ: Sotos sendromu veya serebral jigantizm; uzun boy, ileri kemik yaşı, tipik yüz anormallikleri ve gelişimsel gerilik ile karakterize nadir görülen genetik bir bozukluktur. Ayrıca konjenital kardiyak defektler, mental retardasyon ve davranışsal problemler de bu sendroma eşlik edebilir.

YÖNTEM: Klinik değerlendirme ve genetik tanı

BULGULAR: Yenidoğan döneminden itibaren boy, vücut ağırlığı ve baş çevresi persentilleri >97 olan, antenatal dönemdeki fetal ölçümlerde 2 hafta ileri olduğu anamnezle öğrenilen olgunun yapılan fizik incelemede frontal bossing, facial asimetri, dolikosefali ve el ve ayaklarda aşırı büyüklük tespit edildi. Hastanın kranial MR incelemesinde, korpus kallosumda total incelme-atrofi saptandı. Olguda Sotos sendromu düşünülerek genetik analiz yapıldı. Nuclear receptor binding SET-Domain 1 (NSD-1) geninde 5q35 delesyonu tespit edilen hastaya Sotos Sendromu tanısı konuldu.

TARTIŞMA VE SONUÇ: Bu vaka sunumunda, boy uzunluğu ile izlenen ve Sotos sendromu tanısı alan bir olgu sunulmuştur.

Anahtar Kelimeler: Sotos sendromu, Uzun boy, Dolikosfali, 5q35 delesyonu

P-148 [Klinik Genetik ve Dismorfoloji]

Syndromic Microphthalmia-3 with Anal Atresia

Haktan Bağış Erdem, Şener Taşdemir, İbrahim Şahin, Abdulgani Tatar

Department of Medical Genetics, Atatürk University, Erzurum, Turkey

INTRODUCTION - OBJECTIVE: Syndromic microphtalmia-3 (MCOPS3) is a rare disease, includes microphthalmia or clinical anophthalmia with/without defects of the optic tract, optic chiasm and optic nerve. In addition to ocular abnormalities, we can see seizures, motor disability, neurocognitive delays, sensorineural hearing loss and esophageal atresia (atresia of gastrointestinal tract) with MCOPS3. Another major complication is hypoplasia of the anterior pituitary, which causes growth hormone deficiency; nevertheless, gonadotropin deficiency is likely to be the most expected endocrinopathy in patients with SOX2 mutation.

METHOD: Clinical evaluation

RESULTS: Micropthlmia and anal atresia

CONCLUSIONS: Since 1988 only esophageal atresia has been reported as a gastrointestinal tract abnormality, but anal atresia is a different finding which has not been reported with syndromic microphtalmia-3 yet.

Keywords: microphthalmia, anophthalmia, esophageal atresia, anal atresia

Facial Apper

P-149 [Klinik Genetik ve Dismorfoloji]

Mosaic Trisomy 9: A Case Study

Esen Gümüşlü, Seda Eren, Buket Doğruoğlu, Zeynep İlkay, Naci Çine, Deniz Akkoyunlu, Hakan Savlı

Kocaeli University Medical Genetics Department, Kocaeli

INTRODUCTION - OBJECTIVE: Trisomy 9 Mosaicism syndrome, is a rare chromosomal disorder. Associated symptoms and findings may vary greatly in range and severity, depending on the percentage of cells with the extra chromosome. Common features include intrauterine growth retardation, mental retardation, congenital heart defects and craniofacial abnormalities. The syndrome may also be characterized by musculoskeletal, genital, renal abnormalities. A patient from intensive care unit was referred to us with intrauterine growth retardation,dysmorphic features and microcephaly for genetic evaluation.

METHOD: Chromosome analysis from lymphocytes was performed and GTG banding was used for analysis. Also skin biopsy was performed for further chromosomal evaluation.

RESULTS: In patients physical examination, multiple dysmorphic features including microcephaly, prominent forehead, low set ears, facial asymmetry and long philtrum was detected.His systemic examination revealed cardiac and renal anomalies. Cytogenetic analysis on GTG-banding karyotypes showed mosaicism 47,XY,+9[7]/46,XY[93]. Patient died because of aspiration pneumonia and cardiac insufficiency at 6 months of age.

CONCLUSIONS: Mosaic trisomy 9 is an infrequent condition associated with limited survival. The clinical variability observed in mosaic trisomy 9 may result either from a varying degree of mosaicism or from the different tissues involved. Here we report on a patient with low mosaicism rate and short survival time. Patients with long-term survival are fundamental to better delineate the clinical picture and to determine the evolution and follow-up of mosaic trisomy 9.

Keywords: trisomy 9, mosaicism, survival

P-150 [Klinik Genetik ve Dismorfoloji]

Case Report: Bardet-Biedl Syndrome

Abdulgani Tatar[1], Haktan Bağış Erdem[1], İbrahim Şahin[1], Atilla Çayır[2], Şener Taşdemir[1]

[1]*Department of Medical Genetics, Atatürk University, Erzurum, Turkey*
[2]*Department of Pediatric Endocrinology, Regional Training and Research Hospital, Erzurum, Turkey*

INTRODUCTION - OBJECTIVE: Bardet-Biedl syndrome (BBS) is a rare ciliopathic human autosomal recessive disorder chacterized by major findings of truncal obesity, postaxial polydactyly, rod-cone dystrophy, intellectual disability, male hypogonadotrophic hypogonadism, and renal dysfunction. The diagnosis is based on clinical findings. It is suggested that the presence of four primary features or three primary features with two secondary features is diagnostic for BBS. The diagnosis can be also confirmed by sequencing of known disease-causing mutations in approximately %80 of patients. BBS genes are responsible from encoding proteins that localise to the cilia and basal body and are involved in cilia biogenesis and function.

METHOD: Clinical Evaluation

RESULTS: Hypogenitalism, retinitis pigmentosa, postaxial polydactyly, structural renal abnormalities and intellectual disability

CONCLUSIONS: We present a classical case of BBS, consulted from Erzurum Regional Training and Research Hospital, Department of Pediatric Endocrinology with hypogenitalism and features such as retinitis pigmentosa, postaxial polydactyly, structural renal abnormalities and intellectual disability along with a brief review of the literature.

Keywords: Bardet-Biedl, hypogonadotrophic hypogonadism, obesity, rod-cone dystrophy, polydactyly

Facial Apperance

P-151 [Klinik Genetik ve Dismorfoloji]

4pter Duplikasyon ve 4qter Delesyonuna Sahip Bir Olgu

Gökhan Ozan Çetin[1], Kanay Yararbaş[2], Füsun Düzcan[1], Özlem Boz[1], C. Nur Semerci[1], Akif Ayaz[1]

[1]Pamukkale Üniversitesi, Tıbbi Genetik Anabilim, Denizli
[2]Düzen Laboratuarlar Grubu, İstanbul

GİRİŞ VE AMAÇ: Subtelomerik 4. kromozom delesyon ve duplikasyonları oldukça nadirdir. Burada anabilim dalımızda tanı konulmuş 4p terminal duplikasyonuna ve 4q terminal delesyonuna sahip bir olguyu sunuyoruz.

YÖNTEM: Multipl konjenital anomali, motor ve mental retardasyon, bilateral inmemiş testis, immün yetmezlik ve bilateral işitme kaybı nedeniyle polikliniğimize yönlendirilen 5 yaşındaki hastanın yapılan fizik bakısında kaput kuadratum, düşük alın ve ense saç çizgisi, hipertelorizm ve sağda belirgin blefarofimozis, antevert nostriller saptandı. Hastanın bir başka merkezde yapılmış periferik kandan kromozom analizi sonucunda 46,XY karyotipi saptanmıştı ve yine aynı merkezde yapılan CHARGE sandromuna yönelik FISH analizinde 8q12.1-8q12.2 bölgesinde delesyon saptanmamıştı.

BULGULAR: Bu bulgularla olguya subtelomerik FISH analizi yapıldı ve sonucunda 4p terminal bölgesinde duplikasyon ve 4q terminal bölgesinde delesyon bulundu. Olgunun ebeveynlerine yapılan kromozom analizi sonucunda normal konstitüsyonel karyotipler saptandı. Olgunun ebeveynlerine subtelomerik FISH, olguya aCGH analizi planlandı.

TARTIŞMA VE SONUÇ: Analiz sonuçları oldukça nadir görülen bu anomalinin daha iyi anlaşılmasına katkıda bulunacaktır.

Anahtar Kelimeler: 4pter duplikasyonu, 4qter delesyonu, moleküler sitogenetik

P-152 [Klinik Genetik ve Dismorfoloji]

Oküloektodermal Sendromlu Bir Olgu

Serdar Mermer, Gülsüm Kayhan, Emriye Ferda Perçin

Gazi Üniversitesi Tıp Fakültesi, Tıbbi Genetik Anabilim dalı, Ankara

GİRİŞ VE AMAÇ: Oküloektodermal Sendrom (OES), Toriello ve ark. (1993) tarafından, aplazia kutis konjenita, epibulbar dermoid, kutanöz hiperpigmentasyon bulguları olan bağımsız iki hastada tanımlanmış, etyolojisi bilinmeyen bir sendromdur. Bu iki hastadan birisinde çenede tekrarlayan dev hücreli granüloma ve uzun kemiklerde non-osfiye fibromlar bildirilmiştir. Daha sonra aplazia kutis konjenita, epibulbar dermoid, kutanöz hiperpigmentasyonu olan çok sayıda OES'li olgu bildirilmiş olmakla birlikte; bu bulguların Ensefalokraniokutanöz lipomatozis'de (ECCL) de görülmesi nedeni ile OES'in, intrakranial anomalilerin de eşlik ettiği ECCL'nin hafif bir varyantı olabileceği tartışılmıştır. Tanımlanan olguların tamamı sporadiktir ve henüz moleküler ya da sitogenetik bir anomali bildirilmemiştir. Bu olgu, OES kriterlerinin değerlendirilmesine katkıda bulunmak amacıyla sunulmuştur.

YÖNTEM: Ciltte lineer hiperpigmentasyon, mandibulanın sol tarafında tekrarlayan dev hücreli gronülom, aplazia kutis konjenita, unilateral epibulbar dermoid, sağ humerus ve sağ klavikulada fibröz kortikal defekt/nonossifiye fibromu olan 3,5 yaşında erkek olgu sunulmuş ve literatürdeki olgularla klinik karşılaştırma yapılmıştır.

BULGULAR: Sunulan olgunun, aplazia kutis konjenita, epibulbar dermoid, kutanöz hiperpigmentasyon bulgularına, tekrarlayan dev hücreli çene tümörü ve uzun kemiklerde fibromanın birlikte eşlik ettiği ikinci OES olgusu olduğu görülmüştür.

TARTIŞMA VE SONUÇ: OES'te cilt ve göz bulguları ile birlikte tekrarlayan dev hücreli granüloma ve kemiklerde fibromların görülmesi, Federici ve ark.'nın (2004) öne sürdüğü gibi sorumlu mutasyonların tümör supressör genlerle ilişkili olabileceğini düşündürmektedir. Ayrıca bu tümöral lezyonların, OES ile ECCL'nin ayırıcı tanısında önemli olabileceği vurgulanmıştır.

Anahtar Kelimeler: Oküloektodermal Sendrom, çenede tekrarlayan dev hücreli granülom, aplazia kutis, epibulbar dermoid, lineer hiperpigmentasyon

P-153 [Klinik Genetik ve Dismorfoloji]

Aynı Ailede Boy Kısalığının İki Farklı Genetik Etyolojisi

Mine Urfalı[1], Öztürk Özdemir[1], Didem Uysal[1], Onur Yıldız[1], Hüseyin Onay[3], Ayşe Nur Çakır Güngör[2], Ferda Özkınay[3], Fatma Sılan[1]

[1]Çanakkale Onsekizmart Üniversitesi Tıp Fakültesi, Tıbbi Genetik Anabilim Dalı, Çanakkale
[2]Çanakkale Onsekizmart Üniversitesi Tıp Fakültesi, Kadın Hastalıkları ve Doğum Anabilim Dalı, Çanakkale
[3]Ege Üniversitesi Tıp Fakültesi, Tıbbi Geneteik Anabilim Dalı, İzmir

GİRİŞ VE AMAÇ: Boy kısalığı kişinin yaşına ve cinsine göre ölçülen boyunun % 3 persentilin altında veya ortalama boyun 2SD altında saptanması durumudur. En sık boy kısalığı nedenleri ailesel boy kısalığı ve yapısal boy kısalığıdır.Bu nedenler kısa boy etyolojisinin %75ini oluşturmaktadır. Diğer nedenler; kronik hastalıklar, dismorfik sendromlar, kromozomal anomaliler, iskelet displazileri, büyüme hormon eksikliği veya duyarsızlığı vb.dir. Short Stature Homeobox Gene(SHOX) delesyonları ailevi boy kısalığının ensık nedenidir.X ve Y kromozomlarının kısa kollarının psödootozomal1 bölgesinde(PAR1) yer alır.SHOX geninin X inaktivasyonundan kurtulduğu ve her iki allelin de aktif ve inaktif X kromozomu ile Y kromozomundan eksprese olduğu bilinmektedir.Turner Sendromu, İdiopatik Kısa Boy ve Leri-Weill Diskondrosteozundaki kısa boy ve iskelet displazilerinin SHOX geni delesyon ve mutasyonlarıyla ilişkili olduğu bilinmektedir. Akondroplazi; orantısız boy kısalığının ensık nedenidir ve otozomal dominant kalıtım gösterir.FGFR3 geninde mutasyon sonucu oluşur.%80 olguda denovo mutasyon sonucu meydana gelir ve paternal yaş ile ilişkilidir.

YÖNTEM: 35 yaşında 6haftalık gebeliği olan kendisinde ve oğlunda boy kısalığı olan hasta tarafımıza refere edildi.Boyu 138cm olan dismorfik görünümü olmayan hastanın, ailesinde de boy kısalığı mevcut.Öyküsünde ayrıca 5haftalık ikiz gebelik abortus öyküsü mevcut.9 yaşında olan oğlunun boyu 96cm ve muayenesinde; makrosefali, midface hipoplazisi, basık burun kökü, belirgin alın, parmak ve ekstremitelerde belirgin kısalık olan hastanın akondroplazik görünümü mevcuttu.Ancak takibi veya genetik testi mevcut değildi.Her iki hastadan öncelikle yapılan periferik kandan kromozom analizi normal karyotip olarak değerlendirildi.

BULGULAR: Shox geni FISH analizinde annede heterozigot delesyon saptandı,oğlu normal olarak değerlendirildi.Akondroplazik görünümü olan hastadan yapılan fibroblast growth faktör reseptör3(FGFR3) geni sekans analizinde G1138A mutasyonu heterozigot olarak saptandı.Prenatal tanı açısından fetüste oluşabilecek ağır iskelet displazileri açısından babaya da SHOXgeni FISH analizi çalışıldı ve delesyon saptanmadı.

TARTIŞMA VE SONUÇ: Annede Akondroplazi fenotipi olmamasına rağmen literatürde az sayıda bildirilen mozaizm ve penetrans eksikliği olasılığı göz önünde bulundurularak FGFR3 mutasyon analizi planlandı.Annede nonpenetran mutasyon bulunması olasılığı mevcut gebelikte FGFR3 mutasyon ve SHOX delesyonu kombineliği olasılığına sebep olmaktadır.Bu durumda ağır bir iskelet displazisi olabilecektir.

Anahtar Kelimeler: Boy kısalığı, FGFR, FISH, SHOX

P-154 [Klinik Genetik ve Dismorfoloji]

Nadir Bir Sendrom: Keutel Sendromu

Mehmet Demirel[1], Pelin Özlem Şimşek Kiper[2], Gülen Eda Utine[2], Koray Boduroğlu[2]

[1]Hacettepe Üniversitesi Tıp Fakültesi Tıbbi Genetik Anabilim Dalı,Ankara,Türkiye
[2]Hacettepe Üniversitesi Tıp Fakültesi Çocuk Sağlığı ve Hastalıkları Anabilim Dalı Çocuk Genetik Ünitesi,Ankara,Türkiye

GİRİŞ VE AMAÇ: Keutel sendromu (MIM 245150) multiple periferal pulmoner stenoz, brakitelefalanji, orta yüz hipoplazisi, sensorinöral işitme kaybı, kıkırdak dokunun anormal kalsifikasyon ve ossifikasyonu, tekrar eden akciğer enfeksiyonları ile karakterize, otozomal resesif kalıtılan nadir bir sendromdur.

YÖNTEM: Bu yazıda tekrar eden akciğer enfeksiyonları ve bilateral işitme kaybı ile bölümümüze danışılan, klinik bulgular doğrultusunda Keutel sendromu tanısı alan 27 yaşındaki bir kadın hasta sunulmaktadır.

BULGULAR: Hastanın öyküsünden aralarında 1.derece kuzen evliliği bulunan anne ve babadan, G3P3Y3 olarak doğduğu, küçük yaşlardan itibaren nefes darlığı şikayetinin olduğu, sık sık akciğer enfeksiyonu geçirdiği ve bilateral işitme kaybının olduğu öğrenildi. Yapılan fizik muayenesinde bilateral kulak memesinde sertlik, orta yüz hipoplazisi, yüksek damak ve bilateral brakitelefalanji saptandı. Çekilen toraks bilgisayarlı tomografisinde trakea ve ana bronşlarda daralma ve duvarlarında kalsifikasyon görünümü; manyetik rezonans anjiografi incelemesinde bilateral internal karotid arter ve sol vertebral arterde ileri derece darlık, burun ve kulak kıkırdağında ossifikasyon saptandı. Hastada mevcut klinik ve görüntüleme bulguları doğrultusunda Keutel sendromu düşünüldü.

TARTIŞMA VE SONUÇ: Keutel sendromu orta yüz hipoplazisi ve ektopik anormal kalsifikasyon ile karakterize bir sendromdur. Vakaların büyük kısmından kromozom 12p12.3-13.1'de lokalize matriks Gla proteini (MGP) kodlayan gendeki homozigot mutasyonlar sorumludur. Bu gendeki mutasyonlar vasküler yapılarda ve kıkırdak dokuda anormal kalsifikasyonlara neden olur. Ektopik anormal kalsifikasyon bulgusu prenatal dönemde fenitoin ve warfarin maruziyeti, vitamin K epoksid redüktaz eksikliği (MIM 277450) ve bazı kondrodisplazi punktata çeşitlerinde de (CDPX1; MIM 302950) karşımıza çıkabilir. Çevresel ve genetik durumlardaki etkilenmeler arasındaki fenotipik benzerlik ortak bir metabolik yolağın etkilenmiş olabileceğini düşündürmektedir. Hastamızda moleküler etiyolojiye yönelik MGP mutasyon analizi devam etmektedir. Pulmoner şikayetler, kıkırdak dokularda kalsifikasyon ve brakitelefalanji bulguları ile başvuran hastalarda Keutel sendromu akılda tutulmalıdır. Klinik tanının düşünülüp moleküler etiyolojinin saptanması akraba evliliğinin yüksek olduğu ülkemizde ailelere verilecek genetik danışma ve prenatal tanı açısından önemlidir.

Anahtar Kelimeler: Keutel sendromu,brakitelefalanji,MGP geni

P-155 [Klinik Genetik ve Dismorfoloji]

İzole Malign Periferal Sinir Kılıf Tümörlü hastada {NF1} ve {OMGP} Gen Delesyonu

Fatma Sılan[1], Onur Yıldız[1], Mine Urfalı[1], Mustafa Onur Ulu[2], Şebnem Batur[3], Duygu Kankaya[1], Öztürk Özdemir[1]

[1]Çanakkale Onsekizmart Üniversitesi Tıp Fakültesi, Tıbbi Genetik Anabilim Dalı, Çanakkale
[2]İstanbul Üniversitesi Cerrahpaşa Tıp Fakültesi, Nöroşirürji Anabilim Dalı, İstanbul
[3]İstanbul Üniversitesi Cerrahpaşa Tıp Fakültesi, Patoloji Anabilim Dalı, İstanbul

GİRİŞ VE AMAÇ: Nörofibromatozis tip1(Von Recklinghausen hatalığı, NF1) otozomal dominant, geniş fenotipik varyasyon gösteren nörokutanöz bir hastalıktır ve ortalama 3000 de 1 görülür.NF1 %50 kalıtsal, %50 sporadik mutasyona bağlıdır.Karakteristik olarak café-au-lait lekeleri(en sık, %99), lisch nodulü, axiller ve inguinal çillenme, kemik displazisi ve nörofibromlar görülür.Ayrıca NF1 malign ve benign tümör sıklığını artırdığı için tümör yatkınlığını artıran bir sendromdur.Nöfibromlar dermal veya pleksiform olabilir.NF1 ile birlikte olan dermal ve pleksiform nörofibromların yaklaşık %10'u malign periferal sinir kılıf tümörüne(MPSKT) dönüşür. Nörofibromla ilişkili malign tümörlere; malign periferal sinir kılıf tümörü,sarkom, lösemi, nöroblastom, wilms tümörü, optik sinir gliomu örnek verilebilir.

YÖNTEM: Bacakta uyuşma, güç kaybı şikayeti nedeniyle çekilen MR da torakal bölgede(T4-T5) kitle saptanan 18 yaşındaki olgunun kitle eksizyonu sonrası Düşük gradeli periferik sinir kıılıfı tümörü olarak tanısı konmuştur. Hasta nörofibromatozis açısından araştırılması için tarafımıza refere edilmiştir.Hastanın muayenesinde nörofibromatozis stigmalarına rastlanmadı.

BULGULAR: Hastanın periferik kanından DNA izolasyonu sonrası NF1,NF2 ve OMGP bölgelerini kapsayacak şekilde MLPA analizi yapılmış ve ekson 1 ve OMGP delesyonu saptanmıştır

TARTIŞMA VE SONUÇ: NF1 geni tumör süpressör gendir(Ras sinyal you), 17q11.2 kromozom bölgesinde yer alır,yaklaşık 350kb'dir ve 60 ekzon içerir. Nörofibromin proteini içinde kodlanır. NF1 genin mikrodelesyonu nörofibromlara ve erken yaşta MPSKT sıklığını artırır. Oligodendrosit myelin glikoproteini (OMGP) geni NF1 genin 1.intronunda yer alır. OMGP nörit overgrowth inhibitörüdür.OMGP mikrodelesyonunda inhibisyon azaldığı için nörofibrom sıklığı artar. Olgunun annesinde fizik muayenede çillenme ve café-au-lait saptanmıştır.Ancak anne ileri tetkik ve DNA analizini kabul etmemiştir.Olgumuz NF1 ile uyumlu hiçbir klinik bulgusu (cilt-göz-iskelet ile ilgili) olmaksızın MPSKT ve NF1 geninde OMGP ve Exon1 delesyonu saptanması nedeniyle sunulmuştur. OMGP delesyon ve/veya nokta mutasyonlarının NF1'de ekspresivite değişkenliğinden sorumlu olabileceği göz önünde bulundurulmalıdır.

Anahtar Kelimeler: Malign Periferal Sinir Kılıf Tümörü, MLPA, Nörofibromatozis Tip1, OMGP

P-156 [Klinik Genetik ve Dismorfoloji]

Bir Vaka Nedeni İle Popliteal Pterjium Sendromu

Mehmet Demirel[1], Pelin Özlem Şimşek Kiper[2], Gülen Eda Utine[2], Koray Boduroğlu[2]

[1]Hacettepe Üniversitesi Tıp Fakültesi Tıbbi Genetik Anabilim Dalı, Ankara, Türkiye
[2]1Hacettepe Üniversitesi Tıp Fakültesi Çocuk Sağlığı ve Hastalıkları Anabilim Dalı Çocuk Genetik Bilim Dalı, Ankara, Türkiye

GİRİŞ VE AMAÇ: Popliteal pterjium sendromu (PPS, MIM 119500) yarık damak/dudak (%90), popliteal pterjium (%90), alt dudakta paramedian sinüs veya pit (%46), el ve/veya ayak parmak yokluğu (%20) veya sindaktilisi (%50) ve genitoüriner sistem anomalileri (%51) ile karakterize nadir görülen bir sendromdur.

YÖNTEM: Bu yazıda klinik bulguları doğrultusunda PPS klinik tanısı alan beş aylık bir erkek hasta sunulmuştur.

BULGULAR: Hastanın; aralarında 1.derece kuzen evliliği bulunan 34 yaşında anne ve 35 yaşında babadan, G5P5Y5, 33 hafta, C/S ile 1700 gr olarak doğduğu, beslenme sorunu nedeniyle 2 hafta kuvözde izlendiği, bilateral inguinal herni, kriptoorşidizm ve ankiloblefaron nedeniyle opere edildiği öğrenildi. Hastanın merkezimize başvurusunda yapılan fizik muayenesinde; vücut ağırlığı 4700 gr(<3p), baş çevresi 37 cm (<-2SD), yarık damak ve dudak, alt dudakta pit, bilateral popliteal pterjium, sağ el 3, 4 ve 5. parmaklarda kutanöz sindaktili, umblikal herni ve hipospadias tespit edildi. Mevcut klinik bulgular doğrultusunda hastada PPS düşünüldü.

TARTIŞMA VE SONUÇ: PPS; orafasiyal yarık, ekstremite ve genitoüriner sistem malformasyonları ile karakterize otozomal dominant geçiş gösteren nadir bir sendromdur. Vakaların büyük kısmından (%97), 1q32.2'de lokalize interferon regülatör faktör-6 (IRF6; MIM 607199) gen mutasyonları sorumludur. Bu gen mutasyonları aynı zamanda van der Woude sendromu (VWS1; MIM 119300) ve orofasiyal kleft 6 (MIM 608864) sendromlarından da sorumludur. Ayırıcı tanıda düşünülmesi gereken bir diğer sendrom da Bartsocas-Papas sendromu (MIM 263650)'dur. Bu sendrom popliteal pterjium ile karakterize, otozomal resesif geçiş gösteren, etiyolojide RIPK4 (MIM 605706) mutasyonunun yer aldığı bir sendromdur. Dudakta pit ve ankiloblefaron bulguları izole veya yarık damak/dudak ile beraber olabilse de bu bulguların popliteal pterjium bulgusu ile birlikte saptanması durumunda klinik tanıda PSS ön planda düşünülmelidir. Hastalarda klinik tanının doğrulanabilmesi ve gerekli genetik danışmanın verilebilmesi için moleküler etiyolojinin gösterilmesi gereklidir. Bu hastada IRF6 mutasyon analizi devam etmektedir.

Anahtar Kelimeler: Popliteal pterijium sendromu,IRF6 geni,yarık damak-dudak

P-157 [Klinik Genetik ve Dismorfoloji]

Prenatal Dönemde Saptanmış 13q Delesyonu Sendromuna Sahip Bir Olgu

Pelin Taşdemir[1], Mine Balasar[1], Ahmet Başaran[2], Mustafa Başaran[2], Aynur Acar[1]

[1]Necmettin Erbakan Üniversitesi Meram Tıp Fakültesi Tıbbi Genetik Anabilim Dalı, Konya
[2]Konya Eğitim ve Araştırma Hastanesi Kadın Hastalıkları ve Doğum Kliniği, Konya

GİRİŞ VE AMAÇ: 13q delesyonu sendromu 13.kromozomun uzun kolunun parsiyel delesyonu ile oluşan, nadir görülen genetik bir hastalıktır. Bu sunuda ileri anne yaşı, polihidramnios ve nukal kalınlık artışı nedeniyle laboratuvarımıza gönderilen kordosentez materyalinde saptanan 13q delesyonunun fetal etkilerinin değerlendirilmesi amaçlanmıştır.

YÖNTEM: Kordosentez materyali, gebelik öyküsü G2P1 olan 41 yaşındaki 38 haftalık gebe kadına aitti. GTG bantlama tekniğiyle yapılan kromozom analizinde fetusun karyotipinin 46,XY,del(13)(q22-qter) olduğu belirlendi. Anne ve baba normal kromozom kuruluşuna sahipti.

BULGULAR: 39. haftada doğan ancak birkaç saat yaşatılabilen bebekte bilateral pes ekinovarus, ellerde başparmak yokluğu, konjenital megakolon, anal atrezi, persistan kloaka, ambigus genitalia, mikroftalmi, mikrognati, basık ve geniş burun kökü, düşük yerleşimli büyük displastik kulaklar, bilateral plevral efüzyon, polihidramnioz ve simian çizgisi tespit edildi. Olgumuz nadir görülen 13q delesyonu sendromunun önceden tanımlanmış bulgularına ilave bulgular içerdiği için delesyon bölgesini ayrıntılı olarak tanımlayabilmek amacıyla Array CGH yöntemi uygulanması planlandı.

TARTIŞMA VE SONUÇ: Delesyon bölgesinin tespiti ve olgunun fenotipik özellikleriyle birlikte değerlendirilmesinin, 13q delesyonu sendromunun prenatal genetik danışması açısından önemli bir kaynak oluşturabileği düşüncesiyle mevcut olgu sunulmuştur.

Anahtar Kelimeler: 13q delesyonu, başparmak yokluğu, bilateral pes ekinovarus, megakolon

P-158 [Klinik Genetik ve Dismorfoloji]

Phenotype-genotype Correlation of A Patient with 2q22.3 Duplication Disrupting ZEB2 Gene Associated with Mowat Wilson Syndrome

Deniz Sünnetçi Akkoyunlu[1], Naci Çine[1], Esen Gümüşlü[1], Bülent Kara[2], Seda Eren Keskin[1], Buket Doğruoğlu[1], Hakan Savlı[1]

[1]Department of Medical Genetics, Kocaeli University, Kocaeli, Turkey
[2]Department of Child Health and Diseases, Kocaeli University, Kocaeli, Turkey

INTRODUCTION - OBJECTIVE: Mowat Wilson Syndrome (MWS) is characterized by intellectual disability, dysmorphic features and multiple congenital anomalies. De novo deletions or mutations of the ZEB2 (Zinc finger E-box-binding homeobox 2) gene located at 2q22 are associated with this syndrome and lead to a gene dosage effect early in development.

METHOD: Here, we describe a 4-year-old girl presenting intellectual disability, corpus callosum hypoplasia and dysmorphic features detected by oligonucleotide array comperative genomic hybridization (oaCGH).

RESULTS: We found 2q22.3 dublication at ZEB2 gene disrupting 120 kb region.

CONCLUSIONS: We review the correlation between this duplication and the phenotype for the first time.

Keywords: Mowat Wilson syndrome, ZEB2, 2q22.3 duplication, array CGH, intellectual disability, dysmorphic features

P-159 [Klinik Genetik ve Dismorfoloji]

Buschke-Ollendorff Sendromlu Bir Olguda {LEMD3} Geninde Tanımlanan Yeni Bir Mutasyon

Selma Ulusal[1], Hakan Gürkan[1], Mert Çiftdemir[2], Hilmi Tozkir[1], Yasemin Ozen[1], Damla Eker[1], Kenan Sarıdoğan[2]

[1]Trakya Üniversitesi Tıp Fakültesi Tıbbi Genetik Anabilim Dalı
[2]Trakya Üniversitesi Tıp Fakültesi Ortopedi ve Travmatoloji Anabilim Dalı

GİRİŞ VE AMAÇ: Buscke-Ollendorff Sendromu (BOS, OMIM#166700), multipl subkutanoz nevi veya nodüller ve osteopoikilozisle seyreden bir bağ doku malformasyonudur.Sendromun tanımlandığı bazı bireylerde kemiklerde mum damlamasına benzer bir görüntü veren melhoresthosis de gözlenebilmektedir. Bazı bireylerde hem cilt hem de kemik dokusunun tutulumu gözlenirken, bazılarında sadece bir tanesinin tutulumu görülebilir. LEM Domain-Containig Protein-3 (LEMD3, OMIM *607844, kromozom 12q14.3) adı verilen gendeki mutasyonların Buscke-Ollendorf sendromuna neden olduğu bildirilmiştir. Bu çalışmada okulda bileğini incittikten sonra radyolojik görüntülemede tesadüfi olarak Buschke-Ollendorff Sendromu tanısı koyulan 14 yaşındaki bir kız çocuğunda hastalığın moleküler temelinin anlaşılması için yapılan moleküler çalışma ve üç kuşak boyunca aktarıldığı belirlenen yeni bir mutasyonun bildirilmesi amaçlanmıştır.

YÖNTEM: LEMD3 genine özgü primerler dizayn edilmiş ve hastadan alınan periferik kandan izole edilen DNA'da LEMD geni kodlayan bölgeleri (ENST00000308330) PCR ile çoğaltılıp Sanger sekanslama ile incelenmiştir.

BULGULAR: İndeks olguda LEMD3 geninde heterozigot c.2405_2406insAGTG (cDNA.2431_2432insAGTG) mutasyonu saptanmıştır. Bu mutasyon sonucu LEMD3 geninde çerçeve kayması nedeniyle erken stop kodonu oluşmakta ve 912 amino asitten oluşan yabanıl tip protein yerine 802 aminoasitten oluşan mutant proteinin sentezlendiği öngörülmektedir. Ayrıca olgunun annesinde de bu mutasyon saptanmış ve kemiklerin radyolojik incelenmesinde annenin de Buscke-Ollendorf Sendromu olduğu anlaşılmıştır. ındeks olgudaki cilt tutulumuna annede rastlanmamıştır. Aile öyküsü alınırken annanenin de cilt bulgularından bahsedildiği için ananeden alınanan kan örneğinden izole edilen DNA'da da bu mutasyon araştırılmış ve mutasyonu taşıdığı görülmüş ancak henüz radyolojik görüntülemesi yapılamamıştır. Radyolojik görüntülemesi yapılmış üç sağlıklı kontrol ve indeks olgunun babası ve kızkardeşinde yapılan mutasyon analizlerinde LEMD3 genindeki bu mutasyona rastlanmamıştır.

TARTIŞMA VE SONUÇ: Indeks olgudaki c.2405_2406insAGTG mutasyonu in silico olarak mutatin taster ie test edilmiş ve hastalığa neden olma potansiyeli olduğu doğrulanmıştır. Ayrıca kemik bulgusu bulunan anne ve cilt tutulumu olan anneanede de mutasyonun görülmesi bu mutasyonun Buscke-Ollendorff Sendromu'na yol açtığı şüphesini desteklemektedir.

Anahtar Kelimeler: Buschke-Ollendorff, LEMD3, mutation, sequencing

P-160 [Klinik Genetik ve Dismorfoloji]

Diskeratozis Konjenita: Olgu Sunumu

Asuman Gedikbaşı, Kıvanç Çefle, Şükrü Öztürk, Şükrü Palanduz

İstanbul Üniversitesi, İstanbul Tıp Fakültesi, Tıbbi Genetik Bilim Dalı, İstanbul

GİRİŞ VE AMAÇ: Diskeratozis konjenita (DK), bir telomer bozukluğu olup, tırnak distrofisi, deride pigmentasyon, muköz membranlarda lökoplaki ve maligniteye yatkınlık ile karakterize, çoğunlukla X'e bağlı resesif, ancak otozomal dominant ve resesif geçiş de gösterebilen, multisistemik bir hastalıktır. Hastalar ilerleyici kemik iliği yetmezliği, myelodisplastik sendrom, akut myeloid lösemi, solid tümörler (genelde baş boyun ve anogenital bölge skuamoz hücreli karsinomları), ve pulmoner fibrozis için risk altındadır.

YÖNTEM: Son iki aydır vücudunda yaygın kaşıntı şikayeti ile allerji uzmanına başvuran 39 yaşında erkek hasta, genetik sendrom açısından değerlendirilmek üzere Tıbbi Genetik polikliniğine yönlendirilmiştir. Aralarında akrabalık olmayan çiftin yaşayan 9 çocuğundan altıncısı. Çocukluğundan beri el ve ayak tırnaklarının olmaması, parmak izi yokluğu, ağızda beyaz lezyonlar gibi bulgularla Fırat Üniversitesi'nde tetkik edilmiş. Çift taraflı gözyaşı kanalı tıkanıklığı nedeniyle opere olmuş.

BULGULAR: Aile hikayesinden; dedesinde, babasında, yeğeninde de benzer bulgular olduğu, ex olan bir abisinde de lokalize cilt lezyonları olduğu öğrenildi. Fizik muayenede; dar ve yüksek damak, el ve ayak tırnaklarının yokluğu, boyunda, göğüste ve bacaklarda birkaç mm ile birkaç cm arasında değişen boyutlarda konfeti tarzında hipopigmente maküler lezyonlar, yanak mukozasında lökoplaki tespit edildi. Hastamızda bulunan, tırnak bulguları (atrofi, ptergium), boyun ve gövdede poikiloderma ile oral lökoplaki, Diskeratozis Konjenita klinik tanısı ile uyumlu idi. Oral mukozadaki lökoplazik lezyonlar ile poikilodermik derinin, malignite yönünden dermatolojik takibi önerildi. Gastrointestinal, oftalmolojik ve hematolojik belirtiler de gösterebileceğinden tetkik ve takip için ilgili kliniklere yönlendirildi.

TARTIŞMA VE SONUÇ: Bu gün için, DK ile ilişkili sekiz gen bildirilmiştir. Klinik tanısı olan hastaların yarısında, kalıtım modeline göre DKC1 (X'e bağlı), TERC and TINF2 (OD), TERT (OD veya OR), CTC1, WRAP53, NHP2, and NOP10 (OR) genlerinde mutasyon saptanabilir. Flow-FISH yöntemi ile lökositlerde telomer uzunlukları belirlenebilir. Aile bireylerinin ayrıntılı muayenesi doğru tanı ve genetik danışma için önemlidir. DK, eşlik eden hematolojik bozukluklar ve karsinom gelişme riski nedeniyle multidisipliner olarak takip edilmesi gereken bir sendromdur.

Anahtar Kelimeler: Diskeratozis Konjenita, telomer, poikiloderma, lökoplaki

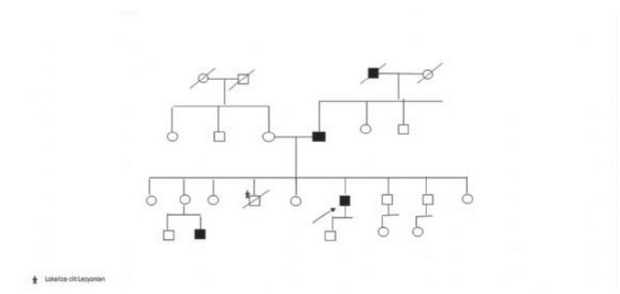

Pedigri

P-161 [Klinik Genetik ve Dismorfoloji]

46,XY,t(9;12)(q32;q13)'li Olgu Sunumu

Tülay Tos[1], Serhat Seyhan[2], Hale Önder[2], Mustafa Yıldırım[3]

[1]Dr. Sami Ulus Kadın Doğum ve Çocuk Hastalıkları Eğitim Araştırma Hastanesi, Tıbbi Genetik Bölümü, Ankara
[2]Karadeniz Teknik Üniversitesi Tıp Fakültesi, Tıbbi Genetik Anabilim Dalı, Trabzon
[3]Dr. Sami Ulus Kadın Doğum ve Çocuk Hastalıkları Eğitim Araştırma Hastanesi, Pediatrik Metabolizma Bölümü, Ankara

GİRİŞ VE AMAÇ: Translokasyon, genellikle homolog olmayan iki kromozom arasında kromozom parçalarının değişimini tanımlar. Farklı translokasyon tipleri olmasına karşın böyle kromozomlara sahip kişinin genetik materyal miktarında bir değişiklik yoksa buna dengeli translokasyon ve taşıyan bireye de dengeli translokasyon taşıyıcısı denmektedir. Dengeli translokasyon taşıyıcısı olan kişinin çocuklarında trizomik ve/veya monozomik dengesiz karyotip ortaya çıkabilmektedir. Çalışmalarda yenidoğanda dengeli translokasyon sıklığı 1/500-600 civarında iken dengesiz translokasyon sıklığı 1/2000 olarak verilmektedir.

YÖNTEM: Kliniğimize yönlendirilen hastaya kromozomal problemleri incelemek amacıyla periferik kandan kromozom analizi yapıldı. Karyotip sonucu familyal olabileceği düşünülerek anne ve babaya da yine periferik kandan kromozom analizi yapıldı.

BULGULAR: Üç yaş sekiz aylık olan erkek hasta kliniğimize Rubinstein-Taybi sendromu öntanısı ile refere edildi. Prenatal hikayesi normal olan hasta 32 haftalıkken 1500gr. olarak sezaryen ile mekonyumunu aspire ederek doğmuş. Anne ve babası 1. Derece kuzen olan hastanın diğer kardeşi de trombositopeni geçirmiş. Hastamızın oturması 7 aylıkken, yürümesi de 17 aylıkken olmuş. Hastanın fizik muayenesinde büyük-prominent kulaklar, belirgin çene, bilateral 5.parmaklarda klinodaktili, bilateral ayak baş parmakları göreceli büyük, skleralarda hafif ikter ve umblikal herni saptandı. Hastaya ait yapılan EKO'da patent foramen ovale saptanmış.

TARTIŞMA VE SONUÇ: Hastaya yaptığımız periferik kandan kromozom analizi incelemesinde 46,XY,t(9;12)(q32;q13) tespit ettik. Bunun üzerine anne ve babadan yapılan karyotip incelemesi sonucu annede 46,XX,t(9;12)(q32;q13) dengeli translokasyonu tespit edildi. Hastamızdaki mevcut durumun fenotip genotip korelasyonunu araştırmak için ileri moleküler tetkikler çalışılacaktır.

Anahtar Kelimeler: dengeli, klinodaktili, translokasyon

P-162 [Klinik Genetik ve Dismorfoloji]

Ulnar Mamary Sendromu: Bir Olgu

Ali Karaman[1], Hatip Aydın[1], Kamber Göksu[2]

[1]İstanbul Zeynep Kamil Kadın ve Çocuk Hastalıkları Eğitim ve Araştırma Hastanesi, Genetik Tanı Merkezi, İstanbul
[2]İstanbul Fatih Sultan Mehmet Eğitim ve Araştırma Hastanesi, Radyoloji Kliniği, İstanbul

GİRİŞ VE AMAÇ: Ulnar mamary sendromu (UMS) ulnar displazi, meme hipoplazisi, anormal diş, hipofiz bozuklukları ve genital hipoplazi ile karakterize otozomal dominant bir hastalıktır.

YÖNTEM: Prevalansı 1/1000.000 dir. Bu sendroma kromozom 12q' da bulunan TBX3 genindeki mutasyonlar neden olur.

BULGULAR: UMS'unda postaksial uzuv kusurları ön kol ve elin yokluğu, uç falanks hipoplazisi görüleblir. Bu hastalarda pilor, anal veya subglottik stenoz, kasık fıtığı ya da ventriküler septal defekt görülebilir.

TARTIŞMA VE SONUÇ: 6 yaşındaki olgumuzda bilateral ulnar ray hipoplazi ve oligodaktili ve el ve ayak falaksları hipoplazik idi ve şağ toraks üzerinde 2. bir ektopik meme başı oluşumu vardı. Diş anomalileri vardı. Visseral organ anomalisi yoktu.

Anahtar Kelimeler: Ulnar mamary sendromu, falaks hipoplazisi, TBX3 geni

P-163 [Klinik Genetik ve Dismorfoloji]

Fuhrmann Sendromu: Bir Olgu

Ali Karaman[1], Hatip Aydın[1], Kamber Göksu[2]

[1]İstanbul Zeynep Kamil Kadın ve Çocuk Hastalıkları Eğitim ve Araştırma Hastanesi, Genetik Tanı Merkezi, İstanbul
[2]İstanbul Fatih Sultan Mehmet Eğitim ve Araştırma Hastanesi, Radyoloji Kliniği, İstanbul

GİRİŞ VE AMAÇ: Fuhrmann sendromu, özellikle femur, fibula ve parmak anormalileri ile karakterize nadir bir sendromdur.

YÖNTEM: 33 haftalık 1500 gr olarak doğmuştu. Anne baba 1. derece kuzen idi.

BULGULAR: 4 yaşında erkek olgunun sağ baçağı kısa ve fibula aplazi mevcuttu. Sağ ayakta oligodaktili vardı.

TARTIŞMA VE SONUÇ: Karyotipi 46,XY idi. Bu olgu mevcut bulguları ile Fuhrmann sendromu olarak değerlendirildi.

Anahtar Kelimeler: Fuhrmann sendromu, fibula aplazisi, oligodaktili

P-164 [Klinik Genetik ve Dismorfoloji]

Progresif Psödoromatoid Displazi'li Bir Olgu

Hatip Aydın[1], Yasemin Alanay[2], Ali Karaman[1]

[1]Zeynep Kamil Kadın ve Çocuk Hastalıkları Eğitim ve Araştırma Hastanesi, Genetik Tanı Merkezi
[2]Acıbadem Üniveristesi, Pediatrik Genetik Bilim Dalı

GİRİŞ VE AMAÇ: Progresif Psödoromatoid Displazi (PPRD) zamanla kötüleşen genetik geçişli bir bozukluktur. Zamanla eklemlerin ağrısı ve sertleşmesiyle karakterize bir hastalıktır. Genellikle 3- 8 yaş civarı çocukluk yaşta başlar. Hastalığın ilk bulguları genellikle anormal yürüyüş paterni, güçsüzlük, yorgunluk diz ve parmak eklemlerinde sertliktir. Diğer bulguları zamanla gelişen camptodaktili, genişlemiş parmak ve diz eklemleri, özellikle diz ve kalça eklemlerinde olmak üzere kemikler arasındaki boşlukta azalmadır. Kalça ve diz ağrıları en önemli problemleridir. PPRD sıklıkla başka bir eklem bozukluğu olan juvenil romatoid artrit olarak yanlış tanı alırlar. PPRD'de inflamatuar bir problem yoktur.

YÖNTEM: Klinik ve Radyolojik Görüntüleme

BULGULAR: 6 yaşında juvenil romatoid artrit nedeniyle bize başvuran olgunun klinik değerlendirmesi ve radyolojik görüntülemeleri ile PPRD tanısı konuldu.

TARTIŞMA VE SONUÇ: Nadir bir genetik eklem bozukluğu olması nedeniyle sunuldu.

Anahtar Kelimeler: PPRD, juvenil romatoid artrit

P-165 [Klinik Genetik ve Dismorfoloji]

FBN1 Mutasyonu ve Tipik Klinik Bulguları Olan Marfan Sendrom'lu Üç Olgu

Kenan Delil, Mehmet Ali Söylemez, Bilge Geçkinli, Melike Avşar, Hasan Şimşek, Ayberk Türkyılmaz, Ahmet İlter Güney, Pınar Ata, Ahmet Arman

Marmara Üniversitesi Tıp Fakültesi, Tıbbi Genetik Anabilim Dalı

GİRİŞ VE AMAÇ: Marfan Sendromu (MFS), FBN1 genindeki mutasyonlardan kaynaklanan otozomal dominant geçişli bir konnektif doku hastalığıdır. 1/5000 sıklıkta görülmektedir. Tipik kliniği; uzun-ince ekstremiteler, skolyoz, lens subluksasyonu ve pektus deformiteleridir. Sürviyi belirleyen aort kökü genişlemesidir. Burada tipik klinik bulguları ve moleküler test sonuçları ile üç MFS olgusu sunuldu.

YÖNTEM: Olgu sunumu

BULGULAR: Olgu1: 38 yaşında erkek hasta; opere aort anevrizması, skolyoz, pektus ekskavatum nedeni ile değerlendirildi. Pedigride; annesi ve babası arasında akrabalık yoktu, annesinin benzer şikayetler ve bilinmeyen bir kalp hastalığı nedeniyle exitus olduğu öğrenildi. Hastanın FBN1 geni tüm egzonları dizi analizinde literatürde rastlanmayan heterozigot p.Gly2321fs*77 (c.6961delG) mutasyonu saptandı. Olgu2: 15 yaşında erkek hasta, uzun boy ve astigmatizm şikayeti ile polikliniğimize başvurdu. Fizik muayenesinde; uzun-ince ekstremiteler, araknodaktili, eklem laksisitesi ve göğüs deformitesi saptandı. Hastadan FBN1 geni tüm egzonları dizi analizi istendi ve sonucun çıkması beklemeden çocuk kardiyolojisine konsülte edildi. Buradaki muayenesinde aort diseksiyonu geçirdiği anlaşılan hastanın acil opere olduğu ve tedavisine devam edildiği öğrenildi. FBN1 geni analizinde daha önce literatürde tanımlanmış p.Arg2776X(c.8326C-T) mutasyonu heterozigot olarak saptandı. Pedigride; anne-babası arasında akrabalık olmadığı, babasında benzer şikayetler olduğu ve aort diseksiyonu nedeni ile opere edildiği, bir kız kardeşinde de benzer bulgular olduğu öğrenildi. Olgu3: Olgu 2'nin uzun boy ve görme bozukluğu şikayetleri olan 13 yaşındaki kız kardeşi polikliniğimize çağrıldı. Fizik muayenesinde; uzun ince ekstremiteler, araknodaktili, eklem laksisitesi saptandı. Kardiyolojik muayenesinde aort kökü genişlemesi ve göz muayenesinde lens subluksasyonu tespit edildi. FBN1 geni analizinde heterozigot p.Arg2776X(c.8326C-T) mutasyonu saptandı.

TARTIŞMA VE SONUÇ: Her üç hastamızda da klinik ön tanı moleküler tanı ile desteklendi. FBN1 geni tüm egzonları dizi analizinin gerçekleştirilmesi uzun süre alabilmektedir. MFS'de aort patolojilerinin hayatı tehdit eden bir komplikasyon olması nedeni ile MFS düşünülen kardiyolojik takibi olmayan olgularda genetik test sonuçları beklenmeden ilgili bölümlere konsülte edilmesi önem arz etmektedir. Olgu 2'de bu yaklaşım hayat kurtarıcı olmuştur. Olgularımız, MFS'de genotip-fenotip ilişkisine ve klinik yaklaşıma katkı sağlamak amacıyla sunuldu.

Anahtar Kelimeler: Marfan sendromu, FBN1 geni, aort diseksiyonu

P-166 [Klinik Genetik ve Dismorfoloji]

7 Yaşında Tanı Almış Tanatoforik Displazi Tip 1'li Bir Olgu

Hatip Aydın, Ali Karaman

Zeynep Kamil Kadın ve Çocuk Hastalıkları EAH, Genetik Tanı Merkezi

GİRİŞ VE AMAÇ: Tanatoforik displazi (TD) genellikle letal seyreden belirgin kısa ektremite ile seyreden bir iskelet displazisidir. Tip 1; bazen yonca yaprağı kafatası ile seyreden eğri femur yapısının eşlik ettiği mikromeli ile karakterizedir. TD'nin diğer özellikleri kısa kosta, dar toraks, makrosefali, tipik yüz, brakidaktili, hipotoni, ekstremite üzerinde sarkık deridir. Doğumdan sonra asıl ölüm nedeni genellikle göğüs darlığına bağlı gelişen

solunum yetersizliğidir. Nadir olarak yaşayan TD'li olgu literatürde bildirilmiştir. Doğumdan sonra TD tanısı radyolojik görüntülemelerin eşlik ettiği klinik değerlendirmeye dayanır. FGFR3 mutasyonları TD etyolojisinde yer almaktadır.

YÖNTEM: klinik, radyolojik ve moleküler değerlendirmeler

BULGULAR: 7 yaşında şiddetli eklem ağrıları ve yürüme problemi olan ve radyolojik değerlendirmede metafizyel displazi ile uyumlu olgunun ayırıcı tanısı için tarafımızdan FGFR3 analizi için özel bir merkezde yaptırılan dizi analizinde R248C değişimini tespit ettik.

TARTIŞMA VE SONUÇ: Nadir yaşayan TD tip 1 olgusu olması nedeniyle sunmaktayız.

Anahtar Kelimeler: letal, iskelet dispazisi, tanatoforik displazi, FGFR3

P-167 [Klinik Genetik ve Dismorfoloji]

Goltz Sendromlu Bir Olgu

Guyem Özgen[1], Esra Arslan Ateş[1], Esra Deniz Papatya Çakır[2]

[1]Şevket Yılmaz Eğitim ve Araştırma Hastanesi, Tıbbi Genetik
[2]Şevket Yılmaz Eğitim ve Araştırma Hastanesi, Çocuk Endokrinoloji

GİRİŞ VE AMAÇ: Goltz Sendromu (#305600); ilk kez 1962'de tanımlanmış, nadir görülen, X kromozomuna bağlı geçiş gösteren bir mezoektodermal sendromdur. Sendromda primer olarak cilt, göz ve iskelet sistemi tutulmakta bunun yanı sıra dental ve kraniofasyal anomaliler, boy kısalığı, zeka geriliği de eşlik edebilmektedir. Bu çalışmada, tipik cilt bulguları ve dismorfik özelliklerin varlığında akla gelmesi gereken, nadir bir durum olan Goltz Sendromu tanısı koyduğumuz bir olgu hatırlatıcı olması açısından sunulmaktadır.

YÖNTEM: Tıbbi genetik polikliniğine boy kısalığı nedeniyle yönlendirilen olgu, klinik ve radyolojik olarak değerlendirilmiş ve önceki çalışmalar ışığında tartışılmıştır.

BULGULAR: Çocuk Endokrinoloji polikliniğinden boy kısalığı ve dismorfik bulguları nedeniyle tarafımıza yönlendirilen 13 yaşındaki kız olgunun öyküsünde vezikoüretral reflü ve görme azlığı bulunmaktaydı. Fizik muayenesinde büyüme geriliği, mikrosefali, yüzde asimetri, seyrek kaşlar, düşük, displastik, basit kulak yapısı, ekstremite asimetrisi, el ve ayakta sindaktili, parmak hipoplazisi, 2-3.parmak arasında yarıklanma, tırnak distrofisi mevcuttu. Sol meme ucu hipoplazik olan olguda ciltte yaygın, lineer hipopigmente ve hiperpigmente lezyonlar, sağ el bileğinde hipoplazik maküler cilt defekti dikkati çekmekteydi. Göz muayenesinde mikroftalmi, unilateral retinal kolobom ve bilateral optik disk kolobomu belirlendi. Direk grafilerinde osteopati striata ve torakolomber skolyoz saptanan olguda kromozomal anomali saptanmadı. Olgu mevcut dismorfik bulgular, cilt bulguları ve ekstremite anomalileri birlikteliği dolayısıyla Goltz Sendromu olarak değerlendirildi.

TARTIŞMA VE SONUÇ: Literatürde Goltz Sendromu tanısı alan yaklaşık 250 hasta bildirilmiştir. Cilt, göz ve iskelet sistemi tutumluyla karakterize olan bu sendromdan X kromozomu üzerinde lokalize PORCN mutasyonları sorumlu tutulmaktadır. Klinik olarak Goltz Sendromu ile uyumlu bulguları olan olgumuzda da PORCN gen mutasyonlarının araştırılması planlanmıştır. Bu çalışmada, Goltz Sendromu tanısı koyduğumuz yeni bir olgu, nadir görülen bir sendrom olması nedeniyle sunulmaktadır.

Anahtar Kelimeler: Goltz Sendromu, Genodermatoz, Fokal dermal hipoplazi

P-168 [Klinik Genetik ve Dismorfoloji]

Feingold Sendromu

Hanife Saat, Mehmet Ali Ergün, Ferda Perçin

Gazi Üniversitesi Tıbbi Genetik Anabilim Dalı, Ankara

GİRİŞ VE AMAÇ: Feingold sendromu, mikrosefali, gastrointestinal sistemde atrezi, parmak anomalileri, kardiyak ve renal anomaliler, dismorfik yüz bulguları ile karakterize olan genetik bir bozukluktur. Hastalık, 2p23-24 lokusunda bulunan MYCN geninde germline mutasyonlar ya da daha az sıklıkla görülmekle birlikte delesyonlar sonucu ortaya çıkmaktadır. Bu çalışmada dismorfik yüz özellikleri (rölatif mikrosefali, kısa palpebral aralık, epikantus, uzun filtrum, yüksek damak) duedonal atrezi, sol renal agenezi, VSD, hipospadias, klinodaktilisi bulunan bir vaka sunulmaktadır.

YÖNTEM: GTG bantlama ile yapılan karyotip analizi, array-CGH

BULGULAR: Periferal kan örneğinden GTG bantlama ile yapılan karyotip analizi sonucu 46,XY, del(2)(p23) olarak tespit edildi. Hastanın ileri düzeyde moleküler analizinin yapılabilmesi için array-CGH uygulandı. Sonucunda 2p24.3-23.3 lokusunda 10,508,524 kb boyutunda MYCN genini içeren bir delesyon tespit edildi.

TARTIŞMA VE SONUÇ: Klinik ve moleküler bulguları Feingold sendromu ile uyumlu olan hastamızın literatüre katkı sağlayacağını düşünmekteyiz.

Anahtar Kelimeler: feingold sendromu, 2p24-23 delesyonu, MYCN gen delesyonu

P-169 [Klinik Genetik ve Dismorfoloji]

Geç Tanı Almış Rubinstein-Taybi Sendromlu Bir Olgu

Hatip Aydın, Ali Karaman

Zeynep Kamil Kadın ve Çocuk Hastalıkları EAH, Genetik Tanı Merkezi

GİRİŞ VE AMAÇ: Rubinstein-Taybi sendromu boy kısalığı orta-ağır bilişsel yetersizlik, farklı yüz özellikleri ve geniş başparmaklar ile karakterize edilen bir durumdur. Sendromun diğer özellikleri göz, kalp, böbrek, diş anomalileri ve obezitedir. Bu bulgu ve belirtiler etkilenen bireyler arasında değişiklik gösterebilir. Rubinstein-Taybi sendromlu bazı olgularda CREBBP genindeki mutasyonlar sorumlu olduğu bilinmektedir.

YÖNTEM: Klinik değerlendirme

BULGULAR: 6 yaşında kız olgu, orta bilişsel yetersizlikle beraber, tipik Rubinstein-Taybi yüzü, geniş ve köşeli parmak yanısıra minör anomalileri eşlik etmekteydi. Olgu şu ana kadar tanı almamış olması nedeniyle orta derece bilişsel yetersizliğ olmasına rağmen eğitim desteği almamış.

TARTIŞMA VE SONUÇ: Rubinstein-Taybi sendromlu tipik bulguları olmasına rağmen az tanınması nedeniyle geç tanı almış bir olgunun klinik bilgileri ve literatür ile tartışılarak sunulmuştur.

Anahtar Kelimeler: Rubinstein-Taybi, geç tanı, eğitim

P-170 [Klinik Genetik ve Dismorfoloji]

Clouston Sendromu (diğer adıyla Hidriotik Ektodermal Displazi-tip- 2 (HED2, OMIM#129500)) Belirtileri Gösteren Ancak Otozomal Resesif Kalıtımlı, GJB6 Geninde (OMIM#604418) Yeni Bir Mutasyonu (p.Gly.45Arg,c.133G>C) Bulunan Olgu Sunumu

Muhammer Özgür Çevik[1], İbrahim Hakan Bucak[2], Ömer Faruk Karaçorlu[1], Haydar Bağış[1], Mehmet Turğut[2]

[1]Adıyaman Üniversitesi Tıbbi Genetik Anabilim Dalı
[2]Adıyaman Üniversitesi Çocuk Sağlığı ve Hastalıkları Anabilim Dalı

GİRİŞ VE AMAÇ: Ektodermal displaziler geniş ve karmaşık semptomları olan, embriyonik ektodermden köken almış dokuları etkileyen hastalıklar grubudur. Clouston sendromu veya hidriotik ektodermal displazi tip-II (HED2) adıyla da anılan ektodermal displazilerin alt türünün hastalarda ortaya çıkardığı semptomlar; doğumda normal olup da puberte sonuna doğru alopesiye varan zayıf beyaz saçlar, normal veya hafif azalmış terleme, sendromik olmayan duyma kaybı, hiper keratinize ve tırnak yatağından çıkan displazik tırnaklar, küt el ve ayak parmakları (club finger), ellerde ve ayak tabanında yaşla artan keratinizasyon ve çoğunlukla problemli diş yapısıdır. Hastalığın otozomal dominant aktarımlı olduğu bildirilmektedir. Bu semptomların çoğunluğundan konneksin 30(connexin 30)'u kodlayan GJB6 (OMIM#604418) genindeki mutasyonlardan/varyantlardan sorumlu tutulmuştur. Şu ana kadar literatürde sendromik belirtilerle ilişkilendirilmiş üç adet GJB6 geni varyantı bildirilmiştir, diğer üç varyant ise klinik semptom vermemektedir.

YÖNTEM: Karyotip, PCR, Sanger Metoduyla DNA dizi analizi, GJB6 geni mutasyon analizi, genetik danışmanlık, pediyatrik muayene

BULGULAR: Yedi yaşında kız çocuğu, total alopesi denecek kadar zayıflamış beyaz saçlar, keratinize olmuş displazik tırnaklar, 46,XX,15pss normal karyotpe ek olarak zararsız 15. kromozomda çift satellit polimorfizmi mevcut, dişler çürümeye meyilli-zayıf olsa da normal yapıda, zekası normal, sosyalitesi normal, hafif gelişme geriliği mevcut (18kg, 3-10p;113cm,10-25p) görme ve duymada belirlenebilmiş, ortaya çıkmış kusuru yok. Anne baba birinci derece kuzenler. Üç kardeşi daha var, hepsi normal, anne baba normal. Anne babanın karyotipleri tamamen normal, ancak GJB6 geninde heterozigot (c.133G>C) mutasyonu taşıyor. Bu mutasyon, aynen hastamıza homozigot olarak geçmiş. Bu da connexin 30 proteininde yeni bir mutasyona denk gelmekte ve araştırmalarımıza göre literatürde ilk.

TARTIŞMA VE SONUÇ: HED2nin(OMIM#129500) literatürde tanımlanmış ve sendroma sebep olduğu düşünülen GJB6 geninde (OMIM#604418) 3 adet allelik varyantı mevcut. Ayrıca otozomal dominant geçişli olduğu belirtilmekte. Vakıamızda otozomal resesif geçiş söz konusu ve yeni bir varyant (p.Gly.45Arg,c.133G>C) bulduğumuz düşünüyoruz. Vakıanın yeni bir HED2-benzeri bir sendrom mu yoksa yeni varyanta bağlı yeni klinik tablo mu, henüz açık değildir.

Anahtar Kelimeler: Clouston Syndrome, OMIM#129500, GJB6 Gene (OMIM#604418), p.Gly.45Arg, c.133G>C

P-171 [Klinik Genetik ve Dismorfoloji]

Nadir Görülen Bir Sendrom: Wolcott-Rallison Sendromu

Taha Bahsi, Aysel Tekmenüray, Emriye Ferda Perçin

Gazi Üniversitesi Tıp Fakültesi, Tıbbi Genetik Anabilim Dalı

GİRİŞ VE AMAÇ: "Erken başlangıçlı diyabetes mellitus ile birlikte görülen multipl epifizyel displazi" olarak da bilinen Wolcott-Rallison Sendromu (WRS), otozomal resesif olarak kalıtılan multisistemik bir hastalıktır. Bugüne kadar 60 a yakın sayıda olgu bildirilmiş olan sendromda, kalıcı neonatal diyabetes mellitus (KNMD) ve iskelet anomalileri dışında, karaciğer, böbrek disfonksiyonu ve çeşitli klinik bulgular da görülebilmektedir. WRS nadir görülen bir hastalık olmasına rağmen, akraba evliliklerinden kaynaklanan KNMD 'nin en sık nedenidir. Bu nedenle prevalansı ülkeler arasında ve ülke içinde değişkenlik göstermektedir. Bu olgu, klinik olarak Wolcott-Rallison Sendromu tanısıyla uyumlu, akraba evliliğinden doğan 8 yaşında bir kız hastadır. Nadir görülen bu sendromun sıklığı net olarak bilinmemektedir ve bu olguyla, WRS hakkında farkındalığın artırılması ve prevalans saptanmasına katkı sağlanması amaçlanmıştır.

YÖNTEM: Klinik araştırma

BULGULAR: Bölümüze 8 yaşında KNDM, primer hipotiroidizm, talasemi minör, büyüme-gelişme geriliği ile başvuran ve aile öyküsünde 2 aylıkken diyabetten kaybedilen kardeş öyküsü bulunan hastanın, klinik araştırma sonucunda Wolcott-Rallison Sendromuyla uyumlu bulunduğu görülmüştür.

TARTIŞMA VE SONUÇ: Wolcott-Rallison Sendromu olarak değerlendirilen hastada EIF2AK3 geninde mutasyon analizi yapılması planlanmıştır.

Anahtar Kelimeler: Wolcott-Rallison Sendromu, kalıcı neonatal diyabetes mellitus, multipl epifizyel displazi

P-172 [Klinik Genetik ve Dismorfoloji]

{RAI1} Geninde c.139G>A Varyantı Smith Magenis Sendromu için Yeni Bir Mutasyon Mu?

Rasime Kalkan[1], Eray Dirik[2], Nedime Serakıncı[1]

[1]Yakın doğu Üniversitesi, Tıp Fakültesi, Tıbbi Genetik Anabilim Dalı, Lefkoşa, KKTC
[2]Yakın doğu Üniversitesi, Tıp Fakültesi, Pediatri Anabilim Dalı, Pediatrik Nöroloji Bölümü, Lefkoşa, KKTC

GİRİŞ VE AMAÇ: Smith Magenis Sendromu (SMS) mental reterdasyon, uyku bozukluğu,kroniyofasiyel ve iskelet anomalileri, kardiyak problemleri,brakisefali,frontal bossing, hipertelorizim,yukarı yerleşimli palpebral fissür,depressed nazal kemik,diş anomalileri,prognathia,aşırı kilo,polidaktili,klinodaktili, konuşma,gelişim geriliği ile karekterize ve kromozom 17p11.2'de lokalize {RAI1} geninde meydana gelen intersisyel delesyon veya mutasyondan kaynaklandığı bilinen kompleks bir hastalıktır.

YÖNTEM: Anabilim dalımıza pediatrik nöroloji anabilim dalı tarafından 5 yaşında kız çocuğu SMS ön tanısı ile yönlendirilmiş olup kısa boy,ulnar dev iasyon,klinodaktili,hipertelorizim,burun kökü basıklığı,hiperaktivite ve otistik bulguları bulunmaktadır.Klasik SMS olguların %90'ında 17p11.2 mikrodelesyonu saptanmaktadır ve hastada gerçekleştirilen FISH analizinde delesyon saptanmamıştır.{RAI1} geni (NM_030665.3) dizi analizi ile delesyon ve duplikasyon açısından incelenmiş ve ekzon 3 de heterozigot c.139G>A değişimi saptanmıştır.

BULGULAR: Olgumuzda ekzon 3 de gösterilen tek baz değişimi daha önce literatürde belirtilmemişken ekzon 3 de meydana gelen birçok de novo mutasyonun SMS ile ilişkili olduğu yapılan çalışmalar ile gösterilmiştir. Saptanan değişiklik protein yapısının 47. pozisyondaki non-polar aliphatik Alanin amino asidini polar ve yüksüz Treonin amino asidine değiştirmektedir (p.Ala47Thr) bu sonuç doğrultusunda literatürde nadir olarak ifade edilse de olası ailesel geçiş açısından anne ve anneanne de değerlendirildi. Her ikisinde de heterozigot c.139G>A baz değişimi saptandı.Saptanan değişim Ensembl Genom Veritabanı'nda missense varyant olarak tanımlanırken, PolyPhen-2 veritabanında bu mutasyonun klinik önemi benign olarak adlandırılmaktadır. Bunun yanısıra, MutaDABASE veritabanında önemi bilinmeyen varyant ve Mutation taster veritabanında hastalığa neden olan patojenik mutasyon olarak adlandırılmaktadır.

TARTIŞMA VE SONUÇ: Proband mental reterdasyon,konuşma ve gelişim geriliği,brakisefali,tented üst dudak,geniş-kare yüz,yukarı yerleşimli palpebral fissür,depressed nazal kemik,frontal bossing,aşırı kilo,kardiyovasküler

anomaliler ve hipertelorizim gibi klinik ve fenotipik özellikleri ile proband SMS ile uyum göstermektedir. Bu veriler ışığında bu olgu literatürde {RAI1} genindeki c.139G>A heterozigot değişimiyle farklı fenotipik özelliklere sahip ilk SMS'li vaka olarak ve bu değişim değişken expresiviteye sahip patojenik varyant olarak değerlendirilmiş olup bu değişimin direkt potansiyel patojenik etkisini in vitro olarak belirlemek üzere plasmid constract ile bu değişimin stabilite, subselüler lokalizasyon veya değişimin {RAI1} geninin trasnkripsiyon aktivitesi üzerine etkisi olup olmadığının incelemek için bir seri deneysel çalışma planlanmıştır.

Anahtar Kelimeler: Smith Magenis Sendromu, RAI1, Missense Mutasyon

Smith Magenis Sendromunun klinik özellikleri ve üç neslin klinik özelliklerinin karşılaştırılması.

Smith Magenis Sendromu	Olgu 1	Olgu 2 (Anne)	Olgu 3 (Anneanne)
Nörolojik/Gelişimsel			
Mental Reterdasyon	+	+	
Uyku Bozukluğu			
Konuşma ve Gelişim Geriliği	+		
Hipotoni			
Kroniyofasiyel ve iskelet anomalileri			
Brakisefali	+		
Prognathia		+	
Polidaktili		+	+
Brakidaktili		+	+
Tented üst dudak	+	+	
Kısa Boy	+		
Skolyoz		+	+
Geniş, Kare yüz	+	+	
Diğer Özellikler			
Yukarı yerleşimli palpebral fissür	+		
Depressed Nazal Kemik	+		
Diş Anomalileri		+	+
Frontal bossing	+		
Aşırı Kilo	+	+	
Klinodaktili		+	+
Kardiyovasküler anomaliler	+		
Hipertelorizim	+		

P-173 [Klinik Genetik ve Dismorfoloji]

Lipoid Proteinozis: Olgu Sunumu

Gülsen Akay Tayfun[1], Nursel Elçioğlu[1], Tülin Ergün[2]

[1]Marmara Üniversitesi, Pediatrik Genetik Bilim Dalı, İstanbul
[2]Marmara Üniversitesi, Dermatoloji Anabilim Dalı, İstanbul

GİRİŞ VE AMAÇ: Lipoid proteinozis (Urbach-Wiethe, MIM 27100) ilk kez 1929 yılında ''hyalinosis cutis et mucosae" hastalığı olarak tanımlanmıştır. Deri, mukoz membranlar ve beyinde hiyalen madde birikimi ile karakterize, otozomal resesif geçişli, nadir görülen bir genodermatozdur. Klinikte hastalığın ilk belirtisi yenidoğan döneminde ortaya çıkan ve yaşam boyu süren seste kısıklaşma ve kabalaşmadır. Buna sıklıkla, su çiçeği skarı benzeri lezyonlar, göz kapakları kenarında yerleşen papüller, sigil benzeri papül ve plaklar gibi çeşitli deri ve mukozal belirtiler eşlik eder. Hastalığın kromozom 1q21 üzerinde bulunan, ekstrasellüler matriks protein1 (ECM1) geninde ekspresyon azalması sonucu geliştiğini gösterilmiştir. Bu çalışmada aynı aileden, Lipoid Proteinozis tanısı almış iki olgu sunulmuştur.

YÖNTEM: Hastaların klinik, histopatolojik ve moleküler bulguları dökümente edilmiştir

BULGULAR: Aynı aileden 6 ve 14 yaşlarında, farklı cinsiyetten iki kuzen olgu sunulmaktadır. Hastalar; ses kısıklığı, oral mukoza ve ciltte veziküler-le başlayıp skar bırakarak iyleşen deri lezyonları şikayetleri ile başvurdular. Klinik bulgular ile Lipoid Proteinozis tanısı konan hastaların tanısı histopatolojik ve moleküler olarak da konfirme edildi.

TARTIŞMA VE SONUÇ: Lipoid proteinozis nadir görülen bir genadermatoz olmasına rağmen, akraba evliliğinin yüksek olduğu ülkemizde konjenital disfoni ve buna eşlik eden deri ve/veya mukozal bulgular ile başvuran hastalarda ayırıcı tanıda akla gelmesi gerekli bir antite olduğunu düşündüğümüzden sunulmuştur

Anahtar Kelimeler: Lipoid proteinozis, ECM1, ses kısıklığı, deri bulguları

P-174 [Klinik Genetik ve Dismorfoloji]

NPR2 Geninde Yeni Mutasyon Tanımlanan Maroteaux Tip Akromezomelik Displazili Bir Olgu

Şebnem Özemri Sağ[1], Özlem Görükmez[1], Ali Topak[1], Orhan Görükmez[2], Mehmet Türe[1], Serdar Şahintürk[1], Tuna Gülten[1], Tahsin Yakut[1]

[1]Uludağ Üniversitesi Tıp Fakültesi, Tıbbi Genetik Anabilim Dalı, Bursa
[2]Bursa Şevket Yılmaz Eğitim ve Araştırma Hastanesi, Bursa

GİRİŞ VE AMAÇ: Akromezomelik displazi, Maroteaux tip (AMDM), akromezomelik displaziler grubuna ait olup otozomal resesif geçişli nadir görülen bir hastalıktır ve prevelansı yaklaşık 1/1.000.000'dir. AMDM orantısız mezomelik ekstremite kısalığı ve el ve ayakların ciddi brakidaktilisi ile karakterizedir ve natriüretik peptid reseptör B'yi (NPR-B) kodlayan NPR2 genindeki fonksiyon kaybına neden olan homozigot veya kompaund heterozigot mutasyonlar sonucunda gelişir. Biz burada AMDM'li bir olguyu moleküler ve klinik bulguları ile sunmayı amaçladık.

YÖNTEM: Boy kısalığı ve parmak kısalığı şikayetleri ile başvuran 17 yaşındaki kız olgu klinik ve radyolojik bulgular eşliğinde AMDM tanısı aldı. NPR2 genindeki mutasyonları taramak amacı ile otomatize kapiller sekanslama kullanılarak direkt sekanslama yapıldı.

BULGULAR: Olguda, NPR2 geni ekzon 7'de c.1435C>T p.R479X novel homozigot mutasyon saptandı. Olgunun anne ve babasının aynı mutasyon için heterozigot taşıyıcı olduğu tespit edildi.

TARTIŞMA VE SONUÇ: Olguda tespit edilen homozigot mutasyonun daha önce AMDM'de gösterilmemiş yeni bir mutasyon olduğu ve literatürde tartışılan diğer olgularla benzer fenotipik etkiye sahip olduğu tespit edilmiştir. Bizim bulgumuz AMDM'ye neden olan mutasyonların spektrumunu genişletmiştir.

Anahtar Kelimeler: Akromezomelik displazi, Maroteaux tip, NPR2 geni

P-175 [Klinik Genetik ve Dismorfoloji]

Herediter Sensoriyal ve Otonomik Nöropati Tip II Olduğunu Düşündüğümüz Nadir Olguda Genetik Danışmanlığın Önemi

Muhammer Özgür Çevik[1], Fatih Doğan[2], Bülent Petik[3], Ömer Faruk Karaçorlu[1], Haydar Bağış[1]

[1]Adıyaman Üniversitesi Tıp Fakültesi Tıbbi Genetik Anabilim Dalı
[2]Adıyaman Üniversitesi Tıp Fakültesi Plastik Cerrahi ve Rekonstrüksiyon A.B.D. ve T.C. Sağlık Bakanlığı Adıyaman Üniversitesi Eğitim ve Araştırma Hastanesi Yara Bakım Ünitesi
[3]Adıyaman Üniversitesi Tıp Fakültesi Radyololji A.B.D.

GİRİŞ VE AMAÇ: Herediter sensöriyal ve otonomik nöropatiler (HSAN) iletim ve otonomik işlev bozukluklarıyla tanımlı, sinir aksonal atrofisi ve dejenerasyonunun görüldüğü, ağırlıklı olarak sensöral ya da otonomik nöronları tutan hastalıklar grubudur. Şu ana kadar, ikisi otozomal dominant (SPTLC1 ve RAB7), beşi de otozomal resesif ((WNK1/HSN2, NTRK1, NGFB, CCT5 ve IKBKAP) 7 adet gende HSAN'ın kliniğiyle ilintili mutasyon bildirilmiştir. Adıyaman Üniversitesi Tıp Fakültesi Tıbbi Genetik A.B.D. Tıp Fak. tarafındandeğerlendirilen konsültasyon isteminde, Yara Bakım Ünitesinde alt ve üst ekstremitelerde self mutilation ve kemik erimesi, iyileşmeyen yaralar nedeniyle yatmakta olan 30 yaşında bayan hastaya tanı konulamamış olduğu görüldü.

YÖNTEM: Genetik danışmanlık, fiziksel muayene, karyotip analizi, rutin radyoloji teknikleri, MR, DEXA

BULGULAR: Hastanın karyotipi 46,XX,normal. Şikaytlerinin 7 yaşında iken his kaybı ve karıncalanmayla alt ekstremitelerin distal uçlarından başlaması, duyu kaybının en baştan itibaren belirgin olması, farkedilmeyen veya geç fark edilen yaraların zamanla ülserleşmesi, ilk yarasının sol ayak baş parmağında kahverengi intradermal bir leke ile başlayıp daha sonda ülserasyona dönüşmesi, ampütasyona gidilmiş olması, komplikasyon olarak nekrozan dokuların oluşması ve osteomiyelit gelişmiş olması, bundan sonra önce sol ayağının daha sonra da sol ayağının ampütasyona gidilmiş olması, nörolojik bulgularında aksonal polinöropati ve ganglitopati ile sensöral nöronların ciddi tutulumunun görülmüş olması, hikayesinde 23 yaşından sonra ise el parmaklarında içten osteolizise bağlı deformitelerin meydana gelmiş olması, DEXA genel skorunun -2.2 Z-değeri ile genel osteopeniyi göstermesi, MR bulgularında osteonekroz-steolizis gözlenmiş ve osteoporoza bağlı kalça kemiği operasyonu geçirmiş olması ve rekürren osteomiyetin olması. Ampütasyon osteolizis sürecinihızlandırmakta.

TARTIŞMA VE SONUÇ: Hastanın HSAn-tip-II olarak değerlendirildi.HSAN hastaları için erken yaşta yara bakım merkezitakibi, genetik danışmanlık ve en son seçenek olarak ampütasyon önerilmektedir. Hastanın 16 yaşında benzer şikayetleri olan kuzeninde, mümkün olan en son ana kadar ampütasyon yapılmamış olmasının, semptomların en az 10 yıl gecikmesini sağladığı görüldü. Kesin tanı için toplam 7 ayrı genin tekrar çalışılması gerekekte, ancak bunu rutin olarak çalışan merkez, bildiğimiz kadarıyla Türkiye'de yoktu. Kendi çabalarımızla bu genleri çalışmayı planlamaktayız.

Anahtar Kelimeler: Herediter sensöriyal ve otonomik nöropati tip-II, genetik danışmanlık, yara bakım ünitesi, MR, DEXA, osteomiyelit, aksonal nöropati

P-176 [Klinik Genetik ve Dismorfoloji]

A Case of Type 1 Stickler Syndrome Associated with Arthropathy, Ophthalmopathy and MVP

Fatih Mehmet Celayir, Orhan Görükmez

Department of Medical Genetics, Sevket Yilmaz Training and Research Hospital, Bursa, Turkey

INTRODUCTION - OBJECTIVE: Stickler syndrome is a connective tissue disorder, also described as hereditary progressive arthro-ophthalmopathy associated with the ocular, orofacial, and skeletal systems. The frequency of Stickler syndrome is estimated 1/10.000. Etiology is genetically heterogenous. COL2A1 gene mutations are responsible 80%-90% of cases. Also other collagen genes such as COL11A1 and COL11A2 cause the diseases. This syndrome is divided into five type. Stickler syndrome type 1 (STL1) is responsible for approximately 70% of reported cases. COL2A1 gene mutations are assosiated with type 1 syndrome presents with a wide variety of phenotype.

METHOD: Herein we described a 7 year-old male patient with mild mental retardation, developmental delay, microcephaly, flat face, midface hypoplasia, pectus excavatum, MVP, hyperextensible joints, congenital hip dislocation, epilepsy, hearing loss, myopia and glocom.

RESULTS: These findings are suggested diagnosis of Stickler Syndrome Type 1.

CONCLUSIONS: Wagner syndrome, Marshall syndrome, and the Weissenbacher-Zweymuller syndrome are often confused with Stickler syndrome. COL2A1 gene mutation analyses planned for molecular diagnosis.

Keywords: Arthro-ophthalmopathy, collagenopathy, Stickler Syndrome Type 1.

P-177 [Klinik Genetik ve Dismorfoloji]

Dismorfik Bulguları ve Psikomotor Geriliği Olan 9Q Subtelomerik Delesyonlu Olgu

Metin Eser[1], Filiz Özen[1], Hatip Aydın[2]

[1]*Sağlık Bakanlığı İstanbul Medeniyet Üniversitesi Göztepe Eğitim Araştırma Hastanesi, Tıbbi Genetik, İstanbul*
[2]*Zeynep Kamil Kadın ve Çocuk Hastalıkları Eğitim ve Araştırma Hastanesi, Tıbbi Genetik, İstanbul*

GİRİŞ VE AMAÇ: 9q subtelomerik delesyon sendromu, ileri derecede mental retardasyon, hipotoni, epileptik nöbetler, kalp defektleri, işitme kaybı, obezite ve braki(mikro)sefali, orta yüz hipoplazisi, kalın ve birleşik kaşlar (synophrys), hipertelorizm ve makroglossi gibi dismorfik yüz bulguları ile karakterize bir sendrom olup ilk kez 9. kromozom kısa kolunun subtelomerik delesyonu ile ilişkili mental retardasyon sendromu olarak tanımlandı (Harada ve ark., 2004; Iwakoshi ve ark.,2004; Stewart ve ark,2004; Neas ve ark,2005). Kleefstra ve arkadaşları 2006 yılında 9q34.3'e lokalize EHMT1 (Euchromatic histone methyltransferase 1) geninin heterozigot mutasyonu veya haplo yetmezliğinin klinik bulgulardan sorumlu olduğunu gösterdiler. Bizim olgumuz 6.5 yaşındaki erkek, gelişme geriliği, dil gelişimindeki yetersizlik,davranış problemleri, uyku bozukluğu ve dismorfik yüz bulguları nedeniyle çocuk nörolojisi tarafından Tıbbi Genetik polikliniğine konsültasyon amacıyla gönderilmişti. Hasta, miadında C/S ile 2700 gr ağırlığında, 47cm boyunda dünyaya gelmiş olup prenatal dönemde gelişme geriliği tespit edilmişti.Doğumdan itibaren şiddetli hipotonisi saptanmış ve 1 yaşından itibaren de Çocuk nörolojisi tarafından takip edilmekteydi. Aile öyküsünde, anne baba sağlıklı olup ailenin yaşayan iki çocuğundan birincisidir. Annenin gestasyonel öyküsünde bir özellik yoktu.

YÖNTEM: Sitogenetik Çalışma: Karyotip Analizi Moleküler Sitogenetik Çalışma: Subtelomerik FISH

BULGULAR: Fizik muayene: Kilo: 23.600 gr (50-75p), boy: 110 cm (3-10p), baş çevresi: 49 cm (3-10p), brakisefali, düz yüz profili, orta yüz hipoplazisi, kaba yüz görünümü, malforme kulaklar, kaşlar kalın ve ortada birleşik(synophrys), yukarı dönük palpebral fissürler, balık ağzı görünümünde ağız şekli, alt dudaklar dışa dönük, dil büyük ve dışarıda. Radyoloji: Kranial MR: Her iki oksipital hornlar komşuluğunda milimetrik gliositik odaklar izlenmektedir.Cavum septum pelusidum et verque varyasyonu mevcuttur. Laboratuvar: Tiroid fonksiyon testleri: Normal, metabolik testler: Normal Genetik Testler: ,Karyotip analizi: 46,XY normal karyotip, Subtelomerik FISH: 9. Kromozomun q kolunun subtelomerik delesyonu gözlenmiştir. Diğer Tetkikler: EEG: Normal, İşitme testi: Normal

TARTIŞMA VE SONUÇ: Olguya, dismorfik bulgular ve subtelomerik FISH sonucu ile 9q delesyon sendromu (Kleefstra sendromu) tanısı kondu. Olgudaki klinik bulguların, 9q34.3 bölgesine lokalize olan EHMT geninin haployetmezliğinden kaynaklandığı sonucuna varıldı.

Anahtar Kelimeler: Psikomotor gerilik, 9q subtelomerik delesyon

P-178 [Klinik Genetik ve Dismorfoloji]

Stromme Sendromu Olan Yeni Bir Olgu ve Tüm Hastaların Klinik Değerlendirmesi

Filiz Hazan[1], Gülçin Itırlı Aslan[2], Özgür Zengin[3], Erdal Türk[4], Ramazan Soylar[5], Erkan Şahin[6], İrfan Karaca[4]

[1]Dr. Behçet Uz Çocuk Hastanesi, Tıbbi Genetik, İzmir
[2]İzmir Üniversitesi Tıp Fakültesi, Tıbbi Biyoloji Anabilim Dalı, İzmir
[3]İzmir Üniversitesi Tıp Fakültesi, Göz Hastalıkları Anabilim Dalı, İzmir
[4]İzmir Üniversitesi Tıp Fakültesi, Pediatrik Cerrahi Anabilim Dalı, İzmir
[5]İzmir Üniversitesi Tıp Fakültesi, Çocuk Sağlığı ve Hastalıkları Anabilim Dalı, İzmir
[6]İzmir Üniversitesi Tıp Fakültesi, Radyoloji Anabilim Dalı, İzmir

GİRİŞ VE AMAÇ: Strømme Sendromu (SS), ilk defa 1993 yılında tariflenen, apple-peel (soyulmuş elma kabuğu) intestinal atrezi, mikrosefali ve oküler anomaliler ile karakterize olan çok nadir bir sendromdur. Literatürde, bugüne kadar bildirilmiş 10 hasta bulunmaktadır. SS'nun kalıtım modeli ve geni bilinmemektedir. Bu çalışmada tanı koyduğumuz yeni bir SS hastası ile diğer hastaların klinik bulgularının karşılaştırılması amaçlanmıştır.

YÖNTEM: SS tanısı alan 11 hastanın, prenatal öyküleri, fizik muayene bulguları, intestinal atrezi operasyon bulguları ve kranial Manyetik Rezonans (MR) değerlendirmeleri karşılaştırıldı.

BULGULAR: İlk bildirilen 2 kardeş SS hastasının ve bizim bildirdiğimiz hastanın anne-babası arasında akrabalık var iken, diğer olguların ailesinde akrabalık yoktur. Hastaların 8'si kız, 3'ü erkektir. Hastaların 9/11 'inde preterm doğum öyküsü bulunmaktadır. Doğum ağırlığı ?10p olan 3 olgu ve doğum boyu ?10p olan 3 olgu vardır. Mikrosefali (<3p) 7 olguda, kranial MR'da yapısal beyin anomalisi 3 olguda bildirilirken, motor-mental retardasyon (MMR) 6 olguda tariflenmiştir. Barsak patolojisi 9/11 hastada apple-peel şeklinde iken, 2 olguda sadece intestinal atrezi bildirilmiştir. Göz bulgusu olarak en sık sklerokornea/korneal lökoma (8/11) görülürken, daha az sıklıkta mikrokornea (3/11), mikrooftalmi (3/11), sığ ön kamara (3/11), iridokorneal sineşi (3/11), korektopi (3/11), görülmektedir. Kromozom analizi ile 1 olguda mozaik anoploidi saptanmış, diğer hastaların kromozom analizi sonucu normaldir.

TARTIŞMA VE SONUÇ: Çok nadir görülen SS'da, intestinal atrezi major klinik özelliktir. Tüm hastalarda bildirilmekle birlikte, olguların çoğunda apple-peel atrezi şeklindedir. Göz ön kamara bulguları en sık saptanan göz anomalisidir. Mikrosefali ve MMR olguların yarısından fazlasında görülmektedir. İki ailede akrabalık olması, otozomal resesif kalıtımı düşündürmekle birlikte, diğer olguların sporadik olduğunun bildirilmesi, şimdiye kadar tariflenen hasta sayısının çok az olması nedeniyle hastalığın genetik yanının aydınlatılmasında, tüm hasta ve ailelerinin ileri genetik analiz ile birlikte değerlendirilmesinin gerekli olduğunu düşünmekteyiz.

Anahtar Kelimeler: Strømme Sendromu, klinik bulgular

P-179 [Klinik Genetik ve Dismorfoloji]

Novel FGD1 Gen Mutasyonu Saptanan Aarskog-Scott Sendromlu Olgu ve Shawl Skrotum

Filiz Hazan[1], Hüseyin Anıl Korkmaz[2], Kemal Kurtcu[3], Tuğba Barış[3], Özdal Etlik[3], Korcan Demir[2]

[1]Dr. Behçet Uz Çocuk Hastanesi, Tıbbi Genetik, İzmir
[2]Dr. Behçet Uz Çocuk Hastanesi, Pediatrik Endokrinoloji, İzmir
[3]BURÇ Genetik Tanı Merkezi, İstanbul

GİRİŞ VE AMAÇ: Aarskog–Scott Sendromu (ASS), diğer adıyla Facio-digito-genital sendrom, nadir görülen bir sendromdur. Prevalansı 1/25.000 olarak bildirilmiştir. X'e bağlı resesif kalıtılan ve FGD1 geni ile ilişkili olanı bu sendrom, kısa boy, hipertelorizm, genitoüriner anomaliler (shawl skrotum, inmemiş testis) ve brakidaktili ile karakterizedir. Sendomun bulgularının non-spesifik olması ve klinik özelliklerin bazı sendromlarla örtüşmesi nedeni ile tanı koymada güçlük ortaya çıkmaktadır. ASS ile en sık karışan sendromlar; Noonan, SHORT sendromu, pseudohypoparathyroidism ve Robinow sendromu olarak bildirilmiştir. Tıbbi Genetik polikliniğine atipik yüz ve geniş ön fontanel nedeni ile yönlendirilen 13 günlük erkek hastanın klinik değerlendirmesi amaçlandı.

YÖNTEM: Hastanın genetik muayenesi, rutin kan analizleri, tiroid hormon, parathormon, idrar kan aminoasit değerlendirmesi ile batın-kranial Ultrasonografi, ekokardiografi, kranium-vertebra-ekstremite grafi değerlendirmesi yapıldı. Kromozom analizi ve FGD1 geni 18 ekzonunun dizi analizi yapıldı.

BULGULAR: Anne baba arasında akrabalık olmayan ve bir sağlıklı erkek kardeşi olan hastanın fizik muayenesinde; boy: 50 cm (50p), geniş, frontal sütür ortasına kadar açık fontanel (3x5 cm), Widows peak, düz yüz görünümü, hipertelorizm, epikantus, düşük kulak, basık-geniş burun kökü, kısa burun, yüksek damak, sağ el 3-4. parmak kamptodaktili, simian, pektus ekskavatum, sağ inmemiş testis saptandı. Ekstremite grafisi ile el ve ayaklarda brakidaktili saptanan hastanın diğer görüntüleme yöntemleri ve rutin kan analizleri normal olarak değerlendirildi. Kromozom analizi sonucu 46, XY olan ve bulgular ile Robinow sendromu?, genetik sendrom? ön tanısı alan hasta poliklinik takibine alındı. 1,5 yaşında tekrar muayenesinde boy: 77 cm (3-10p) olması, shawl skrotumun fark edilmesi nedeni ile ASS olarak değerlendirilen hastada, FGD1 gen dizi analizi ile novel hemizigot c.1340+2 T>A mutasyonu saptandı. Sağlıklı erkek kardeşi genetik analizi sonucu normal iken, annenin heterozigot c.1340+2 T>A mutasyon taşıyıcısı olduğu gösterildi.

TARTIŞMA VE SONUÇ: Sonuç olarak ASS, klinik olarak başka sendromlar ile ortak özellikleri olduğu için tanı karışabilmektedir. Shawl skrotumun, ASS tanısında önemli bir genital bulgu olması ve hastaların genetik polikliniğinde takibe alınmasının, klinik tanıya ulaşmaktaki öneminin vurgulanması amacıyla bu hastayı sunmaktayız.

Anahtar Kelimeler: Aarskog–Scott Sendromu, FGD1, novel mutasyon, shawl skrotum

Fig 1

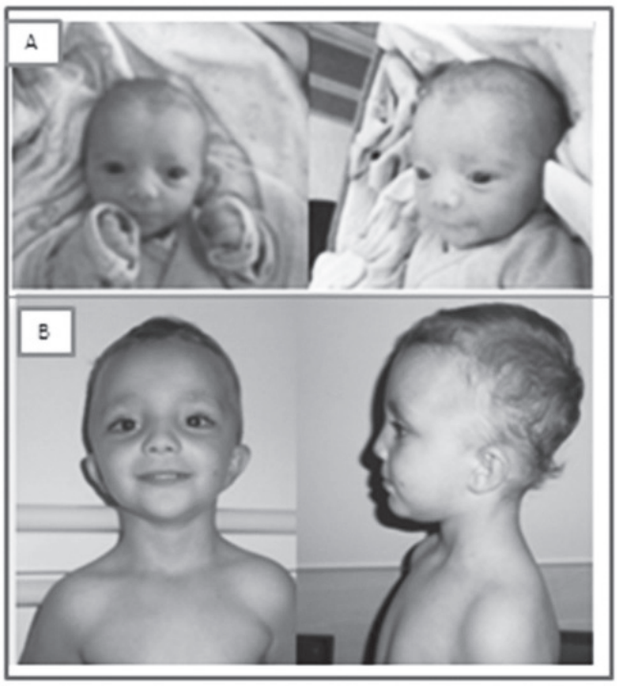

A: Olgunun 13 günlük iken yuz gorunumu B: Olgunun 2 yasinda iken yuz gorunumu

P-180 [Klinik Genetik ve Dismorfoloji]

Simpson-Golabi-Behmel Sendromu Olduğunu Düşündüğümüz Sekiz Aylık Erkek Bebek

Muhammer Özgür Çevik[1], İbrahim Hakan Bucak[2], Ömer Faruk Karaçorlu[1], Velat Çelik[2], Habip Almış[2], Haydar Bağış[1], Mehmet Turğut[2]

[1]Adıyaman Üniversitesi Tıp Fakültesi Tıbbi Genetik Anabilim Dalı
[2]Adıyaman Üniversitesi Tıp Fakültesi Çocuk Sağlığı ve Hastalıkları Anabilim Dalı

GİRİŞ VE AMAÇ: Simpson–Golabi–Behmel Sendromu (SGBS), kranniyofasiyal, renal, iskelet ve kalp anomalileriyle karakterize jigantizmin bulunduğu konjenital nadir görülen bir hastalıktır. X'e bağlı resesif kalıtılır, kız çocuklarında belirti vermez veya çok hafif belirti verir. Adıyaman Üniversitesi Tıp Fakültesi Tıbbi Genetik Anabilim Dalı'na başvuran 8 aylık erkek bebek muayene edildi. Pediyatri Anabilim Dalı'ndan konsültasyon istendi. Ailesinin soyağacı çizildi, hikayesi alındı.

YÖNTEM: Klinik-pediyatrik muayene, genetik danışmanlık, rutin USG, karyotip analizi

BULGULAR: Hasta, karyotipi normal 46,XY, 6 aylık erkek bebek. Hastanın boyu 67 cm (25-50 p.), kilosu10,5 kg (97 p.), baş çevresi: 47 cm (>97p.).Ön fontanel normalden geniş 7x7 cm. Bu haliyle normalden büyük bir bebek. Ön saç çizgisi düşük. Kaşlarda belirgin 'lateral flaring' mevcut. Hipertelorizm var. Balık ağzı görünümü görüldü. Kısa filtrum, küçük çene (mikrognatia), boyun kısa, bilateral simian çizgi+/+. Meme başları aşağıda, inverted nipple mevcut. Aksesuar meme ucu mevcut, ikisi solda biri sağda (+/++). Umblikal herni mevcut. Testisler skrotumda palpe edilemiyor. USG'de de zaten inmemiş bilateral inguinal testis olarak belirtilmiş. Ayrıca USG'de inguinal herni gözlenmiş. Bir de sağ böbreğin sola göre daha küçük olduğu ve parankim eksojenitesinin artmış olduğu gözlemlenmiş. Ayaklar normalden geniş ve büyük. 25 yaşında annenin G4P2Y2 olarak NSVY ile 3400 gram olarak doğmuş. DDA var, morarma-.Sarılık+ fototerapi+ havale- nöbet- Bronşit nedeniyle buhar uygulaması yapılmış. Kendinden 2 yaş büyük ağabeyi normal. Başını tutabiliyor ancak desteksiz oturamıyor. Annesi takipli gebelik geçirmiş, tarama testleri normalmiş. Anne ilk üç ay hipertiroidi nedeniyle ilaç kullanmış. Propiltiourasil (müstehzar adı PROPYCIL). Gebeliğin sonlarına doğru bebeğin baş çevresinin büyük olduğu söylenmiş. Kranial MR: 3. ve 4. Lateral venriküllerde minimal dilatasyon, bilateral frontotemporalde subaraknoid mesafeler geniş izlenmektedir. (Belirgin eksternal hidrosefali). Ekokardiyografisinde küçük sekundum tip atrial septal defekt mevcut.

TARTIŞMA VE SONUÇ: Mevcut bulgularla hastada SİMPSON-GOLABİ-BEHMEL SENDROMU (OMIM#312870) olduğu düşünüldü. Tanının kesinleşmesi için GPC3 ve GPC4 gen dizi analizlerinin yapılması çalışmaları sürmektedir. Annenin ilk trimesterde propiltiourasil kullandığı bilgisi alındı, sendroma sebep olup olmadığı literatürde mevcut değildir.

Anahtar Kelimeler: Simpson-Golabi-Behmel, genetik danışmanlık, propiltiourasil

P-181 [Klinik Genetik ve Dismorfoloji]

Kabuki Sendromunda Fenotipik Skorlama Sistemi ile değerlendirilen 2 Hasta ve MLL2 gen Mutasyonu

Filiz Hazan[1], Özdal Etlik[2], Kemal Kurtcu[2], Aycan Ünalp[3]

[1]Dr. Behçet Uz Çocuk Hastanesi, Tıbbi Genetik, İzmir
[2]BURÇ Genetik Tanı Merkezi, İstanbul
[3]Dr. Behçet Uz Çocuk Hastanesi, Pediatrik Nöroloji, İzmir

GİRİŞ VE AMAÇ: Kabuki Sendromu (KS), diğer adıyla Niikawa-Kuroki Sendromu, multipl konjenital anomalilerle seyreden nadir görülen bir hastalıktır. İlk defa 1981 yılında tariflenen KS'dan sorumlu gen, 2010 yılında MLL2 olarak bildirilmiştir. Hastaların %55-80'inde MLL2 gen mutasyonu saptanırken %20-45 hastada genetik neden bilinmemektedir. KS klinik bulgularının, fenotipik skorlama ile puanlaması yapıldığında, yüksek puan ile MLL2 gen mutasyonu saptanması arasında doğru orantı olduğu belirtilmektedir. MLL2 gen mutasyonu saptanan hastalarda ortalama 6,1 puan, mutasyon olmayan hastalarda 4,5 puan skor değeri bildirilmiştir. Burada, KS tanısı koyduğumuz 2 hastanın fenotipik skorlama değerlendirmesini ve MLL2 gen analizi sonuçlarını karşılaştırmayı amaçladık.

YÖNTEM: KS fenotipik skorlama sisteminde yüz bulguları olarak; Kavisli kaş/ lateral dağınıklık, mavi sklera, alt göz kapağı eversiyonu, uzun palpebral fissür, pitozis, strabismus, geniş displastik kulaklar, geniş burun kökü, düz burun, diş bozukluğu-anormal dentis, oligodonti, yüksek ya da yarık damak, mikrognati, ince üst dudak-kalın alt dudak ve dudak nodülü değerlendirmeye alındı. 15 yüz bulgusu (5 puan), ekstremite buguları (1 puan), mikrosefali (1 puan), kısa boy (1 puan), kalp anomalileri (1 puan) ve böbrek anomalileri (1 puan) olacak şekilde skorlama ile hastalar değerlendirildi. MLL2 tüm dizi analizi yapıldı.

BULGULAR: Fenotipik skorlamada; Olgu 1'de fasial bulgular 3 puan olacak şekilde toplam 6 puan, olgu 2 de fasial bulgular 4 puan, toplamda 5 puan saptandı. MLL2 gen dizi analizinde Olgu 1'de heterozigot de novo c.1301delT (p.Leu434GlnfsX496), olgu 2'de heterozigot de novo c.13049_13058 dup10 (p. Pro4354fs) mutasyonu saptandı. Her iki olguda da ek olarak; trapezoid filtrum, meme tomurcuklanması bulunmaktaydı.

TARTIŞMA VE SONUÇ: Sonuç olarak fenotipik skorlamada, KS tanılı 1. olguda yüksek puan saptanmışken, 2. olguda düşük puan skoru elde edilmiş ancak buna rağmen her iki hastada da MLL2 geninde hastalıktan sorumlu mutasyon gösterilmiştir. KS ön tanılı her hastaya genetik tanı için MLL2 genetik analizinin yapılması gerektiğini ve KS'nda görülen trapezoid filtrum ve meme tomurcuklanması bulgularının da hastalık tanısında dikkate alınması gereken fenotipik bulgulardan olduğunu düşünmekteyiz.

Anahtar Kelimeler: Kabuki Sendromu, Fenotipik Skorlama Sistemi, MLL2

P-182 [Klinik Genetik ve Dismorfoloji]

Aglossi-Adaktili Sendromlu Yeni Bir Vaka ve Yeni Nesil Dizileme Analizinin Preliminer Sonuçları

Sarenur Başaran Yilmaz[1], İbrahim Akalın[1], Bekir Hergüner[2], David Crossman[3], Mahmut Şamil Sağıroğlu[2], Derya Büyükkayhan[4], Bruce Korf[5]

[1]İstanbul Medeniyet Üniversitesi, Tıp Fakültesi, Tıbbi Genetik Anabilim, İstanbul
[2]İleri Genom ve Biyoenformatik Araştırma Merkezi - İGBAM TÜBİTAK - BİLGEM - UEKAE, Gebze, Kocaeli
[3]University of Alabama, Heflin Center for Genomic Science, Bioinformatics Department, Birmingham, USA
[4]İstanbul Medeniyet Üniversitesi, Çocuk Sağlığı ve Hastalıkları Anabilim, İstanbul
[5]University of Alabama at Birmingham, Heflin Center for Genomic Sciences, Wayne H. and Sara Crews Finley, Department of Genetics Director,

GİRİŞ VE AMAÇ: Oromandibular- Limb Hipoplazi Sendromları dil, mandibula ve eklemlerin doğumsal hipoplazi/aplazilerini içeren geniş bir spektrumdur. Spektrumun en ağır ucunda Aglossi-Adaktili Sendromu (AAS) yer almaktadır. Hastalığın etyolojisi henüz netleşmemiş olmakla birlikte bugüne kadar bazı çevresel faktörler suçlanmıştır. Doğumu takiben ciddi mikroretrognati ve dört ekstremitede parmakların olmaması nedeniyle tarafımıza konsulte edilen hastamızın klinik bulguları Aglossi-Adaktili Sendromuyla uyumlu bulundu.

YÖNTEM: Karyotip analizi 46,XY saptanan hastada yeni nesil dizileme ile ekzom sekanslama analizi uygulandı.

BULGULAR: Hastanın trio(anne-baba-çocuk) incelendiğinde 43 gende toplam 44 varyant bulundu. 9 tanesi missense değişiklik iken diğerleri kodlanmayan bölgelere ait değişiklerdi. Sadece 8. Kromozom yerleşimli GSR (Glutatyon S Reduktaz) genindeki tek bir varyantta (c.1357G>A)CADD skoru >= 20 bulundu

TARTIŞMA VE SONUÇ: Embriyonik dönemde parmak perdeleri ve dilaltı frenulumu apoptoz ile ortadan kaldırıldığı bilinen bölgeler olduğundan Aglossi Adaktili Sendromundaki dil ve parmaklardaki parsiyel ya da total yokluğun embriyonik dönemde artmış ya da durdurulamamış bir apoptoz ile ilişkili olabileceği hipotez edildi. Biyoinformatik olarak bu trio'da apoptoz ilişkisi sorgulandığında GSR genindeki değişikliğin apoptozla direk olarak ilişkili olduğu saptandı. Yapılan literatür incelemesinde GSR geninin apoptoz ile ilişkili yolakta rol aldığına dair tespit edilen bulgular ile hipotez desteklenmiş oldu. Bu sonuçlarla nedeni henüz tam olarak bilinmeyen AAS'nun moleküler etyopatogenezinde embriyonik dönemde GSR geni mutasyonlarına bağlı artmış ya da durdurulamamış apoptozun rol alabileceğini öne sürmekteyiz.

Anahtar Kelimeler: aglossi- adaktili, yeni nesil dizileme, GSR, apoptoz

Aglossi-adaktili Sendromlu olgu

Trigonosefali, mandibular hipoplazi, bilateral agenezik el ve parmaklar

P-183 [Klinik Genetik ve Dismorfoloji]

Vertebral Fusion Abnormality in A Patient with Goldenhar Syndrome: Case Report

Fatih Mehmet Keni[1], Ümran Çetinçelik[1], Hatip Aydın[2], Ali Karaman[2]

[1]*Istanbul Training and Research Hospital*
[2]*Zeynep Kamil Maternity and Children's Training and Research Hospital*

INTRODUCTION - OBJECTIVE: Goldenhar's syndrome or oculoauriculovertebral spectrum is a rare genetic disease, with characteristic oculo-auriculo-vertebral triad of abnormalities.

METHOD: In addition to craniofacial anomalies, there may be cardiac, genitourinary, skeletal and central nervous system defects.

RESULTS: We report here a presented with agenezis of right ear malformation, hemivertebrae, vertebral fusion abnormality, microtia, pes equinovarus deformity and ventricular septal defect and diagnosed oculoauriculovertebral spectrum.

CONCLUSIONS: In conclusion, Goldenhar's syndrome may be observed in patients with ear anomalies and facial anomalies. The cases should be evaluated in terms of anomalies that may accompany.

Keywords: Goldenhar syndrome, craniofacial abnormalities, vertebral fusion abnormality

P-184 [Klinik Genetik ve Dismorfoloji]

Nadir Bir Siliyopati Olan Alstrom Sendromlu Hasta: Fenotip-Genotip İlişkilendirmesi

Sarenur Başaran Yilmaz[1], İbrahim Akalın[1], Işıl Özer[2], Jan Marshall[3]

[1]*İstanbul Medeniyet Üniversitesi, Tıp Fakültesi, Tıbbi Genetik Anabilim, İstanbul*
[2]*İstanbul Medeniyet Üniversitesi Göztepe EAH, Pediatri Anabilim, Çocuk Metabolizma Kliniği, İstanbul*
[3]*The Jackson Laboratory, Alstrom Syndrome Studies, Bar Harbor, Maine USA*

GİRİŞ VE AMAÇ: Alstrom Sendromu (AS), çocukluk çağında başlayan obezite, konjenital retinal distrofiye bağlı gelişen görme kaybı, işitme kaybı ile karakterize otozomal resesif geçişli nadir bir genetik hastalıktır. Ayrıca erken başlangıçlı Tip 2 Diabetes Mellitus, hiperinsülinemi, akantosis nigrikans, hipotiroidi, hipertrigliseridemi, siroz, kardiyak anomaliler, renal yetersizlik de AS'a eşlik edebilmektedir. Hastalıktan ALMS1 genindeki anormal siliya yapısıyla sonuçlanan mutasyonlar sorumlu bulunmuştur.

YÖNTEM: 11 yaş 7 aylık erkek hasta retinitis pigmentosa, tip 2 DM, siroz, akantosis nigrikans, skolyoz, dismorfik yüz görünümü, splenomegali ve aksesuar dalak bulgularıyla kliniğimize konsulte edildi. Alstrom sendromu klinik tanısı konulan hastada yeni nesil dizileme yöntemiyle ekzom sekanslama yapıdı.

BULGULAR: Ekzom sekanslama sonucunda ALMS1 geninde daha önce bildirilmemiş homozigot c.2265dupT; p.Glu756 mutasyonu tespit edildi.

TARTIŞMA VE SONUÇ: Bu çalışmada ALMS1 geninde daha önce bildirilmemiş bir mutasyon ve olgumuzun klinik bulgularını sunmayı amaçlamaktayız.

Anahtar Kelimeler: Alstrom Sendromu, ALMS1, yeni mutasyon

Alstrom Sendromlu olgu

P-185 [Klinik Genetik ve Dismorfoloji]

Konstütisyonel Mismatch Tamir Eksikliği Sendromu Olan Bir Olgu

Sarenur Başaran Yilmaz[1], Çetin Tümur[2], İbrahim Akalın[1], Ludwine Messiaen[3]

[1]İstanbul Medeniyet Üniversitesi, Tıp Fakültesi, Tıbbi Genetik Anabilim, İstanbul
[2]İstanbul Medeniyet Üniversitesi Göztepe EAH, Pediatri Anabilim, Cocuk Hematoloji Ünitesi, İstanbul
[3]University of Alabama, Medical Genomics Laboratory, ALBirmingham, USA

GİRİŞ VE AMAÇ: Konstütisyonel Mismatch Tamir Eksikliği Sendromu (KMTS) MMR genlerindeki biallelik mutasyonlar sonucu oluşan erken çocukluk çağı kanserleri ve NF–1 benzeri bulgular (çoklu cafe au-lait makülleri, aksiller çillenme, nörofibroma, tibia psödoartrosis) ile karakterize otozomal resesif geçişli bir hastalıktır. Etyopatogenezden diğer Mismatch Tamir Defekti sendromlarından farklı olarak germline homozigot mutasyonlar sorumludur.

YÖNTEM: Aralarında 1. Derece kuzen evliliği olan anne ve babanın 25 aylık erkek çocuğu olan hastada Akut Lenfoblastik Lösemi ve Nörofibromatosis benzeri bulgular olması nedeniyle fizik muayene edildi.

BULGULAR: Hastada dismorfik yüz görünümü ve yaygın hipo/hiperpigmente makullerin olması nedeniyle KMTS tanısı konuldu. Hastamızda ayrıca bugüne kadar KMTS ile birlikteliği bildirilmemiş olan kolposefali bulgusu da mevcuttu.

TARTIŞMA VE SONUÇ: Oldukça nadir görülen bir KMTS olgusu literatür araştırması eşliğinde sunulmaktadır

Anahtar Kelimeler: Konstütisyonel Mismatch Tamir Defekti, cafe-au-lait lekeleri, kolposefali

KMTS'lu olgu

P-186 [Klinik Genetik ve Dismorfoloji]

Dengeli Olduğu Düşünülen Kromozom Aberasyonları ve Klinik Bulguları Bulunan Olgularda Kırık Noktalarının Array-CGH Yöntemi ile İncelenmesi

Zafer Çetin[1], Sezin Yakut[2], Özden Altıok Clark[3], Banu Nur[4], Ercan Mıhcı[3], Sibel Berker Karaüzüm[2]

[1]SANKO Üniversitesi Tıp Fakültesi, Tıbbi Biyoloji Anabilim Dalı, Gaziantep.
[2]Akdeniz Üniversitesi, Tıp Fakültesi, Tıbbi Biyoloji ve Genetik Anabilim Dalı, Antalya.
[3]Akdeniz Üniversitesi, Tıp Fakültesi, Tıbbi Genetik Anabilim Dalı, Antalya.
[4]Akdeniz Üniversitesi, Tıp Fakültesi, Çocuk Sağlığı ve Hastalıkları Anabilim Dalı, Antalya.

GİRİŞ VE AMAÇ: Sitogenetik olarak dengeli olduğu düşünülen kromozom anomalisi taşıyıcısı bireyler genellikle fenotipik ve klinik olarak normal olmasına rağmen de novo olguların yaklaşık olarak %6'sında fenotipik abnormaliteler gözlenebilir. Bu fenotipik abnormalitelerin ortaya çıkmasında farklı mekanizmalar rol oynamakta olup kromozom kırık noktalarındaki submikroskobik değişimlerin bulunması bu mekanizmalardan biridir. Bu çalışmada mikroskobik olarak dengeli olduğu düşünülen kromozom anomalisine ve klinik bulguları mevcut olan olgularda kromozom kırık noktalarındaki olası submikroskobik değişimlerin array-CGH yöntemi ile incelenmesi amaçlanmıştır.

YÖNTEM: Bu çalışmaya 2'si ailesel geçiş gösteren 7'si ise de novo olmak üzere toplam 9 resiprokal translokasyon taşıyıcısı birey ile 3'ü ailesel geçiş gösteren 4'ü ise de novo olmak üzere toplam 7 inversiyon taşıyıcısı birey dahil edilmiştir. Kromozom kırık noktalarındaki olası mikrodelesyon veya mikroduplikasyonların belirlenebilmesi için olguların ve ebeveynlerinin periferik kanlarından elde edilmiş olan genomik DNA örnekleri array-CGH yöntemi ile incelenmiştir.

BULGULAR: Array-CGH analizleri sonucunda, de novo resiprokal translokasyon taşıyıcısı 7 bireyin 3'ünde (% 43 oranında), ailesel geçiş gösteren inversiyon taşıyıcısı 3 bireyin 1'inde (%33 oranında) kromozom kırık noktalarında submikroskobik değişimler belirlenmiştir. De novo inversiyon taşıyıcısı 4 bireyin 1'inde (%25 oranında) inversiyon kırık noktalarının dışında submikroskobik değişim belirlenmiştir. Ailesel geçiş gösteren 2 resiprokal translokasyon taşıyıcısı bireyde ise herhengi bir submikroskobik değişim belirlenememiştir. Submikroskobik değişim belirlenmiş olan olgularımızın karyotipleri ve belirlenmiş olan submikroskobik değişimler şu şekildeydi; 46,XY,t(13;16)(q14;q12.1)dn.arr[hg19]13q14.2-q21.1(50,131,521-57,306,322)x1dn; 46,XY,inv(11)(p15q22)mat.arr[hg19] 11q14.1-q23.3(84,823,459-114,739,736)x1dn; 46,XY,t(6;9)(q13;p12)dn.arr[hg19]6q14.1(78,016,882-83,293,127),9p23p22.3(12,249,507-15,939,627)x1dn;46,XX,t(X;16)(p11.21;p11.2)dn.arr[hg19]Xp11.22(50,367,783-50,441,087) x3dn; 46,XX,inv(18)(p11.23q11.2)dn.arr[hg19]22q11.21(18,706,001-21,505,417)x1mat

TARTIŞMA VE SONUÇ: Bulgularımız, mikroskobik olarak dengeli olduğu düşünülen kromozom anomalisine ve klinik bulguları mevcut olan olgularda kromozom kırık noktalarındaki olası submikroskobik değişimlerin array-CGH yöntemi ile incelenmesinin gerekliliğini göstermektedir.

Anahtar Kelimeler: Dengeli Olduğu Düşünülen Kromozom Anomalisi, array-CGH, konjenital anomali

P-187 [Klinik Genetik ve Dismorfoloji]

Duchenne Musküler Distrofi (DMD) Tipik Klinik Bulguları Olan ve DMD Geninde Nonsense Mutasyon Saptanan Olgu

Ayberk Türkyılmaz, Kenan Delil, Bilge Geçkinli, Hasan Şimşek, Mehmet Ali Söylemez, Melike Avşar, Ahmet İlter Güney, Pınar Ata, Ahmet Arman

Marmara Üniversitesi Tıp Fakültesi, Tıbbi Genetik Anabilim Dalı

GİRİŞ VE AMAÇ: Duchenne Musküler Distrofi (DMD) 3500 erkek doğumda bir görülen, X'e bağlı resesif kalıtım gösteren nöromüsküler bir hastalıktır. Hastalık progresif proksimal kas güçsüzlüğü ile seyretmekte olup, genellikle erken çocukluk döneminde başlar ve karekteristik özelliği bacak bölgesi kaslarında psödohipertrofinin olmasıdır. Hastalığın DMD genindeki mutasyonlardan kaynaklandığı gösterilmiştir. DMD mutasyonlarının yaklaşık üçte ikisi bir ya da birden çok egzonu içeren delesyonlardan kaynaklanırken geri kalan kısmı küçük insersiyon, delesyon ve nükleotid değişikliklerinden oluşmaktadır. Hastalık kan kreatin kinaz (CK) seviyesinde yükseklik, elektromiyografide miyopatik değişiklikler ve kas biyopsisinde miyofibrillerde

fibrosis ve yağ depolanması ile karakterizedir. Burada, tipik klinik bulguları ve moleküler test sonuçları ile bir DMD olgusu sunuldu.

YÖNTEM: Olgu sunumu

BULGULAR:

OLGU: 4 yaşında erkek hasta, bir yıl önce sol sırt bölgesinde ağrı şikayeti ile doktora başvurduğunda karaciğer fonksiyon testlerinde yükseklik saptanması üzerine çocuk gastroenterolojiye yönlendirilmiş. Buradaki takiplerinde CK yüksekliği saptanması üzerine miyopati ön tanısı ile çocuk nörolojiye konsülte edilmiş ve yapılan kas biyopsisinde distrofinopati saptanmış. DMD ön tanısıyla kliniğimize başvuran hastanın ebeveynlerinden alınan öyküde hastanın basamakları çıkmakta zorlandığı öğrenildi. Aile öyküsünde 5 yaşında sağlıklı erkek kardeşi vardı, anne babası akraba değildi. Fizik muayenesinde bilateral bacak bölgesi kaslarında psödohipertrofi saptandı. Delesyon mutasyonları açısından yapılan DMD geninin tüm egzonlarının MLPA yöntemi ile analiz sonucu normal saptandı. Gerçekleştirilen DMD geni tüm egzonları dizi analizinde ise 6. egzonda nonsense (stop) kodon oluşturan p.Trp163X(c.489G-A) mutasyonu saptandı. Aynı mutasyon annede bakıldığında taşıyıcılık saptanmadı.

TARTIŞMA VE SONUÇ: Hastamızda klinik bulgularla düşünülen tanı, moleküler genetik analiz ile desteklendi. Pedigride sporadik olarak görülen bu vaka, annede mutasyon saptanmamış olması nedeniyle de novo oluştuğu düşünüldü. Nonsense mutasyon sonucu DMD gelişen hastalarda terapötik amaçlı kullanıma giren Ataluren(PTC-124) tedavisi için hastamız Çocuk Nöroloji'ye konsülte edildi. Olgumuzun, yapılan değerlendirme sonucu tedaviye uygun görüldüğü öğrenildi. Bu vaka; spesifik tedavi için moleküler tanının yönlendirici rolüne dikkat çekmek ve literatüre katkı sağlamak amacıyla sunuldu.

Anahtar Kelimeler: Duchenne Musküler Distrofi, DMD, X'e bağlı resesif kalıtım, Ataluren(PTC-124), nonsense mutasyon

P-188 [Klinik Genetik ve Dismorfoloji]

Donnai-Barrow(FOAR) Sendromu: İki Kardeş Olgu Sunumu

Yasemin Kendir Demirkol, Nursel Elçioğlu

Marmara Üniversitesi Tıp Fakultesi, Çocuk Genetik Bilim Dalı,İstanbul

GİRİŞ VE AMAÇ: Donnai-Barrow sendromu
[Fasiokuloakustikorenal sendrom (FOAR)] (OMIM 222448) tipik özellik olarak; hipertelorizm, geniş fontanel, belirgin alın, kısa burun, sensorinöral işitme kaybı, yüksek miyopi, ilerleyici görme kaybı, retina dekolmanı, iris kolobomu, korpus collosum agenezisi, konjenital diafragma hernisi, omfolosel ve gelişme geriliği ile karakterizedir. İlk defa 1993 yılında tanımlanmış otozomal resesif geçişli nadir görülen bir sendromdur. Sorumlu LPR2 gen (Low density lipoprotein- reletad protein) kromozom 2q31.1 üzerindedir.

YÖNTEM: Bu çalışmada 1.5 derece kuzen evliliğinden olan 2 kardeşte saptanan Donnai Barrow Sendromu sunulmuştur.

BULGULAR: Olgu 1: 4 yaşında kız olgu. Yirmisekiz yaşındaki G4P4A1Y2 anneden term ikiz eşi olarak doğmuş. Doğduğunda ön fontaneli geniş, proptozis, umblikal herni, yaygın hipotonisitesi mevcutmuş. Yapılan tetkiklerinde korpus collusum agenezisi, iris kolobomu, sensorinöral sağırlık ve proteinüri tespit edilmiş. Hastanın dismorfik yüz özellikleri olarak kaba yüz, rölatif makrosefali, frontal bossing, burun kökü basıklığı, hipertelorizm tespit edildi. Olgu2: 40 günlük erkek olgu. İlk olgunun küçük kardeşi. Otuziki yaşındaki G4P4A1Y4 anneden term olarak doğmuş. Dismorfik görünümü olması nedeniyle polikliniğimize yönlendirilmiş. Fizik muayenesinde; hipotonik, ön fontanel geniş, sagital sütur geniş, burun kökü basık, hipertelorizm, alın üst kısmında frontal bölgede 5 cm çaplı perçem, omfolosel mevcuttu. Yapılan incelemelerinde korpus collosum agenesizi, fundus muayenesinde retina atrofisi saptandı. Bilateral BERA testinden her iki kulakta kaldı. Bu kardeşlerde otozomal resesif geçiş gösteren Donnai-Barrow-FOAR sendromu düşünüldü ve ileri incelemeleri planlandı.

TARTIŞMA VE SONUÇ: Donnai-Barrow Sendromu oldukça nadir görülmekle birlikte akraba evliliği öyküsü, geniş ön fontanel, göz bulguları, sensorinöral sağırlık tespit edilmesi durumunda ayırıcı tanıda düşünülmelidir.

Anahtar Kelimeler: Donnai-Barrow, FOAR, sendrom, otozomal resesif, LPR2

P-189 [Klinik Genetik ve Dismorfoloji]

Potter Syndrome Associated with Different Anomalies: A Case Report

Fatih Mehmet Keni[1], Ümran Çetinçelik[1], Deniz Atalay[2]

[1]Istanbul Training and Research Hospital, Medical Genetics Department
[2]Istanbul Training and Research Hospital, Department of Pediatrics

INTRODUCTION - OBJECTIVE: Potter's syndrome is a rare congenital disorder diagnosed at birth and characterized by bilateral renal agenesis, lack of amniotic fluid, pulmonary hypoplasia, limb deformities and typical facies.

METHOD: In the literature, the cases associated with genitourinary, gastrointestinal and cardiovascular anomalies have been reported. The 38 week-old baby born 2950 grams by C/S because of oligohidramnioz was hospitalized owing to respiration difficulty.

RESULTS: The patient, who had a face with potter characters such as depressed nasal bridge, short neck, prominent epicanthic folds, a flat and broad nose, cleft palate, medial epikantus, and mikrognati, died because of kardiyopulmoner insufficiency in intensive care unit the second following day.

CONCLUSIONS: In this case report, in addition to the classical findings of the disease, the potter syndrome case associated with penile agenesis, pulmonary stenosis and cleft palate was presented.

Keywords: Potter syndrome, penile agenesis, pulmonary stenosis

P-190 [Klinik Genetik ve Dismorfoloji]

Tüm Ekzon Dizi Analizi ile Tanımlanan Cousin Sendromu

Erkan Koparır[1], Ender Karaca[2], Davut Pehlivan[2], Yavuz Bayram[2], Emre Kırat[4], Baylor Hopkins[2], Hakan Ulucan[4], James R. Lupski[2], Mustafa Özen[3]

[1]Kanuni Sultan Süleyman Eğitim ve Araştırma Hastanesi, İstanbul
[2]Department of Molecular and Human Genetics, Baylor College of Medicine, Houston, TX 77030, USA
[3]Biruni Üniversitesi Moleküler Biyoloji ve Genetik, İstanbul
[4]İstanbul Üniversitesi Cerrahpaşa Tıp Fakültesi Tıbbi Genetik, İstanbul

GİRİŞ VE AMAÇ: Cousin sendromu yüz dismorfizmi, boy kısalığı ve iskelet anomalileri ile karakterize bir hastalıktır. Yüz dismorfizmi, belirgin alın, hipertelorizm, anormal şekil ve yerleşimli kulakları içerir. İskelet anomalileri ise hipoplastik skapula/ilia, humeroradial sinostozis, kalça çıkıklığı şeklindedir. Çok nadir görülen bu sendrom şimdiye kadar toplam beş olgu olarak üç yayında rapor edilmiştir. Bu sendromdan sorumlu genin TBX15 olduğu 2008 yılında bildirilmiştir. TBX15'in, transkripsiyon faktörlerini kodlayan T-box gen ailesinin bir üyesi olduğu ve ekstremite gelişim döneminde özellikle eksprese olup iskelet sistemi gelişiminin erken dönemlerinde önemli bir rol oynadığı bildirilmiştir.

YÖNTEM: Bu çalışmamızda, tek gen/ mendelian hastalık düşündüğümüz fakat klinik olarak tanı koyamadığımız hastanın sorumlu genini tespit etmek için tüm ekzon dizi analizi yöntemi kullanıldı.

BULGULAR: Tüm ekzon dizi analizi ile tespit edilerek ve Sanger dizileme ile doğrulama yapılarak, TBX15 geninde şimdiye kadar literatürde rapor edilmemiş homozigot stop kodon oluşturan mutasyon saptandı.

TARTIŞMA VE SONUÇ: Bu sonuç hastanın klinik ve radyolojik bulgularıyla tekrar değerlendirildiğinde Cousin sendromuyla uyumlu olduğu görüldü. Bu çalışmada tüm ekzon dizi analizinin klinik genetikte kullanımının bir örneği, çok nadir görülen Cousin sendromlu yeni bir olgu ve TBX15 genindeki yeni mutasyon ile sunulmuştur.

Anahtar Kelimeler: Cousin sendromu, TBX15, Tüm Ekzon dizi analizi

P-191 [Klinik Genetik ve Dismorfoloji]

Alt Ekstremite Hemihipertrofisi Olan Bir Prader-Willi Sendromu Olgusu

Hasan Şimşek, Kenan Delil, Bilge Geçkinli, Ayberk Türkyılmaz, Melike Avşar, Mehmet Ali Söylemez, Ahmet İlter Güney, Pınar Ata, Ahmet Arman

Marmara Üniversitesi Tıp Fakültesi, Tıbbi Genetik Anabilim Dalı

GİRİŞ VE AMAÇ: Prader-Willi Sendromu (PWS) 10000-25000 canlı doğumda bir görülen otozomal dominant kalıtılan genetik bir hastalıktır. PWS'ye paternal 15. kromozomun q11-q13 bölgesindeki gen ya da genlerin delesyonu veya bu lokusun maternal uniparental dizomisinin neden olduğu gösterilmiştir. PWS infantil hipotoni, erken çocukluk döneminde başlayan hiperfaji ve progresif obezite, tipik yüz görünümü (badem şeklinde göz yapısı, bifrontal darlık, ince üst dudak), kısa boy, küçük el ve ayak, hipogonadizm, davranış bozuklukları ve mental gerilik ile seyretmektedir. Obezitenin en sık genetik nedenlerinden birisidir. Burada, klinik bulguları ve genetik test sonuçları ile bir PWS olgusu sunuldu.

YÖNTEM: Olgu sunumu

BULGULAR: 10 yaşında kız hasta, kemik hastalıkları hastanesinden iki alt ekstremite arasında 2 cm. uzunluk farkı (hemihipertrofi) ve mental retardasyon olması nedeni ile tarafımıza yönlendirildi. Öyküsünde postnatal hipotoni ve beslenme problemlerinin olduğu, yürümeye 2 yaşında ve konuşmaya 5 yaşında başladığı öğrenildi. Çocuk psikiyatrisi polikliniğinden kendine zarar verme (cilt kazıma), dikkat eksikliği ve hiperaktivite bozukluğu (DEHB) nedeni ile takip edildiği öğrenildi. Daha önce yapılan kromozom analizinde 46,XX olarak tespit edilmişti. Pedigride anne ve babasının ikinci dereceden kuzen olduğu, ailede benzer vaka olmadığı öğrenildi. Muayenesinde; boyu 131 cm. (25-50 P), baş çevresi 51 cm. (25 P), ağırlığı 47,5 kg. (>97 P), kısa boyun, çukur damak, düşük ön saç çizgisi, konik el parmakları, iki alt ekstremite arasında 2 cm. uzunluk farkı (hemihipertrofi), kısa ayak, kısa ayak parmakları, santral obezite ve gövdede hipopigmente lekeler saptandı. Değerlendirmemiz sonucunda PWS düşündüğümüz hastada 15q11-q13 bölgesine özgü FISH analizinde heterozigot delesyon gözlendi ve PWS kesin tanısı konuldu.

TARTIŞMA VE SONUÇ: Mental retardasyon, obezite ve davranış bozuklukları ile başvuran hastalarda göz önünde bulundurulması gereken hastalıklardan birisi de PWS'dir. Olgumuzda davranış bozuklukları (DEHB ve cilt kazıma) ön plandaydı. Hastamızda ayrıca hemihipertrofi saptandı. Literatürde hemihipertrofi saptanan PWS olgularında ayrıca trizomi 15 mozaikliği araştırılması önerildiğinden cilt biyopsisi planlandı. Klinik bulguları ve genetik test sonuçları ile bir PWS olgusu literatüre katkı sağlamak amacıyla sunuldu.

Anahtar Kelimeler: Prader-Willi sendromu, PWS, hemihipertrofi, 15q11-q13

P-192 [Klinik Genetik ve Dismorfoloji]

Mikrodelesyonlar Tek Gen Hastalıklarına Yol Açabilir mi? Kistik Fibrozis Tanısı Olan, array CGH de 7q31.2 Mikrodelesyon Saptanan Erkek Hasta

Gönül Oğur[1], Ayşegül Yılmaz[1], Mediniye Karadağ Alpaslan[2], Huri Sema Aymelek[2], Ümmet Abur[2], Gönül Çaltepe[3]

[1]Ondokuz Mayıs Üniversitesi, Pediatrik Genetik Bilim Dalı, Samsun
[2]Ondokuz Mayıs Üniversitesi, Tıbbi Genetik Anabilim Dalı, Samsun
[3]Ondokuz Mayıs Üniversitesi, Pediatrik Gastroenteroloji, Samsun

GİRİŞ VE AMAÇ: Kimi mikrodelesyonlar DNA dizininde major etkili genlerde delesyona yol açabilir. Bu hastalarda klinik bulgular gerek gen ilişkili monogenik hastalığı, gerekse mikrodelesyon ilişkili dismorfism, değişken derecede multipl konjenital anomali ve değişken psikomotor retardasyonu yansıtacaktır. Major etkili genlerde delesyona yol açan mikrodelesyonlar ender birlikteliklerdir. Bu raporda kistik fibrozis kliniği olan ve array CGH de 7q31.2 lokusunda mikrodelesyon saptanan bir erkek hasta sunulmaktadır.

YÖNTEM: 2 aylık erkek hasta, sık tekrarlayan solunum yol enfeksiyonu, yüksek ter testi ve dismorfizm nedeni ile CFTR gen mutasyon analizi ve genetik konsültasyon için bölümümüze refere edildi. Fizik muayenesinde A: 3700 g, B: 54 cm, B.Ç.: 36 cm idi. Hipertelorism, bitemporal basıklık, ayak parmaklarında malpozisyon ve çekiç başparmak gözlendi. MRI da posterior fossada genişleme mevcuttu. Serebellar atrofi ? şüphesi nedeni ile kontrol MRI istendi..

BULGULAR: Hastanın CFTR geni ilişkili exon 7, 10, 11 sekans analiz çalışmasında, exon 7 ve exon 10 PCR amplifikasyonu 2 kez elde edilemeyince, delesyon olabileceği düşünülerek farklı protokollere geçildi. Ters hibridizasyon multipleks PCR çalışmalarında CFTR geninde geniş bir delesyon gösterildi. Delesyon kodon 508, 1677, 2789+5, kodon 85, kodon 92, kodon 152, 621+1, kodon 334, kodon 347 ve IVS 5T, IVS 7T, IVS 9T bölgelerini kapsamaktaydı. Array CGH çalışması uygulanan hastada CFTR gen bölgesi olan 7q31.2 de, 100 KB lik homozigot bir delesyon olduğu gözlendi. Delesyon CTFR genini de içermekte idi.

TARTIŞMA VE SONUÇ: Klasik yöntemlerle mutasyonların gösterilemediği monogenik hastalıklarda dismorfizm ve psikomotor retardasyon da kliniğe eşlik ediyorsa, aCGH yöntemi ile mikrodelesyon bakılması önerilir.

Anahtar Kelimeler: Mikrodelesyon, Kistik Fibrozis, aCGH

P-193 [Klinik Genetik ve Dismorfoloji]

Tipik Yünsü Saç ve Palmoplantar Keratoderma Bulguları ile Kardiokünatöz Sendrom Düşünülen Bir Olgu

Oğuzhan Yaralı[1], İbrahim Akalın[1], Sarenur Başaran Yılmaz[1], Mukaddes Kavala[2]

[1]İstanbul Medeniyet Üniversitesi Göztepe Eğitim ve Araştırma Hastanesi Tıbbi Genetik Anabilimdalı
[2]İstanbul Medeniyet Üniversitesi Göztepe Eğitim ve Araştırma Hastanesi Dermatoloji Anabilimdalı

GİRİŞ VE AMAÇ: Naxos Sendromu; yünsü saç, palmoplantar keratoderma ve resesif aritmojenik sağ ventriküler kardiyomyopati birlikteliği ile tanımlanan bir sendromdur. Hastalıktan; genleri 17. kromozomun 17q21 bölgesinde kodlanan plakoglobubin ve desmoplakin proteinlerinin yapısal ve fonksiyonel bozukluğu sorumlu tutulmaktadır. Plakoglobulin protenini; desmozom ve adherens junction'ların yapısında yer alan, kalp ve deri gibi bir çok hücre tipinde hücrelerin sıkı adezyonu için önemli bir yapıtaşıdır. Tipik saç ve deri bulguları yanında Carvajal ve ark.; Naxos sendromlu hastaların ailelerinde daha çok sol ventrikülün katıldığı erken morbidite ve dilate kardiyomyopati ile karakterize bir durumu gözlemlediler. Bu olguda

kardiak bulguları olmayan ancak diğer tipik klinik bulguları ile kardiokutanöz sendromu ön tanısı alan bir hastayı sunmaktayız.

YÖNTEM: Klinik değerlendirme ve Genetik danışmanlık

BULGULAR: 12 yaşında bayan hasta; el ve ayaklarında doğumundan sonra başlayan sık sık iyileşip tekrarlayan nasır ve pullanmalara ek olarak ince yünsü saçları olması nedeniyle polikiliniğimize başvurdu. 47 yaşındaki akrabalık olmayan anne ve babanın, 5. çocuğu olan hastanın gelişimi normaldi ve persentilleri normal sınırlarda idi. El avuç içi ve ayak tabanında yaygın squamoz kertinize lezyonlar, kıvırcık ve yünsü görünümde ince saçlar, seyrek ve dökülmeye meyilli kaş ve kirpikler, dişlerde sayıca azalma ve ön dişlerde uzun çıkıntılar mevcuttu. Hemogram,biyokimya, hormon değerleri ve metabolizma testleri normaldi. Ayrıca, EKO ve EKG değerleri normaldi.

TARTIŞMA VE SONUÇ: Hastamızdaki muayene bulguları Naxos, Carvajal veya varyant sendromlar açısından kardiyokutanöz sendromlarla ilişkili idi. Ancak henüz EKO ve EKG değerlerinin normal olması klinik olarak teşhisi güçleştirmektedir. Ayrıca kardiyokutanöz sendromlarda kalp patolojilerinin adolesan ve daha ileri yaşlarda daha sık ortaya çıkması nedeniyle tanı ekarte edilemez ve özellikle de ani ölümlerin görülebilmesi nedeni ile bu tür hastalar kardiyolojik açıdan takip edilmelidir.

Anahtar Kelimeler: woolly hair, palmoplantar keratoderma, naxos, carvajal

Resim 1

Hastanin yünsü saç ve palmoplantar keratoderma görüntüsü

P-194 [Klinik Genetik ve Dismorfoloji]

Hafif Kabuki Sendromu Fenotipi Taşıyan Bir Hastanın Tanısında Tüm Ekzom Dizilemesinin Kullanımı

Mehmet Buğrahan Düz[1], Asuman Koparır[1], Emre Kırat[1], Buğra Özer[2], Hüseyin Demirci[2], Aydan Saraç[3], Betül Yücetürk[2], Bayram Yüksel[3], Hakan Ulucan[1], Mehmet Seven[1], Mustafa Özen[1]

[1]İstanbul Üniversitesi, Cerrahpaşa Tıp Fakültesi,Tıbbi Genetik Anabilim Dalı, İstanbul
[2]İleri Genom ve Biyoenformatik Araştırma Grubu (İGBAM), BİLGEM, TÜBİTAK,Gebze, Kocaeli
[3]İleri Genom ve Biyoenformatik Araştırma Grubu (İGBAM), MAM, GMBE, TÜBİTAK,Gebze, Kocaeli

GİRİŞ VE AMAÇ: Kabuki Sendromu (KS; MIM# 147920) tipik yüz görünümü, zihinsel gerilik ve postnatal gelişim geriliği ile seyreden nadir bir hastalıktır. Birçok vakanın sporadik olması ve ailesel vakaların geçiş paterni değerlendirildiğinde hastalığın otozomal dominant kalıtıma sahip olduğu düşünülmektedir. Klinik özellikler beş temel bulgudan oluşmaktadır; gözde uzamış palpebral fissurların eşlik ettiği göz kapağının dış kısmının eversiyonu, basık burun ucu, büyük kulaklardan oluşan tipik yüz görünümü, hafif orta derecede zeka geriliği, postnatal gelişim geriliği, iskelet anomalileri ve ciltte anormal çizgilenme. KS'nin moleküler etiyolojisinden MLL2 genindeki heterozigot nokta mutasyonlar sorumludur. Ancak KS fenotipi taşıyan bireylerin yalnızca % 56-76'sında MLL mutasyonu gösterilebilmiştir. Bu sonuçlar KS için yeni araştırma sahaları oluşturmuştur. Yakın zamanda Xp11.3 bölgesinde yer alan KDM6A geninin mikrodelesyonunun da KS fenotipine sebep olduğu gösterildi. Bu gen MLL2 geni ile interaksiyona giren ondan fazla genden bir tanesidir. Bununla birlikte bazı hastalarda KS fenotipine sebep olabilecek moleküler değişiklikler gösterilememiştir. Olgumuz, beş yaşında erkek hasta KS tipik yüz bulgularına eşlik eden biküspid aorta, eklemlerde esneklik ve parmaklarda yastıkçık bulguları ile başvurmuştur.

YÖNTEM: Kabuki Sendromu neden olabilecek moleküler temeli açıklamak amacıyla array-CGH ve tüm ekzom dizilemesi teknikleri kullanıldı.

BULGULAR: Array-CGH'te mikrodelesyon saptanmadı. Tüm ekzom dizilemesinde MLL2 geninin 50. ekzonunda c.C16018T, p.R5340X mutasyonu bulundu ve Sanger dizilemesi ile doğrulandı. Sonuçta oluşan güdük proteinin hücresel fonksiyonları gerçekleştirmede yetersiz olduğu bildirilmiştir.

TARTIŞMA VE SONUÇ: Tüm ekzom dizileme tekniği genetik heterojenite özelliği taşıyan hastalıklarda bir tanı koyma aracı olarak kullanılabilir. Diğer taraftan KS ile ilişkili olabilecek tüm genler ve aday genlerin ortaya konulması için kullanılabilecek etkin bir araçtır.

Anahtar Kelimeler: Kabuki Sendromu, Tüm ekzom dizileme, array-CGH

P-195 [Klinik Genetik ve Dismorfoloji]

Tanımlanmamış Yeni Mutasyonlu CHARGE Sendromu Olguları

Özlem Giray Bozkaya, Elçin Bora, Esra Ataman, Semra Gürsoy, Duygu Onur Cura, Nadide Cemre Randa, Ayfer Ülgenalp

Dokuz Eylül Üniversitesi Tıp Fakültesi, Tıbbi Genetik Anabilim, İzmir

GİRİŞ VE AMAÇ: CHARGE sendromu, oküler kolobom, kalp defektleri, koanal atrezi, büyüme gelişme geriliği, genital hipoplazi ve kulak anomalileri gibi birçok sistemi tutan anomaliler ile seyreden genetik bir hastalıktır. Görülme sıklığı yaklaşık 1/10000'dir. Hastalar fenotipik olarak oldukça heterojendir ve klinik bulguları hastadan hastaya farklılıklar göstermektedir. Genellikle sporadikdir, otozomal dominant kalıtım modeli de gösterir. Kromozom 8'in uzun kolunda bulunan Chromodomain helicase DNA-binding protein-7 (CHD7) genindeki mutasyonların bu hastalığa neden olduğu bilinmektedir. CHARGE sendromu tanı kriterlerine göre değerlendirilen hastaların yaklaşık %33-100'ünde (ortalama %65-95) CHD7 mutasyonu saptanmaktadır.

YÖNTEM: Genetik polikliniklerimize başvuran, CHARGE sendromu tanısı veya ön tanısı düşünülen olgularda CHD7 geni dizi analizi yapılmıştır. Ayrıca, büyük delesyonlar ve/veya duplikasyonlar açısından MLPA yöntemi kullanılarak analizler tamamlanmıştır.

BULGULAR: İncelenen 6 olgunun üçünde (%50'sinde), dizi analizinde, daha önce tanımlanmamış değişimler saptanmıştır. Modelleme veritabanlarında kontrol edildiğinde, her üç değişimin de olası patojenik değişimler olabileceği gözlenmiştir. MLPA analizlerinde herhangi bir delesyon veya duplikasyona rastlanmamıştır.

TARTIŞMA VE SONUÇ: De novo mutasyonlarda germline mozaiklik ve hastalığın tekrarlama riski yaklaşık %2-3 civarında olduğu için, mutasyon saptanıp tanısı kesinleşen olguların ailelerinde sonraki gebelikler için prenatal veya preimplantasyon genetik tanı olanağı elde edilmiş ve genetik danışmanlık verilmiştir.

Anahtar Kelimeler: CHARGE sendromu, CHD7 geni, novel mutasyon, prenatal tanı, PGT

P-196 [Klinik Genetik ve Dismorfoloji]

Happle-Tinschert Sendromlu Olgu Sunumu

Emre Kırat[1], Adnan Yüksel[2], Mehmet Buğrahan Düz[1], Mustafa Özen[1], Mehmet Seven[1], Elif Fenercioğlu[1]

[1]İstanbul Üniversitesi, Cerrahpaşa Tıp Fakültesi, Tibbi Genetik Anabilim Dalı, İstanbul
[2]Biruni Üniversitesi, İstanbul

GİRİŞ VE AMAÇ: Happle-Tinschert Sendromu(HTS), 2008 yılında Happle ve Tinschert tarafından tanımlanan cilt, kemik, diş ve santral sinir sistemi anomalileriyle karakterize bir sendromdur. Günümüze kadar hastalığın tanımlandığı makaledeki dokuz olgu dışında literatürde çok az sayıda vaka bildirilmiştir. Sendrom tipik olarak ipsilateral tutulum gösterip, bulguları arasında bazaloid folliküler hamartomatöz papüller, tüylenme azlığı veya fazlalığı, deri atrofisi, hipo veya hiperpigmentasyon, asimetrik el ve ayak baş parmakları, ekstremitede uzunluk ve/veya çap farkı, hipodonti/adonti, geniş ventrikül ve nadiren mental retardasyon bulunmaktadır. Olgu bu nadir sendroma farkındalık oluşturmak amacıyla sunulmuştur.

YÖNTEM: Sendromla ilgili herhengi bir sorumlu gen veya mutasyon bildirilmemiştir. Bildirilen vakaların bazılarında periferik kan ve cilt lezyonlarından {PTCH1} geni çalışılmış fakat mutasyon saptanmamıştır. Olguda Array-CGH ve tüm genom sekanslama planlanmaktadır.

BULGULAR: Olgumuzda ipsilateral bazaloid folliküler hamartomatöz papüller, extremite kısalığı, baş parmak anomalisi ve lateral ventrikül genişliği mevcuttu.

TARTIŞMA VE SONUÇ: HTS'u özellikle ekstremite kısalığı veya hamartomatöz papüllerle seyreden sendromların ayırıcı tanısında göz önünde bulundurulmalıdır.

Anahtar Kelimeler: hamartom, Happle-Tinschert Sendromu, papül

P-197 [Klinik Genetik ve Dismorfoloji]

TSC1 Ve TSC2 Genlerinde Heterozigot Değişikliği Olan Tüberoskleroz Kompleksi Olgusu

Serdar Şahintürk, Mehmet Türe, Ali Topak, Şebnem Özemri Sağ, Özlem Görükmez, Tuna Gülten, Tahsin Yakut

Uludağ Üniversitesi Tıp Fakültesi, Tıbbi Genetik Anabilim Dalı, Bursa

GİRİŞ VE AMAÇ: Nadir görülen ve nörokutanoz bir hastalık olan Tüberoskleroz kompleksi (TSK) bir çok organda görülebilen çok sayıdaki hamartomlarla karakterizedir. Canlı doğumlardaki sıklığı 1/6000-10000 olarak bildirilmektedir. Otozomal dominant kalıtım modeli gösterir. Olguların %60'ı sporadik olarak görülür. TSK olgularının %85'inde TSC1 veya TSC2 geninde mutasyon bulunur. TSK tanısı konulan olguda nadir bir durum olarak hastalıktan sorumlu her iki gende (TSC1 ve TSC2) heterozigot değişiklik saptanması nedeniyle bu değişikliklerin patojenitesini ve genotip-fenotip ilişkisini tartıştık.

YÖNTEM: Tanı kriterleri ile TSK tanısı konuldu. Sekans analizi ile tanı doğrulandı.

BULGULAR: Sunulan olguda sol ventrikülde rabdomyomlar, subependimal kranial nodüller, yüzde ve bacakalarında hipomelanotik lekeler mevcuttu. Yapılan mutasyon analizinde TSC1 geninde de novo heterozigot p.Q763X (c.2287C>T), TSC2 geninde de novo heterozigot p.R1795C (c.5383C>T) değişikliği saptandı.

TARTIŞMA VE SONUÇ: Nadir bir durum olarak TSK'dan sorumlu her iki gende heterozigot değişiklik bulunması nedeniyle bu değişikliklerin patojenitesini ve genotip-fenotip ilişkisini tartıştık.

Anahtar Kelimeler: TSC1, TSC2, tüberoskleroz kompleksi

P-198 [Klinik Genetik ve Dismorfoloji]

Three Families with Cleidocranial Dysplasia: R391X Mutation May Cause Conductive and/or Sensorineural Hearing Loss in CCD

Mustafa Dogan[1], Hakan Ulucan[2], Mustafa Özen[2], Elif Fenercioglu[2], Mehmet Bugrahan Düz[2], Mehmet Seven[2]

[1]Duzce University Medical Faculty, Department of Medical Genetics, Duzce, Turkey
[2]Istanbul University Cerrahpasa Medical Faculty, Department of Medical Genetics, Istanbul, Turkey

INTRODUCTION - OBJECTIVE: Cleidocranial dysplasia (CCD, MIM119600) is an autosomal dominant skeletal dysplasia characterized by delayed closure of the cranial sutures, aplasia or hypoplasia of the clavicles and dental abnormalities. These findings accompanied by mobility of droopy shoulders, frontal and parietal bossing, hypertelorism, brachycephaly, presence of multiple wormian bones, wide pubic symphysis,supernumerary, late erupting teeth and short stature. CCD can be diagnosed by clinical and radiological evaluation and validated by molecular studies. Heterozygous loss of function RUNX2 gene, which plays an important role in osteogenesis and differentiation of precursor cells, causes CCD phenotype. We report five cases from three unrelated families with CCD phenotype.

METHOD: The diagnostic value of Sanger Sequencing methods is about 60% in CCD patients. Using quantitative PCR, multiplex ligation-dependent probe amplification (MLPA), and chromosomal microarray analysis diagnoses of 10% of CCD patients. Thus, Sanger Sequencing methods was preferred in this study, firstly.

RESULTS: First family had a classic CCD phenotype and, IVS4+4delAAGT mutation was detected. Second family had also similar clinical findings with first family and molecular analysis of RUNX2 is not completed yet. Index of third family also classic CCD phenotype and accompanied by hypothyroidism and mixed type hearing loss. Her father was presented CCD phenotype and mild sensorineural deafness. Mutation analysis of third family revealed R391X in the RUNX2 gene.

CONCLUSIONS: In CCD patients, hearing loss was identified in the literature, previously. There is no comprehensive data about auditory capacity of patients who had R391X mutation. Our data suggest that R391X

mutation may cause conductive and/or sensorineural hearing loss in CCD. To elucidate this hypothesis further functional analysis should be done.

Keywords: CCD,Sanger sequencing,skeletal dyspasia

P-199 [Klinik Genetik ve Dismorfoloji]

MASP1 Geninde Yeni Mutasyon Tespit Edilen Malpuech Sendromu Tanılı Vaka

Asuman Koparır, Ömer Faruk Karataş, Hakan Ulucan, Mehmet Seven, Adnan Yüksel, Mustafa Özen

Istanbul Üniversitesi Cerrahpasa Tıp Fakültesi

GİRİŞ VE AMAÇ: 3MC sendromu ifadesi klinik bulguları benzer olan Mingarelli, Malpuech, Michels ve Carnevale sendromlarını içerir. Oldukça nadir olan bu otozomal resesif sendromlar hipertelorizm, ark kaşlar, pitoz, yarık dudak ve/veya damak ile karakterizedir. Ek olarak başlıca bulguları periumblikal defektler ve iskelet bozuklukları şeklindedir. Bu grup içerisindeki sendromları bazı klinik bulgular ile birbirinden ayırt etmek mümkün olabilmektedir. Zeka geriliği, kaudal defektler ve yarık damak/dudak Malpeuch sendromu tanılı hastalarda daha sık görülmektedir. Hastalığın genetik temeli yakın zamanda aydınlatılabilmiştir ve hastalıkla ilişkilendirilmiş MASP1 ve COLEC11 isimli iki gen bulunmaktadır.

YÖNTEM: Bu çalışmada klinik olarak Malpeuch sendromu ile uyumlu bir vakada MASP1 ve COLEC11 genleri mutasyon açısından analiz edilmiştir. Bu amaçla MASP1 geninin kodlayan 11 ekzonu ve COLEC11 geninin kodlayan 7 ekzonu uygun primer vasıtasyla çoğaltılmış, sanger sekanslama ile dizilenmiş ve analiz edilmiştir.

BULGULAR: Hastada novel bir homozigot splice-site mutasyon tespit edilmiştir. Bu yeni mutasyonun hastalık yapıcı etkisi fonksiyonel çalışmalarla gösterilmiştir.

TARTIŞMA VE SONUÇ: Burda literatürde bulunan 20 kadar vakaya ek yeni bir vaka, MASP1 genindeki mutasyonu ile birlikte sunulmuş. Ek olarak vakada tespit edilen yeni mutasyonun fonksiyonel etkisi gösterilmiştir.

Anahtar Kelimeler: 3MC, Malpeuch Sendromu, MASP1 geni, splice-site mutasyon

P-200 [Klinik Genetik ve Dismorfoloji]

{PTPN11} İlişkili Rasopati Olgularımız

Asuman Koparır, Elif Fenercioğlu, Hakan Ulucan, Emre Kırat, İrfan Kılıç, Mehmet Seven, Adnan Yüksel, Mustafa Özen

İstanbul Üniversitesi Cerrahpaşa Tıp Fakültesi Tıbbi Genetik Anabilim

GİRİŞ VE AMAÇ: Rasopati terimi Noonan, LEOPARD, Costello, Cardiofasiyo-kutanöz ve Neurofibromatöz-Noonan sendromlarının dahil olduğu bir grup nörogelişimsel bozukluğu ifade eder. Bu gruptaki hastalıklar, RAS/MAPK sinyal yolağında görevli proteinleri kodlayan genlerdeki germline mutasyonlar sonucu ortaya çıkar. RAS/MAPK yolağının hücre kararlılığında, proliferasyonunda, differansiasyonunda, göçünde ve yaşlanmasında önemli rolleri mevcuttur. Protein tirozin fosfataz nonreseptör tip 11 ({PTPN11}) geni, src homoloji bölge 2 domain içeren tirozin fosfataz-2 (SHP-2) proteinini kodlar. Bu protein bir tirozin fosfatazdır ve RAS/MAPK yolağında önemli görevleri vardır.

YÖNTEM: Bu çalışmada Noonan ve LEOPARD sendromu tanılı hastalarımızda sanger dizileme yöntemi ile {PTPN11} geni analiz edilmiştir. Bu bağlamda {PTPN11} geninin 14 ekzonu uygun primerlerle çoğaltılıp değerlendirilmiştir.

BULGULAR: LEOPARD sendromu tanılı 5 ve Noonan sendromu tanılı 8 vakamızda mutasyon tespit edilmiştir.

TARTIŞMA VE SONUÇ: Burda PTPN11 geninde mutasyon tespit edilen 5 LEOPARD sendromu tanılı vaka ve 8 Noonan sendromu tanılı vaka sunulmaktadır.

Anahtar Kelimeler: Rasopati, RAS/MAPK sinyal yolağı, LEOPARD sendromu, Noonan Sendromu, {PTPN11}

P-201 [Klinik Genetik ve Dismorfoloji]

Prader Willi sendromlu Olguda 15. Kromozomda Maternal Heterodizomi

Firdevs Dinçsoy, Oya Zehra Uyguner, Birsen Karaman, Seher Başaran, Hülya Kayserili

İstanbul Üniversitesi, İstanbul Tıp Fakültesi, Tıbbi Genetik Anabilim Dalı, İstanbul

GİRİŞ VE AMAÇ: Prader Willi sendromu klinik tanısı alan 13 aylık erkek olguda, DNA metilasyon testi ve mikrosatelit analiziyle 15. kromozomda Prader Willi kritik bölgesinde (PWCR) anormal imprinting varlığının araştırılması amaçlanmıştır.

YÖNTEM: Olgunun periferik kan lenfosit kültürlerinden elde edilen prometafaz kromozomları HRBT+GPL bantlama ile 550-600 bant düzeyinde incelenmiş, Prader Willi sendromu/Angelman sendromuna (PWS/AS) özgün prob (Cytocell) ile FISH incelemesi yapılmıştır. DNA materyalinde metilasyon-spesifik PCR ile kromozom 15q11-13'teki {SNRPN} geni metilasyon durumu analiz edilmiş ve mikrosatellit analizi yapılmıştır.

BULGULAR: Olgu, Prader Willi sendromu majör tanı kriterlerinden, süt çocukluğu döneminde hipotoni ve beslenme güçlüğü, karakteristik yüz görünümü (dolikosefali, badem şekilli göz yapısı, dar yüz, aşağı dönük ağız köşeleri), kriptorşidizm, (çok hafif) gelişim geriliği, (7. aydan sonra) hızlı kilo alımı ve minör tanı kriterlerinden; ilk aya kadar zayıf sesli ağlama, strabismus kriterleri ile PWS klinik tanısı aldı. Olgunun kromozom analizi ve PWS/AS sendromuna özgün prob ile yapılan FISH analizi normal sonuçlandı. Olgunun kan örneğinden izole edilen DNA materyalinde kromozom 15q11-13'te yerleşik Prader Willi/Angelman sendromu bölgesinin metilasyon durumu, metilasyona özgün PCR yöntemi ile incelendi ve paternal allel bölgesinde band olmadığı gözlendi. Olgudaki kromozom 15q11-13'teki paternal bant yokluğununun nedeni, mikrosatellit markörleri kullanılarak analiz edildi ve 15. kromozomda maternal heterodizomi oluştuğu (segmental?/15. kromozomun tamamı?) gösterildi.

TARTIŞMA VE SONUÇ: DNA metilasyon testi ile 15. kromozom üzerindeki Prader-Willi kritik bölgesinde anormal parental-spesifik imprinting saptanarak olguların %99'undan fazlasında tanı kesinleştirilebilir. DNA metilasyon testi özellikle atipik bulguları olan veya klinik bulguların henüz belirginleşmediği süt çocuklarında önemlidir. DNA metilasyon testi PWS olgularında üç moleküler sınıftan birinde (paternal delesyon, maternal uniparental dizomi 15 ve imprinting defekti) sorun olduğunu gösterir fakat hangi mekanizmanın geçerli olduğunu göstermez. Mikrosatellit analiziyle uniparental dizomi varlığı gösterilebilir. Hangi moleküler mekanizmada sorun olduğunun bilinmesi aileye verilecek genetik danışma açısından önemlidir.

Anahtar Kelimeler: heterodizomi, metilasyon, mikrosatellit, Prader Willi

P-202 [Klinik Genetik ve Dismorfoloji]

FISH Analizinde 22q11.2 Mikrodelesyonu Saptanan Baba ve 2 Çocuk

Mehmet Türe, Şebnem Özemri Sağ, Serdar Şahintürk, Özlem Görükmez, Ali Topak, Tahsin Yakut, Tuna Gülten

Uludağ Üniversitesi Tıp Fakültesi, Tıbbi Genetik Anabilim Dalı, Bursa

GİRİŞ VE AMAÇ: Digeorge sendromu parotiroid hipoplazisinden kaynaklanan hipokalsemi, timik hipoplazi ve kalp çıkış anomalilerini içine alan bir sendromdur. Sıklıkla fallot tetralojisi, çift çıkışlı sağ ventrikül, trunkus arteriosus, aort ark anomalileri gibi kalp çıkış anomalileri görülmektedir. İzole ventriküler septal defekt gibi daha hafif kardiak bulgularla da görülebilir. Sıklıkla sporadik görülmekle birlikte nadir olarak anne babadan da kalıtılabilmektedir. Burada floresan in situ hibridizasyon (FISH) yöntemi ile 22q11.2 delesyonu saptanan baba ve kardiak anomalili 2 çocuk, nadir görülmesinden dolayı sunulmuştur.

YÖNTEM: Fallot tetralojisi olan 2 kardeşe, anne ve babaya Digeorge sendromuna yönelik LSI N25 SpectrumOrange / LSI ARSA Spectrum Green probu ile FISH analizi yapıldı. Aynı delesyonu taşıyan bireyler arasındaki fenotipik farklılık literatür bilgileri ışığında tartışıldı.

BULGULAR: Olgu-1, 11 yaşında kız hasta. Sık enfeksiyon geçirme öyküsü olan hasta fallot tetralojisi nedeniyle opere olmuş. Ca: 8,6 (N: 8.8 - 10.8), tam kan sayımı ve IgA, M, G değerleri normal. Boy 128 cm (<3 persentil). Olgu-2, 4 yaşında erkek hasta. Fallot tetralojisi nedeniyle opere olmuş. İnmemiş testis öyküsü var. Boy 98 cm (10 persentil). Her iki olguda 3 yaşlarında tek kelime söylemeye başlamış. Anne baba arasında akrabalık yok ve annenin bir tane spontan abortus, bir tane de 7.5 aylık ölü doğum öyküsü var. Çocuklarda 22q11.2 delesyonu saptanması sonrası anne babaya yapılan FISH testinde annede delesyon saptanmazken babada da 22q11.2 delesyonu saptandı. Babada bilinen bir kalp anomali öyküsü yok.

TARTIŞMA VE SONUÇ: Digeorge sendromu sıklıkla sporadik görülmektedir ve 22. kromozomda de novo delesyondan kaynaklanmaktadır. Hastalık otozomal dominant kalıtım modelini göstermektedir. Ailesel kalıtılan olgularda bireyler arasında fenotipik farklılıklar görülebileceği bildirilmiştir. Literatürde aynı delesyona sahip monozigotik ikiz çalışmalarında fenotipik farklılıkların olduğu vakalar bildirilmiştir. Bu da delesyon bölge büyüklük farklarının ve modifiye genlerin fenotipik farklılığa neden olmakla birlikte tek etken olmadığını göstermektedir.

Anahtar Kelimeler: 22q11.2 delesyonu, Digeorge sendromu, babadan kalıtım

P-203 [Klinik Genetik ve Dismorfoloji]

Silver Russell Sendromlu İki Olgu

Mehmet Türe, Serdar Şahintürk, Ali Topak, Şebnem Özemri Sağ, Özlem Görükmez, Tuna Gülten, Tahsin Yakut

Uludağ Üniversitesi Tıp Fakültesi, Tıbbi Genetik Anabilim Dalı, Bursa

GİRİŞ VE AMAÇ: Silver-Russell sendromu (SRS) düşük doğum ağırlığı, kısa boy, karakteristik yüz görünümü (geniş alın, üçgen yüz), ekstremite, gövde, fasial asimetri ve el 5. parmakta klinodaktili ile karakterizedir. Olguların yaklaşık %60' ında 11p15 kromozomal bölgesinde lokalize imprinting kontrol bölgesinin 1 (ICR1) hipometilasyonu saptanırken, %5-10 oranında 7p11.2-p13 kromozomal bölgesinin maternal uniparental dizomisi (mUPD7) görülmektedir. Bu bildiride 2 olgu eşliğinde SRS olgularındaki fenotipik çeşitlilik ve SRS olgularındaki genotip-fenotip ilişkisi vurgulandı.

YÖNTEM: Klinik bulgular ile SRS tansı konan ve akraba olmayan 2 olgu moleküler analiz ile teyit edildi. Literatür bilgileri ışığında fenotipik, genotipik heterojenite ve fenotip genotip ilişkisi tartışıldı.

BULGULAR: Olgu-1: Miadında 1800 gr (<3p) ağırlığında doğan iki yaşındaki erkek olgunun intrauterin gelişme geriliği öyküsü ve postnatal büyüme geriliği mevcuttu. Fizik muayenesinde: 71 cm (<3p), kilo: 7100 gr (<3p), baş çevresi: 49 cm (25-50p) olarak ölçüldü. Rölatif makrosefali, üçgen-hipoplazik yüz, belirgin alın, yüksek damak, mikrognati, ellerde 5. parmaklarda klinodaktili ve bilateral simian çizgisi saptandı. Klinik bulguları ile SRS tanısı konulan olgunun moleküler genetik analizinde 11p15'de lokalize ICR1 bölgesinde hipometilasyon saptandı. Olgu-2: 1 yaş 2 aylık erkek olguda büyüme geriliği var. Doğum ağırlığı 2060 gr, boyu 69 cm (<3p), vücut ağırlığı 15.8 (<3p), baş çevresi 46.5 cm (25p) olarak ölçülen olgunun fizik muayenesinde üçgen-hipoplazik yüz, rölatif makrosefali, belirgin alın, retromikrognati, aşağı dönük ağız köşeleri, mavi sklera, gözlerde protrüzyon, göz kapaklarında telenjektazi, antevert burun delikleri, seyrek saçlar ve yüksek damak saptandı. Ekokardiyografide patent duktus arteriozus, patent foramen ovale ve hafif triküspit yetmezliği saptandı. Klinik bulguları ile SRS tanısı konulan olgunun yapılan moleküler genetik analizinde mUPD7 saptandı.

TARTIŞMA VE SONUÇ: SRS genotipik ve fenotipik olarak heterojen bir hastalıktır. Tanı kriterleri oluşturulsa bile hiçbir klinik bulgu tanı açısından zorunlu değildir ve olguların tamamında görülmez. Katı klinik kriterler uygulanması birçok SRS olgusunun atlanmasına neden olacaktır. Bu nedenle fenotip karakteristik olmasa bile SRS olabileceği akılda tutulmalı ve moleküler analizler için klinik eşik düşük tutulmalıdır.

Anahtar Kelimeler: Silver Russell sendromu, UPD, hipometilasyon

P-204 [Klinik Genetik ve Dismorfoloji]

Multipl Vertebral ve Kardiyak Anomaliler ile Beraber Trakeoözefagial Fistül ve Özefagus Atrezisi: VACTERL Asosiyasyonu

Tülay Tos[1], Engin Yılmaz[2], M. Yunus Alp[3]

[1]Dr. Sami Ulus Kadın Doğum, Çocuk Sağlığı ve Hastalıkları Hastanesi, Tıbbi Genetik Bölümü, Ankara [2]Dr. Sami Ulus Kadın Doğum, Çocuk Sağlığı ve Hastalıkları Hastanesi, Çocuk Cerrahisi Bölümü, Ankara
[3]Dışkapı Yıldırım Beyazıt Eğitim ve Araştırma Hastanesi, Genetik Tanı Merkezi, Ankara

GİRİŞ VE AMAÇ: VACTERL asosiyasyonu vertebral anomali, anal atrezi, kardiyak malformasyon, trakeoözefagial fistül, renal anomaliler ve ekstremite anomalilerinden en az üçünün bir arada olduğu durumu ifade etmektedir. Hastalığın insidansı yaklaşık olarak 1.6/10.000'dır. Vakaların çoğu izoledir. Nadir olarak ailesel veya kromozomal anomalilerin görüldüğü vakalar saptanmaktadır. Klinik heterojenite nedeniyle sıklıkla başka sendromlarla karışabilmektedir.

YÖNTEM: Multiple konjenital malformasyonlar nedeniyle refere edilen 2 yaşındaki kız hastanın ayrıntılı anamnez, aile öyküsü ve fizik muayenesi not edildi. Hastamız rutin laboratuvar ve radyolojik tetkiklerin yanı sıra kromozom analizi ile değerlendirildi.

BULGULAR: 2 yaşında kız hasta aralarında akrabalık olmayan anne ve babanın ikinci çocuklarıdır. Diğer kardeşi sağlıklı. Hastamız 38. gebelik haftasında C/S ile 2400 gr doğum ağırlığında doğdu. Doğum sonrası hastada proksimal özofagus atrezisi ve distal trakeoözofageal fistül saptanması üzerine 3. günde trakeoözofageal fistül bağlanması ve özofagus atrezisi primer onarımı yapıldı. Hastanın devam eden takibinde kardiyak defektler (PDA, PFO, VSD, PH) ve iskelet anomalileri (skolyoz, multipl vertebral anomaliler) saptandı. Hastaya ait periferik kandan yapılan kromozom analizi 46,XX normal karyotip olarak sonuçlandı.

TARTIŞMA VE SONUÇ: VACTERL asosiyasyonu klinik olarak heterojen bir malformasyon grubudur. İlişkili malformasyonlardan en az 3 tanesine sahip olan hastalarda bilinen diğer sendromlardan ayırıcı tanı için ayrıntılı anamnez, aile öyküsü ve fizik muayene önemlidir. Kromozomal anomali ve fanconi anemisi dışlanan hastalarda mikroarray tabanlı yöntemlerle moleküler analiz yapılabilir.

Anahtar Kelimeler: Kardiyak defekt, vertebra anomalisi, özefagus atrezisi, trakeaözefagial fistül, VACTERL asosiyasyonu.

P-205 [Klinik Genetik ve Dismorfoloji]

Townes-Brocks Sendromlu Bir Olgu Sunumu

M. Yunus Alp[1], Tülay Tos[2], Nurullah Okumuş[3], Serdar Ceylaner[4]

[1]Dışkapı Yıldırım Beyazıt Eğitim ve Araştırma Hastanesi, Genetik Tanı Merkezi, Ankara
[2]Dr. Sami Ulus Kadın Doğum, Çocuk Sağlığı ve Hastalıkları Hastanesi, Tıbbi Genetik Bölümü, Ankara
[3]Dr. Sami Ulus Kadın Doğum, Çocuk Sağlığı ve Hastalıkları Hastanesi, Yenidoğan Bölümü, Ankara
[4]İntergen Genetik Merkezi

GİRİŞ VE AMAÇ: Townes-Brocks sendromu (TBS) imperfore anüs, işitme kaybı ile birlikte displastik kulak ve başparmak anomalisi triadı ile karakterize otozomal dominant kalıtıma sahip çok nadir görülen bir hastalıktır. Konjenital kalp hastalığı, ürogenital anomaliler ve hipotiroidizm bu hastalıkta görülebilen diğer özelliklerdir. 16 nolu kromozomun uzun kolunda lokalize SALL1 genindeki mutasyonlar TBS'ye neden olmaktadır.

YÖNTEM: Başparmak aplazisi ve imperfore anüs nedeniyle refere edilen1 aylık kız bebek hastanın anamnez ve aile hikayesi alındı. Hastamız fizik muayene, radyolojik görüntüleme, işitme testi ve kromozom analizi ile değerlendirildi.

BULGULAR: 1 aylık kız bebek aralarında akrabalık olmayan anne ve babanın ikinci çocuğu olarak C/S ile 2560 gr ağırlığında doğdu. Fizik muayene sırasında hastanın vücut ağırlığı 3340 gr, baş çevresi 35.5 cm ölçüldü. Hastada her iki elde başparmak aplazisi, displatik kulaklar ve anal atrezi saptandı. İşitme testinde bilateral işitme kaybı tespit edildi. Ekokardiyografide sekundum tipte ASD ve ince PDA görüldü. Transfontanel USG normal sonuçlandı. Periferik kandan kromozom analizi 46,XX normal değerlendirildi.

TARTIŞMA VE SONUÇ: Townes-Brocks sendromu imperfore anüs, baş parmak anomalisi ve kulak anomalileri ile karakterize olup bu özellikleri gösteren VACTERL, Pendred, Baller-Gerold ve Cat eye sendromu gibi başka sendromlarla karışabilmektedir. Vakaların %60-80'inde SALL1 geninde mutasyon saptanmaktadır. TBS ön tanısı ile sunduğumuz bu hastada kesin tanı için SALL1 geni analizi planlanmıştır.

Anahtar Kelimeler: Başparmak aplazisi, imperfore anüs, SALL1 geni, Townes-Brocks sendromu.

P-206 [Sitogenetik]

46,XY,t(4;6)(p15.3;q23) Kriptik Dengeli Resiprokal Translokasyonunu Taşıyan İnfertil Olgu

Murat Kaya, Gülçin Bağatır, Asuman Özmen, Ali Uçur, Ayşegül Bayrak, Şükrü Öztürk, Kıvanç Çefle, Şükrü Palanduz

İstanbul Üniversitesi İstanbul Tıp Fakültesi, İçhastalıkları Anabilim Dalı Tıbbi Genetik Bilim Dalı

GİRİŞ VE AMAÇ: İnfertilite tüm dünyada evli çiftlerin %10-18 ini etkilemektedir ve yaklaşık 72.4 milyon çiftin infertil olduğu tahmin edilmektedir. İnfertilitede, yaşam şeklinin değişmesi ile birlikte artış gözlenmiştir. Alkol alışkanlığı, sigara,stresli yaşam, çeşitli çevresel faktörler infertilitenin prevelansının artmasına neden olmaktadır. Kromozomal translokasyonlar spermatogenezi etkileyebilir dolayısı ile azospermi ve oligospermiye yol açarak erkek infertilitesine neden olabilirler. Resiprokal translokasyonlar yaygın yapısal yeniden düzenlenmelerdir. Dengeli taşıyıcılar fenotipik olarak normaldirler ancak mayoz esnasında anormal segregasyondan dolayı tekrarlayan düşükler görülebilir, infertilite oluşabilir ve bu bireylerin anormal fenotipli çocuk sahibi olma ihtimalleri artmıştır. Amaç: Bu çalışmada; primer infertilite tanısı ile bilim dalımıza başvuran hastanın karyotip analizi sonucunda saptanan 46,XY,t(4;6)(p15.3;q23) kriptik dengeli resiprokal translokasyonu ile olgunun infertilite ile ilgili yaptırmış olduğu diğer testlerin sonuçlarının primer infertilite tanısı arasındaki ilişkinin değerlendirilmesini amaçladık.

YÖNTEM: 43 yaşında, iki yıldır evli olan ve primer İnfertilite tanısıyla karyotip analizi için bilim dalımıza refere edilen olgunun anamnezi alındı,soy ağacı çizildi.Kromozom analizi için standart sitogenetik yöntemler uygulandı. Fitohemaglutinin (PHA) ile indüklenmiş periferik kan lenfositleri kullanılarak 72 saatlik kültür yapıldı. Kültür sonrası elde edilen metafaz preperatları GTG bantlama yöntemi ile boyanarak 20 metafaz plağındaki kromozomlar sayısal ve yapısal düzensizlikler yönünden değerlendirildi.

BULGULAR: Yapılan kromozom analizi sonucunda hastada t(4;6) translokasyonu saptanması sonrasında ailesel tran lokasyon taşıyıcılığı açısından araştırma yapmak için olgunun birinci derece akrabaları da kromozom analizi yapılması için laboratuarımıza çağrıldı.Sitogenetik inceleme sonucunda olgunun annesi ve babasında normal karyotip düzeni elde edildi. Hastanın bilim dalımıza gelmeden önce yaptırdığı bazı testlerin sonuçları: FSH (Folikül Stimülan Hormon) 24.5 mIU/ml ^^ Testosteron: 4.12 ng/ml Semen Volümü: 1.18 ml v Laboratuvarımızda yapılan sitogenetik inceleme sonucunda 46, XY, t(4;6)(p15.3;q23) translokasyonu saptandı.

TARTIŞMA VE SONUÇ: Sonuç olarak bu kriptik dengeli resiprokal translokasyonun de novo mekanizmalar sonucu ortaya çıktığı ve olguda görülen infertilitenin bu translokasyon nedeni ile oluştuğu kanaatine varıldı. Yardımcı üreme teknikleri uygulamaları sırasında preimplantasyon genetik tanı olanaklarının göz önünde tutulması gerektiği ve fertilite sağlanması durumunda prenatal tanı önerilerini içeren genetik danışma verildi.

Anahtar Kelimeler: İnfertilite, kriptik dengeli resiprokal translokasyon, 46,XY,t(4;6)(p15.3;q23)

P-207 [Sitogenetik]

46,XY,t(11;22)(q23q11) Dengeli Translokasyonunu Taşıyan İnfertil Bir Olgu

Murat Kaya, Ali Uçur, Gülçin Bağatır, Asuman Özmen, Ayşegül Bayrak, Şükrü Öztürk, Kıvanç Çefle, Şükrü Palanduz

İstanbul Üniversitesi İstanbul Tıp Fakültesi, İçhastalıkları Anabilim Dalı Tıbbi Genetik Bilim Dalı

GİRİŞ VE AMAÇ: Düzenli ilişkiye girilmesine ve herhangi bir doğum kontrol yöntemi kullanılmamasına rağmen bir yıl içinde gebe kalınamaması infertilite olarak tanımlanır. İnfertilite tüm dünyada çiftlerin %10-18 kadarını etkileyen büyük bir sağlık problemidir.İnfertilite vakalarının %25-40' ı kadın kaynaklı, %40-55' i ise erkek kaynaklı nedenlerden oluşmaktedır.%10 kadarının sebebi ise açıklanamamaktadır.Kromozomal translokasyonlar testis volümü ve testosteron seviyesini düşürerek spermatogenezi etkileyebilir dolayısı ile azospermi ve oligospermiye yol açarak erkek infertilitesine neden olabilirler.t(11;22)(q23q11) translokasyonunun ailesel geçişli yapısal kromozom translokasyonları arasında çok sık görüldüğü bildirilmiştir. Mayotik non-disjunction olayı nedeni ile bu dengeli translokasyonu taşıyan bireylerin der(22) kromozomlu çocuğa sahip olma riski artımıştır.Etkilenen çocuklardaki der(22) kromozomu normal iki adet 22 kromozomlarının yanında ekstra bir kromozom halinde bulunur ve bu derivatif kromozomun bir parçası 22. kromozoma diğer parçası ise 11. kromozoma aittir. Der(22) kromozomlu çocuklarda mental retardasyon, doğumsal kalp anomalileri, kafatası ve yüz anomalileri görülmektedir. Amaç: Bu çalışma ile; primer infertilite tanısı ile bilim dalımıza başvuran hastanın karyotip analizi sonucunda saptanan 46,XY,t(11;22)(q23q11) dengeli translokasyonunun erkek infertilitesi ile olan ilişkisinin değerlendirilmesi amaçlanmıştır.

YÖNTEM: İnfertilite nedeni ile bilim dalımıza başvuran hastanın anamnezi alındı,soy ağacı çizildi.Hastadan 1 ml periferik kan alındı.

Standart sitogenetik yöntemler ile kromozom elde edildi.Karyotip analizi yapıldı. Hastada 46,XY,t(11;22)(q23q11) saptanması sonrasında ailesel translokasyon taşıyıcılığı açısından araştırma yapmak için olgunun birinci derece akrabalarından, öncelikle anne-babasının periferik kanından kromozom analizi yapıldı.Aynı translokasyon annesinde de görüldüğü için olgunun kardeşleri, halası ve dayısının periferik kanlarından kromozom analizi yapıldı.

BULGULAR: Olguda, olgunun annesinde, iki erkek kardeşinde ve halasında 46,XY,t(11;22) (q23q11) saptandı.Olgunun halasının karyotip analizinde 46,XY,t(11;22)(q23q11)saptanmasının yanında mos 45,X[10]/46,XX [15] karyotip sonucu elde edildi.

TARTIŞMA VE SONUÇ: Literatürde çok görülen ve daha çok ailesel olduğu bildirilen 46,XY,t(11;22)(q23q11) translokasyonunun olgumuzda da ailesel geçişli olduğu görüldü. 46,XY,t(11;22)(q23q11) translokasyonu saptanan olgumuzda ve erkek kardeşinde infertilitenin görülmesi bu translokasyonun spermetogenezi etkileyerek erkek infertilitesine yol açmış olabileceği kanısına varıldı.

Anahtar Kelimeler: Dengeli translokasyon, 46,XY,t(11;22)(q23q11), İnfertilite

P-208 [Sitogenetik]

47,XXY,inv(12)(q15q24) Karyotip Özelliği Gösteren Klinefelter Sendromlu Bir Olgu

Murat Kaya, Asuman Özmen, Ali Uçur, Gülçin Bağatır, Ayşegül Bayrak, Şükrü Öztürk, Kıvanç Çefle, Şükrü Palanduz

İstanbul Üniversitesi İstanbul Tıp Fakültesi, İçhastalıkları Anabilim Dalı Tıbbi Genetik Bilim Dalı

GİRİŞ VE AMAÇ: Klinefelter sendromu en sık görülen cinsiyet kromozom bozukluğudur. Farklı seviyelerde hipogonadizm, atrofik testisler ve jinekomasti klinefelter sendromunun tipik klinik bulgularıdır. Bu klinik bulguları taşımayan bireyler de klinefelter sendromu olabilir. Testosteron seviyeleri çok düşük olmamasına rağmen serum folikül stimüle hormon (FSH) seviyesinin normalin üzerinde olması klinefelter sendromu için önemli bir laboratuvar bulgusudur. Periferik kan lenfositlerinden yapılan karyotip analizi ile kesin tanı konulur. Genel olarak klinefelter sendromlu hastalar infertil kabul edilir ancak son yıllarda uygulanan bazı yardımcı üreme yöntemleri ile fertilizasyon sağlanabilmektedir. İnversiyon bir kromozomda iki farklı noktada kırık oluşması ve sonrasında bu arada kalan kromozom parçasının kendi etrafında ters dönerek (180 o) eski yerine yapışması sonucu oluşur.

Amaç: ; Primer infertilite tanısı ile bilim dalımıza başvuran 35 yaşında erkek hastanın kromozom analizinde elde edilen 47,XXY,inv(12)(q15q24) karyotip sonucunun erkek infertilitesi ile olan ilişkisinin değerlendirilmesi amaçlanmıştır.

YÖNTEM: Primer İnfertilite tanısı ile kliniğimize başvuran hasta 35 yaşında ve 12 kardeşi olan hastanın anamnezi alındı,soyağacı çizildi.Hastadan karyotip analizi için 1 ml kan alındı.Sitogenetik laboratuarımızda periferik kandan kromozom analizi yapıldı.

BULGULAR: Hastanın daha önce yaptırdığı bazı testlerin sonuçları: FSH (folikül stimüle hormon): 43.8 Testesteron: 1.84 Spermiyogram: Azospermi Puberte gelişimi: Normal Testisler: Küçük Boy: 170 cm Laboratuvarımızda yapılan karyotip Analiz Sonucu: 47,XXY,inv(12)(q15q24)

TARTIŞMA VE SONUÇ: Hem klinefelter sendromu hem de farklı bir kromozom anomalisinin birlikte bulunduğu vaka sayısı nadirdir. Örneğin 47,XXY,inv(5)(q21q32); 47,XXY,inv(7)(q22q31); 47,XXY,del(11)(q23) bildirilen nadir vakalardandır. Bildiğimiz kadarıyla literatürde bizim bu vakamızla aynı karyotip özelliği gösteren vaka sayısı bir tanedir. Primer infertilite nedeniyle kromozom analizi yapılan ve 47,XXY,inv(12) karyotip özelliği tespit edilen olguya; yardımcı üreme teknikleri uygulamaları sırasında preimplantasyon genetik tanı olanaklarının göz önünde tutulması gerektiği ve fertilite sağlanması durumunda prenatal tanı önerilerini içeren genetik danışma verildi. Ayrıca Klinefelter Sendromunun endokrin ve otoimmün hastalıklarla olan ilişkisi nedeniyle olguya, yılda bir kez poliklinik kontrolü planlandı.

Anahtar Kelimeler: İnfertilite, Klinefelter Sendromu, 47,XXY,inv(12)(q15q24)

P-209 [Sitogenetik]

Habituel Abortus Nedeniyle Başvuran ve 46,XX, t(1;6)(p35;p21.1) Dengeli Resiprokal Translokasyonu Saptanan Olgu

Murat Kaya, Ali Uçur, Gülçin Bağatır, Asuman Özmen, Burak Dön, Ayşegül Bayrak, Şükrü Öztürk, Kıvanç Çefle, Şükrü Palanduz

İstanbul Üniversitesi İstanbul Tıp Fakültesi, İçhastalıkları Anabilim Dalı Tıbbi Genetik Bilim Dalı

GİRİŞ VE AMAÇ: Habituel abortus, birbirini izleyen en az iki ya da daha fazla gebeliğin 20. gebelik haftasından önce spontan sonlanması olarak tanımlanmaktadır. Hamileliklerin %10-15'i birinci trimesterde düşükle sonuçlandığı ve bu düşüklerin yaklaşık yarısının kromozom anomalisi nedeni ile olduğu bilinmektedir. Habituel abortus; anatomik, endokrinolojik,enfeksiyöz, immunolojik, çevresel nedenler ya da genetik bozukluklar (kromozom anomalileri, herediter trombofili, tek gen hastalıkları ve multifaktöriyel hastalıklar) gibi pek çok nedenle oluşabilmektedir.Dengeli translokasyon taşıyıcısı bireylerde fenotip dengeli translokasyon nedeni ile olumsuz yönde etkilenmez ancak bu bireylerin dengesiz kromozomlu çocuklara sahip olma riski artmıştır. Bu yüzden tekrarlayan düşüklere sahip çiftlerde dengeli translokasyon sıklığı, genel populasyondakinden daha yüksektir. Amaç: Bu çalışmada ailelerinde düşük öyküsü bulunmayan,altıncı ve yedinci gebelik haftalarında iki kez düşükleri olan, sitogenetik analiz amacıyla laboratuarımıza refere edilen çiftlerden kadın olguda saptanan 46,XX, t(1;6)(p35;p21.1) dengeli resiprokal translokasyon ile habituel abortus arasındaki ilişki değerlendirilmiştir.

YÖNTEM: Kromozom analizi için olgu ve eşinden periferik kan alındı. Standart sitogenetik yöntemler uygulandı. Fitohemaglutinin (PHA) ile indüklenmiş periferik kan lenfositleri kullanılarak 72 saatlik kültür yapıldı. Kültür sonrası elde edilen metafaz preperatları GTG bantlama yöntemi ile boyanarak 20 metafaz plağındaki kromozomlar sayısal ve yapısal düzensizlikler yönünden değerlendirildi.

BULGULAR: Laboratuvarımızda olgunun periferik kanından yaptığımız sitogenetik analiz sonucunda: 46,XX, t(1;6)(p35;p21.1) karyotip sonucu elde edildi.Olgunun eşinin karyotipinin normal olduğu görüldü. Resiprokal translokasyonun orjinini belirlemek amacıyla probandımızın birinci derece akrabalarından anne, baba ve kız kardeşinde periferik kandan yapılan sitogenetik analiz sonucunda aile¬de aynı resiprokal translokasyonu taşıyan bireylerin olmadığı belirlendi.

TARTIŞMA VE SONUÇ: Olguda saptanan t(1;6)(p35;p21.1) dengeli resiprokal translokasyonunun de novo mekanizmalar ile olduğu ve düşüklerin nedeninin bu de novo dengeli translokasyon olabileceği kanaatine varıldı. Literatürde bildiğimiz kadarıyla Habituel abortusla ilişkili t(1;6)(p35;p21.1) dengeli resiprokal translokasyonunu taşıyan hasta bildirilmemiştir. Olguya sonraki gebelik planlarında, preimplantasyon genetik tanı olanaklarının göz önünde tutulması gerektiği ve olası devam eden gebeliğinde kromozom anomalili çocuk sahibi olma riskinden dolayı amniyosentez ile prenatal tanı önerilerini içeren genetik danışma verildi.

Anahtar Kelimeler: Habituel abortus, Dengeli translokasyon, 46,XX, t(1;6)(p35;p21.1)

P-210 [Sitogenetik]

Habituel Abortus Nedeniyle Başvuran 46,XX,inv(12)(p11.2q14) Karyotip Özelliği Saptanan Olgu

Murat Kaya, Burak Dön, Ali Uçur, Gülçin Bağatır, Asuman Özmen, Ayşegül Bayrak, Şükrü Öztürk, Kıvanç Çefle, Şükrü Palanduz

İstanbul Üniversitesi İstanbul Tıp Fakültesi, İçhastalıkları Anabilim Dalı Tıbbi Genetik Bilim Dalı

GİRİŞ VE AMAÇ: Habituel abortus, birbirini izleyen en az iki ya da daha fazla gebeliğin 20. gebelik haftasından önce spontan sonlanması olarak tanımlanmaktadır. Tüm gebeliklerin %10-20 kadarının düşük ile sonuçlandığı bildirilmektedir. 1. trimesterde spontan düşükle sonuçlanan gebeliklerin %50' sinin kromozom anomalileri nedeni ile oluştuğu bilinmektedir. Sentromeri içine almayan, kısa veya uzun kollardan birinde olan kırılma sonucunda kırılan parçanın ters dönüp aynı yere yapışması parasentrik inversiyon olarak tanımlanırken; sentromeri içine alan, kısa ve uzun kollardaki iki kırılma sonucunda kırılan parçanın ters dönüp aynı yere yapışmasına ise perisentrik inversiyon denilmektedir.Perisentrik inversiyon dengeli ise genelde taşıyıcılarda büyük fenotipik anomaliye neden olmaz.Ancak dengeli perisentrik inversiyon taşıyıcılarında düşükler,infertilite görülebilmektedir ayrıca dengeli perisentrik inversiyon taşıyıcıları dengesiz kromozom anomalisi taşıyan çocuklara sahip olabilirler. Amaç: Sırasıyla 6 GH(gebelik haftası),8 GH, 8 GH, 9 GH olmak üzere 4 düşüğü bulunan olgumuz 36 yaşındadır.5 yaşında sağlıklı bir erkek çocuğu bulunmaktadır.1 erkek, 3 kız kardeşi vardır. Kardeşlerin hepsi bekardır. Annesinde de 1 düşük hikayesi bulunmaktadır.Bu çalışma ile; Habituel Abortus tanısı ile bilim dalımıza refere edilen olgunun karyotip analizi sonucunda saptanan 46,XX,inv(12)(p11.2q14) karyotip sonucu ile olgunun tanısı arasındaki ilişkinin değerlendirilmesi amaçlanmıştır.

YÖNTEM: Olgu ve eşinden 1 ml periferik kan alındı. Standart sitogenetik yöntemler uygulandı.20 metafaz plağındaki kromozomlar sayısal ve yapısal düzensizlikler yönünden değerlendirildi.

BULGULAR: Laboratuvarımızda olgunun periferik kanından yaptığımız sitogenetik analiz sonucunda: 46,XX,inv(12)(p11.2q14) karyotip sonucu elde edildi.İnversiyonun ailesel geçişli olabileceği düşüncesi ile birinci derece akrabalara da kromozom analizi yapıldı.Olgunun babasında da aynı inversiyon saptanırken olgunun annesinde ve iki kız kardeşinde normal karyotip düzeni görüldü.Olgunun erkek kardeşinde 47,XYY,inv(12)(p11.2q14) karyotip sonucu tespit edildi.

TARTIŞMA VE SONUÇ: Sonuç olarak olgumuzdaki inv(12)(p11.2q14) nin ailesel geçişli olduğu ve düşüklere bu perisentrik inversiyonun neden olduğu kanaatine varıldı. Sonraki gebelik planlarında, preimplantasyon genetik tanı olanaklarının göz önünde tutulması gerektiği ve olası devam eden gebeliğinde kromozom anomalili çocuk sahibi olma riskinden dolayı amniyosentez ile prenatal tanı önerilerini içeren genetik danışma verildi.

Anahtar Kelimeler: Habituel abortus, inversiyon, 46,XX,inv(12)(p11.2q14)

P-211 [Sitogenetik]

mos 46,XX / 47,XXX / 48,XXXX Karyotipli Cinsel Kimlik Bozukluğu Tanılı Olgu

Murat Kaya, Asuman Özmen, Gülçin Bağatır, Ali Uçur, Burak Dön, Ayşegül Bayrak, Şükrü Öztürk, Kıvanç Çefle, Şükrü Palanduz

İstanbul Üniversitesi İstanbul Tıp Fakültesi, İçhastalıkları Anabilim Dalı Tıbbi Genetik Bilim Dalı

GİRİŞ VE AMAÇ: Cinsel kimlik bozukluklarının temel özelliği, kişinin belirlenmiş cinsiyetine ilişkin sürekli ve şiddetli rahatsızlık duyması ya da cinsiyetinin gerektirdiği cinsel rol için uygun olmadığı duyumunun olması ve karşı cinsiyetle güçlü ve sürekli bir özdeşim kurma isteği ve ısrarıdır. Genellikle fiziksel görünümlerini değiştirmek için ergen ve erişkinler tıbbi veya cerrahi girişimler isterler. Bu kişiler basit olarak cinsel kimlik bozukluğu şeklinde sınıflandırılır. Literatürde cinsel kimlik bozukluğu olan ve cinsiyet kromozom anomalili karyotipe sahip çok az sayıda vaka bildirilmiştir. 47,XYY karyotipli erkek bireylerden kadın olmak isteyen cinsel kimlik bozukluğu tanılı, bildirilen vaka sayısı altıdır. Kadın fenotipli ancak erkek olmak isteyen 47,XXX karyotipine sahip bildirilen vaka sayısı bir tanedir.

Amaç: Bilim dalımıza Cinsel Kimlik Bozukluğu tanısı ile başvuran ve yapılan karyotip analizinde mos 46,XX/47,XXX/48,XXXX sonucu çıkan vakanın karyotip sonucu ile tanısı arasındaki ilişkinin değerlendirilmesi.

YÖNTEM: Hastadan alınan periferik kandan kromozom analizi için hastadan 1 ml periferik kan alındı. standart sitogenetik yöntemler uygulandı. Fitohemaglutinin (PHA) ile indüklenmiş periferik kan lenfositleri kullanılarak 72 saatlik kültür yapıldı. Kültür sonrası elde edilen metafaz preperatları GTG bantlama yöntemi ile boyanarak 20 metafaz plağındaki kromozomlar sayısal ve yapısal düzensizlikler yönünden değerlendirildi.

BULGULAR: Cinsel kimlik bozukluğu ön tanısı ile bilim dalımıza refere edilen olgunun periferik kanından yapılan kromozom analizinde 50 adet metafaz görüntüsü incelendi 10 karyotip yapıldı.Sitogenetik analiz sonucunda mos,46,XX [3] / 47,XXX[45] / 48,XXXX[2] karyotip sonucu elde edildi.

TARTIŞMA VE SONUÇ: Bizim bildiğimiz kadarıyla literatürde mos 46,XX/47,XXX/48,XXXX karyotipine sahip cinsel kimlik bozukluğu tanılı birey bildirilmemiştir. Daha önce literatürde bildirildiği gibi, cinsiyet kromozomlarında görülen özellikle sayısal anomaliler bazı cinsiyet kimlik bozukluğu tanılı bireylerde bu durumun gelişimine katkıda bulunabilir ancak hangi mekanizmalarla oluştuğu konusunda literatür bilgisine ulaşılamamıştır.

Anahtar Kelimeler: Cinsel kimlik bozukluğu, mozaisizim, mos 46,XX/47,XXX/48,XXXX

P-212 [Sitogenetik]

Bilateral Konjenital Kataraktın Eşlik Ettiği İnversiyon 9 (p21,q13)'lu Down Sendromu Olgu

Muhsin Elmas, Saliha Handan Yıldız, Zafer Söylemez, Kuyaş Hekimler

Afyon Kocatepe Üniversitesi, Tıp Fakültesi, Tıbbi Genetik Anabilim Dalı, Afyon

GİRİŞ VE AMAÇ: Down sendromu, en yaygın kromozomal anöploidi olup mental retardasyonun en sık rastlanan genetik nedenidir. Çoğunlukla ekstra kromozom 21 varlığı ile karakterizedir. Sıklığı yaklaşık olarak 1000 canlı doğumda birdir. Genellikle klasik trizomi ve translokasyon tipi Down sendromu arasında fenotipik farklılık bulunmamaktadır. Klasik Down sendromu şüphesi ve konjenital bilateral katarakt ile polikliniğimize başvuran olgunun yapılan konvansiyonel sitogenetik analiz sonucunda hastanın karyotip kuruluşu 47 XY inv 9 (p21,q13) +21 olarak tespit edildi.. Bu çalışmada da inversiyon 9 (p21;q13) lü bir vakanın bilateral konjenital kataraktla birlikteliği vurgulanmıştır. Down sendromlu bireylerde bilateral konjenital katarakt ve inversiyon 9 (p21;q13) un birlikteliği nadir olduğu için sunulmuştur.

YÖNTEM: Fizik muayene ve Konvensiyonel sitogenetik analiz.

BULGULAR: Olgu da inversiyon 9 (p21;q13) lü Down sendromlu bir olgunun bilateral konjenital kataraktla birlikteliği vurgulanmıştır.

TARTIŞMA VE SONUÇ: Down sendromlu bireylerde bilateral konjenital katarakt ve inversiyon 9 (p21;q13) un birlikteliği nadir olduğu için sunulmuştur.

Anahtar Kelimeler: down sendromu, konjenital katarakt, inversiyon 9 (p21,q13)

bilateral konjenital katarakt ve inversiyon 9 lu down sendromu

P-213 [Sitogenetik]

Ağır Hipoplastik sol kalp ve İskelet Displazisi'nin Eşlik Ettiği Trizomi 18 Olgusu

Muhsin Elmas, Saliha Handan Yıldız, Kamuran Avcı, Zafer Söylemez, Kuyaş Hekimler

Afyon Kocatepe Üniversitesi, Tıp Fakültesi, Tıbbi Genetik Anabilim Dalı, Afyon

GİRİŞ VE AMAÇ: Trizomi 18, 1000 canlı doğumda 0,3 oranında görülme şıklığıyla trizomi 21'den sonra en sık rastlanan kromozom anomalisidir. ileri anne yaşı en önemli risk faktörü olmakla birlikte daha genç anne adaylarında da görülebilmektedir. Ciddi psikomotor ve birçok sistemi ilgilendiren konjenital anomaliler içerdiğinden, düşük riskli populasyonda ultrasonografik bulgular saptandığında akla gelebilecek tanılar arasında yer almalıdır.

YÖNTEM: Fizik muayene ve konvansiyonel sitogenetik.

BULGULAR: Sol elinde postaksiyel polidaktilisi, ağır hipoplastik sol kalbi, Mitral darlık, Biküspit aorta ve aorta hipoplazisi tespit edilen olgunun yapılan karyotip analizinde trizomi 18 tanısı koyulmuştur.

TARTIŞMA VE SONUÇ: Sol elinde postaksiyel polidaktilisi, ağır hipoplastik sol kalbi, Mitral darlık, Biküspit aorta ve aorta hipoplazisi tespit edilen olgunun yapılan karyotip analizinde trizomi 18 tanısı koyulmuştur. Trizomi 18 olgularında literatüre göre bir çok konjenital kalp anomalisi bildirilmesine rağmen ağır hipoplastik sol kalp nadir bir komplikasyon olarak bildirilmiştir. Nadir komplikasyonlar içermesinden dolayı sunulmaya uygun görülmüştür.

Anahtar Kelimeler: Trizomi 18, ağır hipoplastik sol kalp, edward sendromu

unilateral preaksiyel polidaktili

P-214 [Sitogenetik]

3p Delesyonlu Bir Olgu

Ali Karaman[1], Hatip Aydın[1], Kamber Göksu[2]

[1]İstanbul Zeynep Kamil Kadın ve Çocuk Hastalıkları Eğitim ve Araştırma Hastanesi, Genetik Tanı Merkezi, İstanbul, Türkiye.
[2]İstanbul Fatih Sultan Mehmet Eğitim ve Araştırma Hastanesi, Radyoloji Kliniği, İstanbul, Türkiye.

GİRİŞ VE AMAÇ: 3p delesyonu nadir görülen sitogenetik bir sendromdur. Burada 3 aylık bir erkek hastanın sitogenetik ve klinik bulguları sunuldu.

YÖNTEM: Olgunun periferik kanında kromozom analizi yapıldı,

BULGULAR: Karyotipi 46,XY,del(3)(p25-pter) şeklinde idi.

TARTIŞMA VE SONUÇ: Olguda sendromun karakteristik özellikleri düşük doğum ağırlığı, trignocephaly, mikrosefali, hipotoni, nöromotor ve büyüme geriliği, pitozis ve mikroginati, polidaktili, kulak anomalileri ve gastrointestinal sistem anomalileri vardı. Delesyona uğrayan 3p25-pter bölgesinde CRBN, CNTN4 ve CHL1 beyin gelişimi için aday genler olarak rapor edilmiştir.

Anahtar Kelimeler: 3p delesyonu, trignocephaly, mikroginati

P-215 [Sitogenetik]

Bir Trizomi 8 Olgusu

Ali Karaman[1], Hatip Aydın[1], Kamber Göksu[2]

[1]İstanbul Zeynep Kamil Kadın ve Çocuk Hastalıkları Eğitim ve Araştırma Hastanesi, Genetik Tanı Merkezi, İstanbul
[2]İstanbul Fatih Sultan Mehmet Eğitim ve Araştırma Hastanesi, Radyoloji Kliniği, İstanbul

GİRİŞ VE AMAÇ: Trizomi 8 mozaisizm (T8M) iyi tanımlanmış bir kromozomal anomalidir. Yaklaşık prevalansı 1/25000-50000 oranındadır.

YÖNTEM: Olgumuzun karyotipi 46,XY(15)/47,XY,+8 (35) şeklinde idi.

BULGULAR: 3 yaşındaki olgunun kalın dudakları, kamptodaktilisi, klinodaktilisi, derin plantar ve palmar cilt olukları, vertebra veya kalça anomalisi ve mental retardasyonu vardı.

TARTIŞMA VE SONUÇ: Komple Trizomi 8 genelde ölümcüldür. T8M spontan gebelik kayıplarının sık bir nedenidir. Fenotipte fasial anomali, azalmış eklem hareketliliği, değişik vertebra ve kot anomalileri, göz anomalileri, kamptodaktili ve derin plantar ve palmar kırışıklıklar görülebilir.

Anahtar Kelimeler: Trizomi 8 mozaisizm, derin palmar ve plantar kırışıklıklar, fasial anomali

P-216 [Sitogenetik]

Ring 22 Sendromu: Bir Olgu

Ali Karaman[1], Hatip Aydın[1], Kamber Göksu[2]

[1]İstanbul Zeynep Kamil Kadın ve Çocuk Hastalıkları Eğitim ve Araştırma Hastanesi, Genetik Tanı Merkezi, İstanbul
[2]İstanbul Fatih Sultan Mehmet Eğitim ve Araştırma Hastanesi, Radyoloji Kliniği, İstanbul

GİRİŞ VE AMAÇ: Ring 22 Sendromu (22q13.3 delesyon sendromu) ciddi konuşma geçikmeşi, büyüme ve gelişme geriliği, neonatal hipotoni, otistik

davranış ve minör dismorfik özellikler ile karakterize bir mikrodelesyon sendromudur.

YÖNTEM: Karyotipi 46, XX, r(22), del(22q13.3) idi. 22q13.3 delesyonu, translokasyonu ve/veya 22 kromozom halka oluşumu SHANK3 genini içeren bölgeyi etkiler.

BULGULAR: 10 aylık olgumuz, nöromotor gelişim geriliği, hipotoni, dar alın, uzun kirpikler ve epikantal kıvrımlar, düşük yeleşimli kulaklar, büyük eller ve ayaklar, kısa terminal falankslar gibi özellilere sahipti.

TARTIŞMA VE SONUÇ: Fizik muayenesinde uzun kirpikler, anomalli büyük kulaklar, nispeten büyük eller, displastik ayak tırnakları, dolikosefali, bitişik kaşlar, büyük burun ve sivri çene vardı. Göz teması yoktu ve desteksiz oturamıyordu.

Anahtar Kelimeler: ring 22, del 22q13, neonatal hipotoni, otistik davranışlar

P-217 [Sitogenetik]

Omfalosel, Anensefali, Artrogripozisi Olan Bir Trizomi 18 Olgusu

Ali Karaman[1], Hatip Aydın[1], Kamber Göksu[2]

[1]İstanbul Zeynep Kamil Kadın ve Çocuk Hastalıkları Eğitim ve Araştırma Hastanesi, Genetik Tanı Merkezi, İstanbul
[2]İstanbul Fatih Sultan Mehmet Eğitim ve Araştırma Hastanesi, Radyoloji Kliniği, İstanbul

GİRİŞ VE AMAÇ: Prenatal 12. hafta USG'de anensefali, torakal spina bifida, geniş omfalosel ve el bileklerinde bilateral artrogripozis görüldü.

YÖNTEM: Olgunun terminasyon sonrası fetal dokularında yapılan sitogenetik analiz yapıldı.

BULGULAR: Doku kültüründe 47, XX,+18 karyotipi saptandı.

TARTIŞMA VE SONUÇ: Bu olgu, nöral tüp defekti ve/veya omfaloseli ve/veya artrogripozisi olan olgularda karyotip analizinin tanısal önemini göstermektedir.

Anahtar Kelimeler: Nöral tüp defekti, Omfalosel, Artrogripozis, Trizomi 18

P-218 [Sitogenetik]

46,XY,rob (14;21)(q10,q10),+21 Karyotipli Down Sendromlu Hasta

Muhammer Özgür Çevik, Ömer Faruk Karaçorlu, Haydar Bağış

Adıyaman Üniversitesi Tıp Fakültesi Tıbbi Genetik Anabilim Dalı

GİRİŞ VE AMAÇ: Robertsonian translokasyonları, Down sendromu vakıalarının %5'inde mevcutttur. Olgu sunumumuzu, Down Sendromu tanısını klinik olarak almış, 35yaşında baba ve 30 yaşında annenin ikinci oğlu olarak dünyaya gelmiş, 5.5 yaşındaki 46,XY,rob (14;21)(q10,q10),+21karyotipli erkek çocuğu üzerinden anlatmak istedik. 11 yaşında normal 46,XY karyotipli bir ağabeyi mevcut. Aile, bir çocuk daha düşündüklerini ancak bundan sonra doğacak çocuklarının tekrar Down Sendromlu olup olmayacağını merak ettikleri için Adıyaman Üniversitesi Tıp Fakültesi Tıbbi Genetik Anabilim Dalı'na başvurmuş. Klinik olarak Down Sendromu tanısı konmuş vakıada daha önce sitogenetik test yapılmamış, bu da genetik hizmetlere ve genetik danışmanlık hizmetine ulaşımın artırılmasının gerekliliğini gözler önüne sermektedir.

YÖNTEM: G-Bantlama, periferik kandan kromozom analizi, genetik danışmanlık

BULGULAR: Hastanın fizik muayenesinde Down sendromunun tipik bulguları olan epikantus, burun kökü basıklığı, görece büyük dil, çekik gözler ve ellerde simian çizgisi gözlendi. Gelişme geriliği gözlenmedi. Hastanın kardiyovasküler semptomları masum üfürüm haricinde normal olarak rapor edildi. Hastanın kendisi ve ebeveynlerinden yapılan karyotip analizinde hastanın kendisinin 46,XY,rob (14;21) (q10;q10),+21, babasının 46,XY normal konstitüsyonel karyotip, annesinin ise 45,XX,rob (14;21)(q10;q10) karyotipi olduğu saptandı.

TARTIŞMA VE SONUÇ: İnsanlarda Robertsonian translokasyonları (ROB) akrosentrik kromozomlar 13, 14, 15, 21, ve 22'yi kapsayan tüm kol yeniden düzenlenmeleridir. Dengesiz karyotipler, ROBları da içerecek şekilde Down sendromlarının %5'inden sorumludur ve bunların da en sık görülen Robertsonian translokasyonu rob(14q21q)'dur. Bu şekilde oluşan rekombinasyon trizomi 21'e sebep olan non-disjunction (ayrılmama)yı da beraberinde getirmektedir. ROB oluşumu mayoz I'in pakiten I evresinde olur, ancak kromozom 21'in ayrılmaması ise mayoz II'de meydana gelir. Bu açıdan, ROB, bir annede henüz kendisi anne karnında 7.-9. aylık fetus iken oluşur. Ancak kromozom 21'in ayrılmaması, döllenmeye kadar beklerönyıllarca. Sonuçta, çevresel veya kendine özgü nedenle, kadınlarda gametogenezi iki aşamada etkileyerek Down Sendromu'nun ROB formunu oluşturdukları düşünülmektedir. Aileyle yapılan görüşmede, ailenin normalde %0.125 olan Down sendromlu çocuğa sahip olması riski, annenin bu özel genotipinden ötürü %50›ye çıkmakta, yeni bir hamilelikte mutlaka prenatal tanı yaptırmaları gerektiği anlatılmıştır.

Anahtar Kelimeler: Robertsonion translokasyon, Down sendromu, 46,XY,rob (14;21)(q10,q10),+21,

P-219 [Sitogenetik]

Meningomyolesel Nedeniyle Değerlendirmeye Alınan 46,XY, der(2;15)(p23;q15) Karyotipi Gösteren Bir Olgu

Etem Akbaş[1], Barış Akbaş[2], Duygu Yolal[1], Nazan Eras Erdoğan[1]

[1]Mersin Üniversitesi Tıp Fakültesi Tıbbi Biyoloji ve Genetik Anabilim Dalı, Mersin
[2]Mersin Üniversitesi Tıp Fakültesi Çocuk Sağlığı ve Hastalıkları Anabilim Dalı, Mersin

GİRİŞ VE AMAÇ: Çocuk sağlığı ve hastalıkları kliniğince laboratuvarımıza kromozom analizi için gönderilen meningomyelosel ön tanılı hastanın sitogenetik değerlendirmeler sonunda 46,XY, der(2;15)(p23;q15) karyotipinde olduğu saptandı.

YÖNTEM: Sitogenetik olarak periferik kan örneğinden 72 saatlik kültür sonucu elde edilen metafaz alanları, konvensiyonel yöntemle GTG (Giemsa-Trypsin) bantlama tekniği kullanılarak yapıldı.

BULGULAR: 2 yaşındaki erkek hasta 54 cm boyunda ve 14 kg ağırlığında olup prenatal dönemde yapılan fetal ultrasonografide hidrosefali ve meningomyelosel ön tanısı almış. 21 yaşındaki annenin 3. Gebeliğinden 2. yaşayan olarak 37 haftalıkken doğumu sezaryenla gerçekleşmiştir. Hastanın fiziksel incelemesinde baş çevresinin 37,5 cm olduğu (90 persentil) ve lumbosakral bölgede bir kitle saptandı. Serebral ve spinal MR incelemesiyle meningomyelosel ve hidrosefali tanısı doğrulandı. Serebellar tonsillerin foramen magnumdan inferiora doğru herniye olması nedeniyle Arnold Chiari tip II ile uyumlu olduğu saptandı. Baş çevresi izleminde haftada 1 cm üzerinde artış olması nedeniyle 1 haftalıkken Beyin Cerrahisi ve Plastik ve REkonstruktif cerrahi bölümleri tarafından ortak operasyona alınarak spinal disrafizm operasyonu ile birlikte ventrikuloperitoneal şant uygulanmış. Hastanın klinik izlemine ilgili bölümler tarafından devam edilmektedir.

TARTIŞMA VE SONUÇ: Hastanın 46,XY,der(2;15)(p23;q15) karyotipi ile meningomyelosel arasında bir ilişki söz konusu değildir. Ancak hastanın

translokasyon taşıyıcısı olması söz konusu düzensizliği anne yada babadan alma olasılığı göz önünde tutularak anne ve babanın kromozom analizleri yapıldı ve babanında söz konusu düzensizliği taşıdığı saptandı. Ailede 2 canlı doğum ve iki düşük öyküsü bulunmaktadır. Babadan kaynaklanan söz konusu düzensizlik için % 25'er olasılıkla 2 ve 15 numaralı kromozomlarının derivatif formlarının çocuklara yansıması göz önüne alındığında düşüklerin bu anomalilerden kaynaklanabileceğini düşündürmektedir. Aile bundan sonraki çocuk sahibi olma kararları için prenatal tanı hizmeti almaları konusunda bilgilendirildi ve izleme alındı.

Anahtar Kelimeler: meningomyelosel, translokasyon, 46,XY,der(2;15)(p23;q15)

P-220 [Sitogenetik]

Habitüel Abortus ve 46,XX,t(6;22)(p21;q13) Translokasyon Olgusu

Duygu Yolal[1], Irem Bekalp[1], Badel Arslan Mamur[1], Neslihan Pınar Özateş[1], Harika Topal[1], Filiz Çayan[2], Nurcan Aras[1]

[1]Mersin Üniversitesi Tıp Fakültesi Tıbbi Biyoloji Anabilim Dalı, Mersin
[2]Mersin Üniversitesi Tıp Fakültesi, Kadın Hastalıkları ve Doğum Anabilim Dalı, Mersin

GİRİŞ VE AMAÇ: Translokasyonlar, kromozomun bir parçasının kopup başka bir kromozoma eklenmesi şeklinde oluşan kromozomal yeniden düzenlenmelerdir. İnsanlarda en sık görülen kromozomal anomalilerden biri olan translokasyonlar, dengeli ve dengesiz olmak üzere ikiye ayrılmaktadır. Tekrarlayan düşükleri olan çiftlerin yaklaşık %4'ünde, ebeveynlerden biri ya dengeli bir resiprokal translokasyon yada bir robertsonyan translokasyon taşıyıcısıdır. Çalışmamızda, laboratuvarımıza refere edilen, reprodüktif öyküsünde üç düşük bulunan çiftte yapılan sitogenetik analiz sonuçları sunulmuştur.

YÖNTEM: Olgunun aile öyküsünün alınmasının ardından, periferik kan örneğinden 72 saatlik kültür sonucu elde edilen metafaz alanları, GTG (Giemsa-Trypsin) bantlama tekniği kullanılarak yapıldı. Her bireyde 20 metafaz plağı incelendi ve 20 metafaz plağının karyotipi yapılarak, ISCN 2005'e göre raporlandırıldı.

BULGULAR: Proband, 28 yaşında bir kadındır. 30 yaşında sağlıklı bir erkekle evli olup tekrarlayan düşükler nedeniyle sitogenetik analiz için laboratuvarımıza yönlendirilmiştir. Ebeveynler arasında akrabalık yoktur. Olgumuzun 3 düşüğü içeren reprodüktif öyküsü olup yaşayan çocukları yoktur

TARTIŞMA VE SONUÇ: Çiftte yapılan sitogenetik incelemede probandda 46,XX,t(6;22)(p21;q13) karyotipi, erkekte 46,XY karyotipi saptandı. Bu translokasyonun orijinini belirlemek amacıyla kadın probandımızın anne ve babasından alınan kan örneklerinde yapılan kromozom analizinde bu translokasyonun anneden kaynaklandığı saptandı

Anahtar Kelimeler: Habitüel abortus, Translokasyon, 46,XX,t(6;22)(p21;q13)

P-221 [Sitogenetik]

46,X,r(Y)(p11.2q11.2) Karyotipine Sahip Azoospermili Bir Olgu Sunumu

Zafer Çetin[1], Ozden Altıok Clark[2], İsmail Türker Köksal[3], Sibel Berker Karaüzüm[4]

[1]SANKO Üniversitesi, Tıp Fakültesi, Tıbbi Biyoloji Anabilim Dalı, Gaziantep.
[2]Akdeniz Üniversitesi, Tıp Fakültesi, Tıbbi Genetik Bilim Dalı, Antalya.
[3]Akdeniz Üniversitesi, Tıp Fakültesi, Üroloji Anabilim Dalı, Antalya.
[4]Akdeniz Üniversitesi, Tıp Fakültesi, Tıbbi Biyoloji ve Genetik Anabilim Dalı, Antalya.

GİRİŞ VE AMAÇ: 45,X karyotipine sahip ikinci bir hücre hattının varlığı ile karakterize olan ring Y kromozomuna sahip bireylerde, Turner sendromu, miks gonadal disgenezisi, hipospadiyas ve infertiliteye sahip normal erkek fenotipi gibi farklı bulgular görülebilmektedir. Ring Y kromozomuna sahip olgularda görülen infertilite genellikle Y kromozomunun uzun kolunda bulunan AZFa,b,c genlerinin delesyonundan kaynaklanmaktadır. Bu çalışmada, de novo mozaik olmayan 46,X,r(Y)(p11.2q11.2) karyotipine sahip olan ancak AZFa,b,c bölgelerinde delesyona sahip olmayan bir azoospermi olgusunun sunulması amaçlanmıştır.

YÖNTEM: 29 yaşındaki olgu infertilite şikayeti ile hastanemizin Üroloji Anabilim Dalı'na başvurmuştur. Olguya, periferik kandan kromozom analizi ve Y kromozom mikrodelesyon analizi uygulanmıştır. Olgunun kromozomları SRY(Yp11.2)/DYZ1(Yq12) ve DXZ1(Xp11.1q11.1)/DYZ3(Yp11.1q11.1) prob setleri kullanılarak FISH yöntemi ile incelenmiştir. Ayrıca olgunun DNA örneği ZFY/ZFX ve SRY kontrol bölgeleri ile 12 ayrı STS marker içeren Y kromozom mikrodelesyon analiz kiti kullanılarak kapiller elektroforez yöntemi ile analiz edilmiştir.

BULGULAR: Olgunun fizik muayenesinde her iki testisin de normal hacme sahip olduğu, ductus deferensin her iki tarafta da palpabl olduğu ve varikosele sahip olmadığı gözlenirken, yapılan semen analizinde azoospermi belirlenmiştir. Kromozom analizi sonucunda olgunun mozaik 46,X,r(Y)(p11.2q11.2) karyotipine sahip olduğu gözlenmiştir. Olgunun babasının kromozom analizi sonucunda Y kromozomunun normal olduğu gözlenmiştir. Y kromozomunun sentromerik bölgesinde bulunan alfa satellit DNA'ya ve SRY genine spesifik problar kullanılarak yapılan FISH analizi ile olgunun kromozomlarının incelenmesi sonucunda ring yapısındaki Y kromozomunun sentromerik alfa satellit DNA bölgesini ve SRY genini içerdiği belirlenmiştir. Kromozom analizi ve FISH analizleri sonucunda olgunun karyotipi; 45,X[10]/46,X,dicr(Y)(p11.2.q11.2)[4]/46,X,r(Y)(p11.2.q11.2)[86]. ish r(Y)(p111.2q11.2) (SRY+, DYZ3+,DYZ1-) olarak belirlenmiştir. Y kromozom mikrodelesyon analizinde SRY geninin mevcut olduğu ve Y kromozomunun uzun kolunda yer alan AZFa,b,c lokuslarında delesyon olmadığı saptanmıştır.

TARTIŞMA VE SONUÇ: Bu bulgular, moleküler mekanizması tam olarak açıklanmamış olsa da SRY geni ve AZF bölgelerinde değişim gözlenmeyen, ring kromozom Y'nin olgumuzda gözlenen azoospermiye yol açabileceğini düşündürmektedir. Bu nedenle, AZF bölgesinde delesyona neden olmayan ring kromozom Y sahibi prepubertal bireylerin erkek infertilitesi açısından takip edilmesinin faydalı olabileceğini düşünmekteyiz.

Anahtar Kelimeler: Azoospermi, İnfertilite, Ring kromozom

P-222 [Sitogenetik]

De novo rob(13;14)'lü Sistemik Tutulumu Olmayan Bir Patau Sendromu Vakası

M. Burak Kaplan, Nadir Koçak, Said Çelik, Tülin Çora, Hasan Acar

Selçuk Üniversitesi, Tıbbi Genetik Anabilim Dalı, Konya

GİRİŞ VE AMAÇ: Patau Sendromu (PS) klasik triad (polidaktili, mikro/anoftalmi ve yarık dudak/damak)'ın yanı sıra birçok multipl konjenital anomaliyle seyreden ciddi bir klinik tabloya sahip kromozomal bir hastalıktır. PS vakalarının %80'den fazlasında kromozom 13'ün fazladan bir kopyası bulunur. Az bir kısmında ise kromozom 13'ü içeren robertsonian translokasyonlar (RT) [rob(13;13), rob(13;14)] veya i(13q) görülür. De novo rob(13;14), tüm PS'li vakaların yaklaşık %7'sini oluşturur.

YÖNTEM: Polikliniğimize konjenital anomaliler nedeniyle refere edilen hastanın fizik muayenesi yapılarak konvansiyonel sitogenetik analizi gerçekleştirilmiştir.

BULGULAR: Hastanın fizik muayenesinde klasik PS bulguları olan mikrosefali, mikroftalmi, bilateral postaksiyel polidaktili, displastik düşük yerleşimli kulaklar, posterior skalp defekti, mikrognati, ensede deri katlantısı

gözlendi. Ancak PS'de sık karşılaşılan bulgulardan olan yarık dudak/damak, oküler hipertelorizm, kapillarhemanjiom, göz defektinin yanı sıra santral sinir sistemi ve ürogenital sistem anomalileri gibi bulgular gözlenmemiştir. Konvansiyonel sitogenetik analizde ise hastanın karyotipi, 46,XX,rob(13;14)(q10;q10) olarak tespit edilmiştir.

TARTIŞMA VE SONUÇ: Mevcut raporda, vakanın klasik PS'den farklı olarak santral sinir sistemi, üriner sistem ve genital sistem tutulumlarının olmadığı tespit edilmiştir. Sitogenetik incelemede ise vakanın, literatürde nadir görülen de novo rob(13;14) karyotipine sahip olduğu gözlenmiştir. Mevcut vaka literatürdeki de novo RT'li vakalarla karşılaştırılmıştır.

Anahtar Kelimeler: Patau Sendromu, Trizomi 13, rob(13;14)

P-223 [Sitogenetik]

Mozaik Trizomi 8 Sendromlu Olguda Renal Agenezi ve Perirenal Ürinoma Birlikteliği

Bahriye Atmış[1], Engin Melek[1], Atıl Bişgin[2], Fatma Sercan Aynacı[1], Nejat Narlı[3], Aysun Karabay Bayazıt[1]

[1]Çukurova Üniversitesi Tıp Fakültesi, Çocuk Sağlığı ve Hastalıkları Anabilim Dalı, Nefroloji Bilim Dalı, Adana
[2]Çukurova Üniversitesi Tıp Fakültesi, Tıbbi Genetik Anabilim Dalı, Adana
[3]Çukurova Üniversitesi Tıp Fakültesi, Çocuk Sağlığı ve Hastalıkları Anabilim Dalı, Yeni Doğan Bilim Dalı, Adana

GİRİŞ VE AMAÇ: Mozaik trizomi 8 dismorfik yüz bulguları, orta derecede mental retardasyon olması, iskelet ve eklem anomalileri, üriner ve kardiyak sistem bulguları ile karakterizedir. Burada sunulan vaka, renal agenezi ile birlikte ürinomanın da geliştiği literatürdeki ilk olgu olması sebebiyle önem arzetmektedir.

YÖNTEM: Yeni doğan döneminde dismorfik bulguları sebebiyle Tıbbi Genetik Anabilim Dalı Klinik Genetik Polikliniğine yönlendirilen hastadan periferik kanda karyotip analizi yapılmıştır. Sistemik değerlendirmesi de Pediatrik Nefroloji tarafından yapılmıştır.

BULGULAR: Akraba evliliği olmayan 28 yaşında anne ve 30 yaşında babadan 37 haftalık ve 2800 g olarak doğan 1 aylık kız bebeğin klinik değerlendirmesinde mozaik trizomi 8 sendromu ile uyumlu bulguları mevcuttu. Periferik kandan yapılan kromozom analizi sonucu 46, XX (15%) / 47,XX, +8 (%85) olarak raporlandı. Doğum sonrası atriyal septal defekt, ventriküler septal defekt ve pulmoner hipertansiyon saptandı. Serebral MR bulgusu olarak da korpus kallosum agenezi ve kolposefalisi görüldü. Abdomen ultrasonografisi ve RenalScan'de unilateral sol renal agenezi, sağ hidronefroz ve intraabdominal sıvı birikimi gözlendi. Ayrıca üreteropelvik bileşkedeki darlığa bağlı ürinoma geliştiği belirlendi.

TARTIŞMA VE SONUÇ: Literatürde ürinomanın renal agenezle birlikte mozaik trizomi 8'e eşlik ettiği ilk olgu olması sebebiyle, mozaik trizomi 8 sendromlu olgularda dikkatli bir nefrolojik değerlendirmenin önemi ortaya çıkmıştır. Genetik danışmanlık noktasında da özellikle ilerleyen yaşlarda Wilms' tümörü veya myelodisplastik sendrom gelişme riskinin aileye anlatılması ve klinisyene aktarılması önemlidir.

Anahtar Kelimeler: Mozaik trizomi 8 sendromu, ürinoma, renal agenezi, klinik genetik

P-224 [Sitogenetik]

Turner Sendromlu Bir Olguda Normal Menstrüasyon Döngüsü?

Emine Göktaş[1], Ayşe Gül Zamani[1], Mahmut Selman Yıldırım[1], Osman Balcı[2], Ülkü Kerimoğlu[3]

[1]Necmettin Erbakan Üniversitesi, Meram Tıp Fakültesi, Tıbbi Genetik Anabilim Dalı, Konya
[2]Necmettin Erbakan Üniversitesi, Meram Tıp Fakültesi, Kadın Hastalıkları ve Doğum Anabilim Dalı, Konya
[3]Necmettin Erbakan Üniversitesi, Meram Tıp Fakültesi, Radyoloji Anabilim Dalı, Konya

GİRİŞ VE AMAÇ: Bu çalışmada spontan menarşı başlayan ancak mevcut hormon profili (FSH: 83,77 - LH 29,82) ile prematür ovaryan yetmezlik tanısı alan hastanın genetik yönden araştırılması amaçlandı.

YÖNTEM: Polikliniğimize başvuran hastaya fizik muayene sonrası prematür menapoz etyolojisini araştırmak amacıyla yüksek çözünürlüklü kromozom analizi planlandı. Daha önce yapılan ultrasonografisinde overlere rastlanamayan ve batın MR'de şüpheli over dokusu izlenen hastaya LPS(laparoskopi) planlandı.

BULGULAR: Hastanın öyküsünden 13 yaşında adet gördüğü ancak adetlerinin düzensizliği nedeniyle oral kontraseptif kullandığı öğrenildi. Hastanın muayenesinde sekonder sex karakterleri normaldi. Kubitus valgus, boyunda ve sakral bölgede nevüsler,yüksek damak muayenede dikkati çeken diğer bulgulardı. Yapılan kromozom analiz sonucu: 45,X [47]/47,XXX[3] olarak tesbit edildi. Hastanın yapılan XY satellit FISH incelemesinde interfaz hücrelerinin %89'unda X kromozomuna ait tek sinyal, %11'inde ise X kromozomuna ait 3'lü sinyaller gözlenmiştir. Laparoskopi sonucunda overler görülmüş ve LPS sırasında alınan biyopsiler patoloji tarafından folikül içermeyen over dokusu,over stroması, olarak değerlendirilmiştir.

TARTIŞMA VE SONUÇ: Turner sendromu (TS) boy kısalığı, gonadal disgenezi,yele boyun, düşük saç çizgisi, ayrık göğüs uçları, renal ve kardiyak anomaliler ile karakterize ve sıklıkla 45,X karyotipinin bir sonucu olarak gelişen kromozomal bir bozukluktur. Canlı doğan kız çocuklarında 1/2000 sıklıkta görülen TS olgularının yaklaşık %40'ında mozaik kromozom kuruluşu gözlenmektedir. Bunların %1.7'ini ise 45,X/47,XXX kromozom kuruluşu oluşturmaktadır. Mevcut bulgularla mozaik turner sendromu olarak değerlendirilen hastanın uzun boylu olması(161 cm),matematik öğretmenliği bölümünde okuması, spontan adet görmesi ve hastada 46,XX kromozom kuruluşuna sahip hücrelere rastlanmaması dikkat çekmektedir.. Alışılmışın dışında bulgulara sahip bir Turner sendrom vakası olması nedeniyle literatüre katkı sağlayacağı düşünülerek sunulmuştur.

Anahtar Kelimeler: mozaik Turner sendromu, prematür ovaryan yetmezlik, spontan menarş

P-225 [Sitogenetik]

46, XX, del (18) (q21›18qter) Delesyonu: Olgu Sunumu

Harika Topal[1], Duygu Yolal[1], İrem Bekalp[1], Badel Arslan Mamur[1], Neslihan Pınar Özateş[1], Olgu Hallıoğlu[2], Nurcan Aras[1]

[1]Tıbbi Biyoloji, Mersin Üniversitesi Tıp Fakültesi, Mersin-Türkiye
[2]Çocuk Sağlığı ve Hastalıkları, Mersin Üniversitesi Tıp Fakültesi, Mersin-Türkiye

GİRİŞ VE AMAÇ: Onsekizinci kromozomun uzun kolunun bir segmentinin kaybolması olarak tanımlanan 18q delesyonu nadir görülen bir durumdur. Klinik bulguları mental reterdasyon, boy kısalığı, gelişme geriliği, işitme kaybı, yarık damak, hipotoni yüzün orta bölgesinin hipoplazisi, öne doğru çıkıntılı çene gibi özelliklerle karakterizedir. Bu çalışmada konjenital anomali ön tanısı ile sitogenetik analiz için laboratuvarımıza gönderilen 18. kromozomlardan birisinde q21›18qter bölgesinde kayıp saptanan bir olgu sunulmaktadır.

YÖNTEM: Kromozom analizi için, konvensiyonel sitogenetik yöntem ve GTG (Giemsa-Trypsin) bantlama tekniği kullanıldı. Her bireyde 20 metafaz plağı incelendi ve 20 metafaz plağının karyotipi yapılarak, ISCN 2005'e göre raporlandırıldı.

BULGULAR: ISCN kriterlerine göre yapmış olduğumuz sitogenetik analiz sonucunda, probandın 46, XX, del (18) (q21›18qter) karyotipinde olduğu saptandı.

TARTIŞMA VE SONUÇ: 18q delesyonunda fenotip oldukça değişkenlik gösterir. En karakteristik klinik bulguları mental reterdasyon, kısa boy, hipotoni, işitme kaybı, ayak deformiteleri, koni şeklinde parmaklar ve geniş ağızdır. Olgumuzun klinik bulgularında ise mental reterdasyon, boy kısalığı, gelişme geriliği, işitme kaybı, yarık damak mevcut olduğu gözlendi. Sonuç olarak nadir görülen 18q delesyonu farklı fenotipik özelliklerle karakterize olabileceğinden dismorfik özellikleri olan hastalar ve ebeveynlerine kromozom analizleri yapılmalı, genetik danışmanlık için aile bilgilendirilmelidir ve 18q delesyonu alan hastalar multidisipliner olarak izlenmelidir.

Anahtar Kelimeler: del (18q21), kromozom, karyotip

P-226 [Sitogenetik]

X Kromozomu Delesyonu ve Turner Sendromu

Badel Arslan Mamur[1], Neslihan Pınar Özateş[1], Harika Topal[1], Duygu Yolal[1], İrem Bekalp[1], Olgu Hallıoğlu[2], Nurcan Aras[1]

[1]Mersin Üniversitesi Tıp Fakültesi, Tıbbi Biyoloji Anabilim Dalı, Mersin
[2]Mersin Üniversitesi Tıp Fakültesi, Çocuk Sağlığı ve Hastalıkları Anabilim Dalı, Mersin

GİRİŞ VE AMAÇ: Turner sendromu, dişilerde X kromozomunun kısmi veya tamamen yokluğuyla karakterizedir ve boy kısalığı ve primer amenorenin başlıca nedenidir. Bu çalışmada Mersin Üniversitesi Tıp Fakültesi Pediatri Polikliniği tarafından Turner sendromu ön tanısıyla laboratuvarımıza yönlendirilen hastanın sitogenetik bulgusu sunulmuştur.

YÖNTEM: Karyotip analizi için hastadan periferik kan alındı ve aile ağacı çıkarıldı. PHA indüklenmiş lenfositler kullanılarak 72 saatlik hücre kültürü yapıldı. Kültür sonrası elde edilen metafaz plakları tripsin giemsa bantlama yöntemi (GTG) kullanılarak bantlandı.

BULGULAR: Hastanın klinik bulguları; kısa boy, yele boyun, düşük saç çizgisi ve menstruasyon döngüsünün olmamasıydı. ISCN kriterlerine göre yapmış olduğumuz sitogenetik analiz sonucunda, probandın 46,XX,del(X)(q27›qter) karyotipinde olduğu saptandı. Hastaya genetik danışmanlık verildi.

TARTIŞMA VE SONUÇ: X kromozomu parsiyel monozomileri dişilerde turner sendromu fenotipine neden olmaktadır ancak hastaların klinik seyirleri monozomi X'e göre daha hafif olmaktadır. Distal Xq delesyonlarında göğüs gelişimi geriliği, primer amenore ve tam ovaryum işlevsizliği görülebilmektedir. Turner sendromlu yetişkinlerin multidisipliner takip edilmesi gerekmektedir.

Anahtar Kelimeler: 46,XX,del(X)(q27›qter), Turner Sendromu, Primer Amonere

P-227 [Sitogenetik]

İnhalasyon Anestezisi ile Oluşan Genotoksik Etkilerin Bronkoalveoler Lavaj Sıvısında "Tek Hücre Jel Elektroforezi, Komet " Yöntemi ile İncelenmesi

Zafer Çukurova[1], Asuman Gedikbaşı[2], Şükrü Öztürk[2], Halil Çetingök[1], Derya Öztürk[2], Gülay Eren[1], Burak Dön[2], Oya Hergünsel[1], Murat Kaya[2], Kıvanç Çefle[2], Şükrü Palanduz[2]

[1]Bakırköy Dr.Sadi Konuk Eğitim ve Araştırma Hastanesi, Anestezi ve Reanimasyon Kliniği, İstanbul.
[2]İstanbul Üniversitesi, İstanbul Tıp Fakültesi, Tıbbi Genetik Bilim Dalı,İstanbul.

GİRİŞ VE AMAÇ: Sevofluran ve desfluran; düşük kan/gaz eriyirlik katsayıları sayesinde hızlı indüksiyon ve derlenme sağlayan özellikleri nedeni ile genel anestezide tercih edilen inhalasyon anestezikleridir. Bu çalışmada sevofluran ve desfluran anestezisi ile oluşan genotoksik etkilerin komet testi ile karşılaştırmalı değerlendirilmesi amaçlanmıştır. Literatürde, solunum yolu anesteziklerinin insan periferik kan lenfositlerinde in vitro genotoksik etkilerini araştıran çalışmalar bulunmakla birlikte çalışmamız bronkoalveolar lavaj sıvısında yapılan ilk çalışmadır.

YÖNTEM: Çalışmaya American Society of Anesthesiology (ASA) I-II grubu, disk hernisi onarımı veya vertebral stabilizasyon planlanan ve bilgilendirilmiş onamları alınan 18-65 yaş arası 44 hasta dahil edildi. Randomize olarak iki gruba ayrılan hastalardan birinci gruba sevofluran %2, ikinci gruba desfularan %6 ile anestezi idamesi sağlandı. Anestezi indüksiyonu hemen sonrasında ve cerrahi bitiminde olmak üzere iki kez bronkoalveolar lavaj örneği ve periferik kan alındı. Bronkoalveolar lavaj örneği, COMET tekniği protokolüne uygun olarak işlem gördü floresans mikroskopta değerlendirildi. Elde edilen görüntüler TriTek Comet Score freeware v1.5 yazılımı ile ölçümlenerek kaydedildi. Periferik kanda DNA hasarı, ELISA yöntemi ile ölçülen 8-hydroxy-2'-deoxyguanosine (8-OHdG) testi ile kantitatif olarak ölçüldü. Comet assay parametreleri ve 8-OHdG düzeyleri, inhalasyon anestestezisi öncesi ve sonrası oluşan DNA hasarını incelemek ve ayrıca iki farklı inhalasyon anesteziğinin etkilerini karşılaştırmak amacı ile istatistiksel olarak analiz edildi.

BULGULAR: Desflouran ve Sevoflouran grubunun operasyon sonrası Tail Length (px) değerleri operasyon öncesinden istatistiksel olarak anlamlı derecede yüksek bulunmuştur (p=0,023 ve p=0,02). Desflouran ve Sevoflouran grubunun operasyon sonrası Comet Length (px) değerleri operasyon öncesinden istatistiksel olarak anlamlı derecede yüksek bulunmuştur (p=0,026, p=0,016). Sevoflouran grubunun operasyon sonrası Comet Height (px) değerleri Desflouran grubundan istatistiksel olarak anlamlı derecede yüksek bulunmuştur (p=0,006).

TARTIŞMA VE SONUÇ: Her iki grubun, inhalasyon öncesi ve sonrası BAL sıvısı hücreleri comet parametreleri açısından karşılaştırıldığında, operasyon sonrasında, artan oranda DNA hasarı tespit edilmiştir. Mükerrer anestezi uygulanan hastalarda genotoksisitenin olası mutajenik etkilerinin olacağı göz önünde tutulmalıdır.

Anahtar Kelimeler: Komet, Desflouran, Sevoflouran, Genotoksisite

DNA hasarının Comet ile değerlendirilmesi, Preoperatif (1) ve postoperatif (2) bronkoalveoler hücreler



P-228 [Sitogenetik]

De novo 47,XY,t(4;10)(q35;q21)+21 Translokasyonu Taşıyan Down Sendromlu Bir Olgu Sunumu

Neslihan Pınar Özateş[1], İrem Bekalp[1], Badel Arslan Mamur[1], Harika Topal[1], Duygu Yolal[1], Yalçın Çelik[2], Nurcan Aras[1]

[1]Mersin Üniversitesi Tıp Fakültesi Tıbbi Biyoloji Anabilim Dalı, Mersin
[2]Mersin Üniversitesi Tıp Fakültesi Çocuk Sağlığı ve Hastalıkları Anabilim Dalı, Mersin

GİRİŞ VE AMAÇ: Kromozomal anomaliler arasında en sık rastlanan Down sendromudur. Bu çalışmada; Down Sendromu ön tanısı nedeniyle laboratuvarımıza refere edilen bir bebek olgu değerlendirilmiştir.

YÖNTEM: Mersin Üniversitesi Tıp Fakültesi Pediatri Polikliniği tarafından laboratuarımıza refere edilen bebek olgudan kromozom analizi için periferik kan alındı ve pedigrisi çıkarıldı. Fitohemoglutinin (PHA) ile indüklenmiş lenfositler kullanılarak 72 saatlik hücre kültürü yapıldı. Kültür sonrası elde edilen metafaz plakları tripsin giemsa bantlama yöntemi (GTG) kullanılarak bantlandı ve sitogenetik olarak incelendi.

BULGULAR: 39 yaşındaki annenin 2. gebeliğinden yaşayan 2. çocuk olarak 2750 gram doğan erkek bebeğin mongoloid yüz görünümü mevcuttu. Anne, baba akrabalığı ve ailede Down sendromu öyküsü yoktu. Metabolik tarama ve tiroid fonksiyon testleri incelemeleri normaldi.

TARTIŞMA VE SONUÇ: Yapılan sitogenetik analiz sonucunda, olgunun 47,XY,t(4;10)(q35;q21)+21 dengeli resiprokal translokasyon taşıyıcısı olduğu tespit edildi.

Anahtar Kelimeler: Down Sendromu, Resiprokal Translokasyon, Sitogenetik, t(4;10).

Olgunun büyük Yq delesyonlu [46,X,del(Yq)] Karyotip örneği

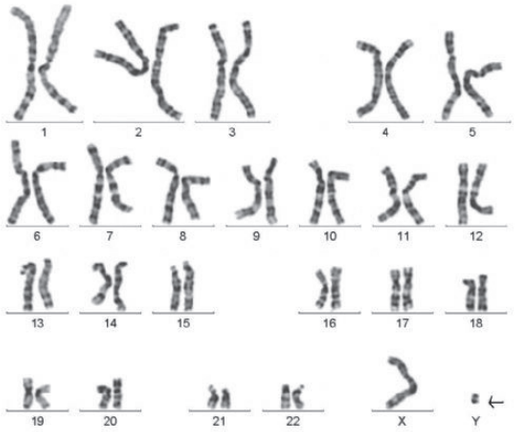

P-229 [Sitogenetik]

Büyük Yq delesyonlu [46,X,del(Yq)] İnfertil Olguda Sadece AZFc Delesyonu

Murat Kaya, Gözde Öztan, Asuman Özmen, Ali Uçur, Gülçin Bağatır, Ender Coşkunpınar, Ayşegül Bayrak, Şükrü Öztürk, Kıvanç Çefle, Şükrü Palanduz

İstanbul Üniversitesi İstanbul Tıp Fakültesi, İçhastalıkları Anabilim Dalı Tıbbi Genetik Bilim Dalı,İstanbul

GİRİŞ VE AMAÇ: Düzenli ilişkiye girilmesine ve herhangi bir doğum kontrol yöntemi kullanılmamasına rağmen bir yıl içinde gebe kalınamaması infertilite olarak tanımlanır. Erkek infertilitesinde spermatojenik bozukluğa yol açan genetik nedenler arasında Klinefelter sendromundan sonra ikinci sırayı Y kromozomu mikrodelesyonları almaktadır.

Amaç: Hasta, 39 yaşında, 176 cm boyunda ve iki yıllık evli bir erkektir. İnfertilite tanısı ile bilim dalımıza refere edilen olguda yapılan kromozom analizinde elde edilen 46,X,del(Yq) karyotip sonucunun ve moleküler laboratuarımızda yapılan incelemede saptanan Y kromozomu AZFc delesyon sonucunun hastanın tanısı ile ilişkisinin araştırılması amaçlanmıştır.

YÖNTEM: Kromozom analizi için standart sitogenetik yöntemler uygulandı. AZF Y mikrodelesyonunun araştırması için AZF Y mikrodelesyon kiti kullanılarak klasik PCR tekniği uygulandı. Agaroz jel elektroforeziyle Y kromozomunda AZFa, AZFb, AZFc bölgelerinde delesyon incelemesi yapıldı.

BULGULAR: Olgunun bilim dalımıza başvurmadan önce yaptırmış olduğu testlerin sonuçları: FSH: 13.87 mIU/mL, LH: 5.61 mIU/mL, Total Testosteron: 3.76 pg/mL, Prolaktin: 15.00 ng/mL. Spermiogram: Azospermi Sitogenetik laboratuvarımızda yapılan kromozom analizinde: 46,X,del(Yq) sonucu tespit edildi. Yapılan CBG bantlama ile heterokromatin bölgenin olmadığı görüldü. Moleküler analizde AZFa, AZFb, bölgelerinde delesyon saptanmazken sadece AZFc bölgesinde delesyon saptandı.

TARTIŞMA VE SONUÇ: Karyotip analizinde Y kromozomunun oldukça küçük olmasına rağmen AZF delesyonunun sadece AZFc bölgesinde olması nedeniyle sunuma değer bulunmuştur. Sitogenetik incelemede Y kromozomunda büyük delesyon görülse bile infertilite olgularında mutlaka moleküler incelemenin gerekli olduğu kanaatine varılmıştır.

Anahtar Kelimeler: Büyük Yq delesyonu, AZFc Delesyonu, İnfertilite

P-230 [Sitogenetik]

Kromozomal Yeniden Düzenlenmesi Olan 6 Olguda Moleküler Karyotipleme ile Genotip-Fenotip İlişkisinin Belirlenmesi

Gülsüm Kayhan, Mehmet Ali Ergün, Meral Yirmibeş Karaoğuz, Emriye Ferda Perçin

Gazi Üniversitesi Tıp Fakültesi, Tıbbi Genetik Anabilim Dalı, Ankara

GİRİŞ VE AMAÇ: Kromozomal yeniden düzenlenme saptanan olgularda moleküler karyotipleme yöntemi kullanılarak kırık noktalarının haritalanması, literatür karşılaştırması ve genotip-fenotip korelasyonu ile anormal fenotipler için kritik bölge ve/veya aday gen belirlenmesi.

YÖNTEM: GTG bantlama ile kromozomal yeniden düzenlenme saptanmış 6 hastada "Affymetrix® Cytogenetics Whole-Genome 2.7M Array" platformu kullanılarak moleküler karyotipleme yapılmıştır. Genotip-fenotip ilişkisi belirlenirken; moleküler karyotipleme arşiv veritabanları, hücresel yolaklar, gen ekspresyon ve fonksiyon veritabanları kullanılmıştır.

BULGULAR: Tabloda özetlenmiştir.

TARTIŞMA VE SONUÇ: Konvansiyonel yöntemlerle kromozomal yeniden düzenlenme saptanan olgularda mikroarray tekniği kullanılarak yapılan genotip-fenotip korelasyonu sonucunda belirlenen aday bölge ya da genlerin, bu fenotipik bulgularla söz konusu genlerin ilişkisine yönelik olarak ileride yapılacak çalışmalara ışık tutacağı düşünülmektedir.

Anahtar Kelimeler: Kromozomal yeniden düzenlenme, moleküler karyotipleme, mikroarray

Moleküler karyotipleme sonuçları ve bazı fenotipler için öngörülen kritik bölge/aday gen(ler)

Olgular	Bulgular	Klinik bulgu	Öngörülen kritik bölge/aday gen(ler)
Olgu 1	46,XX,del(9)(p24p22).arr 9p24.3p24.1(2,027,008-6,625,267) x1,9p23p22.2(9,530,868-16,974,949)x1dn	Mikrosefali	BNC2
Olgu 2	46,XX,r(20).arr 20p13p11.23(2,177,884-20,448,422) x3,20p11.22p11.21(21,464,828-23,608,421) x3,20p13(60,158-2,177,253)x1dn	Soru işareti kulak	PLCB4 duplikasyonu*
Olgu 3	46,X,der(X)(Xqter›Xp22.33: : 11q13›11qter).arr 11q13.5q25(76,601,607- 134,926,021)x3 dn	Klavikula defekti	ZBTB16

Olgular	Bulgular	Klinik bulgu	Öngörülen kritik bölge/aday gen(ler)
Olgu 4	46,XX,der(5)(5pter->5q13.3: : 5q33->5q13.3: : 9q22.3->9q21.1: : 5q33->5qter), der(9)(pter->q21.1: : q22.3->qter).arr 5q33.3(158,709,846-159,688,769) x1,9q21.2(79,573,426-80,513,997)x1 dn	"- Primer amenore, mental retardasyon - Konuşma gecikmesi - Görme kaybı"	"- GNAQ, GNA14 - FOXB2 - ADRA1B, FOXB2, GNAQ, GNA14"
Olgu 5	46,XY,r(21)(p11.1q22) [20].arr 21q22.3(47,749,214-48,090,565)x1	Boy kısalığı, mikrosefali	PCNT delesyonu**
Olgu 6	46,XY,add(4)(q35)[20].arr 4p16.3p11(53,276-48,521,023)x3, 4q35.1q35.2(185,802,555-190,837,600)x1dn	Parmak hipoplazisi	4q35.1-q35.2

**Heterozigot mutasyonlarında "Aurikulokondiler sendrom - soru işareti kulak" görülmektedir. **Homozigot mutasyonlarında "Mikrosefalik osteodisplatik primordial dwarfizm tip II" görülmektedir.*

P-231 [Sitogenetik]

10;15 Translokasyonu Taşıyan Down Sendromlu Bir Olgu Sunumu

Irem Fulya Bekalp[1], Sevim Karakaş Çelik[2], Badel Arslan Mamur[1], Neslihan Pınar Özateş[1], Olgu Halikoğlu[3], Nurcan Aras[1]

[1]Mersin Üniversitesi, Tıbbi Biyoloji Anabilim Dalı, Mersin
[2]Bülent Ecevit Üniversitesi Tıp Fakültesi, Tıbbi Biyoloji Anabilim Dalı, Zonguldak
[3]Mersin Üniversitesi Tıp Fakültesi, Pediatrik Kardiyoloji Ünitesi, Mersin

GİRİŞ VE AMAÇ: Down sendromu insanda en sık rastlanan kromozomal anomalilerden birisi olup, 21. kromozomun trizomisi sonucu meydana gelir. Translokasyonlar, kromozomlar arasında karşılıklı parça değişimleridir. Çalışmamızda, Down Sendromu ön tanısı ile Mersin Üniversitesi Tıp Fakültesi Pediatri Polikliniği tarafından laboratuvarımıza gönderilen mongoloid yüz görünümü, düşük kulak çizgisi, hipertelorizm ve simiyan çizgisi mevcut olan olgu sunulmuştur.

YÖNTEM: Olgudan kromozom analizi için periferik kan alındı ve pedigrisi çıkarıldı. Fitohemoglutinin (PHA) ile indüklenmiş lenfositler kullanılarak 72 saatlik hücre kültürü yapıldı. Kültür sonrası elde edilen metafaz plakları tripsin giemsa bantlama yöntemi (GTG) kullanılarak bantlandı ve sitogenetik inceleme yapıldı

BULGULAR: Olgunun 47,XY,t(10;15)(p15;q23)+21 karyotipine sahip olduğu belirlendi.

TARTIŞMA VE SONUÇ: Bu translokasyonun orijinini belirlemek amacıyla olgunun anne ve babasından yapılan kromozom analizinde normal kromozom kuruluşuna sahip oldukları tespit edildi.

Anahtar Kelimeler: t(10;15), Down Sendromu, Resiprokal Translokasyon, Sitogenetik.

P-232 [Sitogenetik]

Erkek Bir Olguda Ring 21

Seda Örenay Boyacıoğlu, Seçil Şengöz, Esra Çolak, Nurhayat Özel, Fethi Sırrı Çam

Celal Bayar Üniversitesi, Tıp Fakültesi, Tıbbi Genetik Anabilim Dalı, Manisa

GİRİŞ VE AMAÇ: Bu sunumda 21.kromozomda ring konfigürasyonuna sahip bir erkek olgu tartışılacaktır.

YÖNTEM: 13 yaşındaki erkek olgu epilepsi ön tanısıyla karyotipleme için laboratuvarımıza refere edildi. Proband, 3 missed abortus hikayesi mevcut olan ailenin ikinci oğlan çocuğudur. Düşük doğum ağırlıklı öyküsü olan olgunun postnatal öyküsünde motor mental gelişim geriliği, 3,5 yaşında konvülsiyon, atrioventriküler septal defekt mevcuttu. Olgunun dismorfik muayenesinde mikrotia, yüksek damak, retromikrognati, yukarı meyilli palpebral fissur, derin filtrum, kısa boyun, göğüste pektus ekskavatum deformitesi, ellerde brakidaktili tespit edildi. Sistemik muayenede bulgu saptanmadı. Aile bireylerinde babanın hala kızında mental retardasyon bulgusu tespit edildi. Kromozom analizi standart periferik kandan lenfosit kültürü ile yapıldı ve karyotip analizi yapıldı.

BULGULAR: Erkek probandın karyotipi 46,XY, r(21)(p11q21) olarak saptandı.

TARTIŞMA VE SONUÇ: Probandın 21. kromozomunda kısa kolda 11 bölgesinden uzun kolda 21 bölgesi mevcuttu.21. kromozomdaki bölge kayıpları kısa koldaki 21p11-21pter ve uzun koldaki 21q22 - 21qter distaldeki kırık noktalarıdır. Proband 21 in kısa ve uzun kolun distal segmentleri için parsiyal monozomiye sahiptir. 21` in kısa kolundan kromatin materyalinin kaybı genler nukleoli formasyonunda olduğu için çok önemli değilken, uzun koldaki kayıp dismorfik klinik bulgu ve mental retardasyon ile sonuçlanır.

Anahtar Kelimeler: Karyotipleme, parsiyal monozomi, ring 21.

P-233 [Sitogenetik]

Cinsiyet Gelişim Bozukluğu Olan Olgularda Kromozom Anomalileri

Seda Örenay Boyacıoğlu, Esra Çolak, Seçil Şengöz, Nurhayat Özel, Fethi Sırrı Çam

Celal Bayar Üniversitesi, Tıp Fakültesi, Tıbbi Genetik Anabilim Dalı, Manisa

GİRİŞ VE AMAÇ: Kromozomal malformasyonlar arasında seksüel gelişim düzensizlikleri önemli bir grubu oluşturmaktadır.Genital organları belirsiz hastalarda en acil incelemeler karyotip analizi ve hormon tetkikleridir.

YÖNTEM: Bu bildiri Ocak 2012 – Haziran 2014 tarihleri arasında Celal Bayar Üniversitesi, Tıp Fakültesi, Pediatrik Endokrinoloji, Çocuk Sağlığı ve Hastalıkları, Çocuk Cerrahisi, Üroloji ve Kadın Hastalıkları ve Doğum, kliniklerinden seksüel gelişme bozuklukları ön tanısı ile sitogenetik analiz için laboratuvarımıza gönderilen 46 olguda gerçekleştirildi. Olgulardan periferik kandan kromozom analizi yapıldı.

BULGULAR: Bunlardan; 20 Turner sendromu, 8 Klinefelter sendromu, 3 47,XYY sendromu, 1 46,XX karyotipli erkek fenotip saptanıp, kalan 14 olguda normal karyotip gözlendi. Klinik tanı almış mikro penis, adrenogenital sendrom ve interseks veya ambiguous genetalia ile sitogenetik bulgular arasındaki ilişki değerlendirildi. Turner sendromu ön tanısı almış 27 olgunun 10 'nunda 45,X (%37), 1'inde 46,X,i (Xq) (%3,7) ve mozaik olanların 6`sında 45,X/46,XX (%22), 4'ünde ise 46,XX/46,X ?del(X)karyotipi (%15), 1'inde 47,XXX/45,X (%3,7), 1'inde 46,XX/ 45,X/ 47,XXX (%3,7) ve 4'ünde 46,XX (%15) normal karyotipi saptandı. Klinefelter ön tanısı ile gönderilen 9 olgudan 8 `inde 47,XXY karyotipi (%87,5) saptanırken, 1'inde normal erkek karyotip (%12,5) gözlendi. Azospermi ve mikropenis sebebiyle yönlendirilen 6 olgunun 3'ünde 47,XYY karyotipi(%50) ve 3 'ünde normal erkek karyotipi (%50) saptanmıştır. Interseks veya ambiguous genitalia olduğu için cinsiyet tayini istenen 4 olgudan 2'si dişi (%50),1'i erkek (%25), 1'i erkek fenotipinde olgunun dişi karyotipine (%25) sahip oluduğu belirlendi.

TARTIŞMA VE SONUÇ: Olguların klinik tanısı ile sitogenetik bulguları, insidansı ve oluşum mekanizmaları, literatür ışığında tartışılacaktır.

Anahtar Kelimeler: adrenogenital sendrom,ambiguous genetalia, cinsiyet gelişim bozukluğu, mikro penis,interseks.

P-234 [Sitogenetik]

Farklı Fenotip Bulguları Olan 45X/46XY Mozaizm Olgusu

Meltem Cerrah Güneş, Fatma Kurt Çolak, Munis Dündar, Yusuf Özkul, Çetin Saatçi

Erciyes Üniversitesi, Tıbbi Genetik Anabilim Dalı, Kayseri

GİRİŞ VE AMAÇ: 45/46 XY mozaizmi fenotipik olarak; erkeklerde normal gelişimden seksüel diferansiasyona kadar değişebilen, hem erkek hem kadınlarda turner sendromu kliniğine sebep olabilen geniş bir spektruma sahiptir. 45X/46XY karyotipli bireylerde en sık başvuru nedeni %60 oranında ambigus genitalya, daha az olarak da %11-12 oranında inmemiş testistir Bu çalışmada.45X/46XY sendromunda beklenmeyen farklı fenotipik bulguları olan bir olgu sunulmuştur.

YÖNTEM: Periferik kan kültürü yöntemi ile kromozom analizi yapıldı ve giemsa kromozom bantlamayla (GTG) iki ayrı kültürden 4 preparat hazırlandı. Hastalarda 20 metafaz plağı incelendi.

BULGULAR: 4 yaş 6 aylık erkek hasta dismorfik bulguları nedeniyle bölümümüze konsulte edildi. Hastamızın fizik muayenesinde boy 25p, kilo 50-75p, baş çevresi ?3p, hipertelorizm, down slanting palpebral fissür, burun kökü geniş, bulböz burun, hipoplastik ala nasi, filtrum belirsiz ve yarık dudak operasyonuna sekonder skar dokusu, üst dudak ince, malar hipoplazi, prognatizm, yüksek damak, dişler geniş aralıklı, bilateral geniş kulaklar, bilateral ayaklarda overlapping finger mevcuttu.Ayrıca hastada 45X/46XY fenotipinde beklenmeyen yarık dudak, yarık damak, duktus lakrimalis tıkanıklığı, lingual frenulum kısalığı, umblikal herni nedeniyle operasyon; sık üst solunum yolu ve orta kulak enfeksiyonu öyküsü bulunmaktaydı.

TARTIŞMA VE SONUÇ: Hastamızda karyotip analizinin 45,X,22ps+ [7] / 46,XY,22ps+ [13] raporlanması üzerine yapılan FISH analizinde 46,XY[60] / 45,X[40] tespit edildi.Anne ve babadan karyotip analizi istendi. Annenin karyotip analizi 46,XX,22ps+ babanın karyotip analizi 46,XY olarak raporlandı.

Anahtar Kelimeler: 45X/46XY mozaizmi, mix gonadal disgenezi, ullrich turner sendromu

P-235 [Sitogenetik]

X Kromozomu Mozaiklikleri; Sitogenetik ve FISH Sonuçlarının Karşılaştırılması

Erhan Parıltay, Haluk Akın, Emin Karaca, Asude Durmaz, Burak Durmaz, Ayça Aykut, Ayşe Nur Güleçoğlu, Hilmi Bolat, Özgür Çoğulu

Ege Üniversitesi Tıp Fakültesi Tıbbi Genetik Anabilim Dalı, İzmir

GİRİŞ VE AMAÇ: Kromozomal mozaiklik genellikle post-zigotik hücre hataları sonucu somatik veya gonadal mozaiklikler şeklinde ortaya çıkar. Özellikle X kromozomu mozikliği infetilite, tekrarlayan gebelik kaybı ve turner sendrom gibi birçok klinik tablolara yol açmaktadır. Klasik sitogenetik yöntemler düşük düzey mozaiklikleri yakalama konusunda çoğu zaman teknik sıkıntılar içermesi nedeniyle ilave genetik analizler ve özellikle FISH analizi gibi ileri inceleme yöntemleri de sürece dâhil olmaktadır. Sitogenetik inceleme insana bağımlı ve zaman alıcı bir süreç olduğu için günümüzde kromozom sayım/inceleme süreçlerini hızlandıran ve insan hatasını azaltarak daha hassas sonuçlar sağlayabilen otomatize metafaz tarayıcı sistemler kullanıma girmiştir.

YÖNTEM: Bu çalışmada 2006-2014 yılları arasında Ege Üniversitesi Tıbbi Genetik Anabilim Dalı'na çeşitli ön tanılarla gelerek periferik kandan karyotip analizi yapılması sonucunda X kromozomu mozaikliği saptanan 115 olgunun değerlendirilmesi yapılmıştır. Mozaik X kromozomu saptanma oranlarında eski ve yeni tarama yöntemleri arasındaki farklılıklar, FISH analizi ile birlikte doğrulanması ve mozaiklik oranları değerlendirilmiştir.

BULGULAR: Bu olgulardan 59 tanesi 46,XX/45,X mozaikliği, 26 tanesi 45,X/46,XX/47,XXX mozaikliği, 15 tanesi 46,XX/47XXX mozaikliği ve 15 tanesi ise diğer X Kromozomu mozaiklikleri şeklinde değerlendirilmiştir. Ayrıca bu olgulardan 54 tanesine CEPX probu ile FISH çalışılmış ve incelen alan sayısı arttırılmıştır. FISH sonucu 38 olguda konvansiyonel sitogenetik sonucunu doğrularken 16 olgu normal olarak değerlendirilmiştir. Mozaiklik oranı %1 ile %46 arasında değişirken ortalama ise %6 olarak bulunmuştur. Elde edilen sonuçların 60 tanesi %6'in altında mozaiklik gösterirken 55 tanesi % 6 ve daha yüksek oranda mozaiklik gözlemlenmiştir. Ayrıca olguların 17 tanesi otomatize metafaz tarayıcı sistem öncesi 98 tanesi otomatize metafaz tarayıcı sistem sonrası tespit edilmiştir.

TARTIŞMA VE SONUÇ: Sonuç olarak, X kromozomu mozaiklikleri laboratuvar analizinde olgunun klinik tablosu ve sitogenetik sonuçlar birlikte değerlendirilmeli, FISH ve benzeri yöntemlerle tanının desteklenmesi gereklidir.

Anahtar Kelimeler: X kromozomu, Mozaiklik, Sitogenetik, FISH

P-236 [Sitogenetik]

Mosaic Tetraploidy in a Liveborn

Elif Yılmaz Güleç[1], Alper Gezdirici[1], Şiir Yıldırım[2], Zeynep Ocak[1], Ali Ekiz[3], Burak Özköse[3], Halil Aslan[3], Kemal Kurtçu[4]

[1]*Department of Medical Genetics, Kanuni Sultan Suleyman Research and Training Hospital, Istanbul, Turkey*
[2]*Department of Histology and Embryology, Kanuni Sultan Suleyman Research and Training Hospital, Istanbul, Turkey*
[3]*Department of Perinatalogy, Kanuni Sultan Suleyman Research and Training Hospital, Istanbul, Turkey*
[4]*Burc Genetics Diagnostic Laboratory, Istanbul, Turkey*

INTRODUCTION - OBJECTIVE: Tetraploidy is usually a lethal chromosomal abnormality, and fetuses found to have it are usually aborted at the first trimester and rarely proceed to birth. The incidence of tetraploidy is 2.0% to 3.2% in spontaneous abortions and 5% to 6% among abortions with chromosomal abnormalities. Anatomical abnormalities most often reported in these infants include positional limb defects, craniofacial abnormalities, and organ system anomalies. Here we report a liveborn mosaic tetraploidy case which was diagnosed during antenatal period. The case was referred us at the 29th week of gestation. Antenatal ultrasonography revealed polyhydramniosis, brachycephaly, corpus callosum agenesis, mild renal pelviectasis, cerebral interhemispheric cyst, cardiac defect: Tetralogy of Fallot and growth retardation.

METHOD: Prenatal chromosome analysis from cord blood lymphocytes was performed and revealed tetraploidy in 38 % of the cultured cells (86 cells in total of 225 cells).

RESULTS: The fetus was born at 30th week of gestation due to early onset of the birth. She had multiple dysmorphic features, low birth weight, microcephaly, blepharophymosis, micrognathia, ventricular septal defect, atrial septal defect, pulmonary arterial hypoplasia, oligosyndactily and positional malformation of both hands and feet. Karyotyping of cultured peripheral blood lymphocytes and skin fibroblasts of the neonate were performed and mosaic tetraploidy was detected - 11 in 20 cells and 10 in 50 cells respectively. The infant was died a few hours after her birth.

CONCLUSIONS: Tetraploidy rarely seen in liveborn infants, and can be presented with a variety of malformations. Our patient is a rare example of these infants with multiple dysmorphic features.

Keywords: tetraploidy, mosaic tetraploidy, prenatal, chromosome, ultrasonography

P-237 [Sitogenetik]

Prematür Ovaryan Yetmezlikli Bir Olguda Görülen Resiprokal Translokasyon (X;3)

Müşerref Başdemirci, Mahmut Selman Yıldırım, Ayşe Gül Zamani

Necmettin Erbakan Üniversitesi, Meram Tıp Fakültesi,Tıbbi Genetik Anabilim Dalı, Konya

GİRİŞ VE AMAÇ: Prematür ovaryan yetmezlik (POF), 40 yaş öncesi kadınlarda görülen, amenore, yüksek gonadotropin düzeyleri ve sex steroid seviyelerinin düşmesi ile karakterize bir tablodur. İnfertilite nedeniyle jinekoloji polikliniğine başvuran hasta POF tanısı aldıktan sonra, genetik açıdan değerlendirilmesi için polikliniğimize yönlendirildi. Hastanın sitogenetik analizinde X kromozomuna ait bir translokasyon tesbit edildi. Olgunun POF etyolojisine katkı sağlayacağı düşüncesi ile sunumu amaçlandı.

YÖNTEM: Hastaya periferik kandan sitogenetik analiz yapıldı. X kromozomu üzerinde bulunan daha önceden POF ile ilişkisi tanımlanan XIST geni için FISH analizi planlandı. Ayrıca hastanın pelvik USG'si, MR sonuçları ve hormon profili değerlendirildi.

BULGULAR: Hastaya yapılan kromozom analiz sonucunda 46,X,t(X;3) tesbit edildi. XIST FISH analizinde her iki XIST geninin X kromozomları üzerinde yerleştiği belirlendi ve herhangi bir delesyon gözlenmedi. Pelvik MR değerlendirmesinde uterus sağa deviye olup premenarş boyutlarında izlenmiş ve bilateral over dokuları net olarak seçilememiştir.

TARTIŞMA VE SONUÇ: X kromozomu üzerindeki genlerin POF ile ilişkisi olduğu bilinmektedir. Ancak POF'lu hastalarda X kromozomunun translokasyonları literatürde çok nadirdir. X'in 3 nolu kromozom ile translokasyonu ise literatürde mevcut değildir. Hastadaki bu translokasyon POF ile ilişkili genlerin transkripsiyonunu etkileyerek veya translokasyon esnasında bu genlerin kaybına sebep olarak hastalığa neden olmuş olabilir. Olgunun POF etyopatogenezine katkı sağlayacağı düşünüldü ve literatürdeki ilk vaka olması nedeniyle sunuldu.

Anahtar Kelimeler: Prematür ovaryan yetmezlik, Translokasyon, X kromozomu

P-238 [Sitogenetik]

Xq21.32-23 Duplikasyonu Saptanan Olgu Sunumu

Halime Küçük[1], Hüseyin Aslan[1], Kürşat Bora Çarman[2], Ebru Erzurumluoğlu[1], Neslihan Düzkale[1], Muhsin Özdemir[1], Oğuz Çilingir[1], Sevilhan Artan[1]

[1]ESOGÜ Tıp Fakültesi Tıbbi Genetik Anabilim
[2]ESOGÜ Tıp Fakültesi Çocuk Sağlığı Ve Hastalıkları Anabilim

GİRİŞ VE AMAÇ: Yapısal anormal X kromozomlu bir bireyde anormal X kromozomunda gerçekleşen inaktivasyon genellikle normal bir fenotiple beraberlik gösterirken; random X inaktivasyonunun gerçekleştiği durumlar anormal bir fenotiple beraberlik gösterebilmektedir.

YÖNTEM:

OLGU: Nöromotor gerilik, epilepsi, serebral atrofi nedeniyle kliniğimize refere edilen 4 yaşındaki kız olgunun değerlendirmesinde; boy; 90 cm (<3.p), Kilo; 12 kg (<3.p), baş çevresi; 47 cm (<5.p) olarak ölçüldü. Fizik muayenesine hipertelorizm, basık burun kökü, antevert burun delikleri, seyrek dişler, kıvrımlı kulak kepçesi gibi dismorfik bulgular saptandı.

BULGULAR: Yapılan kromozom analizinde karyotip 46,XX,dup(X)(q21.31q23) olarak tespit edildi. Hastadaki yapısal kromozom anomalisinin orijinini belirlemek amacıyla anne ve babadan kromozom analizi için periferik kan örneği alındı. Babanın karyotipi 46,XY, annenin ise 46,XX,dup(X)(q21.31q23) olarak tespit edildi. Annenin fizik muayene bulguları normal olarak değerlendirildi. Olgumuz ve annesinde kromozom anomalileri nedeniyle kromozom mikrodizin analizleri (Agilent, 60K) gerçekleştirildi, kromozom Xq21.32q23 bölgesi için yaklaşık 17 Mb büyüklüğünde 101 gen içeren bölgenin amplifikasyonu saptandı.

TARTIŞMA VE SONUÇ: Hastalıktan sorumlu olan kromozomal anomali Xq21.32-23 bölgesini içeren gross amplifikasyon olarak düşünüldü. Annede gözlenen aynı amplifikasyonun fenotipik olarak bulgu göstermemesi skewed X inaktivasyonu mekanizması ile açıklanabilir. Olgu ve annesinde X inaktivasyon çalışmaları devam etmektedir. Araştırmalarımıza göre olgumuz farklı olarak Xq21.31q23 kromozom bölgesi interkromozomal duplikasyonunun olduğu literatürde tanımlanmış ikinci olgudur. Olgunun fenotip-genotip korelasyonu açısından literature önemli katkılar sağlayacağı kanaatindeyiz.

Anahtar Kelimeler: array CGH, skewed X inaktivasyonu, Xq duplikasyonu

P-239 [Sitogenetik]

Tekrarlayan Gebelik Kaybı veya İnfertilite Endikasyonu ile Başvuran Olgularda Kromozomal Heteromorfizmlerin Değerlendirilmesi

Kuyaş Hekimler Öztürk[1], Zafer Söylemez[1], Fadime Mutlu İçduygu[1], Kamuran Avcı[1], Ayşen Yıldırım[1], Serkan Kurtgöz[2], Muhsin Elmas[1], Saliha Handan Yıldız[1]

[1]Afyon Kocatepe Üniversitesi, Tıp Fakültesi, Tıbbi Genetik Anabilim, Afyonkarahisar
[2]Süleyman Demirel Üniversitesi, Tıp Fakültesi, Tıbbi Genetik Anabilim, Afyonkarahisar

GİRİŞ VE AMAÇ: Kromozomal heteromorfizmler, bireylerin fenotipleri üzerindeki etkisi kanıtlanmamış, spesifik kromozomal bölgelerdeki kalıtsal varyasyonlardır. Kromozomal heteromorfizmler, tüm akrosentrik kromozomların (13, 14, 15, 21 ve 22) kısa kolları ve 1, 9, 16 ve Y kromozomlarının heterokromatin bölgelerini kapsar. Normal varyant olarak kabul edilirler. Fakat tekrarlayan gebelik kaybı olan çiftlerde daha sık karşılaşılmaktadır. Çalışmamızda, infertilite veya tekrarlayan gebelik kaybı olan çiftlerin karyotiplerinde görülen kromozom heteromorfizmleri değerlendirdik.

YÖNTEM: Anabilim Dalımıza, Kadın Hastalıkları ve Doğum polikliniğinden refere edilen tekrarlayan gebelik kaybı olan 68 çift (136 birey), infertilite problemi olan 28 (56 birey) çift olmak üzere toplam 96 çift (192 birey) çalışmaya dahil edilmiştir. Olgulara ait periferik kan lenfositlerinden 72 saatlik kültür sonucu elde edilen metafaz plakları GTL bantlama uygulanarak değerlendirilmiştir.

BULGULAR: Tekrarlayan gebelik kaybı olan çiftlerdeki kromozomal heteromorfizmler %25 (34/136), infertilitesi olanlarda %17.8 (10/56) olarak bulundu. En sık heteromorfizm hem tekrarlayan gebelik kaybı olanlarda %52.9 (18/34) hem de infertilitesi olanlarda %40 (4/10) 9qh+ idi. Hastalarımız cinsiyete göre değerlendirildiğinde tekrarlayan gebelik kaybı olanlarda erkeklerdeki kromozomal heteromorfizmler %26.5 (18/68) kadınlardakine %23.5 (16/68) oranla daha yüksekti. İnfertilitesi olanlarda da erkeklerdeki kromozomal heteromorfizmler %25 (7/28) kadınlardakine %10.7 (3/28) oranla daha yüksekti.

TARTIŞMA VE SONUÇ: Elde ettiğimiz sonuçlar, tekrarlayan gebelik kayıpları ve kromozom heteromorfizmleri arasındaki henüz belirlenemeyen ilişkiyi destekleyen diğer benzer çalışmalarla uyumludur. Kromozom heteromorfizmlerinin fenotipik etkisini anlamak için daha fazla olgu grupları ile yapılacak çalışmalarla verilerimiz desteklenmelidir.

Anahtar Kelimeler: Kromozomal Anomaliler, Heterokromatik Varyasyonlar, İnfertilite, Tekrarlayan Gebelik Kaybı

P-240 [Sitogenetik]

Cri Du Cat Sendromu Fenotipi ile Başvuran Olguda Maternal Dengeli t(5;13) Taşıyıcılığına Bağlı der(5p) Anomalisi: Olgu Sunumu

Safiye Uluçay[1], Hamide Betül Gerik[1], Seçil Şengöz[1], Esra Çolak[1], Nurhayat Özel[1], Gökmen Bilgili[2], Fethi Sırrı Çam[1]

[1]Celal Bayar Üniversitesi Tıbbi Genetik Anabilim Dalı, Manisa
[2]Celal Bayar Üniversitesi Çocuk Hastalıkları Anabilim Dalı, Manisa

GİRİŞ VE AMAÇ: Cri du cat sendromu 5. kromozom kısa kolunda değişik büyüklüklerdeki delesyonlar sonucu ortaya kromozomal sendromdur. Klinik bulguları arasında kedi miyavlaması şeklinde ağlama, mikrosefali, mikrognati, motor mental gelişme geriliği yer almakta, kardiyak, renal ve genital anomaliler eşlik edebilmektedir. Hastalığın etyolojisinde 5p'nin farklı yapısal anomalileri sorumlu tutulmaktadır. Olguların çok az bir kısmında paternal dengeli translokasyon taşıyıcılığı etyolojide rol oynamaktadır. Bu olgu sunumunda maternal translokasyon taşıyıcılığı nedeniyle segmental anosomi sonucu oluşan oluşan Cri du cat sendromu fenotipi ve ek bulgulara sahip olguyu sunmak amaçlanmıştır.

YÖNTEM: Periferik kandan kromozom analizi yapılmıştır.

BULGULAR: Yenidoğan yoğun bakım ünitesinden tarafımıza konsülte edilen 3 günlük preterm prematür bebeğin yapılan fizik muayenesinde trigonosefali, geniş burun köprüsü,hipertelorizm,anteverdnares,kısa filtrum, makrostomi, retromikrognati, her iki ayakta postaksiyel polidaktili, kedi miyavlaması şeklinde ağlama saptanmıştır. Sistemik incelemede transtorasik ekokardiyografi'de Fallot Tetralojisi,Kraniyel MR'da korpus callosum disgenezisi,sol frontal lopta belirgin olmak üzere mikrogri,Tüm Abdomen USG'de sol bb toplayıcı sistemde dilatasyon tespit edilen olgudan Cri du cat ön tanısı ile yapılan karyotip analizi sonucu 46, XX, der(5p) olarak raporlandırılmıştır. Paternal kaynaklı kromozom anomalisini dışlamak amacıyla anne baba kromozom analizi istenmiş olup maternal karyotip analizinde 5. ve 13. kromozomlar arasında dengeli translokasyon taşıyıcılığı tespit edilmiştir. Maternal kaynaklı translokasyon taşıyıcılığı için pakiten diagramı çizilerek gamet oluşumu sırasında adjacent 1 segregasyonun oluştuğu ve olguda parsiyel trisomi 13q ve parsiyel monosomi 5p olduğu görülmüştür. Aileye genetik danışmanlık verilmiştir.

TARTIŞMA VE SONUÇ: Olguda tespit edilen ek bulguların 13. kromozomun uzun kolunun parsiyel trisomisi ile ilişkili olduğu görülmüştür. Paternal dengeli translokasyon taşıyıcılığına bağlı oluşan Cri du cat sendromu için tekrarlama riskinin kırık noktasına bağlı değişmekle birlikte %8 ile %18 arasında değiştiği literatürde bildirilmektedir. Bu aileler preimplantasyon genetik tanı açısından değerlendirilmelidir.

Anahtar Kelimeler: parsiyel monozomi, cri du cat, parsiyel trisomi

P-241 [Sitogenetik]

De novo 46,X,i(Xq) Taşıyan Bir Olgu Sunumu

Ebru Derici Eker[1], Badel Arslan Mamur[2], Neslihan Pınar Özateş[2], Harika Topal[2], Yalçın Çelik[3], Nurcan Aras[2]

[1]Mersin Üniversitesi, Farmasötik Biyoteknoloji Anabilim Dalı, Mersin
[2]Mersin Üniversitesi, Tıbbi Biyoloji Anabilim Dalı, Mersin
[3]Mersin Üniversitesi, Çocuk Sağlığı ve Hastalıkları Anabilim Dalı, Mersin

GİRİŞ VE AMAÇ: Dişilerde X kromozomlarından birinin izokromozomu Turner sendromu fenotipine neden olmaktadır. Boy kısalığı ve primer amenorenin başlıca nedenlerinden birisidir. Herhangi bir kromozomun metafaz bölünmesi sırasındaki bir hata sonucu sentromerinden asimetrik biçimde bölünmesiyle oluşan anomali ise izokromozom olarak adlandırılmaktadır. Bu çalışmada laboratuvarımıza Turner sendromu ön tanısıyla yönlendirilen hastanın sitogenetik bulgusu sunulmuştur.

YÖNTEM: Mersin Üniversitesi Tıp Fakültesi Pediatri Polikliniği tarafından laboratuvarımıza refere edilen hastanın klinik bulguları kısa boy, yele boyun, düşük saç çizgisi ve menstruasyon döngüsünün olmamasıydı. Olgunun aile öyküsünün alınmasının ardından periferik kan alındı. Lenfosit kültüründen standart sitogenetik yöntemler kullanılarak kromozom preparatları hazırlandı. Kromozom analizi için Tripsin-Giemsa bantlama yöntemi kullanılarak metafazlar incelendi ve ISCN 2005'e göre raporlandırıldı.

BULGULAR: Olgunun 46,X,i(Xq) karyotipinde olduğu saptandı.

TARTIŞMA VE SONUÇ: Klinisyenlerin tanı koymaları için kısa boylu ve menstruasyonu olmayan dişilerde mutlaka kromozom analizi istemelerinin önemi ortaya konmuş olup tanı sonrasında hastalara genetik danışma verilmesi gerekmektedir.

Anahtar Kelimeler: Karyotip, Turner sendromu, Xq izokromozomu

P-242 [Sitogenetik]

46,XX, t(22;22) Karyotipli Olgu Sunumu

Seda Eren Keskin, Buket Doğruoğlu, Zeynep İlkay, Esen Gümüşlü, Deniz Sünnetçi Akkoyunlu, Naci Çine, Hakan Savlı

Kocaeli Üniversitesi Tıbbi Genetik Anabilim

GİRİŞ VE AMAÇ: Kromozomlar arasında parça değişimi olarak bilinen translokasyonlar, genetik materyal kayıp ve/veya kazanç olup olmamasına göre dengeli ve dengesiz olarak sınıflandırılmaktadır. Dengeli translokasyonlarda genetik materyalde kazanç yada kayıp olmadığından fenotipik olarak bir bulgu beklenmemektedir. Ancak dengesiz translokasyonlarda parsiyel trizomi ya da monozomi bulunduğundan fenotipik etki beklenmektedir.Bu çalışmada, dismorfik bulgular nedeniyle postnatal kromozom analizi amacıyla laboratuvarımıza yönlendirilen bir olgu değerlendirilmiştir.

YÖNTEM: Olguya periferik kandan kromozom analizi yapılmıştır. Gözlenen bulgunun kökenini araştırmak amacıyla parental kromozom analizi de uygulanmıştır.

BULGULAR: Olgumuz, 27 yaşında anneden sorunsuz gebeliği takiben sağlıklı doğan ilk çocuktur. Yapılan fizik muayenede hipotoni, derin yerleşimli gözler, uzun palpebral fissür, geniş burun kökü gibi özellikler saptanmıştır.

TARTIŞMA VE SONUÇ: Yapılan sitogenetik analiz sonucunda 22. Kromozomlar arasında dengesiz bir translokasyon meydana geldiği gözlenmiştir. Kökenini araştırmak amacıyla parental kromozom analizinde her iki ebeveynde de normal karyotip saptanmıştır. Ayrıca gözlenen kromozomal değişimin dengesiz bir kromozom anomalisi olduğu FISH(Floresan In Situ Hibridizasyon) yöntemiyle teyit edilmiştir. FISH analizinde; translokasyon sonucununda meydana gelene parsiyel monozomik bölgenin 22q13 bölgesini içerdiği gösterilmiştir. Bu bölge, 22q13 delesyonu olarak tanımlanmış Phelan-McDermid Sendromu olarak bilinen mikrodelesyon sendromundan sorumlu bölge ile uyum göstermektedir. Dismorfizm, gelişme geriliği, kromozomal sendromlara sıklıkla eşlik eden bulgulardır. Bu bulguların sebebini araştırmak için eğer bilinen başka bir sendromla tam olarak uyuşmuyorsa tanısal algoritmaya kromozom analizi ile başlamanın doğru bir yaklaşım olduğu düşünülmektedir.

Anahtar Kelimeler: kromozom analizi, dismorfizm, translokasyon

P-243 [Sitogenetik]

Nadir Görülen Bir Turner Sendromu Karyotipi: 45,X \47,XXX

Seda Örenay Boyacıoğlu[1], Seçil Şengöz[1], Esra Çolak[1], Nurhayat Özel[1], Betül Ersoy[2], Fethi Sırrı Çam[1]

[1]Celal Bayar Üniversitesi, Tıp Fakültesi, Tıbbi Genetik Anabilim Dalı, Manisa
[2]Celal Bayar Üniversitesi Tıp Fakültesi Pediatri Anabilim Dalı, Manisa

GİRİŞ VE AMAÇ: Turner sendromu 1\2000 canlı dişi doğumda görülen; boy kısalığı, gonadal disgenezi, kardiyak ve renal anomaliler ile karakterize ve sıklıkla paternal X kromozomunun mayoz boyunca kaybedilmesi ile gelişen kromozomal bir bozukluktur. 45,X/47,XXX mozaik karyotipi Turner Sendrom'lu olguların %1-4'ünde görülmektedir. Turner sendromunda spontan menarş olasılığı ve fertilite olasılıkları çok düşük iken; bu karyotipe sahip bireylerde spontan menarş ve fertilite olasılığı daha yüksektir. Boy kısalığı ve renal anomali sıklığı ise diğer tiplerden daha nadirdir.

YÖNTEM: On iki yaşında kız olgu boy kısalığı nedeniyle polikliniğimize başvurdu. Fizik muayenesinde boyu 126 cm(<0,1P, SDS: -4;37),ağırlığı 29 kg (89P, SDS: 1,25), Tanner evrelemesine göre meme gelişimi ve pubik kıllanması evre III, düşük kulak ve düşük ense saç çizgisi, basık burun kökü, kubbe damak, retrognati ve hipertelorizm mevcuttu. Diğer sistem muayenesi normaldi. Tetkiklerinde tam kan sayımı, karaciğer ve böbrek fonksiyon testleri, tiroit fonksiyon testleri normaldi. Kemik yaşı 10 yaş ile uyumlu bulundu. FSH 10,24 mIU/mL, LH 1,88 mIU/mL ve E2 <20 pg/mL olarak saptandı. Renal anomalisi olmayan olgunun ekokardiyografisinde de patolojik bulgu saptanmadı.Olguda periferik kandan kromozom analizi yapıldı.

BULGULAR: 45,X[7]/47,XXX[23] mozaik Turner karyotipi saptandı. Rekombinan insan büyüme hormonu (RhGH) tedavisi başlanması planlandı.

TARTIŞMA VE SONUÇ: Bu olgu sunumu Turner sendromunda nadir görülen 45,X/47,XXX mozaisizminin klinik özelliklerini, pubertal bulguları normal olsa dahi boy kısalığı ile başvuran tüm kız olgularda karyotip analizinin yapılarak mozaik Turner sendromunun ayırıcı tanıda düşünülmesi gerekliliğini vurgulamayı amaçlamıştır.

Anahtar Kelimeler: Boy kısalığı, Turner sendromu, 45,X \47,XXX mozaik karyotipi.

P-244 [Sitogenetik]

Dengeli Translokasyon [t(8;19)] Taşıyıcısı Bir Olgu

Mine Balasar, Pelin Taşdemir, Müşerref Başdemirci, Aynur Acar

Necmettin Erbakan Üniversitesi, Meram Tıp Fakültesi, Tıbbi Genetik Anabilim Dalı, Konya

GİRİŞ VE AMAÇ: Kromozomlarda dengeli resiprokal translokasyon taşıyıcılığı toplumda oldukça sık (1/500) görülmekte olup, bu durum bireyde genellikle herhangi bir fenotipik etkiye yol açmamakta ancak kromozomal anomalili çocuk sahibi olma, tekrarlayan gebelik kayıpları ve infertiliteye neden olabilmektedir. Tekrarlayan gebelik kayıpları olan çiftlerin yaklaşık %5'inde resiprokal translokasyon gözlenmektedir. Eşlerden birinde resiprokal translokasyon taşıyıcılığı varsa, translokasyonun pozisyonuna göre %20 -50 arasında gebelik kayıpları gözlenebilmektedir. Biz, 4 gebelik kaybı olan, dengeli translokasyon taşıyıcılığı [t(8;19)(q24.1;q13.3)] tespit ettiğimiz bir olguyu sunduk.

YÖNTEM: Tekrarlayan gebelik kayıpları olan bir çifte periferik kandan karyotip analizi yapıldı. 46,XX, add(8q) tespit edilen kadın olgunun periferik kan preparatlarına, translokasyona katılan diğer kromozomu belirlemek amacıyla 8p-q, 19p-q subtelomer FISH probları uygulandı. Ayrıca ailesel geçişi belirlemek için olgunun anne ve babasına periferik kandan karyotip analizi yapıldı.

BULGULAR: Tekrarlayan gebelik kayıpları nedeniyle polikliniğimize başvuran çift, 8 yıllık evliydi ve aralarında akrabalık yoktu. İlk 2 gebeliği yaklaşık 2 aylık missed abortus ile sonlanan çifte 2 kez IVF uygulanmış, 1. IVF uygulaması 23 haftalık ölüdoğum, 2. IVF uygulaması ise 4-6 haftalık missed abortus ile sonuçlanmıştı. Eşlere karyotip analizi yapıldığında kadın olguda 46,XX, t(8;19)(q24.1;q13.3) varlığı tespit edildi. 8p-q, 19p-q FISH probları kullanılarak translokasyon varlığı ispatlandı. Olguda herhangi bir fenotipik bulgu mevcut değildi. Kadın olgunun anne ve babasına da karyotip analizi yapıldı ve translokasyonun anneden geçtiği tespit edildi.

TARTIŞMA VE SONUÇ: Kadın olguda tespit edilen dengeli resiprokal translokasyonun [t(8;19)(q24.1;q13.3)] ailesel olduğu belirlendi. Aile taraması önerildi. Olgumuzdaki dengeli translokasyon durumunun, mayoz bölünme sırasında dengesiz ürüne dönüştüğü ve tekrarlayan gebelik kayıplarına yol açtığı düşünüldü. Aileye genetik danışma verildi. Literatürde dengeli t(8;19) taşıyıcılığı olan başka bir olgu bulunmamaktadır. Ayrıca IVF planlanan tüm çiftlere karyotip analizi yapılması gerekliliğini de vurgulamak amacıyla olgumuz sunulmuştur.

Anahtar Kelimeler: Translokasyon, habitüel abortus, IVF

P-245 [Sitogenetik]

Üç Kuşakta X Kromozomu Delesyonu Saptanan Bir Aile

Kuyaş Hekimler Öztürk[1], Saliha Handan Yıldız[1], Serkan Kurtgöz[2], Tevhide Fıstık[1], Müjgan Özdemir Erdoğan[1], Suna Arıkan Terzi[1], Kamuran Avcı[1], Mehmet Yılmazer[3], Mustafa Solak[1]

[1]Afyon Kocatepe Üniversitesi, Tıp Fakültesi, Tıbbi Genetik Anabilim, Afyonkarahisar
[2]Süleyman Demirel Üniversitesi, Tıp Fakültesi, Tıbbi Genetik Anabilim, Afyonkarahisar
[3]Afyon Kocatepe Üniversitesi, Tıp Fakültesi, Kadın Hastalıkları ve Doğum Anabilim, Afyonkarahisar

GİRİŞ VE AMAÇ: X kromozomu ile ilgili olarak şimdiye kadar pek çok yapısal anomali tanımlanmıştır. Xq delesyonlarına Turner Sendromlu bireylerin %3-4.4'ünde rastlanmaktadır. Çalışmamızda tekrarlayan gebelik kaybı endikasyonuyla gönderilen ve X kromozomu delesyonu saptanan bir olgu sunulmuştur.

YÖNTEM: Tekrarlayan gebelik kaybı nedeniyle Anabilim Dalımıza Kadın Hastalıkları ve Doğum polikliniğinden refere edilen 37 yaşındaki bayan olguda kromozom analizi ve trombofili paneli çalışılmıştır. Olgulara ait periferik kan lenfositlerinden 72 saatlik kültür sonucu elde edilen metafaz plakları GTL bantlama uygulanarak değerlendirilmiştir. Trombofili paneli ise Eş Zamanlı PCR ile çalışılmıştır.

BULGULAR: Pedigrisinde herhangi bir özellik bulunmayan olgunun ailesinde erkek birey olmaması dikkat çekiciydi. Eşi ile arasında akraba evliliği olmayan olgumuzun 10 yıllık evliliğinden 2 adet gebelik kaybı mevcuttu ve yaşayan çocuğu yoktu. Trombofili paneli sonucu Faktör II G20210A, Faktör V H1299R, MTHFR C677T ve Faktör V G1691A polimorfizmleri açısından olgunun normal genotipe sahip olduğu belirlendi. Periferik kandan yapılan kromozom analizinde olgunun kromozom kuruluşu 45,X/46,X,del(X)(q21q23)/47,X,del(X)(q21q23)×2 olarak belirlendi. Olgunun annesinde, kız kardeşlerinde ve yeğeninde yapılan analizlerde, annesinde 45,X/46,X,del(X)(q21q23)/47,X,del(X)(q21q23)×2, büyük kız kardeşi ve onun çocuğu olan kız yeğeninde de 46,X,del(X)(q21q23) karyotipi saptanırken diğer kız kardeşi normal karyotipe sahipti.

TARTIŞMA VE SONUÇ: Varyant Turner sendromu tanısı alan hastaya ve ailesine ayrıntılı genetik danışma verilerek hasta PGT (Preimplantasyon Genetik Tanı)'ye yönlendirildi. Olgu, tekrarlayan gebelik kaybı ve X kromozomu delesyonu arasındaki ilişkiye dikkat çekmek ve üç kuşakta izlenebilen bir kromozom anomalisini rapor etmek için sunulmuştur.

Anahtar Kelimeler: Sitogenetik, Turner Sendromu, Tekrarlayan Gebelik Kaybı, X Kromozomu

P-246 [Sitogenetik]

Belirgin Bir Fenotipe Neden Olmayan 4q35.1-4q35.2 Delesyonuna Sahip Bir Aile Sunumu

Özden Altıok Clark[1], Sezin Yakut[2], Cem Şahnal[3], Banu Nur[4], İnanç Mendilcioğlu[3], Zafer Çetin[2]

[1]Akdeniz Üniversitesi Tıbbi Genetik Anabilim Dalı, Antalya
[2]Akdeniz Üniversitesi Tıbbi Biyoloji ve Genetik Anabilim Dalı, Antalya
[3]Akdeniz Üniversitesi, Kadın Hastalıkları ve Doğum Anabilim Dalı, Antalya
[4]Akdeniz Universitesi, Pediatrik Genetik Bilim Dalı, Antalya

GİRİŞ VE AMAÇ: Nadir olarak gözlenen 4 numaralı kromozomun terminalindeki küçük delesyonlar, ağır konjenital anomalilere neden olmamakta ve genellikle hafif-orta derecede zeka geriliği, öğrenme güçlüğü ile hafif dismorfik bulgular ile ilişkilendirilmektedir. Bu çalışmada prenatal tanı sırasında belirlenmiş olan 4q35.1-4q35.2 delesyonuna sahip zeka geriliği veya dismorfik bulguları bulunmayan bir anne ve iki kızının bulgularının sunulması amaçlanmıştır.

YÖNTEM: 4.5 yaşında sağlıklı bir kız çocuğa sahip olan 38 yaşındaki olgu gebeliğinin 15. haftasında, ilk trimester fetal anöploidi taramasında artmış Down sendromu riski (1/28) bulunması nedeniyle amniyosentez uygulanması için hastanemize başvurmuştur. Olgunun amniyosentez ile elde edilen amniyotik hücreleri uzun süreli hücre kültürü ile incelenmiştir. Olgu, olgunun eşi, 4.5 yaşında sağlıklı kız çocukları ile olgunun ebeveynlerinin periferik kan örnekleri GTG yöntemi uygulanarak incelenmiştir. Ayrıca, fetüsün kromozomları tüm boyama probu ve subtelomerik prob seti kullanılarak FISH yöntemi ile analiz edilmiştir. Olgunun periferik kanından ve amniyotik hücrelerinden ve elde edilen DNA örnekleri array-CGH yöntemi kullanılarak değerlendirilmiştir.

BULGULAR: Ultrason incelemesinde fetal ense kalınlığı 1.9 mm olarak ölçülmüş olup herhangi bir fetal anomali belirlenmemiştir. Amniyosentez sonucunda fetüsün 46,XX,del(4)(q35.1-q35.2) karyotipine sahip olduğu gözlenmiştir. Diğer aile bireylerinde uygulanan periferal kandan kromozom analizlerinde annenin ve 4.5 yaşındaki kız çocuklarının da aynı kromozom anomalisine sahip olduğu belirlenmiştir. Tüm kromozom probu ve subtelomerik problar kullanılarak yapılan FISH analizleri sonucunda annekız ve fetüs'ün karyotipleri; 46,XX,del(4)(q35.1-q35.2). ish del(4)(q35-qter) (WCP4+, 36P21+, dJ963K6-) olarak düzenlenmiştir. Array-CGH analizleri anne, kızı ve fetüs'de 4q35.1-q35.2 bölgesinde 5.75 Mb büyüklüğünde (chr4: 184.717.878-190.469.337; hg19) bir ara delesyon varlığını göstermiştir. Verilen genetik danışma sonrası aile gebeliğe devam etme kararı almış ve olaysız geçen bir gebelik süreci sonucunda miadında doğan bebeğin doğum sonrası fizik muayenelerinde herhangi bir anomaliye rastlanmamıştır.

TARTIŞMA VE SONUÇ: Olgularımız, belirli bir fenotipik anomaliye sahip olmayan ancak sitogenetik olarak belirlenebilen 4q35.1-4q35.2 delesyonunun ailesel geçiş gösterdiği ilk aile olması nedeniyle sunulmuştur.

Anahtar Kelimeler: 4q35.1-4q35.2 delesyonu

P-247 [Sitogenetik]

De novo Kromozomal Yeniden Düzenlenmeye Sahip Vakalar

Tülin Çora, Hasan Acar, Nadir Koçak

Selçuk Üniversitesi, Tıp Fakültesi, Tıbbi Genetik Anabilim Dalı, Konya

GİRİŞ VE AMAÇ: Kromozomal yeniden düzenlenmeler populasyonda oldukça sık rastlanan genetik anomalilerdir. Bunların büyük bir kısmı dengeli karyotipik yapıya sahip olup, sağlıklı populasyonda da görülmektedir. Dengeli yeniden düzenlenmeye sahip bireylerin mayozdaki segregasyon sonucuna göre dengesiz karyotipe sahip çocukları olabilmektedir. Ayrıca, dengeli karyotipe sahip ebeveyenlerin de yeniden düzenlenmeye giren kromozomlardaki kırılma bölgelerine göre klinik özellikleri faklılık göstermektedir. Mevcut çalışmada rutin sitogenetik analizlerde tesbit edilen de novo yeniden düzenlenmeler sunulmaktadır.

YÖNTEM: Farklı ön tanılara sahip 14 birey klinik olarak incelendi. Bu bireyler fenotipik bulgularına göre sitogenetik sonuçları değerlendirilerek gruplara ayrıldı.

BULGULAR: Bu çalışmada de novo kromozomal yeniden düzenlenmeye sahip 14 bireyin 11'i fenotip olarak normal, ancak geriye kalan 3 bireyin biri dismorfik, biri mental motor retarde ve diğeri ise miyotonik distrofi kliniği sergilemekteydi. Fenotip olarak normal olan 11 bireyin 7'si infertil, 4'ü ise habitüel abortusa sahipti. Dismorfik görünümlü, mental motor retarde ve miyotonik distrofi kliniği gösteren vakalar sendromik olarak değerlendirildi. 14 de novo bireyin karyotip yapıları değerlendirildiğinde 13 birey dengeli bir birey dengesiz karyotipe sahip olduğu belirlendi. Hastaların klinik-karyotip ilişkisi değerlendirildiğinde, mental-motor retarde vakanın dengesiz karyotipe, diğer sendromik iki vakanın ve sendromik olmayan vakaların ise dengeli karyotipe sahip olduğu tespit edildi.

TARTIŞMA VE SONUÇ: Dengeli kromozomal yeniden düzenlenme taşıyıcılarında genotip-fenotip korelasyonu tartışıldı. Fenotip olarak normal bireylerin sağlıklı çocukları olması için genetik danışma verilerek PGD uygulaması önerildi. Fenotip olarak sendromik, kromozomal yeniden düzenlenmeye sahip bireylerde ise fenotipten sorumlu kırık bölgelerindeki muhtemel genetik değişikliği FISH ve moleküler teknikler kullanılarak ortaya konması planlandı

Anahtar Kelimeler: Habitüel abortus, infertilite, de novo kromozomal yeniden düzenleme

P-248 [Sitogenetik]

del(6)(q22.2: q23.3) ve Gelişim Geriliği Olan Bir Olgunun Array-CGH ile İncelenmesi

Hatip Aydın[1], Ali Karaman[1], Bilge Geçkinli[2]

[1]Zeynep Kamil Kadın ve Çocuk Hastalıkları Eğitim ve Araştırma Hastanesi, Genetik Tanı Merkezi
[2]Marmara Üniversite, Tıbbi Genetik Anabilim Dalı

GİRİŞ VE AMAÇ: Gelişim geriliği ve kromozom analizinde 46, XX, del(6)(q22.2: q23.3) saptanan bir olguya nadir bir kromozomal anomali taşıması nedeniyle Array-CGH yapıldı.

YÖNTEM: Klinik, sitogenetik ve Array-CGH yöntemleri kullanılmıştır.

BULGULAR: 6'ıncı kromozom q kolu 22.1-22.35 bandları arasında 114318401 ile 129414707 bazlar arasındaki bölgede kopya sayısında azalma olduğu saptandı.

TARTIŞMA VE SONUÇ: Genelde 6q bölgesindeki intersitisyel delesyonlar büyüme geriliği, dismorfik özellikler, üst ekstremite anomalileri ve Prader-Willi benzeri obezite ile giden bir fenotip ile ilişkilendirilmiştir. Literatürde kayıp bölgesi çok benzeyen 23 yaşında bir olguda hafif-orta psikomotor gerilik, kulaklarda ince heliks, EEG anormalliği ve böbreklerden birinde küçük böbrek olarak tarif edilmiş. Başka bir olguda ise bikuspit aortik kapak dışında bir problemi bulunmamaktaymış ve q22.33-q23.1 bölgeleri arasında delesyon olduğu bildirilmiş. Olgumuzda kalp anomalisinin olmaması bizlere hastamızdaki probleme neden olan genlerin q22.1-q22.33 bölgeleri arasında olduğunu ve gelişim geriliğinin nedeninin ise q22.33-q23.1 bölgesinde yer alan genlerden kaynaklanabileceğini düşündürmektedir.

Anahtar Kelimeler: Array-CGH, del(6)(q22.2: q23.3), Gelişim Geriliği

P-249 [Sitogenetik]

Array-CGH ile İncelenmiş Tek Üst Kesici Diş ve 14q Terminal Delesyonlu Nadir Bir Olgu

Hatip Aydın[1], Bilge Geçkinli[2], Ali Karaman[1]

[1]Zeynep Kamil Kadın ve Çocuk Hastalıkları EAH, Genetik Tanı Merkezi
[2]Marmara Üniversitesi, Tıbbi Genetik Anabilim Dalı

GİRİŞ VE AMAÇ: 14q terminal delesyonun tipik klinik özellikleri bilişsel yetersizlik, mikrosefali, psotnatal gelişim geriliği, muskuler hipotoni ve dismorfizmdir. Ayrıca göz, kalp, beyin, gastrointestinal ve genitoüriner sistem aomalileri rapor edilmiştir. Bozukluk için kritik bölge 14q32.3-qter arasında ki bölgedir.

YÖNTEM: Klinik, sitogenetik ve Array-CGH

BULGULAR: Sunduğumuz olguda dismorfizm, gelişim geriliği, hipotoni ve diş anomalisinin eşlik ettiği 14q terminal delesyonu bulunmaktadır.

TARTIŞMA VE SONUÇ: Olgumuzun bulguları 14q terminal bölge için belirtilen dismorfizm ile uyuşmaktadır. 14q terminal delesyonunda bazı hastalarda diş problemleri veya düzensizlikleri şeklinde daha önce belirtilmiştir. Olgumuzda ise çok farklı diş anomalisi olup tek ön kesici diş yapısının varlığı oldukça nadirdir. Olgunun diğer 14q terminal delesyonu olan hastalardan farkı dismorfizm, bilişsel yetersizlik, mikrosefali, postnatal gelişim geriliği, muskuler hipotoni ile beraber daha önce bildirilmemiş olan bir diş anomalisi olmasıdır.

Anahtar Kelimeler: Array-CGH, 14qdel

P-250 [Sitogenetik]

Prenatal Düşük Östradiol Seviyesi 22q13.3 Delesyon Sendromu ile İlişkili midir; Nadir Bir Olgu

Hatip Aydın[1], Ali Karaman[1], Muhammet Ensar Doğan[2], Meltem Cerrah Güneş[2], Münis Dündar[2]

[1]Zeynep Kamil Kadın ve Çocuk Hastalıkları EAH, Genetik Tanı Merkezi
[2]Erciyes Üniversitesi, Tıbbi Genetik Anabilim Dalı

GİRİŞ VE AMAÇ: 22q13.3 Delesyon Sendromu (Phelan-McDermid Sendromu) nadir bir delesyon sendromu olup hipotoni, gelişim geriliği, konuşma geriliği ya da yokluğu ve hafif dismorfik yüz ile karakterizedir. 22q13.3 delesyon sendromunun klinik özelliklerinin oluşmasında sorumlu olan genin SHANK3 olduğu bildirilmiştir. Genellikle 22 kromozomun ring halinde olmasıyla gözlenmekle beraber mikrodelesyon halinde de gözlenmektedir. Delesyon boyutu 100 kb ile 9 Mb arasında değişmektedir. Prenatal bulguları ile ilgili literatürde bilinen çok az veri bulunmaktadır.

YÖNTEM: klinik ve sitogenetik

BULGULAR: Hipotoni, gelişim geriliği, konuşma geriliği ya da yokluğu ve hafif dismorfik yüz ile prenatal düşük östradiol seviyesi mevcuttu

TARTIŞMA VE SONUÇ: Prenatal hikâyesinde annenin üçlü tarama testinde düşük östradiol ve hipotoni olan bir 22q13.3 mikrodelesyon'lu bir hastayı nadir olması nedeniyle sunmaktayız.

Anahtar Kelimeler: 22q13, düşük Östradiol, prenatal

P-251 [Sitogenetik]

Array-CGH ile Karakterize Edilmiş Emanuel Sendromlu Bir Olgu

Hatip Aydın, Ali Karaman

Zeynep Kamil Kadın ve Çocuk Hastalıkları EAH, Genetik Tanı Merkezi

GİRİŞ VE AMAÇ: Emanuel Sendromu kalıtsal bir kromozomal anomalidir. Paternal kaynaklı 11 ve 22'inci kromozomların uzun kolları arasındaki dengeli translokasyonun gametogeneziste kısmi trizomik olarak dengesiz şekilde bir sonraki nesile geçmesiyle oluşur. 47'inci kromozom marker ve genellikle derivatif 22 şeklinde gözlenmektedir. Emanuel Sendromunun tipik özellikleri tipik yüz, mikrosefali, şiddetli mental retardasyon, ağır gelişim gelişim geriliği, renal anomaliler, konjenital kardiyak defektler ver erkekte genitoüriner anomalilerdir.

YÖNTEM: klinik, sitogenetik ve array-CGH

BULGULAR: Olgumuzda tipik derivatif 22 marker kromozomu ve dismorfizm yapısı bulunmaktaydı ve maternal kaynaklı bir kromozom anomalisi taşımaktaydı. Array-CGH ile yapılan çalışmayla genom değişim bölgeleri karakterize edildi. Tipik yüz, mikrosefali, şiddetli mental retardasyon, ağır gelişim gelişim geriliği, renal anomali ve konjenital kardiyak defekt bulunmaktaydı.

TARTIŞMA VE SONUÇ: Nadir bir kalıtsal kromozomal anomalili bir olgu olması nedeniyle sunuldu.

Anahtar Kelimeler: array-CGH, emanuel sendromu

P-252 [Sitogenetik]

Array-CGH ile İncelenmiş Parsiyel Trizomi 21'li Bir Olgu

Hatip Aydın[1], Rahime Gül Yeşiltepe Mutlu[2], Ali Karaman[1], Heves Kırmızıbekmez[2]

[1]Zeynep Kamil Kadın ve Çocuk Hastalıkları EAH, Genetik Tanı Merkezi
[2]Zeynep Kamil Kadın ve Çocuk Hastalıkları EAH, Çocuk Endokrinoloji

GİRİŞ VE AMAÇ: Down sendromu iyi tanımlanmış bilişsel gerilik ve tipik yüz yapısıyla seyreden 21'inci kromozomun bir kopya sayısı kadar artışıyla karakterize bir kromozomal anomalidir. Trizomi olmasına rağmen yaşamla bağdaşan bir kromozomal bozukluktur. Sitogenetik olarak hastaların %95'inde 21'inci krozomomun 3 kopyası saptanırken, yaklaşık %3-5'inde ise özellikle diğer akrosentrik kromozomlar olmak üzere robertsonian translokasyon halinde bulunur. Resiprokal translokasyonlar veya diğer durumlar oldukça nadir gözlenmektedir.

YÖNTEM: klinik, sitogenetik ve array-CGH

BULGULAR: Tipik down sendromu yüzü ve bilişsel olarak normal olan array-CGH ile genomda 21q22.11-q22.3'de duplikasyon olduğu saptanan bir olguyu nadir olması nedeniyle sunduk.

TARTIŞMA VE SONUÇ: Olgumuzda 21'inci kromozomomun uzun kolunun distal kısma yakın bölgenin duplikasyonu ve down yüz fenotipinin olması yüz fenotipine neden olan gen veya gen yapılarının distal yerleşimli olduğu teorisini desteklemektedir. Ayrıca olgunun blişisel problemlerinin olmaması Down sendromunda görülen bilişsel problemlerle ilgili olabilecek gen veya gen yapılarının proksimal yerleşimli olduğunun bir kanıtıdır.

Anahtar Kelimeler: array-CGH, parsiyel trizomi 21

P-253 [Sitogenetik]

2 Aylık Kız Bebekte Trizomi 13 ve Klinik Bulguları: Bir Olgu Sunumu

Tülay Tos[1], Engin Yılmaz[2], M. Yunus Alp[3]

[1]Dr. Sami Ulus Kadın Doğum, Çocuk Sağlığı ve Hastalıkları Hastanesi, Tıbbi Genetik Bölümü, Ankara
[2]Dr. Sami Ulus Kadın Doğum, Çocuk Sağlığı ve Hastalıkları Hastanesi, Çocuk Cerrahisi Bölümü, Ankara
[3]Dışkapı Yıldırım Beyazıt Eğitim ve Araştırma Hastanesi, Genetik Tanı Merkezi, Ankara

GİRİŞ VE AMAÇ: Trizomi 13 (Patau) sendromu yaklaşık olarak 1/4000–1/10,000 canlı doğum sıklığına sahip bir kromozomal anomalidir. Vakaların çoğunluğu gebelik sırasında düşük veya ölü doğumla sonuçlanır. Canlı doğan hastaların ise yarısı ilk ay içinde kaybedilir. Trizomi 13 sendromunun kardinal bulguları motor-mental gerilik, mikrosefali, mikroftalmi, holoprozensefali, hipotelorizm, yarık damak-dudak, kardiyovasküler, genitoüriner ve oküler malformasyonlardır.

YÖNTEM: Omfalosel, meckel divertikülü ve postaksiyel polidaktili nedeniyle opere edilen 2 aylık kız hasta genetik poliliniğine refere edildi. Hastanın anamnezi, aile hikayesi ve soy geçmişi not edildi. Hasta fizik muayene ve radyolojik incelemeler ile değerlendirildi. Periferik kandan kromozom analizi yapıldı.

BULGULAR: 2 aylık kız hasta 27 yaşındaki annenin ilk gebeliğinin 33. haftasında anhidramnioz nedeniyle C/S ile doğdu. Hastanın fizik muayenesinde prominent glabella, frontal bossing, aplasia cutis congenita, mikroftalmi, düşük yerleşimli displastik kulaklar, geniş ağız, ince dudak, kısa boyun, ayrık meme başları, her iki elde fleksiyon kontraktürü, sağ elde opere postaksiyel polidaktili skarı, üst ekstremitede boğumlanma (excessive skin folds) ve sakral dimple saptandı. Ekokardiyografik incelemede VSD, PH ve PDA gözlendi. Transfontanel USG'de posterior fossa küçük, korpus kallozum ince göründü. Abdominal USG'de safra kesesinde çamur, her iki böbrek parankiminde eko artışı ve pelviste dolgunluk izlendi. Periferik kandan yapılan kromozom analizinde fazladan bir 13 nolu kromozom saptanarak Trizomi 13 (Patau) sendromu tanısı konuldu.

TARTIŞMA VE SONUÇ: Trizomi 13 sendromu yaşamla bağdaşmayan ağır organ anomalilerine bağlı olarak gebelikte çoğunlukla spontan abortusla sonlanır. Canlı doğan çok az hastanın ancak yarısı ilk ay sonunda hayatta kalmaktadır. Bu vakada olduğu gibi çoklu kardiyak, GIS, renal ve SSS anomalilerine sahip hastalar erken dönemde kaybedilmektedir. İleri yaş gebeliklerde Trizomi 13 görülme riski artmakla birlikte sunulan vakada olduğu gibi genç yaştaki gebeliklerde de kromozomal anomali riski gözardı edilmemelidir.

Anahtar Kelimeler: Patau sendromu, trizomi 13, konjenital malformasyonlar

P-254 [Sitogenetik]

İnsersiyonel Değişim Parçalı Parsiyel Trizomi Şeklinde Olur mu? Nadir Bir Olgu

Hatip Aydın[1], Bilge Geçkinli[2], Ali Karaman[1]

[1]Zeynep Kamil Kadın ve Çocuk Hastalıkları EAH, Genetik Tanı Merkezi
[2]Marmara Üniversitesi, Tıbbi Genetik Anabilim Dalı

GİRİŞ VE AMAÇ: Parisyel trizomi 13q sıklığı tam olarak bilinmeyen nadir bir yapısal kormozom anomalisidir. Literatürde parental resiprokal translokasyon, parental perisentrik inversiyon ya da de novo duplikasyonlar tanımlanmıştır ancak yaklaşık %90 maternal kaynaklı olup tipik olarak mayoz I'de kaynaklanan bir hatadır. 13q bölgesinin inversiyon gösteren bir yapısı olduğu bilinmektedir.

YÖNTEM: Klinik, Sitogenetik ve Array-CGH

BULGULAR: Konvansiyonel yöntemlerle tam açıklanamayan 6'ı kromozom uzun kolunda fazlalıkla beraber seyreden dismorfik yüz, hafif bilişsel gerilik ve obezitesi olması nedeniyle yapılan array-CGH çalışması ile fazlalık kısmın 13q'a ait olduğu tanımlandı.

TARTIŞMA VE SONUÇ: Olgumuzda parental karyotiplerinin normal olması nadir bir değişim taşıdığını göstermektedir. Ayrıca fazla olan kromozomun bölgesinin bütün bir şekilde olmayıp parçalı olması ve 6'ıncı kromozom içerisine yerleşmiş olması bu durumun literatürde ilk olmasına neden olmaktadır. Olgumuz sahip olduğu karyotip yapısıyla 13'üncü kromozom uzun kolunun inversiyon veya insersiyona yatkın bölgeler içerdiğini göstermektedir.

Anahtar Kelimeler: 13q, parsiyel trizomi, parçalı inverisyon,

P-255 [Sitogenetik]

20p13-->ter Delesyonu ve 5q35-->ter Duplikasyonlu Bir Hastanın Array-CGH ile Ayrıntılı İncelemesi

Hatip Aydın, Ali Karaman

Zeynep Kamil Kadın ve Çocuk Hastalıkları EAH, Genetik Tanı Merkezi

GİRİŞ VE AMAÇ: 20p13 bölgesi kayıplarında için özgül olabilecek bulgunun gelişim geriliği olduğu ve literatürde bildirilmiştir. Olgulardaki gelişim geriliği dışında en sık karşılaşılan bulgunun ise dismorfizm olduğunu, ancak hastalardaki dismorfizm tipik olmayıp birbirinden farklı bulgularla seyrettiğini belirtmişler. 5q35 bölgesi Sotos sendromu ile ilişkilendirilmiş NSD1 genini içerir ve ağır gelişim geriliği ile seyreden mikrosefali, boy kısalığı ve öğrenme güçlüğü en belirgin özelliğidir.

YÖNTEM: Klinik, sitogenetik ve Array-CGH

BULGULAR: 2 yaşında erkek olgu, ağır boy kısalığı, mikrosefali, öğrenme güçlüğü, gelişim geriliği, dismorfizm (periorbital dolgunluk, kısa palpebral fissürler, uzun geniş burun yapısı, düz filtrum, ince üst dudak vermiyonu), davranış problemleri, göz ve hafif el anomalileri mevcuttu. Yapılan Array-CGH'de 20p13-->ter kopya kaybı ve 5q35-->ter kopya arışı saptandı.

TARTIŞMA VE SONUÇ: Olgumuz bu haliyle 20p13 delesyon ve 5q35 duplikasyonunun beraber eşlik ettiği çok nadir vakalardan biridir.

Anahtar Kelimeler: Array-CGH, 20p13 delesyonu, 5q35 duplikasyonu

P-256 [Sitogenetik]

Rekombinant Parsiyal 18q Monozomili ve Parsiyal 18p Trizomili Bir Olgu

Betül Gerik, Seda Örenay Boyacıoğlu, Esra Çolak, Seçil Şengöz, Birnur Özkorucu, Öznur Erdoğan, Fethi Sırrı Çam

Celal Bayar Üniversitesi, Tıp Fakültesi, Tıbbi Genetik Anabilim Dalı, Manisa

GİRİŞ VE AMAÇ: Perisentrik inversiyon taşıyan çiftlerde anormal canlı doğum oranı %5-10'dur. Ancak inversiyon segmentinin ve distal kromozom segmentinin boyutuna göre kromozoma spesifik risk değişebilmektedir. Perisentrik inversiyon taşıyıcılarında, anormal gametler mayoz sırasında invert segment içinde meydana gelen krossing over sonucunda oluşan parsiyel delesyon veya duplikasyondan kaynaklanır. Büyük inversiyonlarda, krossing over değişimine bağlı olarak küçük delesyon ya da dublikasyon olabilir ve anormal kromozom yapısına rağmen canlı doğumla sonuçlanan gebelik riski artmaktadır. Bu çalışmada, Pediatri polikliniğinden mental retardasyon sebebiyle Anabilim dalı laboratuvarımıza refere edilen ve

paternal perisentrik inversiyon 18(p11.23q21.1) sonucu 46,XY,-18, +rec (18) dup p, inv (18)(p11.23q21.1)pat karyotipi saptanan 8 yaşındaki bir erkek olgu sunulacaktır.

YÖNTEM: Olguda aile öyküsünde mental retardasyona ek olarak, dismorfik yüz, dış kulak yolu atrofisi, bilateral sensorinöral işitme kaybı, serebral palsiye bağlı kuadriparezi, portal hipertansiyon (PHT),trioventriküler septal defekt (ASD) ve umbilikal herni bulguları mevcuttu. Olguya periferik kandan lenfosit kültürü ile kromozom analizi yapıldı.

BULGULAR: Kromozom analizi sonucunda olgumuzda paternal inversiyon 18 kaynaklı, 18q nun parsiyal monozomisi ve 18p' nin parsiyal trizomisini içeren rekombinant kromozom 18 (46,XY,-18, +rec (18)dup p, inv (18)(p11.23q21.1)pat) saptandı.

TARTIŞMA VE SONUÇ: Bu sunumda inversiyon 18 taşıyıcılığılından sonuçlanacak olası rekombinant birey fenotipleri ve bu ailelerde neonatal ve prenatal genetik danışmanın önemi üzerinde durulacaktır.

Anahtar Kelimeler: inversiyon, parsiyal monozomi, parsiyal trizomi, perisentrik inversiyon 18, rekombinant kromozom

P-257 [Sitogenetik]

Akut Lökoz Tanılı Bir Olguda i(11)(q10),i(11)(p10),+11 Bulgusu

Ayşe Gül Bayrak[1], Ali Uçur[1], Naciye Demirel[2], Gülçin Bağatır[1], Şükrü Öztürk[1], Kıvanç Çefle[1], Şükrü Palanduz[1]

[1]İstanbul Üniversitesi, İstanbul Tıp Fakültesi, İç Hastalıkları Anabilim, Tıbbi Genetik Bilim Dalı, İstanbul.
[2]Okmeydanı Eğitim ve Araştırma Hastanesi, İç Hastalıkları Kliniği, İstanbul.

GİRİŞ VE AMAÇ: 11q23 bölgesini içeren yeniden düzenlenmeler, de novo ve sekonder Akut Myeloid Lösemi (AML)'de ve Akut Lenfoblastik Lösemi (ALL)'de görülür. Bu bölgedeki MLL geni, moleküler düzeyde 70'ten fazla farklı partner genle yeniden düzenlenmeye girer. Bu durum infantlardaki ALL olgularının % 80 kadarını, daha büyük çocuklardaki ALL olgularının % 3 kadarını ve topoizomeraz II inhibitörünü ilgilendiren sekonder AML olgularının % 85'ini etkiler. Bu yeniden düzenlenmeler lösemilerde genellikle kötü prognoza işaret eder. Mixed-Lineage leukemia (MLL) geninin yeniden düzenlenmesiyle uyumlu anomali sıklıkla 11.kromozomun trizomisidir. Trisomi 11'in tek başına bir anomali olarak lösemilerde görülme sıklığı %6-7'dir. 11q23'teki bu dengesizliklerin moleküler sonuçları henüz açıklığa kavuşturulamamıştır. Ektra MLL geninin varlığının lösemi dönüşümüne aracılık ettiği düşünülmektedir.

YÖNTEM: Bu çalışmada 74 yaşında Akut Lökoz ön tanılı bir olguda saptadığımız bir kromozom anomalisi sunulmaktadır. Olgunun kemik iliği örneğine 24 saatlik High Resolution Banding kültür yöntemi uygulanmıştır.

BULGULAR: Olgumuzda; 47,XY,i(11)(q10),i(11)(p10),+11 karyotip özelliği saptanmıştır.

TARTIŞMA VE SONUÇ: Literatürde 11.kromozomun sıklıkla faklı kromozomlarla translokasyonları ya da trizomisi bildirilmektedir. Bizim olgumuzu ise 11.kromozomun hem p hem q kolu izokromozomu içermesi ve aynı zamanda +11'in bulunması dolayısıyla ilginç olduğunu düşündüğümüz için sunmaya uygun bulduk.

Anahtar Kelimeler: MLL geni, Akut Lökoz, i(11)

P-258 [Sitogenetik]

MDS'li Bir Olguda ider(20q-)

Ali Uçur[1], Ayşe Gül Bayrak[1], Osman Yokuş[2], Gülçin Bağatır[1], Şükrü Öztürk[1], Kıvanç Çefle[1], Şükrü Palanduz[1]

[1]İstanbul Üniversitesi, İstanbul Tıp Fakültesi, İç Hastalıkları Anabilim Dalı, Tıbbi Genetik Bilim Dalı, İstanbul.
[2]İstanbul Eğitim ve Araştırma Hastanesi, İç Hastalıkları Kliniği, İstanbul.

GİRİŞ VE AMAÇ: 20.kromozomun uzun kolunun delesyonu [del(20q)], myeloid hastalıklarda sıklıkla görülen kromozomal anomalilerden biridir. Polisitemia Vera (PV)'li olguların %10'unda, Akut Myeloid Lösemi (AML)'li olguların %1-2'sinde, Myelodisplastik Sendrom (MDS)'li olguların ise %5'inde görülür, genellikle iyi prognoz ile ilişkilidir. İder(20q-) ise çok nadir görülen bir anomalidir, klinik ve prognostik özellikleri del(20q)'dan tamamen farklıdır. İder(20q-)'ye neden olan mekanizmanın iki aşamada oluştuğu düşünülmektedir. Birinci aşamada del(20q) oluşur. İkinci aşamada ise mitotik süreçteki hatadan dolayı ider(20q-) oluşur. Anormal kromozom 20, uzun koldaki delesyona uğramayan bölge için kısmi trizomi, kısa kolun tamamı için monozomi (heterozigosite kaybı) ve q11-13 bölgesi için delesyonla sonuçlanır. İder(20q-)'li AML veya MDS'li hastalarda prognoz del(20q)'ya sahip olanlara göre daha kötüdür. İder(20q-)'nin moleküler sonuçları açık değildir. Burada 20q üzerindeki bir yada daha fazla genin inaktivasyonuna veya kaybına ilave olarak iki olasılık mevcuttur. Birinci olasılık delesyonlu 20q üzerine lokalize olan bazı onkogenlerin amplifikasyonu, ikinci olasılık 20p üzerine lokalize süpressör genlerin delesyonudur. Gelecekteki moleküler çalışmalar ider(20q-) myeloid hastalıkların patogenezini aydınlatmak için gereklidir.

YÖNTEM: Bu çalışmada 73 yaşında MDS ön tanılı bir olguda saptadığımız, nadir görülen bir kromozom anomalisi sunulmaktadır. Olgunun kemik iliği örneğine 24 saatlik High Resolution Banding kültür yöntemi uygulanmıştır.

BULGULAR: Olgumuzda; 46,XY [1] / 46,XY,ider(20)(q10)del(20)(q11q13) [19] karyotip özelliği saptanmıştır.

TARTIŞMA VE SONUÇ: Kromozomal aberasyonların, gen değişimlerine yol açtığı bilinmektedir. Delesyonlar tümör süpressör genlerin kaybıyla sonuçlanır; trizomi, duplikasyon ve izokromozomlar ise genlerin özellikle onkogenlerin aşırı ekspresyonuna neden olur. 20.kromozomdaki delesyon ve duplikasyon gen dozajının kaybıyla sonuçlanabilir. Ve bu sebeple tümörogenezise katkıda bulunur. 20.kromozom üzerindeki bir yada daha fazla gen muhtemelen bu hastalığın patogenezinde rol oynamaktadır.

Anahtar Kelimeler: MDS, ider(20q-), sitogenetik

P-259 [Sitogenetik]

46, X, der (X) t(X;Y) (p22; p11.3) Karyotipli Bir Olgu

Emine Tuna Gülten, Serdar Şahintürk, Şebnem Özemri Sağ, Mehmet Türe, Ali Topak, Özlem Görükmez, Tahsin Yakut

Uludağ Üniversitesi Tıp Fakültesi Tıbbi Genetik Anabilim Dalı, Bursa

GİRİŞ VE AMAÇ: Cinsiyet gelişim bozukluklarında, kromozomal yapı ile gonadal yapı ve fenotipik bulgular arasında uyumsuzluk olabilmektedir. 46, XX testiküler cinsiyet gelişim bozukluğu da bunlardan biridir. 1/20.000-25.000 oranında gözlenen bu durum genellikle, paternal mayozda X ve Y kromozomları üzerinde bulunan ve PAR1 olarak adlandırılan homolog psödootozomal bölgelerin rekombinasyonu sırasında, Y kromozomu üzerindeki PAR1'e yakın bulunan SRY (cinsiyet tanımlayıcı bölge) bölgesinin X kromozomu üzerine transloke olması sonucu gerçekleşir. 46, XX testiküler cinsiyet gelişim bozukluğu saptanan bu olguda klinik bulgular ile karyotip ilişkisinin irdelenmesi amaçlanmıştır.

YÖNTEM: İnfertilite nedeniyle başvuran 28 yaşındaki erkek hastada fizik muayene ve klinik bulguların eldesinden sonra, periferik kan lenfosit kültüründen GTG bantlama yöntemi ile karyotip analizi yapıldı. SRY bölgesi

LSI SRY Spectrum Orange / CEP X Spectrum Green prob seti kullanılarak FISH yöntemi ile analiz edildi.

BULGULAR: 28 yaşında, 181 cm boyunda ve 62 kg ağırlığındaki olgunun fizik muayenesinde testisler küçük, penis boyu 7-10 cm olarak saptanmıştır. Jinekomasti gözlenmeyen hastada trunkal yağlanma, çenede seyrek sakallar, aksiller ve pubik kıllanma, periorbital dolgunluk, her iki el beşinci parmakta klinodaktili gözlenmiştir. Konvansiyonel sitogenetik analiz sonucunda 46, XX karyotip özelliği gözlenmiş ancak X kromozomlarından bir tanesinin p kolunun distal ucunda ekstra bir bant saptanmıştır. Bu bantın Y kromozomunun p kolunun distal ucundaki banta gerek büyüklük ve gerek boyanma özellikleri nedeniyle benzemesinin yanı sıra hastadaki fenotipik bulguların da SRY varlığına işaret etmesi nedeniyle FISH yöntemiyle SRY analizi yapılmış, olgu SRY (+) olarak değerlendirilmiştir.

TARTIŞMA VE SONUÇ: Sunulan 46, X, der (X) t(X;Y) (p22; p11.3) karyotipli olgu, 46, XX SRY (+) olgularda konvansiyonel sitogenetik analiz ile X-Y arasındaki translokasyonun gözlendiği literatürdeki dördüncü olgudur. 46, XX erkek sendromlu olguların klinik semptomları heterojenite göstermekle birlikte, genellikle SRY (+) olgularda tipik erkek genital gelişim ve maskülen bulgular gözlenmektedir. Olguların çoğu infertilite nedeniyle başvurmaları sonucunda yapılan kromozom analizi ile saptanmışlardır.

Anahtar Kelimeler: 46, XX testiküler cinsiyet gelişim bozukluğu, SRY geni, cinsiyet kromozom anomalileri

Olgu karyotip

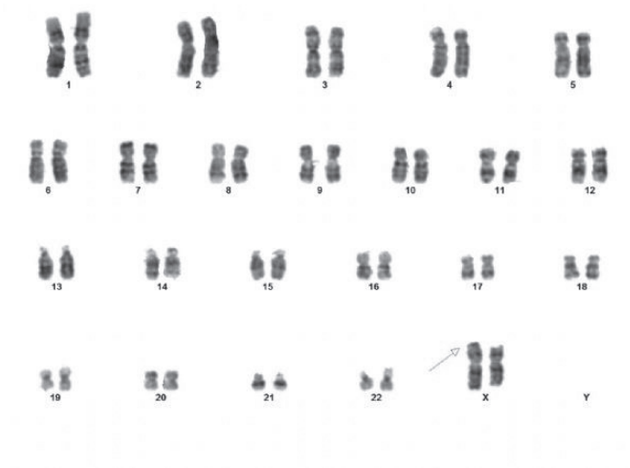

46, X, der (X) t(X;Y) (p22; p11.3)

P-260 [Sitogenetik]

Mozaik Marker Kromozom 4 ve FMR1 Geni Premutasyon Taşıyıcılığı Vakası

Ahmet Cevdet Ceylan[1], Pelin Özlem Şimşek Kiper[2], Mehmet Demirel[1], Gülen Eda Utine[2], Koray Boduroğlu[2], Mehmet Alikaşifoğlu[1]

[1]Hacettepe Üniversitesi Tıp Fakültesi Tıbbi Genetik Anabilim Dalı, Ankara
[2]Hacettepe Üniversitesi Tıp Fakültesi Çocuk Sağlığı ve Hastalıkları Anabilim Dalı, Çocuk Genetik Bilim Dalı

GİRİŞ VE AMAÇ: Bu bildiride menstrüel düzensizlik ve sensörinöral işitme kaybıyla başvuran, yapılan incelemelerde marker kromozomu ve FMR1 geni premutasyon taşıyıcılığı saptanan bir hastadan bahsedilecektir.

YÖNTEM: 24 yaşındaki kadın hasta menstrüel düzensizlik şikayetiyle bölümümüze başvurdu. Öyküsünden; bir yaşında sensörinöral işitme kaybının saptandığı ve öğrenme güçlüğünün olduğu, ebeveynlerinin arasında akrabalık olmadığı ve sağlıklı iki erkek kardeşinin olduğu öğrenildi. Hastaya kromozom, CGH mikrodizin, FMR1 geni premutasyon taşıyıcılığı analizleri yapıldı.

BULGULAR: Fizik muayenesinde; vücut ağırlığı: 59kg(50-75p),boy: 170cm(75-90p), belirgin fasiyal dismorfizm yok, dismetri, disdiadokinezi ve tandem yürüyüşte dengesizlik mevcut. Yapılan incelemelerde gonadotropin yüksekliğiyle overlerde hacim azalması saptandı. Kraniyal manyetik rezonans görüntülemesi normaldi. Kromozom analizinde 47,XX+mar[13]/46,XX[12] saptanması üzerine yapılan CGH mikrodizin analizinde(Agilent,8X60K) 4p15.2q13.2(chr4: 27687109-64945933) arasında ortalama logRatio değeri 0.41 olan 37.2mb'lık artış saptandı. Saptanan bulgu FISH(Floresan In Situ Hibridizasyon) yöntemleriyle doğrulandı. FMR1 geninde PCR ve Southern Blot yöntemiyle yapılan DNA analizi sonucunda hastada artmış(50-60) CGG tekrar sayısı bulundu. Hastanın annesinde normal CGG tekrar sayısı saptanırken babada premutasyon taşıyıcılığıyla uyumlu artmış CGG tekrar sayısı saptandı.

TARTIŞMA VE SONUÇ: Mozaik marker kromozom 4 nadir görülen bir kromozom anomalisi olup dismorfik yüz bulguları, gelişme geriliği ve infertiliteye yol açabilir. Mozaisizm oranının ve gen içeriğinin klinik bulgular üzerinde etkili olduğu düşünülmektedir. Bu hastada bulunan sensörinöral işitme kaybı bulgusu ve mozaik marker kromozom 4 birlikteliği daha önce bildirilmemiştir. Bununla beraber mikrodizin analizinde saptanan 37.2mb'lık alanda şimdiye kadar sensörinöral işitme kaybıyla ilişkilendirilmiş bir gen bulunmamaktadır. FXS premutasyon taşıyıcılığı FMR1 üzerinde CGG sayısının 55-200 arasında olmasıdır, kadınlarda prematür over yetmezliğine neden olabilir. Bu hastanın FXS premutasyon taşıyıcısı olması prematür over yetmezliğini geliştirdiği düşünülebilir. Bununla beraber mozaik marker kromozom 4 bulgusu hastada prematür over yetmezliğinin daha erken bir yaşta gelişmesine, öğrenme güçlüğüne ve işitme kaybına neden olmuş olabilir. Mozaik marker kromozom 4 nadir görülen bir kromozom anomalisidir. Prematür over yetmezliğiyle başvuran hastalarda FXS premutasyon taşıyıcılığı mutlaka araştırılmalıdır.Mozaisizm oranının %20'nin üzerinde olduğu marker kromozom tanımlamalarında CGH mikrodizin analizi başarılı bir şekilde kullanılan bir yöntemdir.

Anahtar Kelimeler: Mozaik Marker Kromozom 4, FXS premutasyon taşıyıcılığı, işitme kaybı, CGH mikrodizin analizi.

P-261 [Sitogenetik]

İşitme Kaybı, Mikrosefali, Mental Retardasyon ve Serebral Kavernöz Malformasyon ile Karakterize 7q21.1 Mikrodelesyonu

M. Yunus Alp[1], Tülay Tos[2]

[1]Dışkapı Yıldırım Beyazıt Eğitim ve Araştırma Hastanesi, Genetik Tanı Merkezi, Ankara
[2]Dr. Sami Ulus Kadın Doğum, Çocuk Sağlığı ve Hastalıkları Hastanesi, Tıbbi Genetik Bölümü, Ankara

GİRİŞ VE AMAÇ: 7q21 mikrodelesyonları oldukça nadir görülen, mental retardasyon, kısa boy, mikrosefali ve işitme kaybı ile karakterize kromozomal anomalilierdir. Bu vakalarda ayrıca split el ve ayak malformasyonları, serebral kavernöz malformasyonlar tipik olarak bulunmaktadır.

YÖNTEM: Sensörinöral tipte işitme kaybı, mikrosefali ve atipik yüz görünümü nedeniyle genetik polikliniğine refere edilen hastanın anamnezi, aile hikayesi ve soy geçmişi not edildi. Hasta fizik muayene ve radyolojik incelemeler ile değerlendirildi. Periferik kandan kromozom analizi yapıldı.

BULGULAR: 11 yaşındaki erkek hastanın 3 yaşında kraniyel MR görüntülemesinde sağ serebral hemisferde multipl kavernöz hemanjiomlar ve sağ posterior parietalde şüpheli kortikal displazi izlenmiş. Kohlear hipoplazi nedeniyle hastaya kohlear implant takılmış. Abdominal USG, ekokardiyografi, kraniyel BT ve X-Ray iskelet sistemi analizi normal sonuçlandı. Periferik kandan yapılan kromozom analizinde 7 nolu kromozomun q21 bandında

intertisyel delesyon saptandı. Karyotip 46,XY,del(7)(q21.1q21.1). Anne ve babanın karyotipleri normal değerlendirildi.

TARTIŞMA VE SONUÇ: 7q21 intertisyel delesyonları çok nadir görülmektedir. Hastaların klinik özellikleri de geniş bir spektrumda farklılık göstermektedir. 7q21 delesyonlarının en sık görülen özellikleri mental retardasyon, kısa boy, mikrosefali ve işitme kaybıdır. 7q21 bandı çok az sayıda gen içermekte olup, bu bölgede işitme kaybı, split el ve ayak malformasyonları ve serebral kavernöz malformasyonlar için aday genler bulunduğu öne sürülmektedir. Bu vakada delesyona uğrayan genleri tam olarak ortaya koymak ve genotip-fenotip ilişkisini aydınatmak için array-CGH çalışması planlanmıştır.

Anahtar Kelimeler: 7q21 mikrodelesyonu, işitme kaybı, serebral kavernöz anjiom.

P-262 [Sitogenetik]

Dengeli ROB Translokasyonu (13;14) Olan Bir Erkek: Olgu Sunumu

Filiz Özen[1], Zühal Aydan Sağlam[2], Hande Küçük Kurtulgan[3], Abdulvahap Özen[4], Metin Eser[1]

[1]Sağlık Bakanlığı İstanbul Medeniyet Üniversitesi Göztepe Eğitim ve Araştırma Hastanesi Tıbbi Genetik A.D
[2]Sağlık Bakanlığı İstanbul Medeniyet Üniversitesi Göztepe Eğitim ve Araştırma Hastanesi Aile Hekimliği Kliniği
[3]Cumhuriyet Üniversitesi Tıp Fakültesi Tıbbi Genetik Anabilim Dalı
[4]Fatih Sultan Mehmet Eğitim ve Araştırma Hastanesi Kadın Hastalıkları ve Doğum Kliniği

GİRİŞ VE AMAÇ: Habituel abortus, birbirini izleyen en az iki ya da daha fazla gebeliğin 20. gebelik haftasından önce spontan sonlanması olarak tanımlanmaktadır.En sık saptanan genetik nedenler arasında (%20) anne-babadan birinde yaklaşık %4 oranında dengeli bir resiprokal translokasyon ya da bir robertsonian translokasyon tasıyıcılığı bulunmaktadır.

Robertsonian translokasyonlar genel populasyonda 1000'de 1 frekansta görülmektedir.Bu yeniden düzenlenmenin dengeli tasıyıcıları fenotipik olarak normaldir ancak mayoz esnasında anormal segregasyondan dolayı gebelik tekrarlayan düsükler, infertilite ve anormal fenotipli çocuk ile sonuclanabilmektedir.Dengeli translokasyonlar genetik materyal miktarında değişime neden olmazlar.Bu tasıyıcıların kendilerinde herhangi bir problem olmamasına rağmen parental gamet oluşumu sırasında dengesiz kromozomal oluşumlara neden olurlar. Abortuslarda saptanan kromozomal düzensizliklerin bir kısmının dengeli translokasyon taşıyıcısı ebeveynlerde meydana gelen dengesiz gametler tarafından oluşturulduğu bildirilmekte¬dir. Çalışmamızda 13 ve 14 numaralı kromozom arasında dengeli translokasyon taşıyıcılığı bulunan olgumuzun çoklu düşük ve intrauterin ölüm öyküsü ile olası ilişki değerlendirilmiştir.

YÖNTEM: Proband ve eşinin karyotip analizi için lenfosit kültürü yapıldı. GTG bantlama ile 30-50 metafaz plağı değerlendirildi.Analizi sonucunda proband 45,XY,rob(13;14) ve eşi 46,XX olarak olarak belirlendi

BULGULAR: Habituel abortus nedeniyle başvuran çiftte annenin yaşı 27 ve babanın yaşı 30 idi.Olgumuzda görülen düşüklerin ve intrauterin ölüm olan gebeliklerinin hepsi 1. trimestrinde meydana gelmişti.Çiftin periferik kan kültürlerinde yapılan sitogenetik inceleme sonucunda, karyotipleri 45,XY,rob(13;14) ve 46,XX olarak saptandı.Erkek hastanın fizik muayenesinde; anormal bulguya rastlanmamıştır.Hasta iki yıllık evli ve eşler herhangi bir doğum kontrol yöntemi kullanmamaktadır.Eşler arasında akrabalık yok, probandın kardeşleri evli olup kardeşlerinde düşük öyküsü bulunmamaktadır.Probandın yapılan ürorojik muayenesinde ereksiyon, ejekülasyon normal, 5 yıldır günde bir paket sigara içmektedir.Hastanın Hepatit B (+) tanısı mevcut olup herhangi bir tedavi uygulanmamaktadır.

TARTIŞMA VE SONUÇ: Probandımızın reproduktif öyküsü, kromozomal analiz sonunda saptanan resiprokal translokasyon tasıyıcılığı ile uyumludur.Resiprokal translokasyon tasıyıcılarına prenatal tanı ve preimplantasyon genetik tanı(PGT) önerilmektedir. Bu sayede spontan düşük sayısının azaltılması da amaçlanmaktadır. Çalışmamızda aile PGT uygulamasını düşünmekte olup genetik danışmanlık sürecinde takip edilmektedir.

Anahtar Kelimeler: Habituel abortus, robertsonian translokasyon,

Şekil 1: Olgumuzun kromozom analizi, 45,XY,rob(13,14)

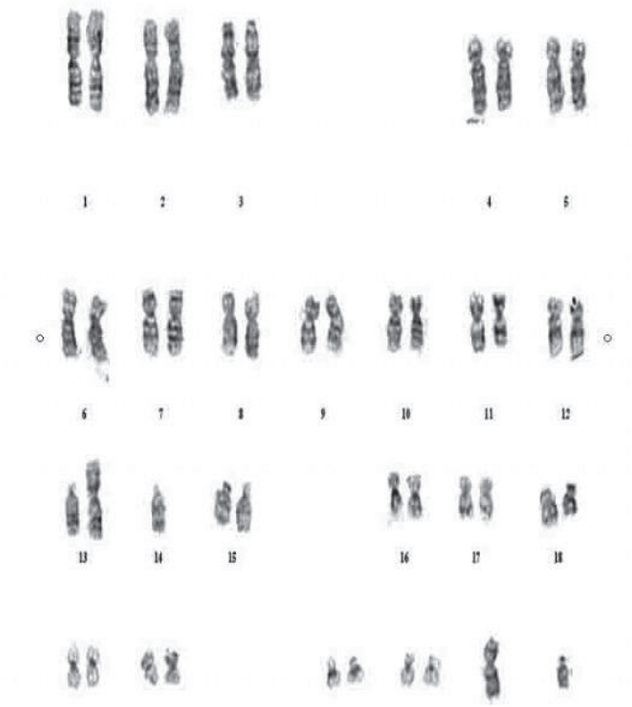

P-263 [Sitogenetik]

Gelişme Geriliği ve Marker Kromozom 15: Bir Olgu Sunumu

Emrecan Kırtaş, Elif Fenercioğlu, Emre Kırat, Hakan Ulucan, Mehmet Seven, Mustafa Özen, Gülgün Güven

İstanbul Üniversitesi, Cerrahpaşa Tıp Fakültesi, Tıbbi Genetik Anabilim Dalı, İstanbul

GİRİŞ VE AMAÇ: Marker kromozomlar, canlı doğumların %0,01-0,05 inde saptanmaktadır. Marker kromozomların % 65'i 15. kromozoma aittir ve bunların %16'sının da ailesel ve genellikle herhangi bir klinik bulguya yol açmadığı bildirilmiştir. Olgumuz, mental-motor retardasyon (MMR) nedeniyle refere edilen 2,5 yaşında erkek hastaydı. MMR yanı sıra tonik tarzda nöbetleri, kendisine ve çevresine zarar verme eğilimi olan hasta göz teması kurabiliyordu fakat konuşması anlamsızdı. Dolikosefali, brakidaktili, klinodaktili, trunkal obezite ve en büyüğü 4x10 cm çaplı hipopigmente deri lezyonları mevcuttu.

YÖNTEM: Hastanın fenotipini açıklamak amacıyla karyotip analizi yapıldı. Karyotip analizinde saptanan marker kromozomun kökenini saptamak amacıyla NOR boyama ve C bantlama, ardından da 15. kromozoma ait sentromerik ve tüm kromozom boyama FISH uygulandı. Kromozomun ökromatin bölge içerip içermediğini saptamak için de SNRPN genine özgü FISH yapıldı.

BULGULAR: Hastanın karyotip analizinde 47,XY,+mar saptandı. Marker kromozom, bütün analiz edilen metafaz sahalarında mevcuttu. Yapılan NOR boyama ve C-bantlama sonucunda marker kromozomun akrosentrik ve izodisentrik olduğu saptandı. Ardından yapılan 15. kromozoma ait sentromerik, tüm kromozom boyama ve SNRPN genine özgü yapılan FISH, marker kromozomun orijininin 15. kromozom olduğunu ve ökromatin bölge içermediğini gösterdi. FISH analizi ile hastanın detaylı karyotipi (47,XY,+idic. mar.ish.idic[15] (15pter›q?: : 15q?›pter) [D15Z1++,wcp15+,SNRPN(PWS/ANG)- (15q11.2)] olarak belirlendi. Marker kromozomun kalıtımsal kökenini saptamak amacıyla yapılan aile incelemesinde annede 46,XX; babada 46,XY normal kromozom yapısı saptandı.

TARTIŞMA VE SONUÇ: Literatürde inv dup (15) kromozom aberasyonunun, gelişme geriliği, mental retardasyon, otizm veya otizm benzeri davranış bozukluğu, hipotoni, epilepsi benzeri klinik bulgulara yol açabileceği bildirilmiştir. Olgumuzun da klinik bulguları literatürle uyumluydu. Ayrıca yukarıda bahsedilen bulgulara ek olarak kısa boy, trunkal obezite, dolikosefali, brakidaktili gibi Prader Willi Sendromu benzeri bulguları da mevcuttu. Fakat Prader Willi Sendromu için tipik olan hipogonadizm mevcut değildi. Olgu ile ilgili fenotip-genotip korelasyonunu ortaya çıkarmak için Array-CGH başta olmak üzere detaylı moleküler çalışmalar planlanmaktadır

Anahtar Kelimeler: marker kromozom 15, mental-motor retardasyon, Prader-Willi Sendromu

P-264 [Sitogenetik]

Anöploidi Açısından Yüksek Risk Veren Biyokimyasal Tarama Testleri ve Prenatal Tanı Sonuçlarının Karşılaştırılması

Nermin Özdağ, Rasime Kalkan, Nedime Serakıncı

Yakın Doğu Üniversitesi Tıp Fakültesi, Tıbbı Genetik Anabilim,Lefkoşa, Kuzey Kıbrıs Türk Cumhuriyeti

GİRİŞ VE AMAÇ: Birinci ve ikinci tarama testleri sonucunda yüksek risk nedeniyle amniyosentez gerçekleştirilen hastaların sitogenetik sonuçlarını karşılaştırmak ve bu sonuçlar ile tarama testleri arasındaki korelasyonu belirlemek amaçlandı.

YÖNTEM: Ocak 2011-Temmuz 2014 tarihleri arasında Yakın Doğu Üniversitesi Kadın Hastalıkları ve Doğum kliniğine başvuran toplam 980 hastanın 128'i prenatal tanı ve genetik danışma almak amacı ile genetik polikliniğine yönlendirildi. Bu hastaların 12'si ileri maternal yaşı (12/128), 5'i Down Sendromlu hamilelik hikayesi (5/128), 5'i anormal ultrasonografi bulgusu (5/128) vb gibi nedenler ile başvurduğu için çalışmaya dahil edilmemiştir. 128 olgunun içerisinde biyokimyasal tarama testi yüksekliği olan 95 olgunun 39'u birinci trimester tarama testi, 42'si ikinci trimester tarama testi ve 14'ü kombine tarama testi risk artışı nedeni ile yönlendirildi. Tarama testinde risk saptanıp genetik polikliniğinde değerlendirilen 95 hastanın 21'i (%22.10) amniyosentez yaptırmama kararı aldı. Prenatal tanı amacı ile genetik polikliğine % 30,46 (39/128) oranı ile en sık ikili tarama testi yüksekliği nedeni ile başvuru oldu. Amniyosentez yapılması uygun görülen hastaların amniyon örnekleri konvansiyonel sitogenetik olarak çalışıldı. Tarama testi serum markerları incelenerek çıkan karyotip sonuçları arasındaki korelasyon karşılaştırıldı.

BULGULAR: Yakın Doğu Üniversitesi hastanesi genetik polikliniğine tarama testinde yüksek risk nedeniyle yönlendirilen ve amniyosentez işlemini kabul eden yaş ortalaması 31±6.2 olan 74 hasta çalışmaya dahil edildi. 74 olgunun 11'inde (%14,86) sayısal veya yapısal kromozomal anomali saptandı.Bu 11 olgunun 6'sı üçlü tarama testi,3'ü ikili tarama testi,1'i dörtlü tarama testi ve 1 olgu ise kombine tarama testi yüksek riski nedeniyle başvurdu. Üçlü tarama testinde risk artışı saptanan olguların ikili tarama test sonuçlarının normal olduğu saptandı.

TARTIŞMA VE SONUÇ: Bu çalışmada ikili tarama testine risk artışı veren olgularda anomalili karyotip saptama oranı %2,3, üçlü tarama testinde ise bu oran %4,46 olarak bulundu. Ayrıca tarama testlerinin güvenirliliği değerlendirildiğinde ikili tarama testinde yanlış pozitiflik gözlenmezken, üçlü tarama testinde yanlış pozitiflik oranı %14,29 olarak bulundu.

Anahtar Kelimeler: Amniyosentez, kromozom anomalileri,prenatal tanı, tarama testleri.

P-265 [Sitogenetik]

Erkekte Azospermi, Kadında Translokasyon Taşıyıcılığı Saptanan İnfertilite Çifti

Öztürk Özdemir[1], Mine Urfalı[1], Onur Yıldız[1], Ahmet Uludağ[1], Diğdem Uysal[1], Ferda Özkınay[2], Fatma Sılan[1]

[1]*Çanakkale Onsekiz Mart Üniversitesi Tıp Fakultesi,Tıbbi Genetik Anabilim Dalı,Çanakkale*
[2]*Ege Üniversitesi Tıp Fakultesi,Tıbbi Genetik Anabilim Dalı,İzmir*

GİRİŞ VE AMAÇ: İnfertilite, reproduktif dönemdeki çiftlerin her hangi bir doğum kontrol yöntemi kullanmaksızın, 35 yaşından daha küçük kadınlar için 12 ay düzenli, 35 yaşında ve daha büyük kadınlar için 18 ay düzenli cinsel ilişkiye rağmen gebeliğin oluşmaması durumuna denir. Bu durum üreme çağındaki çiftlerin %20 sini etkileyen önemli bir sağlık problemidir. İnferetilitede en önemli prognostik faktörler kadının yaşı ve yaşam şeklidir. İnfertiliteye sebep kadın, erkek veya her ikiside sebep olabilir. Bu yüzden, infertil çiftler birlikte değerlendirilmeli ve danışmanlık hizmeti verilmelidir. Yapısal ve sayısal kromozom anomalileri infertiliteye nedenolabilir.İnfertil çiftler genel populasyona göre daha fazla karyotip anormalliğe (Trizomi, mozaizm, translokasyonlar gibi) sahiptir.Karyotip anormalliği olarak en sık anöploidiler görülür.En sık kadınlarda 45,X(Turner sendromu) ve erkeklerde 47,XXY (Kleinfelter sendromu) görülür. oligospermi veya azospermisi olan infertil erkeklerde translokasyon taşıyıcılığı %1 den daha azdır. Tekrarlayan gebelik kaybı olan çiftlerde ise normal populasyondan 20 kat daha sık görülür.

YÖNTEM: Erkek hastanın periferik kandan kromozom analizi 46,XY olarak değerlendirilmiştir. Y mikrodelesyon analizinde delesyon saptanmamıştır. Konjenital vas deferens agenezisi açısından kistik fibroz sekans analizi devam etmektedir. Kadın hastanın periferik kandan kromozom analizinde 46,XX t(3;12) (p23;q24.3) saptanmıştır. Hasta saptanan bu translokasyonun herediter veya yeni bir translokasyon olup olmadığını anlamak için anne ve babaya kromozom analizi önerildi.

BULGULAR: İnfertilite nedeniyle tarafımıza refere edilen 43 yaşında erkek ve 38 yaşında bayan hasta poliklinikte değerlendirildi. başvurdular. Spermiogram sonucu azospermi olarak değerlendirilen hastanın ailesinde infertilite ve gebelik kaybı öyküsü mevcut değildi.değildir. Kadın hastanın ailesinde de infertilite ve gebelik kaybı öyküsü mevcut değildi.

TARTIŞMA VE SONUÇ: Sunumumuzun amacı; doğru genetik tanı ve doğru genetik danışma verebilmek için infertilite çiftlerinin mutlaka birlikte değerlendirilmesi gerekliliğini vurgulamaktır. Çiftimiz preimplantasyon genetik tanı merkezi bulunan bir tüp bebek merkezine yönlendirildi.

Anahtar Kelimeler: Azospermi, infertilite, sitogenetik, translokasyon

P-266 [Sitogenetik]

Mozaik Kromozomal Translokasyonlu Bir Nöral Defekti Olgusu

Kanay Yararbas[1], Belgin Eroglu Kesim[2], Sezin Gurkan[1], Cemre Tavukcu[1], Aysegul Sakrak[1], Vesle Ozlem[1], Ayse Eda Vural[1], Serdar Kasakyan[1], Burcu Saglam Ada[1], Kivanc Bilecen[1], Ajlan Tukun[1]

[1]Duzen Laboratuvarlar Grubu
[2]Sisli Hamidiye Etfal Egitim Arastirma Hastanesi

GİRİŞ VE AMAÇ: Nöral tüp defekti için etyoloji genelde gizli kalmaktadır, genetik ve çevresel etkilere bağlanan bu rahatsızlık için klinik heterojenite de söz konusudur.

YÖNTEM: Opere meningosel öyküsü bulunan kız bebek için kromozom çalışması yapılmış, aile çalışması ve array yöntemi ile moleküler karyotipleme planlanmıştır.

BULGULAR: Konvansiyonel yöntemle yapılan kromozom çalışmasında, iki farkli zamanda alınan iki farklı numunede de resiprok translokasyon taşıyıcılığı, mozaik formda tespit edilmiştir.

TARTIŞMA VE SONUÇ: Bu nadir rastlanan durumun tek başına konjenital nöral tüp defektini açıklayıp açıklamayacağı tartışılmalıdır. Aile analizi ve array bulguları olgu sunumunda paylaşılacaktır.

Anahtar Kelimeler: Nöral tüp defekti, mozaik, translokasyon taşıyıcılığı

P-267 [Sitogenetik]

48,XXYY Sendromlu Bir Olgu

İbrahim Akalın[1], Sarenur Yılmaz[1], Kemal Kurtçu[2]

[1]İstanbul Medeniyet Üniversitesi, Tıp Fakültesi, Tıbbi Genetik Anabilim, İstanbul
[2]Burç Genetik Tanı Merkezi, İstanbul

GİRİŞ VE AMAÇ: 48, XXYY sendromu erkeklerde ilave bir X ve Y kromozomunun varlığı ile karakterize anöploidi tipi sayısal kromozom anomalisidir. Görülme sıklığı 18.000 ile 50.000 erkek doğumda birdir. 48, XXYY sendromu Klinefelter sendromu ile aynı klinik fenotipi (uzun boylu boy, kısırlık, microorchidism, hipergonadotropik hipogonadizm) paylaşan bir varyantı olarak kabul edilebilse de ek olarak anksiyete, saldırganlık, iletişim zorlukları gibi davranış sorunları ile hiperaktivite, depresyon gibi psikiyatrik sorunlar ve okuma güçlüğü, disleksi gibi genel küçük dil ve öğrenme sorunlarını da içerir. IQ düşüktür (ortalama IQ 77). Genellikle hipotoni ile ilişkili motor gelişiminde bir gecikme görülmektedir. Non-spesifik dismorfik yüz ile klinodaktili, pes planus, kubitus varus (belirgin dirsekler) daha sık görülmektedir. Eepilepsi anormal dişler şaşılık ve reflü problemleri çocukluk çağında sıktır. Yaşla birlikte, diğer belirtiler gibi tremor, skolyoz, obezite, tip 2 diyabet ve / veya solunum problemleri (astım, solunum yolu enfeksiyonları) gibi görünebilir.

YÖNTEM: Klinik muayene, Konvansiyonel sitogenetik, FISH ve genetik danışmanlık

BULGULAR: Olgumuz 6 yaşında zeka geriliği, aşırı hareketlilik ve konuşma geriliği şikayetleri ile kliniğimize başvurdu. Akraba olmayan anne babanın 2. gebeliğinden premature 1500 gr olarak doğan başını tutmaya 7 aylık, oturmaya 7 aylık, emeklemeye 1,5 yaşında yürümeye 2 yaşında ve konuşmaya 2,5 yaşında (anne- baba kelimeri) başlayan hastamız konuşmasını ancak özel eğitim ile ilerletmiş. Beyin MR de hipointens alanlar, EG de epileptic aktivite spatanan hatada epilepsy görülmemiş. Boy: 121 cm (95 persentil), kilo 31 kg (>95 persentil) idi. FM de palpebral fiisürler aşağıya dönük, penisi küçüktü. Yapılan sitogenetik analizde 48,XXYY saptanan olgu FISH ile konfirme edildi.

TARTIŞMA VE SONUÇ: 48,XXYY sendromunun tipik davranış ve bulgularını gösteren olgumuzu mental retarde ve dikkat eksikliği hiperaktivite şikayetleri ile başvuran hastalarda akılda tutulması gereken bir sendrom olarak sunmak ve mental retarde hastalarda konvansiyonel sitogenetiğin mutlak önemini vurgulamak için sunduk.

Anahtar Kelimeler: 48,XXYY, mental reterdasyon, anksiyete, hiperaktivite, sitoegenetik

Resim 1

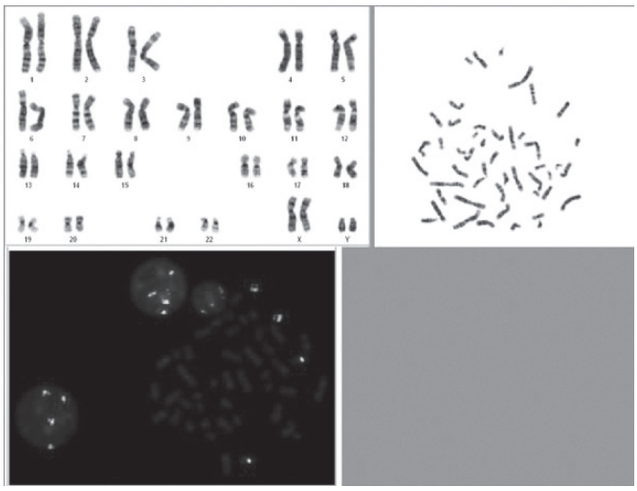

Sitogenetik ve FISH analizi ekstra X ve ekstra Y kromozomlarını göstermektedir

P-268 [Sitogenetik]

Gelişme Geriliği ve Hidronefrozun Eşlik Ettiği der(8) add(p11.2): Bir Olgu Sunumu

Tülay Tos[1], M. Yunus Alp[2]

[1]Dr. Sami Ulus Kadın Doğum, Çocuk Sağlığı ve Hastalıkları Hastanesi, Tıbbi Genetik Bölümü, Ankara
[2]Dışkapı Yıldırım Beyazıt Eğitim ve Araştırma Hastanesi, Genetik Tanı Merkezi, Ankara

GİRİŞ VE AMAÇ: Büyüme ve gelişme geriliği nedeniyle takip edilen hastalarda kromozomal anomali sıklığı yüksektir. Bu hastalar ek olarak konjenital malformasyonlar ve organ anomalileri açısından da değerlendirilmelidirler. Kromozomal anomaliler ebevyenlerde bulunan dengeli kromozomal anomalilerin malsegregasyonu ile ortaya çıkabileceği gibi, de novo olarak da görülebilir.

YÖNTEM: Hastanın anamnezi, aile hikayesi ve soy geçmişi not edildi. Hasta fizik muayene ve radyolojik incelemeler ile değerlendirildi. Periferik kandan kromozom analizi yapıldı.

BULGULAR: 3 yaşında kız hasta başını tutmaya 6. ayında, desteksiz oturmaya 3 yaşında başlamış, henüz yürüyemiyor. Baş çevresi 46.5 cm (3-15. persentil). Dismorfik bulgular olarak gözlerde proptozis, ayak parmaklarında malformasyon saptandı. Kraniyel MR normal değerlendirildi. Kraniyel BT'de 3. lateral ventrikül belirginleşmişti. Abdominal USG'de sağ böbrekte hidronefroz saptanmıştı. Periferik kandan yapılan kromozom analizinde 8 nolu kromozomun kısa kolunda derivatif bir yapı saptandı. Anne ve babanın karyotipleri normal sonuçlandı.

TARTIŞMA VE SONUÇ: Konvansiyonel sitogenetik yöntemler ile saptanıp tam olarak karakterize edilememiş kromozomal anomalilerde FISH ve array-CGH gibi yöntemler ile ileri düzey inceleme yapılması gereklidir. 46,XX,der(8)add(p11.2) karyotipine sahip hastamızda anne ve babasının

karyotipleri normaldi. Hastada saptanan anormal kromozomal yapının aydınlatılması için array-CGH planlanmıştır.

Anahtar Kelimeler: de novo kromozomal anomali, der(8), hidronefroz.

P-269 [Gelişimsel Genetik]

Fare Gelişminde Rolü Olan Nöronal Faktörlerin Gen Ekspresyon Düzeylerinin Belirlenmesi

Zehra Dilşad Çoban[1], Barış Baykal[2], Hakan Kayır[3], Ertan Altaylı[1], Enes Atmaca[4], Fatih Yazıcı[4], Halide Demir[1], Özgür Kılıçarslan[1], Şefik Güran[1]

[1]GATA Tıbbi Biyoloji Anabilim Dalı
[2]GATA Histoloji Anabilim Dalı
[3]GATA Farmakoloji Anabilim Dalı
[4]GATA Araştırma ve Geliştirme Merkez Başkanlığı

GİRİŞ VE AMAÇ: Embriyogenezde merkezi sinir sistemini oluşturan nöral ve glial farklanma ektoderm tabakasından başlar. Nörogenez ve gliyogenezi içeren bu gelişimsel süreç hızla devam ederek erişkin canlıda beyin yapısını oluşturur. Çalışmamızda özellikle erken embriyonik dönemde aktif olduğu bilinen genler ile beyin gelişiminin farklı aşamalarında rol oynayan genler gelişimin farklı evreleri baz alınarak gen ekspresyonu düzeyinde çalışıldı.

YÖNTEM: Çalışmamızda oosit ve evresi belirli embriyo (1 hücre, 2 hücre, 4 hücre ve 8 hücre) elde etmek için farelere (mus musculus) ovulasyon indüksiyonu yapıldı. Evresi belirli embriyo elde edilmesi için özel bir yöntemle çiftleşme zamanı ayarlandı. Bu amaçla vajinal yıkama yapıldı. Östrus siklus tayini için hücreler toluidin mavisi ile boyandı. Oosit, sperm, 1. Trimester embriyo, 2. Trimester embriyo, 3. Trimester embriyo ile 1 haftalık fare, 2 haftalık fare ve erişkin fare beyin dokusu alındı. Labaratuarımızda alınan örneklerden RNA izolasyonu, cDNA sentezi ve "Real Time-Polymerase Chain Reaction" analizi yapıldı.

BULGULAR: Östrus siklus takip yöntemi ile hamilelik oranında %100 başarı elde edildi. Ovulasyon indüksiyonunda; oosit eldesinde %100 başarı, embriyo eldesinde % 66 başarı elde edildi. En önemli bulgu olarak KLF4, SOX2, POU5F1, HOXB9, HOXC9, HOXD12, NPM2, FOXA1, SHH, DZIP1 ve DZIP3' genlerinin 3. trimester embriyo beyin dokusunda ekspresyon düzeyleri yüksek bulundu. Erişkin beyin dokusunda NGDN, NPDC1, BMP6, BMP7, GDF2, GDF7, GDF10, PRM1, PRM2, DAZAP ve DZIP3 gen ekspresyon düzeyleri yüksek bulundu.

TARTIŞMA VE SONUÇ: Elde edilen bulgular ışığında, östrus siklus takibi yöntemi olarak uyguladığımız yöntem literatürdeki diğer yöntemlere göre uygulaması daha kolay ve etkindir. 3. trimesterda özellikle KLF4, SOX2, POU5F1, HOX gen ailesi ile FOXA1, SHH genlerine ait yüksek ekspresyon değerleri canlının çevreye uyumu aşamasında bu genlerin olası rolünü düşündürmektedir. Bulgular NGDN, NPDC1, BMP6, BMP7, GDF2, GDF7, GDF10, SHH, PRM1, PRM2, DAZAP ve DZIP3 genlerinin erişkin beyin dokusunun devamlılığında da rolü olduğunu göstermektedir.

Anahtar Kelimeler: embriyogenez, östrus siklusu, gen ekspresyonu, RT-PCR

P-270 [Gelişimsel Genetik]

İnensefali Bulgusu Hariç Balci-Gershoni-Baruch Sendromu'yla (BGBS) Örtüşen Sendromik Fetus: Yeni Bir Sendrom mu yoksa bir BGBS türevi mi?

Muhammer Özgür Çevik[1], Mustafa Kaplanoğlu[2], Serdar Ceylaner[3], Haydar Bağış[1]

[1]Adıyaman Üniversitesi Tıp Fakültesi Tıbbi Genetik Anabilim Dalı,02100, Adıyaman, Türkiye
[2]Adıyaman Üniversitesi Tıp Fakültesi Kadın Hastalıkları ve Doğum Anabilim Dalı. 02100 Adıyaman, Türkiye
[3]İntergen Genetik Tanı Merkezi, Kavaklıdere, Ankara, Türkiye

GİRİŞ VE AMAÇ: Omfalosel ve diafragma hernisi tek başlarına olabilecekleri gibi yaklaşık vakaların yarısında ilave anomaliler ile beraber bulunabilmektedir. Fankoni aplastik anemisi, Gershoni Baruch Sendromu gibi multiple malformasyon sendromlarında bu anomalilere radius ve parmak anomalileri eklenebilmektedir. İlave olarak nöral tüp defekti ile beraber bu anomalilerin kombinasyonu Schisis Association olarak tanımlanabilir. Literaürde en sık eşlik eden nöral tüp defektleri olarak anencephaly ve encephalocele tanımlanmıştır. Sunulan çalışmada literatürde daha önce birlikteliği tanımlanmamış omfalosel, diafragma hernisi, kardiak anomali, parmak anomalisi (radyal ray defekti yok) ve iniencephaly kombinasyonu ve olası tanısı tartışılmıştır.

YÖNTEM: Karyotip analizi, terminasyon materyalinden fetüsün morfolojik muayenesi, X-ray değerlendirmesi, ultrasonografi

BULGULAR: Ultrasonografik değerlendirmeler sırasında anne karnında 26 hafta 4 günlük iken fetal kalp atımı bulunmakta olan, omfalosel, diafragma hernisi, sol ventrikül hipoplazisi ve iniencephalisi olduğu gözlenen fetüs için Adıyaman Üniversitesi Tıp Fakültesi Kadın Hastalıkları ve Doğum Kliniği kurul kararı ile terminasyon yapıldı. Terminasyon sonrasında Tıbbi Genetik Anabilim Dalı ile birlikte yapılan fetusun incelenmesinden: 780g ağırlığında kız bebek olduğu, sol başparmağında hipoplazi olduğu, X-ray değerlendirmesinde elbise askısı (coat hanger) şeklinde kostal füzyonları olduğu, inenseaflik kraniyal yapıların bulunduğu, kısa vertebra ve boyunun bulunduğu, buna ilaveten mandibular derinin göğüse kadar değmekte olduğu, geniş kafanın retrofleksiyonda olduğu, mikrognati ve düşük kulağın mevcut olduğu gözlendi. Anne baba ve bebeğin karyotipleri normaldi. Annenin obstetrik öyküsünde bir patoloji veya baba ile akraba evliliği olmamasına rağmen ileri anne yaşı (42) dikkat çekti.

TARTIŞMA VE SONUÇ: Vakamızda saptanan omphalocele, baş parmak anomalisi, diafragma hernisi, kalp anomalisi (sol ventrikül hipoplazisi) beraberliği literatürde sık rastlanan bir durum değildir. Bunlara ilave olarak ayırıcı tanıda vakamızda iniencephaly ve onun klasik yüz, boyun ve serebral formu izlenmiştir. Bu açıdan vakamızın Balci-Gershoni Baruch Sendrom unun değişik bir varyantı veya yeni bir association olduğunu düşünmekteyiz. Tam olarak tanı koyulabilmesi için eksom analizi yapılacaktır.

Anahtar Kelimeler: Balcı-Gershoni-Baruch Sendromu, inensefali, nöral tüp defektleri

P-271 [Gelişimsel Genetik]

Apert Sendromulu Hastalara Ait Primer Fibroblast Kültürlerinin Transkriptom Profillerinin İncelenmesi

Arda Çetinkaya[1], Ekim Taşkıran[1], Pelin Özlem Şimşek Kiper[2], Gülen Eda Utine[2], Koray Boduroğlu[2], Mehmet Alikaşifoğlu[1]

[1]Hacettepe Üniversitesi, Tıp Fakültesi, Tıbbi Genetik Anabilim Dalı, Ankara
[2]Hacettepe Üniversitesi, Tıp Fakültesi, Çocuk Sağlığı ve Hastalıkları Anabilim Dalı, Çocuk Genetik Bilim Dalı, Ankara

GİRİŞ VE AMAÇ: Apert Sendromu, kraniyosinostoz, diğer iskelet anomalileri ve dismorfik bulguların yanısıra başka sistemik anomalilerin de eşlik edebildiği otozomal dominant kalıtılan bir genetik hastalıktır. FGFR2 genindeki iki farklı ligand bağımlı işlev kazanımına neden olan missens mutasyon hastaların çoğunda Apert Sendromu'nun nedenidir. Bu çalışmanın amacı Apert Sendromu'na sahip bireylerin fibroblastlarındaki gen ifadesi profillerinin kontrol bireylerden farkını ortaya koymaktır.

YÖNTEM: Bu çalışmada, 3 tane Apert Sendromlu hastadan ve 3 tane kraniyosinotozu olmayan kontrol bireyinden kurulan primer deri fibroblastı kültürleri transkriptom mikrodizini yöntemiyle birbiriyle karşılaştırılmıştır.

BULGULAR: Sonuçta, 181 genin ifadesinde deney grupları arasında anlamlı farklılıklar bulunmuştur. Bu 181 genden Apert Sendromlu hastalara ait fibroblastları kontrol grubundan ayıran 10 gen ortak bir etkileşim ağının içinde ve ortak GO terimlerine sahip genlerdir. Bunlardan COL11A1, COMP, CPXM2, ITGA8, MGF ve TNC ekstrasellüler matriks organizasyonu ile ilişkili iken FRZB, SFRP2, TBX5 ve WNT2 mezenkimal farklılaşma ile ilişkilidir. Her iki yolağın uyarılması da, Apert Sendromu primer fibroblast kültüründe kemik dokusuna farklılaşma eğiliminin arttığına işaret etmektedir.

TARTIŞMA VE SONUÇ: Bu çalışmanın sonuçları Apert Sendromu'ndaki kraniyosinostozun, sütürlerdeki bağ dokunun hızlıca kemiğe farklılaşarak kapanması sonucu ortaya çıktığı görüşünü desteklemiştir. Ek olarak, bu çalışma sonucunda Apert Sendromu ile ilgili araştırmalarda model olarak primer deri fibroblast kültürlerinin kullanılabileceği görülmüştür.

Anahtar Kelimeler: Apert Sendromu, FGFR2, Fibroblast, Kraniyosinostoz, Mikrodizin, Transkriptom

P-272 [Gelişimsel Genetik]

Piknodizostozis Sendromlu İki Kardeş: Bir Olgu Sunumu

M. Yunus Alp[1], Tülay Tos[2], Cemile Kedici Alp[3]

[1]Dışkapı Yıldırım Beyazıt Eğitim ve Araştırma Hastanesi, Genetik Tanı Merkezi, Ankara
[2]Dr. Sami Ulus Kadın Doğum, Çocuk Sağlığı ve Hastalıkları Hastanesi, Tıbbi Genetik Bölümü, Ankara
[3]Gazi Üniversitesi, Diş hekimliği Fakültesi, Diş Hast. ve Tedavisi Anabilim Dalı, Ankara

GİRİŞ VE AMAÇ: Piknodizostozis, otozomal resesif kalıtıma sahip çok nadir görülen bir iskelet displazisidir. Hastalığın karakteristik bulguları arasında boy kısalığı, osteosklerozis, orta yüz hipoplazisi, mandibular açı daralması ve akroosteolizis (terminal falanksların destrüksiyonu) yer alır. Kemik matriks rezorbsiyonunda major rol oynayan bir lizozomal sistin proteazı kodlayan Katepsin K genindeki mutasyonlar piknodizostozise neden olur. Katepsin K'nın fonksiyonu azaldığında proteolitik aktivitenin kaybına bağlı olarak osteoklastları çevreleyen demineralize kemik alanı artmaktadır. Bu vakada aynı klinik özelliklere sahip piknodizostozis tanılı iki erkek kardeşten biri sunulmuştur.

YÖNTEM: Dismorfik yüz görünümü ve boy kısalığı nedeniyle Tıbbi Genetik polikliniğine refere edilen hastanın anamnezi, aile hikayesi ve soy geçmişi not edildi. Hasta fizik muayene ve radyolojik incelemeler ile değerlendirildi. Periferik kandan kromozom analizi yapıldı.

BULGULAR: Birinci derece kuzen anne ve babanın ilk çocuğu olan 16 yaşındaki erkek hastamızın fizik muayenesinde vücut ağırlığı 38 kg (<3. persentil), boyu 148 cm (<3. persentil), baş çevresi 53 cm olarak ölçüldü. Hastanın klinik özellikleri arasında boy kısalığı, hipoplastik yüz görünümü, hipotelorizm, mikrognati, sivri burun ucu, nazal septum deviasyonu, her iki elde brakidaktili ve tırnak distrofisisi vardı. İskelet sisteminin X-ray görüntülemesinde yaygın dansite artışı ve sekleroz, her iki elin distal falanklarında akroosteolizis, mandibulada hipoplazi ve açısında daralma saptandı. Kemik iliği aspirasyonu biyopsisi osteopetroziz ile uyumlu geldi.

TARTIŞMA VE SONUÇ: Oldukça nadir görülen bir iskelet displazisi olan piknodizostozis vakalarının %30'unda anne ve baba arasında akrabalık saptanmıştır. Bu vakada anne ve baba arasında 1. derece kuzen akrabalığı olması ve etkilenen iki kardeşin bulunması hastalığın otozomal resesif kalıtım karakterine sahip olduğunu düşündürmektedir. Hastalığın osteopetrozisten ayırıcı tanısında mandibula hipoplazisi ve akroosteolizisin saptanması önemlidir.

Anahtar Kelimeler: akroosteolizis, mandibular hipoplazi, osteoskleroz, piknodizostozis

P-273 [Genetikte etik, hukuki, sosyal ve politik konular]

Genetik Tani Merkezi ve ISO 15189 Tibbi Laboratuvar Akreditasyonu - Kurumsal Deneyim

Kanay Yararbas

Duzen Laboratuvarlar Grubu

GİRİŞ VE AMAÇ: ISO 15189, ulkemizde yetkili kurulus olan Turk Akreditasyon Kurumu tarafindan denetlenip sertifikalandirilan, Tibbi Laboratuvar akreditasyonudur. Ulkemizde henuz zorunlu ve "aranilir" olmayan bu akreditasyon, Kurumsal calismanin tibbi hizmet acisindan duzenlenmesi, seffaflastirilip denetime acik hale getirilmesi, standardizasyonu ve bunlarin sonucunda da guvenilirligin artirilmasi gibi yararlara sahiptir.

YÖNTEM: Duzen Laboratuvarlar Grubunda 3 yildir uygulamada olan ISO 15189 standartları, uluslararası duzeyde Tibbi laboratuvar hizmetinin kalitesinin artirilmasini amaclamaktadir.

BULGULAR: Ulkemizde ilk Tibbi Genetik testlerin Genetik Hastaliklar Tani Merkezi uygulamalarinda yetkili kurulusca akredite edilen Kurumu olarak akreditasyonun faydalari, hizmette standardizasyonun onemi konulari gundeme getirilmelidir.

TARTIŞMA VE SONUÇ: ISO 15189 Tibbi Laboratuvar akreditasyonunun bir Genetik Hastaliklar Tani merkezinde uygulanmasi, akreditasyon sureci ve standartlarin surdurulebilirligi konusunda Kurumsal deneyim paylasilacaktir.

Anahtar Kelimeler: ISO 15189, Tibbi Laboratuvar Akreditasyonu

P-274 [Genetikte etik, hukuki, sosyal ve politik konular]

Tıbbi Genetiğin Tıp Eğitimi ve Klinik Uygulamalara Entegrasyonu Öncesi Yeri: Çukurova Üniversitesi Uygulaması

Atıl Bişgin, Gülşah Kutanis Barbaros

Çukurova Üniversitesi, Tıp Fakültesi, Balcalı Hastanesi, Tıbbi Genetik Anabilim Dalı

GİRİŞ VE AMAÇ: Günümüzde her üniversite genetik alanında ve bunların hastalıklarla ilişkisini araştıran, en son teknolojileri hizmete sunan uygulama merkezleri kurmaya çalışmaktadır.Tıbbi Genetik Anabilim Dalları(AD) işte bu noktada hem araştırmalarına devam ederken hem de hastalara hizmet sunarak, temel araştırmalar ile kliniğin entegrasyonunu sağlayan merkezler olmuşlardır. Bu çalışmada Tıbbi Genetik AD eğitim programı ve klinik uygulamaları başlamadan önceki gerek öğrenci gerek araştırma görevlileri tarafından genetik tıbba bakış açısının ortaya konulması hedeflenmiştir.

YÖNTEM: Gerek basılı gerekse internet üzerinden formlar şeklinde anketler oluşturularak hem tıp fakültesi öğrencilerine (n=175), hem de araştırma görevlilerine (n=100) ulaşılması planlanmıştır. Anket soruları üç tipten (standart, açık ve kapalı uçlu) oluşmaktadır. Anketler toplandıktan sonra öncelikle verilerin sıralı ve niteliksel yapısı göz önünde bulundurularak betimsel istatistikler hesaplanmış ve böylece grup yapısı ile değerlendirme sonuçları arasındaki ilişkiler araştırılmıştır. Son olarak da çok boyutlu analiz yapılarak, ilgili istatiksel analizler SPSS 16.0 istatistik paket programı ile yapılmıştır.

BULGULAR: Yapılan anket değerlendirmesi sonucu tıp öğrencileri preklinik ve klinik dönem olarak, araştırma görevlileri ise uzmanlık ve yan dal uzmanlık asistanları olarak iki gruba ayrılmıştır. Anketlerde bilgi düzeyi ölçümüne yönelik yapılan kapalı uçlu sorulardan oluşan bölümde gruplar arası fark görülmemiştir. Ayrıca araştırma görevlilerinin anabilim dalımız ve hizmet alanı hakkındaki bilgi düzeyi ve hasta refere etme kriterleri

değerlendirmeye dahil edilerek Tıp eğitiminde kimi zaman farklı anabilim dalları ile karmaşaya sebep olan Tıbbi Genetik kavramının yarattığı algı, bilinilirlik düzeyi ve yeri de belirlenmiştir.

TARTIŞMA VE SONUÇ: Ülkemizdeki üniversite eğitiminde Tıbbi Genetik eğitim sürecinin top yekün değerlendirilmesine yönelik herhangi bir çalışma bulunmamaktadır. Literatürde bir ilk olan bu çalışma sonucunda elde edilen bilgiler ışığında Tıbbi Genetik kavramının hali hazırda eğitim sistemine entegrasyonunun tam sağlanamadığı görülmüş, Çukurova Üniversitesi Tıbbi Genetik AD eğitim-öğretim programı saptanan bu eksiklikler doğrultusunda şekillendirilmiştir. Tıp eğitiminde bu tip stratejik planlamalara yer verilmesi Tıbbi Genetik AD'larının öncü ve merkezi konuma gelmelerini sağlayacaktır.

Anahtar Kelimeler: Tıbbi Genetik, Tıp Eğitimi, Eğitimi Ölçme Değerlendirme

P-275 [Popülasyon Genetiği]

Ailesel Akdeniz Ateşi (FMF) Kliniğinden Çoğunlukla Sorumlu MEFV Geni Mutasyonları Bruselloza Karşı Koruma Adaptasyonu mu?

Muhammer Özgür Çevik[1], Hakan Sezgin Sayıner[2], Haydar Bağış[1]

[1]Adıyaman Üniversitesi Tıp Fakültesi, Tıbbi Genetik Anabilim Dalı
[2]Adıyaman Üniversitesi Tıp Fakültesi, Klinik Mikrobiyoloji ve Enfeksiyon Hastalıkları Anabilim Dalı

GİRİŞ VE AMAÇ: Bir genomda birikmeye başlayan mutasyonlar, başlangıçta sessiz veya etkisiz gibi görünseler de çevresel zorlamalar karşısında adaptasyon avantajı sağlayabilir. Bu kavrama en iyi örnek dengelenmiş polimorfizm (balanced polimorphism) kavramıdır. Temel olarak orak hücreli anemi hastalığı açısından heterozigot fenotipe sahip bireylerin Plasmodium falciparum enfeksiyonuna yakalanmadıkları için, biyocoğrafik olarak sıtmanın yoğun olduğu bölgelerde %40'a varan prevalansa ulaştıkları gözlemlenmiştir. Ancak bu popülasyondan ayrılan bireyler, sıtmanın olmadığı başka bir coğrafyaya taşındıklarında, sağlıklı hemoglobinleri olan homozigot normal bireyler bir sonraki nesilde çoğunluk kazanmaktadır. FMF'ten sorumlu olduğu bilinen MEFV geninde bu güne kadar 280'den fazla mutasyon tanımlanmıştır. Bunlardan bazıları heterozigot iken, bazıları homozigot iken, bazen de hiç mutasyon yokken FMF klinik semptomlarına sebep olmaktadır. Biz de, FMF'in Brusella ile aynı biyocoğrafyalarda sıklıkla görülüyor olmasından ve MEFV genindeki bu denli çok mutasyon çeşitliliğinden çıkarım yaparak, FMF'e yakalanmış kişilerin interferon gamma seviyelerinde artışa bağlı olarak Brusella hastalığına yakalanma oranlarının düşük olacağını düşündük.

YÖNTEM: Kliniğimize başka birimlerden herhangi bir sebeple FMF gen analizi yapılması istemiyle gelmiş hastalar arasından, ailesinde en az bir kişi Brusella geçirmiş olup, ailecek FMF testi yaptırmış olan 5 aile seçilmiştir. Bu ailelerin tüm bireyleri, MEFV geninin 10 ekzonuna da DNA dizi analizi yöntemiyle incelenmiştir.

BULGULAR: Ailesinde en az bir bireyi Brusella geçirmiş olup da MEFV testi yapılan aileler arasında, Brusella geçirenler ile geçirmeyenler arasında MEFV genotipi açısından hiçbir fark gösterilememiştir.

TARTIŞMA VE SONUÇ: Örneklem sayısı büyütülüp, tek yumurta ikizleri arasında da test yapılabilirse daha kesin bir yargıya varılabilecektir ancak bu sınırlı çalışmamızda, MEFV gen mutasyonlarının Bruselloza karşı koruyuculuk kazandırmadığı yönünde bir izlenim edindik. FMF kliniği gösteren hastaların, örneğin, tüberküloz enfeksiyonuna karşı da korunmadıkları, başka araştırmacılar tarafından saptanmıştır.

Anahtar Kelimeler: Brusella, FMF, MEFV geni

P-276 [Popülasyon Genetiği]

Current Status of the Use of Single-Nucleotide Polymorphisms in Forensic Practices

Kemal Murat Cantürk[1], Ramazan Emre[1], Kubilay Kınoglu[1], Bunyamin Baspınar[1], Feyzi Sahin[1], Mustafa Ozen[2]

[1]Council of Forensic Medicine, Ministry of Justice, Istanbul, Turkey
[2]Department of Medical Genetics, Medical Faculty of Cerrahpasa of Istanbul University, Istanbul, Turkey

INTRODUCTION - OBJECTIVE: Short tandem repeats (STR) have several benefits that make them especially suitable for human identification, and together with DNA databases based on STR markers (e.g., CODIS) (Baeta and Martinez-Jarreta, 2009), they are commonly used by forensic geneticists to solve criminal cases. However, the use of STRs is limited if DNA samples are degraded due to environmental exposure or mass disasters, alleged and real relatives are genetically related in paternity or kinship analyses, or a suspect is lacking in criminal cases.

METHOD: Current status of SNP analses in forensics and their advantages and disadvantages compared with other biomarkers are discussed.

RESULTS: SNP analysis offers several advantages over STR analysis. First, after devastating natural events, the sample to be analyzed is often scarce and/or degraded. SNP markers are usually successful in typing degraded samples with DNA fragments smaller than 200 bp and template quantities of less than 250 pg (Hughes-Stamm et al., 2011). The use of SNPs also offers technical advantages. For example, by using an automated microarray technique, millions of SNPs can be analyzed rapidly. Second, the difficulties of allele calling (e.g., stutters and artifacts) associated with STR analysis are not encountered in SNP analysis. SNPs have a much lower mutation than STRs (Amorim and Pereira, 2005). Hence, using SNPs may solve kinship cases in which the alleged and real relatives are genetically related. Third, it is possible to obtain some phenotypic information about an unidentified suspect by analyzing the polymorphic SNP regions in sample DNA.

CONCLUSIONS: In forensic gen tics, SNPs cannot substitute for STRs as the primary human identification method in the near future (Gill et al., 2004). However, they can make significant contributions, especially when DNA samples are degraded or in close relative kinship analyses and crime cases with no suspect.

Keywords: SNP, STR, Forensic Genetics, Human Identification, Kinship Analysis, Human Ethnicity, DNA Witness

P-277 [Popülasyon Genetiği]

Tepecik Eğitim Araştırma Hastanesi Doku Tipleme Laboratuvarına Başvuran Donörlerin HLA-A,B,DR Allel Frekansı ve Haplotip Bloklarının Belirlenmesi

Mustafa Soyöz[1], Aslı Özkızılcık Koçyiğit[1], R. Derya Güleç[2], Tülay Kılıçaslan Ayna[1], Burcu Çerçi Gürbüz[1], İsmail Totur[1], Burcu Akman[1], Toprak H. Güngör[1], Ceren Çay[1], İbrahim Pirim[1]

[1]İzmir Katip Çelebi Üniversitesi Tıp Fakültesi Tıbbi Biyoloji ve Genetik Anabilim Dalı, Çiğli/İZMİR
[2]Tepecik Eğitim Araştırma Hastanesi Doku Tipleme Laboratuvarı, Yenişehir/İZMİR

GİRİŞ VE AMAÇ: HLA (Human Leukocyte Antijen-İnsan Lökosit Antjen) sistemi 6. kromozom üzerinde yer almaktadır. Bu bölge yüksek düzeyde allelik farklılıklar gösterir ve haplotip frekansları popülasyonlar arasında çok değişkendir. Çeşitli hematolojik malignitelerde kök hücre nakli önemli bir tedavi şeklidir. Hematopoietik kök hücre nakillerinde, hastalar ile potansiyel donörleri arasındaki (HLA)-A, B, C, DRB1 ve DQB1 uyumunun belirlenmesi gereklidir.

YÖNTEM: Merkezimizde akraba veya akraba dışı kemik iliği/ kök hücre gönüllü donörlerin HLA-A, HLA-B, HLA-DRB1 tiplemesi moleküler yöntemlerle (PCR-SSP, PCR-SSO) yapılmaktadır. Bu çalışmaya Mart 2012- Ağustos 2014 tarihleri arasında İzmir Tepecik Eğitim Araştırma Hastanesi Doku Tipleme Laboratuvarında HLA-doku tiplemesi yapılan gönüllü donörler dahil edilmiştir, Allel ve haplotip frekanslarının analizleri yapılmıştır.

BULGULAR: Toplam 617 kemik iliği donörünün doku tipi analizlerine göre HLA-A'dan 19, HLA-B'den 27 ve HLA-DRB1'den 15 farklı allel tespit edilmiştir. Gönüllü donörlerin haplotiplerinin analizinde 118 farklı haplotip bulunmuştur. Merkezimizde en fazla görülen alleller; HLA-A*02 (%20), HLA-B*35 (%20), HLA-DRB1*04 (%13). A*01,B*08,DRB1*03 ise en sık görülen haplotiptir (%2,12). Yapılan 27 tarama sonucunda hastaların %11,42, %88,57'si sırasıyla 5/6, 4/6 uyum gözlenmiştir.

TARTIŞMA VE SONUÇ: Populasyonlar arasında allel ve haplotip farlılıkları olduğundan hastaların uygun donör bulma şansları kendi populasyonlarında artmaktadır. Bu nedenle de doku uyumu ihtimallerinin arttırılmasında gönüllü donör sayısının fazla olması önemlidir. Dokusu belirlenmiş hastaların tam uyumlu vericilerinin çoğunlukla bulunamaması, kabul edilebilir uyumsuzluk (acceptible missmatch) çalışmalarına ivme kazandırmıştır. Bugün haplo-identik uyumlarla nakiller yapılabilmektedir. Çalışmamızla, allel frekansları ve haplotip blokları belirlenmiş kişilerin en yakın uyumları ve kabul edilebilir uyumsuzlukları araştırılmıştır.

Anahtar Kelimeler: İnsan Lökosit Antijenleri, allel frekansı, haplotip bloğu

P-278 [Popülasyon Genetiği]

Kardeş Ensest Vakası: Anne Olmadan 22 STR Lokus ile Babalığı Dışlanamayan İki Kardeş

Ramazan Emre, Ömer Müslümanoğlu, Özgür Sevim, Kemal Murat Cantürk

Adli Tıp Kurumu Biyoloji İhtisas Dairesi, İstanbul

GİRİŞ VE AMAÇ: Riskli babalık tayini: Kardeş ensest vakasında anne olmadan sadece baba adayları ve çocuk (İkili test) karşılaştırılarak babalığın tespitinde yanlış sonuç verme ihtimalinin değerlendirildiği vaka sunumu.

YÖNTEM: Kardeş olan üç baba adayı, kız bebekten ve sonra anneden alınan kan örneklerinin DNA izolasyonu biorobot üniversal otomatik DNA izolasyon robotu (Qiagen) kullanılarak yapıldı. DNA miktar tayini QuantifilerDuo PCR Reaksiyon kiti kullanılarak 7500 Real Time PCR cihazı (AppliedBiosystems) ile yapıldı. Identifiler STR (AppliedBiosystems), AmpFI investigator ESSplex (Qiagen) ve PowerPlex (Promega) kiti kullanılarak amplifiye edildi. Ardından ABI 3130 genetic analyser (Applied Biosystems) kullanılarak analizi ve GeneMapper v3.5 programı kullanılarak veri analizi yapıldı.

BULGULAR: Üç baba adayı ve çocuk 15 STR lokusu içeren Essplex kit ile karşılaştırıldı. Bir baba adayı tek D2S1338 lokusundaki uyumsuzlukla reddedilirken diğer iki adayın babalığı dışlanamadı. Ardından Identifiler kit ve PowerPlex kit kullanılarak lokus sayısı 22'ye çıkarıldı ve baba adayları yine dışlanamadı. Daha sonra savcılıktan talep edilerek anne çalışmaya dahil edildi. Bir baba adayı VWA, D1S1656, D12S391 ve FGA lokuslarından reddedildi. Diğer baba adayının babalığı kabul edildi.

TARTIŞMA VE SONUÇ: Babalık testlerinde özellikle ensest vakalarında şahıslar yakın akraba olduğu için ortak alel geçişleri fazladır ve babalığın dışlanması zorlaşır veya yanlış babalık verilebilir. Bu nedenle babalık tayininde; baba, anne ve çocuk üçü birlikte çalışmaya dahil edilmelidir. Ayrıca çalışılan polimorfik otozomal STR lokusların sayısı arttırılmalıdır.

Anahtar Kelimeler: Babalık tayini, kardeş ensesti, STR

P-279 [Popülasyon Genetiği]

Türk Toplumunda Primer Açık Açılı Glokoma Yatkınlık Genlerinin Belirlenmesi

Sevda Yeşim Özdemir[1], Mustafa Berhuni[2], Sarper Karaküçük[2], Hatice Arda[2], Serpil Taheri[3], Yusuf Özkul[3]

[1]*Aydın Devlet Hastanesi, Aydın*
[2]*Erciyes Üniversitesi Göz Hastalıkları Anabilim Dalı, Kayseri*
[3]*Erciyes Üniversitesi Tıp Fakültesi, Tıbbi Genetik Anabilim Dalı, Kayseri*

GİRİŞ VE AMAÇ: Primer açık açılı glokomlu hastalarda endotelial nitrik oksit sentaz-3 (eNOS-3) gen polimorfizmi araştırılarak, bunun hastalığın etiyolojisindeki öneminin ortaya konması amaçlanmaktadır.

YÖNTEM: Çalışmaya 107 primer açık açılı glokomlu hasta ve 107 sağlıklı kontrol grubu dahil edildi. Hasta ve kontrol grubundan alınan venöz kan örnekleri EDTA'lı tüplere konuldu. Kan örneklerinden yardımıyla genomik DNA izolasyonu yapıldı. Sonrasında Real Time PCR yöntemi ile ileeNOS-3 genine ait rs 7830, rs1799983, rs2853796 polimorfizmleri çalışıldı.

BULGULAR: PAAG'li hasta grubu ve kontrol grubu, rs 7830, rs1799983, rs2853796 polimorfizmleri açısından karşılaştırıldı, anlamlı bir fark bulunmadı (p: 0,327, p: 0,265). rs7830'da sağlıklı CC genotipi hasta grubunda yüksek bulundu. Hasta grubu evrelerine göre bu polimorfizmler açısından karşılaştırıldı, anlamlı fark bulunmad ı(p: 0,116, p: 0,438, p: 0,768). Hasta ve kontrol grubu cinsiyete göre bu polimorfizmler açısından karşılaştırıldı anlamlı fark bulunmadı(p: 0,979, p: 0,512, p: 0,692).

TARTIŞMA VE SONUÇ: eNOS rs7830, rs1799983, rs2853796 polimorfizmlerinin PAAG ile ilişkili olmadığı tespit edilmiştir. rs7830'da sağlıklı CC genotipi hasta grubunda yüksek bulunması, bu polimorfizmin hastalıktan koruyucu etkisinin olabileceğini akla getirebilir.

Anahtar Kelimeler: POAG, eNOS, polimorfizm, SNP, glokom genetiği

eNOS geni rs7830 polimorfizminin hasta ve kontrol grupları arasındakarşılaştırılması

rs 7830 genotipi	HASTA	KONTROL	TOPLAM	P
AA mutant type	9 %12.2	9 %10.8	18 %11.5	
AC heterozigot type	25 %33.8	44 %53.0	69 %43.9	0.017
CC wild type	40 %54.1	30 %36.1	70 %44.6	0.046**
TOPLAM	74 %100	83 %100	157 %100	

***CC (wild type) genotip sıklığı glokom hastası olan grupta sağlıklı gruba göre anlamlı derecede yüksek bulundu (p: 0.046).*

P-280 [Genetik Danışmalık]

46,X,+mar[35]/45,X[15] Karyotipli 35 Yaşındaki Erkek Hastanın İnfertilite Olgusu

Muhammer Özgür Çevik[1], Can Benlioğlu[2], Ömer Faruk Karaçorlu[1], Haydar Bağış[1]

[1]*Adıyaman Üniversitesi Tıp Fakültesi Tıbbi Genetik Anabilim Dalı*
[2]*Adıyaman Üniversitesi Tıp Fakültesi Üroloji Anabilim Dalı*

GİRİŞ VE AMAÇ: Tıbbi Genetik Polikliğine infertilite nedeniyle Üroloji bölümünden yönlendirilen 36 yaşında erkek hasta 10 yıllık evli olup spermiyogramında azospermi tespit edilmiş. Hasta infertiliteden şikayetçi idi.

Hastadan alınan periferik kandan kromozom analizi sonucu karyotipi 46,X,+mar[35]/45,X[15] olarak tespit edildi. Y kromozomu mikrodelesyon analizinde ise; azospermi AZF-C Gen bölgesine ait SY152, SY157, SY158, SY254, SY255 ve 160 heterokromatin lokuslarında delesyon tespit edildi.

YÖNTEM: Sitogenetik analiz, G bantlama, CBG bantlama, NOR bantlama, PCR yöntemiyle Y mikrodelesyon analizi, SRY,AZF, genetik danışmanlık

BULGULAR: Sitogenetik analiz istemiyle laboratuvarımıza gönderilen hastaya ait materyalden uyarılmış kültür yapılarak elde edilen 50 metafazın 15'inde 45,X kromozom yapısı gözlenirken, 35' inde marker kromozom varlığı tespit edilmiştir. 46,X,+mar[35]/45,X[15] şeklinde tespit edilen sitogenetik analizin, Yapılan CBG ve NOR bantlama yöntemlerinde marker kromozomun satellit içermediği ve monosentromerik olduğu saptanmıştır. Periferik kandan izole edilen DNA örneğinde, AZF-A, AZF-B ve AZF-C bölgelerine ait toplam 25 gen lokusü PCR (Polimeraz Chain Reaction) tekniği ile incelenmiştir. Hastamızın AZF-C Gen bölgesine ait SY152, SY157, SY158, SY254, SY255 ve 160 heterokromatin lokuslarında delesyon saptanmıştır.

TARTIŞMA VE SONUÇ: Hastanın mevcut Y kromozomu mikrodelesyon analzi ve 46,X,+mar[35]/45,X[15] karyotipine bakıldığında, infertilitesinin bu kombinasyondan kaynaklandığı kendisine anlatıldı.Hastadan HI-SKY FISH, SRY FISH, SRY PCR testleri istendi. Sonucuna göre tekrar infertilitesiyle ilgili görüşülecektir.

Anahtar Kelimeler: İnfertilite, azospermi, 46,X,+mar[35]/45,X[15]

P-281 [Genetik Danışmalık]

Tekrarlayan Gebelik Kaybı Öyküsü Olan Olgularda Trombofili Mutasyon Analizi

Hamide Betül Gerik, Safiye Uluçay, Birnur Özkorucu, Fethi Sırrı Çam

Celal Bayar Üniversitesi Tıbbi Genetik Anabilim Dalı, Manisa

GİRİŞ VE AMAÇ: Tekrarlayan gebelik kaybı 20. gebelik haftasından önce 2 ve/veya daha fazla sayıda gebelik kaybı olarak tanımlanmaktadır. Çiftlerin yaklaşık %5'ini etkilemektedir. Tekrarlayan düşüklerin bilinen nedenleri arasında çevresel faktörler, endokrin bozukluklar, otoimmun patolojiler ve yapısal uterus anomalileri yer almaktadır. Bilinen genetik nedenler içerisinde paternal kromozom anomalileri yanında maternal kalıtsal trombofilik faktörler suçlanmaktadır. Özellikle Faktör V Leiden mutasyonları ile protrombin gen mutasyonları tekrarlayan düşük öyküsü olgularında daha sık tespit edilmektedir. Kalıtsal trombofiliye neden olan diğer mutasyonların da tekrarlayan düşüklerle ilişkili olabileceği düşünülmektedir. Bu çalışmada tekrarlayan düşük öyküsü nedeniyle genetik tanı merkezimize başvuran olgularda kalıtsal trombofili mutasyon sıklığının bildirilmesi amaçlanmıştır.

YÖNTEM: Genetik tanı merkezimize tekrarlayan düşük öyküsü nedeniyle başvuran 76 olguda Real-Time PCR yöntemi ile MTHFR C677T, MTHFR A1298C, Faktör V Leiden, Faktör II G20210, PAI 4G/4G mutasyonları araştırılmıştır.

BULGULAR: Çalışmamıza dahil olan olgularda %42,10 MTHFRC677T, %30,26 MTHFRA1298C, %9,22 Faktör V Leiden, %6,58 Faktör II, %50 PAI 4G/5G heterozigot mutasyonu tespit edilmiştir. Olgularda %26,31 homozigot PAI (4G/4G) mutasyonu ile %21,5 homozigot MTHFRC677T mutasyonları saptanmıştır.

TARTIŞMA VE SONUÇ: Bu çalışmada PAI mutasyonu en sık mutasyon olarak karşımıza çıkmıştır. Kalıtsal hipofibrinolizise neden olan PAI 4G/4G mutasyonunun plesantal yetmezliğe neden olarak gebelik komplikasyonları ile ilişkili olduğu düşünülmektedir. Tekrarlayan düşük olgularında PAI mutasyonunun patogenezdeki rolünün ortaya konması için daha fazla sayıda olgunun plesanta patolojileri ile birlikte değerlendirilmesi gerekmektedir.

Anahtar Kelimeler: trombofili, tekrarlayan düşük, genetik

P-282 [Genetik Danışmalık]

Kistik Fibrozis Ön Tanılı Hastalarda CFTR Gen Mutasyon Analizi

Birnur Özkorucu, Safiye Uluçay, Hamide Betül Gerik, Fethi Sırrı Çam

Celal Bayar Üniversitesi Tıbbi Genetik Anabilim Dalı, Manisa

GİRİŞ VE AMAÇ: Kistik fibrozis, beyaz ırkın en sık otozomal resesif hastalığıdır. Hastalık solunum yolu, intestinal sistem, erkek genital sistem, pankreas ve hepatobiliyer sistem epitelini etkileyen multisistemik bir hastalıktır. Geniş bir klinik spektruma sahip bu hastalığın atipik formu geç başlangıçlı hafif klinik seyir izlemektedir. Klinik spektrum spesifik CFTR gen mutasyonu ile genetik ve çevresel modifiye edici faktörlerin varlığına bağlı olarak değişmektedir. Bu çalışmada genetik tanı merkezimize kistik fibrosis şüpheli 47 olgunun CFTR geni mutasyonları açısından değerlendirilmiştir.

YÖNTEM: CFTR geninda 24 farklı mutasyon reverse hibridizasyona dayalı stripassay yöntemi ile değerlendirilmiştir.

BULGULAR: Olguların %89'unda mutasyon tespit edilmemiştir. Bir olguda 2183 AA>G mutasyonu homozigot olarak saptanmıştır. %6'sında heterozigot mutasyon tespit edilmiştir. Olgularda en sık deltaF508 mutasyonuna rastlanmıştır.

TARTIŞMA VE SONUÇ: Klinik spektrumun geniş olması nedeniyle tek bulgu varlığında da olgularda mutasyon analizi gereklidir.

Anahtar Kelimeler: CFTR, kistik fibrosis, mutasyon

P-283 [Genetik Danışmalık]

Nörofibromatosisli Olguda NF1 Geninde Yeni Çerçeve Kayması Mutasyonu

Fethi Sırrı Çam[1], Safiye Uluçay[1], Hamide Betül Gerik[1], Pelin Ertan[2], Afig Berdeli[3]

[1]*Celal Bayar Üniversitesi Tıbbi Genetik Anabilim Dalı, Manisa*
[2]*Celal Bayar Üniversitesi Çocuk Hastalıkları Anabilim, Nefroloji Bilim Dalı*
[3]*Ege Üniversitesi Çocuk Hastalıkları Anabilim, Romatoloji Bilim Dalı*

GİRİŞ VE AMAÇ: Nörofibromatosis Tip 1 multipl cafe au lait lekeleri, aksiller ve inguinal çillenme, multipl kutanöz nörofiromlar ve iriste Lisch nodülleri ile karakterize en sık otozomal dominant hastalıktır. Hastalıkla ilişkili gen 17q11.2 bölgesinde lokalize nörofibromin kodlayan NF1 genidir. NF1 geni insanda spontan mutasyon sıklığı yüksek olan genlerden olup şimdiye kadar hastalıkla ilişkili 800'den fazla farklı mutasyon bildirilmiştir. Olguların %50'sinde de novo mutasyon tespit edilmektedir. Bu olgu sunumunda NF1 öntanılı olguda yeni çerçeve kayması mutasyonu bildirilmiştir.

YÖNTEM: Olguda Nörofibromatosis ön tanısı ile NF1 geni dizi değişimleri DNA dizi analizi yöntemi ile belirlenmiştir.

BULGULAR: 12 yaşında vücutta lekelenme şikayeti ile genetik polikliniğimize başvuran olgunun yapılan fizik muayenesinde her iki koltuk altı ve ensede 2-8cm arasında değişen, yaygın, koyu kahverengi hiperpigmente maküler lezyonlar(akantozis nigrikans), sternumun üzerinde 1x1cm boyutunda,sol taraf sırtta yaklaşık 23x21 cm boyutunda, sol flank bölgesi alt tarafta 7x5 cm boyutunda, sol bacak lateralde 1x8mm boyutunda hiperpigmente maküler alan(cafe au lait) saptandı. Yapılan göz muayenesi sonucunda sol göz arka polde katarakt tespit edilmiştir. Sistemik incelemede kraniyel MR'da milimetrik T2 flair hiperintens lezyonlar UBO (Unidentified bright objects) olarak değerlendirilmiştir. DNA dizi analizi yöntemi ile NF1 geni dizi değişimleri araştırılmıştır. Yapılan analizde ekson 3'de c.284insC insersiyon orjinli çerçeve kayması mutasyonu tespit edilmiştir. Çerçeve kayması mutasyonu stop kodonun oluşumuna neden olmakta ve transkripsiyonu

durdurarak proteini kesintiye uğratmaktadır (p.95AlafsX103). Ailenin yapılan fizik muayenesi normal olup mutasyon analizi devam etmektedir.

TARTIŞMA VE SONUÇ: Nörofibromatosis Tip 1 için genotip fenotip korelasyonu netlik kazanmamıştır. Modifiye edici genlerin ve çevresel faktörlerin kliniği etkilediği düşünülmektedir. NF1 geninde yeni mutasyonların ortaya konması genotip fenotip korelasyonu açısından oldukça önemlidir.

Anahtar Kelimeler: Cafe au lait, NF1, mutasyon

P-284 [Metabolik hastalıklar]

TLR2 (-196 -174 del) Gen Polimorfizminin İnfektif Endokardit ile İlişkisinin Belirlenmesi

Elif Funda Şener[1], Faruk Serhatlıoğlu[2], Aydın Tunçay[2], Mehmet Güngör Kaya[3], Ömer Naci Emiroğulları[2]

[1]Erciyes Üniversitesi Tıp Fakültesi Tıbbi Biyoloji Anabilim Dalı, Kayseri
[2]Erciyes Üniversitesi Tıp Fakültesi Kalp Damar Cerrahisi Anabilim Dalı, Kayseri
[3]Erciyes Üniversitesi Tıp Fakültesi Kardiyoloji Anabilim Dalı, Kayseri

GİRİŞ VE AMAÇ: İnfektif endokardit (İE), kalbin endotel yüzeyinin mikrobiyal enfeksiyonudur. Enfeksiyonun karakteristik özelliği genellikle kalp kapakları üzerinde yerleşen ve trombosit, fibrin, inflamatuvar hücreler ve mikroorganizmaları içeren vejetasyonudur. Endokardit gelişimi multifaktöriyel olmakla birlikte genetik ve immün faktörlerin de rolü olabileceği düşünülmektedir. Bugüne kadar endokardit ile TLR2 geni arasında bir ilişki olup olmadığı pek araştırılmamıştır. Literatüre bakıldığında bu konuda tek bir yayın bulunmaktadır. Bu çalışmada da endokardit hastalarında TLR2 gen polimorfizminin rolü olup olmadığı araştırılmıştır.

YÖNTEM: Çalışmaya 15 endokarditli hasta (araştırma, çalışma ve/veya hasta grubu) ile 32 sağlıklı kişi (kontrol grubu) dahil edildi. Hasta ve kontrol gruplarından alınan kan örneklerinden DNA izole edildi. Standart bir PCR reaksiyonu ile TLR2 gen polimorfizmi çalışıldı. Genotipler agaroz jelde değerlendirildi. Ki kare analizi ile gruplar karşılaştırıldı.

BULGULAR: Hasta grubunda 6 kadın 9 erkek bulunurken (yaş ortalaması 40.73±18.36) kontrol grubunda 18 kadın 14 erkek (yaş ortalaması 37.88±17.93) yer alıyordu. Hasta ve kontrol grupları arasında TLR2 gen (-196 -174 del) polimorfizmi istatistiksel olarak anlamlı tespit edilmedi (p=0.976).

TARTIŞMA VE SONUÇ: TLR2 R753Q gen polimorfizminin endokardit gelişimine katkısı olduğu geçtiğimiz yıllarda gösterilmiştir. Ancak TLR2 (-196-174 del) polimorfizmi bugüne kadar araştırılmamıştır. Çalışmamızda TLR2 gen (-196 -174 del) polimorfizmi ile endokardit arasında her ne kadar ilişki görünmese de araştırma grubunun genişletilmesi durumunda anlamlı sonuçlar elde edilebileceğini düşünmekteyiz.

Anahtar Kelimeler: İnfektif Endokardit, TLR2, Polimorfizm, Genetik

P-285 [Metabolik hastalıklar]

Streptozotazin Tedavisi ile Diyabet Yapılmış Wistar Ratlarda Kronik Simvastatin Tedavisinin Diyabetik Böbrekte Nitrik Oksit Sentaz mRNA Ekspresyonu Üzerine Olan Etkileri

Muhammer Özgür Çevik[1], Ümit Deniz Dinçer[2]

[1]Adıyaman Üniversitesi Tıp Fakültesi Tıbbi Genetik Anabilim Dalı
[2]Bezmialem Üniversitesi Tıp Fakültesi Tıbbi Farmakoloji Anabilim Dalı

GİRİŞ VE AMAÇ: Diyabetli hastalarda nefropati son dönem böbrek yetmezliğine yol açarak yüksek mortalite ve de morbiditeye neden olan etmenlerin başında gelmektedir. Kompleks metabolik bir sendrom olan diyabet, tam açıklığa kavuşturulamamış patofizyolojik mekanizmalarla diyabetik böbrekte NO sentezini uyarır veya baskılar. Statin adıyla da bilinen 3-hidroksi-3-metilglutaril CoA (HMG-CoA) redüktaz inhibitörlerinin lipid düşürücü etkilerinin yanı sıra diyabetik böbrekte beklenmedik faydalı etkileri (pleitropik etkileri) olduğu bildirilmiştir. Statinlerin birçok pleitropik etkisi arasında endotelyumda NO sentezini uyarması temel etki mekanizması olarak dikkati çekmektedir. Ayrıca, statin aracılı endotelyal NO üretiminin endotelyal hücre proliferasyonunu önlemede anahtar rol oynadığı bildirilmiştir. Ancak statinlerin deneysel diyabetik böbrekte NOS izoformlarının mRNA ekspresyonuna etkisi konusunda bir çalışmaya rastlanmamıştır.

YÖNTEM: STZ ile Tip1 diyabet oluşturulan sıçanlarda, 8 haftanın ardından 6 hafta boyunca uygulanan 1 mg/kg simvastatin tedavisinin böbrekte eNOS, iNOS ve nNOS mRNA ekspresyonu RT-PCR tekniği kullanilarak incelenmiş olup, diyabetin ve hiperlipideminin simvastatin etkisi altında ne şekilde etkilendigi biyokimyasal yöntemler kullanılarak saptanmıştır.

BULGULAR: Bu çalışmanın sonuçları, kronik simvastatin tedavisinin STZ diyabetik sıçanlarda artmış olan kolesterol, trigliserid ve VLDL düzeylerini insülin tedavisi olmaksızın normal düzeylere indirdiğini göstermektedir., Streptozotazinle tip-1 diyabet yapılmış sıçanlara sekiz hafta sonunda altı hafta süre ile simvastatin tedavisi uygulanmış ve böbrekteki NOS (iNOS, eNOS, nNOS) ekspresyon seviyelerine bakılmıştır. Veri grupları birbirleri ile ilişkili ancak simvastatin tedavili diyabet denekleri ile tedavisiz deneklerin nitrik oksit sentaz izoformlarının ifadesi (ekspresyonu) yönünden gruplar arasında bir fark olmadığı saptanmıştır. Elde edilen bu sonucun parametrik testlerle de sağlaması yapılıp tip 1 ve tip 2 hata yapılıp yapılmadığının sağlaması elde edilmiştir. Sonuçta simvastatin kullanımının diyabette NOS ekspresyonunda değişikliğe yol açmadığı görülmüştür.

TARTIŞMA VE SONUÇ: Sonuçta, kronik simvastatin tedavisinin STZ ile diyabetik yapılmış sıçanların böbreğinde NOS izoformlarının ekspresyonuna istatistiksel olarak anlamlı bir etkisi görülmemiştir. Simvastatin STZ diyabetik sıçanlarda artmış olan kolesterol, trigliserid ve VLDL seviyelerini insulin olmaksızın düşürmüştür.

Anahtar Kelimeler: Diyabetik böbrek, diyabetik nefropati, simvastatin, pleitropik etki, NOS, STZ aracılı deneysel diabetes, eNOS, nNOS, iNOS, HDL,VLDL, AST

P-286 [Metabolik hastalıklar]

Effects of Neuropeptide Y (NPY) on Bone Metabolism as a Neuromediator

Muhammer Özgür Çevik[1], Petek Korkusuz[3], Alpaslan Şenköylü[2], Feza Korkusuz[4]

[1]Adıyaman Üniversitesi Tıp Fakültesi Tıbbi Genetik Anabilim Dalı
[2]Gazi Üniversitesi Tıp Fakültesi Ortopedi ve Travmatoloji Anabilim Dalı
[3]Hacettepe Üniversitesi Tıp Fakültesi Histoloji ve Embriyoloji Anabilim Dalı
[4]Hacettepe Üniversitesi Tıp Fakültesi Spor Hekimliği Anabilim Dalı

GİRİŞ VE AMAÇ: Kemik periostunun sinir lifleriyle örülü olduğu ve sinir sistemi tarafından regüle edildiği birçok çalışmayla gösterilmiştir. Bu süreçte henüz tam anlaşılamamış olmakla birlikte, süreçte rol alan az sayıdaki molekül arasından NPY (nöropeptid Y) nin de kemik dokusu üzerinde reseptörleri olduğu rapor edilmiş, ancak NPY'nin yapay eklem sıvısı sodyum hyaluronat (HA) içerisine katılıp kemiğe verildiğinde nasıl bir lokal etki yapacağına literatürde henüz değinilmemiştir.

YÖNTEM: NPY'nin bir şırınga (2.5 ml) hyaluronat (ADANT; 25 mg sodyum hyaluronat içerir.1 ml solüsyon: 10 mg sodyum hyaluronat, 8.52 mg sodyum klorür, 0.6 mg dibazik sodyum fosfat, hidroklorik asit/sodyum hidroksit ve enjeksiyonluk su k.m. ihtiva eder) içerisinde çözülerek oluşturulan iki farklı dozdaki çözeltisi (NPY doz 1= 1X10-5 M ve NPY doz 2 = 1X10–6 M) ve NPY doz 2 artı NPY reseptör blokörü Wistar sıçanlarının sağ tibial

intramedullar bölgelerine cerrahi drill ile uygulanmıştır. Hyaluran ise tek başına kontrol olarak uygulanmıştır. Bir gün sonra, 7 gün sonra ve 14 gün sonra herbir zaman ve doz kombinasyonu için kullanılan 4'er ratın tibiaları -20 derecede depolanmış, radyografi, çift enerjili X-ışını absorbiyometrisi (DEXA), kantitatif bilgisayarlı tomografi (QCT). üç nokta kırılma testi ve histolojik metodlarla incelemeye alınmıştır.

BULGULAR: DEXA sonuçlarına göre NPY'nin inhibisyonu birinci günden ikinci haftaya kadar kemik yoğunluğunda artışa sebep olmuştur. Buna benzer bir sonuç histolojik analizlerde, inhibitör ve NPY'nin birlikte uygulandığı tibiada, ikinci haftada, kemik oluşumu olarak gözlemlenmiştir. İki hafta süresince, hem medullanın hem de korteksin atomik içeriklerinin ortalaması, NPY ve inhibitörün birlikte uygulanmasıyla zamana bağlı artış göstermiştir. Buna ek olarak, NPY ve inhibitör birlikte uygulandığında, QCT ile ölçülen kemik yoğunluğunda tibiaların medüller yoğunluğunun iki hafta süresince ortalama olarak arttığı gözlemlenmiştir.

TARTIŞMA VE SONUÇ: Sonuçta, DEXA, QCT ve histolojik ölçümlerin ışığında NPY'nin kemik oluşumunu inhibe ettiği ya da pro-osteoclastik etkisinin bulunduğu saptanmıştır. Aksine, literatürle de uyumlu olarak, HA'nın kemik yapımına yol açtığı saptanmıştır.

Anahtar Kelimeler: Neuropeptide-Y, hyaluranik asit, sodyum hyaluran, ADANT, kemik, biyommekanik, üç noktadan kırılma sağlamlık testi, three point bending, DEXA, computerized tomography, QCT, nöromediyatörler

P-287 [Metabolik hastalıklar]

Antenatal Diagnosis and Ultrasonographic Findings of Rhizomelic Chondrodysplasia Punctata Type 1

Elif Yilmaz Gulec[1], Alper Gezdirici[1], Deniz Acar[2], Ali Ekiz[2], Halil Aslan[2], Mehmet Bugrahan Duz[3], Hakan Ulucan[3]

[1]Department of Medical Genetics, Kanuni Sultan Suleyman Research and Training Hospital, Istanbul, Turkey
[2]Depatrment of Perinatalogy, Kanuni Sultan Suleyman Research and Training Hospital, Istanbul, Turkey
[3]Department of Medical Genetics, Cerrahpasa Medical Faculty, Istanbul University, Istanbul,Turkey

INTRODUCTION - OBJECTIVE: Rhizomelic chondrodysplasia punctata (RCDP) is a rare group of peroxisomal disorders characterized by disproportionately short stature primarily affecting the proximal parts of the extremities (especially upper extremities), a typical facial appearance including a broad nasal bridge, epicanthus, high-arched palate, dysplastic external ears, and micrognathia, congenital contractures, cataracts, skin changes, severe mental retardation with spasticity. Plasmalogen synthesis and phytanic acid alpha-oxidation are defective and the accumulation of phytanic acid is observed in plasma and liver. Most patients die in the first decade of life. RCDP1 is the most frequent form of RCDP and is caused by mutations in PEX7 gene. Antenatal ultrasonographic findings are not well described up to date. Here, we report detailed antenatal ultrasonographic findings of a RCDP1 case

METHOD: Our case was the second affected pregnancy of a consanguineous couple. The first case was diagnosed as RCDP with characteristic clinical findings. He died at 5 months of age. A homozygous deletion leading to loss of multiple amino acids: c.370-396del(p.Gly124_Ser132del) inPEX7 gene was found on molecular analysis confirming the diagnosis as RCDP type 1. The mother admitted us during the following pregnancy, in 20th week of gestation. At the first ultrasonographic examination, rhizomelic shortening of the all four limbs was detected.

RESULTS: Mutation analysis was performed from fetal DNA following amniocentesis, and the same homozygous mutation was detected in the fetus. In the 22nd and 23rd weeks of gestation, the ultrasonography was repeated; rhizomelic shortness of the limbs was noticed, no cataracts and heart defects were detected. Additionally, irregular borders, epiphyseal stippling and widening was detected on both humeri.

CONCLUSIONS: This is the second report demonsrating the epiphyseal changes on antenatal ultrasonography. Second trimester ultrasonography can detect epiphyseal changes in addition to rhizomelic shortness; a big ease for the antenatal diagnosis of RCDP.

Keywords: Rhizomelic Chondrodysplasia Punctata, peroxisomal disorder, antenatal ultrasonography, PEX7

P-288 [Metabolik hastalıklar]

WES Analizi ile Multiple Konjenital Anomaliye Sahip Hastada MPSIIIB Tanısı

Hüseyin Aslan[1], Özge Özalp Yüreğir[2], Ender Karaca[3], Sevcan Tuğ Bozdoğan[4], Yavuz Bayram[3], Akif Ayaz[2], Davut Pehlivan[3], James R Lupski[3]

[1]Osmangazi Üniversitesi, Tıp Fakültesi, Tıbbi Genetik Anabilim, Eskişehir
[2]T.C. Sağlık Bakanlığı, Numune Eğitim ve Araştırma Hastanesi, Genetik Tanı Merkezi, Adana
[3]Baylor College of Medicine, Department of Molecular&Human Genetics, Houston, TX, USA
[4]Mersin Üniversitesi, Tıp Fakültesi, Tıbbi Genetik Anabilim, Mersin

GİRİŞ VE AMAÇ: On bir yaşında kız hasta; ailesi tarafından konuşamama ve yürüyememe şikayetleri nedeniyle Tıbbi Genetik polikliniğimize getirildi. Anamnez sırasında; ailenin daha önce bir erkek çocuğunu 1 yaşında intestinal atrezi nedeniyle kaybettiği ve görme / işitme engelli, mental motor retarde 4 yaşında bir kız çocuğunun daha eksitus olduğu öğrenildi.Dismorfik değerlendirmede; kaba yüz görünümü, frontal saç çizgisi düşüklüğü, bitemporal darlık, kalın kaş, sinorfis varlığı gözlendi. Burun kökü ve köprüsü genişti. Dudaklar kalın, filtrum kısa idi. Hastada mental motor retardasyon, kaba yüz görünümü ve minor dismorfik yüz bulgularının olması nedeniyle olgu multiple konjenital anomali / mental retardasyon (MKA/MR) grubunda değerlendirildi.

YÖNTEM: Dış merkezde yapılan kromozom analizi 46,XX normal karyotip olarak sonuçlandı. Ayırıcı tanı için yapılan tandem mass değerlendirmesi, abdominal görüntüleme, odyometrik değerlendirme, serebral MRI gibi tetkikler sonucunda spesifik bir sendrom tanısı konulamadı. Hasta ve aile bireylerinden ekzom dizileme analizi için kan örneği alındı.

BULGULAR: Analizler sonucunda olguda 17. Kromozom üzerindeki NAGLU geninde homozigot (c.G2021A; p.R674H) mutasyonu tespit edildi. Anne, baba ve 14 yaşındaki sağlıklı kız kardeşinin bu mutasyon açısından taşıyıcı olduğu saptandı.

TARTIŞMA VE SONUÇ: Hastanın moleküler analizler sonucunda tanısı Sanfolippo Tip B (MPSIIIB) olarak belirlendi. Tanı kan ve idrar örneklerinde Alpha-N-acetylglucosaminidase enzim aktivitesi bakılarak teyit edildi. Olgu özellikle klinik bulguların tam oturmadığı lizozomal depo hastalıklarında tüm ekzom dizilemenin tanısal değerini vurgulamak açısından sunulmaya değer bulunmuştur.

Anahtar Kelimeler: lizozomal depo hastalıkları, mukopolisakkaridoz, ekzom dizileme

P-289 [Metabolik hastalıklar]

Novel Mutation of The Electron Transferring Flavoprotein Dehydrogenase (ETFDH) Gene in The İsolated Myopathic form of Coenzyme Q10 Deficiency

Orhan Görükmez[1], Özlem Görükmez[2], Şebnem Özemri Sağ[2], Şahin Erdöl[3], Halil Sağlam[3], Tahsin Yakut[2]

[1]Medical Genetics Unit, Şevket Yılmaz Training and Research Hospital, Bursa, Turkey
[2]Department of Medical Genetics, Uludag University, School of Medicine, Bursa, Turkey
[3]Department of Pediatrics, Pediatric Nutrition and Metabolism Unit, Uludag University, Bursa, Turkey

INTRODUCTION - OBJECTIVE: Deficiency of Coenzyme Q10 (CoQ10) is a recently described autosomal recessive disease with its heterogeneous phenotypic manifestations and genetic background. Five different phenotypes are described nowadays. Isolated myopathic type is characterized by exercise intolerance, proximal muscle weakness especially in hips and shoulder girdle and elevation in serum creatine kinase (CK) and lactate concentrations. Recessive mutations in ETFDH (electron transferring flavoprotein dehydrogenase) gene are shown to be responsible for a secondary CoQ10 deficiency causing isolated myopathic type.

METHOD: Herein we present molecular and clinical findings of a case with isolated myopathic form of CoQ10 deficiency.

RESULTS: In the patient, two novel mutations of the ETFDH gene were found. The first one was c.1384C>G, p.(L462V) in exon 11 and the second one was c.1468+1delG in intron 11. Further testing confirmed the heterozygous carrier status of the parents.

CONCLUSIONS: These mutations have never been reported in the literature. We also performed molecular analysis of the ETFDH gene for all of his family members and a hundred healthy individuals. Our findings expand the spectrum of causative mutations in isolated myopathic form of CoQ10 deficiency.

Keywords: Coenzyme Q10, ETFDH, novel mutation

P-290 [Metabolik hastalıklar]

Vitamin D Reseptör Geni ’nin Kardiyometabolik Hastalıklardaki Rolü ve Biyomarker Olarak Kullanılması

Meral Karafistan Kızılkanat, Mahmut Çerkez Ergören, Nedime Serakıncı

Yakın Doğu Üniversitesi Tıp Fakültesi, Tıbbi Genetik Anabilim, Lefkoşa, Kuzey Kıbrıs Türk Cumhuriyeti

GİRİŞ VE AMAÇ: Vitamin D eksikliği günümüzde oldukça yüksek prevalansa sahip bir durum olup, düşük vitamin D değerinin kemik hastalıklarıyla ilişkisi uzun süredir bilinmektedir. Yakın geçmişte Vitamin D eksikliğinin, kardiyovasküler sistemininde arasında bulunduğu bir çok organın optimum fonksiyonda çalışması için gerekli olduğu ileri sürülmüştür. Bugün Vitamin D eksikliğinin kardiyovaskülar hastalık (KVH) riskini artıran rolü olduğu yolunda veriler birikmekte olup diyabet, sol ventrikül hipertrofisi ve kronik vaskülar enflamasyonun gibi KVH ‘ın bilinen risk faktörleri arasında yerini almaya başlamıştır. Calışmanın amacı, vitamin D eksikliği ve KVH risk arasında patofizyolojik bir ilişki olup olmadığını inceleyerek, VDR geni varyantları ile kardiyometabolik hastalıklarda yeni bir biyokimyasal belirleyici olabilirliğini araştırmaktır.

YÖNTEM: Polimeraz zincir reaksiyonu- restriksiyon fragment uzunluğu polimorfizm yöntemi (PCR-RFLP) kullanılarak biyolojik yolaklarda etkisi olduğu kanıtlanan FokI (rs2228570), BsmI (rs1544410), ApaI (rs7975232) ve TaqI (rs731236) VDR gen varyantları 25-OH vitamin D (20-40 ng/ml), kolestrol (50-200 mg/dL), glukoz (74-109 mg/dL), LDL-kolestrol (60-100 mg/dL), HDL-kolestrol (29-84 mg/dL), trigliserid (<200 mg/dL) gibi biyokimyasal belirleyiciler ile ilişkisini Kuzey Kıbrıs Türk populasyonunda (n: 320; yaş aralığı 18 – 73) araştırdık. Genotopi belirlenen populasyonun Hardy-Weinberg Eşitliğine uyumlulukları test edildikten sonra, two-tailed t-testiyle istatistiksel olarak önemliliğine bakıldı.

BULGULAR: Sonuçlar, VDR gen varyantlarından sırasıyla FokI C varyantının glukoz, kolestrol ve LDL-kolestorol biyokimyasal seviyeleriyle doğrudan bağlantısı olduğuna (P: 0.02, P: 0.04, P: 0,002), aynı zamanda TaqI C alellinin de FokI C alleli gibi glukozun değerlerinde etkili olduğunu (P: 0.02) göstermiştir.

TARTIŞMA VE SONUÇ: Bu calışmada VDR geni varyantlarının aktivite baskılayıcı alelleri, biyokimyasal belirleyiciler olarak bilinen ve diyabet, kardiovasküler hastalıklar gibi metabolik hastalıklarda önemli rol oynayan glükoz, total kolestrol ve LDL-kolestrol seviyelerini artırıcı bir rol oynadığı gösterilmiştir. Bu bulgular, VDR geni Fok1 CC homozigoluğunun KVH risk faktörleri arasında yer alan biyokimyasal değerleri etkileyerek, CC homozigot bireylerin KVH’ın erken tanısında önemli bir etken olduğu ileri sürmesi açısından önem arz etmekte olup bu varyasyonun, klinik uygulamalarda değerlendirilebilir bir belirteç olduğu bu çalışma ile ileri sürülmektedir.

Anahtar Kelimeler: vitamin D eksikliği, kardiyovasküler hastalıklar, metabolik sendrom, populasyon, polimorfizm,

P-291 [Metabolik hastalıklar]

Türk Toplumunda rs1043994 Ekzonik Varyantı ile Tip 2 Diyabet Hastalığı Arasındaki İlişkinin Belirlenmesi

İrfan Değirmenci[1], Cansu Özbayer[1], Medine Nur Kebapçı[2], Hülyam Kurt[1], Hasan Veysi Güneş[1]

[1]Eskişehir Osmangazi Üniversitesi, Tıbbi Biyoloji Anabilim Dalı, Eskişehir
[2]Eskişehir Osmangazi Üniversitesi, İç Hastalıkları Anabilim Dalı, Eskişehir

GİRİŞ VE AMAÇ: Tip 2 diyabet uzun süreli insülin direnci, insülin duyarlılığının azalması ve beta hücre yetmezliği sonucunda gelişen metabolik bir hastalıktır. Pankreasın Langerhans adacıklarında bulunan beta hücreleri insülin salgılayarak kan glukoz düzeyini dengeler. Beta hücrelerinden insülin salgısının bozulması veya beta hücre sayısının azalması tip 2 diyabete neden olur. Notch protein ailesi embriyonik gelişim ve doku homeostazında önemli rol oynayan bir protein ailesi olup, Notch sinyal yolağının pankreatik gelişim, beta hücre ölümü ve diyabet hastalığı için önemli role sahip olduğu belirlenmiştir. Araştırmamızda da Notch3’ün 4. ekzonunda yer alan rs1043994 varyantı ile tip 2 diyabet riski arasındaki ilişkiyi araştırmak amaçlanmıştır.

YÖNTEM: Çalışmamızda tip 2 diyabet hastası ve sağlıklı kontrol bireylerden kan örneği toplandı ve DNA izolasyon kiti ile DNA örnekleri izole edildi. Notch3 rs1043994 varyantı için G684A bölgesi PCR-RFLP yöntemi ile genotiplendirildi. 420bç’lik PCR ürünleri MwoI enzimi ile kesildi ve %3 agaroz jelde görüntülendi. 168bç’lik fragment A aleli için, 107bç’lik fragment G aleli için tanımlayıcı olarak kullanıldı. Sonuçlar SPSS ki-kare testi ile değerlendirildi.

BULGULAR: Tip 2 diyabetli bireyler ile kontrol bireylerin genotip dağılımları arasında önemli fark bulundu (p<0.001, ?=47.45). Diyabetik grupta genotip dağılımı GG: %31.0, GA: %62.0, AA: %7.0, kontrol grubu genotip dağılımı ise GG: %4.0, GA: %53.0, AA: %43.0 olarak belirlendi. Kontrol grubu alel frekansı G=61 (%30.5), A=139 (%69,5), (p<0.05) ve tip iki diyabet grubu alel frekansı G=124 (%62), A=76 (%38), (p=0.001) olarak belirlendi. Gruplara göre G aleli dağılımı ve A aleli dağılımında da anlamlı oranda fark bulundu (?=34.56, ?=25.24, p<0.001). G aleli varlığı kontrol grubunda %57.0, tip 2 diyabet grubunda ise %93.0 olarak belirlenirken A aleli varlığı kontrol grubunda %96.0, tip 2 diyabet grubunda %69.0 bulundu.

TARTIŞMA VE SONUÇ: Sonuçlarımız Notch3 rs1043994 varyantının tip 2 diyabet riski için önemli anlama sahip olduğunu gösterirken A aleli varlığının tip 2 diyabet gelişim riski ile ilişkili olduğu belirlendi.

Anahtar Kelimeler: Notch3, rs1043994, Snp, Tip 2 diyabet

P-292 [Metabolik hastalıklar]

Notch3 rs3815188 Genetik Varyantı ve Tip 2 Diyabet Riski

Cansu Özbayer[1], Medine Nur Kebapçı[2], Hülyam Kurt[1], Hasan Veysi Güneş[1], İrfan Değirmenci[1]

[1]Eskişehir Osmangazi Üniversitesi, Tıp Fakültesi, Tıbbi Biyoloji Anabilim Dalı, Eskişehir.
[2]Eskişehir Osmangazi Üniversitesi, Tıp Fakültesi, İç Hastalıkları Anabilim Dalı, Eskişehir.

GİRİŞ VE AMAÇ: Notch sinyal yolağı çok hücreli organizmalarda oldukça iyi korunmuş hücreler arası sinyal sistemidir. Bu sinyal sistemi embriyonik gelişim ve sonrasında hücre farklılaşmasını kontrol eden genetik mekanizmaların başında yer alır. Hücre döngüsü ve apoptozda da görevli olan Notch sinyali embriyonik dönemde normal pankreatik gelişim için gereklidir. Bu sinyalin bozulması, bozulmuş pankreatik gelişim ya da panreas hücrelerdeki artmış apoptoz sebebiyle diyabet gelişimine neden olur. Bununla birlikte Notch fonksiyonun bozulmasına neden olan mutasyonlar da birçok hastalık ile ilişkilendirilmiştir. Bizim çalışmamızın amacı da Notch3 rs3815188 varyantı ile tip 2 diyabet arasındaki ilişkiyi araştırmaktır.

YÖNTEM: Çalışmamız kapsamında ESOGÜ Tıp Fakültesi İç Hastalıkları Anabilim Dalı'na başvuran 100 tip 2 diyabet hastası ile 100 kontrol bireyden toplanan kanlardan DNA izolasyonu yapıldı ve rs3815188 varyantı PCR-RFLP yöntemi ile genotiplendirildi. Aci I enzimi ile kesim sonrasında ürünler %3 agaroz jelde yürütüldü ve görüntülendi. Belirlenen genotipler ki-kare testi ile değerlendirildi.

BULGULAR: Notch3'ün 3. ekzonunda yer alan C381T varyasyonu, 224bç'lik PCR-RFLP sonrasında T aleli varlığında 166, 38, 20bç'lik ürüne, C aleli varlığında ise 86, 80, 38, 20 bç'lik ürüne kesildi. Agaroz jelde 38 ve 20bç'lik ürünler görülmediğinden 166bç bant T aleli, 86 ve 80bç'lik bantlar C aleli indikatörü olarak kullanıldı. Sonuçlar karşılaştırıldığında tip 2 diyabetli bireylerin genotip dağılımları (CC: %69.0, CT: %22.0, TT: %9.0) ile kontrol bireylerin genotip dağılımları (CC: %21.0, CT: %76.0, TT: %3.0) arasında anlamlı oranda fark belirlendi (p<0.001, ?=58.35). Kontrol grubu alel frekansı C=118 (%59), T=82 (%41), (p<0.001) ve tip iki diyabet grubu alel frekansı C=160 (%80), T=40 (%20), (p=0.001) olarak belirlendi. Benzer şekilde tip 2 diyabetli bireylerdeki T aleli dağılımı (T-var: %31.0, T-yok: %69.0) ile kontrol bireylerin T aleli dağılımları (T-var: %78.0, T-yok: %22.0) arasında anlamlı oranda fark bulundu (p<0.001, ?=44.54).

TARTIŞMA VE SONUÇ: Sonuç olarak Notch3 rs3815188 varyantının tip 2 diyabet ile önemli oranda ilişkili olduğu ve CC genotip varlığı ve T aleli yokluğunun tip 2 diyabet gelişim riskini artırdığı belirlendi.

Anahtar Kelimeler: Notch3, Snp, Tip 2 diyabet, rs3815188.

P-293 [Metabolik hastalıklar]

Molekuler Tanılı Bir Fukozidoz Olgusu

Gözde Yeşil[1], Kanay Yararbaş[2], Serhat Güler[1], Ceren Tuncer[2], Yazgı Özger[2], Günay Karataş[2], Burcu Sağlam Ada[2], Ajlan Tukun[2]

[1]Bezmi Alem Vakfı Üniversitesi
[2]Düzen Laboratuvarlar Grubu

GİRİŞ VE AMAÇ: Fukosidoz, çok nadir görülen bir lizozomal depo hastalığıdır. Günümüze kadar 100'e yakın olgu bildirilmiştir. Hastalıktan sorumlu FUCA1 geninde mutasyon saptanan bir olgu sunulmuş özgün kranyal MR ve dismorfik bulguları tartışılmış ve hafif bulguların gözden kaçabileceğinin hatırlatılması amaçlanmıştır.

YÖNTEM VE BULGULAR: Ciddi astım kliniği, sık enfeksiyon, hafif kaba yüz nedeniyle yönlendirilen 3 yaşında erkek hastanın muayenesinde kızıl saç, diş eti hipertrofisi, orta derece motor ve kognitif gelişim geriliği, scrotal ve tüm gövdede yaygın anjiokeratom saptandı. Ön planda depo hastalığı düşünüldü. Hafif dizostozis multipleks dışında destekleyici laboratuar bulgusu mevcut değildi. Ancak çekilen Kranyal MR'da "kaplan gözü" olarak ta adlandırılan pallidal depozitlerle uyumlu görüntüler saptandı. Tüm bu bulgular ışığında fukosidoz tanısı ile yapılan FUCA1 geni dizi analizi sonucunda daha önce HGMD veri tabanında bildirilmiş olan Q32* nonsense mutasyonu homozigot olarak saptandı.

SONUÇ: Fukosidoz'un özellikle hafif tiplerinin ilk prezantasyonu sık enfeksiyon ve astım bulguları olabilir. Tipik depo hastalıklarının laboratuar bulguları görülmeyebilir. NBIA (Neurodegeneration with brain iron accumulation) grubu hastalıklara özgü kranyal MR görüntülemesine ek olarak anjiokeratomların saptanması fukosidozu akla getirmelidir.

Anahtar Kelimeler: Fukozidoz, FUCA1, Anjiokeratom, "tiger eye" bulgusu, lizozomal depo hastalıkları

P-294 [Mendelyen hastalıkların moleküler temeli]

Yeni Nesil DNA Dizi Analizi Tekniği ile Taranan FMF Olgularında MEFV Gen Mutasyonlarının Sıklığı

Duygu Aydin, Nilüfer Sertdemir, Büşra Nigiz, Pelin Canbaz, Merve Ertan, Elif Büşra Yılmaz, Naci Çine, Hakan Savlı

Kocaeli Üniversitesi, Tıbbi Genetik Anabilim Dalı, Kocaeli

GİRİŞ VE AMAÇ: Ailesel Akdeniz Ateşi (FMF (Familial Meditarian Fever)); aralıklı olarak tekrar eden ateş, karın, göğüs, eklem ağrıları, artrit ve zamanla amiloidoz gelişimi ile karakterize otozomal resesif geçişli bir hastalıktır. FMF' den sorumlu gen olan MEFV geni 16. kromozomun kısa koluna (16p13.3) lokalize olmuştur ve bu gen 10 ekzon bölgesine sahiptir. Çalışmamızda, Kocaeli Üniversitesi Tıbbi Genetik Anabilim Dalı Laboratuvarı'na Eylül 2012 – Haziran 2014 tarihleri arasında FMF tanısı almak için gönderilen 735 hasta yer almıştır. Yeni Nesil DNA Dizi Analizi tekniği ile taranan hastaların MEFV geninde saptanan mutasyonların sıklıklarının saptanması ve hastalık ön tanı kriterleri ile saptanan mutasyonların ilişkilerinin belirlenmesi amaçlanmıştır.

YÖNTEM: Yeni Nesil DNA Dizi Analizi tekniği genom üzerindeki çoklu sayıda hedef bölgenin veya tüm genomun dizilenmesi amacıyla yüksek veri çıkışlı dizileme teknolojisidir. Başlıca; DNA kütüphanesinin hazırlanması, emPCR ve DNA dizileme aşamalarından oluşmaktadır. Genetikteki en son ve duyarlı olan bu teknik ile klonlama yapılmaksızın 10 saat gibi kısa bir sürede MEFV geninin tümü taranabilmektedir.

BULGULAR: Toplam 735 hastanın 465'inde (%63) mutasyon saptanmış, 270'inde (%37) ise mutasyon saptanmamıştır. Yapılan analizler sonucu hastalarımızda en sık olarak R202Q, M694V, E148Q, M680I G/C, V726A mutasyonları sırasıyla %32,6 (n=240), %15,8 (n=116), %9,8 (n=72), %6 (n=45), %4,7 (n=35) oranlarında heterozigot, %9 (n=67), %5 (n=37), %0,2 (n=2), %0,95 (n=7), %0,3 (n=2) oranlarında homozigot olarak saptanmıştır.

TARTIŞMA VE SONUÇ: Tüm gen taramasıyla FMF hastalığında ender görülen mutasyonların ve polimorfizmlerin beraber saptanabilmeleriyle hastalıkta tanı gücünün artmış olabileceği düşünülmektedir. Bu teknik geniş hasta gruplarında kullanıldığında, Türk toplumuna ait mutasyon sıklık çalışmalarının daha anlamlı olacağı ve literatüre katacağı yarar bakımından oldukça önemli bir yer teşkil edebileceği düşünülmektedir.

Anahtar Kelimeler: FMF, MEFV geni, Mutasyon

P-295 [Mendelyen hastalıkların moleküler temeli]

The Necessity of Molecular Diagnostic Testing for Primary İmmunodeficiency Disorders (PIDs); Cases Based Review

Atıl Bişgin[1], Mustafa Yılmaz[2], Kadri Karaer[3], Derya Altıntaş[2], Gulbin Bingöl Karakoç[2]

[1]Medical Genetics Department of Balcali Clinics and Hospital, Cukurova University Faculty of Medicine, Adana, Turkey
[2]Department of Pediatric Allergy & Immunology, Cukurova University Faculty of Medicine, Adana, Turkey
[3]Intergen Genetic Diagnosis and Research Center, Ankara, Turkey

INTRODUCTION - OBJECTIVE: Primary immune deficiency disorders(PIDs) are a group of diseases that the genetic basis of many has been identified in the last few years. The traditionally diagnostics for PIDs have evolved from clinical evaluation, flow cytometric studies or western blotting. Although this is often sufficient to confirm the suspicion of certain PIDs, molecular tests are required to permit a conclusive diagnosis. Genetic counseling together with clinical evaluation plays a critical role in the appropriate use of these tests, which have great potential to improve treatment outcomes. In this review by our experiences, we outline the algorithm for PIDs and the clinical utility of molecular testing using cases referred to the Departments of Medical Genetics and Pediatric Immunology.

METHOD: We have designed a diagnostic algorithm and customized test panels via next-generation-sequencing by MiSeqSystem(Illumina). In-silico analysis for novel mutations was carried out using SIFT,Polyphen2 and MutationTaster.

RESULTS: The causative mutation was identified in only 18 out of 38 patients with suspected PIDs and 9 out of 12 patients with chronic granulomatous disease(CGD). More than that, the identified mutations in 10 out of 18 were novel mutations. Many of undiagnosed suspected patients(n=20 for PID, n=3 for CGD) whom immunophenotype and immunoglobulin profiles do not help to identify them may have had as yet uncharacterized mutations in other genes.

CONCLUSIONS: In summary, the availability of molecular genetic testing has profound implications for immunologists, patients and their families. The benefits of genetic testing are for diagnosis including the pre-symptomatic and screening, prevention including the prenatal and pre-implantation genetic diagnosis, treatment even including the gene therapy modalities, prognosis and research. Moreover, the application of molecular diagnosis has broadened the understanding PIDs. While allelic heterogeneity can result in varying phenotypic severity, phenotypically identical disorders can also have an entirely different genetic basis(genocopy). Mutation analysis thus is critical in modern disease classification.

Keywords: Primary immune deficiency disorders, molecular testing, next-generation sequencing, diagnostic algorithm, novel mutations

P-296 [Mendelyen hastalıkların moleküler temeli]

Bölgemizde İşitme Kaybı Olan Hastalarda GJB2-Connexin 26 Geninin Mutasyon Dağılımı

Sevcan Tuğ Bozdoğan[1], Gökhan Kuran[2], Özge Özalp Yüreğir[3], Hüseyin Aslan[4], Süheyl Haytoğlu[2], Akif Ayaz[3], Osman Kürşat Arıkan[2]

[1]Mersin Üniversitesi, Tıp Fakültesi, Tıbbi Genetik Anabilim, Mersin
[2]T.C. Sağlık Bakanlığı, Adana Numune Eğitim ve Araştırma Hastanesi, Kulak Burun Boğaz Servisi, Adana
[3]T.C. Sağlık Bakanlığı, Adana Numune Eğitim ve Araştırma Hastanesi, Genetik Tanı Merkezi, Adana
[4]Eskişehir Osmangazi Üniversitesi, Tıp Fakültesi, Tıbbi Genetik Anabilim, Eskişehir

GİRİŞ VE AMAÇ: Günümüze kadar tüm popülasyonlarda yapılan çalışmalarda Connexin 26 (GJB2) genindeki mutasyonlar non-sendromik otozomal resesif konjenital işitme kaybında önemli bir yere sahip olduğu görülmüştür. Connexin 26 geni ve mutasyon tipleriyle ilişkilendirilen işitme kaybını belirlemek için Adana ve çevresinde yasayan 77 non-sendromik işitme kayıplı birey çalışmaya alınmıştır.

YÖNTEM: İşitme kaybı ile başvuran, sendromik olmayan ve odyolojik değerlendirme sonucu çift taraflı ileri düzeyde sensorinöral işitme kaybı saptanan 1-45 yaşları arasında olan 45'i erkek toplam 77 hasta dahil edildi. Hastalardan alınan periferik kan örneklerinden Ticari kit ile manuel olarak DNA elde edildi. İlgili gen bölgesi kit protokolüne uygun olarak PCR ile çoğaltıldı. Elde edilen PCR ürünleri, DNA dizi analizi yöntemi ile dizilendi ve analiz edildi.

BULGULAR: 77 hastanın 16'sında homozigot veya heterozigot mutasyon saptanmıştır. Saptanan mutasyonlar tablo 1'de gösterilmiştir.

TARTIŞMA VE SONUÇ: Genel olarak GJB2 geninde bulunan en sık mutasyon olarak bilinen 35delG mutasyonu bizim bölgemizde de % 5,5 oranı ile en sık olarak görülmüş olup bunu bazı kaynaklarda polimorfizm olabileceği öne sürülen V27I(p.Val27Ile) mutasyonu takip etmiştir. Bu çalışma bölgemizden dizi analizi yöntemiyle yapılan ilk çalışma olduğu için, mutasyon dağılımını göstermek açısından sunulmaya değer görülmüştür.

Anahtar Kelimeler: Connexin, işitme kaybı, mutasyon

Tablo 1: Hastalarda saptanan mutasyonların alel frekansı olarak dağılımı

Mutasyon	Alel sayısı	Mutasyonlar içindeki yüzdesi	Tüm hastalar içindeki yüzdesi
35delG	8	30.8	5,5
V27I (p.Val27Ile)	6	23,1	4,2
E114G (p.Glu114Gly)	3	11,5	2,1
IVS1-1(G>A)	2	7.7	1,4
Val153Ile GTC>ATC	2	7.7	1,4
(delGAG) delE120	2	7.7	1,4
R184P (p.Arg184Pro)	2	7.7	1,4
T123N (p.Thr123Asn)	1	3,9	0,7

P-297 [Mendelyen hastalıkların moleküler temeli]

Farklı İki Mutasyon Birlikteliğine Bağlı HbH Hastalığı: Olgu Sunumu

Safiye Uluçay[1], Hamide Betül Gerik[1], Birnur Özkorucu[1], İsmet Aydoğdu[2], Fethi Sırrı Çam[1]

[1]Celal Bayar Üniversitesi Tıbbi Genetik Anabilim Dalı, Manisa
[2]Celal Bayar Üniversitesi Hematoloji Anabilim Dalı, Manisa

GİRİŞ VE AMAÇ: Alfa talasemi, yetersiz alfa globülin yapımı ile karakterize resesif kalıtımlı bir hastalıktır. Alfa globulin 16. kromozom kısa kolunda lokalize HbA1 ve HbA2 olmak üzere iki gen tarafından kodlanmaktadır. Her iki gende dört allelde delesyonel ve inaktivasyon mutasyonu içermesi durumunda karşımıza hidrops fetalis olarak çıkmaktadır. Üç allelin etkilendiği durumda ise talasemi klinik bulguları ile seyreden HbH hastalığı oluşmaktadır. Tek allelin mutasyon içerdiği durumda ise sessiz taşıyıcılık söz konusudur, klinik bulgu vermemektedir. İki allelin mutasyon oluşması durumunda alfa talasemi trait olarak tanımlanmakta ve izole hipokrom mikrositoz anemi ile seyretmektedir. Bu olgu sunumunda hafif klinik bulgularla seyreden üç allelde mutasyon tespit edilen Alfa talasemili olgunun sunulması amaçlanmıştır.

YÖNTEM: Olguda alfa talasemi açısından reverse hibridizasyona dayalı strip-passay yöntemi ile HbA1 ve HbA2 gen mutasyonları araştırılmıştır.

BULGULAR: Anemi, sarılık, dalak büyüklüğü, safra taşı öyküsü nedeniyle hematoloji bölümüne refere edilen 23 yaşında olgunun yapılan muayenesinde gözlerde subikterik görünüm, splenomegali saptanmıştır. Laboratuvar incelemelerinde RBC: 5.46 µL HGB: 11.9 gr/dl MCV: 71.8 fl WBC: 10 µl PLT: 238000 T.BİL: 3.3 mg/dl D.BİL: 0.9 mg/ml İ.BİL: 2.4mg/dl LDH: 495 U/L mevcuttu. HbA2 düzeyi 1,9 olan olguda diğer hemolitik anemi nedenleri dışlanmıştır.Mutasyon analizi sonucunda alfa1 geninde heterozigot -3.7 gen delesyonu ve HBA2 geninde c.178 G>C mutasyonu (Hb Zurich-Albisrieden) homozigot tespit edilmiştir.

TARTIŞMA VE SONUÇ: Nedeni açıklanamayan hemolitik anemi olguları alfa talasemi açısından değerlendirilmelidir.

Anahtar Kelimeler: Talasemi,mutasyon,hemolitik anemi

P-298 [Mendelyen hastalıkların moleküler temeli]

Tüm Ekzom Dizileme ile Tanımlanan Sensenbrenner Sendromu; Nadir bir Siliyopati, Yeni bir Mutasyon

İbrahim Akalın[1], Sarenur Yılmaz[1], Hüseyin Demirci[2], Mahmut Şamil Sağıroğlu[3], Pınar Turhan[4], Bayram Yüksel[5], Cengiz Candan[4]

[1]İstanbul Medeniyet Üniversitesi, Tıp Fakültesi, Tıbbi Genetik Anabilim, İstanbul
[2]Tübitak, Uekae Kriptoloji, Kocaeli
[3]Tübitak, Bilgem, İleri Genom ve Biyoenformatik Araştırmalar Merkezi, Kocaeli
[4]İstanbul Medeniyet Üniversitesi, Göztepe Eğitim ve Araştırma Hastanesi, Çocuk Nefroloji Kliniği, İstanbul
[5]Tübitak Marmara Araştırmalar Merkezi, Kocaeli

GİRİŞ VE AMAÇ: Kranioektodermal Displazi tip 1 (CED 1), Sensenbrenner Sendromu olarak da bilinen ve günümüze değin 50'den az vaka bildirilmiş oldukça nadir bir siliyopati hastalığıdır. Hastalık iskelet sistemi bulguları (dar toraks, proksimalekstremite kısalığı, brakidaktili), ektodermal bulgular (küçük ve seyrek diş yapısı, hipodonti, seyrek saçlar, ciltte laksite, anormal tırnak yapısı) ve tipik yüz görünümü (belirgin ve bombe alın, yüksek burun kökü, telekantus/epikantus, dolgun yanaklar, dışa dönük alt dudak) ile karakterizedir. Etkilenmiş bireylerin çoğunda erken çocukluk çağında son dönem böbrek yetmezliği ile sonuçlanan nefronoftizis önemli bir morbidite ve mortalite sebebidir. Otozomal resesif kalıtım şekline sahip olan CED-1'de intraflagellar transport proteini kodlayan IFT122, IFT121, IFT144,IFT4 genlerindeki mutasyonlar tanımlanmıştır.

YÖNTEM: Yeni nesil dizileme ile tüm ekzom analizi. Trio analizi

BULGULAR: Olgumuz 10 yaşında boy kısalığı, böbrek yetmezliği ve atipik yüz görünümü nedeniyle tarafımıza konsulte edilen 3. derece akraba evliliğinden doğan erkek bir hastadır. Fizik muayenesinde belirgin alın, bifrontal darlık, kaş distallerinde seyreklik, bilateral epikantus, hipertelorizm, geniş ve yüksek burun kökü, mikrognati, mikrodonti, oligodonti mevcuttu. Hastanın el boyları küçük, 5. parmaklarda bilateralklinodaktili, ayak 3. parmaklarda belirgin kısalık ve eklemlerinde hipermobilite tespit edildi. Kranial MR ile korpuskallozumda incelme, trigonosefali ve skafosefali saptandı. Yeni nesil dizileme yöntemi ile exom sekanslama yapılan hastada IFT122 geni 3. ekzonunda homozigot c.600T>A (I200N) mutasyonu tespit edildi.

TARTIŞMA VE SONUÇ: Günümüzde yeni nesil dizileme yönteminin kazandırdığı tüm ekzom analizleri ile tanısı güç konan nadir sendromların trio (anne, baba, çocuk) analizleri yapılarak oldukça hızlı bir şekilde yakalanması mümkün olmuştur. Bu olgumuzda TUBİTAK tarafından geliştirilen yeni bir trio analiz yazılımı ile anne babanın heterozigot olup probandda homozigot saptanan c. 600T>A değişikliği Sensenbrenner Sendromu'na sebep olan yeni bir mutasyon olarak saptanmıştır.

Anahtar Kelimeler: Sensenbrenner sendromu, siliopati, kraniyoektodermal displazi, böbrek yetmezliği, I200N, c.600T>A

Sensenbrenner sendromu

Hastada tipik yuz gorunumu, dis anomalileri ve parmaklarda bilateral klinodaktili ile parmak eklem cizgilerinin yoklugu

P-298/b [Mendelyen hastalıkların moleküler temeli]

Yüksek Ateş ile Klinik Bulgu Veren Brugada Sendromunda Homozigot H558R Mutasyonu

Gülser Esen Besli[1], Sema Yıldırım[2], İbrahim Akalın[3], Yusuf İzzet Ayhan[2], Merve Kişioğlu[2], Afig Berdeli[4]

[1]İstanbul Medeniyet Üniversitesi, Tıp Fakültesi, Çocuk Sağlığı ve Hastalıkları Anabilim, Göztepe Eğitim ve Araştırma Hastanesi, İstanbul
[2]İstanbul Medeniyet Üniversitesi, Göztepe Eğitim ve Araştırma Hastanesi, İstanbul
[3]İstanbul Medeniyet Üniversitesi, Tıp Fakültesi, Tıbbi Genetik Anabilim, İstanbul
[4]Ege Üniversitesi Tıp Fakültesi Çocuk Sağlığı ve Hastalıkları Anabilim, Moleküler Tıp Laboratuvarı, İzmir.

GİRİŞ VE AMAÇ:Brugada sendromu (BS), elektrokardiyografide (EKG) sağ dal bloğu ve sağ prekordiyal derivasyonlarda ST segment elevasyonu ile karakterize bir genetik hastalıktır. Sıklıkla otozomal dominant kalıtım göstermekle birlikte lokus heterojenitesi de görülebilmektedir. Vakaların yaklaşık üçte birinde kalp hücre membranında voltaj bağımlı Na+ kanalını kodlayan SCN5A genindeki farklı mutasyonlar tanımlanmaktadır. BS olan hastalar klinikte tamamen asemptomatik olabilecekleri gibi atipik göğüs ağrısı, senkop, çarpıntı, ventriküler taşikardi, ventriküler fibrilasyon ve ani ölüm şeklinde karşımıza çıkabilmektedir. Nadir görülmesi ve farklı mutasyonların saptanmış olması nedeni ile hastalarda mutasyon analizi genotip - fenotip ilişkisi kurulmasında büyük önem arzetmektedir.

YÖNTEM:Yüksek ateş sırasında göğüs ağrısı olan ve tipik EKG bulguları ile Brugada Sendromu tanısı konulan 9 yaşında erkek olgu sunulmuştur. Sanger dizileme ile SCN5A mutasyon analizi.

BULGULAR:Daha önce bilinen kalp hastalığı olmayan 9 yaşında erkek hasta, yüksek ateş ve göğüs ağrısı şikayeti ile çocuk acil servisimize başvurdu. Fizik muayenede; ateş 39,5 0C, diğer vital bulguları normal, orofarenks hiperemisi dışında patoloji saptanmadı. Telekardiyografi normal değerlendirildi. Laboratuvar analizinde CK-MB ve troponin I düzeyleri normal idi. EKG'de sağ dal bloğu paterni, V1 ve V2 derivasyonlarında çatı tarzında >2 mm ST elevasyonu mevcuttu. Ekokardiyografi ile yapısal kalp hastalığı saptanmadı. Tipik EKG bulguları ve ailede ani kardiyak ölüm hikayesi olması üzerine BS tanısı kondu. Hastanın antipiretik tedavi ile ateşi kontrol altına alındıktan sonra tüm EKG bulguları normale döndü. Yapılan genetik incelemesinde SCN5A geninde homozigot H558R mutasyonu saptandı.

TARTIŞMA VE SONUÇ: BS nadir görülmesi ve farklı mutasyonların hastalık ile ilişkilendirilmiş olması nedeni ile hastalarda mutasyon analizi

genotip - fenotip ilişkisinin kurulması açısından büyük önem arz etmektedir. Olgumuz, tek başına homozigot H558R mutasyonu ile ilişkilendirilmiş BS tanılı literatürdeki ilk olgudur.

Anahtar Kelimeler: Brugada sendromu, elektrokardiyografi, çocuk, ateş, H558R mutasyonu

P-299 [Farmakogenetik]

Ailesel Akdeniz Ateşi (FMF) Tespit Edilen Olgularda TLR-2, TLR-4, MDR1, SAA1 Gen Polimorfizimlerinin Amiloidozis ve Kolşisin Direnci Gelişimi Üzerine Olan Etkisi

Zeynep Ocak[1], Muradiye Acar[2], Tarık Ocak[3], Özdal Etlik[4], Hasan Doğan[5], Esra Gündüz[2], Mehmet Gündüz[2]

[1]Abant İzzet Baysal Üniversitesi Tıp Fakültesi, Tıbbi Genetik Anabilim Dalı, Bolu
[2]Turgut Özal Üniversitesi Tıp Fakültesi, Tıbbi Genetik Anabilim Dalı, Ankara
[3]Abant İzzet Baysal Üniversitesi Tıp Fakültesi, Acil Tıp Anabilim Dalı, Bolu
[4]Burç Genetik Tanı Merkezi, Merter Is¸ Merkezi, 34169 Istanbul
[5]Atatürk Üniversitesi, Tıbbi Biyoloji Anabilim Dalı, Erzurum

GİRİŞ VE AMAÇ: Familial Mediterranean fever (FMF) (Ailesel Akdeniz Ateşi), tekrarlayan ataklarla görülen ateş, peritonit, plörit, artrit veya erizipel şeklinde cilt lezyonları ile karakterize otozomal resesif geçiş gösteren kalıtsal bir hastalıktır. FMF hastalığında görülen amiloidozu önlemek ve atakları engellemek amacıyla kullanılan ve bilinen en etkili ilaç kolşisindir. Buna rağmen hastaların %5-10'unda kolşisine cevap gelişmemektedir. Tedavisiz veya kolşisin direnci nedeniyle tedaviye yanıtsız vakalarda son dönem böbrek yetmezliği oluşabilmektedir. Bu hastalarda kolşisin direnci ve amiloidoz gelişimine yol açabilecek genetik faktörlerin erken dönemde belirlenmesi diyaliz ve organ transplantasyonu ihtiyacını azaltabilir.

YÖNTEM: Çalışmamızda amiloidoz ve/veya kronik böbrek yetmezliği gelişmiş moleküler genetik çalışmalarla FMF tanısı konan 100 hasta değerlendirilmiştir. Kontrol grubu olarak böbrek tutulumu ve amiloidoz bulunmayan 100 FMF hastası alınmıştır. Hasta ve kontol grubunda MDR1 3435C/T, SAA1, TLR2 Arg753Gln, TLR4 Asp299Gly ve Thre399Ile polimorfizmleri uygun primer proplar kullanılarak Real Time PCR tekniği ile çalışılmıştır. Polimorfizm tespit edilen numunelerin analiz sonuçları çift yönlü DNA sekanslama analizi ile doğrulanmıştır.

BULGULAR: Çalışmamız sonucunda hasta grubumuzda kontrol grubuna göre MDR1, SAA gen polimorfizmleri açısından İstatistiksel olarak (Mann-Whitney p=0,0001) anlamlı değişiklik saptanmıştır.

TARTIŞMA VE SONUÇ: MDR1 geni, kemoterapötik ajanlara karşı gelişen çoklu ilaç direncinde rol oynamanın yanı sıra pek çok ilaç ve ksenobiyotiğin farmakokinetiklerini de etkilemektedir. SAA genindeki değişiklikler amiloidoz, ateroskleroz ve romatoid artrit gibi pek çok kronik inflamatuar hastalıkta gösterilmiştir. İnflamasyon esnasında SAA düzeyi, SAA1 alfa/alfa gen polimorfizmi, etnik köken ve homozigot M694V mutasyonu tarafından etkilenmektedir. Bu nedenle kolşisin tedavisine başlanmadan önce hastanın MDR1 ve SAA1 genleri açısından değerlendirilmesi gereklidir. Bu hem hastanın doğru bir tedavi almasını hem de ilaç direnci var ise gereksiz ilaç kullanımının önüne geçilebilmesi açısından önemlidir.

Anahtar Kelimeler: amiloidoz,kolşisin, MDR1

Hasta ile kontrol grubu allel frekansları

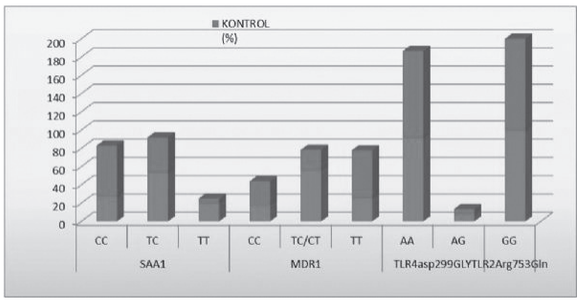

P-300 [Farmakogenetik]

Metotreksat Kullanan Romatoid Artrit Hastalarında MTHFR C677T ve A1298C Polimorfizmlerinin İlaç Etkinliği ve Toksisitesi Üzerine Etkisi-İlk Bulgular

Sinan Dündar[1], Aylin Rezvani[2], Rıfat Bircan[3]

[1]Okan Üniversitesi, SHMYO, Patoloji Laboratuvar Teknoloji Bölümü, İstanbul
[2]Bezmialem Vakıf Üniversitesi, Tıp Fakültesi, Fizik Tedavi ve Rehabilitasyon Anabilim Dalı, İstanbul
[3]Namık Kemal Üniversitesi, Fen-Edebiyat Fakültesi, Biyoloji Bölümü, Moleküler Biyoloji ve Genetik Anabilim Dalı, Tekirdağ

GİRİŞ VE AMAÇ: Romatoid artrit (RA) zamanla birçok eklemde iltihaba neden olan, etiyolojisi tam olarak bilinmeyen bir otoümmün hastalıktır. RA, son yıllarda yaygın olarak hastalık modifiye edici antiromatizmal ilaçlardan olan Methotrexate (MTX) ile tedavi edilmeye başlanmıştır. Özellikle, Metilentetrahidrofolat redüktaz (MTHFR) C677T ve A1298C polimorfizmlerinin MTX metobolizması ile ilişkili olduğunu süren çalışmalar literatürde mevcuttur. Bunanla beraber konu ile ilgili olarak literatürde yer alan ve çeşitli toplumlar üzerinde yapılan genetik çalışmalara ait veriler arasında bir uyumsuzluk söz konusudur. Bu nedenle, yapılan bu çalışmayla Türk toplumunda, MTHFR C677T ve A1298C polimorfizmlerinin RA hastalarında MTX'in etkinliği ve ilaç toksisitesi üzerine etkisinin olup olmadığının araştırılması amaçlanmıştır.

YÖNTEM: Çalışmada, Eylül 2010 ile Haziran 2013 tarihleri arasında Bezmi Alem Vakıf Üniversitesi Romatoloji servisinde tedavi olan 88 RA hastasından kan örnekleri alınmış, DNA izolasyonu standart fenol-kloroform yöntemi ile gerçekleştirilmiştir. Hastalara ait MTHFR genotiplerinin tespit edilmesi amacıyla PZR-RFLP yöntemi uygulanmıştır. Elde edilen verilerin istatistiksel analizi PASW® statistics 18 for Windows programı kullanılarak yapılmıştır.

BULGULAR: Yapılan bu çalışmada enaz bir yan etki görülen 11 birey ile herhangi bir yan etki görülmeyen 77 bireye ait MTHFR C677T ve A1298C genotipleri karşılaştırıldığında MTHFR C677T ve A1298C genotipleri ile ilaç toksisitesi arasında ilişkiyi gösteren herhangi bir istatistiksel fark saptanmamıştır (P değerleri, MTHFR 677CC için 0,235; 677TC için 0,283; 677TT için 0,526; MTHFR 1298 AA için 0,906; 1298 AC için 0,906; 1298AA için 0,686'dır) Ayrıca çalışmaya dahil edilen RA hastalarına ait hastalık aktivite parametrelerinin (HAQ, DAS28, ESR, CRP) MTHFR C677T ve A1298C polimorfizmlerine göre dağılımları incelendiğinde genotipler arasında istatistiksel olarak anlamlı bir farklılık saptanmamıştır.

TARTIŞMA VE SONUÇ: Sonuç olarak, yapılan bu çalışmada MTHFR C677T ve A1298C polimorfizmlerinin RA hastalarında MTX ilaç etkinliği ve ilaç toksisitesi ile ilişkisinin bulunmadığı gözlemlenmiştir. Ancak çalışma kapsamına alınan hasta örneklem sayısının yetersiz olması nedeniyle Türk toplumunda RA hastalarında MTHFR C677T ve A1298C polimorfizmlerinin MTX etkinliği ve ilaç toksisitesi ile ilişkisinin belirlenebilmesi için daha kapsamlı çalışmalara ihtiyaç bulunmaktadır.

Anahtar Kelimeler: Metotreksat, romatoid artrit, MTHFR C677T ve A1298C polimorfizmi

P-301 [Prenatal, perinatal tanı ve üreme genetiği]

49,XXXXX,15PS+[2]/46,XX, 15PS+[48] Karyotipli Hastanın Obstetrik Öyküsü

Muhammer Özgür Çevik[1], Ömer Faruk Karaçorlu[1], Mehmet Selçuk Tabak[2], Haydar Bağış[1]

[1]Adıyaman Üniversitesi Tıp Fakültesi Tıbbi Genetik Anabilim Dalı
[2]Adıyaman Üniversitesi Tıp Fakültesi Kadın Hastalıkları ve Doğum Anabilim Dalı

GİRİŞ VE AMAÇ: Habitüel abortus, gebeliğin 20. haftasından önce üç veya daha fazla ardı sıra tekrarlayan gebelik kaybı olarak tanımlanmaktadır. Etiyolojisinin %40'ının sebebi bilinmemekle birlikte, %20 oranda genetik faktörler sorumlu tutulmaktadır. Ebeveynler veya fetüsteki yapısal-sayısal kromozom anomaliler, tahmini olarak genetik kökenli tüm vakıaların yüzde ellisinden sorumlu tutulmaktadır.Ayrıca, tekrarlayan gebelik kaybı görülen ailelerde trombofili insidansı %60'lara kadar çıkabilmektedir. Dolayısıyla, hem trombofili faktörleri hem de annenin sitogenetik mozaisizmi düşük riskine sebep olabilmektedir. Biz bu raporumuzda, annenin periferik kandan yapılan ilk karyotiplemesinde %4 oranında pentazomi gösterdiği bir olguyu araştırdık, genetik danışmanlık açısından yaklaşımımızı dikkate değer bulduğumuz için paylaşmak istedik.

YÖNTEM: Genetik danışmanlık, DNA dizi analizi, periferik kandan kromozom analizi, HI-SKY Spektral Koryotipleme

BULGULAR: 38 yaşında, tekrarlayan gebelik kaybı hastasının periferik kandan elde edilen ilk karyotip analizinde (49,XXXXX,15PS+[2]/46,XX, 15PS+[48]) %4 oranında pentazomiye rastlanılmıştır, tekrar periferik kan kültürü yöntemiyle sitogenetik analiz yapıldığında 46,XX[50] şeklinde normal karyotipe rastlanmış, şüphe üzerine HI-SKY karyotipleme yaptırılmış, sonucu normal karyotip olarak raporlanmıştır. Trombofili panelinde ise FAKTÖR V H1299R mutasyonu açısından heterozigot 1299HR, FAKTÖR V LEIDEN mutasyon analizi açısından heterozigot 1691GA, MTHFR A1298C açısından heterozigot 1298AC, MTHFR C677T açısından heterozigot 677CT, PAI-SERPINE1 mutasyon analizi sonucu 4G/4G homozigot, ß FİBRİNOGEN-455 G>A açısından heterozigot 455G>A olduğu görülmüştür.

TARTIŞMA VE SONUÇ: İlk karyotip analizinde (49,XXXXX,15PS+[2]/46,XX, 15PS+[48]) %4 oranında pentazomiye rastlanılan, G5P0YOA5 şeklinde 5 düşüğü bulunan hastada, tekrar edilen karyotip analizi 46,XX[50] şeklinde %100 normal karyotip olarak gelmiş, şüphe üzerine HI-SKY karyotipleme yapılmış, bunun sonucu normal çıkmıştır. Ancak hastanın kardiyovasküler risk analizi paneline (trombofili paneline) baktığımızda, kanın hemodinamik yapısını etkileyen enzimleri kodlayan genlerde birçok heterozigot mutasyon olduğunu saptadık. Literatürde, periferik kandan elde edilen lenfosit mozaisizmine bağlı tekrarlayan gebelik kayıpları bildirilmiştir. Karyotip analizi sonucunda yüzdesi düşük pentazomilerin detaylı araştırılması, gerekirse testin tekrar edilmesi, ancak karyotip normal çıkarsa habitüel abortus öyküsü için mutlaka trombofili panelinin göz önünde tutulması gerektiği düşüncesindeyiz.

Anahtar Kelimeler: 49 XXXXX, habitüel abortus, lenfosit mozaisizmi, pentazomi, sitogenetik, trombofili

P-302 [Prenatal, perinatal tanı ve üreme genetiği]

Rat Over Dokusuna Kinakrin, Eritromisin ve Tetrasiklin Uygulamasının, Antioksidan, Apoptotik ve Antiapoptotik Gen Ekspresyonları ile miR-15b, miR-21, miR34a ve miR-98 ekspresyonları Üzerine Etkileri

Murat Kara[1], Önder Yumrutaş[2], Remzi Atilgan[3], Melike Baspinar[3], Ekrem Sapmaz[4]

[1]Muğla Sıtkı Koçman Üniversitesi,Tıp Fakültesi, Tıbbi Genetik Anabilim, Muğla
[2]Adıyaman Üniversitesi, Tıp Fakültesi, Tıbbi Biyoloji Anabilim Dalı, Adıyaman
[3]Fırat Üniversitesi Tıp Fakültesi, Kadın Doğum ve Jinekoloji Anabilim, Elazığ
[4]Fırat Üniversitesi Tıp Fakültesi, Histoloji ve Embriyoloji Anabilim, Elazığ

GİRİŞ VE AMAÇ: Bu çalışmanın amacı, non cerrahi sterilizasyonda kullanılan kinakrin, eritromisin ve tetrasiklin uygulaması sonrasında, antioksidan, apoptotik ve antiapoptotik gen ekspresyonları ilemiR-15b, miR-21, miR34a ve miR-98 ekspresyon seviyelerinin değerlendirilmesidir

YÖNTEM: Bu çalışmada toplam 28 adet Wistar albino 12-14 haftalık 200-220 g dişi ratlar kullanılmıştır. Daha sonra bu fareler 4 gruba ayrılmıştır; kontrol, kinakrin, eritromisin ve tetrasiklin grupları. Kinakrin, eritromisin ve tetrasiklin'in belirli dozlardauygulanması sonrasında mRNA ve miRNA lar uygun protokollerle over dokusundan izole edilmiştir. Ekspresyon seviyeleri Real-Time PCR aracılığı belirlenmi ve sonuçlar normalizasyon metodu ile hesaplanmıştır.

BULGULAR: Antioksidan, apoptotik ve antiapoptotik genler (GSR, GRX3, SOD1, RAI-NOS, HSP7, BAX, Bcl-2, CASP3 and MDH1), ayrıca miR-15b, miR-21, miR34a ve miR-98'ün ekspresyon seviyeleri uygulama sonrası over dokusunda değerlendirilmiştir. Uygulama gruplarının ekspresyon seviyeleri kontrolle kıyaslandığında genel bir artış gözlenmekle birlikte, sadece kinakrin grubunda, SOD1 ekspresyon seviyesindeki artış istatistiksel olarak anlamlı bulunmuştur ($p<0.05$). Ayrıca tüm gruplar içerisinde sadecemiR34'ün ekspresyonunda istatistiksel olarak önemli bir artış belirlenmiştir.

TARTIŞMA VE SONUÇ: Sonuç olarak,bu çalışmanın sonuçları göstermektedir ki, non-cerrahi sterilizasyonda kullanılan bu maddelerin uygulama dozları over dokusundaki antioksidan, apoptotik ve antiapoptotik genler üzerine zayıf şekilde etki etmektedir. Bununla birlikte apoptosiste önemli bir rol oynayan miR34 ekspresyonunun gruplarda artış göstermesi ile ileriki çalışmalara yol göstereceği düşünülmektedir.

Anahtar Kelimeler: Non cerrahi sterilizasyon, kinakrin, eritromisin, tetrasiklin, antioksidan, apoptotik

P-303 [Prenatal, perinatal tanı ve üreme genetiği]

Erkek İnfertilitesi ile Spermatogenez Gen Polimorfizmlerinin İlişkisi

Zeynep Ocak[1], Muradiye Acar[2], Uğur Uyeturk[3], Esra Gündüz[2], Mehmet Gündüz[2]

[1]Abant İzzet Baysal Üniversitesi Tıp Fakültesi, Tıbbi Genetik Anabilim Dalı, Bolu
[2]Turgut Özal Üniversitesi Tıp Fakültesi, Tıbbi Genetik Anabilim Dalı, Ankara
[3]Abant İzzet Baysal Üniversitesi Tıp Fakültesi, Üroloji, Anabilim Dalı, Bolu

GİRİŞ VE AMAÇ: İnfertilite dünya genelindeki çiftlerin %15'ini etkilemektedir. Etkilenmiş çiftlerin yaklaşık %50'sini oluşturan erkek kaynaklı infertilite çok sayıda hastalık ve çevresel etkenler nedeniyle oluşabilmektedir. Bilinen faktörlerin aksine teknolojideki gelişmelere rağmen açıklanamayan erkek infertilite nedenlerinin oranı giderek artış göstermektedir. Erkek infertilitesinin büyük bir kısmına eşlik eden idiyopatik azoosperminin ve şiddetli oligozoosperminin genetik alterasyonlar sonucu oluştuğu varsayılmaktadır. Bu nedenle, infertil çiftlere daha etkili çözümler oluşturulabilmesi için erkek infertilitesinin altında yatan genetik nedenlerin belirlenmesi gerekmektedir. Testislerde eksprese edilen ART3'ün spermatogenezin kontrolünde, spesifik hücre fonksiyonları ve germ hücre somatik hücre interaksiyonunda etkili olabileceği bildirilmiştir. Benzer şekilde H2BFWT geninin testislerde fazla eksprese edildiği, postmayotik transkripsiyonel kaskadın aktifleştirilmesinde, kromozom reorganizasyonunda ve sperm spesifik kromozom yapısının oluşmasında önemli bir role sahip olabileceği belirtilmektedir.

YÖNTEM: Araştırma için kromozom anomalisi ve Y kromozom mikrodelesyonundan bağımsız infertilite tanısı alan 100 hasta ve sağlıklı fertil 100 kontrol grubu değerlendirilmiştir. Hasta ve kontrol grubunun genotiplemeleri Real Time PCR tekniği ile ART3: ART3-SNP25 (rs6836703) H2BFWT-5'UTR:

-9C>T (rs7885967) mutasyon belirleme kitleri (Roche Diagnostic, GmbH, Mannheim, Almanya) kullanılarak yapılmıştır.

BULGULAR: Hastalarımızın yaş ortalaması 34.9 ± 17.7 olarak hesaplanmıştır. Çalışmamızda ADP-ribosyltransferase 3 (ART3) genindeki G>A tek-nukleotid polimorfizmine (rs6836703) bakılmış ve istatistiksel olarak gruplar arasında anlamlı farklılık bulunmuştur. Hasta grubunda %38 heterozigot mutant allel, %15 homozigot mutant allel bulunmuşken sağlıklı kontrol grubuda sadece 1 kişide %0.5 heterozigot mutant allel tespit edilmiştir ($p<0.05$). Yine çalışmaya dahil edilen bireylerde H2BFWT(rs7885967) polimorfizmi incelenmiş ve hasta grubunda %15 heterozigot mutant allel, %9 homozigot mutant allel bulunmuşken sağlıklı kontrol grubunda sadece homozigot normal allel tespit edilmiştir ($p<0.05$).

TARTIŞMA VE SONUÇ: Çalışmamızdan elde ettiğimiz sonuçlar her iki geninde spermatogenez ve azospermi oluşumunda önemli rolleri olabileceğini göstermektedir. İnfertilite kliniklerine ve İVF merkezlerine başvuran hastalar bu parametreler açısından değerlendirilmelidir. Bu çalışmaların infertilite mekanizmasının daha iyi anlaşılması ve gelişen teknoloji ile birlikte infertilite problemi yaşayan çiftlere ekonomik olarak daha uygun yöntemlerin oluşturulmasına katkı sağlayacağını düşünmekteyiz.

Anahtar Kelimeler: ART3, infertilite, H2BFWT

P-304 [Prenatal, perinatal tanı ve üreme genetiği]

Col4a1 and Col4a2 Gene Analysis in Two Patients with Schizencephaly

Burhan Balta[1], Mehmet Serdar Kütük[2], Hirotomo Saitsu[3], Murat Erdoğan[1], Aslıhan Kiraz[1], Mehmet Dolanbay[2]

[1]Department of Medical Genetics, Kayseri Training and Research Hospital,Kayseri,Turkey
[2]Department of Obstetrics and Gynecology, Erciyes University, Kayseri, Turkey
[3]Department of Human Genetics, Graduate School of Medicine, Yokohama City University, Yokohama, Japan

INTRODUCTION - OBJECTIVE: Schizencephaly is a disorder of cerebral cortical development characterized by a unilateral or bilateral full thickness clefts extending from the ventricle to the cortical surface. Type 4 collogens are basement membrane proteins that are expressed in all tissues including to the vasculature.COL4A1 and COL4A2 are the most abundant type 4 collogens.

METHOD: We have performed exom sequencing and search for mutations in COL4A1 and COL4A2 genes in two schizencephaly patients.

RESULTS: No pathogenic mutations were idendified.

CONCLUSIONS: Hemolytic anemia is frequent detected in cases with COL4A1 muations. Our two patients have mental retardation and epileptic seizures, have not hemolytic anemia. EMX2,SIX3,SHH are other identified genes mutations that cause schizencephaly. We suggest that clinical features can play a role in determination of responsible mutations.

Keywords: Schizencephaly,exom sequencing,COL4A1 and COL4A2,type 4 collogens.

P-305 [Prenatal, perinatal tanı ve üreme genetiği]

Prenatal Diagnosis of a {de novo} Partial Trisomy 17q associated With İncreased Nuchal Translucency, Hypoplastic Left Heart Syndrome, Cerebral Anomalies

Mehmet Türe[1], Şebnem Özemri Sağ[1], Tuna Gülten[1], Betül Eser[2], Serdar Şahintürk[1], Bilge Çetinkaya[3], Tahsin Yakut[1]

[1]Department of Medical Genetics, Uludag University, Bursa,Turkey
[2]Department of Medical Genetics, Balıkesir University, Balıkesir, Turkey
[3]Department of Obstetrics and Gynaecology, Uludag University, Bursa,Turkey

INTRODUCTION - OBJECTIVE: Partial trisomy of distal 17q is rare. Until now, 32 cases of partial trisomy for the distal region of 17q were reported. Our case has multiple anomalies, such as increased nuchal translucency, hypoplastic left heart syndrome and cerebral anomalies by routine prenatal ultrasonografic screen.

METHOD: We present the case of a 32 year old woman who was referred at 13 weeks' gestation to our genetic diagnostic center. Chorionic villus sampling (CVS) was performed at 13 weeks' gestation, to determine the fetal karyotype. Cytogenetic analysis showed a 46,XX,add(4)(p16)[9]/46,XX[11] mosaic karyotype. The parents' karyotypes were normal. Amniocentesis was performed at 18+3 weeks' gestation. Chromosomes were analyzed with Giemsa banding at the resolution level of 400-500 bands.

RESULTS: The karyotype was determined as 46,XX,der(4)(17qter?17q21: : 4pter?4qter)dn (Fig. 1). Cytogenetic results performed with fluorescent in situ hybridization (FISH) analysis. The parents decided to terminate the pregnancy. The fetus terminated at 20 weeks of gestation.

CONCLUSIONS: The 4p terminal deletion was not determined by FISH with the 4p telomere probe so we considered that the clinical findings of our case associated with partial trisomy 17q. Our case is the first reported case of a {de novo} derivative chromosome 4 arising from partial trisomy for the distal region of 17q. We have reported this case to contribute to the literature and to provide benefit in the genetic counceling.

Keywords: Derivative chromosome, FISH, Prenatal diagnosis,Trisomy

Fig.1

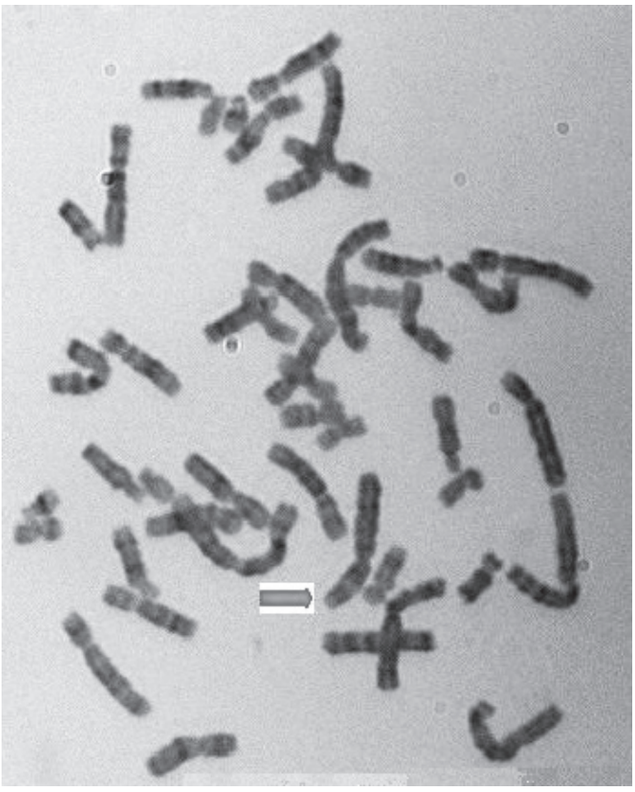

The karyotype was determined as 46,XX,der(4)(17qter ï,®17q21: : 4pterï,®4qter) dn

P-306 [Prenatal, perinatal tanı ve üreme genetiği]

de novo Perisentrik İnversiyon inv(2)(p11.2q13)' ye Sahip Prenatal Dönemde Belirlenmiş Bir Olgu Sunumu

Zafer Çetin[1], Sezin Yakut[2], Cem Sanhal[3], Birsen Karaman[4], İnanç Mendilcioğlu[3]

[1]SANKO Üniversitesi, Tıp fakültesi, Tibbi Biyoloji Anabilim Dalı, Gaziantep.
[2]Akdeniz Üniversitesi,Tıp Fakültesi, Tıbbi Biyoloji ve Genetik Anabilim Dalı, Antalya.
[3]Akdeniz Üniversitesi, Tıp Fakültesi, Kadın Hastalıkları ve Doğum Anabilim Dalı, Antalya.
[4]İstanbul Üniversitesi, Tıbbi Genetik Anabilim Dalı, Çocuk Sağlığı ve Hastalıkları Enstitüsü, İstanbul.

GİRİŞ VE AMAÇ: 2 numaralı kromozomun yaygın olarak görülen perisentrik inversiyonu inv(2)(p11.2q13) genellikle ailesel geçişli olup klinik açıdan önemsiz olarak değerlendirilmektedirler. Bu kırık noktalarına sahip 2 numaralı kromozomun de novo perisentrik inversiyonları ise nadir olarak gözlenen bir bulgudur. Bu çalışmada, prenatal dönemde belirlenmiş olan de novo perisentrik inversiyona olan inv(2)(p11.2q13)'ye sahip bir olgunun sunulması amaçlanmıştır.

YÖNTEM: 20 yaşında olan olgumuz gebeliğinin 17. haftasında anormal serum biyokimya test sonuçları nedeniyle amniyosentez uygulanması amacıyla bölümümüze başvurmuştur. Belirlenmiş olan kromozom anomalisinin ailesel geçiş gösterip göstermediğinin belirlenebilmesi amacıyla anne-baba'ya periferik kandan kromozom analizi uygulanmıştır. İnversiyon kırık noktalarında yer alabilecek olası mikrodelesyon veya mikroduplikasyonların dışlanabilmesi için amniyosentez ile elde edilen amniyon hücrelerinde elde edilmiş olan genomik DNA örneği array-CGH yöntemi ile incelenmiştir.

BULGULAR: Amniyosentez ile elde edilen amniyon hücrelerinin konvansiyonel sitogenetik yöntemler ile incelenmesi sonucunda 2 numaralı kromozomlardan birinde perisentrik inversiyon inv(2)(p11.2q13) gözlenmiştir. Anne ve babanın kromozomları normal olarak bulunmuştur. Literatürde 2 numaralı kromozomun de novo perisentrik inversiyonları nadir olarak bildirildiğinden kırık noktalarında olası mikrodelesyon veya mikroduplikasyonların dışlanması için amniyotik sıvı örneğinden elde edilen DNA array-CGH yöntemi ile incelenmiş ve sonuçlar normal olarak değerlendirilmiştir. Verilen genetik danışma sonrasında aile gebeliğin devamına karar vermiştir. Miadında doğan bebeğin doğum sonrası fizik muayenesinde herhangi bir anomali gözlenmemiştir.

TARTIŞMA VE SONUÇ: Bulgularımız, prenatal dönemde belirlenmiş olan de novo inv(2)(p11.2q13) perisentrik inversiyonuna sahip olgularda kırık noktalarındaki olası mikrodelesyon ve duplikasyonların dışlanması için moleküler karyotipleme tekniklerinin uygulanmasının gerekliliğini göstermektedir. Olgu, moleküler karyotipleme analizlerinin uygulanmış olduğu ilk prenatal dönemde belirlenmiş de novo inv(2)(p11.2q13)'ye sahip olgu olması nedeniyle sunulmuştur.

Anahtar Kelimeler: Prenatal tanı, İnversiyon, array-CGH

P-307 [Prenatal, perinatal tanı ve üreme genetiği]

Recurrent Fetal Loss family with Translocation t(18;19) (p11.2;p13.1) and its Clinical Implications

Hasan Simsek, Elmar Mamadov, Ayberk Turkyilmaz, Kenan Delil, Bilgen Bilge Geckinli, Ahmet Ilter Guney, Mehmet Ali Soylemez, Pınar Ata

Medical Genetics Department, Marmara University, Istanbul

INTRODUCTION - OBJECTIVE: A 30-year-old married female with one healthy child applies to the medical genetics outpatient clinic for the evaluation of recurrent fetal loss. Chromosomal analysis revealed a t(18;19)(p11.2;p13.1) translocation. For proper genetic counselling, patient's parents, husband, and healthy child were also tested for chromosomal abnormalities.

METHOD: After a careful evaluation a 30-year-old woman without a history of any disease applied to outpatient clinic of medical genetics department for the assessment of recurrent fetal loss. They had a healthy 9-year-old child and 4 successive miscarriages, all occurring at 5-6 weeks of pregnancy. First three abortions were spontaneous; the last was therapeutically induced (2.5 months ago). Patient has no medication use and smoking history, alcohol use, allergy, or surgery. Family history revealed a sister with a known recurrent fetal loss (four miscarriages) and an early death of a male child from epileptic seizures at 6 years of age. Chromosomal analysis was performed for the patient's sister, parents, healthy child and husband. Translocation at t(18;19)(p11.2;p13.1) was found in patient's sister and mother. Complete pedigree of the patient is shown in Figure 1.

RESULTS: Chromosomal analysis was performed and t(18;19)(p11.2;p13.1) translocation was established. Questions concerning the ability of a patient to have a successful pregnancy and the risk of an affected child were raised. After genetic counseling, patient was advised to perform PGD and subsequent IVF to prevent the possibility of having an affected child or a miscarriage.

CONCLUSIONS: Probability of having a child with febrile seizures, would be 25%, which is possible if the child inherits the abnormal chromosome 18 (50%) without inheriting the other translocated chromosome (50%). Probability of having a healthy child, on the other hand, would results from either the child inheriting both of the affected chromosomes (18' and 19') from the mother or inheriting both of the normal chromosomes from the mother.

Keywords: Frequent fetal loss, translocation, febrile seizures

Pedigree of our case

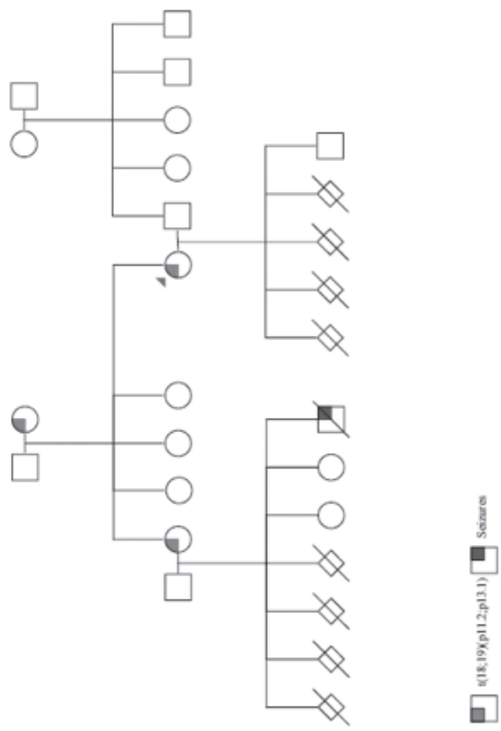

P-308 [Prenatal, perinatal tanı ve üreme genetiği]

Ektopik Gebelik Belirtileri Veren Ailesel Akdeniz Ateşi (FMF) Nöbeti: MEFV Geni R202Q Heterozigot Mutasyon Genotipi

Muhammer Özgür Çevik[1], Mustafa Kaplanoğlu[2], Haydar Bağış[1]

[1]Adıyaman Üniversitesi Tıp Fakültesi Tıbbi Genetik Anabilim Dalı
[2]Adıyaman Üniversitesi Kadın Hastalıkları ve Doğum Anabilim Dalı

GİRİŞ VE AMAÇ: İlk trimesterdeki akut karın ağrılarında, yetersiz görüntüleme yöntemleri ve gebelikten ötürü sapmış laboratuvar bulguları nedeniyle kesin tanı zorlaşmaktadır. Bunlara bir de tanısı konulmamış FMF eklenirse, yanlış ve gereksiz yere cerrahi müdahale kaçınılmaz olabilmektedir. Vakıamızda ektopik gebelik öntanısıyla opere edilmek üzere iken, hastanın karın ağrısının Adıyaman Üniversitesi Tıp Fakültesi Tıbbi Genetik Anabilim Dalı'nın (AÜTFTGABD) R202Q heterozigot genotipe bağlı muhtemel FMF atağı olabileceği uyarısıyla, operasyondan vazgeçilmiş ve hasta ilaç tedavisiz ve cerrahisiz izlemeye alınmıştır.

YÖNTEM: Klinik muayene, MEFV geni tüm ekzon analizi, Ultrasonografi, rutin biyokimyasal testler, genetik danışma, polimorfizm

BULGULAR: G1P0Y0 olan 23 yaşındaki hasta adet gecikmesi, vajinal lekelenme ve kasık ağrısı nedeni ile Adıyaman Üniversitesi Tıp Fakültesi Kadın Hastalıkları ve Doğum Anabilim Dalı'na (AÜTFKHDAD) refere edildi. Değerlendirmemizde kavite içerisinde şüpheli gebelik kesesi ve douglasda en derin yerinde 3 cm olan mai izlendi. Her iki adneksial alanda özellik saptanmadı. Hastanın kabul anında ß-hCG: 234,3 Progesteron: 14.3 Hb: 11,1 Htc: 32.1 WBC: 7400 Plt: 180000 saptandı. Bu sonuçlarla hastanın ektopik gebelik nedeniyle opere edilmesi gündemde iken, hastanın FMF testinin sonucunun R202Q heterozigot mutasyonu ve 4 polimorfizmi (D102D (c.306T>C) (ekzon 2), G138G (c.414A>G) (ekzon 2), A165A (c.495C>A) (ekzon 2), P588P (c. 1764G>A) (ekzon 9)) bulundurduğu görüldü. TGABD'e göre literatürde olmamasınakarşın hastanın bu genotipin akut karın ağrısı yapabileceği şeklindeki görüşüne ve hastanın nispeten rahat seyreden kliniğine dayanarak hasta taburcu edildi. Hastanın iki gün sonraki kontrollerinde douglasdaki sıvının en derin yerde ölçümünün 1 cm olduğu ve klinik bulguların tamamen geçtiği izlendi. ß-hCG değeri 1428.5 olarak saptandı. Bir hafta sonra ultrasonografik değerlendirmesinde intrauterin FKA (+) gebelik saptandı ve douglasda mai yoktu. Rutin gebelik takibine alınan hastada gebelik boyunca tekrar FMF atağı izlenmedi. Normal termde 3150 g erkek bebek dünyaya getirdi.

TARTIŞMA VE SONUÇ: Bu vakıayla, ilk defa GAP Bölgesindeki bir şehirde, sadece genetik testlere ulaşımın değil, genetik testlerin yorumunun, genetik danışmanlığın ve klinisyenlerle iletişimin de ne kadar önemli olduğu, bir kez daha anlaşılmıştır.

Anahtar Kelimeler: Ailesel Akdeniz Ateşi, Ektopik gebelik, FMF, R202Q heterozigot mutasyon, polimorfizm, D102D (c.306T>C) (ekzon 2), G138G (c.414A>G) (ekzon 2), A165A (c.495C>A) (ekzon 2), P588P (c. 1764G>A) (ekzon 9)

P-309 [Prenatal, perinatal tanı ve üreme genetiği]

Doğu ve Güneydoğu Anadolu Bölgesinde Bulunan IVF Merkezlerinde Genetik Danışmanlık Yaklaşımı Sıkıntısı: Olgu Sunumu

Muhammer Özgür Çevik, Ömer Faruk Karaçorlu, Haydar Bağış

Adıyaman Üniversitesi Tıp Fakültesi Tıbbi Genetik Anabilim Dalı

GİRİŞ VE AMAÇ: Tıbbi Genetik Polikliniğine başvuran 14 yıllık evli çift [H. S. 36 yaş kadın& H.S. 35 yaş erkek], doğal yoldan gebelik elde edemedikten sonra 2 başarısız aşılama denemesi, 3 ayrı merkezde toplam 3 başarısız IVF denemesi ve 2 defa başarısız ovum donasyonu ve rahim içi yapışıklık nedeniyle ameliyat öyküsü hikayesiyle takibe alındı. Hastalar tüm tedavilerinde Doğu ve Güneydoğu Anadolu Bölgesi'ndeki IVF merkezlerine devam etmişler, ancak hiçbir merkez genetik test ya da genetik danışmanlık istememiş.

YÖNTEM: Hastadan alınan periferik kandan kromozom analizi sonucu bayanda karyotipi 45,XX,rob (14;15)(p11.2;p11.2) ve trombofili paneli MTHFR geninde heterozigot A1298C ve C677T mutasyonları, PAI-Serpine1 heterozigot 4G/5G mutasyonu, Beta-fibrinojen heterozigot 455 G>A fenotip tespit edilmiştir. Erkekte ise normal konstitüsyonel karyotip mevcuttur.

BULGULAR: Hastadaki robertsonian translokasyonun embriyo gelişiminde sorunlara yol açma olasılığı çok yüksek olduğundan ve translokasyonun 14 ve 15. kromozomlarda olması sebebiyle uniparental disomy nedeni olabileceğinden, hastaya sadece tüp bebek değil,öncesinde prenatal tanı ve preimplantasyon genetik tanı olanaklarından faydalanması gerektiği anlatılmış, şu ana kadar yanlış yönlendirmeler sonucu tekrarlayan başarısız denemeler ve bunun neticesinde zaman kaybı, emek kaybı ve ruhsal travmalar gibi birçok maddi manevi hasarları olduğu gözlemlenmiştir.

TARTIŞMA VE SONUÇ: Tekrarlayan gebelik kaybı ve infertilite olgularında, IVF merkezlerinin mutlaka, en azından G bantlama karyotip analizi ve bayanda trombofili paneli mutlaka istenmelidir. İdeal olanı ise hastaların Tıbbi Genetik Polikliniğne yönlendirilerek genetik danışmanlık alması ve gerekli genetik analizlerinin yapıldıktan sonra işleme girişilmesi gerekmektedir. Sadece kadın hastalar değil aynı zamanda erkeklerden de karyotip analizi, Y kromozomu mikrodelesyon analizi, Sperm FISH analizi ve Sperm DNA hasar analizleri de gerekli görüldüğü takdirde yapılmalıdır. Gözlemlerimiz, bu alışkanlığın Doğu ve Güneydoğu Anadolu Bölgesi'ndeki IVF merkezlerinde çok titizlikle takip edilmediği yönündedir. Bir başka engel de tüp bebekte 2 denemeye kadar ücreti kapsayan SGK güvencelerinin gerekçesi kanıtlanmış vakıalarda dahi tüp bebek amaçlı prenatal tanıları kapsamıyor olması, vatandaşı genetik testleri önemsiz görmeye itmektedir. Halbuki, genetik ve prenatal tanı, süreci aydınlatacak, travmayı ve israfı engelleyecektir.

Anahtar Kelimeler: Genetik danışmanlık, IVF merkezleri, karyotip analizi, Robertsonian translokasyon, uniparental dizomi

P-310 ***[POSTER GERİ ÇEKİLMİŞTİR]***

P-311 [Prenatal, perinatal tanı ve üreme genetiği]

Prenatal Dönemde Saptanan de novo Parsiyel 4p Trizomisi; Nadir Bir Olgu

Ayşegül Özcan[1], Hatice Peren Karagin[1], Yunus Kasım Terzi[1], Ali Ulaş Tuğcu[2], Filiz Yanık[3], Zerrin Yılmaz Celik[1]

[1]Başkent Üniversitesi Tıp Fakültesi Tıbbi Genetik Anabilim Dalı, Ankara
[2]Yenidoğan Bilim Dalı
[3]Kadın Hastalıkları ve Doğum Anabilim Dalı

GİRİŞ VE AMAÇ: Delesyonun eşlik etmediği dördüncü kromozomun kısa kolunun parsiyel trizomisi mental retardasyon, mikrosefali, prenatal ve postnatal büyüme geriliği, antevert yerleşimli düşük kulak gibi bulgularla kendini gösteren nadir bir sendromdur. 4p15.2-4p16.1 bölgesinin parsiyel trizomisi en sık bildirilen bölge olmakla birlikte duplike olan kromozom parçasının büyüklüğü hastalar arasında farklılık gösterebilmektedir. Günümüzde dizin karşılaştırmalı genomik hibridizasyon (aCGH) gibi detaylı genetik veri sağlayan yöntemlerin kullanımı ile fenotip-genotip ilişkisi daha iyi anlaşılabilmektedir. Bu sunumda prenatal genetik tanı ile belirlenen de novo parsiyel trizomi 4p olgusunun klinik bulguları ve aCGH verileri daha önce bildirilmiş olgularla tartışılacaktır.

YÖNTEM: 30 yaşında annenin ilk gebeliğinde 15. gebelik haftasında ense saydamlığında artış ve ikili tarama testinde 1/50 oranında risk saptanması nedeniyle koryon villus örneğinden (CVS) kromozom analizi yapıldı.

Kromozom analizinde derivatif 4 saptanması üzerine yapısal anomalinin tanımlanması amacıyla 4p16.3 LSI WHS probu kullanılarak Flöresan in situ Hibridizasyon (FISH) ve Nimblegen CGH 6 ISCA Plus Cytogenetic Array platformu kullanılarak aCGH analizleri yapıldı. Aileye genetik danışma verilerek ebeveynlerden karyotip analizi yapıldı.

BULGULAR: Olgunun karyotipi 46,XX,dup(4)(p15.3p16)dn. ish dup4(p15.3p16)(WHS++) olarak belirlendi. aCGH ile 4p15.31-4p16.3 bölgelerini içeren 18.3 Mb boyutunda ve 149 geni içeren bir duplikasyon saptandı. Gebeliğin 18. haftasında yapılan detaylı fetal ultrason değerlendirmesinde polihidramnios ve bağırsaklarda hiperekojenite dışında anlamlı bulgu saptanmadı. Hastamız 41. gebelik haftasında sezeryan ile doğdu. Fizik muayenesinde bilateral antevert yerleşimli düşük ve malforme kulak, hipertelorizm, geniş ve basık burun kökü, küçük çene, küçük sol göz ve aynı gözde pitoz ve kolobom vardı. EKO incelemesinde; patent foramen ovale, pulmoner arter darlığı ve minimal triküspit kapak yetmezliği gözlendi. Takibinde kusmaları olması nedeniyle yapılan batın USG' de konjenital hipertrofik pilor sitenozu saptandı.

TARTIŞMA VE SONUÇ: Hastamızda aCGH ile belirlenen 4p15.31-16.3 duplikasyonu daha önce bildirilen parsiyel trizomi 4p hastalarından daha büyük bir bölgeyi içermektedir. Ek olarak 4p delesyonu veya başka bir kromozomal anomali olmaması nedeniyle bu sendromun klinik bulgularını açıklamak açısından önem taşımaktadır.

Anahtar Kelimeler: 4p, aCGH, Duplikasyon, Parsiyel trizomi, Sendrom

P-312 [Prenatal, perinatal tanı ve üreme genetiği]

Anensefalik Fetuslarda Prenatal Sitogenetik Değerlendirme

Seda Örenay Boyacıoğlu, Seçil Şengöz, Esra Çolak, Nurhayat Özel, Fethi Sırrı Çam

Celal Bayar Üniversitesi, Tıp Fakültesi, Tıbbi Genetik Anabilim Dalı, Manisa

GİRİŞ VE AMAÇ: NTD' nin bir tipi olan anensefali en sık görülen (1/500) konjenital beyin anomalisidir. Bütün nöral tüp defektleri gibi düşük sosyoekonomik gruplarda ve 40 yaşından daha büyük annelerin bebeklerinde daha sıktır. Nöral tüpün sefalik kısmının altıncı haftaya kadar kapanmamasıyla oluşmaktadır. Anensefalide beyin hemisferleri gelişebilir, ancak bazı etkilerle yıkılır. Beyin sapı ve serebellum korunabilir. Beynin bu ciddi anomalilerine karşın, yüz kemikleri ve kafatası tabanı hemen hemen normaldir. Tüm vakalarda frontal kemik yoktur ve beyin dokusu anormaldir. Anensefali, maternal hipotermi, folik asit ve çinko eksikliğine bağlı olabilir. Anensefali ile ilişkili hastalıklar folat yetmezliği, maternal hipotermi, kromozom 13 trizomisi, kromozom 18 trizomisi, Turner sendromu, ekstremite ve karın duvarı defektleri olabilir. Bu bildiride anensefali ultrason bulgusu nedeniyle Ocak 2013 – Haziran 2014 tarihleri arasında Celal Bayar Üniversitesi, Tıp Fakültesi Perinatoloji kliniğinden sitogenetik analizi istenen 22 gebenin CVS ve amniyon mayii örneklerindeki sitogenetik sonuçlar sunulacaktır.

YÖNTEM: 12-14 haftalık 13 gebe olgunun CVS örneği,14-20 haftalık 9 gebe olgunun amniyon mayii örneklerinden kromozom analizi yapıldı. Gebe olgulardan 11`i 18-25 yaş aralığında, 9`u 30-33 yaş, 2`si 36 yaşında idi.

BULGULAR: Yapılan kromozom analizi sonucu 7 olguda 46, XX karyotipi,10 olguda 46,XY karyotipi,2 olguda triploidi, 1 olguda 96,XXYY\46,XY mozaik karyotipi saptandı. 2 olguda üreme elde edilemedi.

TARTIŞMA VE SONUÇ: Anensefalik vakalarda aynı kromozom bozukluğuna bağlı tekrarlam riski olduğundan bu vakalarda prenatal kromozom analizinin önemi tartışılacaktır.

Anahtar Kelimeler: Amniyon mayii, anensefali, CVS, NTD, triploidi.

P-313 [Prenatal, perinatal tanı ve üreme genetiği]

Resiprokal Translokasyon Taşıyıcılığı Birlikteliğinde İnfertilite

Esra Çolak, Seda Örenay Boyacıoğlu, Seçil Şengöz, Nurhayat Özel, Fethi Sırrı Çam

Celal Bayar Üniversitesi, Tıp Fakültesi, Tıbbi Genetik Anabilim Dalı, Manisa

GİRİŞ VE AMAÇ: İnfertilite, evli ciftlerin yaklaşık %15'ini ilgilendiren toplumsal bir sağlık sorunudur.Kadın ve erkeklerdeki infertilite etiyolojisinde önemli bir yer tutan sitogenetik nedenler arasında sayısal ve dengeli translokasyon taşıyıcılığı önemli yer tutmaktadır. Mevcut araştırmalar, infertile bireyler arasında kromozomal anomali oranını %16,1 gösterirken, genel populasyonda bu oran yaklaşık %0,6` dir. Yine yapılan çalışmalarda robertsonian ve resiprokal translokasyonları içeren yapısal yeniden düzenlenmelerin genel topluma göre infertile bireylerde 10 kat daha fazla olduğunu rapor edilmiştir. Dengeli translokasyon taşıyıcılar fenotipik olarak normaldir ve bu bireyler infertilite incelemeriyle veya kromozomal olarak dengesiz çocuklara sahip olmalarından dolayı tanı konuncaya kadar klinik belirti vermezler.

YÖNTEM: CBÜ. Tıp Fak. Üroloji polikliniğinden infertilite nedeniyle gönderilen 29 yaşındaki erkek olgu sitogenetik incelemeye alındı. 4 yıllık evli olan olgunun aile öyküsünde aynı babadan üvey erkek kardeşinde infertilte hikayesi, biyolojik annesinde ve üvey annesinde 3`er düşük, üvey 1 oğlan kardeşte 1düşük,üvey diğer oğlan kardeşte 4 düşük mevcuttu.

BULGULAR: Yapılan sitogenetik inceleme sonucunda erkek olguda dengeli resiprokal t(7,13)(7q;13p) translokasyon taşıyıcılığı saptandı. Familiyal geçiş için olgunun biyolojik annesi, biyolojik oğlan ve kız kardeşi ve infertil üvey oğlan kardeşinde kromozom analizi yapıldı. Olgunun bu aile fertlerinde normal karyotip saptandı. Diğer aile fertlerine ulaşılamadı.

TARTIŞMA VE SONUÇ: Bu tip translokasyon taşıyıcılığına sahip bireylerde infertilite problemi olup IVF başarı oranı azdır. Bu nedenle bu tür hastalara genetik danışmanlık süreci içerisinde preimplantasyon genetik tanı önerilebilir.

Anahtar Kelimeler: dengeli translokasyon taşıyıcılığı,infertilite, resiprokal translokasyon, t(7;13).

P-314 [Prenatal, perinatal tanı ve üreme genetiği]

Tekrarlayan Düşük Öykülü Bir Ailede Dengeli Resiprokal Translokasyon Taşıyıcılığı: t(10;16)

Esra Çolak, Seda Örenay Boyacıoğlu, Seçil Şengöz, Öznur Erdoğan, Nurhayat Özel, Fethi Sırrı Çam

Celal Bayar Üniversitesi, Tıp Fakültesi, Tıbbi Genetik Anabilim Dalı, Manisa

GİRİŞ VE AMAÇ: Gebeliklerin %10-15' i ilk trimesterde düşükle sonuçlanır ve bu düşüklerin yaklaşık yarısının kromozomal anomalilerden kaynaklandığı bilinmektedir.Düşüklere sebep olan kromozomal anomalilerin %75' i otozomal anöploidiler, %13' ü poliploidiler, %8' i X kromozomunun monozomisi ve %4' ü yapısal denegesizliklerden meydana gelir. Bu nedenle kromozomal yeniden düzenlenmeler ve sayısal kromozm anomalileri tekrarlayan abortuslardan sorumlu tutulmakta ve düşük sayısındaki artışın bu anomalilerin bir belirteci olabileceğine inanılmaktadır.

YÖNTEM: Bu bildiride tekrarlayan düşük öyküsü nedeniyle Tıbbi Genetik laboratuvarımıza refere edilen bir çifte kromozom analizi yapıldı. Çiftin reprodüktif öyküsinde 1. trimester üç abortus ve üç sağlıklı çocuk mevcuttu. Kromozom analizi için standart periferik kan kültürü yapıldı ve 20 metafaz karyotiplendi.

BULGULAR: Analizlerin sonucunda babada 46,XY,t(10;16)(q26: q21; q12-13: p13.3), annede normal karyotip saptandı. Familiyal geçişin saptanması için çiftin üç çocuğuna ve probandın anne ve babasına kromozom analizi yapıldı. 9 yaşındaki kız cocukta 46,XX,t(10;16)(q26: q21; q12-13: p13.3) dengeli translokasyonu saptanırken, probandın anne ve babasında,15 yaşındaki kız ve 11 aylık oğlan çocuğunda normal karyotip saptandı.

TARTIŞMA VE SONUÇ: Sonuç olarak, bu dengeli resiprokal trasnlokasyonun probandda bilinmeyen de novo mekanizmalar sonucu ortaya çıktığı kanaatine varıldı. Bu çalışmada, de novo dengeli bir resiprokal translokasyon taşıyan probandin translokasyon taşıyıcılığyla bir sonraki kuşağa vereceği dengeli, dengesiz ve normal gametler arasındaki ilişki tartışıldı.. De novo dengeli kromozomal anomali taşıyan ebeveynlerin dengesiz kromozomal anomalili fetus riski % 10-15 olması nedeniyle prenatal sitogenetik tanı endikasyonları içinde önemli bir grubu oluşturmaktadır.

Anahtar Kelimeler: de novo dengeli translokasyon taşıyıcılığı, resiprokal translokasyon, t(10;16).

P-315 [Prenatal, perinatal tanı ve üreme genetiği]

Diğer Açılardan Sağlıklı ve Spermiyogram Anomalisi Olmayan Yardımcı Ureme Yontemi Adayı Infertil Erkek Hastalarda Sperm DNA Hasarı Testinin Onemi

Kanay Yararbaş, Sezin Gürkan, Vesle Özlem, Serdar Kasakyan, Arda Gürel, Kıvanç Bilecen, Erdal Cosgun, Burcu Sağlam Ada, Ajlan Tukun

Duzen Laboratuvarlar Grubu

GİRİŞ VE AMAÇ: İnfertilite günümüzün en önemli sağlık sorunlarından biri olarak kabul edilmektedir ve üreme çağındaki çiftlerin en az %10-15'ini etkilemektedir. Bu çiftlerin en az %50'sinde ise erkek faktörünün etkili olduğu kabul edilmektedir. Bu sorun, 20. Yüzyılın son dekadlarından itibaren artarak devam etmekte, tedavisi ise yardımcı üreme yöntemlerinin başarısı ile sınırlı kalmaktadır. Başarı oranı ise yüksek oranda değişkenlik göstermekle birlikte (%10-33) belli sınırların üzerine geçememiştir. Bu, özellikle sebebe yönelik analizlerin ihmal edilmesi, çoğu çiftin "açıklanamayan infertilite" olarak siklusa alınması, dolayısıyla sebebe yönelik tedavilerin geliştirilmemesi nedenli olarak yorumlanabilir. Sperm DNA hasarı, infertilite nedeni olmakla birlikte yardımcı üreme yöntemi ile gebelik şansının azalması, embryo gelişiminin sekteye uğraması, anomalili fetüs ve abortus, hatta anomalili doğum nedeni olarak da kabul edilmelidir. Çalışmada onamlı sperm DNA hasarı testi sonuçları retrospektif olarak incelenerek veri derlemesi yapılacaktır.

YÖNTEM: TUNEL YÖNTEMİ, Serbest DNA uçlarının ("nick") işaretli nükleotidlerin enzimatik katılımı (inkorporasyonu) ile özgün olarak tespitine dayanır. Flow sitometri kullanılarak çok daha geniş hücre popülasyonu taranmasına olanak sağlayabilir. Mikroskop başında ise morfolojik olarak spermlerin sınıflandırılarak ayrı ayrı analiz edilmesine olanak tanır. İstatistik Analiz: Bulguların yaşa göre sınıflandırılarak, normal görünümlü spermlerden itibaren dağılımı tanımlanacaktır.

BULGULAR: Özellikle geleneksel olarak iyi prognozlu kabul edilen, sağlıklı genç erkek populasyonundan, onam vermiş, başka anormal laboratuvar bulgusu olmayan, açıklanamayan infertil hastalar seçilmiş ve verileri derlenmiştir.

TARTIŞMA VE SONUÇ: Özellikle normal görünümlü ve günümüzün sık kullanılan yöntemi intrasitoplazmik sperm injeksiyonu (ICSI) için kullanılmaya aday spermlerdeki artmış DNA hasarı, bu hastalardaki açıklanamayn infertilite ve tekrarlayan yardımcı üreme yöntemi başarısızlığı - olumsuz prognoz için ön plana çıkarılabilecek bir bulgu olarak tartışmaya açılacaktır.

Anahtar Kelimeler: Sperm DNA Hasarı, Apopitoz, İnfertilite, Yardımcı Üreme Yöntemi, ICSI, Tekrarlayan tup bebek başarısızlığı

P-316 [Prenatal, perinatal tanı ve üreme genetiği]

11p İnverted Duplikasyonlu Olguda Moleküler Karyotipleme

Pelin Özyavuz Çubuk[1], Meral Yirmibeş Karaoğuz[1], Mehmet Ali Ergün[1], İsmail Güler[2]

[1]Gazi Üniversitesi Tıbbi Genetik Anabilim Dalı, Ankara
[2]Gazi Üniversitesi Kadın Hastalıkları ve Doğum Anabilim Dalı, Ankara

GİRİŞ VE AMAÇ: Prenatal tanıda konvansiyonel sitogenetik incelemenin yanı sıra tüm genom hakkında bilgi veren moleküler tetkiklerin kullanımının olgu sunumu ile anlatılması

YÖNTEM: Prenatal dönemde fetal ultrasonografide yarık damak tespit edilen fetusun amniyosentez materyalinden standart G bant yöntemi ile yapılan incelemede 11.kromozomun kısa kolunda artış görülmüş ve ebeveyn çalışmasında de novo olduğu tespit edilmiştir. Metafaz hücrelerinden FISH (Floresan in situ hibridizasyon) yöntemi ile yapılan incelemede 11.kromozomun telomer bölgelerinin intakt olduğu teyit edilmiştir. Sitogenetik analizde görülen kromozomal değişimin a detaylı analizi amacıyla eş zamanlı amniyon kültürden elde edilen genomik DNA'dan mikroarray analizi yapılmış ve 11p11.2 ile p14.1 bölgeleri arasında duplikasyon tespit edilmiştir. [46,XX,dup(11)(p11.12p14.1).ish dup(11)(D11S2071+,D11S1037+).arr11p 14.1p11.2(29,062,145-48,664,555)x3 dn (11.kromozomun p14.1 ve p11.12 bantları arasında inverted duplikasyon)]Uygulanan Array CGH 8X60K ISCA platformda 11p11.2 bandını kapsayan prop kullanılmadığından duplikasyon bölgesindeki sınır moleküler karyotiplemede p11.2 sitogenetik karyotiplemede ise p11.12 olarak raporlanmıştır.

BULGULAR: Tüm genetik sonuçlar hakkında danışma verilen aile, gebeliğin devamına karar vermiştir. Yapılan literatür taramasında duplikasyon bölgesindeki genlerin hastadaki yarık damak dudak ve minor dismorfik bulguları açıkladığı görülmüştür.Hastanın postnatal takibine devam edilmektedir.

TARTIŞMA VE SONUÇ: seçilmiş olgularda konvansiyonel sitogenetik yöntemleri takiben moleküler yöntemlerin kullanılması; bu olguların daha ayrıntılı incelenmesini sağlamakta ve postnatal takipler ile genotip fenotip ilişkisi kurulması literatüre katkıda bulunmaktadır.

Anahtar Kelimeler: prenatal tanı,array CGH,11p duplikasyonu

P-317 [Prenatal, perinatal tanı ve üreme genetiği]

Kromozom Mikrodizin Analizlerinin, Kötü Obstetrik Öykü Ve Anormal Fetal USG Bulgusu Olan Öploid Abortuslardaki Önemi: Olgu Sunumu

Ebru Erzurumluoğlu[1], Halime Küçük[1], Hüseyin Aslan[1], Melih Velipaşaoğlu[2], Ayça Demirel[1], Efsun Tosumoğlu[1], Beyhan Durak Aras[1], Sevilhan Artan[1]

[1]ESOGÜ Tıp Fakültesi Tıbbi Genetik Anabilim
[2]ESOGÜ Tıp Fakültesi Kadın Hastalıkları ve Doğum Anabilim

GİRİŞ VE AMAÇ: Kromozom mikrodizin analizleri, prenatal ve postnatal dönemlerde tüm genomda beklenmeyen genom dengesizliklerinin saptanmasında konvansiyonel sitogenetik ve moleküler sitogenetik yöntemlere göre anlamlı düzeyde avantajlar sağlamaktadır.

YÖNTEM:

OLGU: Olgumuz 35 yaşındaki annenin beşinci gebeliğidir. Annenin reproduktif öyküsünde iki tane ilk trimester spontan abortus ve bir istemli D&C öyküsü mevcuttur. Ailenin bir sağ sağlıklı erkek çocuğu vardır. Mevcut gebeliğin 14. hafta ultrason değerlendirmesinde kistik higroma, hiperekojen barsak, vermis agenezisi, ventrikülomegali, korpus kallosum agenezisi saptanması nedeniyle invaziv CVS (chorionic villus sampling)

girişimi yapılmıştır. Fetal materyalin analizi aşamasında, 16. gebelik haftasında gebelik düşükle sonuçlanmış olup düşük materyali de genetik analize alınmıştır.

BULGULAR: Koryon villus biopsi materyali ile konsepsiyon materyalinde gerçekleştirilen konvansiyonel sitogenetik analizlerde (400 band) normal 46,XY kromozom kuruluşu saptanmıştır. Endikasyon nedeniyle CVS materyalinden yapılan kromozom 13, 18, 21 ve cinsiyet kromozomlarını içeren FISH analizi normal olarak değerlendirilmiştir. Annenin reproduktif öyküsü ve mevcut gebelikte saptanan USG anomalileri nedeniyle kromozom mikrodizin analizleri (Agilent, 60K) gerçekleştirilmiş, kromozom 4p'de 3,7Mb büyüklüğünde 45 gen içeren bölgenin delesyonu ile kromozom 7p'de 6,7 Mb büyüklüğünde 74 gen içeren bölgenin amplifikasyonu saptanmıştır. Kromozom mikrodizin verileri spesifik FISH analizleri ile doğrulanmıştır. Fetal karyotip nedeniyle ebeveynlerde yapılan analizlerde annenin kromozom kuruluşu 46,XX; FISH analiz sonucu ise 46,XX,ish t(4;7)(pter-,qter+: pter-qter+) olarak saptanmış, aileye genetik danışma verilerek, risk altındaki aile üyelerinin genetik analiz yönlendirmeleri yapılmıştır.

TARTIŞMA VE SONUÇ: Ebeveynlerde kötü obstetrik öykü ile birlikte fetal USG anomalileri olan, normal kromozom kuruluşuna sahip fetal/konsepsiyon materyallerinde mikrodizin analizlerinin yapılması etkin bir genetik danışma için gereklidir.

Anahtar Kelimeler: array CGH, CVS, FISH, subtelomerik translokasyon

P-318 [Prenatal, perinatal tanı ve üreme genetiği]

Prenatal Tanıda İnversiyon 2 Taşıyan Bir Olgu

M. Selman Yıldırım, Ayşe Gül Zamani, M. Nihan Somuncu

Necmettin Erbakan Üniversitesi, Meram Tıp Fakültesi, Tıbbi Genetik Anabilim Dalı, Konya

GİRİŞ VE AMAÇ: Tıbbi genetik anabilim dalına perinatoloji polikliniği tarafından fetusta koroid pleksus kisti görülmesi üzerine yönlendirilen olguya prenatal sitogenetik tanı planlanmıştır. Yapılan sitogenetik analizinde fetusta 2 numaralı kromozomun p21;q31 bant aralığında perisentrik inversiyon (per inv) tespit edilmiştir. Bunun üzerine ebeveynlerden periferik kan örnekleri alınmış yapılan kültür sonucunda fetustaki kromozomal değişikliğin paternal kaynaklı olduğu tesbit edilmiştir. Benzer durumun babada da gözlenmesi vakamızın dengeli karyotipte bir ürün olduğu kararını kuvvetlendirmiştir. Ayrıca ultrasonda belirgin malformasyonlara rastlanmaması tanımızı desteklemiştir. Literatürde prenatal inv (2) olguların nadir rapor edilmesi nedeni ile katkı sağlamak bu vakanın sunulma amacını oluşturmuştur..

YÖNTEM: 21 haftalık gebelik öyküsü bulunan hastadan alınan amniyotik mai uygun koşullarında sitogenetik laboratuvarına teslim edilmiştir. Alınan örnekten prenatal ünitesinde uzun süreli doku kültürü yapılarak fetusa ait karyotip analizi gerçekleştirilmiştir. Ayrıca ebeveynlerin her ikisinden de periferik kan örneği alınarak klasik sitogenetik yöntemler ile kromozomal incelemeleri yapılmıştır.

BULGULAR: Prenatal doku kültüründen elde edilen tüm metafaz plaklarında 2 numaralı kromozomunun p21;q31 bant aralığında perisentrik inversiyon tespit edilmiştir. Ebeveynlerden alınan periferik kan örneklerinin kültürleri sonucunda fetustaki anomalinin maternal kaynaklı olmadığı anne adayının normal karyotipi ile desteklenirken, bu inversiyonun paternal orjinli olduğu baba adayının fetusla aynı bölgede anomaliye sahip olduğunun sitogenetik tayini ile saptanmıştır.

TARTIŞMA VE SONUÇ: Vakamızın dengeli genotipte ürün olduğu inversiyon segmentinde herhangi bir delesyon veya duplikasyon olmayışı ile tespit edilmiştir. Aynı yapısal kromozomal bozukluğun baba adayında da belirlenmesi fenotipik etkinin ve klinik şiddetin aileyi rahatlatan göstergesi olmuştur. Ayrıca inversiyon taşıyıcıların kırık noktalarına ait bant paternlerinin dolayısıyla segregasyon ürünlerinin olası sonuçları için genetik danışmanın önemi vurgulanmış bunun için bölümler arası koordinasyonun gerekliliği üzerinde durulmuştur.

Anahtar Kelimeler: prenatal tanı, inv (2), genetik danışma

P-319 [Prenatal, perinatal tanı ve üreme genetiği]

Olgu Sunumu: 46,XY, t(3;6) (p13;q27) Karyotipli Fetüsün Prenatal Tanısı

Seda Eren Keskin, Buket Doğruoğlu, Zeynep İlkay, Tülin Burhanoğlu, Esen Gümüşlü, Deniz Sünnetçi Akkoyunlu, Naci Çine, Hakan Savlı

Kocaeli Üniversitesi Tıbbi Genetik Anabilim

GİRİŞ VE AMAÇ: Dengeli translokasyon taşıyıcılığının, bireyin kendisi için fenotipik bir etkide bulunması beklenmezken prenatal tanıda, ailede dengeli translokasyon taşıyıcısı hikayesinin bulunması önemli bir prenatal tanı endikasyondur. Bu çalışmada, ailevi dengeli translokasyon taşıyıcılığı hikayesi endikasyonuyla prenatal tanı amacıyla laboratuvarımıza yönlendirilen bir olgunun, anormal ultrason bulgularına sahip dengeli translokasyon taşıyıcısı fetusü değerlendirilmiştir.

YÖNTEM: Prenatal tanı amacıyla amniyosentez materyalinden kromozom analizi yapılan olgunun aile öyküsü de göz önünde bulundurularak anne ve baba adayına periferik kandan kromozom analizi yapılmıştır.

BULGULAR: Amniyosentez materyalinden yapılan kromozom analizi sonucunda fetusun karyotipi; 46,XY, t(3;6) (p13;q27) olarak tespit edilmiştir. Yapılan parental kromozom analizinde aile öyküsünü destekleyecek şekilde t(3;6) bulgusunun maternal kökenli olduğu belirlenmiştir.

TARTIŞMA VE SONUÇ: Fetusta saptanan dengeli respirokal translokasyonun maternal kökenli olduğu tespit edildikten sonra aileye genetik danışma verilmiştir. Dengeli translokasyon taşıyıcısı bir bireyin fenotipik olarak normal olması beklense de, olgumuzun bilateral ventrikülomegali ve serebellar hipoplazi gibi anormal ultrason bulgularına sahip olması dikkat çekicidir. Bu durum, hastanın ultrason anomalilerinin sebebinin mikroskobik düzeyde belirlenebilecek kromozomal bir değişimle açıklanamayacağını düşündürmektedir.

Anahtar Kelimeler: prenatal tanı, dengeli translokasyon taşıyıcılığı, kromozom analizi

P-320 [Prenatal, perinatal tanı ve üreme genetiği]

Dengesiz Kompleks Kromozom Kuruluşuna Sahip Multipl Konjenital Anomalili Bir İnfant

Özgür Aldemir[1], Serdar Ceylaner[2]

[1]Mustafa Kemal Üniversitesi Tıp Fakültesi, Tıbbi Genetik A.D., Hatay
[2]Intergen Genetik Tanı Merkezi, Ankara

GİRİŞ VE AMAÇ: 19 aylık erkek bebek, fasiyal dismorfik bulgusu olmayan, antropometrik ölçümleri yaşıyla uyumlu ve normal sınırlarda bulunmuştur ve fakat hafif hipotonisite, motor geriliği, uzun filtrum, hipotonisitesi ve obezitesi fizik muayenede dikkati çekmektedir. Hastamızın Multipl konjenital kalp defektleri (VSD, ASD, PDA) yapılan Ekokardiografisinde saptanmıştır. Beyin tomografisinde 3. ventrikülde ve lateral ventrikülde hidrosefalik genişleme gözlenmiştir, ancak herhangi bir bası bulgusuna rastlanmamıştır.

YÖNTEM: Ayrıca annenin translokasyondan kaynaklanan değişikliklere ek olarak 15. kromozomun uzun kolunda rs11630745 ve rs11854496 kodlu SNP'ler arasında kalan 15p11.2 bölge tek kopya (parsiyel monozomi) olarak tespit edilmiştir. Paternal ve maternal kopyadan kaynaklanan delesyonun

farklı klinik etkiler yaratması olası olduğundan metilasyon analizi yapılmış ve Prader-Willi Sendromu gen bölgesi hem delesyon analizi hem de metilasyon analizi açısından normal olarak rapor edilmiştir. Ayrıca hastamızın arrayCGH analizinde Illumina HumanCytoSNP-12 BeadChip platformu kullanılarak 250 genomik bölgede, 200.000 SNP analiz edilmiştir.

BULGULAR: Hastamızın yapılan kromozom analizinde ve moleküler sitogenetik analizleri sonuçlarına göre dengesiz kromozom kuruluşunun 11. kromozomun uzun kolunda parsiyel trizomi, 13. kromozomun uzun kolunda parsiyel monozomi ve 15. kromozomun kısa kolunda parsiyel monozomi saptanmıştır.Annesinin kromozom analizinde 46XX, t(11;13)(q23;q34) taşıyıcılığı gösterilmiştir. Hastamızın arrayCGH raporunda 11q23.3-13q25 bantlarını içeren bölge üç kopya, 13q34-13qter tek kopya ve 15p11.2 gen bölgesi tek kopya olarak tespit edilmiştir.

TARTIŞMA VE SONUÇ: Bu kromozom kuruluşu literatürde daha önce bildirilmemiş olup yol açabileceği klinik sonuçlar bilinmemektedir. Bu bilgiler ışığında aileye hastalıkla ilgili genetik danışma verilmiştir. Klinik izlem önerilmiştir.

Anahtar Kelimeler: arrayCGH, Prader-Willi Sendromu, Metilasyon analizi.

Kompleks karyotipe sahip bir olgu

Kompleks kromozom kurulusuna sahip bir olgu

P-321 [Prenatal, perinatal tanı ve üreme genetiği]

ICSI Uygulaması Sonucu Doğan Bir Olguda Goldenhar Sendromu ve 47,XXY Karyotipi Birlikteliği

Selcan Zeybek[1], Füsun Düzcan[1], Bilge Sarıkepe[1], Gülseren Bağcı[1], Erkan Alataş[2]

[1]Pamukkale Üniversitesi,Tıbbi Genetik Anabilim Dalı,Denizli
[2]Pamukkale Üniversitesi, Kadın Hastalıkları ve Doğum Anabilim Dalı,Denizli

GİRİŞ VE AMAÇ: Yardımcı üreme teknikleri 30 yılı aşkın süredir kullanılmakta ve giderek gelişmektedir. Son yıllarda bu tekniklerden özellikle intrasitoplazmik sperm enjeksiyon (ICSI) yönteminin kullanımında dünya çapında artış görülmektedir. Bu nedenle yardımcı üreme teknikleri özellikle ICSI sonucu doğan çocuklarda potansiyel sağlık sorunlarının değerlendirilmesi daha çok önem kazanmıştır.

YÖNTEM: Olgumuz, dismorfik yüz görünümü ve biküspit aorta nedeniyle polikliniğimize yönlendirilmiş 6 yaşında bir erkekti. Oligospermi nedeniyle ICSI uygulanan gebelik sonucu doğduğu öğrenilen olgu tarafımızca değerlendirildi.

BULGULAR: Klinik bulguları nedeniyle Goldenhar sendromu tanısı konuldu, yapılan kromozom analizi sonucunda ise 47,XXY karyotipi saptandı.

TARTIŞMA VE SONUÇ: ICSI uygulamasıyla doğan bu olguda saptanmış olan Klinefelter ve Goldenhar sendromu birlikteliği literatürde ilk kez olmakla birlikte, yardımcı üreme teknikleri ile oluşan gebeliklerde konjenital ve kromozom anomalileri oluşma riski artışını desteklemektedir. ICSI ile doğan çocuklarda gelişebilecek kromozomal anomaliler ve konjenital malformasyonların erken tanısı için PGD ve prenatal dönemde ayrıntılı genetik ve radyolojik değerlendirmelerin önemi vurgulanmıştır.

Anahtar Kelimeler: ICSI, Goldenhar sendromu, Klinefelter sendromu

P-322 [Prenatal, perinatal tanı ve üreme genetiği]

Maternal Kandan Fetal DNA İzolasyonu ve Fetal RhD Analizi

Çisem Akurut[1], Fatma Sılan[1], Ayşe Nur Çakır Güngör[2], Öztürk Özdemir[1]

[1]Çanakkale Onsekiz Mart Üniversitesi Tıp Fakültesi, Tıbbi Genetik Anabilim Dalı 17100, Çanakkale
[2]Çanakkale Onsekiz Mart Üniversitesi Tıp Fakültesi, Kadın Hastalıkları ve Doğum Anabilim Dalı 17100, Çanakkale

GİRİŞ VE AMAÇ: Yeni doğanın hemolitik hastalığının önlenmesi amacıyla Rh uyuşmazlığı olan Rh (-) tüm gebelere 28. haftada anti-D IgG uygulanmaktadır. Bu uygulama sonucunda Rh (-) fetüsler gereksiz aşı ürününe maruz kalmaktadırlar. Yapılan araştırmalara göre Rh (-) kadınların gebeliklerinin %40'ının Rh (-) fetüse sahip olduğu saptanmıştır. Günümüzde fetüsün Rh profilini ortaya koymak için kullanılan yöntemler invaziv yöntemler olup abortus riski taşımaktadır. Fetal DNA'nın maternal kandan eldesi ve PCR tekniği ile çoğaltılarak prenatal tanı amacı ile kullanılması non invazif bir yöntem olup, invazif tekniklerin getirdiği riskler olmaksızın prenatal tanı olanağı sağlanmaktadır.

YÖNTEM: Biz çalışmamıza Çanakkale Onsekiz Mart Üniversitesi Tıp Fakültesi Kadın Hastalıkları ve Doğum Anabilim Dalı Gebe Polikliniğine başvuran ve Rh uyuşmazlığı olduğu saptanan veya bireysel başvuruda bulunarak Rh uyuşmazlığı olduğunu bildiren, çalışmaya katılmaya gönüllü olan 12-40 gebelik haftaları aralığındaki gebeler dahil edilmiştir. Her bir olgudan 10 ml kan örneği EDTA içeren tüplere alındıktan sonra bekletilme olmaksızın 2500 rpmde 10 dk santrifüjlendi. Süpernatant yeni bir tüpe aktarılarak 3000 rpm de 10 dk santrifüjlendi. Sonrasında plazma örnekleri daha sonra kullanılmak üzere -200Cde saklandı. Cell free DNA izolasyonu Qiagen QiAMP DNA Blood Mini Kiti, kan ve vücut sıvılarından DNA eldesi protokolü doğrultusunda yapıldı. 400 µl plazma, 50 µl elution buffer kullanıldı. Elde edilen DNA ile RhD genine ait ekzon 7, ekzon 10 ve GLO genine spesifik primer ve prob kullanılarak Roche LightCycler 2.0 cihazında Real-Time PCR işlemi ve analizi gerçekleştirildi.

BULGULAR: Maternal plazmadan fetal RhD genotiplemesi çalışılırken, ayrıca buffy coat'dan DNA izolasyonu yapılarak anne kan gurubunun Rh (-) olduğundan emin olunmuştur. Tüm örnekler üç tekrarlı olarak çalışılıp fetal RhD genotipi bu doğrultuda belirlenmiştir. Tüm tekrarlar birbirleri ile uyumluydu. Çalışmamız süresince doğan tüm bebeklerin kan gurupları cffDNA analizleri ile uyumlu bulunmuştur.

TARTIŞMA VE SONUÇ: Sonuç olarak bu çalışmada laboratuvarımızda tüm örneklerden maternal kandan cell free fetal DNA elde edilebilmiş ve fetal RhD genotipi girişimsel bir yöntem olmaksızın başarıyla saptanabilmiştir.

Anahtar Kelimeler: cell free fetal DNA, Real time PCR, Maternal plazma, Maternal kan

RhD ve GLO genine ait primer prob dizileri

Gen	Primer	Prob
RhD Ekzon 7	5-CTC CAT CAT GGG CTA CAA-3 5-CCG GCT CCG ACG GTA TC-3	5-(FAM) AGC AGC ACA ATG TAG ATG ATCTCT CCA (TAMRA)-3
RhD Ekzon 10	5-CCT CTC ACT GTT GCC TGC ATT-3 5-AGT GCC TGC GCG AAC ATT-3	5-(FAM) TAC GTG AGA AAC GCT CAT GACAGC AAA GTC T (TAMRA)-3
GLO	5-GTG CAC CTG ACT CCT GAG GAG-3 5-CCT TGA TAC CAA CCT GCC CAG- 3	5-(FAM) AAG GTG AAC GTG GAT GAA GTT GGT GG (TAMRA)-3

P-323 [Prenatal, perinatal tanı ve üreme genetiği]

BAC Tabanlı Array CGH Teknolojisinin ve Kromozom Analizinin Prenatal Tanıda Kullanım Etkinliğinin Araştırılması

Seda Eren Keskin, Deniz Sünnetçi Akkoyunlu, Buket Doğruoğlu, Zeynep İlkay, Esen Gümüşlü, Naci Çine, Hakan Savlı

Kocaeli Üniversitesi Tıbbi Genetik Anabilim

GİRİŞ VE AMAÇ: Çalışmamızda, BAC tabanlı array CGH'in ve kromozom analizinin prenatal tanıdaki tanısal değerlerinin araştırılması amacıyla olgularımız her iki yöntemler değerlendirilmiştir.

YÖNTEM: Çalışmada, prenatal tanı endikasyonuna sahip 140 adet amniyosentez örneğine yapılan kromozom analizi ve BAC tabanlı array CGH analizi bilgileri değerlendirildi.

BULGULAR: Karyotip analizinde, dört hastada trizomi 21, beş hastada trizomi 18, bir hastada monozomi X ve üç hastada da başka anomaliler gözlenmiştir. BAC array CGH analizinde sayısal kromozom anomalisi olarak dört hastada trizomi 21, 4 hastada hastada trizomi 18, bir hastada monozomi X saptanmıştır. Yapısal anomali olarak ise bir vakada 14 numaralı kromozomda parsiyel duplikasyon gözlenmiştir.

TARTIŞMA VE SONUÇ: Prenatal tanıda altın standart olan kromozom analizinin yetersiz kaldığı durumları tamamlayabilmek ve daha kısa zamanda raporlandırma amacıyla uygulanabilecek en etkin metod array CGH'tir. Her iki yöntemin de kendi içinde sahip olduğu sınırlar göz önünde bulundurulduğunda; doğru zaman diliminde en doğru bilgiyi verebilmek amacıyla birbirini tamamlayıcı nitelikte bu iki yöntemin, eş zamanlı kullanımı tanısal hız ve etkinlik anlamında önemli katkılar sağlayacağı düşünülmektedir.

Anahtar Kelimeler: prenatal tanı, kromozom analizi, BAC tabanlı array CGH

P-324 [Prenatal, perinatal tanı ve üreme genetiği]

Faktör V leiden ve MTHFR İkili Mutasyonu Bulunan Renal Ven Trombozlu Yenidoğan Olgusu

Hakan Altın[1], Şenol Çitli[2], Ahmet Akçay[3]

[1]*Trabzon Kanuni Eğitim Araştırma Hastanesi, Pediatrik Kardiyoloji Bölümü, Trabzon*
[2]*Trabzon Kanuni Eğitim Araştırma Hastanesi, Tıbbi Genetik Bölümü, Trabzon*
[3]*Trabzon Kanuni Eğitim Araştırma Hastanesi, Yenidoğan Bölümü, Trabzon*

GİRİŞ VE AMAÇ: Renal ven trombozu (RVT) nadir görülen ancak son yıllarda görülme sıklığı giderek artan ve ciddi problemlere yol açabilen; sıklıkla da yenidoğan döneminin bir hastalığıdır. Klinik olarak hematüri, böbrek yetmezliği, trombositopeni, hipertansiyon, oligüri ve palpasyon ile batında ele gelen kitle şeklinde karşımıza çıkmaktadır. Bu makalede mekonyum aspirasyon sendromu (MAS) ve hipoksik doğum kliniğinde renal ven trombozu gelişen; predispozan faktörlerin incelenmesi sonucunda faktör V Leiden ve metilentetrahidrofolat redüktaz (MTHFR) ikili mutasyonu tespit edilen yenidoğan olgusu sunulmuştur.

YÖNTEM: Hastadan periferik kandan DNA izolasyonu sonrasında Real-Time PCR yöntemiyle Faktör V Leiden ve MTHFR gen bölgeleri analiz edildi.

BULGULAR: Yirmi altı yaşındaki annenin 38 haftalık ilk gebeliği, nonstres testinde fetal bradikardi görülmesi üzerine acil sezaryen ile doğurtuldu. Prenatal olarak özelliği bulunmayan erkek hastanın anne ve babası arasında akrabalık yoktu. Hastanın yatışının 2. günü göz kapaklarında ve ekstremitelerde yaygın ödem, idrar çıkımında azalma, tartı alımında artış ve hipertansiyon gelişti. Batın ultrasonografisinde sağ ana renal arterde trombüs, sol küçük renal arterlerde şüpheli trombüsler izlendi. Doppler ultrasonografi incelemesinde sağ ana renal arterde akım görülemedi, sol ana renal arterin akımı normaldi.Hastamızda tromboemboliye yatkınlık açısından yapılan tetkiklerde heterozigot faktör V Leiden ve homozigot MTHFR 1298 ikili mutasyonu tespit edildi. Hasta uygun tedavi almasına rağmen 3. ay sonunda yapılan tetkiklerde sağ böbreğin fonksiyon görmediği ve boyutlarının küçülerek atrofiye gittiği tespit edildi.

TARTIŞMA VE SONUÇ: Yenidoğanların fizyolojilerinden dolayı tromboemboliye yatkınlıkları bulunmaktadır. Ek olarak bazı genetik protrombotik risk faktörlerinin varlığı venöz ve/veya arteriyel tromboemboli gelişme riskini arttırmaktadır. Bizim olgumuzda MAS ve hipoksik doğum gibi risk faktörlerinin yanı sıra heterozigot Faktör V Leiden ve homozigot MTHFR 1298 mutasyonları mevcuttu. Son yıllarda literatüre baktığımızda yenidoğan RVT ile özellikle Faktör V Leiden ve MTHFR gen mutasyonlarının birlikteliği dikkat çekici olarak görülmektedir.

Anahtar Kelimeler: faktör V Leiden, renal ven trombozu, yenidoğan

P-325 [Prenatal, perinatal tanı ve üreme genetiği]

Artmış Ense Kalınlığı (NT: 5,6 mm) ve Ensefaloseli Olan Bir Fetus

Ali Karaman[1], Hatip Aydın[1], Birsen Karaman[2], Kamber Göksu[3]

[1]*İstanbul Zeynep Kamil Kadın ve Çocuk Hastalıkları Eğitim ve Araştırma Hastanesi, Genetik Tanı Merkezi, İstanbul*
[2]*İstanbul Üniversitesi, İstanbul Tıp fakültesi, Tıbbi Genetik Anabilim Dalı. İstanbul*
[3]*İstanbul Fatih Sultan Mehmet Eğitim ve Araştırma Hastanesi, Radyoloji Kliniği, İstanbul*

GİRİŞ VE AMAÇ: 12+ haftalık gebelikte prenatal USG de parietal ensefalosel saptandı ve NT: 5.6 mm olarak ölçüldü.

YÖNTEM: CVS yapıldı ve karyotipinde patoloji saptanmadı. Patolojik USG nedeniyle 18. haftasında AS işlemi sonrası array CGH yapıldı:

BULGULAR: 46,XX,18p+,ıshder(18)(6qter-->6q25,3: : 18p11,32-->18qter). Arr(hg19)6q2530,27(158,900,454-170,926,393)X3,18p11.32pter(311,463-8,014,484)X1

TARTIŞMA VE SONUÇ: Bu sonucla fetusun 18. kromozomunun p11.32-->pter bölgesi için parsiyel bir monozomi, 6. kromozomunu q25.3-->q27 bölgesi için ise parsiyel bir trizomi taşıdığı için fenotip olarak etkilenmesi beklenmektedir.

Anahtar Kelimeler: NTD, array CGH, parsiyal trizomi 6q, parsiyal monozomi 18p

P-326 [Prenatal, perinatal tanı ve üreme genetiği]

Oosit Maturasyon Hatasına Bağlı İnfertil Olguda aCGH Bulguları

Yunus Kasım Terzi[1], Nafiye Yılmaz[2], Metin Kaba[2], Zerrin Yilmaz Celik[1], Yeşim Bardakcı[2], Feride İffet Şahin[1]

[1]Başkent Üniversitesi Tıp Fakültesi Tıbbi Genetik Anabilim Dalı, Ankara
[2]Dr. Zekai Tahir Burak Kadın Sağlığı Eğitim ve Araştırma Hastanesi, Ankara

GİRİŞ VE AMAÇ: Oositlerin profaz I'de beklemelerini sağlayan biyolojik mekanizma mayotik duraklama olarak isimlendirilmektedir. Bu aşamada oluşan hatalar oositlerin olgunlaşmasını engellemekte ve infertilite ile sonuçlanmaktadır. Bu çalışmada, mayoz I (MI)'de tekrarlayan oosit olgunlaşma hatası olan infertil bir çift sunulmaktadır.

YÖNTEM: On iki yıllık infertilite öyküsü olan 32 yaşındaki kadın hasta ve akrabalık bağı olmayan eşi üç başarısız sitoplazma içi sperm enjeksiyonu (ICSI) girişimi sonrasında Dr. Zekai Tahir Burak Kadın Sağlığı Eğitim ve Araştırma Hastanesi IVF kliniğine müracaat etmiştir. İnfertilitenin gelişimine neden olan genetik faktörlerin belirlenmesi amacı ile konvansiyonel sitogenetik ve dizi karşılaştırmalı genomik hibridizasyon (aCGH) uygulandı. Periferik kandan izole edilen genomik DNA örnekleri Roche, NimbleGen Human CGH ISCA Plus 1.4M array kullanılarak olası kayıp ve kazançların belirlenmesi için analiz edildi. Elde edilen veriler Nexus 7 yazılımı kullanılarak analiz edildi.

BULGULAR: Hastamız için ilk uygulanan tedavi sonrasında 20. günde estradiol seviyesi 1198pg/ml olarak ölçüldü. Bu uygulama sonucunda 7 oosit toplandı, bununla birlikte 12. günde hepsi M1'de olgunlaşma hatası ile sonuçlandı. Gerçekleştirilen ikinci tedavi protokolünde ise estradiol seviyesi 14. günde 2890pg/ml olarak ölçüldü. Bu uygulama sonucunda 10 oosit toplandı, bununla birlikte 16. günde hepsi MI'de olgunlaşma hatası ile sonuçlandı. Sitogenetik analizi sonucunda hastamız ve eşinde sırası ile 46,XX ve 46,XY karyotipi saptandı. aCGH analizi sonucunda ise hastamızın ve eşinin genomlarında kopya kayıp ve kazançları belirlenmiş olmakla beraber, bu bulguların klinik olarak önemi bilinmemekte ve hastamızın kliniğini açıklamamaktadır.

TARTIŞMA VE SONUÇ: Karyotip analiz sonucunun normal olması ve aCGH analizi sonucunda saptanan varyasyonların infertilite ve MI'de olgunlaşma hatası ile ilişkili bulunmaması, kliniğin gelişimindeki genetik katkı olasılığını dışlamamaktadır. Bu çerçevede tüm ekzom dizi analizi gibi daha yüksek çözünürlükte bir yöntemin kullanılmasının, klinik tablonun gelişimindeki genetik nedenlerin aydınlatılması için önemli olduğu düşünülmektedir.

Anahtar Kelimeler: aCGH, İnfertilite, M1, Oosit maturasyonu

P-327 [Prenatal, perinatal tanı ve üreme genetiği]

Yaşlanmanın Erkek Üreme Sistemi Üzerine Etkileri

Gülgez Neslihan Taşkurt[1], Sezgin Güneş[1], Ramazan Aşçı[2]

[1]Ondokuz Mayıs Üniversitesi, Tıp Fakültesi, Tıbbi Biyoloji Anabilim Dalı, Samsun
[2]Ondokuz Mayıs Üniversitesi, Tıp Fakültesi, Üroloji Anabilim Dalı, Samsun

GİRİŞ VE AMAÇ: Yaşlanma, tüm ökaryotik canlılarda görülen, organizmanın molekül, hücre, doku, organ ve sistemler düzeyinde meydana gelen değişikliklerdir. Günümüzde çiftlerin çoğunlukla sosyoekonomik nedenlerle çocuk sahibi olmayı ertelemeleri, yaşlanmanın üreme sistemi üzerine etkilerinin araştırılmasının önemini arttırmıştır. Bildiride yaşlanmanın erkek üreme sistemi üzerine etkilerinin özetlenmesi ve bu etkilere yol açan mekanizmaların tartışılması amaçlandı.

YÖNTEM: PubMed yayınları ilgili anahtar kelimelerle tarandı.

BULGULAR: Yaşlanma erkek cinsiyet organlarında işlevsel, hacimsel ve histolojik değişimlere yol açarken, spermatozoada da genetik ve epigenetik değişmelere neden olur. Semen konsantrasyonu, sperm sayısı, üretimi ve kalitesi yaşlanmayla birlikte değişir. Reaktif oksijen türleri ve çevresel faktörler oksidatif stresi arttırır. Artan oksidatif stres spermatozoada DNA hasarına neden olur. Ayrıca, hipotalamo-hipofizier-gonadal aks ve üreme ile ilgili fonksiyonlar yaşlanmadan etkilenir. Genel olarak yaşlanmayla birlikte geriye dönüşümü olmayan işlevsel kayıplar meydana gelirken, somatik hücrelerin aksine gamet hücrelerinin kromozomlarının telomerleri kısalmaz. Dolayısıyla yaşlı babaların çocukları tüm kromozomlarda daha uzun telomerlerle doğar.

TARTIŞMA VE SONUÇ: Paternal yaşlanma, cinsiyet organları ve spermatozoada fizyolojik, genetik ve epigenetik değişikliklere neden olmaktadır. Bu değişmeler, cinsiyet organlarını, sperm kalitesi ve sayısını, hipotalamo-hipofiziyal-gonadal aksı etkileyerek erkeklerin üreme fonksiyonları üzerinde rol oynar.

Anahtar Kelimeler: Yaşlanma, gonad, hormon, oksidatif stres, telomer

Paternal Yaşlanmanın Etkisi

	Çalışma Grubu	Paternal Yaşlanmanın Etkisi	Referans
Kromozomal Sapmalar	Yaş aralığı: 25-51	Dengeli translokasyon ihtimali her 10 yılda iki katına çıkmıştır (odds ratio (OR) = 2.19, 95% confidence interval (CI) 1.23 to 3.90).	Thomas, 2009
DNA Fragmentasyonu	İnfertil, yaş aralığı: 38±6	%SDF, PA ile pozitif korelasyonlu bulunmuştur (p?0.00001).	Belloc ve ark., 2014
De novo DNA Mutasyon	Yaş aralığı: 22-80	PA ile FGFR3 mutasyonu artmıştır (p?0.001).	Wyrobek ve ark., 2006
Hastalık Riski	Yaş grupları: ?24, 25-34, ?35	Yanık damak (p=0.037), diafragmatik hernia (p= 0.001), RVOTO (p= 0.002) ve PVS (p= 0.011), multiple veya kompleks defekt (p= 0.007) görülme oranı paternal yaşla artmıştır.	Green ve ark., 2010
Telomer Uzunluğu	Yaş aralığı: 18-68	Sperm telomer uzunluğu her yıl 57 bç artmıştır (p= 0.0002).	Aston ve ark., 2012
Apoptozis	Fertil, yaş aralığı: 20-68	Sperm fosfotidilserin translokasyonu (erken apoptotik biyomarker) ifadesi paternal yaşla birlikte artmıştır (p?0.01).	Colin ve ark., 2010
DNA Metilasyonu	Fertil, genç grup= 37.7±2.12 yaşlı grup= 50.3±2.1	Sperm DNA'sında yaşla belirgin şekilde hipometile olan 139, hipermetile olan 8 bölge tanımlanmış; bipolar bozukluk ve şizofreni bu bölgelerle ilgili olarak tanımlanan genlerle bağlantılı (sırasıyla p=0.012 ve p=0.07) bulunmuştur.	Jenkins ve ark., 2014
miRNA İfadesi	Normal spermiyogram, standart karyotip, fertil	Spermatozoadaki 736 miRNA'nın ifade seviyesinin yaş ve semen parametreleriyle korelasyon göstermediği saptanmıştır.	Salas-Huetos ve ark., 2014

%SDF = Sperm DNA Fragmenatsyon yüzdesi PA = Paternal aging (paternal yaşlanma) RVOTO = Right ventricular outflow tract obstruction PVS = Pulmonary valve stenosis

P-328 [Prenatal, perinatal tanı ve üreme genetiği]

Erkek İnfertilitesinde AZF

Ender Coşkunpınar[1], Derya Öztürk[1], Gözde Öztan[1], Ateş Kadıoğlu[2], Şükrü Öztürk[1], Kıvanç Cefle[1], Şükrü Palanduz[1]

[1]İstanbul Üniversitesi, İstanbul Tıp Faültesi, İç hast. Tıbbi Genetik Bilim Dalı, İstanbul
[2]İstanbul Üniversitesi, İstanbul Tıp Fakültesi, Üroloji Anabilim Dalı, İstanbul

GİRİŞ VE AMAÇ: Y kromozomu spermatogenezisin düzenlenmesinde ki genleri kapsar. Y kromozomu mikrodelesyonları, kromozomun uzun kolunda %1-55 sıklıkla infertil hastalarda tanımlanmıştır. Bu mikrodelesyonlar AZFa, AZFb ve AZFc bölgeleri olarak 3 guruba ayrılmaktadır. AZFa bölgesindeki delesyon çoğunlukla Sertoli cell only sendromu (SCOS) ile, AZFb delesyonu germ hücrelerinin pakiten evresinde gelişiminin durmasıyla ve

AZFc bölgesinin delesyonu spermatid evresinde gelişiminin durmasıyla azospermiden oligospermiye kadar fenotiplerin oranı ile ilişkilendirilmektedir. Yq mikrodelesyonu insidansı idiyopatik azoospermili erkeklerde %15-20, idiyopatik ağır oligospermili erkeklerde %7-10 oranında görülmektedir. Çalışmanın amacı nonobstruktif azoospermisi ya da ağır oligozoospermi bulunan hastalarda (sperm sayısı<5 mil./ml) Y kromozomu uzun kolu üzerinde bulunan mikrodelesyonları tespit etmek ve TESE yapılacak olgularda Yq delesyonunun prognostik önemini araştırmaktır.

YÖNTEM: Y kromozomu üzerindeki 3 AZF mikrodelesyon bölgesinin analizi için, 6 STS hedeflendi. AZFa için sY84 - sY86, AZFb için sY127-sY134 ve AZFc için sY254-sY255, STS leri kullanıldı. Hastalardan alınan periferik kandan elde edilen DNA, multipleks PCR metodu ile değerlendirildi (EAA / EMQN-2004). İ.Ü. İTF Üroloji AD' nda tanı almış hastalardan alınan periferik kan örneğinden kit ile genomik DNA ekstrakte edildi. Elde edilen DNA'lar 100ng/ul olacak şekilde dilüe edildi. İlgili bölgelere özgü dizayn edilmiş primer çiftleri kullanılarak multipleks PCR yapıldı. PCR ürünleri %3'lük agaroz jel elektroforezinde yürütülerek görüntülendi.

BULGULAR: Eylül 2013-Eylül 2014 tarihleri arasında toplam 507 olguda AZF mutasyon taraması yapıldı. Olguların 6'sında (%) AZFc, 1'inde (%) AZFb, 6'sında (%) AZFb+c delesyonları tespit edildi.

TARTIŞMA VE SONUÇ: Bu çalışmada nonobstruktif azoospermisi ve Oligozoospermisi olan hastalarda Y kromozomu üzerindeki elde edilen mikrodelesyonların görülme oranları ve AZF bölgelerindeki delesyonların dağılımı literatür ile uyumlu bulunmuştur. AZFc bölgesini de içine alan kombine delesyonlarda (AZFb+c, AZFa+b+c) testiküler spermatozoaların total yokluğu söz konusudur. AZFa veya AZFb bölgelerinin tam delesyonu genellikle germ hücrelerinin tamamen kaybedilmesine neden olmaktadır. AZFc delesyonlarının spermatogenez sürecini etkilediği fakat her zaman infertiliteye sebep olmadığı bildirilmektedir. AZFc mikrodelesyonu bulunan azospermik olgularda TESE ile sperm alma ve fertilizasyon sağlama şansı oldukça yüksektir.

Anahtar Kelimeler: AZF, Yq, Multipleks PCR

Resim 1

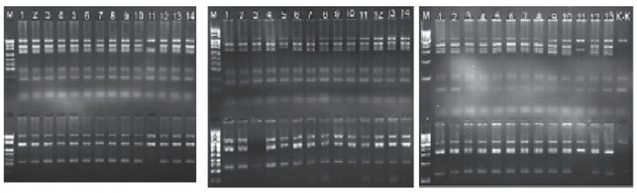

1-A) 11 No lu ornekte AZFc Delesyonu 1-B) 5 No lu ornekte AZFb Delesyonu 1-C) 11 No lu ornekte AZF b+c Delesyonu gorulmektedir.

Erkek infertil hastalarda bulunan Y mikrodelesyon oranları

Mikrodelesyon Bölgesi	Hasta Sayısı	Delesyon %
AZFc	6	1,18
AZFb	1	0,2
AZFb+c	6	1,18
Toplam	13	2,56

507 hastanın 13 (%2,56)'ünde Y mikrodelesyonu saptandı.

P-329 [Prenatal, perinatal tanı ve üreme genetiği]

Nadir Görülen Y Kromozom Yapısal Anomalisi

Huri Sema Aymelek[1], Engin Altundağ[1], Ramazan Aşcı[2], Mediniye Karadag Alpaslan[1], Ümmet Abur[1], Ömer Salih Akar[1], Gönül Oğur[1]

[1]Ondokuz Mayıs Üniversitesi, Tıbbi Genetik Anabilim Dalı, Samsun
[2]Ondokuz Mayıs Üniversitesi, Üroloji Anabilim Dalı, Samsun

GİRİŞ VE AMAÇ: İnfertil çiftlerin yaklaşık %50' sinden erkek infertilitesi sorumludur. Olguların %5-10' unda sayısal ve yapısal kromozom anomalisi vardır. Sayısal anomaliler sıklıkla XXY ya da XYY olarak görülmektedirler. Yapısal Y kromozom anomalileri ise oldukça enderdir.

YÖNTEM: 32 yaşındaki erkek hasta üroloji polikliniğinden primer infertilite endikasyonu ile bölümümüze yönlendirildi. Hastanın boyu 168 cm kilosu 76 idi. Fizik muayenesi normaldi. FSH yüksek, total testosteronu düşüktü ve azospermisi mevcuttu. Daha önce varikoselektomi operasyonu geçiren hastaya bilateral testis biopsisi yapılmış, germ hücre aplazisi (Sertoli Cell Only) şeklinde raporlanmıştı.

BULGULAR: Hastanın periferik kan sitogenetik analizinde Y kromozomunda yapısal bir yeni yapılanma gözlendi. İki Y kromozomunun kısa kollarını ilgilendiren bir translokasyon mevcuttu: 46,X,der(Y)t(Y;Y)(p11.3;p11.3). FİSH analizinde çift SRY sinyali alındı. Moleküler analizde 12 bölge belirteç ilişkili Y mikrodelesyonu saptanmadı.

TARTIŞMA VE SONUÇ: Bu raporda nadir bir yapısal Y kromozom anomalisi ve sertoli cell only sendromu birlikteliği sunulmakta ve infertilite-azospermi ilişkisi tartışılmaktadır.

Anahtar Kelimeler: Y kromozomu, Yapısal Anomali, İnfertilite, Azospermi

P-330 [Prenatal, perinatal tanı ve üreme genetiği]

46,XX (SRY pozitif) Erkek Sendromlu Olgu

Bilge Geçkinli[1], Mehmet Ali Söylemez[1], Hatip Aydın[2], Kenan Delil[1], Ali Karaman[2], Melike Avşar[1], Hasan Şimşek[1], Ahmet İlter Güney[1]

[1]Marmara Üniversitesi Tıp Fakültesi, Tıbbi Genetik Anabilim Dalı
[2]Zeynep Kamil Kadın ve Çocuk Hastalıkları EAH, Genetik Tanı Merkezi, İstanbul

GİRİŞ VE AMAÇ: 46,XX erkek sendromu, seksuel gelişimin testiküler bozukluğudur ve erkeklerde 1/20000 sıklıkta görülür. %90'ında eksternal genitalya tam virilizedir. Genellikle puberteden sonra hipogonadizm, jinekomasti, ve infertilite nedeni ile tanı almaktadırlar. Olguların çoğunda paternal mayozda Y kromozomu ile X kromozomun distal kısa kolları arasında rekombinasyon (SRY-pozitif) vardır. Diğer klinik bulgular kısa boy ve normal mental gelişimdir. SRY geni, bipotansiyel gonadın testis yönünde gelişimi için önemli olsa da, testiküler gelişimi ile ilgili birçok gen tanımlanmıştır.

YÖNTEM: Olgu sunumu

BULGULAR: Olgumuz, 30 yaşında erkek hasta, infertilite nedeniyle kliniğimize başvurdu. Hastada pozitif aile öyküsü ve ebeveynler arasında akrabalık yoktu. Sperm analizinde azospermi saptandı. Fizik muayanesinde, boyu 165 cm (3-10 P.), kepçe kulak yapısı, pektus ekskavatumu ve sekonder cinsiyet karakterlerinde gerilik tespit edildi. Mental gelişimi normaldi. Laboratuvar bulgularında androjenler normal, FSH ve LH yüksek saptandı. Testis ultrasonografisinde testis dokusu azalmış olarak saptandı. Pelvik MRI'da sağ inguinal kanalda ve sol skrotal kesede nodüler lezyonlar (şüpheli testis dokusu ile uyumlu) saptandı. Hastaya yapılan karyotip analizinde 46,XX kromozom kuruluşu görülmesi üzerine yapılan SRY-FISH analizinde SRY(+) saptandı.

TARTIŞMA VE SONUÇ: İnfertilite nedeni ile başvuran erkek hastada nadir görülen 46,XX karyotipi, literatüre katkı amacı ile sunuldu.

Anahtar Kelimeler: infertilite, 46,XX erkek, SRY-pozitif, azospermi

P-331 [Prenatal, perinatal tanı ve üreme genetiği]

Down Sendromu İlişkili Hemivertebra Anomalisi

Resul Arısoy[1], Oya Demirci[1], Emre Erdogdu[1], Oya Pekin[1], Pınar Kumru[1], Mesut Polat[1], Osman Gökçe[1], Hatip Aydin[2], Ali Karaman[2]

[1]Zeynep Kamil Kadın Doğum ve Çocuk Hastalıkları Hastanesi, Perinatoloji Kliniği, İstanbul
[2]Zeynep Kamil Kadın Doğum ve Çocuk Hastalıkları Hastanesi,Genetik Kliniği, İstanbul

GİRİŞ VE AMAÇ: Hemivertebra nadir görülen (%0,03-0,1) ve skolyoza sebeb olabilen bir spinal anomalidir. Hemivertebra olgularının %59-73 de ek ultrasonografik anomali mevcuttur. Sık eşlik eden anomaliler kardiak, üriner, iskeletal, gastrointestinal ve santral sinir sistemi anomalileri olarak bildirilmiştir. Ayrıca VACTERL (vertebral anomalies, imperfore anus, trakeaösofageal fistül, and renal anomalies, kardiak ve extremite anomalileri), Klippel-Feil syndrome, Jarcho-Levin sendromu, OEIS (omfolosel, mesane ekstrofisi, imperfore anus, and spinal anomaliler), Potter sequence, ve open spina bifida ilşikili olabiceği gösterilmiştir. Fakat hemirvertebra anomalisinin kromozomal hastalıkları ilişkisinin çok nadir olduğu literatürde bildirilmiştir. Biz bu olgu sunumunda karyotip analizi sonucu trizomi 21 olan hemivertebra anomalisine sahip olgunun sunumunu amaçladık.

YÖNTEM: Olgunun prenatal ve postnatal bulgularının sunulması

BULGULAR: Olgumuz 36 yaşında gravida 4 parite 2 üçlü tarama testi pozitif olması nedeniyle 18. Gebelik haftasında kliniğimize refere edilmiştir. Fetusun ultrasonografik muayenesinde izole torakal hemivertebra ile birlikte skolyoz tespit edildi. Ek anomali saptanmadı. Aileye hemivertebra, üçlü tarama testi ve Down sendromu hakkında bilgi verildi ve takiben amnisentez yapıldı. Karyotip analizi sonucu trizomi 21 olarak saptanan fetus için tekrar danışmanlık verilerek terminasyon seçeneği sunuldu ve gebelik termine edildi. İzole torakal hemivertebra tanısı doğrulandı.

TARTIŞMA VE SONUÇ: Perinatal dönemde hemivertebra anomalisi saptanan olgular diğer eşlik edebilecek anomaliler ve sendromlar açısında detaylı olarak ultrasonografi ile muayene edilmeli ve ayırı tanısı yapılmalıdır. Perinatal dönemde izole hemivertebra ile trisomi 21 ile ilişkisi literatürde sunulmamış olup, bizim olgumuzda bu ilişki gösterilmiştir. İzole hemivertebra olgularında trizomi 21 olabileceği perinatal danışmalıkta kullanılmalı ve bilgi olarak sunulmalıdır.

Anahtar Kelimeler: Hemivertebra, trisomi 21, ultrasonografi, prenatal danışmanlık

Postnatal grafide hemivertebranın görüntüsü

P-332 [Prenatal, perinatal tanı ve üreme genetiği]

Letal Tip Hipofosfatazya Taşıyıcısı Bir Ailede Prenatal Tanı

Elçin Bora[1], Tufan Çankaya[1], Özlem Giray Bozkaya[1], Esra Ataman[1], Özge Aksel[1], Semir Köse[2], Derya Erçal[1]

[1]Dokuz Eylül Üniversitesi Tıp Fakültesi, Tıbbi Genetik Anabilim, İzmir
[2]Dokuz Eylül Üniversitesi Tıp Fakültesi, Perinatoloji Bilim Dalı, İzmir

GİRİŞ VE AMAÇ: Perinatal-letal tip hipofosfatazya, serum ve doku alkalen fosfataz aktivitesinde eksiklik ve bozulmuş kemik mineralizasyonu ile karakterize, otozomal resesif kalıtım modeli gösteren, oldukça nadir görülen genetik hastalıklardan biridir. Bu sendromdan, kromozom 1q36.12 bölgesine lokalize edilmiş, doku-nonspesifik alkalen fosfataz genindeki [TNSALP (ALPL)] mutasyonlar sorumlu tutulmaktadır. Başlangıç yaşına klinik bulgularına göre değişen formları bulunmakla birlikte, en ciddi formları perinatal letal ve infantil olanlardır. Perinatal letal hipofosfatazya, osteogenezis imperfekta veya akondroplazi gibi prenatal dönemde benzer bulgular veren, ciddi seyirli kemik hastalıkları ile karışabilmektedir.

YÖNTEM: Polikliniğimize, prenatal dönemde intrauterin büyüme geriliği, kısa ekstremiteler, ossifikasyon defekti ve polihidramniyos bulguları nedeniyle, 19. haftada osteogenezis imperfekta tip 2 şüphesi ile yönlendirilen, aralarında birinci derece kuzen evliliği olan ailede, doğum sonrası perinatal letal hipofosfatazya tanısı düşünülerek, ALPL geni ekzon 9'da homozigot D306V mutasyonu saptanmıştır. Anne ve baba adayına da o bölge için dizi analizi yapılmış ve aynı mutasyonu taşıdıkları görülmüştür. Tekrar 6 haftalık gebelik nedeniyle polikliniğimize başvuran aileye 11. haftada koryon villus örneklemesi (CVS) yöntemi ile prenatal tanı planlanmıştır.

BULGULAR: CVS sonrası yapılan fetal ultrasonda, özellikle kafatası kemiklerinde olmak üzere, kemik dansitelerinde düşüklük olduğu (hipofosfatasya?) belirtilmiştir. Fetusun ALPL geni ekzon 9 dizi analizi sonucu homozigot D306V mutasyonu olarak bulunmuştur ve aileye genetik danışma verilmiştir.

TARTIŞMA VE SONUÇ: Otozomal resesif bir hastalık için taşıyıcı olan ebeveynlerin, sonraki her gebeliğinde hasta çocuk doğurma riski %25 olacağı için, bu ailelerde prenatal ve/veya preimplantasyon genetik tanı çok önemlidir.

Anahtar Kelimeler: hipofosfatazya, ALPL geni, prenatal tanı, genetik danışma

P-333 [Prenatal, perinatal tanı ve üreme genetiği]

Tekrarlayan Gebelik Kaybı Öyküsü Olan 46,XY,t(8;9)(q24;p13) Ve 46,XX,t(9;21)(q10;q10) Karyotipli Bir Çift

Serdar Şahintürk, Şebnem Özemri Sağ, Mehmet Türe, Ali Topak, Özlem Görükmez, Tahsin Yakut, Tuna Gülten

Uludağ Üniversitesi Tıp Fakültesi, Tıbbi Genetik Anabilim Dalı, Bursa

GİRİŞ VE AMAÇ: Tekrarlayan gebelik kaybı (TGK), birbirini izleyen iki ya da daha fazla spontan abortus olarak tanımlanır. Çocuk sahibi olmak isteyen çiftlerin yaklaşık %5'inde gözlenen TGK'nın etyolojisinde kromozomal anomaliler önemli bir yer tutar. TGK olgularındaki kromozomal anomalilerin çoğunluğunu başta dengeli resiprokal translokasyonlar, robertsonian tipi translokasyonlar ve inversiyonlar olmak üzere yapısal kromozom anomalileri oluşturur. Burada TGK nedeni ile merkezimize refere edilen çifte yapılan periferik kandan kromozom analizinde her iki bireyde de dengeli resiprokal translokasyon saptanması nedeni ile sunuldu. Bu durumun nadirliği ve genetik danışmada önem taşıması tartışıldı.

YÖNTEM: Kromozom analizi için periferik kan kültürü yapıldı. Preperatlar Giemsa-Trypsin (GTG) tekniği ile boyandı ve 20 metafaz değerlendirildi.

BULGULAR: Yapılan konvansiyonel sitogenetik analizde karyotipleri 46,XY,t(8;9)(q24;p13) ve 46,XX,t(9;21)(q10;q10) (şekil 1) olarak saptanan olgularda sonuçlar FISH analizi ile doğrulandı.

TARTIŞMA VE SONUÇ: Olgular bir çiftte hem kadın hem de erkek partnerde farklı resiprokal translokasyonlar saptanmasının nadir bir durum olması ve genetik danışmada dikkat gerektirmesi nedeni ile sunuldu.

Anahtar Kelimeler: resiprokal translokasyon, sitogenetik, tekrarlayan gebelik kaybı

Şekil 1

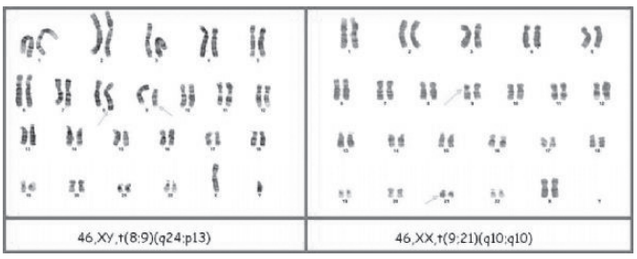

P-334 [Psikiyatrik genetik ve nörogenetik]

GABARAPL1 (GEC1) mRNA Expression Levels in Patients with Alzheimer's Disease

Ali Bayram[1], Burak Uz[2], İlhan Dolaşık[2], Remzi Yiğiter[3]

[1]*Fırat University, High School of Health*
[2]*Fırat University Faculty of Medicine, Department of Hematology*
[3]*Gaziantep University Faculty of Medicine, Department of Neurology*

INTRODUCTION - OBJECTIVE: The GABARAP (GABAA-receptor-associated protein) family consists of GABARAP, GABARAPL1 (GABARAP-like 1) and GABARAPL2 (GABARAP-like 2). GABARAPL1, like GABARAP, was described to interact with both GABAA receptor and tubulin, and to be involved in intracellular GABAA receptor trafficking and promoting tubulin polymerization. In addition, GABARAPL1 is thought to be involved in various physiological (autophagosome closure, regulation of circadian rhythms) and/or pathological mechanisms (cancer, neurodegeneration). Alzheimer's disease (AD) is a progressive neurodegenerative disorder characterized with impaired cognitive functions. Disruption of the GABAergic neurotransmission as well as cholinergic and glutamatergic interactions, may also be involved in the pathogenesis of AD. GABARAPL1 presents a regulated tissue expression and is the most expressed gene among the GABARAP family members in the central nervous system. GABARAPL1 may therefore have an important role in the production of GABAergic synapses. We, herein, conducted a study to investigate the GABARAPL1 mRNA expression levels in patients with AD.

METHOD: The study group comprised 50 patients with the diagnosis of AD who have applied to Gaziantep University Faculty of Medicine, and Department of Neurology. 49 healthy individuals without any neurodegenerative disease are included as controls. Ribonucleic acid (RNA) was obtained from blood samples of patient and control groups. Complementary deoxyribonucleic acid (cDNA) was obtained from RNA samples using reverse transcription polymerase chain reaction (RT-PCR) technique.

RESULTS: The gene expression of GABARAPL1 in patient/control groups were observed to decrease significantly, and the differences between groups with the Mann-Whitney method within 95% confidence interval ($p < 0.05$) were analyzed.

CONCLUSIONS: This salient finding provide a clue for our hypothesis that reduced activity of GABARAPL1 gene might play a role, at least partly, in the pathophysiology of AD.

Keywords: Alzheimer's Disease, GABARAPL1, mRNA expression

P-335 [Psikiyatrik genetik ve nörogenetik]

Whole Exome Sequencing İdentifies A Novel Mutation in {SPG11} Gene in a Turkish Family with Hereditary Spastic Paraplegia-Thin Corpus Callosum (HSP- TTC)

Alper Gezdirici[1], Elif Yılmaz Güleç[1], Esra Güzel[2], Mustafa Özen[3], Rasim Özgür Rosti[4], Joseph G. Gleeson[4]

[1]*Department of Medical Genetics, Istanbul Kanuni Sultan Suleyman Training and Research Hospital, Istanbul, Turkey*
[2]*Department of Medical Genetics, Istanbul University, Cerrahpasa Medical School, Istanbul, Turkey*
[3]*Biruni University, Istanbul, Turkey*
[4]*Laboratory for Pediatric Brain Diseases, The Rockefeller University, Howard Hughes Medical Institute, New York*

INTRODUCTION - OBJECTIVE: Hereditary spastic paraplegia (HSP) is a large group of clinically and genetically heterogeneous neurological disorders characterized by spasticity and weakness of the lower extremities. Hereditary spastic paraplegia with thin corpus callosum (HSP-TCC) is one of the most common complicated forms of autosomal recessive HSP. HSP-TCC is characterized by progressive spasticity and weakness of the lower limbs and frequently associated with the following symptoms: mild intellectual disability with learning difficulties in childhood and/or progressive cognitive decline; peripheral neuropathy; pseudobulbar involvement; and increased reflexes in the upper limbs.

METHOD: Whole-exome sequencing of the index patient, validation of the identified variant with Sanger-sequencing, and subsequent co-segregation analysis in the family.

RESULTS: Here, we report a novel mutation (c.3036 C>A) in exon 16 of the SPG11 gene in two female siblings of a Turkish family with HSP-TCC. The first patient is a 21 year old female who was referred to us due to learning disabilities and difficulty in walking. Difficulty in walking had started at the age of 15. Whole exome sequencing (WES) analysis revealed a c.3036 C>A mutation in SPG11 gene as a cause of HSP-TCC. The parents were found to be heterozygous carriers by Sanger sequencing and the younger sister -a 9 year old female- with learning disabilities and spasticity was found to be homozygous mutant by Sanger sequencing.

CONCLUSIONS: Our findings revealed c.3036 C>A mutation in our patient as a cause of HSP-TCC through utilization of WES, which is a rapid and effective method in genetically heterogeneous disorders as HSP.

Keywords: Hereditary spastic paraplegia, novel mutation, thin Corpus Callosum, WES, whole exome sequencing

P-336 [Psikiyatrik genetik ve nörogenetik]

mRNA Expression of Homo Sapiens Nuclear Factor of Kappa Light Polypeptide Gene Enhancer in B-cells 1 with Parkinson's Disease

Ali Bayram[1], Remzi Yiğiter[2]

[1]*Fırat University, High School of Health*
[2]*Gaziantep University Faculty of Medicine, Department of Neurology*

INTRODUCTION - OBJECTIVE: The aim of the present study was to investigate the expression levels of homo sapiens nuclear factor of kappa

light polypeptide gene enhancer in B-cells 1, transcript variant 1 (NFKB1*1) mRNA in the peripheral blood of patients with Parkinson to elucidate the role in the pathogenesis of Parkinson disease (PD).

METHOD: The study group comprised 50 patients with the diagnosis of PD who have applied to Gaziantep University Faculty of Medicine, and Department of Neurology. 50 healthy individuals without any neurodegenerative disease are included as controls. Ribonucleic acid (RNA) was obtained from blood samples of patient and control groups. Complementary deoxyribonucleic acid (cDNA) was obtained from RNA samples using reverse transcription polymerase chain reaction (RT-PCR) technique.

RESULTS: The gene expression of NFKB1*1 in patient/control groups were observed to decrease significantly, and the differences between groups with the Mann-Whitney method within 95% confidence interval ($p < 0.05$) were analyzed.

CONCLUSIONS: This salient finding provide a clue for our hypothesis that reduced activity of NFKB1*1 gene might play a role, at least partly, in the pathophysiology of PD.

Keywords: Parkinson's Disease, NFKB1*1, mRNA expression

P-337 [Psikiyatrik genetik ve nörogenetik]

Human DNA Polymerase Beta (POLB) Messenger RNA Expression level in Parkinson's Disease Patients Examined by RT-PCR

Ali Bayram[1], Remzi Yiğiter[2]

[1]*Fırat University, High School of Health*
[2]*Gaziantep University Faculty of Medicine, Department of Neurology*

INTRODUCTION - OBJECTIVE: DNA polymerase beta (POLB), belongs to the DNA polymerase type-X family. In eukaryotic cells, POLB performs base excision repair required for DNA maintenance, replication, recombination, and drug resistance. POLB has two distinct domains, the larger is the polymerase domain itself, whereas a small basic N-terminal domain contains an AP lyase activity that excises the abasic sugarphosphate residue at the strand break. POLB fills single nucleotide gaps in DNA produced by the base excision repair pathway of mammalian cells. Overexpression of POLB, as found in some human tumors, could confer an increase in spontaneous mutagenesis. Unfortunately, we still don't know what the biological function in neurodegeneration of POLB. We, herein, conducted a study to investigate the POLB mRNA expression levels in patients with PD.

METHOD: The study group comprised 49 patients with the diagnosis of PD who have applied to Gaziantep University Faculty of Medicine, and Department of Neurology. 49 healthy individuals without any neurodegenerative disease are included as controls. Ribonucleic acid was obtained from blood samples of patient and control groups. Complementary deoxyribonucleic acid was obtained from RNA samples using reverse transcription polymerase chain reaction (RT-PCR) technique.

RESULTS: The gene expression of POLB in patient/control groups were observed to decrease significantly, and the differences between groups with the Mann-Whitney method within 95% confidence interval ($p < 0.05$) were analyzed.

CONCLUSIONS: This salient finding provide a clue for our hypothesis that reduced activity of POLB gene might play a role, at least partly, in the pathophysiology of PD. However; gene expression level of POLB gene may seem statistically different between patients and controls, since it shows a lot of variability in each group, in order to be able to claim that it is associated with the formation of PD, studies with larger patient groups are needed. This is the first study designed for that purpose.

Keywords: Parkünson's Disease, POLB, mRNA expression

P-338 [Psikiyatrik genetik ve nörogenetik]

Kronik Tinnitus ile GDNF (Gliyal kaynaklı nörotrofik faktör) geni rs3812047, rs1110149 ve rs884344 Polimorfizmleri Arasındaki İlişkinin Araştırılması

Seda Örenay Boyacıoğlu[1], Aysun Coşkunoğlu[1], Zerrin Çakı[2], Ferthi Sırrı Çam[1]

[1]*Celal Bayar Üniversitesi, Tıp Fakültesi, Tıbbi Genetik Anabilim Dalı, Manisa*
[2]*Karyon Biotechnology Ltd.*

GİRİŞ VE AMAÇ: GDNF nöronların büyümesi, farklılaşması, yaşamlarını sürdürmesinde ve iç kulak duyu epitelyumu dahil gelişmekte olan işitsel yolda anahtar rol oynayan nörotrofik faktörlerdedir Ancak literatürde GDNF gen polimorfizmlerinin işitsel yoldaki çalışmaları çok azdır, tinnutus ile ilişkili çalışmalar bir çalışma ile sınırlı kalmıştır. Bu nedenle çalışmamızda, GDNF polimorfizmleri ile tinnitus arasındaki ilişki incelenerek nörotrofik bir faktör olan GDNF değişikliklerinin tinnitus patofizyolojisinde herhangi bir rolü olup olmadığını araştırmak amaçlanmıştır.

YÖNTEM: Celal Bayar Üniversitesi Tıp Fakültesi Hastanesi Kulak-Burun-Boğaz Hastalıkları polikliniğine başvuran 18-55 yaş aralığında kronik tinnutusu olan 60 olgu (kadın+erkek) ile yine KBB polikliniğine başvuran ve tinnitus semptomu ile bir sistemik hastalığı bulunmayan aynı yaş grubunda 65 kontrol (kadın+erkek) grubu oluşturmaktadır. Olguların timpanometrik ve odyolojik değerlendirme ve tinnitus frekansının ölçümü, tinnitus siddetinin ölçümü, minimal maskeleme seviyesinin tespiti ve rezidüel inhibisyon olmak üzere dört aşamadan oluşan tinnitus parametreleri ile psikoakustik değerlendirmeleri yapılmıştır. Sonrasında tinnitusun psikosomatik etkilerini değerlendirmeye yönelik TEA (Tinnitus engellilik Anketi), BDA (Beck Depresyon Anketi) uygulanmıştır. Rutin incelemeler için alınan venöz kanlar kullanılarak elde edilen DNA örnekleri GDNF geninin polimorfizmleri (rs3812047, rs1110149 ve rs884344) PCR-RFLP (polymerase-chain reaction-restriction fragment length polymorphism) yöntemi ile araştırıldı. Hasta grupları ve polimorfizmler arasındaki korelasyonu bulmak için Ki-Kare Bağımsızlık Testi kullanıldı.

BULGULAR: GDNF rs3812047, rs1110149 ve rs884344 polimorfizmleri ile Tinnitus olguları arasında bir korelasyon tespit edilemedi ($p>0.05$).

TARTIŞMA VE SONUÇ: GDNF gen polimorfizmleri ile tinnitus arasında ilişki saptanmaması, GDNF geninin farklı doku ve patolojilerde çeşitli ekspresyon paternine sahip olmasından kaynaklanıyor olabileceğini düşünmekteyiz. Bu nedenle çalışmanın daha geniş hasta grubu ve farklı dokulardaki ekspresyon paternlerinin de incelemeye dahil edilerek geliştirilmesi ve kapsamının genişletilmesine ihtiyaç bulunmaktadır.

Anahtar Kelimeler: Gen polimorfizmi,GDNF, kronik tinnitus, PCR - RFLP.

P-339 [Psikiyatrik genetik ve nörogenetik]

CADASIL Sendromlu Bir Olgu

Özgür Balasar[1], Özgür Erkal[2], Mine Balasar[3], Zehra Oya Uyguner[4]

[1]*Dr Faruk Sükan Kadın Doğum ve Çocuk Hastalıkları Hastanesi, Tıbbi Genetik Bölümü, Konya, Türkiye*
[2]*Antalya Eğitim ve Araştırma Hastanesi, Tıbbi Genetik Bölümü, Antalya, Türkiye*
[3]*Necmettin Erbakan Üniversitesi, Meram Tıp Fakültesi, Tıbbi Genetik Anabilim Dalı, Konya, Türkiye*
[4]*İstanbul Üniversitesi, İstanbul Tıp Fakültesi, Tıbbi Genetik Anabilim Dalı, İstanbul, Türkiye*

GİRİŞ VE AMAÇ: CADASIL sendromu (serebral otozomal dominant arteriyopati, serebral subkortikal infarktlar, lökoensefalopati) genç yaşlarda geçici iskemik ataklar ve inmeye neden olan, beyindeki küçük ve orta çaplı arterlerde fibrozis ile karakterize ilerleyici bir hastalıktır. CADASIL sendromu

beş temel bulgu ile karakterize olup bunlar auralı migren, geçici iskemik ataklar, davranış bozuklukları, apati ve bilişsel değişikliklerdir. Kliniğimize geçici iskemik atak şikayeti ile başvuran ve CADASIL sendromu (MIM 125310) tanısı alan hasta bildirilmiştir. Olguyu sunmamızdaki amacımız geçici iskemik atak geçiren hastalarda ayırıcı tanı olarak CADASIL sendromunun da göz önünde bulundurulmasıdır.

YÖNTEM: Klinik ve moleküler genetik yöntemler (Sanger DNA dizileme yöntemi) kullanılarak CADASIL sendromu tanısı konulan bir olgu sunulmuştur.

BULGULAR: Şiddetli baş dönmesi ve görme kaybı ile kliniğimize başvuran 41 yaşındaki kadın hastanın bir gün önce şimşek çakar tarzda şiddetli baş ağrısını takiben sağ kolda uyuşma ve 15 dakika süren güç kaybı yakınması olduğu bildirildi. Hastanın başağrısı şikayetlerinin 3 yıl önce başladığı, son bir yıldır ise başağrısına bulantının da eşlik ettiği, ayrıca son birkaç yıldır hastada duygu durum değişikliklerinin de olduğu öğrenildi. Geçici iskemik atak öntanısı ile hasta tetkik edildi. Hastanın hematolojik, biyokimyasal, hormonal, koagulapati testleri normal tespit edildi. Beyin manyetik rezonans görüntülemede iskemik alanlar saptandı. Bilişsel değerlendirmede dikkat bozukluğu, kelime bulma güçlüğü ve yakın bellekte azalma tespit edildi. Hastanın soy geçmişinde annesinde de benzer yakınmaların olduğu, ayrıca hastanın teyzesinde ve dedesinde de inme hikayesinin mevcut olduğu bildirildi.

TARTIŞMA VE SONUÇ: Hastanın bulguları, ailede benzer yakınmaların olması ve beyin MRG bulguları ile CADASIL sendromu olabileceği düşünüldü. NOTCH3 (NM_000435.2) geninde 2-6 ve 11. ekzonlara uygulanan DNA dizi analizi yönteminde, 4. ekzonda heterozigot c.421C>T (p.Arg141Cys) mutasyonu saptanarak hastaya CADASIL sendromu tanısı kondu. Hastalara mevcut şikayetlere yönelik semptomatik ve profilaktik tedavi önerilmektedir. İskemik atak en sık görülen bulgu olduğundan, serebrovasküler olay geçiren hastalarda tedaviye başlamadan önce aileden detaylı anamnez alınmalı ve CADASIL sendromu akılda bulundurulmalıdır.

Anahtar Kelimeler: CADASIL sendromu, Sanger DNA dizileme yöntemi, genetik danışma

P-340 [Psikiyatrik genetik ve nörogenetik]

Multiple Skleroz Hastalarında HTT, RB1, INS Genlerinin Ekspresyonlarının İncelenmesi

Zekiye İpek Kırmacı[1], Zekiye İpek Kırmacı[2], Şeniz Demiryürek[1], Beyhan Cengiz[3], Serdar Öztuzcu[4], Ali Bayram[4], Ali Bayram[5], Mehri İğci[4], Remzi Yiğiter[6]

[1]Gazinatep Üniversitesi Tıp Fakültesi Fizyoloji Anabilim
[2]Sanko Üniversitesi Sağlık Bilimleri Fakültesi Fizyoterapi ve Rehabilitasyon Anabilim
[3]Gazi Üniversitesi Tıp Fakültesi Tıbbi Genetik Anabilim
[4]Gazinatep Üniversitesi Tıp Fakültesi Tıbbi Biyoloji Anabilim
[5]Fırat Üniversitesi Sağlık Bilimleri Yüksek Okulu, Hemşirelik Bölümü
[6]Gaziantep Üniversitesi Tıp Fakültesi Nöroloji Anabilim

GİRİŞ VE AMAÇ: Multiple skleroz (MS), santral sinir sisteminin otoimmün, demiyelinizan ve nörodejeneratif bir hastalığıdır. Nörodejenerasyonun fizyopatolojisi ile alakalı olarak son yıllarda yapılan çalışmalar hız kazanmıştır. Yeni genetik çalışmalar, dejenerasyona sebep olan farklı mekanizmaları ortaya çıkarmıştır. Bu sonuçlar neticesinde MS'e farklı bir bakış açısı oluşmuştur. MS hastalığı da toplumda sıklığı gittikçe artan bir nörodejeneratif hastalık olması sebebiyle bu çalışmada, dejenerasyon etkenleri olabileceği düşünülen Htt, Rb1 ve Ins genlerinin ekspresyonları incelenmiştir.

YÖNTEM: Çalışmada, 95 MS hastası ve 95 sağlıklı gönüllüden kan örnekleri alınmıştır. Alınan örneklerden RNA izolasyonu yapılmıştır. Elde edilen DNA, UV spektrofotometre ile ölçülerek çalışmaya hazırlanmıştır. Daha sonra reverse transkriptaz reaksiyonu ile cDNA eldesi yapılmıştır. Çalışılacak her gen bölgesi için taqman primer prop tasarımı yapılmıştır. Elde edilen cDNA'lardan Biomark cihazı ile real time PCR yöntemi kullanılarak gen ifade düzeyleri tayin edilmiştir.

BULGULAR: Değerlendirmeler sonucu, huntingtin proteini üretmekle sorumlu olan Htt gen ekspresyon düzeyleri, tümör-supressör protein olan pRB üretiminden sorumlu Rb1 gen ekspresyon düzeyleri ve insülin üretmekle sorumlu olan Ins gen ekspresyon düzeyleri anlamlı bulunmuştur

TARTIŞMA VE SONUÇ: Bu çalışmadan elde edilen veriler, MS hastalığının patofizyolojisinin en önemli basamağı olan nörodejenerasyona farklı bir bakış açısı kazandırarak, tedavisine yönelik yeni, bilinçli ve moleküler temelli çözümlerin başarısını arttırmaya yönelik katkı yapacaktır. Bu çalışmadan elde edilen bulgulara göre, Htt gen ekspresyonu MS hastalarında da anlamlı şekilde artmıştır. HH hastalığında bu genin üretiminden sorumlu olan huntingtin proteininin artışı ile hastalık yaşı arasındaki korelasyon, erken yaş nörolojik hastalıkların başında gelen MS hastaları için de daha sonraki çalışmalara konu olabileceğinden önem taşımaktadır.

Anahtar Kelimeler: MS, RB, HTT, INS, mRNA

P-341 [Psikiyatrik genetik ve nörogenetik]

Otizm Spektrum Bozukluğunun Eşlik Ettiği Becker Musküler Distrofili Olgu

Ali Topak, Mehmet Türe, Şebnem Özemri Sağ, Serdar Şahintürk, Özlem Görükmez, Tahsin Yakut, Tuna Gülten

Uludağ Üniversitesi Tıp Fakültesi Tıbbi Genetik Anabilim Dalı, Bursa

GİRİŞ VE AMAÇ: Becker musküler distrofisi, iskelet kasında distrofin protein yokluğu ile karakterize, kronik, ilerleyici, Dushen muskuler distrofinden daha hafif klinikle seyreden, X'e bağlı kalıtım gösteren kalıtsal kas hastalığıdır. BMD kliniğinde yükselmiş serum CK seviyesi, kas güçsüzlüğü, kas krampları, kas hipertofisi ve miyoglobinüri görülebilmektedir. Yaklaşık prevelansı 1000 çocukta 2 olan Otizm spektrum bozukluğu sosyalleşmede ve iletişimde bozulma, sınırlı ve tekrarlayıcı davranış paterni ile karakterize bir durumdur. BMD ve DMD hastalarında mental retardasyon çeşitli davranış, psikiyatrik bozukluklar ve otizm birlikteliği bildirilmiştir. Burada otizm spektrum bozukluklarından başka türlü adlandırılmayan yaygın gelişimsel bozukluk tanısıyla takip edilen BMD'li bir olgu sunulmuştur. Olgu üç yaşındayken konuşmada gecikme, göz teması kuramama şikayetleri ile otizm tanısıyla takibe alınmıştır. Yedi yaşında çabuk yorulma, bacaklarda kramp, serum CK düzeyi yüksekliği tespit edilen olguya yapılan kas biyopsisinde distrofin negatif olarak değerlendirilmiştir. DMD/BMD moleküler genetik testleri sonucunda hastada Dİstrofin geninde delesyon saptandı. BMD ve otizm spektrum bozukluğu birlikteliği bulunan bu olgu nadir görüldüğünden literatüre katkı sağlaması amacı ile sunulmuştur.

YÖNTEM:

BULGULAR:

TARTIŞMA VE SONUÇ:

Anahtar Kelimeler: BMD,DMD,otizm

P-342 [Psikiyatrik genetik ve nörogenetik]

Nöro-Behçet Hastalığı'nda Complexin1 Gen Ekspresyonu

Elif Uğurel[1], Elçin Şehitoğlu[1], Murat Kürtüncü[2], Erdem Tüzün[3], Uğur Özbek[1], Burçak Vural[1]

[1]İstanbul Üniversitesi, Deneysel Tıp Araştırma Enstitüsü, Genetik Anabilim Dalı, İstanbul
[2]İstanbul Üniversitesi, İstanbul Tıp Fakültesi, Nöroloji Anabilim Dalı, İstanbul
[3]İstanbul Üniversitesi, Deneysel Tıp Araştırma Enstitüsü, Sinirbilim Anabilim Dalı, İstanbul

GİRİŞ VE AMAÇ: Behçet Hastalığı (BH) bilinmeyen etiyolojisi ve patogeneziyle, tekrarlayan oral ve genital ülserler ve üveitin yanında epizodik ataklarla karakterize bir hastalıktır. Behçet Hastalarında yapılan genom boyu assosiasyon çalışmalarında (GWAS) Complexin1 (CPLX1) geninin promotor bölgesinde yer alan bir tek nükleotid polimorfizminin (rs936551), genom boyu anlamlılığa yakın olduğu bulunmuş; fakat bu gen, ekspresyonu açısından değerlendirilmemiştir. CPLX1 ekspresyonunun birçok nörodejeneratif hastalıkta değişikliğe uğradığı bilinmektedir, fakat nörolojik tutulumlu BH'deki rolü bilinmemektedir. Bu çalışmada CPLX1 ekspresyonunun Nöro-Behçet hastalarında, nörolojik tutulumu olmayan Behçet hastaları ve sağlıklı kontroller ile karşılaştırılarak araştırılması amaçlanmıştır.

YÖNTEM: Nöro-Behçet (n=28), nörolojik tutulumu olmayan Behçet (n=28) hastalarının ve sağlıklı kontrollerin (n=31) periferik kan örneklerinden total lökosit ayrımı yapıldı. RNeasy Mini Kit (Qiagen) ile RNA izolasyonu gerçekleştirildi ve cDNA'ya geri transkribe edildi. CPLX1 ekspresyonu, CPLX1'e spesifik ticari primerler (Qiagen) ile SYBR Green yöntemi kullanılarak LightCycler 480 (Roche) cihazında qRT-PCR yöntemi ile değerlendirildi. Referans gen olarak HPRT1 kullanıldı ve tüm örnekler replike olarak çalışıldı. qPCR verileri ??Ct metodu ile Excell'de değerlendirildi ve istatistiksel analizler GraphPad Prism5 programında gerçekleştirildi.

BULGULAR: Nöro-Behçet, Behçet ve sağlıklı kontrol gruplarında CPLX1 geninin ekspresyon seviyeleri Kruskal-Wallis testi ile değerlendirildi. Gruplar arasında istatistiksel olarak anlamlı fark bulundu (p=0.011).

TARTIŞMA VE SONUÇ: CPLX1 daha çok beyinde bulunan düzenleyici bir proteindir. Eksositoz sırasında SNARE kompleksi içerisinde yer alarak Ca2+ bağımlı nörotransmitter salınımını düzenler. Bu çalışmada CPLX1'in değişmiş ekspresyon seviyelerinin, Behçet hastalığının en ciddi komplikasyonlarından biri olan Nöro-Behçet hastalığı ile ilişkili olabileceği belirlendi. Bununla beraber, CPLX1'in Behçet hastalığının nörolojik sürecindeki asıl mekanizmasının anlaşılması ve bu hastalıktaki öneminin ortaya konması bakımından daha ileri analizlerin gerçekleştirilmesi gerekmektedir.

Anahtar Kelimeler: Nöro-Behçet hastalığı, Complexin1, ekspresyon

CPLX1 ekspresyonu

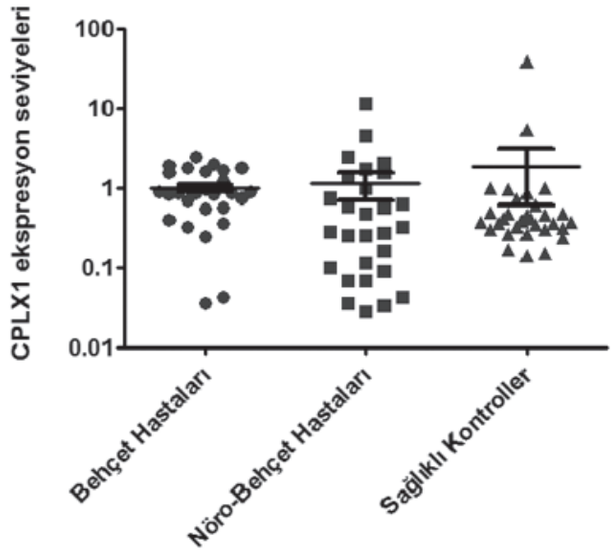

Behçet hastaları, Nöro-Behçet hastaları ve sağlıklı kontrollerdeki CPLX1 gen ekspresyon seviyeleri

P-343 [Psikiyatrik genetik ve nörogenetik]

Unverricht-Lundborg Hastalığı Öntanılı Olguda CSTB Geni Mutasyon Analizi: Olgu Sunumu

Safiye Uluçay[1], Hamide Betül Gerik[1], Deniz Selçuki[2], Anna Elina Lehesjoki[3], Fethi Sırrı Çam[1]

[1]Celal Bayar Üniversitesi Tıbbi Genetik Anabilim Dalı, Manisa
[2]Celal Bayar Üniversitesi Nöroloji Anabilim Dalı, Manisa
[3]Helsinki Üniversitesi Folkhausen Genetik ve Nörobilim Merkezi

GİRİŞ VE AMAÇ: Unverricht-Lundborg hastalığı 6 ile 15 yaş arasında başlayan stimulus sensitif myoklonus, tonik-klonik epileptik nöbetlerle karakterize nörodejeneratif bir hastalıktır. Hastalık ilerledikçe ataksi, dizartri gelişmektedir. Bu hastalıkla ilişkili gen sistein proteaz inhibitörü olan sistatin B proteinini kodlayan CSTB genidir. Etkilenen bireylerin büyük çoğunluğunda CSTB geni promotor bölgesinde 12 nükleotid (dodekamer) tekrar sayısında artış saptanmaktadır.

YÖNTEM: CSTB promotor bölge tekrar artışı PCR temelli fragman analizi ile belirlenmiştir.

BULGULAR: Özgeçmişinde özellik olmayan 11 yaşından itibaren myoklonus öyküsü bulunan 26 yaşında erkek olguda eşlik eden epileptik nöbet, dizartri ve progresif ataksi mevcut olup çekilen kraniyel MR normal olarak raporlandırılmıştır. Ailede akraba evliliği öyküsü bulunan olgunun ailede benzer hastalık öyküsü bulunmamaktadır. Olguda Unverricht-Lundborg hastalığı ön tanısı ile CSTB geni mutasyon analizi planlanmıştır.

TARTIŞMA VE SONUÇ: Hastanın yapılan CSTB mutasyon analizinde her iki allelde tekrar sayısında artış saptanmıştır. Epilepsi ve myoklonus varlığında Unverricht-Lundborg hastalığı akla gelmelidir.

Anahtar Kelimeler: epilepsi, myoklonus, CSTB

P-344 [Psikiyatrik genetik ve nörogenetik]

Distrofinopati Hastalarında MLPA Yöntemi ile DMD Geni Analizi

Ferda Alpaslan Pınarlı, M. Yunus Alp, Nilnur Eyerci, Büşranur Çavdarlı, Mürsel Çalışkan, Ahmet Yeşilyurt

Dışkapı Yıldırım Beyazıt Eğitim ve Araştırma Hastanesi, Genetik Tanı Merkezi, Ankara

GİRİŞ VE AMAÇ: Distrofinopatiler, X kromozomunda lokalize, distrofin proteinini kodlayan DMD genine ait mutasyonlar sonucu görülür. Hastalığın en hafif formu serum kreatin fosfokinazında asemptomatik yükseliş ile görülür. Hastalığın en ağır formu ise 5 yaşından önce bulgu veren, 13 yaşından önce ambulatuvar fonksiyonun kaybına yol açan ve ikinci dekatta ölümle sonuçlanan Duchenne müsküler distrofi'dir (DMD). Hastaların yaklaşık %65'inde delesyon/duplikasyon analizi ile tanı konulmaktadır. Vakaların %35'inde ise hastalığa nokta mutasyonları neden olmaktadır.

YÖNTEM: Ankara Dışkapı Yıldırım Beyazıt Eğitim ve Araştırma Hastanesi Genetik Tanı Merkezi'ne 2012-2014 yılları arasında DMD hastalığı öntanısı ile indeks vaka olarak başvuran 63 erkek hastanın tam kanlarından standart yöntemlerle DNA izole edildi. Elde edilen hasta DNA'larının multiplex ligation dependent amplification (MLPA) yöntemi kullanılarak delesyon/duplikasyon analizleri, toplam 80 probdan oluşan SALSA MLPA P034 ve P035 miksleri (MRC-Holland) ile yapıldı.

BULGULAR: 63 hastanın 39'unda (%62) delesyon (31 hastada-%49) veya duplikasyon (8 hastada-%13) saptandı. 24 hastanın analizi normal sonuçlandı (%38). Delesyon/duplikasyon saptanan 15 hastanın annesi taşıyıcılık için değerlendirildiğinde 13 annede DMD mutasyonu saptanırken 2 annenin sonucu normal çıktı.

TARTIŞMA VE SONUÇ: Çalışmamızın sonucunda DMD geninde en sık etkilenen bölge 44-51. ekzonlar arası idi. 21 hastada (mutasyon pozitiflerin %54'ü) bu bölgedeki ekzonların en az birinde Delesyon/duplikasyon saptandı. En büyük delesyon bölgesi 10-43. ekzonlar arasında 33 ekzonunda kayıp bulunan 9 aylık bebek hastamızda saptandı. Bu hastamız aynı zamanda en erken tanı almış (6. ayda) hastamızdı. Büyük bölge delesyonları protein fonksiyonunda ve miktarında daha fazla kayba neden olduğu için daha ağır klinik ile ilişkili gösterimiştir. Çalışmamızda delesyon bölgeleri ile klinik özellikler arasında anlamlı bir ilişki kurulamamıştır. Genotip-fenotip ilişkisi açısından daha büyük hasta popülasyonlarında çalışma yapmaya ihtiyaç duyulmaktadır. Analizi normal sonuçlanan 24 hastanın 8'inde yürüme problemi ve CK yüksekliği ile birlikte pozitif biyopsi veya EMG sonucu varken, 8'inde yürüme problemi ve CK yüksekliği bulunmaktaydı. 8 hastada ise asemptomatik CK yüksekliği görülmüştü. Analizi normal sonuçlanan hastalara yeni nesil dizileme yöntemleri ile çalışma planlanmıştır.

Anahtar Kelimeler: distrofinopati, DMD geni, MLPA.

P-345 [Psikiyatrik genetik ve nörogenetik]

Lafora Hastalığı Tanılı 12 Türk Olgunun Mutasyon Analizleri: 5 Yeni Mutasyonun Tanımlanması

Ayça Aykut[1], Hüseyin Onay[1], Tahir Atik[2], Emin Karaca[1], Hatice Gamze Poyrazoğlu[3], Sarenur Gökben[4], Serap Saygı[5], Sefer Kumandaş[3], Ahmet Gökçay[6], Aylin Bican Demir[7], Ferda Özkınay[1]

[1]Ege Üniversitesi Tıp Fakültesi Tıbbi Genetik Anabilim, İzmir, Türkiye
[2]Ege Üniversitesi Tıp Fakültesi, Çocuk Sağlığı ve Hastalıkları Anabilim, Genetik ve Teratoloji Bilim Dalı, İzmir, Türkiye
[3]Erciyes Üniversitesi Tıp Fakültesi, Çocuk Nöroloji Bilim Dalı, Kayseri, Türkiye
[4]Ege Üniversitesi Tıp Fakültesi, Çocuk Sağlığı ve Hastalıkları Anabilim, Çocuk Nöroloji Bilim Dalı, İzmir, Türkiye
[5]Hacettepe Üniversitesi Tıp Fakültesi, Nöroloji Anabilim, Ankara, Türkiye
[6]Ege Üniversitesi Tıp Fakültesi, Nöroloji Anabilim, İzmir, Türkiye
[7]Uludağ Üniveristesi Tıp Fakültesi, Nöroloji Anabilim, Bursa, Türkiye

GİRİŞ VE AMAÇ: Lafora hastalığı [OMIM 254780), otozomal resesif geçiş gösteren, miyoklonik ve oksipital nöbetlerle karakterize, ilerleyici demans, ataksi ve dizartri ile seyreden tipik bir progresif miyoklonik epilepsi türüdür. Bu hastalığın gelişiminden EPM2A ve NHLRC1 genlerindeki mutasyonlar sorumlu tutulmaktadır. Bu çalışmada klinik olarak Lafora hastalığı tanısı alan ve moleküler genetik laboratuarında analizleri yapılan 12 olgunun EPM2A ve NHLRC1 genlerindeki mutasyon dağılımı araştırılmıştır.

YÖNTEM: Klinik olarak Lafora hastalığı tanısı alan 12 olgunun intravenöz kan örneği alınarak EPM2A ve NHLRC1 genleri ile ilgili tüm kodlayıcı ekzonların ve ekzon-intron bileşkelerinin Sanger dizi analizi ile yöntemi ile analizleri yapılmıştır.

BULGULAR: Çalışmada EPM2A geninde 5' i yeni olmak üzere 8, NHLCR1 geninde 2 olmak üzere 10 farklı mutasyon saptanmıştır. EPM2A geninde saptanan yeni mutasyonların dördü missense mutasyon olup; p.L180V, p. R108G, p.E70Q ve p. Y112X olarak değerlendirilirken, diğeri ise, c.151_152insG (p.A51GfsX57) mutasyonudur. EPM2A genindeki saptanan diğer mutasyonlar p. R241X, p. W60X, ve p.E70Q' dur. NHLRC1 geninde saptanan mutasyonlar p.E67X ve c.468_469 del AG (p.G158fsX1) mutasyonlarıdır.

TARTIŞMA VE SONUÇ: Tüm bu yeni bulgular ve toplumumuzdaki diğer çalışmalar birlikte değerlendirildiğinde Lafora Hastalığı'nda saptanan mutasyonların oldukça heterojenite gösterdiği izlenmiştir. Literatürde daha önce tariflenmeyen p.L180V, p.R108G, p.E70Q ve p. Y112X ve p.A51GfsX57 ilk defa bildirilmiştir.

Anahtar Kelimeler: Lafora Hastalığı, EPM2A, NHLRC1

P-346 [Psikiyatrik genetik ve nörogenetik]

Tinnitus Ile Beyin-Kaynaklı Nörotrofik Faktör (BDNF) Gen Polimorfizmleri ve BDNF Serum Düzeyi Arasındaki İlişkinin Araştırılması

Aysun Coşkunoğlu[1], Seda Örenay Boyacıoğlu[1], Ali Vefa Yücetürk[2], Artuner Deveci[3], Ece Onur[4], Fethi Sırrı Çam[1]

[1]Celal Bayar Üniversitesi, Tıp Fakültesi, Tıbbi Genetik Anabilim Dalı, Manisa
[2]Celal Bayar Üniversitesi, Tıp Fakültesi, KBB Anabilim Dalı, Manisa
[3]Celal Bayar Üniversitesi, Tıp Fakültesi,Psikiyatri Anabilim Dalı, Manisa
[4]Celal Celal Bayar Üniversitesi, Tıp Fakültesi,Biyokimya Anabilim Dalı, Manisa

GİRİŞ VE AMAÇ: Patofizyolojisi hakkında halen çok az şey bilinen tinnitus işitme sisteminin yaygın bir semptomudur ve dışarıdan herhangi bir uyarı olmaksızın kulakta veya başının herhangi bir bölgesinde ses duyulması olarak tarif edilmektedir. Beyin kaynaklı nörotrofik faktör (BDNF), nöronların büyümesi, farklılaşması, yaşamlarını sürdürmesinde ve iç kulak duyu epitelyumu dahil gelişmekte olan işitsel yolda anahtar rol oynayan nörotrofik faktörlerden biridir. BDNF gen polimorfizmleri, BDNF salgılanmasının düzenlenmesindeki anormalliklerle ve işitsel uyarılmış beyin sapı potansiyel test (BAER) sonuçlarındaki değişmeler ile ilişkili olduğunu ve ayrıca BDNF düzeylerinin tinnitusta ve depresyon, stres ile ilişkili olabilecek distimik bozukluk, konversiyon bozukluğu ve yaşam krizlerine bağlı intihar girişimleri gibi psikiyatrik bozukluklar ve durumlarda azaldığını gösteren çalışmalar mevcuttur. Bu çalışmada, BDNF polimorfizmleri ve BDNF serum düzeyi değişiklikleri ile tinnitus arasındaki ilişki incelenerek, BDNF değişikliklerinin tinnitus patofizyolojisinde herhangi bir rolü olup olmadığını araştırmak amaçlanmıştır.

YÖNTEM: Çalışmaya CBÜ Tıp Fakültesi KBB polikliniğine başvuran 18-55 yaş arası 52 kronik tinnitus hastası ve herhangi bir KBB ve sistemik hastalığı saptanmayan aynı yaş grubunda 42 kişi kontrol grubu olarak seçildi. Bu olguların klinik muayeneleri ve psikiyatri polikliniğinde uygulanacak DSM-IV eksen I bozuklukları için Yapılandırılmış Klinik Görüşme ölçeği (SCID-I) kullanılarak psikiyatrik tanıları yapıldı. Venöz kandan elde edilen DNA örneklerinden BDNF polimorfizmleri (rs6265 (Val66Met), rs2030324 ve rs1491850) PCR-RFLP yöntemi ile incelendi. BDNF serum düzeyi ölçümleri BDNF ELISA kiti kullanılarak ölçüldü. Bulguların istatistiksel analizi için oOne-way ANOVA ve Ki-kare (X2) testleri uygulandı.

BULGULAR: Tinnituslu hastalarda kontrol grubuna göre BDNF serum düzeyi daha düşük olarak saptanmıştır. Hasta ve kontrol grubunda BDNF gen polimorfizmleri ile BDNF serum düzeyi arasında ilişki saptananamıştır ($p>0.05$). BDNF gen polimorfizmleri ve BDNF serum düzeyleri ile tinnitus arasında (tinnitus şiddeti, frekansı,VAS değeri) anlamlı bir ilişki olmadığı gözlenmiştir ($p>0.05$).

TARTIŞMA VE SONUÇ: Bu çalışma Türk toplumunda Tinnitus ile BDNF polimorfizm ve serum düzeylerini ilk sınayan çalışma olduğu için literatüre katkıda bulunacaktır.Hasta sayısının arttırılmasıyla anlamlı sonuçlara ulaşılabileceğini düşünmekteyiz.

Anahtar Kelimeler: BDNF geni, BDNF serum düzeyi, ELISA, PCR-RFLP, polimorfizm, tinnıtus

P-347 [Psikiyatrik genetik ve nörogenetik]

Alzheimer Hasta Grubunda Hexose-6-Phosphate Dehydrogenase (glucose 1-dehydrogenase), Transcript Variant 2 (H6PD*2)'nin mRNA Düzeyinde İfade Seviyesinin İncelenmesi

Ali Bayram[1], Remzi Yiğiter[2]

[1]Fırat Üniversitesi, Elazığ Sağlık Yüksek Okulu, Elazığ
[2]Gaziantep Üniversitesi, Tıp Fakültesi, Nöroloji Anabilim Dalı, Gaziantep

GİRİŞ VE AMAÇ: Alzheimer hastalığı (AH) kompleks genetik bir hastalıktır. Erken başlangıçlı ailelerde mendelian bir geçiş görülse de geç başlangıçlı (>60) hastalarda genetiğin rol oynayıp oynamadığı tartışmalıdır. Bu çalışmada AH grubunda hexose-6-phosphate dehydrogenase (glucose 1-dehydrogenase), transcript variant 2 (H6PD*2)'nin gen ifadesi üzerine etkilerinin araştırılması amaçlanmıştır.

YÖNTEM: Gaziantep Üniversitesi Tıp Fakültesi Şahinbey Araştırma ve Uygulama Hastanesi Nöroloji Polikliniğinde takip edilen 49 AH hastası çalışma kapsamına alındı. Kontrol grubunu nörodejeneratif herhangibir hastalığı bulunmayan 49 gönüllü oluşturdu. Hasta ve gönüllülerden alınan periferik kanlardan RNA izolasyonunu takiben cDNA sentezi yapıldı. Housekeeping gen olarak ACTB ve GAPDH genleri kullanıldı. Real Time PCR yöntemi ile gen ifadesi çalışması gerçekleştirildi. Elde edilen veriler Mann Whitney yöntemi ile %95 güven aralığında ($p<0.05$) analiz edilmiştir.

BULGULAR: H6PD*2 allelinde gen ifadesinin hasta/kontrol gruplarında anlamlı olarak düştüğü gözlemlenmis ve gruplar arasındaki farklar Mann Whitney yöntemi ile %95 güven aralığında ($p<0.05$) analiz edilmiştir.

TARTIŞMA VE SONUÇ: H6PD*2 azalan gen ifadesi neticesinde nöron hücrelerini koruyucu etkinliğinin yetersiz kalıyor olabileceği düşünülebilir. H6PD*2 geninin tanı ve yeni tedavi stratejileri geliştirmede umut verici bir yaklaşım olabileceği düşünülebilir. Ancak, ifade düzeyleri hasta ve kontroller arasında istatistiki olarak farklı görünse de, her bir grup içerisinde çok değişkenlik gösterdiği için AH oluşumu ile ilişkili olduğunu iddia edebilmek için daha geniş hasta gruplarında yapılan çalışmalara ihtiyaç olduğu anlaşılmaktadır. Bu çalışma bu amaçla tasarlanmış ilk çalışmadır.

Anahtar Kelimeler: Alzheimer Hastalığı, hexose-6-phosphate dehydrogenase (glucose 1-dehydrogenase) (H6PD), RT-PCR

P-348 [Psikiyatrik genetik ve nörogenetik]

Copy Number Variation Profiling of Patients with İntellectual Disability

Deniz Sünnetçi Akkoyunlu[1], Naci Çine[1], Bülent Kara[2], Esen Gümüşlü[1], Ramis Ufuk Akkoyunlu[1], Seda Eren Keskin[1], Buket Doğruoğlu[1], Nilüfer Sertdemir[1], Hakan Savlı[1]

[1]Department of Medical Genetics, Kocaeli University, Kocaeli, Turkey
[2]Department of Child Health and Diseases, Kocaeli University, Kocaeli, Turkey

INTRODUCTION - OBJECTIVE: Copy- number variations (CNVs) are common cause of intellectual disability (ID) and/or multiple congenital anomalies. Array comperative genomic hybridization (aCGH) is considered to be the first-tier investigation for identifying CNVs in individuals with ID associated with dysmophic features. However, clinical interpretation of CNVs is still challenging.

METHOD: Here, we present our CNV data of 240 patients with ID with or without dysmorphic features, additional neurodevelopmental abnormalities.

RESULTS: We detected 59 CNVs in 47 (19.58 %) patients. We considered CNVs causal if the variant was responsible for a known deletion/duplication syndrome and encompessed genes of known function associated with ID, had individuals with ID in DECIPHER.

CONCLUSIONS: Our results showed that aCGH is a powerfull tool to detect CNVs causing intellectual disability and is usefull for suggesting novel aberrations and candidate genes for neurodevelopmental abnormalities.

Keywords: Intellectual disability, copy number variation, array CGH

P-349 [Psikiyatrik genetik ve nörogenetik]

Expression of unc-51 Like Autophagy Activating Kinase-1 mRNA in Human Peripheral Blood Mononuclear Cells From Patients with Alzheimer's Disease

Ali Bayram[1], Remzi Yiğiter[2]

[1]Fırat University, High School of Health
[2]Gaziantep University Faculty of Medicine, Department of Neurology

INTRODUCTION - OBJECTIVE: Alzheimer's disease (AD), the most common cause of dementia, is a progressive neurodegenerative disease. At present, diagnosis of AD is rather late in the disease. Therefore, we attempted to find peripheral biomarkers for the early diagnosis of AD. Herein, we conducted a study to investigate the unc-51 like autophagy activating kinase-1 (ULK1) mRNA expression levels in human peripheral blood mononuclear cells from patients with Alzheimer's disease.

METHOD: To determine whether ULK1 gene expression are altered in AD patients, we measured their gene expression in human peripheral blood cell in 50 patients with AD and 50 age and gender matched healthy controls by quantitative real-time PCR technique.

RESULTS: We found that both ULK1 gene expression in peripheral blood cell were significantly decreased in patients with AD as compared with controls ($p <0.05$). Lower levels of ULK1 gene expression were significantly associated with the increased risk for AD.

CONCLUSIONS: Our results provide useful information that the ULK1 gene expression is decreased in the AD patients with, indicating their possible systemic involvement in AD.

Keywords: Alzheimer's Disease, neurodegeneration, gene expression, mRNA, ULK1

P-350 [Psikiyatrik genetik ve nörogenetik]

Migren Hastalarında Reelin Gen Polimorfizminin Araştırılması

Murat Kara[1], Ebru Marzioğlu Özdemir[2], Bilge Kara[3], Gökhan Özdemir[4], Ayşe Sözen[5]

[1]Muğla Sıtkı koçman Ünv.Tıp Fak. Tıbbi Genetik Anabilim Dalı Muğla
[2]Erzurum Bölge Eğitim ve Araştırma Hastanesi, Tıbbi Genetik, Erzurum
[3]Muğla Sıtkı koçman Ünv.Tıp Fak. Ruh Sağlığı ve Hastalıkları Anabilim Dalı Muğla
[4]Atatürk Ünv. Tıp Fak. Nöroloji Anabilim Dalı Erzurum
[5]Muğla Sıtkı Koçman Ünv. Eğitim ve Araştırma Hastanesi, Nöroloji Kliniği. Muğla,

GİRİŞ VE AMAÇ: Bu çalışmada birçok nöropsikiyatrik hastalık patogenezinde rol oynayan reelin geninin migren olgularında etken bir faktör olup olmadığı araştırmaktır. Migren patofizyolojisi, nörovaskuler disfonksiyon, nörojenik inflamasyon ve kortikal yayılımlı depresyon mekanizmalarının birlikte oluşturduğu, trigeminal sinir ağrı yolaklarının periferik ve santral bileşenlerinin rol oynadığı bir hastalık olarak tanımlanmıştır. Ayrıca nöroinflamatuar ajanlar, sitokinler, bazı nöropeptidler, genetik faktörlerin, immunoglobulinlerin, oksidatif hasarın ve vazomotor değişiklikler de migren patogenezinden sorumlu tutulmuştur. Ancak hastalığın patofizyolojisi tam olarak açıklanamamıştır. Migren genel olarak, migren auralı ve migren aurasız olmak üzere ikiye ayrılır. Reelin geni insanda 7. kromozomda lokalize (7q22) olup, moleküler ağırlığı 388 kDa olan bir protein üretir. Reelin proteini embriyogenezis sırasında beyin tabakalarının gelişiminde rol alan bir ekstraselüler matriks glukoproteindir. Reelin geni, otizm, majör depresyon, lizensefali, Alzheimer hastalığı ve epilepsi gibi çeşitli nöropsikiyatrik hastalıkların patogenezinde sorumlu tutulmuştur.

YÖNTEM: Çalışma grubu, Muğla S.K Üniversitesi Tıp Fakültesi Nöroloji ve Ruh Sağlığı ve Hastalıkları ve Atatürk Üniversitesi Tıp Fakültesi Nöroloji polikliniğine başvurup, klinik olarak auralı migren tanısı almış 91 olgu ile 84 sağlıklı bireyden oluşturulmuştur. rs7341475, rs12705169 ve rs362691 polimorfizmleri tüm örneklerden genomik DNA izolasyonu sonrası Real Time PCR tekniği ile analiz edildi.

BULGULAR: Hastaların ortalama yaşı 34±1.21 (18-83) iken kontrol grubunun yaş ortalaması 35±9.49 (19-69) idi. rs7341475 polimorfizmi migren ve kontrol grubu ile karşılaştırıldığında migren istatistiksel anlamlı farklılık gösterdi (p: 0.037). Ayrıca bu genotipe ait G alleli de kontrole göre (p: 0.041) daha yüksek bulundu (tablo 1).

TARTIŞMA VE SONUÇ: Migren hastaları ile rs7341475 polimorfizmi ve G allel arasında kuvvetli bir ilişki bulunmuştur

Anahtar Kelimeler: migren, reeline gene, polimorfizm

P-351 [Psikiyatrik genetik ve nörogenetik]

Türkiyede bir Referans Merkezde Test Edilen Duchenne-Becker Muskuler Distrofili Hastaların Distrofin Geni Delesyonlarının İntragenik Dağılımı

Kanay Yararbas, Günay Karataş, Yazgı Özger, Ezgi Sonuç, Seda Kuru, Banu Cıngıllı, Ceren Tuncer, Kivanc Bilecen, Erdal Cosgun, Batuhan Mert Kalkan, Burcu Saglam Ada, Ajlan Tukun

Duzen Laboratuvarlar Grubu

GİRİŞ VE AMAÇ: Duchenne - Becker tipi muskuler distrofiler X kromozomuna bağlı kalıtım sergileyen ve diğer konjenital kas distrofilerine göre nispeten sık rastlanan hastalık grubudur. Hastalık, çocukluk çağının aynı zamanda en sık rastlanan nöromuskuler hastalıklarının da önde gelenlerinden biridir. Moleküler temelinde distrofin geninin kısmen veya tamamen yokluğu ile nadiren nokta mutasyonları rol oynar.

YÖNTEM: Onamı alınmış hastaların distrofin geni delesyonlarının taranmasında saptanan bulguların gen içinde dağılımı ve istatistiksel özellikleri çalışılmıştır.

BULGULAR: Duchenne - Becker hastalarında 79 egzonlu distrofin geninin içerdiği delesyonların gen içindeki dağılımları, hangi egzonların etkilendiği araştırıldığında istatistiksel olarak bazı bölgeler öne çıkmaktadır. Bu hotspot bölgelerin dağılımı literatür verileri eşliğinde tartışmaya açılmıştır.

TARTIŞMA VE SONUÇ: Distrofin geninin mutasyonları ve gelişim mekanizmaları, aynı zamanda tedavi edilebilmesinin önünde önemli bir belirteç olabecektir. Bu amaçla antisens oligonukleotidler dizayn edilmiş ve kayıp egzonların atlanması (skipping) sağlanmaya çalışılmaktadır. Kliniğe uyarlama, ilk onaylar da özel egzonları kapsayacaktır. Bu nedenle ülkemizde de moleküler patolojinin aydınlatılması ve dağılımın belirlenmesi önem arz edecektir.

Anahtar Kelimeler: Duchenne, Distrofin, İntragenik Delesyon

P-352 [Psikiyatrik genetik ve nörogenetik]

Nörolojik Semptomlarla Prezente Olan E Vitamini Eksikliği

Gökhan Özdemir[1], Lütfi Özel[1], Recep Demir[1], Yıldız Akgüney[1], Nuray Bilge[1], Ebru Marzioğlu Özdemir[2], Hızır Ulvi[1]

[1]Atatürk Üniversitesi, Nöroloji Anabilim Dalı, Erzurum
[2]Erzurum Bölge Eğitim ve Araştırma Hastanesi, Tıbbi Genetik Bölümü, Erzurum

GİRİŞ VE AMAÇ: Dizartri, ataksi ve beyin MRG sinde vasküler lezyonlar ile prezente olan E vitamini eksikliği olgumuzda, E vitamini eksikliği ile ona benzer vasküler lezyonları tartışmayı amaçladık.

YÖNTEM: Klinik eşliğinde vakamızı değerlendirdik.

BULGULAR: 37 yaşında bayan hasta, yavaş yavaş gelişen ellerini kullanmada, yürümede, konuşmasın da bozukluk şikayeti ile polikliniğimize başvurdu. Muayenesinde; dizartri, ataksi ve bilateral Babiski pozitifliği mevcuttu. Daha öncden çekilen beyin MRG sinde bilateral lateral ventriküllerin posterior hornlarının komşuluğunda iskemik vasküler lezyonlar ve serebellar atrofisi vardı. Elektrofizyolojik incelemeleri normaldi. E vitamin seviyesi 5.2 ile normal sınırların altındaydı. E vitamini tedavisi ile klinik şikayetlerinde belirgin düzelme izlendi.

TARTIŞMA VE SONUÇ: MRG de periventrküler intensite değişikliğine neden olan pekçok hastalık mevcuttur. Küçük damar hastalığı, vaskülit, demyelinizan ve dismyelinizan hastalılar en geniş spektrumla değerlendirilebilir. Vakamızıda mevcut şikayetlerin E vitamini eksikliği ile uyumlu olması ve belirgin serebellar atrofinin eşlik etmesi ön tanı olarak E vitamin eksikliğini düşündürttü. Periventriküler lezyonların kontrast tutmaması, ataklar halinde değil bir progresyon süreciyle gelişmesi diğer tanılardan uzaklaştırdı. E vitamin seviyesinin düşük ve tedaviye cevap dramatik olmasıda tanımızı doğruluyordu. E vitamini eksikliği iskemik vasküler benzeri lezyonlara yol açabilir.

Anahtar Kelimeler: Nörolojik semptom, E vitamini, Serebellar atrofi

P-353 [Psikiyatrik genetik ve nörogenetik]

Erzurum İli Epilepsi Hastalarında Ailesel Geçişin Araştırılması

Gökhan Özdemir[1], İdris Kocatürk[3], Ebru Marzioğlu Özdemir[2], Recep Demir[1], Lütfi Özel[1], Hızır Ulvi[1]

[1]Atatürk Üniversitesi, Nöroloji Anabilim Dalı, Erzurum
[2]Erzurum Bölge Eğitim ve Araştırma Hastanesi, Tıbbi Genetik Bölümü, Erzurum
[3]Kastamonu Devlet Hastanesi, Nöroloji Kliniği

GİRİŞ VE AMAÇ: Epilepsi gerek ülkemizde gerekse dünyada önemli bir sağlık sorunu ve kişinin yaşam standartlarını önemli bir şekilde düşüren bir hastalıktır. Bir hastalık olarak karşımıza çıktığı gibi bir sendromun bir parçası veya başka bir hastalığın bir semptomu olarak da karşımıza çıkabilir. Nadirde olsa ailesel geçiş gösterdiğide çeşitli çalışmalarda gösterilmiştir. Erzurum ilinde epilepsi prevelansı çalışmasında; aktif epilepsisi bulunan hastaların soygeçmişinde ailesel geçiş gösterenlerin sayısı istatistiksel olarak anlamlılık göstermesi üzerine araştırma sonuçlarını sunmaya değer bulduk.

YÖNTEM: Kapı kapı gezerek epilepsi prevelansı saptandı ve epilepsi hastalarının ailesel özelliği sorgulandı.

BULGULAR: Aktif epilepsi tanısı alan 22 hastanın, aile hikayeleri sorgulandı. 4 (%14.3) hastanın birinci ve/veya ikinci derece akrabalarında aktif epilepsi hastası olduğu tespit edildi. Çalışma popülasyonundaki epilepsi olmayanlarla karşılaştırıldığında epilepsili hastaların istatistiksel olarak anlamlı düzeyde (p=0.000) ailesel yüklülük taşıdıkları saptandı

TARTIŞMA VE SONUÇ: Ottman ve arkadaşları, ebeveynlerinde epilepsi olan bireylerde epilepsi riskinin daha fazla olduğunu göstermişlerdir. Yapılan diğer bazı çalışmalarda epileptik kişilerin kardeşlerinde ve çocuklarında epilepsi prevalansının toplumdaki diğer bireylere göre anlamlı derecede yüksek olduğu belirlenmiştir. Etyopya'da yapılan epilepsi epidemiyoloji çalışmasında aktif epilepsili hastaların %22'sinin ailelerinde aktif epilepsi hastası olduğu tespit edilmiştir. Medina ve arkadaşlarının yaptıkları çalışmada aktif epilepsili hastaların %67'sinin (10), Pakistan'da yapılan bir çalışmada ise aktif epilepsili hastaların %32'sinin ailelerinde epilepsi hastası olduğu tespit edilmiştir.

İstanbul'da Önal ve arkadaşlarının yaptıkları bir çalışmada aktif epilepsi hastalarının %17.6'sında ailesel özellik belirlendi ve bu istatistiksel olarak anlamlıydı (18). Orta Anadolu'da yapılan bir çalışmada da epilepsili hastaların %17.6'sının en az bir tane epilepsili yakını olduğu bulunmuştur (54). Trabzon'da yapılan bir çalışmada ise aktif epilepsili hastaların %14'ünün ailesel özellik taşıdıkları tespit edilmiştir. Bizim çalışmamızda ise aktif epilepsili 22 hastanın 4'ünün (%18.2) birinci derece akrabalarında aktif epilepsi hastası tespit edildi. Epilepsi olmayanlarla karşılaştırıldığında epilepsili hastaların anlamlı düzeyde ailesel özellik taşıdıkları görüldü ($p<0.001$).

Anahtar Kelimeler: Epilepsi, Ailesel Geçiş, Prevelans

P-354 [Psikiyatrik genetik ve nörogenetik]

MTHFR Heterozigot Mutasyonunun Neden Olduğu İskemik İnme Olgusu

Gökhan Özdemir[1], Ebru Marzioğlu Özdemir[2], Lütfi Özel[1], Recep Demir[1], Hızır Ulvi[1]

[1]Atatürk Üniversitesi, Nöroloji Anabilim Dalı, Erzurum
[2]Erzurum Bölge Eğitim ve Araştırma Hastanesi, Tıbbi Genetik Bölümü, Erzurum

GİRİŞ VE AMAÇ: İnmeli hastaların yaklaşık % 80 ninde neden iskemi olup, bunlar arasında genetik mutasyonlar giderek artan bir şekilde ilgi çekmeye başlamıştır. Bu hastalar incelendiğinde genelde altta yatan başka predispozan faktör nadirdir. İskemik inme nedeni olarak MTHFR mutasyonu nadir ve vakamızda 3 kez beyinde farklı lokalizasyonlarda iskemik inme nedeni olmasından dolayı vakayı sunmaya değer bulduk.

YÖNTEM: Klinik, laboratuar ve nöroradyoloji eşliğinde vakamız sunuldu.

BULGULAR: 24 yaşında, erkek hasta vücudunun sol tarafında kuvvetsizlik ve uyuşma şikayeti ile kliniğimize başvurdu. Nörolojik muayenesinde genel durum orta, şuur açık, oryante ve koopereydi. Sol ağız komissüründe hafif düzeyde silinme, solda hemiparezisi mevcuttu. Sol Babinski lakaytı. Rutin laboratuar tetkiklerinde özellik yoktu. Özgeçmişinde günde 1 paket sigara içimi dışında özellik yoktu. Soygeçmişinde ailevi özellik yoktu. İskemik inme araştırmak amacıyla genç strok markırları (MTHFR, protrombin II ve faktör V leiden mutasyonu), vaskülit markırları, olası emboli kaynağı için doopler, MR anjiografi ve trans özefagual ekokardiografi istendi. Vakanın takibinde aynı lezyonun simetrisinde sol kapsüla internada ve sağ da bazal ganglionlar seviyesinde iki kez daha iskemik inme geçirdi. Sigara içimi ve MTHFR heterozigot mutasyonu dışında risk faktörü tesbit edilemedi.

TARTIŞMA VE SONUÇ: İskemik inmenin içinde genç stroklar önemli bir nedendir. Aterotromboz, emboli ve direkt damardan kaynaklanan vasküler yetmezlik ve vasküler iltihabi hastalıklar nedenleridir. Bizim vakamızda ki gibi MTHFR homozigot veya heterozigot mutasyonlarıda önemli bir nedendir. Mutasyonların neden olduğu iskemik inmelerin beyinde lokalize olduğu damarlarda veya traseleri boyunca yerleştikleri özellikli bir anatomik alan yoktur. Bizim vakamızda da her iki hemisferde farklı damar traselerinde yerleşim mevcuttu. Genç strok nedeni olarak MTHFR mutasyonu nadir görülen bir durum olmakla birlikte giderek önemi artmaktadır. Yapılan çalışmalarda özellikle genç insanlarda sigara içiminin iskemik inmede önemli bir neden olduğu, bizim vakamıdaki gibi sigara içiminin MTHFR mutasyonlarında riski normal insanlara göre 32-36 kat arttırdığı gösterilmiştir. Gençlerde iskemi nedenleri arasında MTHFR mutasyonlar unutulmamalı ve özellikle özgeçmişinde sigara içimi olan vakalarda daha da dikkatli olunulmalıdır.

Anahtar Kelimeler: MTHFR, İnme, Genç

P-355 [Psikiyatrik genetik ve nörogenetik]

Lafora Cisimcikli Vaka Sunumu

Gökhan Özdemir[1], Alper Eren[1], Recep Demir[1], Lütfi Özel[1], Hızır Ulvi[1], Nuray Bilge[1], Nursen Aslan[1], Ebru Marzioğlu Özdemir[2]

[1]Atatürk Üniversitesi, Nöroloji Anabilim Dalı, Erzurum
[2]Erzurum Bölge Eğitim ve Araştırma Hastanesi, Tıbbi Genetik Bölümü, Erzurum

GİRİŞ VE AMAÇ: 17 yaşında bayan hasta; epileptik nöbetler ve nörolojik prezentasyonlar ile kendini gösteren nadir görülen Lafora Cisimcikli vaka sunuldu.

YÖNTEM: Klinik, laboratuar ve patoloji ışığında sunuldu.

BULGULAR: 2,5 yıl önce; nöbetleri başlayan vakamız, epilepsi hastalığı tanısı almış ve antiepileptik başlanmış. Hafif mental geriliği olan hastanın öncesinde okul başarısı iyi iken son 2 yıldır okul başarısının düştüğü ve okulu bıraktığı, konuşmasının giderek bozulduğu anlaşıldı. Son 3 aydır nöbetleri sıklaşmış 15 günde bir, bazen günde 4-5 defa nöbeti oluyormuş.Son 15 gündür hemen hergün nöbet geçiriyormuş. Ellerinde sıçramalar,yüzünde,göz,ağız çevresinde istemsiz atmalar oluyormuş. Nöbetlerinin durdurulamaması üzerine hastanemize sevk edilen hasta ileri tetkik ve tedavi amacıyla yatırıldı. • Nörolojik Muayenesinde; Şuur somnole,oryantasyon ve kooperasyon kısmi, konuşma dizartrik, desteksiz yürüyemiyordu.

TARTIŞMA VE SONUÇ: Hastamıza olası SSPE ? yönü ile LP yapıldı. Kan ve bos kızamık IGG-IGM değerleri ve IG indeksi bakıldı.Negatifdi, Okul başarısında düşme,entelektüel kötüleşme,myoklonik nöbetler SSPE düşünüldü.Kızamık indeksi anlamlı değildi.EEG si,diazem sonrası EEG desteklemiyordu.Beyin MRG si normaldi.SSPE düşünülmedi. Hastanın myoklonileri olması, JTK nöbetleri olması,görüldüğü yaş nedeniyle juvenil myoklonik epilepsi düşünüldü. EEG de tipik bulgu 3-6 Hz jeneralize çok diken-dalga deşarjları görülmesidir, fotosensitivite de önemlidir, Uzun takip çalışmaları 40 yaşından sonra miyoklonik nöbetlerin çoğu olguda ortadan kalktığını veya hafiflediğini göstermiştir.Progresif myoklonik epilepsilere göre selim seyirlidir. Hastamızın EEG sinde zemin aktivitesinin yavaşlamaların belirgin olması,entelektüel kötüleşme belirgin olması juvenil myoklonik epilepsiyi düşündürmedi. EEG'sinde mevcut jeneralize deşarjların yanı sıra zemin ritminde de yavaşlamanın izlenmesi,oksipital bölgelerde nöbet aktivitesinin görülmesi,KCFT bozukluğu olması üzerine Progressif Myoklonik Epilepsi düşünülerek Lafora hastalığı açısından hastaya aksiller deri biyopsisi uygulandı. Klinik,EEG bulguları,deri biopsisi sonucu ile Lafora cisimcikli hastalık tanısı alan ve ilaç düzenlemesi yapılan hasta önerilerle taburcu edildi. İlk olarak 1911 yılında tanımlanan Lafora Hastalığı PME olgularının %10 kadarını oluşturmaktadır. Sıklıkla 10-18 yaş arası ortaya çıkan ve otozomal ressessif olarak kalıtılan bu hastalık, her iki cinside eşit olarak etkilemektedir. Vakamızın soygeçmişinde özellik yoktu.

Anahtar Kelimeler: Lafora, epileptik nöbet, mental retardasyon

P-356 [Psikiyatrik genetik ve nörogenetik]

Tipik Rett Sendromlu Erkek Bir Olguda {MECP2} Geni Hemizigot c.316C>T Mutasyonu

Murat Coskun[1], Seda Erbilgin[1], İbrahim Akalın[2], İlyas Kaya[1], Afig Berdeli[3]

[1]İstanbul Üniversitesi, İstanbul Tıp Fakültesi, Çocuk ve Ergen Psikiyatrisi Anabilim, İstanbul
[2]İstanbul Medeniyet Üniversitesi, Tıp Fakültesi, Tıbbi Genetik Anabilim, İstanbul
[3]Ege Üniversitesi Çocuk Sağlığı ve Hastalıkları Anabilim, Moleküler Tıp Laboratuvarı, İzmir

GİRİŞ VE AMAÇ: Rett sendromu (RTT) primer olarak kız bireyleri etkileyen nörogelişimsel bir hastalıktır. Etyolojisinde {MECP2} geni mutasyonları

suçlanmıştır. Önceleri mutasyonların erkek bireylerde tesbiti lethal olarak nitelendirilirken günümüzde hastalığın klinik belirtileri geniş bir spektrum oluşturmaktadır. Bu olguda klinik olarak Rett sendromu tanısı konulmuş 4,5 yaşındaki erkek bir hastada yapılan {MECP2} geni mutasyon analizi sonucunu sunmaktayız.

YÖNTEM: Sanger dizileme yöntemi ile mutasyon analizi

BULGULAR: Olgumuz 4,5 yaşında erkek bir hasta. Akraba olmayan anne-babanın ilk ve tek çocuğu. DA 3200 g ve doğumda boyu 50 cm olan hastanın 18. aydan sonra gözlenen gelişimsel gerilik, alkışlama hareketleri, konuşma kaybı şikyetleri ile kliniğimize başvurrdu. 18. aya kadar gelişimsel basamakları normal ilerleyen hastada bu aydan itibaren alkışlama, ellerini kullanmama, anlamsız kelimeler ile konuşma ve steriotipik el haraketleri ortaya çıkmış. 3 yaşında trunkal ataksisi ve gait apraksisi gelişen hasta göz teması kurmuyor ve yoğun el yıkama ve el ağız hareketleri yapmakta idi. Kromozom analizi 46,XY olan hastanın yapılan DNA dizi analizinde {MECP2} geninde hemizigot c.316C>T mutasyonu saptandı. Hastanın annesinde yapılan analizde mutasyon saptanmadı.

TARTIŞMA VE SONUÇ: Hemizigot c.316C>T mutasyonu Rett sendromu için tipik olup kız bireylerde hastalıkla ilişkiledirilmiştir. Tipik Rett sendromu erkelerde 46,XXY kromozom kuruluşu ya da somatik mozaizm durumunda görülebidiğ bilinmektedir. Ancak hastamız normal kromozom kuruluşuna sahip olduğundan Hemizigot c.316C>T mutasyonu somatik bir mutasyon olma olasılığı taşımaktadir. Ayrıca mutasyon annede saptanmadığından {de novo} yada gonadal mozaizmi de düşündürmektedir. Olgumuz klasik Rett sendromundan sorumlu hemizigot c.316C>T mutasyonu saptanan literatürdeki ilk erkek tipik Rett vakasıdır.

Anahtar Kelimeler: Rett Sendromu, MECP2, c.316C>T, male

P-357 [Genetik Epidemiyoloji ve Genetik istatistik]

Frajil X Sendrom Şüphesiyle Gelen Hastalarda FMR1 Genindeki CGG Tekrar Sayılarının ve Metilasyon Durumlarının İncelenmesi

Yasin Ada[1], Nuriye Çoşkun[1], Hakan Gümüş[2], Munis Dündar[1]

[1]Erciyes Üniversitesi, Tıbbi Genetik Anabilim Dalı, Kayseri
[2]Erciyes Üniversitesi, Çocuk Sağlığı ve Hastalıkları Anabilim Dalı, Çocuk Nöroloji Bilim Dalı, Kayseri

GİRİŞ VE AMAÇ: Frajil X sendromu(FXS) mental retardasyonların etmenleri arasında Down sendromundan sonra ikinci sırada, ailesel mental retardasyonlar içinde ise birinci sırada yer almaktadır. Klinik bulgular bir çok mental retardasyon sendromları ile benzerlik gösterdiklerinden dolayı ayırıcı tanı için sitogenetik ve moleküler genetik testler son derece önemlidir. CGG trinükleotid tekrarına ve metilasyona dayalı olan FXS tipi tüm FXS'lu vakaların %98 -%99'nu oluşturduğunu ve geriye kalan %2-%1'lik kısmının ise delesyon ve nokta mutasyonların oluşturduğu bildirilmiştir. {FMR1} geninin 5' UTR deki CGG dizi tekrarlarının, ACMG(Amerikan Koleji Tıbbi Genetik ve Genomik Birimi) standart yönergelerine göre dört alellik formu vardır. Bunlar; normal alel ~5 - ~44 tekrardan, intermedit ~45 - ~54 tekrardan, premutasyon ~55 - ~200 tekrardan ve full mutasyon 200-230'dan fazla tekrarlardan oluşur. Bu çalışmamız da Tıbbi Genetik Anabilim Dalı'na FXS şüphesi ile gelen 3-15 yaş arası çocukların {FMR1} genindeki CGG tekrarları ve metilasyon durumları incelenerek daha spesifik genetik danışmanlık verilmesi amaçlandı.

YÖNTEM: 50 çocuk'tan 2 cc EDTA'lı kan alınıp DNA izolasyonu yapıldı. FMR1 Sizing PCR(ABBOTT) kiti kullanılarak bölgeler çoğaltıldı ve ayrıca aynı hasta örneklerine EpiTect Bisulfite Kiti(QIAGEN) uygulanarak metillenmemiş sitozinlerin tamamını urasil'e dönüşümünü sağladıktan sonra SNP Detective Fragile X Kiti(GML) kullanılarak ABI PRISM ™ 3130 Genetic Analyzer(PE Applied Biosystems, Foster City, CA, USA) cihazında fragment analizi ile tekrar sayısına ve metilasyon durumları incelendi.

BULGULAR: Yapılan çalışmada toplam 40 erkek çocuğun %15'ında full mutasyon, %2.5'inde premutasyon, ve 1 erkek çocukta ise size mozaisizmi bulunmuştur. Toplam 9 kız çocuğunun %11.11'inde full mutasyon görülmüştür(Tablo 1).

TARTIŞMA VE SONUÇ: Normal alellerde en sık görülen tekrar uzunluğu 29 ve 30 CGG tekrarlarıdır. Bizim çalışmamızda da en sık görülen tekrar uzunluğu 28(%20.4)-29(%40.8)-30(%10.2)-31(%10.2) CGG tekrarlı olarak bulunmuştur(Grafik 1).Boyut/size veya metilasyon mozaisizm olan bireyler full mutasyonlu tam metile olan bireylerden daha yüksek fonksiyoneldir. FXS'lu hastaların %100'nu tespit edebilmek için {FMR1} geninin CGG tekrarlarına, metilasyonuna ve dizi analizlerine bakılması ve ayrıca FXS şüphesiyle gelen bütün hastalara kromozom analizi yapılması gerekir.

Anahtar Kelimeler: FMR1 Geni, Frajil X Sendromu, Xq27.3, Mental Retardasyon, CGG üçlü tekrarı

Erciyes Üniversitesi Tıp Fakültesi Tıbbi Genetik Anabilim Dalına FXS şüphesiyle başvuran 3-15 yaş arası 50 çocukta CGG tekrar sayılarına göre alel sayılarının dağılımı

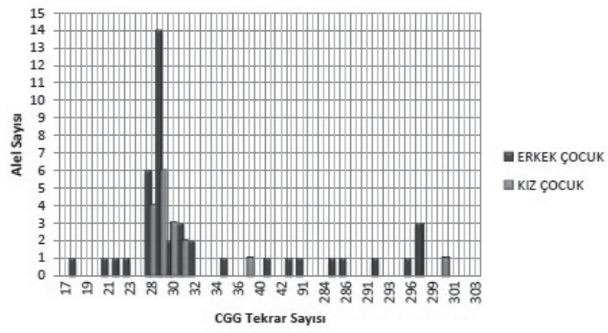

Erciyes Üniversitesi Tıp Fakültesi Tıbbi Genetik Anabilim Dalına FXS şüphesiyle başvuran 3-15 yaş arası 50 çocukta FMR1 genindeki CGG trinükleotit mutasyon aralıklarına göre yüzdeleri

	Erkek Çocuk Sayısı (%) (yaş ortalaması 7.7)	Kız Çocuk Sayısı (%) (yaş ortalaması 7.33)
Full mutasyon, >200 tekrar	6+1* (%15)/ (%17.07)*	1 (%11.11)
Premutasyon, 55-200 tekrar	1+1* (%2.5)/ (%4.87)*	0 (%0)
Gray zone, 45-55 tekrar	0 (%0)	0 (%0)
Normal <45 tekrar	33	8
Toplam	40+1*	9

** Size Mozaisizm'li kişiyi eklediğimizdeki durum*

P-358 [Genetik Epidemiyoloji ve Genetik istatistik]

IL-10 Gen Promotor Bölgesi (-592 a/c) Polimorfizmi ile Multipl Skleroz Hastalığı Arasındaki İlişkinin Moleküler Düzeyde İncelenmesi

Ahmet Arman[1], Volkan Çalık[2], İzzet Yağız İnallı[2], Can Şiroğlu[2], Özgür Yıldırım[2]

[1]Marmara Üniversitesi, Tıbbi Genetik Anabilim Dalı, İstanbul
[2]Marmara Tıp Fakültesi (4. Sınıf Öğrencileri)

GİRİŞ VE AMAÇ: Multipl Skleroz; beyni ve omuriliği etkileyen inflamasyon, demiyelinizasyon ve aksonal hasar ile karakterize olmuş otoimmün bir hastalıktır. Hastalığın gerçek nedeni tam olarak bilinmemekle beraber, genetik ve çevresel faktörlerin bu hastalığın oluşumunda önemli rol oynadığına inanılmaktadır. IL-10 önemli bir anti-inflamatuar olup, inflamasyonu engellemektedir. IL-10 promotor bölgesindeki -592

polimorfizminin IL-10 seviyesi üzerinde etkisi olabileceğini ve bunun da MS gelişiminde rol oynayacağı düşünülmektedir. Amaç: Bu çalışmadaki amaç MS hastalığının IL-10 (-592 A/C) polimorfizmi ile ilişkisinin olup olmadığını incelemektir.

YÖNTEM: Bu çalışma 403 kişi üzerinde yapılmıştır. Çalışma 201 MS hastası ve 202 sağlıklı bireyden oluşmaktadır. Sağlıklı bireylerden ve MS hastalarından izole edilen DNA'lar üzerinde IL-10 genine ait promotor bölgesi (-592) PCR yöntemiyle çoğaltıldı. Akabinde, PCR ürünleri agaroz jel elektroforezinde kontrol edildikten sonra hasta ve kontrol gruplarına ait PCR ürünleri 3U Rsa1 enzimi eklenerek 24 saat süresince 37°C inkübasyona bırakıldı. Kesilen DNA bölgeleri %1 agaroz jel elektroforezine yüklendi. Jel üzerindeki kesim ürünlerine göre genotipleme yapıldı. Elde edilen veriler SPSS programı ile analiz edildi. Anlamlılık değeri $p<0.05$ temel alındı.

BULGULAR: Hastaların hastalığa ortalama yakalanma yaşı 28,7'dir. IL-10 (-592) bölgesinde AA genotipi görülen kişilerin %70,6'sı MS hastası iken, %29,4'ü sağlam olarak bulunmuştur (p=0,022). AC genotipi hastaların %38,3'ünde, kontrol grubunun %46,5'inde görülmüştür. CC genotipine ise hastaların %49,8'inde kontrol grubunun %48,5'inde rastlanmıştır. MS hastalarının %1'i "Birincil İlerleyen MS", %34,8'i "İkincil İlerleyen MS", %64,2'si ise "Yineleyen-Düzelen MS" hastası grubuna dâhildir. Hastalığa yakalanma yaşıyla hastalığın tipi arasında anlamlı bir ilişki bulunmuştur (p=0,011).

TARTIŞMA VE SONUÇ: IL-10 geni promoter bölgesi -592 (A/C) polimorfizmi MS hastalığı arasında kuvvetli bir ilişki bulunmuştur. Türk popülâsyonunda, IL-10 AA genotipi MS hastalığının oluşumunda önemli bir rol alabilir.

Anahtar Kelimeler: IL-10, polimorfizm, multipl skleroz

P-359 [Genetik Epidemiyoloji ve Genetik istatistik]

Multiple Skleroz Hastalığı ile IL-6 -174 Gen Polimorfizmi Arasındaki İlişkinin Moleküler Düzeyde İncelenmesi

Ahmet Arman[1], Merve Sarıdal[2], Nihal Işık[3]

[1]Marmara Üniversitesi, Tıp Fakültesi, Tıbbi Genetik Anabilim Dalı
[2]Marmara Üniversitesi, Fen-Edebiyat Fakültesi, Biyoloji Bölümü
[3]S.B. İstanbul Medeniyet Üniversitesi, Göztepe Eğitim ve Araştırma Hastanesi, Nöroloji

GİRİŞ VE AMAÇ: Multiple skleroz, beyni ve omuriliği tutan otoimmun bir hastalıkdir. Hastalığın nedeni daha bilinmemekte olmakla birlikte, genetik ve çevresel faktörlerin hastalığın oluşumunda en önemli faktörler olduğu bilinmektedir. MS hemen hemen tümü merkezi sinir sistemini etkileyen bir inflammatori hastalık olup, değişik sitokinlerin etkili olabileceği belirtilmektedir. Amaç: Bu çalışmadaki amacımız MS hastalığının IL-16 -174 G/C polimorfizmi ile ilişkisi olup olmadığına bakmaktır.

YÖNTEM: Bu çalışmaya 381 MS hastası ve 247 sağlıklı bireyi katılmıştır. Hastaların ve sağlıklı bireylerden alınan kan örneklerinden DNA'ları izole edilmiş, IL-6 genine ait promotor bölgesindeki -174 bölgesi PCR yöntemiyle çoğaltılmıştır. PCR ürünleri 5U NlaIII enzimi ile 37oC bir gece kesilmiştir, kesilen PCR ürünlerine göre kişilerin genotipleri yapılıp, hastalıkla polimorfizm ilşikisi SPSS programında bakılmıştır.

BULGULAR: Araştırmanın sonucuna göre, Türk toplumunda IL-6 -174 G/C genotip dağılımı ile MS hastalığı arasında herhagi bir ilişki bulanamamıştır (P=0.104). Fakat IL-6 -174 alel sıklığına baktığımız zaman, IL-6 -14 G/C aleli ile MS arasında ilişki bulunmuştur (p=0.046). IL-6 -174 genotip dağılımı ile erken MS başlaması arasında ilişki bulunamamıştır (0.72) fakat geç MS geç oluşumu ile ilişki bulunmuştur (p=0.08).

TARTIŞMA VE SONUÇ: IL-6 -174 C aleli ile MS oluşumda önemli rol alabilir. Aynı zamanda IL6-174 genotipi ile geç MS oluşumunda ilişki bulunmuştur.

Anahtar Kelimeler: IL-6, polimorfizm, Multipl Skleroz

P-360 [Genetik Epidemiyoloji ve Genetik istatistik]

Multiple Skleroz Hastalığı ile IL-6 -572 Gen Polimorfizmi Arasındaki İlişkinin Moleküler Düzeyde İncelenmesi

Ahmet Arman[1], Merve Sarıdal[2], Nihal Işık[3]

[1]Marmara Üniversitesi, Tıp Fakültesi, Tıbbi Genetik Anabilim Dalı
[2]Marmara Üniversitesi, Fen-Edebiyat Fakültesi, Biyoloji Bölümü
[3]Medeniyet Üniversitesi, Tıp Fakültesi, Nöroloji Anabilim Dalı

GİRİŞ VE AMAÇ: MS otoimmün bir hastalıktır olup MS patogenezinde; merkezi sinir sistemi'nde miyelin antijenlerine karşı anormal immun yanıtın varlığı düşünülmektedir. İmmun hücrelerin ürettikleri sitokinler MS gelişiminde önemli rol aldığı bilinmektedir. İnflamasyon uyaranları ile makrofajlar, dendritik hücreler, astrositler, mikroglialar aktive olur ve bunun sonucunda çeşitli sitokinler salgılayıp, nöron ve miyelinleri oluşturan hücreler zarar verir. Amaç: Bu çalışmadaki amacımız MS hastalığının IL-6 -572 G/C polimorfizmi ile ilişkisi olup olmadığına bakmaktır.

YÖNTEM: Bu çalışmaya 381 MS hastası ve 247 sağlıklı bireyi katılmıştır. Hastaların ve sağlıklı bireylerden alınan kan örneklerinden DNA'ları izole edilmiş, IL-6 genine ait promotor bölgesindeki -572 bölgesi PCR yöntemiyle çoğaltılmıştır. PCR ürünleri 5U 5U BsRBI enzimi ile 37oC bir gece kesilmiştir, kesilen PCR ürünlerine göre kişilerin genotipleri yapılıp, hastalıkla polimorfizm ilşikisi SPSS programında bakılmıştır.

BULGULAR: Araştırmanın sonucuna göre, Türk toplumunda IL-6 -572 G/C genotip dağılımı ile MS hastalığı arasında kuvvetli bir ilişki bulunmuştur (P=0.007). Aynı zamanda bu ilişkiye IL-6 -572 alel sıklığına baktığımız zaman, IL-6 -572 G/C aleli ile MS arasında ilişki görülmüştür (p=0.0039). IL-6 -572 genotip dağılımı ile erken MS başlaması arasında ilişki bulunamamıştır (0.184) fakat MS geç oluşumu ile ilişki bulunmuştur (p=0.017).

TARTIŞMA VE SONUÇ: IL-6 -572 G/C genotipi ve aleli ile MS oluşumda önemli ilişki bulunmuştur.

Anahtar Kelimeler: IL-6 -572, polimorfizm, Multipl Skleroz

P-361 [Genetik Epidemiyoloji ve Genetik istatistik]

Yeni Nesil Dizi analizi ile İşitme Kayıplı Hastalarda Sık görülen Sağırlık Genlerine ait Mutasyonların Taranması

Özgür Aldemir[1], Haldun Doğan[2], Kadri Karaer[2], Cengiz Çevik[3]

[1]Mustafa Kemal Üniversitesi Tıp Fakültesi, Tıbbi Genetik A.D., Hatay
[2]Intergen Genetik Tanı Merkezi, Ankara
[3]Mustafa Kemal Üniversitesi Tıp Fakültesi, K.B.B. A.D., Hatay

GİRİŞ VE AMAÇ: Nonsendromik işitme kaybına (NSHL) bağlı genetik çeşitliliğin fazlalığı genetik tanı testlerinin uzun zaman alması ve maliyetinin yüksek olmasına neden olmaktadır. Hedef tespit etmek için yeni nesil sekanslama teknolojileri ile ilgili genlerin tüm eksonları değerlendirilmek üzere (GJB2, GJB3, GJB4, GJB6, SLC26A4 ve mitokondriyal DNA A1555G mutasyonu) 14 SNIK aileleri ve tüm hastaları Miseq sistemi {Illumina Inc.} kullanılarak moleküler analizleri gerçekleştirildi. Pendred Sendromu, konjenital işitme kaybı ve guatr ile karakterize olan ve otozomal resesif olduğu düşünülen bir sendromdur. Çalışmamızda iki ailede Pendred sendromu tanısı konuldu.

YÖNTEM: Mustafa Kemal Üniversitesi Tıp Fakültesi, Tıbbi Genetik polikliniğinde hastaların ayrıntılı pedigri çizilerek, muayeneleri yapıldı ve 24 nonsendromik işitme kayıplı hastanın kan örnekleri alındı. Çalışılacak genlerin kodlayan bölgelerinin amplifikasyonu için primer tasarımı yapılacaktır. 4 gen ve 1 mutasyon için yaklaşık 20 adet primer çifti tasarlandı ve Çalışılacak genlerin amplifikasyonu, tasarlanan primerlerin PCR reaksiyonunda kullanılması ile elde edildi. Her bir örnek için elde edilen PCR ürünleri, amplikon boyu ve reaksiyon verimliliği göz önünde bulundurularak, her bir bölgenin yaklaşık eşit oranda temsil edileceği şekilde karıştırıldı. Oluşturulan PCR havuzları, uygun bir metot ile saflaştırıldı. Illumina firmasının NexteraXT örnek hazırlama

kiti kullanılarak standardize edilen PCR havuzları, yeni nesil sekanslamaya hazırlandı. Yeni nesil dizi analiz cihazına (Illumina Miseq) yüklenerek gerçekleştirildi. Veri analizi için online yazılımlar kullanılarak gerçekleştirildi.

BULGULAR: Bu çalışmada kongenital, nonsendromik işitme kayıplı kohlear implantı olan Türk hastalarda GJB2 35delG mutasyonu ve SLC26A4 geninde ait I588T, F354S mutasyonlarını tespit ettik. SCL26A4 geninde iki farklı heterozigot mutasyon bulunan aralarında akrabalık olan ailelerin çocukları Pendred sendromu tanısı konuldu. Diğer genler; GJB3, GJB6 genlerinde mutasyon ve A1555G mtDNA mutasyonu saptanmadı.

TARTIŞMA VE SONUÇ: Tekin ve ark.(2005) tarafından 154 ailesel ve 102 sporadik nonsendromik işitme kayıplı vakada yapılan çalışmada GJB2 35delG mutasyon sıklığını %5 ile % 53 arasında değişen Anadolunun farklı illerinden toplanan hastalarda bulunmuştur. Çalışmamızda GJB2 35delG mutasyon sıklığı %7 bulunmuştur.Tekin ve ark. diğer çalışmasında bu oran %14.5 saptanmıştır.

Anahtar Kelimeler: Nonsendromik Konjenital İşitme Kaybı,Yeni Nesil Sekanslama

P-362 [Genetik Epidemiyoloji ve Genetik istatistik]

Antalya'da Anormal Hemoglobinler

Duran Canatan[1], Serpil Delibaş[1], Gülnur Bargıç[1], İbrahim Keser[2], Vildan Çiftçi[3], Türker Bilgen[4]

[1]Akdeniz Kan Hastalıkları Vakfı-Hemoglobinopati Tanı Merkezi - Antalya
[2]Akdeniz Ü. Tıp F. Tıbbı Biyoloji ve Genetik Anabilim - Antalya
[3]Antalya Genetik Hastalıklar Tanı Merkezi - Antalya
[4]Namık Kemal Ü. NABİLGEM- Tekirdağ

GİRİŞ VE AMAÇ: Ülkemizde ilk anormal hemoglobin çalışmaları Aksoy tarafından güney illerimiz Antalya, Adana ve Mersin de yapılmış ve en sık Hb S bulunmuştur. Altay 2002 yılında ülke genelinde en sık HbS, takiben Hb D, HbE, ve Hb O Arab olarak yayınlamıştır. Akdeniz Kan Hastalıkları Vakfı Hemoglobinopati Tanı merkezimizin anormal hemoglobin sonuçlarını sunmak istiyoruz.

YÖNTEM: Kan örnekleri, 2002-2014 yılları arasında, merkezin yaptığı köy taramalarından, okul taramalarından, evlilik öncesi taramalarından, bölgede bulunan hastanelerden ve laboratuvarlardan elde edilmiştir. Kan örneklerinden tam kan sayımı ve yüksek performanslı likid kromatografi (HPLC) yöntemi çalışılmıştır. Anormal hemoglobinlerin moleküler analizleri Akdeniz Ü. Tıbbı Biyoloji AD ve Antalya Genetik Hastalıklar Tanı merkezinde yapılmıştır

BULGULAR: Toplam 118.575 kan örneğinde; 7791 ß-talasemi taşıyıcılığı (%6.57), 4226 ?-talasemi(%3.56) ve 763 anormal hemoglobin(%0.64) bulunmuştur. İlk sıralarda yer alan alan S, D, E ve G-Coushatta sıklığı sırayla %0.31, 0.15, 0.06 ve 0.02 bulunmuştur. Toplam 763 anormal hemoglobinlerden 353 HbS, (%48.9) 149 HbD (%20.6), 69 Hb E (%9.5), 23 Hb G Coushatta (%3.1), 16 Hb H (%2.2),15 Hb C (%2), 10 Hb D İran (%1.3), 6 Hb Wayne, Hb Lepore Boston (%0.8), 5 Hb J Toronto (%0.7), 4 Hb Baltimore, J Anatolia, Hb Willamette (%0.5),3 Hb O Arab, HbSouth Florida, P Nilotic (%0.4), 2 Hb City Cope, Hb N Baltimore,Hb G Galvistone,Hb Raleigh, Hb J Iran,Hb J Meerut, Hb D Ibadan,Hb Dallas, Hb Strumica, Hb Grady, Hb Wetmead, Hb S Florida(%0.3),1 Hb Baltimore, Hb J Daloa, H Tarrant, Hb Akron, Hb Tarrant, Hb Q İndia, Hb Q Tayland,Hb Hasharon, Hansworth, Koln, I High Wycome, Chicago, Richmond, Osu Christansborg, Hope,Delta12 Toulon, Fontaiebleau, Rhode Island, Hb G-Waimanalo, Hb Fontainebleau, Hb Kansas ve Hb Crete (%0.1) saptanmıştır.

TARTIŞMA VE SONUÇ: Antalya'da anormal hemoglobinler konusunda bir çok tarama yapılmış, Keser ve ark. Hb Antalya başta olmak üzere 14 farklı anormal Hb yayınlamışlardır. Merkezimizde tüm örneklerde anormal hemoglobin %0.64 sıklıkta saptanmış ve kırk sekiz farklı anormal hemoglobin bulunmuştur.

Anahtar Kelimeler: Anormal Hb, Antalya

P-363 [Genetik Epidemiyoloji ve Genetik istatistik]

Hb G-Waimanalo: Ülkemizde ilk defa yayınlanan Alfa2-Globin Gen Varyantı

Duran Canatan[1], Türker Bilgen[2], İbrahim Keser[3], Vildan Çiftçi[1], Gülsüm Yazıcı[1], Serpil Delibaş[4]

[1]Antalya Genetik Hastalıklar Tanı Merkezi - Antalya
[2]Namık Kemal Ü. NABİLTEM - Tekirdağ
[3]Akdeniz Ü. Tıp F. Tıbbı Biyoloji ve Genetik Anabilim - Antalya
[4]Akdeniz Kan Hastalıkları Vakfı- Hemoglobinopati Tanı Merkezi-Antalya

GİRİŞ VE AMAÇ: Alfa talasemiye sıklıkla alfa gobin genlerinin kısmen ya da tamamen kaybolmasına neden olan delesyonel mutasyonlar sebep olur. Bunun yanında delesyonel olmayan mutasyon tipleri de bulunmaktadır. Hb G-Waimanalo [a64(A2)Asp>Asn] alfa zincirinde nadir görülen bir mutasyondur, bugüne kadar daha çok Uzak Doğu ülkelerinde yayınlanmıştır. Ülkemizde ilk defa bulunması nedeni ile sunmayı amaçladık.

YÖNTEM:

OLGU: (N.B. 33 yaş kadın); Evlilik öncesi tarama testi için Akdeniz Kan Hastalıkları Vakfı Hemoglobinopati Tanı Merkezine başvuran olguya kan sayımı, Yüksek Performanslı Likid Kromatografi (HPLC) testi yapılmıştır.

BULGULAR: Tam kan sayımı normal, HPLC testinde %24.2 Hb D bandı bulunmuştur. Beta globin geni dizi analizi yapılmış ve normal bulunmuştur. (Tablo) Alfada bir anormal Hb olasılığı üzerine Hb A1 ve Hb A2 dizi analizi yapılmıştır, HBA2: c.193G>A değişimi saptanmıştır. Bu değişim HBA2 geninde 64. kodonda GAC>AAC (Asp>Asn) değişimi neticesinde Hb G-Waimanalo olarak bilinen oksijen affinitesi normal, stabil bir anormal hemoglobine neden olmaktadır.

TARTIŞMA VE SONUÇ: Alfa talasemide delesyonel mutasyonlar strip, gap-PCR, MLPA gibi yöntemlerle tespit edilebilmektedir. Bunun yanında daha az sıklıkla görüldüğü tahmin edilen anormal hemoglobinlere yol açan nokta mutasyonları HBA1 ve HBA2 genlerinin DNA dizi analizi yöntemiyle incelenmesiyle ortaya çıkarılabilmektedir. Ülkemizde delesyonel olmayan tipteki alfa globin gen mutasyon profilinin açığa çıkarılabilmesi için şüphelenilen olguların, teknik sınırlamalara rağmen doğru yaklaşımlarla HBA1 ve HBA2 genlerinin dizi analizi ile taranması gerektiğine inanmaktayız. Sonuç olarak, Özellikle evlilik öncesi taramalarda HPLC de bulunan anormal bantlar dikkate alınmalı, hem alfa hem beta mutasyonları düşünülerek dizi analizi yapılması önerilmelidir.

Anahtar Kelimeler: Anormal Hb, Hb G-Waimanal, Alfa Varyantı, Türkiye

Olgunun Hematolojik, HPLC ve Betagen sonuçları

Hb (gr/dl)	Hkt (%)	KK (1012/l)	EOV (fl)	EOHb (gr/dl)	HbA1 (%)	HbA2 (%)	HbF (%)	Hb D (%)	Beta Gen Dizi Analizi
13.3	39.4	4.31	89.1	34.6	62.3	1.6	0.3	24.6	Normal / Normal

P-364 [Genetik Epidemiyoloji ve Genetik istatistik]

Multiple Skleroz Hastalığı ile IL-6 -597 Gen Polimorfizmi Arasındaki İlişkinin Moleküler Düzeyde İncelenmesi

Ahmet Arman[1], Merve Sarıdal[2], Nihal Işık[3]

[1]Marmara Üniversitesi, Tıp Fakültesi, Tıbbi Genetik Anabilim Dalı
[2]Marmara Üniversitesi, Fen-Edebiyat Fakültesi, Biyoloji Bölümü
[3]Medeniyet Üniversitesi, Tıp Fakültesi, Nöroloji Anabilim Dalı

GİRİŞ VE AMAÇ: Multipl skleroz beyin ve omurilikte iltihabın izlendiği bir nörolojik hastalıktır. MS'te hastalığa neden olan yanlış çalışan bağışıklık sistemi hücreleri, beyin ve omurilikteki hücrelerin (nöronların) sinir kılıflarının hasar görmesine neden olmaktadır. Bunun sonucunda nöronlar işlevlerini

doğru şekilde yerine getirememektedir. Amaç: Bu çalışmadaki amacımız MS hastalığının IL-6 -597 G/A polimorfizmi ile ilişkisi olup olmadığına bakmaktır.

YÖNTEM: Bu çalışmaya 381 MS hastası ve 247 sağlıklı bireyi katılmıştır. Hastaların ve sağlıklı bireylerden alınan kan örneklerinden DNA'ları izole edilmiş, IL-6 genine ait promotor bölgesindeki -597 bölgesi PCR yöntemiyle çoğaltılmıştır. PCR ürünleri 5U 5U BseGI enzimi ile 37oC bir gece kesilmiştir, kesilen PCR ürünlerine göre kişilerin genotipleri yapılıp, hastalıkla polimorfizm ilşikisi SPSS programında bakılmıştır.

BULGULAR: Araştırmanın sonucuna göre, Türk toplumunda IL-6 -597 G/A genotip dağılımı ile MS hastalığı arasında kuvvetli bir ilişki bulanmuştur (P=0.010). Bu ilişkiye IL-6 -597 alel sıklığına baktığımız zaman, IL-6 -597 G/A aleli ile MS arasında ilişki bulunamamıştır (p=0.13). IL-6 -597 genotip dağılımı ve alel sıklığı ile erken MS başlaması arasında ilişki bulunamamıştır (P=0.30 ve 0.59). Gene aynı şekilde MS geç oluşumu ile genotip dağılımı ve alel sıklığı arasında herhangi bir ilişkiye rastlanmamıştır (p=0.55 ve 0.2).

TARTIŞMA VE SONUÇ: Türk toplumunda, IL-6 -597 G/A genotipi MS oluşumunda rol alabilir.

Anahtar Kelimeler: IL-6 -597, polimorfizm, Multipl Skleroz

P-365 [Genetik Epidemiyoloji ve Genetik istatistik]

Orta Anadolu Bölgesi'nde MEFV Geni Mutasyon Sıklıkları ve Dağılımları

Gülay Güleç Ceylan, Emin Emre Kurt

Yıldırım Beyazıt Üniversitesi Tıp Fakültesi Tıbbi Genetik Anabilim Dalı

GİRİŞ VE AMAÇ: Ailesel Akdeniz Ateşi (FMF), otoinflamatuar bir bozukluktur. MEFV geninde kalıtılan mutasyonlar hastalığa neden olur. Hastalık otozomal resesif geçiş gösterir ve belli etnik grupları daha fazla etkiler. Etkilenmiş bireylerde, MEFV geninde 180'den fazla mutasyon bildirilmiştir. Bu çalışmada, Orta Anadolu Bölgesi'nden gelen hastalarda MEFV gen mutasyon sıklığını belirlemeye çalıştık.

YÖNTEM: 2010-2013 yılları arasında Ankara Atatürk Eğitim ve Araştırma Hastanesi'ne FMF ön tanısı ile gelen 2102 hastada MEFV mutasyon taraması yapılmıştır. Laboratuarımıza başvuran hastalarda E/K oranı 1/1.61 idi. Hastalardan alınan periferik kandan DNA izolasyonu (QIAamp, DNA Blood Mini Kit, Qiagen kullanılarak) yapıldı. Daha sonra pirosekanslama yöntemi ile FMF'e neden olan 22 mutasyon analiz edildi. Hastalar pirosekans yöntemiyle 1 tane mutasyon ekzon-3'te (P369S), 2 tane mutasyon ekzon-5'te (H478Y, F479L), geri kalan 18 mutasyon ekzon-10'da olmak üzere toplam 22 mutasyon açısından analiz edilmiştir.

BULGULAR: Sonuç olarak, hastaların %45'inde mutasyon saptandı. 84 hastada (%4) homozigot mutasyon, 198 hastada (%9) birleşik heterozigot mutasyon saptanırken, 662 hastada da (%32) heterozigot mutasyon saptandı. En sık gözlenen mutasyonlar sırasıyla; M694V heterozigot (%12), E148Q heterozigot (%8), V726A heterozigot (%5), M680I (G/C) heterozigot (%4) olarak tespit edildi. Tablo 1.1'de ayrıntılı olarak mutasyon analiz sonuçları ve sıklıkları görülmektedir.

TARTIŞMA VE SONUÇ: FMF tanısında moleküler tanı yöntemleri ülkemiz gibi FMF açısından hasta ve taşıyıcı bireylerin yüksek oranda bulunduğu bölgelerde tanının kesin olarak konmasında ve böylelikle tedavi sürecinin bir an önce başlatılmasında oldukça etkin araçlardır. Bu yöntemlerden dizi analizi ve hedefli mutasyon analizi patojenik mutasyonları saptamada en sık kullanılan yöntemlerdir. FMF tanısında sıkça başvurulan dizi analiz yöntemlerinden olan pirosekanslamayı kullandığımız çalışmamızda, Orta Anadolu Bölgesi'nden gelen hastalarda en sık rastlanan mutasyon M694V mutasyonu olarak tespit edilmiştir.

Anahtar Kelimeler: Ailesel Akdeniz Ateşi, MEFV geni, Mutasyon

Tablo 1: MEFV geni mutasyonları dağılımı

Mutasyon	Aminoasit değişimi	Hasta sayısı	Sıklık (%)
Homozigot (n=84)	M694V/M694V	57	2.7
Homozigot (n=84)	M680I(G/C)/M680I(G/C)	14	0.7
Homozigot (n=84)	E148Q/ E148Q	10	0.5
Homozigot (n=84)	Diğerleri	3	0.1
Birleşik heterozigot (n=196)	M694V/M680I(G/C)	42	2
Birleşik heterozigot (n=196)	M694V/V726A	38	1.8
Birleşik heterozigot (n=196)	M694V/E148Q	32	1.5
Birleşik heterozigot (n=196)	E148Q/P369S	20	1
Birleşik heterozigot (n=196)	M680I(G/C)/V726A	15	0.7
Birleşik heterozigot (n=196)	E148Q/M680I(G/C)	7	0.3
Birleşik heterozigot (n=196)	E148Q/V726A	7	0.3
Birleşik heterozigot (n=196)	M680I(G/C)/R761H	5	0.2
Birleşik heterozigot (n=196)	M680I(G/C)/F479L	4	0.2
Birleşik heterozigot (n=196)	V726A/F479L	4	0.2
Birleşik heterozigot (n=196)	V726A/R761H	4	0.2
Birleşik heterozigot (n=196)	M694V/R761H	4	0.2
Birleşik heterozigot (n=196)	E148Q/K695R	3	0.1
Birleşik heterozigot (n=196)	E148Q/A744S	2	0.1
Birleşik heterozigot (n=196)	Diğerleri	9	0.4
Kompleks genotip (n=2)	E148Q/V726A/R761H	1	0.05
Kompleks genotip (n=2)	M694V/E148Q/R761H	1	0.05

P-366 [Genetik Epidemiyoloji ve Genetik istatistik]

Tekrarlayan Gebelik Kaybı ve Trombofili Arasındaki İlişkinin Değerlendirilmesi: Retrospektif Bir Çalışma

Gülay Güleç Ceylan[1], Emin Emre Kurt[1], Ayşegül Gözalan[2]

[1]*Yıldırım Beyazıt Üniversitesi, Tıp Fakültesi, Tıbbi Genetik Anabilim Dalı, Ankara*
[2]*Ankara Atatürk Eğitim ve Araştırma Hastanesi Klinik Mikrobiyoloji, Ankara*

GİRİŞ VE AMAÇ: Tekrarlayan gebelik kaybı (TGK) hikayesi olan kadınların yaklaşık %55-62'sinden pıhtılaşma bozukluklarının sorumlu olduğu bildirilmektedir. Bu çalışmada, FaktörV Leiden (G1691A), FV1299, protrombin G20210A, MTHFR C677T, MTHFR 1298 ve PAI gen mutasyonlarına bağlı gelişen trombofilinin TGK'daki prevalansının araştırılarak ortaya konulması amaçlanmıştır.

YÖNTEM: Bu çalışmaya 2012-2014 yılları arasında, Kadın Doğum Kliniği'nden TGK tanısı alan toplam 117 hasta çalışmaya dahil edildi. Çalışma grubu olarak 20. gebelik haftası öncesinde en az iki düşüğü olan 46 olgu, kontrol grubu olarak en az bir canlı doğumu olan, düşüğü olmayan 71 olgu incelendi. Çalışmaya katılan bireyler bilgilendirilerek yapılacak işlemler için onayları alındı. EDTA'lı tüplere alınan periferik kan örneklerinden ticari kit kullanılarak genomik DNA izole edildi (Qiagen, Chatsworth, CA). Periferik kandan maternal FaktorVLeiden (G1691A), FV1299, protrombin G20210A, MTHFR C677T, MTHFR 1298 ve PAI(4G/5G) gen mutasyonları Real-Time Polimeraz Zincir Reaksiyonu ile çalışıldı. Bu mutasyonların çalışma grubumuzda görülme sıklıkları ve birbirleriyle olan ilişkileri SPSS (Windows, versiyon 18.0) istatistik programı ile değerlendirildi. İstatistiksel olarak anlamlılık düzeyi p<0,05 olarak belirlendi.

BULGULAR: FaktörV Leiden (G1691A), protrombin G20210A, PAI ve MTHFR C677T gen mutasyonları açısından tekrarlayan gebelik kaybı olan çalışma grubu ile kontrol grubu arasında istatistiksel olarak anlamlı fark gösterilememiştir (p>0,05). FV 1299 heterozigot gen mutasyonu vaka grubunda (%23,9) kontrol grubuna göre (%5,6) istatistiksel olarak anlamlı düzeyde yüksek bulunmuştur (p=0,004). Aynı şekilde; MTHFR 1298 homozigot gen

mutasyonu; vaka grubunda (%26,7) kontrol grubundan (%6,3) yüksek olarak hesaplanmıştır (p=0,005).

TARTIŞMA VE SONUÇ: Gebelikte en çok araştırılan trombofili faktörleri FV Leiden, MTHFR C677T ve FII G20210A mutasyonlarıdır, ancak daha önce yapılan araştırmaların bir kısmı bu mutasyonlar ile TGK arasında bağlantı bulurken bir kısmı bulamamıştır. Bizim çalışmamızda TGK nedeni ile gelen hastalarda MTHFR 1298 ve FV1299 mutasyonları istatistiksel olarak anlamlı iken, diğer mutasyonlarda anlamlı bir ilişki tespit edilmemiştir. İleride daha geniş hasta populasyonları ve literatür bilgileri eşliğinde bu veriler değerlendirilecektir.

Anahtar Kelimeler: Tekrarlayan gebelik kaybı, Trombofili, Mutasyon

Tablo 1: Trombofili panelinin vaka ve kontrol grubundaki dağılımı

	Vaka	Kontrol	p Değeri	Toplam
FV Leiden				
Normal	% 87,0 (n=40)	% 91,5 (n=65)	p=0.410	% 89,7 (n=107)
Heterozigot	% 10,9 (n=5)	% 8,5 (n=6)		% 9,4 (n=11)
Homozigot	% 2,2 (n=1)	0		% 0,9 (n=1)
FV 1299				
Normal	% 76,1 (n=35)	% 94,4 (n=67)	p=0,004*	% 87,2 (n=102)
Heterozigot	% 23,9 (n=11)	% 5,6 (n=4)		% 12,8 (n=15)
MTHFR 677				
Normal	% 53,3 (n=24)	% 46,9 (n=30)	p=0,772*	% 49,5 (n=54)
Heterozigot	% 35,6 (n=16)	% 42,2 (n=27)		% 39,4 (n=43)
Homozigot	% 11,1 (n=5)	% 10,9 (n=7)		% 11 (n=12)
MTHFR 1298				
Normal	% 26,7 (n=12)	% 48,4 (n=31)	p=0,005*	% 49,5 (n=54)
Heterozigot	% 46,7 (n=21)	% 45,3 (n=29)		% 39,4 (n=43)
Homozigot	% 26,7 (n=12)	% 6,3 (n=4)		% 11 (n=12)
Faktör II				
Normal	% 91,3 (n=42)	% 97,2 (n=69)	p=0,210*	% 94,9 (n=111)
Heterozigot	% 8,7 (n=4)	% 2,8 (n=2)		% 5,1 (n=6)
PAI(4G/5G)				
Normal	% 33,3 (n=13)	% 20,3 (n=13)	p=0,114	% 25,2 (n=26)
Heterozigot (4G/5G)	% 38,5 (n=15)	% 59,4 (n=38)		% 51,5 (n=53)
Homozigot (4G/4G)	% 28,2 (n=11)	% 20,3 (n=13)		% 23,3 (n=24)

** Fisher's exact test kullanılmıştır*

P-367 [Genetik Epidemiyoloji ve Genetik istatistik]

Behçet Hastalığı Bulguları ile Gelen Hastalarda HLA-B*51 Sıklığı

Gülay Güleç Ceylan[1], Emin Emre Kurt[1], Ayşegül Gözalan[2]

[1]Yıldırım Beyazıt Üniversitesi, Tıp Fakültesi, Tıbbi Genetik Anabilim Dalı, Ankara
[2]Ankara Atatürk Eğitim ve Araştırma Hastanesi Klinik Mikrobiyoloji, Ankara

GİRİŞ VE AMAÇ: Behçet hastalığı, kronik multisistem bir hastalıktır. Hastalığın etyolojisi halen tam olarak belirlenememiştir. Çevresel ve genetik faktörlerin, patogenezinde ise artmış otoimmun cevabın rol oynadığı düşünülmektedir. Patogenezdeki genetik faktörlerin en önemli bulgusu HLA-B*51 allelidir. Bu çalışmada Behçet hastalığındaki yatkınlığı belirlemek amacıyla, HLA B51 pozitifliğini ve sıklığını belirlemeyi amaçladık.

YÖNTEM: Behçet öntanısı ile gelen 253 hasta, 38 kontrol olmak üzere toplam 291 hastada HLA-B*51 alleli incelendi. Çalışmaya katılan bireyler bilgilendirilerek yapılacak işlemler için onayları alındı. EDTA'lı tüplere alınan periferik kan örneklerinden ticari kit kullanılarak genomik DNA izole edildi (Qiagen, Chatsworth, CA). Sekansa spesifik primerler ile polimeraz zincir reaksiyonu yöntemi ile HLA-B*51 tiplendirmesi yapıldı. Bu mutasyonların çalışma grubumuzda görülme sıklıkları ve birbirleriyle olan ilişkileri SPSS (Windows, versiyon 18.0) istatistik programı ile değerlendirildi. İstatistiksel olarak anlamlılık düzeyi p<0,05 olarak belirlendi.

BULGULAR: HLA-B*51 alleli vaka grubunda 94, kontrol grubunda 5 kişide pozitif olarak bulunmuştur. HLA-B*51 alleli bulunma olasılığı vaka grubunda (%37,2) kontrol grubuna (%13,2) göre 3,9 kat yüksek bulunmuştur (%95 GA=1,47-10,34, p=0,003). Tüm çalışma grubunda; HLA-B*51 gen alleli saptanan kişilerin yaş ortalaması (34,1±9,3), mutasyon olmayan gruptan (37,0±9,2) düşük bulunmuştur (p=0,011).

TARTIŞMA VE SONUÇ: HLA*B51, özellikle de HLA*B5101 alleli, toplumumuzda ve diğer etnik gruplarda sıkça rastlanan bir alleldir. Behçet gelişiminde genetik faktörler kadar çevresel faktörler de önemlidir. Bu yüzden klinik bulgular değerlendirilerek ileri tetkik açısından bu testi yapmak diğer aile üyeleri açısından uygun olacaktır.

Anahtar Kelimeler: Behçet Hastalığı, HLA B51, Genetik

Tablo 1: HLA-B*51'in vaka ve kontrol grubunda dağılımı

Özellik	HLA-B*51 pozitifliği	HLA-B*51 pozitifliği	p Değeri	Odds Oranı	%95 Güven aralığı
	Sayı	%			
Cinsiyet					
Erkek (n=145)	54	37.2	0.248	0.75	0,46-1,22
Kadın (n=146)	45	30.8			
Çalışma grubu					
Vaka (n=253)	94	37.2	0.004	3.9	1,47-10,34
Kontrol (n=38)	5	13.2			

P-368 [Genetik Epidemiyoloji ve Genetik istatistik]

Tromboz ve Trombofili Gen Mutasyonları Arasındaki İlişkinin Değerlendirilmesi

Emin Emre Kurt[1], Gülay Güleç Ceylan[1], Ayşegül Gözalan[2]

[1]Yıldırım Beyazıt Üniversitesi, Tıp Fakültesi, Tıbbi Genetik Anabilim Dalı, Ankara
[2]Ankara Atatürk Eğitim ve Araştırma Hastanesi, Klinik Mikrobiyoloji, Ankara

GİRİŞ VE AMAÇ: Venöz tromboz, genetik ve çevresel faktörlerin etkileşmesinden oluşan bir hastalıktır. Tromboz riskini arttıran en önemli genetik faktörler; FV Leiden (FVL), Protrombin ve MTHFR gen mutasyonlarıdır. Bunlardan en sık görüleni ise FVL mutasyonudur. Bu tip genetik faktörler özellikle venöz trombüs oluşumunda rol oynamakta olup olguların %25'inde görülebilmektedir. Ailede tromboz öyküsü olanlarda, mutasyon bulunma olasılığı yüksektir. Bu çalışmada amacımız, trombüs öyküsü olan hastalarda bahsedilen gen mutasyonlarının sıklığını ve dağılımını araştırmaktır.

YÖNTEM: Bu çalışmaya 2012-2014 yılları arasında, tromboz nedeni ile laboratuarımıza başvuran toplam 526 hasta çalışmaya dahil edildi. Çalışma grubu olarak tromboz öyküsü olan 448 hasta, kontrol grubu olarak ise herhangi bir şikayeti olmayan, sağlıklı 78 olgu dahil edildi. Çalışmaya katılan bireyler bilgilendirilerek yapılacak işlemler için onayları alındı. EDTA'lı tüplere alınan periferik kan örneklerinden ticari kit kullanılarak genomik DNA izole edildi (Qiagen, Chatsworth, CA). Periferik kandan FVL(G1691A), FV1299, protrombin G20210A, MTHFR C677T, MTHFR 1298 ve PAI(4G/5G) gen mutasyonları Real-Time Polimeraz Zincir Reaksiyonu ile çalışıldı. Bu mutasyonların çalışma grubumuzda görülme sıklıkları ve birbirleriyle olan ilişkileri SPSS (Windows, versiyon 18.0) istatistik programı ile değerlendirildi. İstatistiksel olarak anlamlılık düzeyi p<0,05 olarak belirlendi.

BULGULAR: FV leiden geninde heterozigot (%23,0) ve homozigot (%4,7) mutasyonlar, kontrol grubundan (sırasıyla; %10,3 ve 0) yüksek bulunmuştur (p=0,003). FII geninde heterozigot (%11,4) ve homozigot (%0,4) mutasyon değerleri kontrol grubundan (sırasıyla; %11,4 ve 0) istatistiksel olarak anlamlı düzeyde yüksektir(p=0,047).

TARTIŞMA VE SONUÇ: Venöz tromboembolizm morbidite-mortalite oranları yüksek olabilen bir klinik tablodur. FVL ve FaktörII G20210A heterozigot gen mutasyonları VTE'ye neden olan en sık genetik defektlerdir. Bizim çalışmamızda da buna uygun olarak FV Leiden ve FII mutasyonlarında vaka ve kontrol grupları arasında istatistiksel olarak anlamlı fark çıkmasına rağmen, diğer gen mutasyonlarında tespit edilmemiştir. Literatürle uyumlu olan bulgularımız, tromboz öyküsü ile gelen hastalarda trombofili panelinin önemini göstermektedir.

Anahtar Kelimeler: Tromboz, Trombofili paneli, Mutasyon

Tablo 1: Tromboz olgularında trombofili paneli dağılımı

	Vaka	Kontrol	p değeri	Toplam
FV Leiden				
Normal	% 72,3 (n=324)	% 89,7 (n=70)	p=0,003	% 74,9 (n=394)
Heterozigot	% 23 (n=103)	% 10,3 (n=8)		% 21,1 (n=111)
Homozigot	% 4,7 (n=21)	0		% 4 (n=21)
FV 1299				
Normal	% 90,0 (n=403)	% 94,9 (n=74)	p=0,208*	% 90,7 (n=477)
Heterozigot	% 10,0 (n=45)	% 5,1 (n=4)		% 9,3 (n=49)
MTHFR 677				
Normal	% 47,0 (n=202)	% 50,0 (n=35)	p=0,867	% 47,4 (n=237)
Heterozigot	% 41,4 (n=178)	% 40,0 (n=28)		% 41,2 (n=206)
Homozigot	% 11,6 (n=50)	% 10,0 (n=7)		% 11,4 (n=57)
MTHFR 1298				
Normal	% 44,0 (n=189)	% 47,1 (n=33)	p=0,544	% 44,4 (n=222)
Heterozigot	% 42,8 (n=184)	% 44,3 (n=31)		% 43,0 (n=215)
Homozigot	% 13,3 (n=57)	% 8,6 (n=6)		% 12,6 (n=63)
Faktör II				
Normal	% 88,2 (n=395)	% 97,4 (n=76)	p=0,047	% 89,5 (n=471)
Heterozigot	% 11,4 (n=51)	% 2,6 (n=2)		% 10,1 (n=53)
Homozigot	% 0,4 (n=2)	0		% 0,4 (n=2)
PAI				
Normal	% 27,6 (n=116)	% 21,4 (n=15)	p=0,121	% 26,7 (n=131)
Heterozigot (4G5G)	% 43,9 (n=185)	% 57,1 (n=40)		% 45,8 (n=225)
Homozigot (4G4G)	% 28,5 (n=120)	% 21,4 (n=15)		% 27,5 (n=135)

** Fisher's exact test kullanılmıştır*

P-369 [Genetik Epidemiyoloji ve Genetik istatistik]

Spondiloartropati Öntanısıyla İzlenen Hastalarda HLA-B27 Pozitiflik Görülme Sıklığı

Emin Emre Kurt[1], Gülay Güleç Ceylan[1], Ayşegül Gözalan[2]

[1]Yıldırım Beyazıt Üniversitesi, Tıp Fakültesi, Tıbbi Genetik Anabilim Dalı, Ankara
[2]Ankara Atatürk Eğitim ve Araştırma Hastanesi Klinik Mikrobiyoloji, Ankara

GİRİŞ VE AMAÇ: Spondiloartropatiler (SpA), Türk toplumunda yaklaşık %1 oranında görülen ve ankilozan spondilit (AS), psöriyatik artrit, reaktif artrit, enteropatik artrit, sınıflanamamış spondilartropati gibi immün aracılı bozuklukları kapsayan bir grup hastalığı tanımlar. Günümüzde SpA'lara yatkınlık oluşmasında çevresel ve genetik faktörlerin katkılarının olduğu ortaya konmuştur. Genel olarak SpA'larda HLA-B27 pozitifliği %20-95 arasında değişmektedir. Literatürde HLA-B27 ile AS arasındaki ilişki, saptanmış olan en kuvvetli ilişkilerdendir. Birçok çalışmada AS hastalarının %80-95'inde HLA-B27 pozitif saptanmıştır. Amacımız SpA öntanısı olan kendi hasta grubumuzda HLA-B27 pozitifliği sıklığını değerlendirmektir.

YÖNTEM: 2013 Ocak-2014 Ağustos zaman aralığında SpA öntanısıyla takip edilen 737 hasta HLA-B27 açısından analiz edilmiştir. Hastalara ait periferik kan örneklerinden DNA izolasyonu (QIAamp, DNA Blood Mini Kit, Qiagen) yapılarak SSP-PCR (Olerup SSP HLA-B*27) yöntemiyle çalışılmıştır.

BULGULAR: Hastaların 337'si (%51,2) Romatoloji, 227'si (%30,8) Fizik Tedavi ve 133'ü (%18,0) diğer kliniklerden gönderilmiştir. Hastaların E/K cinsiyet oranı 1/1.46 olarak saptanmıştır. 122 hastanın (%16,6) HLA-B27 pozitif olduğu görülmüştür. Erkeklerde HLA 27 pozitiflik olasılığı (%23,0), kadınlardan (%12,1) istatistiksel olarak anlamlı düzeye yüksek bulunmuştur (p=0,001). Erkeklerde HLA 27 pozitifliği kadınlardan 2,2 kat daha yüksektir (%95GA=1,5-3,2). Kadınlarda HLA 27 pozitif kişilerin yaş ortalaması (8,7±12,7) ile negatif kişilerin yaş ortalaması (39,3±12,2) arasında istatistiksel olarak anlamlı fark bulunmamıştır (p=0,760, Levene's test p=0,350). Erkeklerde HLA 27 pozitif kişilerin yaş ortalaması (31,9±9,8), negatif kişilerin yaş ortalamasından (36,9±12,5) istatistiksel olarak düşük bulunmuştur (Mann-Whitney U test p=0,003, Levene's test p=0,005).

TARTIŞMA VE SONUÇ: Çalışmamızda literatürle uyumlu olarak SpA'li hastalarda %17 oranında bir HLA B27 pozitifliğine rastlanmıştır. Çevresel ve genetik faktörlerin birlikte etkili olduğu bu hastalıkta Türk toplumu için HLA B27'nin prediktif bir önemi bulunmaktadır. Bu açıdan, özellikle ankilozan spondilit hastalarındaki yüksek HLA B27 pozitiflik oranı, testin kullanılabilirliği yönünden önemlidir.

Anahtar Kelimeler: Spondiloartropati, HLA B27, Genetik

P-370 [Genetik Epidemiyoloji ve Genetik istatistik]

Nablus Mask-Like Sendromlu Üç Vaka

Ebru Marzioğlu Özdemir[1], Nilay Hakan[2], Derya Dal[3], Osman Okan Olcaysu[3], Çiğdem Yüce Kahraman[1]

[1]Erzurum Bölge Eğitim ve Araştırma Hastanesi Tıbbi Genetik Bölümü
[2]Erzurum Bölge Eğitim ve Araştırma Hastanesi Yeni Doğan Yoğun Bakım Ünitesi
[3]Erzurum Bölge Eğitim ve Araştırma Hastanesi Göz Hastalıkları Bölümü

GİRİŞ VE AMAÇ: Nablus mask-like faysal Sendrom (NMLFS), kendine has yüz bulguları olan nadir bir sendromdur. Blefarofimozis, gergin ve parlak yüz cildi, anormal saç yapısı, uzun filtrum, mutlu davranış yapısı bu sendromun başlıca özelliklerindendir

Bu sunumda NMLFS tanılı 3 olgu sunulmaktadır. Literatürde az görülen bu sendroma vakalarımızın katkı sağlayacağı düşünülmektedir.

YÖNTEM: Tıbbi Genetik Polikliniğine başvuran hastaların sistemik ve dismorfik muayeneleri yapılmış dosyaları incelenmiştir.

BULGULAR: Nadir görülmesine rağmen hastanemiz Tıbbi Genetik Polikliniğinde 6 aylık bir dönemde 3 NMLFS vakası tespit edilmiştir. Vakaların biri yeni doğan servisinden, diğer ikisi de Göz polikliniklerinden yönlendirilmiştir.

TARTIŞMA VE SONUÇ: Bölgemizde bu sendroma yönelik bir yığılma olup olmadığı konusunda çalışma planlanmaktadır.

Anahtar Kelimeler: Nablus mask like sendrom, blefarofimozis, gergin yüz cildi, mutlu duygudurum

P-371 [Genetik Epidemiyoloji ve Genetik istatistik]

Turkish Population-Specific Single Nucleotide Polymorphisms Related to Common Disorders and a Meta-Analysis of Association Between HLA-B51 and Behçet's Syndrome in Turkey

Elif Everest[1], Erol Can Özgen[2], Basri Kaya[2], Ömer Sinan Saraç[2], Eda Tahir Turanlı[1]

[1]Istanbul Technical University, Department of Molecular Biology and Genetics, Istanbul, Turkey, Maslak 34469
[2]Istanbul Technical University, Department of Computer Engineering, Istanbul, Turkey, Maslak 34469

INTRODUCTION - OBJECTIVE: Association studies have revealed many allelic variants that influence susceptibility to complex diseases, but the findings are inconsistent among different populations. In order to represent the allelic single nucleotide polymorphism (SNP) variants found to be associated with the risk of common diseases in Turkish population, we have established the Turkish SNP Database (TUSNP), which comprises of previously published studies retrieved from PubMed.

METHOD: P<0.05 was considered significant and the strengths of the relationships were assessed using odd ratio (OR). TUSNP provides tools that enable users to perform meta-analyses, pathway enrichment studies in addition to quick calculation tools for OR estimation, basic statistical tests, Bonferroni correction, Hardy-Weinberg equilibrium test, and power analysis.

RESULTS: Here we have examined the association between HLA-B51 and Behçet's Syndrome (BS) risk by pooled results of 11 independent association studies involving a total of 831 BS patients and 1490 healthy controls in a meta-analysis, revealing a combined OR for HLA-B51 allele; OR=5.268, 95% CI: 3.644-7.616, p<0.0001.

CONCLUSIONS: In conclusion, we represent a freely accessible, updated, and gathered data of association studies showing risk or protective allelic SNP variants related to common disorders, along with handy calculation tools allowing the users to obtain the maximum efficiency from the data. This study provides the first comprehensive gathered information on allelic variants related to risk of common disorders in Turkish population.

Keywords: SNP, common disease, database, meta-analysis, Behçet's Syndrome

P-372 [Genetik Epidemiyoloji ve Genetik istatistik]

BclI – RFLP Profiles for Serum Amiloid A1 and Mutated MEFV Gene Prevelance in Chronic Renal Failure Patients Requiring Long-Term Haemodialysis

Öztürk Özdemir[1], Selma Çetinkaya[3], Mansur Kayataş[4], Malik Ejder Yıldırım[2], Fatma Sılan[1], Hande Küçük Kurtulgan[2], Binnur Köksal[2], Mine Urfalı[1], Ferhan Candan[4]

[1]Department of Medical Genetics, Faculty of Medicine, Canakkale Onsekiz Mart University 17100, Canakkale -Turkey
[2]Department of Medical Genetics, Faculty of Medicine, Cumhuriyet University 58140, Sivas-Turkey
[3]Department of Public Health, Faculty of Medicine, Cumhuriyet University 58140, Sivas-Turkey
[4]Department of Nephrology, Faculty of Medicine, Cumhuriyet University 58140, Sivas-Turkey

INTRODUCTION - OBJECTIVE: There is an increased mortality risk in chronic renal failure(CRF) patients taht requiring long-term haemodialysis due to the chronic inflammation. The relationship between chronic kidney failure and role of familial genetic markers remains incompletely understood. In the current study it was aimed to find out the prevalence of MEFV mutation profiles and serum amiloid A1 (SAA1) genes BclI polymorphism in CRF patients that requiring long-term haemodialysis.

METHOD: Current cohort includes 242 CRF patients and 245 healthy individuals from the same population. Total genomic DNA was isolated from peripheral blood- EDTA and MEFV mutation analysis was carried out by reverse hybridization StripAssay and real-time techniques. The SAA1 gene was genotyped by BclI-RFLP method.

RESULTS: Increased mutated MEFV genotypes were found in current CRF patients when compared to the control group form the same ethnicity and that difference was statistically significant (Table 2), (OR: 4.9401, CI: 3.0694 – 7.9509), p<0.0001. The most frequent mutations were M694V and E148Q respectivelly. The CC genotypes for SAA1 gene were 38%, CT 32% and TT genotypes were 30% for the current CRF cohort and 46%, 33% and 21% for the healthy controls respectively. The mutated T allell frequency was 0.455 for CRF patients and 0.375 for helathy controls and that difffence was found to be statistically dsignificant.

CONCLUSIONS: The current results indicate that germ-line mutations in both genetic biomarkers (MEFV and SAA1 genes) play crucial role in CRF pathogenesis due to the long-term chronic inflammation.

Keywords: Haemodialysis patients, MEFV, SAA1 genes, Turkish population

P-373 [Genetik Epidemiyoloji ve Genetik istatistik]

Exploring The Association Between TLR2 Polymorphisms And Behcet's Disease

Fatih Mehmet Keni[1], Mahmut Güner[2], Salih Çiçek[3]

[1]Istanbul Training and Research Hospital, Department of Medical Genetics
[2]Istanbul Training and Research Hospital, Department of Department of Family Medicine
[3]Konya Training and Research Hospital, Department of Medical Genetics

INTRODUCTION - OBJECTIVE: Behçet's disease (BD) is a chronic inflammatory disorder of still unknown etiology, characterized by endothelial cell dysfunction and thrombosis or aneurysm of large blood vessels. Inflammatory processes or immune responses are involved in the formation of atherosclerosis and thrombosis. Toll-like receptors (TLRs) are pivotal components of the innate immune response. There has been accumulating evidence for the involvement of TLR2 and TLR4 in the pathogenesis of atherosclerosis. The aim of the study is to investigate relationship between TLR2 gene Arg677Trp, Arg753Gln gene polymorphisms and BD.

METHOD: TLR2 gene Arg677Trp, Arg753Gln gene polymorphisms were determined by using PCR-RFLP method in 62 BD pa¬tients and 75 healthy control subjects.

RESULTS: This study showed that for TLR2 Arg753Gln polymorphism, in the patient group, the frequen¬cy of the A allele (2.7%) was higher in comparison with that of the control group (0.5%).

CONCLUSIONS: In conclusion, we suggest that variant alleles in the TLR2 gene may play an important role in the molecular etiopathogenesis of behçet's disease.

Keywords: Behçet's disease, TLR2, polymorphism

P-374 [Genetik Epidemiyoloji ve Genetik istatistik]

Ülkemizde görülen Beta Talasemi Mutasyon Profilinde Tek Merkez Deneyimi

Büşranur Çavdarlı, Muhammed Yunus Alp, Ferda Alparslan Pınarlı, Nilnur Eyerci, Mürsel Çalışkan, Ahmet Yeşilyurt

Dışkapı Yıldırım Beyazıt Eğitim ve Araştırma Hastanesi, Genetik Hastalıklar Tanı Merkezi, Ankara

GİRİŞ VE AMAÇ: Beta Talasemi Akdeniz kuşağı ülkerinin yanısıra ülkemizde de oldukça sık görülen otozomal resesif kalıtımlı bir kan hastalığıdır. Retrospektif olarak yapılan çalışmanın amacı, Türkiye'nin tüm bölgelerinden hasta kabul eden merkezimizde beta zincir mutasyon oranlarının belirlenmesidir.

YÖNTEM: Merkezimize başvuran; evlilik öncesi hemoglobin elektroforezinde taşıyıcılık tespit edilen yada taşıyıcılık şüphesi olan bireylerde yada daha önce moleküler genetik testlerle mutasyonu tespit edilmiş olup prenatal veya preimplantasyon genetik tanı yaptırmak için merkezimize başvurmuş kişiler ve hematolojik olarak semptomatik çocuklarda ß-globin gen mutasyonları DNA dizi analizi ile araştırılmıştır.

BULGULAR: Araştırılan hastalardan, 59'unda heterozigot (%68), 26'sında homozigot (%32) olmak üzere toplam 85'inde mutasyon tespit edilmiştir. Taşıyıcılarda erkek/kadın oranı birbirine eşitken (%49.2/50.8), hastalarda erkek oranı (%62/38) belirgin olarak yüksektir. Tanı yaşı hastalarda prenatal ve ilk 1 yaş dönemini kapsarken, taşıyıcılarda ortalama tanı yaşı 27+/-5 idi. Bakılan 170 allelde toplam 12 değişik mutasyon tespit edilmiştir. En sık görülen IVS I.110 (G>A) (%38) mutasyonunu, IVS II.1 (G>A) (%18) ve kodon 8 –delAA (%18) mutasyonları takip etmekteydi. Daha az sıklıkta görülen mutasyonlar ise IVS I.1 (G>A) (%4), -30 T>A (%4), kodon 43 del C (%4), IVS I.130 G>C (%3), kodon 39 C>T (%2), kodon 27 A28G (%2), kodon 44 del C (%2), kodon 9 c.27-28insG (%2)'dı. 2 hastanın da B-globin geninde büyük bir delesyon heterozigot olarak saptanmıştır

TARTIŞMA VE SONUÇ: Bulunan mutasyon oranları ülkemizden daha önce bildirilen diğer sonuçlarla uyumludur. Önlenebilir genetik hastalıkların başında gelen talasemi için ß-globin gen mutasyonları profilinin belirlenmesi preimplantasyon genetik tanı için yardımcı olacaktır.

Anahtar Kelimeler: Beta talasemi, mutasyon, preimplantasyon genetik tanı

P-375 [Genetik hastalıklarda tedavi]

Büyüme Hormonuna Bağlanan Oligonun Hücre Kültüründe Biyolojik Aktivitesinin Belirlenmesi

Ahmet Arman[1], Nilüfer Erzaim[2]

[1]Marmara Üniversitesi, Tıp Fakültesi, Tıbbi Genetik Anabilim Dalı
[2]Yeditepe Üniversitesi, Genetik ve Biyomühendislik Bölümü

GİRİŞ VE AMAÇ: Memelilerde postnatal büyüme üzerinde etkisi olan Büyüme Hormonu (BH); protein, yağ, karbonhidrat metabolizmaları üzerinde görevlere sahiptir. BH'nin yüksek miktarda salgılanması çocuklarda devlik (gigantizm), erişkinlerde Akromegali'ye sebep olur ve bunun yanında bir çok hasta çok miktarda patolojik problem göstermektedir. Son zamanlarda DNA bazlı ilaçlarla çalışmak yaygınlaşmıştır ve BH'nuna bağlana oligoyu kullanarak çok fazla salgılanan BH'nun fonksiyonunu durdurmaktır.. Bu projedeki amacımız, İnsan Büyüme Hormonu bağlanan oligonukleotidin, hücre kültüründe fonksiyonunu göstermektir.

YÖNTEM: Büyüme hormonuna bağlanan ve şifresi bilinen oligonun sentezlendirildi. Hep3 hücreleri ekildi ve daha sonra bu hücrelere BH response element ile transfekde edildi. Hücrelere aynı miktarda BH verildikden sonra, değişik konsantrasyonda oligolar ile hücreler muamale edilip, lusiferaz reportır aktivetelerine bakıldı.

BULGULAR: Büyüme hormonu cevap elementi transfekte edilmiş Hep3b hücrelerine büyüme hormonu verilmediğinde (negatif kontrol) reporter aktivitesinin çok düşük olduğu gözlenmiştir. Sadece BH verilen hücrelerde reporter aktivitesi yüksek olup, artan miktarda aptamer verildiğinde, bu aktivitenin dereceli olarak azaldığı gözlenmiştir.

TARTIŞMA VE SONUÇ: Büyüme hormonu üzerindeki biyolojik aktivitesini araştırdığımız oligonun BH'nın etkinliğni inhibe edici özellikte olduğu göstermiştir.

Anahtar Kelimeler: Büyüme hormonu antagonist, aptamer, ilaç

P-376 [Genetik hastalıklarda tedavi]

DIRA Hastalığında IL1RN Geninin DNA Dizi Analizi ile Araştırılması

Afig Berdeli[1], Atilla Öz[1], Merve Atan[1], Betül Sözeri[2]

[1]Ege Üniversitesi Tıp Fakültesi Çocuk Sağlığı Ve Hastalıkları Anabilim Dalı Moleküler Tıp Laboratuvarı
[2]Ege Üniversitesi Tıp Fakültesi Çocuk Sağlığı Ve Hastalıkları Anabilim Dalı Çocuk Romatolojisi

GİRİŞ VE AMAÇ: DIRA (deficiency of the interleukin-1–receptor antagonist) (OMİM 612852) otozomal resesif geçişli otoinflamatuar bir hastalık olup, IL1RN (interleukin-1–receptor antagonist) genindeki homozigot mutasyonlar neden olmaktadır. IL1RN geni 2. kromozom üzerinde 2q13 bölgesinde lokalizedir (OMİM 147679). Dünyada şimdiye kadar 10 vaka bildirilmiştir. Bu çalışmada klinik bulguları DIRA sendromunu şüphelendiren hastanın IL1RN geni, tüm gen DNA dizi analizi yöntemi ile tarandı.

YÖNTEM: Periferik kandan genomik DNA elde edildi. IL1RN genindeki her bir ekzona özgü, ekzon-intron bölgesine bağlanan primerler sentezlenerek PCR yapıldı. IL1RN geninin nükleotit dizilimi direkt DNA dizi analizi ile analiz edildi. Elde edilen nükleotit dizisi NCBI' da yayınlanan referans dizi (NM_173841.2) ile karşılaştırıldı

BULGULAR: IL1RN geni 405. nükleotit pozisyonunda tek nükleotit delesyonu c.405delC homozigot olarak saptandı. IL1RN geni 399. nükleotit pozisyonunda T>C yerdeğişimi homozigot (AGT>AGC) olarak saptandı.

TARTIŞMA VE SONUÇ: Ülkemizde ilk olarak DIRA düşünülen vakanın kesin genetik tanısı IL1RN geninin tüm analizi ile yapılmış ve hastaya uygun biyolojik hedef tedavi uygulanmıştır.

Anahtar Kelimeler: DIRA, IL1RN, gen, DNA dizi analizi, otozomal resesif

P-377 [Genetik hastalıklarda tedavi]

Epidermolizis Bülloza Hastalığında COL7A1 geninin DNA Dizi Analizi ile Araştırılması

Afig Berdeli, Atilla Öz, Demet Tığlı Özkan, İlkay Demirel

Ege Üniversitesi Tıp Fakültesi Çocuk Sağlığı Ve Hastalıkları Anabilim Dalı Moleküler Tıp Laboratuvarı

GİRİŞ VE AMAÇ: Epidermolizis Bülloza (OMİM 131750), otozomal resesif geçişli veya otozomal dominant geçiş göstermekte olup, ciltte yaygın büllöz oluşumlar, erozyon ve skar gelişimiyle seyreden genetik bir hastalıktır. TipVII kollajen proteinini kodlayan COL7A1 genindeki mutasyonlara bağlı olarak otozamal resesif veya otozomal dominant kalıtım

gösterebilmektedir. COL7A1 geni kromozom üzerinde 3p21.31 bölgesinde lokalize olup yaklaşık 32kb büyüklüğünde ve 118 ekzon içermektedir (OMİM 120120). Literatür kayıtlarına göre bu gende 500' den fazla mutasyon bildirilmiştir. Bu çalışmada epidermolizis bülloza klinik ön tanı alan hastanın COL7A1 geni, tüm gen DNA dizi analizi yöntemi ile araştırıldı.

YÖNTEM: Periferik kandan genomik DNA elde edildi. COL7A1 genindeki her bir ekzona özgü, ekzon-intron bölgesine bağlanan primerler sentezlenerek PCR yapıldı. COL7A1 geninin nükleotit dizilimi direkt DNA dizi analizi ile analiz edildi. Elde edilen nükleotit dizisi NCBI' da yayınlanan referans dizi (NM_000094.3) ile karşılaştırıldı.

BULGULAR: COL7A1 geni 5.ekzon 553.cDNA pozisyonunda C>T nükleotit yerdeğişimi heterozigot olarak saptanmıştır. Bu nükleotit yerdeğişimi Arg185X aminoasit mutasyonuna neden olmaktadır. COL7A1 geni 21.ekzon 1195. pozisyonda A>G heterozigot nükleotit yerdeğişimi Pro939Pro sinonim aminoasit mutasyonuna neden olmaktadır. Col7A1 geni 90.ekzon 6994.cDNA pozisyonunda C>T nükleotit yerdeğişimi heterozigot olarak saptanmıştır. Bu nükleotit yerdeğişimi Arg2332X aminoasit mutasyonuna neden olmaktadır.

TARTIŞMA VE SONUÇ: Col7A1 geninde Arg185X / Arg2332X birleşik heterozigot mutasyonları otozomal resesif epidermolizis bülloza distrofik tipi ile kesin ilişkilidir. Hastanın Col7A1 genin tüm analizi yapılarak epidermolizis bülloza distrofik olduğu kesin olarak belirlenmiş ve hastaya uygun hedef biyolojik tedavi uygulanmıştır.

Anahtar Kelimeler: Epidermolizis bülloza, Col7A1, gen, Otozomal resesif, DNA dizi analizi

P-378 [Epigenetik]

Meme Kanseri Hastalarında TIMP3 ve THBS1 Genlerinin Metilasyon Durumlarının İncelenmesi

Onur Eroğlu, Elif Demir, Nermin Ökteş

Bilecik Şeyh Edebali Üniversitesi, Fen-Edebiyat Fakültesi, Moleküler Biyoloji ve Genetik Bölümü, 11210, Gülümbe-Bilecik

GİRİŞ VE AMAÇ: Meme kanseri, kadınlarda en sık görülen kanser olmakla beraber, erkeklerde oldukça nadirdir. Kadınlarda görülen tüm kanserlerin yaklaşık %30'unu oluşturur. Epigenetik mekanizmalardan biri olan metilasyon, DNA düzeyinde herhangi bir mutasyon olmamasına rağmen ilgili genin ifade bulmasını engelleyen bir mekanizmadır. Trombospondin 1 (THBS1, TSP1) geni, 15. kromozomun uzun kolunda (15q) yer alır ve ilk tanımlanan endojen anjiyogenez inhibitörüdür. Bazı tip insan tümörlerinde sıklıkla kaybedilmiş haldeyken, deneysel tümör modellerinde de artmış ekspresyonunun tümör büyümesi, anjiyogenezi ve metastazı belirgin şekilde azalttığı gözlenmiştir. TIMP'lar bağ dokusu metabolizmasının düzenlenmesinde temel rol oynarlar. MMP'lere irreversibl ve non-kovalent biçimde bağlanarak latent enzim formunun aktivasyonunu ve katalitik aktivitenin sürdürülmesini de inhibe ederler. TIMP-3 ekstrasellüler matriksten transforme olmuş hücrelerin ayrılmasını kolaylaştırır ve morfolojik değişiklikleri başlatır. TIMP-3'ün tümör hücrelerinde ana tümör büyümesini ve anjiogenezi baskıladığının yanı sıra apoptozisi teşvik etmektedir. 5'CpG adasındaki metilasyon, çeşitli tümör tiplerinde transkripsiyonu ve protein düzeylerinde, TIMP-3 ekspresyon kaybı ile ilişkilendirilir. Bu çalışmada Metilasyon spesifik-PCR (MS-PCR) yöntemiyle meme kanseri ile ilişkilendirilmiş TIMP3 ve THBS1 genlerinin promoter metilasyon durumları incelenmiştir. Ayrıca aynı olguların histopatolojik durumları ile incelenen genlerin promotor hipermetilasyonu karşılaştırılmıştır.

YÖNTEM: Çalışmamıza Bağcılar Araştırma ve Uygulama Hastanesi Patoloji Anabilim Dalı'ndan meme kanseri tanısı alan 96 hastanın normal ve tümörlü doku örnekleri dahil edilmiştir. Örnekler parafin bloğa gömülü doku kesiti olarak 1,5 ml'lik tüpler içinde laboratuvarımıza gelmiştir. Sırasıyla doku kesitlerine; izolasyon, Na-bisülfit modifikasyonu ve MS-PCR aşamaları uygulanmıştır.

BULGULAR: Çalışma sonucunda sırasıyla TIMP3 ve THBS1 genlerinde olguların %29,1'i ve %5,2'sinde, promoter hipermetilasyonu saptanmıştır. Bu sonuçlar ile olguların prognostik faktörlerine bakıldığı zaman, TIMP3 ve THBS1 genlerinin yaş, tümörün evresi ve Ki-67 indeksi ile anlamsız iken; ER (+)'liği, PR (+)'liği, CERB-B2 (+)'liği ve E-CADHERİN (+) ile anlamlı bulunmuştur.

TARTIŞMA VE SONUÇ: MS-PCR, uygulama kolaylığı ve metillenmiş DNA'nın çok küçük miktarını tespit etmedeki hassasiyeti ve örneklerin büyük bir çoğunluğunu hızlıca tarama yeteneğini de içeren pek çok avantajıyla DNA metilasyon analizi için kullanışlı bir yöntem olduğu görülmüştür.

Anahtar Kelimeler: Meme Kanseri, Metilasyon, MS-PCR, THBS1, TIMP3

P-379 [Epigenetik]

İzole Büyüme Hormonu Eksikliği Görülen Çocuklarda GHRHR Promoter Bölgesindeki Sequence Variasyonları

Ahmet Arman[1], Merve Sarıdal[2]

[1]Marmara Üniversitesi, Tıp Fakültesi, Tıbbi Genetik Anabilim Dalı
[2]Marmara Üniversitesi, Fen Fakültesi, Biyoloji Bölümü

GİRİŞ VE AMAÇ: İzole GH Eksikliği (IGHD) büyüme gecikmesine ve çocukluk çağında boy kısalığına sebep olarak bilinen bir hastalıktır. Bu hastalığın etiyolojisi çoğu hastalar için bilinmemektedir. Bu hastalarda görülen en büyük özellik BH nu az üretmekte veya üretmemektedir. BH sentezi ve sekresyonunda en önemli rolü BHRHR yapmaktadır. Bu çocukların protein kodlarındaki ve promoter bölgesindeki değişiklikler BH sentezini etkileyebilir diye düşünmekteyiz. Bu çalışmada amacımız IBHE hastaların GHRHR promoter bölgesindeki variasyonlarla bu hastalığı karşılaştırmaktır.

YÖNTEM: 96 IBHE hastaların kanından DNA izole edilmiş, GHRHR genine ait promotor bölgesi (300 bp) PCR yöntemiyle çoğaltılmıştır. Daha sonra bu PCR lar purife edilerek, DNA dizileme yapılmıştır.

BULGULAR: GHRHR promoter gen DNA dizilemeleri, promoter bölgesinde bize beş baz değikliğini göstermektedir. Dört SNP promoter bölgesinde, bir SNP ise promoter bölgesine yakın 5'UTR bölgesinde bulunmuştur. -45 promoter bölgesinde (5'UTR) C->T SNP bulunmuştur ve 96 hastadan 6 sında bulunmuştur. -56 bölgesinde G->A ve -112 bölgesindeki G->T SNPler bulunmuş ve tek hastada heterozigot olarak rastlanılmıştır. -237 de C->T ve -267 de C->T SNPler bulunmuştur ve bu SNP ler heterozigot ve homozigot halinde bulunmuştur.

TARTIŞMA VE SONUÇ: GHRHR promoter bölgesinde 5 ayrı SNP bulunmuştur ve bunlardan -56 G->A yenidir.

Anahtar Kelimeler: Promotör, epidemik, gen ekspresyonu

P-380 [Epigenetik]

Çeşitli İnsan Dokuları ve Hücre Hatlarında non-coding LINC00663 RNA'nın Gen İfade Profili

Esra Geyik[1], Yusuf Ziya İğci[1], Mevan F. Sami Jacksi[1], Elif Pala[1], İbrahim Bozgeyik[2], Serdar A. Gürses[3], Önder Yumrutaş[2], Ebru Temiz[1], Mehri İğci[1]

[1]Gaziantep Üniversitesi, Tıp Fakültesi, Tıbbi Biyoloji Anabilim Dalı, Gaziantep
[2]Adıyaman Üniversitesi, Tıp Fakültesi, Tıbbi Biyoloji Anabilim Dalı, Adıyaman
[3]Zirve Üniversitesi, Tıp Fakültesi, Tıbbi Biyoloji Anabilim Dalı, Gaziantep

GİRİŞ VE AMAÇ: Long noncoding RNA (lncRNA)'lar son yıllarda tüm genom ve transkriptom sekanslama yöntemlerinin gelişmesi ile bilim dünyasında ilgi odağı haline gelmişlerdir. Son yıllarda yapılan çalışmalar ile lncRNA'ların

birçok biyolojik fonksiyonu ortaya konmuş ve bu RNA moleküllerinin deregülasyonu kanser başta olmak üzere birçok kompleks hastalık ile ilişkilendirilmiştir. Long intergenic non-protein coding RNA 663 (LINC00663) 19. Kromozomda yerleşiktir ve bu zamana kadar papiller tiroid karsinom haricinde hiçbir patoloji ile ilişkilendirilmemiştir. Bu çalışmada LINC00663'ün farklı insan dokularda ve aynı zamanda farklı kanser hücre hatlarında ekspresyon profilinin belirlenmesi amaçlanmıştır.

YÖNTEM: Çalışmada ticari olarak satılan 20 farklı tür insan dokusu ve 11 adet kanser hücre hattı kullanılmıştır. Kanser hücre hatları %10 fötal sığır serum (FBS) içeren DMEM (Dulbecco's modified eagle's medium) besi yerinde çoğaltılıp, % 5 CO2'li ortamda ve 37 °C sıcaklıkta kültür edilmiştir. Belirli sayıya ulaşan hücrelerden RNA elde edilmiş ve bu RNA'lardan cDNA elde edilmiştir. Hücre hattı dışındaki örneklerden de benzer şekilde cDNA eldesi gerçekleştirilmiştir. linc00663'e özgü tasarlanan gen ifade primerleri ile hem semi kantitatif yöntemle hem de real-time PCR kullanılarak gen ifade analizi gerçekleştirilmiştir. Ayrıca PCR ürünlerinde olası splice varyantların tespiti amacı ile DNA dizin analizi de yapılmıştır.

BULGULAR: Çalışma sonucunda, RT-PCR ve qPCR yöntemleri ile farklı dokularda ve kanserli hücre hatlarında gen ifade analizi yapılan LINC00663'ün farklı seviyelerde eksprese olduğu bulunmuştur. Ancak bu ekspresyon farkının dokuya veya kanser hücre türüne özgü olmadığı görülmüştür. Yapılan DNA dizin analizlerinde ise referans veritabanında gösterilmeyen yeni splice varyantlar olduğu tespit edilmiştir.

TARTIŞMA VE SONUÇ: İleriki yapılacak olan daha kapsamlı çalışmalar ile LINC00663'ün biyolojik yolaklardaki, çeşitli hastalıkların oluşması ve ilerlemesinde rolünün tespiti ve varsa dokuya özgü splice varyant dağılımının ortaya konmasına ihtiyaç vardır.

Anahtar Kelimeler: Gen ifadesi, LINC00663, lncRNA

P-381 [Epigenetik]

Gastrik Kanserli ve H. pylori Enfeksiyonu İçeren ve/veya içermeyen Intestinal Metaplazili Hastalarda RB1 Geninin Promotor Bölge Metilasyon Profili

Seda Örenay Boyacıoğlu[1], Elmas Kasap[2], Mehmet Korkmaz[3], Hakan Yüceyar[2]

[1]Celal Bayar Üniversitesi, Tıp Fakültesi, Tıbbi Genetik Anabilim Dalı, Manisa
[2]Celal Bayar Üniversitesi, Tıp Fakültesi, Gastroenteroloji Bilim Dalı, Manisa
[3]Celal Bayar Üniversitesi, Tıp Fakültesi, Tıbbi Biyoloji Anabilim Dalı, Manisa

GİRİŞ VE AMAÇ: Helicobacter pylori (H. pylori), intestinal metaplazi (IM) ve gen metilasyonu gastrik karsinogenezde önemli roller oynar. Ancak, H. pylori enfeksiyonu, IM, gastrik kanser (GK) ve gen metilasyonu arasındaki ilişki tam olarak anlaşılamamıştır. Retinoblastoma 1 (RB1) genini içeren hücre döngüsü kontrolü ana düzenleyici yolaklardan bir tanesidir ve GK'de değiştirildiği rapor edilmiştir. Bu çalışmanın amacı H. pylori enfeksiyonu içeren ve/veya içermeyen IM'de ve GK'de RB1 geninin promotor bölgesindeki metilasyon statüsünü değerlendirmektir. Bu çalışma, H. pylori'nin indüklediği metilasyonun GK'nin gelişimi ve mekanizmasındaki muhtemel rollerini tartışacaktır.

YÖNTEM: 24 GK, 20 H. pylori-pozitif IM, 20 H. pylori-negatif IM hastalarında ve 20 kontrol gruplarından alınan biyopsi örneklerinden izole edilen genomik DNA örneklerinin sodyum bisulfit modifikasyonu yapıldı. RB1 genin metilasyonlu ve metilasyonsuz dizilerine özgül olan primerler ile metilasyona spesifik Hot Start PCR yapıldı. PCR ürünleri 2'lik agaroz jelde değerlendirildi. Hasta grupları ve metilasyon durumları arasındaki korelasyonu bulmak için Ki-Kare Bağımsızlık Testi kullanıldı.

BULGULAR: RB1 promotor bölgelerindeki metilasyon seviyelerine göre; H. pylori-pozitif IM grubu ve GK grubu arasında ve H. pylori-pozitif IM ve H. pylori-negatif IM grupları arasında yüksek korelasyonlar bulundu ($p<0.05$). H. pylori-negatif IM grubu ve GK grubu arasında, ve aynı zamanda GK grubu ve kontrol grubu arasında korelasyon saptanamamıştır.

TARTIŞMA VE SONUÇ: : RB1 genindeki yüksek metilasyon seviyeleri H. pylori-pozitif IM bireylerin GK için yüksek risk taşıdığı izlenimini verir.

Anahtar Kelimeler: Gastrik kanser,Helicobacter pylori, İntestinal Metaplazi, Metilasyon, Retinoblastoma 1 geni.

P-382 [Epigenetik]

Prostat Kanseri ile İlişkilendirilmiş Tümör Baskılayıcı Genlerin Multiplex Ligation-Dependent Probe Amplification (MLPA) Yöntemi ile Metilasyon Paternlerinin Belirlenmesi

Esin Özcan[1], Levent Elmas[2], Emre Tepeli[3], Vildan Caner[3], Nilay Şen Türk[4], Ali Ersin Zümrütbaş[5], Ömer Levent Tuncay[5], Gülseren Bağcı[3]

[1]Pamukkale Üniversitesi Hastaneleri
[2]Pamukkale Üniversitesi, Tıbbi Biyoloji Anabilim Dalı
[3]Pamukkale Üniversitesi, Tıbbi Genetik Anabilim Dalı
[4]Pamukkale Üniversitesi, Tıbbi Patoloji Anabilim Dalı
[5]Pamukkale Üniversitesi, Üroloji Anabilim Dalı

GİRİŞ VE AMAÇ: Prostat kanseri 65 yaş üzeri erkekler arasında en yaygın görülen kanserdir. Ülkemizde de erkekler arasında akciğer kanserinden sonra en sık görülen ikinci kanser türüdür. Diğer kanser türlerinde olduğu gibi bu kanser tipi de multifaktöriyel bir hastalıktır ve yaş, aile öyküsü ve gen mutasyonları (onkogenler, tümör baskılayıcı genler, vb.) kanserin risk faktörleridir. Kanser, gelişiminde ve ilerlemesinde epigenetik mekanizmalar önemlidir. CpG adalarının hipermetilasyonu transkripsiyonel sessizleşmede ve tümör baskılayıcı genlerin düzenlenmesinde kritik rol oynar. Spesifik tümör baskılayıcı genlerin promotörlerinin metilasyon durumu en çok çalışılan epigenetik mekanizmadır. Bu çalışmada, Metilasyon spesifik-Multiplex Ligation-Dependent Probe Amplification (MS-MLPA) yöntemi kullanılarak prostat kanseriyle daha önce ilişkilendirilmiş 25 ayrı tümör baskılayıcı genin promotör bölgelerinin metilasyon paternlerinin incelenmesi amaçlanmıştır.

YÖNTEM: Çalışmamızda, Pamukkale Üniversitesi Tıp Fakültesi Tıbbi Patoloji Anabilim Dalı'nda prostat kanseri tanısı alan 76 olgu değerlendirildi. Olgulara ait FFPE dokulardan ticari kit yardımı ile DNA izolasyonu gerçekleştirildi. Metilasyona-özgün MLPA (MS-MLPA) yöntemi ile {BRCA1}, {BRCA2}, {ATM}, {TP53}, {PTEN}, {MGMT}, {PAX5}, {CDH13}, {TP73}, {WT1}, {VHL}, {GSTP1}, {CHFR}, {ESR1}, {RB1}, {MSH6}, {MGMT-2}, {THBS1}, {CADM1}, {STK11}, {PYCARD}, {PAX6}, {CDKN2A}, {GATA5}, {RARß} ve {CD44} ve genlerinin promotör metilasyon paternleri belirlendi.

BULGULAR: MS-MLPA analizi sonucunda; {MSH6} (%40.79), {RARß} (%34.21), {GSTP1} (%31.57), {CDH13} (%23.68), {TP73} (%23.68), {CD44} (%18.42), {WT1} (%17.11), {ESR1} (%17.11), {RB1} (%14.47), {TP53} (%7.89), {ATM} (%3.95), {THBS1} (%3.95), {MGMT} (%2.63), {PTEN} (%1.32), {BRCA1} (%1.32), {PYCARD} (%1.32) ve {PAX6} (%1.32) genlerinde metilasyon saptanırken, {PAX5}, {CADM1}, {GATA5}, {BRCA2}, {VHL}, {CHFR}, {STK11} ve {CDKN2A} tümör baskılayıcı genlerinde metilasyon saptanmadı. Tümör baskılayıcı genlerin metilasyon durumları olgulara ait klinikopatolojik verilerle karşılaştırıldı.

TARTIŞMA VE SONUÇ: Sonuç olarak, çalışmamızda değerlendirilen prostat kanseri olgularında {MSH6}, {RARß}, {GSTP1}, {CDH13}, {TP73}, {CD44}, {WT1}, {ESR1} ve {RB1} genlerinde metilasyon sıklıklarının yüksek olduğu gözlendi. İstatiktiksel olarak sadece {RARß} geninin metilasyon paterni ile olguların klinikopatolojik parametreleri arasında anlamlı bir ilişki gözlendi. Ayrıca, tümör dokularında birçok hedef genin metilasyon paternlerinin moleküler belirteçler olarak değerlendirilebileceği durumlarda, MLPA yönteminin kullanılmasının önemli bir avantaja sahip olduğu değerlendirildi.

Anahtar Kelimeler: Epigenetik, Metilasyon, MLPA, Prostat Kanseri, Tümör Baskılayıcı Gen

P-383 [Epigenetik]

miR-145'in Larenks Kanseri Patogenezindeki Rolü

Ömer Faruk Karataş[1], Betül Yücetürk[3], İlknur Suer[1], Mehmet Yılmaz[4], Harun Cansız[4], Michael Ittmann[2], Mustafa Ozen[2]

[1]Tıbbi Genetik Bölümü, Cerrahpaşa Tıp Fakültesi, İstanbul Üniversitesi, İstanbul, Türkiye
[2]Department of Pathology & Immunology, Baylor College of Medicine, Houston, TX, 77030, USA
[3]Advanced Genomics and Bioinformatics Research Center, The Scientific and Technological Research Council of Turkey (TUBITAK), Gebze, Kocaeli, Turkey
[4]Kulak Burun Boğaz Bölümü, Cerrahpaşa Tıp Fakültesi, İstanbul Üniversitesi, İstanbul, Türkiye

GİRİŞ VE AMAÇ: Larenks kanseri (LKa) dünya genelinde baş ve boyun kanserleri arasında en sık tanısı konulan oldukça agresif bir kanser türüdür. Son zamanlarda LKa'nın insidansının arttığı rapor edilmektedir. Bu çalışmada miR-145'in LKa hücreleri üzerindeki biyolojik etkilerinin incelenmesi amaçlanmıştır.

YÖNTEM: miR-145'in LKa tümör dokuları ve normal larenks dokularındaki ro¨latif ifade düzeyi incelendi. Sonrasında, miR-145'in fonksiyonel analizi için Hep-2 hücreleri kullanıldı. miR-145 ile transfekte edilen hücrelerin proliferatif kapasiteleri MTS testi ile degˆerlendirildi. Transfekte edilen hücrelerin hücre göçü potansiyellerindeki değişim yara (scratch) ve tek koloni göçü testleri ile analiz edildi. miR-145'in ektopik olarak ifade edildiği hücrelerdeki proliferatif inhibisyonun altında yatan sebepleri belirleyebilmek için Kaspaz ve hücre döngüsü analizleri yapıldı. Sonrasında, ektopik miR-145 ifadesinin Hep-2 hücrelerinde SOX2 ifadesi üzerindeki etkileri gerçek zamanlı PCR ve western blot analizleri ile değerlendirildi.

BULGULAR: miR-145 ifadesinin LKa tümör örneklerinde ifadesinin azaldığı gösterildi. Artmış miR-145 ifadesinin Hep-2 hücrelerinde proliferasyonu ve hücre göçünü inhibe ettiği, bunun da apoptoz ve hücre döngüsü tutuklama aracılığıyla gerçekleştiği bulundu. SOX2 ifadesinin ise miR-145 ifadesinin artması sonrasında hem mRNA düzeyinde hem de protein düzeyinde azaldığı tesbit edildi.

TARTIŞMA VE SONUÇ: LKa'da miR-145'in deregülasyonu gösterilerek, miR-145 ve SOX2'nin LKa patogenezinde önemli roller oynayabileceği ortaya konulmuş oldu.

Anahtar Kelimeler: Larenks kanseri, mikroRNA, miR-145, Hep-2

Şekil

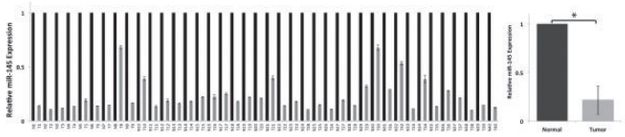

miR-145'in larenks kanseri tumor dokusu ve normal larenks dokusundaki ifade duzeyi

P-384 [Multifaktöryel Hastalıklar]

Ankilozan Spondilitli Hastalarda İnterlökin-23 Reseptör Geni rs11209032 Polimorfizminin İncelenmesi

Müjgan Özdemir Erdoğan[1], Tuba Şule Çankaya[1], Alper Murat Ulaşlı[2], Saliha Handan Yıldız[1], Evrim Suna Arıkan Terzi[1], Tuba Çavdar[2], Kamuran Avcı[1], Ayşen Yıldırım[1], Mustafa Solak[1]

[1]Afyon Kocatepe Üniversitesi, Tıp Fakültesi, Tıbbi Genetik Anabilim Dalı, Afyonkarahisar, Türkiye
[2]Afyon Kocatepe Üniversitesi, Tıp Fakültesi, Fizik Tedavi ve Rehabilitasyon Anabilim Dalı, Afyonkarahisar,Türkiye

GİRİŞ VE AMAÇ: Ankilozan spondilit (AS) [MIM 106300], omurga ve sakroiliak eklemlerde inflamasyonla karakterize kronik ve ilerleyeci inflamatuar bir hastalıktır. AS'nin gerçek etiyolojisi bilinmemekle birlikte patogenezinde genetik ve çevresel faktörler rol oynamaktadır. AS'li hastaların %90'nında HLA-B27 pozitif olduğu bilinmekle birlikte, HLA-B27 AS gelişiminden sorumlu genetik risk faktörlerinin 1/3'den daha azını oluşturur. HLA-B27 dışında birçok genetik faktörün, AS gelişiminde rol oynadığı düşünülmektedir. Bu çalışmada, Afyon Kocatepe Üniversitesi Tıp Fakültesi Fizik Tedavi ve Rehabilitasyon Anabilim Dalı'na başvuran AS'li hastalardaki HLA-B27 aleli (+/-) dağılımı ve IL23R geni rs11209032 polimorfizmi ile AS arasındaki ilişki araştırılmıştır.

YÖNTEM: Çalışmamıza, Afyon Kocatepe Üniversitesi Tıp Fakültesi Fiziksel Tıp ve Rehabilitasyon Anabilim Dalı Polikliniği'ne başvuran ve Modifiye New York Kriterlerine göre AS tanısı almış 106 (18 kadın / 89 erkek) hasta ve sağlıklı 82 (12 kadın / 70 erkek) birey dahil edilmiştir. AS'li hastalardaki HLA-B27 aleli (+)/(-) dağılımı ters hibiridizasyon yöntemi, hasta ve sağlıklı bireylerde IL23R geni rs11209032 polimorfizmi genotiplendirilmesi eş zamanlı PCR yöntemi kullanılarak yapılmıştır.

BULGULAR: Çalışmamızda AS'li hastaların 69'unda (%65.1) HLA-B27 aleli pozitif, 37'sinde (%34.9) HLA-B27 aleli negatif olarak bulundu. Çalışmamızda IL23R geni rs11209032 polimorfizmi genotip frekansı kontrol grubunda GG %34.1, GA %53.7 ve AA %12.2 olarak, AS'li hastalarda GG %31.1, GA %50.9 ve AA %17.9 olarak belirlendi. Olgu grubunda G alel frekansı %56.6 ve A alel frekansı %43.4 olarak, kontrol grubunda G alel frekansı %60.98 ve A alel frekansı %39.02 olarak bulundu. IL23R geni rs11209032 polimorfizmi genotip ve alel frekansları açısından kontrol ve hasta grubu arasında fark bulunmadı (p>0,05).

TARTIŞMA VE SONUÇ: Sonuç olarak; çalışma grubumuzda AS hastalığı ile IL23R geni rs11209032 polimorfizmi arasında bir ilişki olmadığı belirlendi.

Bu çalışma Afyon Kocatepe Üniversitesi Bilimsel Araştırma Projeleri Komisyonu tarafından 13.SAĞ.BİL.03 proje numarası ile desteklenmiştir.

Anahtar Kelimeler: Ankilozan spondilit (AS), IL23R geni, HLA-B27, polimorfizm

P-385 [Multifaktöryel Hastalıklar]

Auralı Migren ile GABA Reseptörleri Arasındaki İlişki

Ebru Marzioğlu Özdemir[1], Oğuzhan Yaralı[2], Abdulgani Tatar[3], Çiğdem Yüce Kahraman[1], Şener Taşdemir[3]

[1]Erzurum Bölge Eğitim ve Araştırma Hastanesi, Tıbbi Genetik Bölümü, Erzurum
[2]İstanbul Medeniyet Üniversitesi, Göztepe Eğitim Araştırma Hastanesi, Tıbbi Genetik Anabilimdalı, İstanbul
[3]Atatürk Üniversitesi Tıp Fakültesi, Tıbbi Genetik Anabilimdalı, Erzurum

GİRİŞ VE AMAÇ: Migren, başağrıları içinde doktora en fazla başvuru nedeni olan bir hastalıktır. Ailesel öykü çok sık görülmektedir. Hastalığın nedeniyle ilgili birçok teori ortaya atılmasına rağmen; günümüzde halen mekanizması tam olarak bilinmemektedir. Bu çalışmadaki amacımız; migren başağrısı ile GABA reseptör polimorfizmlerinin arasında bir ilişki olup olmadığının araştırılmasıdır.

YÖNTEM: Çalışma Tıbbi Genetik ve Nöroloji polikliniklerine müracaat eden hastalarda yapılmıştır. Çalışmaya 108 auralı migren hastası ve 107 sağlıklı gönüllü dahil edilmiştir. Uluslararası Başağrısı Derrneği' nin 2004 yılı Migren tanı kriterlerine göre auralı migren tanısı konulmuştur. Özel olarak dizayn edilen primerler ile real-time PCR yöntemi ile örneklerin genotipi incelenmiştir

BULGULAR: Sonuçların analizinde GABA-A geninde incelenen rs12658835'nin auralı migrenlilerde kontrol gurubuna göre anlamlı olarak farklı olduğu tespit edildi (p= 0.007). Aynı gendeki rs35166395'in ve

GABBR2 geninde incelenen rs967932 ve rs138891926 bölgelerinin hastalarla kontrol grubu arasında anlamlı bir ilişki olmadığı tespit edildi

TARTIŞMA VE SONUÇ: GABA-A reseptör polimorfizmi olan kişilerde auralı migrene yatkınlık olabilir.

Anahtar Kelimeler: aura, GABA, genetik, migren, nöroloji, polimorfizm

P-386 [Multifaktöryel Hastalıklar]

Karotis Aterosklerozu Bulunan Semptomatik ve Asemptomatik Hastalarda {IL-18} geni mRNA Ekspresyonunun ve -137 G/C Varyantlarının Serum CRP Düzeylerine Olan Etkisinin İncelenmesi

Berk Arapi[1], Burcu Bayoğlu[2], Serkan Burç Deşer[1], Müjgan Cengiz[2], Yerik Junusbekov[1], Kazım Beşirli[1], Caner Arslan[1]

[1]İstanbul Üniversitesi, Cerrahpaşa Tıp Fakültesi, Kalp ve Damar Cerrahisi Anabilim Dalı, İstanbul
[2]İstanbul Üniversitesi, Cerrahpaşa Tıp Fakültesi, Tıbbi Biyoloji Anabilim Dalı, İstanbul

GİRİŞ VE AMAÇ: Karotis aterosklerozunda (KA) genellikle bulbus internal karotis arterin (İCA) proksimal kesimi tutulmaktadır. KA, inmenin başlıca nedenleri arasındadır. Ateroskleroz, immün hücreleri, pro-aterojenik sitokinleri, endotel ve düz kas hücrelerini kapsayan inflamatuvar bir bozukluktur. Son yıllarda yapılan çalışmalar, dolaşımdaki pro-inflamatuvar sitokinlerin kardiyovasküler hastalıklarla olan ilişkisini göstermiştir. İnterlökin 18 (IL-18), pleotropik proinflamatuvar bir sitokin olup inflamatuvar kaskadda önemli bir rol oynamaktadır. IL-18, IFN-?'yı indükleyerek Th1 immün yanıtını ilerletmektedir. Aynı zamanda matriks metalloproteinazların ekspresyonunu artırmaktadır. Bu nedenle IL-18, aterosklerotik plak destabilizasyonu ve kırılganlığı için bir aracı gibi düşünülmektedir. Bu bilgiler ışığında, çalışmamızda karotis arter darlığı bulunan semptomatik ve asemptomatik hastalar ile sağlıklı kontrollerde {IL-18} geninin ekspresyon düzeylerinin ve -137 G/C (rs187238) varyantlarının belirlenip etiyoloji ve prognoza etkisinin araştırılması amaçlandı.

YÖNTEM: Çalışmamız, karotis arter darlığı bulunan 50 semptomatik/asemptomatik hasta ve 52 sağlıklı kontrolden oluşmaktadır. Periferik kandan total RNA ve genomik DNA izolasyonunu takiben {IL-18} gen ekspresyonu düzeyleri ve {IL-18} geni -137 G/C (rs187238) polimorfizmi genotip frekansları, kantitatif real-time polimeraz zincir reaksiyonu (qRT-PCR) ve RT-PCR ile belirlendi.

BULGULAR: Çalışmamızda KA hasta grubu ile sağlıklı kontroller karşılaştırıldığında açlık kan şekeri, kreatinin ve CRP düzeyleri iki grup arasında anlamlı bulundu ($p<0.05$). {IL-18} mRNA düzeyleri KA hastalarında kontrollere kıyasla anlamlı derecede yüksek bulundu ($p=0.024$). İCA stenozunun şiddeti semptomatik hastalarda asemptomatiklere kıyasla yüksek bulundu ($p=0.016$). Ancak KA hastaları ve kontrollerde {IL-18} mRNA düzeyleri ile cinsiyet arasında anlamlı fark gözlenmedi ($p=0.737$, $p=0.879$). Hasta ve kontrol grupları arasında {IL-18} -137 G/C gen polimorfizmi, genotip ve allel frekansları açısından anlamlı bir fark elde edilmedi ($p=0.429$, $p=0.74$). Karotis arter aterosklerozu bulunan semptomatik hastalarda {IL-18} gen ekspresyonu ile serum CRP düzeyleri arasında pozitif yönde korelasyon saptandı ($r=0.436$, $p=0.029$) (Figür 1).

TARTIŞMA VE SONUÇ: Karotis aterosklerozlu hastalar ile sağlıklı kontrol grubu arasında {IL-18} gen ekspresyonu açısından anlamlı bir fark saptanması ve {IL-18} gen ekspresyonunun serum CRP düzeyleri ile olan anlamlı ilişkisi, {IL-18} geninin karotis stenozu etyopatogenezi üzerindeki klinik önemini vurgulamaktadır.

Anahtar Kelimeler: Ateroskleroz, gen ekspresyonu, genetik polimorfizm, IL-18 geni, karotis stenozu, proksimal internal karotis arter

Karotis arter aterosklerozu bulunan semptomatik hastalarda, IL-18 gen ekspresyonu ile serum CRP düzeyleri arasındaki korelasyon

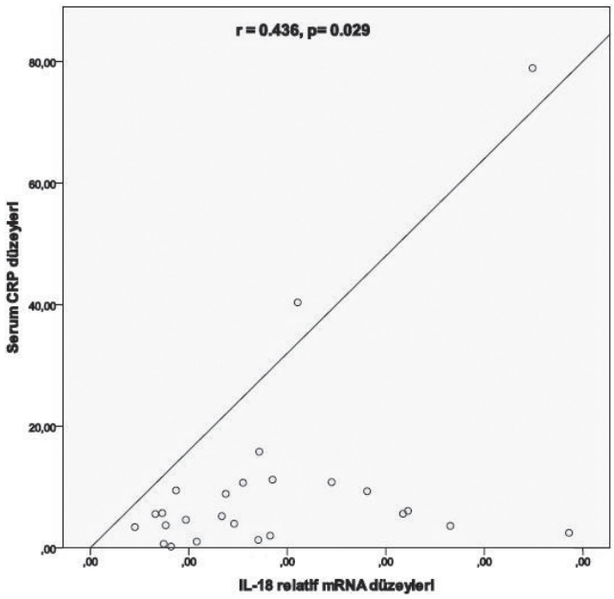

P-387 [Multifaktöryel Hastalıklar]

Sheehan Sendromunun Etiyolojisinde ACE I/D ve TLR2 Gen Polimorfizmlerinin Araştırılması

Elif Funda Şener[1], Halit Diri[2], Fahri Bayram[2], Munis Dündar[3]

[1]Erciyes Üniversitesi Tıp Fakültesi Tıbbi Biyoloji Anabilim Dalı, Kayseri
[2]Erciyes Üniversitesi Tıp Fakültesi Endokrinoloji Anabilim Dalı, Kayseri
[3]Erciyes Üniversitesi Tıp Fakültesi Tıbbi Genetik Anabilim Dalı, Kayseri

GİRİŞ VE AMAÇ: Sheehan Sendromu (SS), doğumda meydana gelen aşırı uterin kanamaların hipofiz bezinde infarktüsü tetiklenmesi ile başlar ve kendisini bir veya daha fazla hipofiz hormon yetmezliği ile gösterir. Hastalığın gelişiminde küçük sella turcica volümü, kanama bozuklukları, trombofili ve hipofiz bezine karşı gelişmiş otoimmün antikorların rol oynayabileceğini gösteren bazı çalışmalar mevcutsa da konu tam olarak aydınlatılamamıştır. Bu çalışmada SS'da kanama bozuklukları ile ilişkili olan angiotensin-converting enzyme (ACE) ve immün sistemde görevli özel proteinlerden Toll like reseptör-2 (TLR2) gen polimorfizmlerinin rollerinin olup olmadığı araştırılmıştır.

YÖNTEM: Çalışmaya 53 SS'lu hasta ile 44 sağlıklı kadın dâhil edildi. Hasta ve kontrol grubundan alınan kan örneklerinden DNA izolasyonu yapıldı. Standart bir PCR reaksiyonu ile ACE insertion/deletion (I/D) ve TLR2 (-196-174 del) gen polimorfizmleri araştırıldı. Genotipler agaroz jelde değerlendirildi. Ki-kare analizi ile iki grubun polimorfizm sıklıkları karşılaştırıldı.

BULGULAR: Yaş ortalamaları hasta grubunda 58.74±13.64 ve kontrol grubunda 51.89±11.98 olarak bulundu ve iki grup arasında anlamlı farklılık yoktu. ACE I/I gen polimorfizmi hasta grubunda daha sık bulundu. TLR2 geninin (-196-174 del) I/D genotipinin hastalık için 1.8 katlık bir risk artışı oluşturduğu, ancak yaşa göre düzeltme yapılınca farklılığın anlamlı olmadığı tespit edildi.

TARTIŞMA VE SONUÇ: ACE I/I gen polimorfizminin hasta grubunda daha sık olmasının hastalarda doğum sırasında uterin aşırı kanamaya neden olabileceği düşünülmüştür. Fizyolojik kanama-koagülasyon dengesindeki

bir bozukluk bu aşırı kanamalardan sonra hipofizde arteriyel bir tıkanmayı tetikliyor olabilir.

Anahtar Kelimeler: Sheehan Sendromu, ACE, TLR2, Polimorfizm

P-388 [Multifaktöryel Hastalıklar]

Otizmde CC2D1A Gen Ekspresyonunun Araştırılması

Elif Funda Şener[1], Didem Behice Öztop[2], Merve Çıkılı Uytun[2], Gökmen Zararsız[3], Halit Canatan[1], Yusuf Özkul[4]

[1]Erciyes Üniversitesi Tıp Fakültesi Tıbbi Biyoloji Anabilim Dalı, Kayseri
[2]Erciyes Üniversitesi Tıp Fakültesi Çocuk ve Ergen Ruh Sağlığı ve Hastalıkları Anabilim Dalı, Kayseri
[3]Erciyes Üniversitesi Tıp Fakültesi Biyoistatistik Anabilim Dalı, Kayseri
[4]Erciyes Üniversitesi Tıp Fakültesi Tıbbi Genetik Anabilim Dalı, Kayseri

GİRİŞ VE AMAÇ: Otizm kompleks bir nörogelişimsel bozukluk olarak tanımlanmaktadır. Hastalık etiyolojisinde genetik bir köken olduğu bilinmektedir. Serotonin sinaptogenez ve nöronal göçte önemli rol oynayan bir nörotransmitterdir. Serotonin sistemindeki anormalliklerin otizmi de içine alacak şekilde çeşitli psikiyatrik hastalıklarda bağlantısı olduğu gösterilmiştir. CC2D1A geni de serotonin reseptörünün baskılayıcısı olarak görev yapmaktadır. Bugüne kadar otizmde ve otistik spektrum bozukluklarında araştırılmamıştır. Bundan dolayı bu genin ekspresyonunun otistik hastalarda hangi düzeyde olduğunun belirlenmesi amaçlanmıştır.

YÖNTEM: Erciyes Üniversitesi Çocuk ve Ergen Ruh Sağlığı ve Hastalıkları Anabilim Dalı'nda otizm tanısı ile takipte olan veya ilk tanı alan hastalar araştırmaya dahil edildi. Bu çalışma Erciyes Üniversitesi TCD-2013-4494 nolu proje ile desteklenmektedir. Çalışmaya 19 otistik hasta ile 23 sağlıklı kontrol olarak alındı. Hasta ve kan grubundan alınan kan örneklerinden TRIzol yardımıyla RNA izolasyonları yapıldı. CC2D1A geni ekspresyonu Kantitatif Real-Time PCR (qRT-PCR) ile belirlendi. Her bir örnek çift çalışılmış ve house keeping gen olarak beta-aktin kullanıldı.

BULGULAR: Hasta ve kontrollerde yaş ve cinsiyet açısından bir farklılık bulunmadı ($p>0.05$). Hasta ve kontrol grubunda istatistiksel olarak anlamlı bir farklılık bulunmamasına rağmen CC2D1A geni ekspresyonu hasta grubunda daha yüksek olarak tespit edildi ($p>0.05$).

TARTIŞMA VE SONUÇ: CC2D1A geni literatürde ilk defa 2006 yılında büyük bir delesyon tanımlanarak mental retardasyon ile ilişkilendirilmiştir. Her ne kadar bu gen serotonin reseptörünü baskılayıcı görev yapsa da serotonin mekanizmasında rol oynayan diğer genler ile birlikte etkileşimlerin olabileceği göz ardı edilmemelidir. Dolayısıyla bu genin ekspresyonunun aynı hasta grubunda genişletilerek çalışılması, özellikle bu genle ilgili farklı araştırmaların planlanarak otizmdeki rolünün ortaya konması gereklidir.

Anahtar Kelimeler: Otistik Spekrum Bozuklukları, Otizm, Gen, Ekspresyon, Serotonin

P-389 [Multifaktöryel Hastalıklar]

Behçet Hastalığında ACE Polimorfizminin Araştırılması

Serpil Taheri[1], Elif Funda Şener[1], Müge Gülcihan Önal[2], Gökmen Zararsız[3], Murat Borlu[4], Yusuf Özkul[2]

[1]Erciyes Üniversitesi Tıp Fakültesi Tıbbi Biyoloji Anabilim Dalı, Kayseri
[2]Erciyes Üniversitesi Tıp Fakültesi Tıbbi Genetik Anabilim Dalı, Kayseri
[3]Erciyes Üniversitesi Tıp Fakültesi, Biyoistatistik Anabilim Dalı, Kayseri
[4]Erciyes Üniversitesi Tıp Fakültesi Dermatoloji Anabilim Dalı, Kayseri

GİRİŞ VE AMAÇ: Behçet hastalığı (BH), dünyada ilk kez 1937 yılında Türk Dermatoloji Profesörü Hulusi Behçet tarafından tekrarlayıcı oral aft, genital ülser ve hipopiyonlu iridosiklitten oluşan ayrı bir hastalık olarak tanımlanmıştır. Endotelial disfonksiyon, BH hastalığının gelişiminin başında yer alan olgulardan biridir. Endotel kontrolünde önemli rol oynayan lokal Renin Anjiotensin Sistemi (RAS) ve bileşenlerinden biri olan ACE bir ektoenzim olup, kan basıncı düzenlenmesinde önemli rol oynayan bir çinko metallopeptidazdır, esas görevi anjiyotensin I'i anjiotensin II'ye dönüştürmektir. ACE düzeyi ile ilgili yapılan çalışmalar sonucunda kromozom 17q23'te bulunan ACE geninin 16. intronunda insersiyon delesyon (I/D) polimorfizmi arasında bir ilişki olduğu gösterilmiştir. Bu çalışmada; BH ile ACE polimorfizmleri arasındaki ilişkinin ortaya konularak hem hastalığın patogenezinin tam olarak aydınlatılmasında hem de buna paralel olarak daha etkin tedavilerin geliştirilmesinde yardımcı olması amaçlanmıştır.

YÖNTEM: Bu çalışmaya BH tanısı almış 135 hasta, 117 sağlıklı kontrol grubu çalışmaya dahil edilmiştir. Polimeraz Zincir Reaksiyonu (PCR)yöntemi kullanılmıştır. Cinsiyet ve ACE I/D Pol genotiplerinin frekanslarının kontrol ve behçet hastası gruplar arası karşılaştırılmasında Pearson ki-kare analizi kullanılmıştır.

BULGULAR: Çalışmamızın sonunda DD genotipi taşıyan hastalarda %34,1 sağlıklı kontrollerde %46,2; ID genotipi taşıyan hastalarda %51,9 sağlıklı kontrollerde %42,7; II genotipi taşıyan 14,1 iken sağlıklı kontrollerde %11,1 olarak bulunmuştur. Hasta ve kontrol grupları arasında genotip frekansları incelendiğinde, istatistiksel olarak anlamlı bir sonuç elde edilememiştir ($p=0,147$).

TARTIŞMA VE SONUÇ: Vaka ve kontrol grupları arasında ACE polimorfizmi açısından farklılık bulunmaması BH riskini etkiliyor görünmemektedir. Bu bağlamda, ACE genindeki diğer polimorfizmlerin ya da gen ekspresyonunun araştırılması ile daha anlamlı sonuçlar elde edeceğimiz düşüncesindeyiz. BH ile bağlantılı olabilecek yeni varyasyonların tanımlanması ve etkilerinin araştırılması kişiye bağlı risk faktörlerinin azaltılmasında oldukça önemli gibi görünmektedir.

Anahtar Kelimeler: Behçet Hastalığı, ACE geni, Polimorfizm

P-390 [Multifaktöryel Hastalıklar]

Koroner Arter Hastalığında TGFß1 ve ADAMTS4 Serum Düzeyleri Arasında Yeni Bir İlişki: Aterosklerozun Progresyonunda Muhtemel Yeni Mekanizma

Safiye Uluçay[1], Fethi Sırrı Çam[1], Muhammed Burak Batır[1], Recep Sütçü[3], Özgür Bayturan[2], Kadir Demircan[4]

[1]Celal Bayar Üniversitesi Tıbbi Genetik Anabilim Dalı, Manisa
[2]Celal Bayar Üniversitesi Kardiyoloji Anabilim Dalı, Manisa
[3]Katip Çelebi Üniversitesi Tıbbi Biyokimya Anabilim Dalı, İzmir
[4]Turgut Özal Üniversitesi Tıbbi Biyoloji ve Genetik Anabilim Dalı

GİRİŞ VE AMAÇ: Koroner arter hastalığı damar duvarında ateroskleroz oluşumu ile karakterizedir. Son yıllarda, ekstrasellüler matriks proteoglikanlarının proteinazlar ile parçalanması sonucu oluşan fragmanların artmış LDL bağlama kapasiteleri nedeniyle aterosklerozun başlangıcında sorumlu olabileceği düşünülmektedir. ADAMTS4, versikan degradasyonunda sorumlu proteinazdır. İn vitro çalışmalarda TGFß1'in makrofajlardan ADAMTS4 ekspresyonunu baskıladığı gösterilmiştir. Bu çalışmada koroner arter hastalarında TGFß1 ve ADAMTS4'ün rolü ve birbiriyle olan ilişkisini tespit etmeyi amaçladık.

YÖNTEM: Aterom plak tespit edilen 84 olgu ile 72 kontrol olgusu çalışmaya dahil edilmiştir. Hastalığın şiddeti Gensini skor ile belirlenmiştir.TGFß1 gen polimorfizmleri için PCR-RFLP yöntemi, serum TGFß1 ve ADAMTS4 düzeyleri için de ELİSA metodu kullanılmıştır.

BULGULAR: ADAMTS4 serum düzeyleri hasta grubunda daha yüksek saptanmıştır ($p<0,05$). Hasta grubunda ADAMTS4 serum düzeylerinin, TGFß1 ile birlikte yükseldiği ($r=0,29;p<0,05$) ve hastalığın şiddeti ile arttığı

(r=0,20;p<0,05) tespit edilmiştir. TGFß1 geni CCA haplotipi koroner arter hastalığı için 3,3 kat risk artışı ile ilişkili olduğu görülmüştür (OR=3,26 %95CI 1,22-8,68; p<0,05). Diabetik hastalarda serum ADAMTS4 düzeylerinin daha yüksek olduğu saptanmıştır (p=0,05).

TARTIŞMA VE SONUÇ: Bu çalışmada ADAMTS4'ün aterosklerozun başlangıcında ve hastalığın progresyonunda sorumlu olabileceği gösterilmiştir. Hastalığın progresyonunda ADAMTS4 ve TGFß1 arasındaki ilişki ilk kez bildirilmiştir.TGFß1 genotiplerinin Türk popülasyonunda koroner arter hastalığına yatkınlık oluşturabileceği görülmüştür. Bildiğimiz kadarıyla diabetik hastalardaki ADAMTS4 yüksekliği ilk kez gösterilmiştir.

Anahtar Kelimeler: ADAMTS4, ateroskleroz, diabet

P-391 [Multifaktöryel Hastalıklar]

Endotelyal Nitrik Oksit Sentaz (eNOS) Gen Polimorfizmlerinin Varikoselle İlişkisi ve Bu Polimorfizmlerin eNOS Geni mRNA Ekspresyonuna Etkisi

Çiğdem Yüce Kahraman[1], Şener Taşdemir[2], Ebru Marzioğlu Özdemir[1], Tevfik Ziypak[3], Şenol Adanur[3], Mustafa Kahraman[4], Abdulgani Tatar[2]

[1]Bölge Eğitim Araştırma Hastanesi, Tıbbi Genetik Bölümü, Erzurum
[2]Atatürk Üniversitesi, Tıbbi Genetik Anabilim Dalı, Erzurum
[3]Atatürk Üniversitesi, Üroloji Anabilim Dalı, Erzurum
[4]Palandöken Devlet Hastanesi, Erzurum

GİRİŞ VE AMAÇ: Varikosel spermatik vendeki venlerin patolojik dilatasyonudur. Varikosel, sekonder erkek infertilitesinin en sık görülen nedenlerindendir. Varikosel patofizyolojisinde rolü olan NO 'nun eNOS genince üretildiği ve bu gen üzerinde polimorfik değişiklikler olduğu bilinmektedir. Çalışmamızda sık görülen üç eNOS polimorfizmi (T-786C, G894T, 4b/a) ve eNOS geni mRNA ekspresyonuyla varikosel arasındaki ilişki ayrıca eNOS geni mRNA ekspresyonunun bu polimorfizmlerle ilişkisinin araştırılması amaçlanmaktadır.

YÖNTEM: Çalışmamızda 102 varikoselli hasta ve 100 kontrol grubunda eNOS gen G894T, T786C, 4a/b polimorfizmleri PCR ve Real time PCR kullanılarak incelenmiştir. Çalışmamızın ikinci basamağında, polimorfizm alt gruplarında Real time PCR ile ekspresyon düzeyleri incelenmiştir.

BULGULAR: G894T polimorfizmi için hastalarda GG %52,9, GT %40,2, TT %6,9 ve kontrol grubunda ise GG %67, GT %30, TT %7, T786C polimorfizmi için hastalarda TT %52, TC %38,2, CC %9,8 ve kontrol grubunda ise TT %50, TC %33, CC %17, 4b/a polimorfizmi için hastalarda bb %76,5, ab %22,5, aa %1 ve kontrol grubunda ise bb %63, ab %31, aa %6 genotip oranları bulunmuştur.

TARTIŞMA VE SONUÇ: T786C polimorfizmi için ne genotipik ne de allelik frekanslarda hasta ve kontrol grubu arasında anlamlı fark bulunmamıştır. 4b/a polimorfizmi için hem allelik hem genotipik frekanslar kontrol grubunda anlamlı artış göstermektedir. 4b/a polimorfizmin, varikosel oluşumu için koruyucu olabileceğini düşünmekteyiz. G894T polimorfizmi için allelik frekans değil ancak genotipik frekans hasta grubunda anlamlı artış göstermektedir. Bu polimorfizm varikosel oluşumuna katkıda bulunabilir. Varikoselli hasta grubunda eNOS geni ekspresyonu istatistiki olarak anlamlı düzeyde artmış bulunmuştur. Bu artışın vasküler yapının korunması açısından dilatator kompensatuvar bir mekanizma olabileceğini düşünmekteyiz. Çalışmamıza göre hasta ve kontrol grupları ayrı ayrı polimorfizm alt gruplarına göre incelendiğinde anlamlı bir fark bulunmadı. Bu sonuçlara göre polimorfizmlerin ekspresyon düzeyine etkisi olmadığı düşünülmüştür. Daha fazla çalışmayla bu görüşlerimizin desteklenmesi gerekmektedir.

Anahtar Kelimeler: eNOS, gen, mRNA ekspresyonu, polimorfizm, varikosel

P-392 [Multifaktöryel Hastalıklar]

Postmenapozal Dönemdeki Kadınlarda Bor Alımı ile Osteokalsin Gen rs1800247 Polimorfizmi ve Osteokalsin Serum Düzeyi Arasindaki İliskinin Araştırılması

Seda Örenay Boyacıoğlu[1], Zerrin Çakı[2], Hatice Yıldırım[3], Mehmet Korkmaz[3]

[1]Celal Bayar Üniversitesi, Tıp Fakültesi, Tıbbi Genetik Anabilim Dalı, Manisa
[2]Karyon Biotechnology Ltd.
[3]Celal Bayar Üniversitesi, Tıp Fakültesi, Tıbbi Biyoloji Anabilim Dalı, Manisa

GİRİŞ VE AMAÇ: Osteoporoz, kemik mineral yoğunluğunun azalması ve kemik dokusunun mikro yapısının bozulması ile karakterize bir hastalıktır. Osteoporoz, oluşumunda genetik faktörler ve çevresel etkilerin birlikte rol oynadığı multifaktöriyel hastalıklar grubunda kabul edilmektedir. Bor ve osteokalsin kemik metabolizmasında etkilidir. Ancak borun kesin etkisi net olarak ortaya konmamıştır. Bu amaçla çalışmamızda postmenopozal dönemdeki bora maruz kadınlarda günlük bor alımı ile ostekalsin arasındaki ilişki sorgulanacaktır.

YÖNTEM: Çalışma materyalimizi aktif bor yataklarının bulunduğu bölgede içme suyunda bor konsantrasyonunun 1mg/L ye eşit yada daha fazla olan Balıkesir ili Bigadiç ilçesi İskele-Osmanca-Beğendikler yörelerinde yaşayan 60 yaş grubundaki postmenopozal dönemde olan 20 kadının ve kontrol grubu olarak Bigadiç sınırları içinde içme suyundaki bor konsantrasyonu 1 mg/L nin altında olan, Çağış, Çömlekçi ve Esenli 60 yaş grubundaki postmenopozal dönemde olan 27 kadından serum ve kan örneklerinden oluşan koleksiyon materyalleri oluşturmaktadır. Bunun için kadınlardan 24 saat idrar toplamaları istenmiş, alınan kan örnekleri ile birlikte kreatin klirensleri saptanmıştır. Bor tayinleri klirensleri 80–125 ml/dakika aralığında olanların idrarında inductively coupled plasma-optical emission spectrometry (ICP-OES)ile kanda ise inductively coupled plasma-mass spectrometry (ICP-MS) cihazları aracılığı ile ODTÜ Kimya bölümünde gerçekleştirilmiştir. Olgularda osteokalsin serum düzeyleri osteokalsin ELISA(Enzyme-Linked Immunosorbent Assay) kiti kullanılarak ölçülmüştür. Osteoklasin polimorfizmi PCR-RFLP metodu ile saptanılmıştır. PCR ürünleri HindII restriksiyon enzimi ile kesilmiş, kesilen PCR ürünleri %3'lük agaroz jelde değerlendirilmiştir. Sonuçlar ANOVA istatistiki yöntemle değerlendirilmiştir.

BULGULAR: Bora maruz postmenopazal dönmedeki kadınlar ve kontrol grubundaki postmenopazal kadınlar arasında osteokalsin serum düzeyi ve osteokalsın geni rs1800247 polimorfizmi arasında bir korelasyon saptanmamıştır.

TARTIŞMA VE SONUÇ: Sonuç olarak, günlük 1mg/L olan bor alımının kemik metabolizmasında etkili olmadığı, daha geniş sayılı çalışmalar veya farklı bor konsantrasyonları ile yapılacak hücre kültür çalışmalarıyla anlamlı sonuçlara ulaşılabilinir.

Anahtar Kelimeler: Bor, kemik metabolizması, osteokalsin, osteokalsin serum düzeyi, PCR-RFLP.

P-393 [Multifaktöryel Hastalıklar]

Obezite ile {BDNF} geni Val66Met Polimorfizmi Arasındaki İlişki: Olgu Kontrol Çalışması

Ahmet Beştepe[1], Mehmet Ali Sözen[2], Abdurrahman Genç[3], Kağan Üçok[3], Lütfi Akgün[4], Kuyaş Hekimler Öztürk[1], Necat İmirzalıoğlu[1]

[1]Afyon Kocatepe Üniversitesi, Tıp Fakültesi, Tıbbi Genetik Anabilim, Afyonkarahisar
[2]Afyon Kocatepe Üniversitesi, Tıp Fakültesi, Tıbbi Biyoloji Anabilim, Afyonkarahisar
[3]Afyon Kocatepe Üniversitesi, Tıp Fakültesi, Fizyoloji Anabilim, Afyonkarahisar
[4]Afyonkarahisar Devlet Hastanesi, Obezite Kliniği, Afyonkarahisar

GİRİŞ VE AMAÇ: Obezite karmaşık etyolojisi ile dünya çapında epidemik bir sağlık problemi haline gelmektedir. Hem genetik hem çevresel faktörler obezite gelişimine katkıda bulunmaktadır. Bu çalışmada {BDNF} geni Val66Met polimorfizmi ile obezite ve obezite-ilişkili klinik fenotipler arasındaki ilişkilerin araştırılması amaçlanmıştır.

YÖNTEM: Çalışmaya toplam 168 birey (88 obez olgu ve 80 sağlıklı kontrol) alındı. Klinik değerlendirilmesi yapılan katılımcılara, vücut kompozisyon analizi yapıldı. {BDNF} geni Val66Met polimorfizmine ilişkin genotipleme çalışması PCR-RFLP tekniği kullanılarak yapıldı. Elde edilen ilgili polimorfizme ait genotipler ve alel frekansları ve antropometrik ölçüm sonuçlarının istatistiksel değerlendirmesi SPSS programı kullanılarak yapıldı.

BULGULAR: Çalışılan polimorfizme ait ({BDNF} Val66met) genotip ve aleller ile obezite ve obezite-ilişkili fenotipler arasında obez ve kontrol grubu arasında istatistiksel olarak anlamlı bir fark bulunmadı.

TARTIŞMA VE SONUÇ: {BDNF} Val66met polimorfizmi ile obezite ve obezite-ilişkili fenotipler arasında obez ve kontrol grubu arasındaki ilişki istatistiksel olarak anlamlı bulunmadı. Bu yüzden bu bulgular çalışılan polimorfizmin obezite gelişiminde rolünü desteklememektedir. Bununla beraber, ilgili polimorfizmlerin obezite gelişimindeki katkısını netleştirmek için daha geniş populasyon serilerinde bir çok aday gen ve polimorfizmlerin birlikte değerlendirildiği yeni çalışmaların yapılması gerektiği kanaatindeyiz.

Anahtar Kelimeler: Obezite, BDNF geni Val66Met polimorfizmi, İlişkilendirme

P-394 [Multifaktöryel Hastalıklar]

Koroner Arter Hastalığı ile Oksidatif Stres Genlerinden {GPX1} Pro198Leu ve DNA Tamir Genlerinden {OGG1} Ser326Cys Varyantları Arasındaki İlişkinin İncelenmesi

Burcu Bayoğlu[1], Hüseyin Altuğ Çakmak[2], Hüsniye Yüksel[3], Esin Kurt[1], Müjgan Cengiz[1]

[1]İstanbul Üniversitesi, Cerrahpaşa Tıp Fakültesi, Tıbbi Biyoloji Anabilim Dalı, İstanbul
[2]Kaçkar Devlet Hastanesi, Kardiyoloji Bölümü, Rize
[3]İstanbul Üniversitesi, Cerrahpaşa Tıp Fakültesi, Kardiyoloji Anabilim Dalı, İstanbul

GİRİŞ VE AMAÇ: Koroner arter hastalığı (KAH), koroner arterlerin genellikle ateroskleroz nedeniyle iç duvarlarında plak oluşması sonucu daralması veya tıkanması olarak tanımlanmaktadır. KAH'ın klinik ve patolojik spektrumu kronik stabil anjinadan, miyokard infarktüsü ve ani kardiyak ölümlere kadar gidebilmektedir. Çalışmalar; DNA tamiri, oksidatif stres ve antioksidan durumun kardiyovasküler hastalıkların patogenezinde önemli rol oynadığını göstermektedir. Bir antioksidan enzim olan glutatyon peroksidaz-1 (GPX1), selenyum bağımlı bir enzimdir ve DNA, protein ve lipidlerde oluşan oksidatif hasarı, hidrojen ve lipid peroksitleri detoksifiye ederek önlemektedir. 8-oksoguanin DNA glikozilaz-1 (OGG1) baz eksisyon tamir yolağında görev alan anahtar enzimdir. Bu bilgilere bağlı olarak, çalışmamızda, KAH gözlenmiş hastalarda {GPX}1 geni Pro198Leu ve {OGG1} geni Ser326Cys polimorfizmlerinin, genotip ve allel frekanslarının belirlenmesi, genotiplerin serum lipidleri üzerindeki etkilerinin ve KAH gelişimindeki rollerinin araştırılması amaçlandı.

YÖNTEM: Çalışmamız, KAH tanısı alan 169 hasta ve koroner anjiyografi ile koroner arterlerinde herhangi bir darlık saptanmayan 173 sağlıklı kontrolden oluşmaktadır. KAH'ın derecesi ve lezyon şiddeti Gensini skorlama sistemi ile belirlendi. Tüm hasta ve kontrollerin periferik kanlarından genomik DNA izolasyonunu takiben {GPX1} Pro198Leu ve {OGG1} Ser326Cys polimorfizmleri genotip frekansları real-time polimeraz zincir reaksiyonu (RT-PCR) ile belirlendi.

BULGULAR: Çalışmamızda, KAH grubu ve sağlıklı kontroller demografik ve klinik özellikleri açısından karşılaştırıldığında, sistolik ve diastolik kan basıncı, nabız, açlık kan şekeri, total kolesterol, LDL kolesterol, trigliserid ve bel çevresi değerleri iki grup arasında anlamlı bulundu ($p<0.05$). KAH ve kontrol grupları arasında {GPX1} Pro198Leu ve {OGG1} Ser326Cys genotip frekansları açısından istatistiksel anlamlı bir fark elde edilmedi ($p=0.675$, $p=0.593$). {GPX1} Pro198Leu ve {OGG1} Ser326Cys genotiplerinin Gensini skorları üzerine etkisi saptanmadı ($p=0.317$, $p=0.911$).

TARTIŞMA VE SONUÇ: KAH hasta grubu ile sağlıklı kontroller arasında {GPX1} Pro198Leu ve {OGG1} Ser326Cys genotip frekansları açısından anlamlı bir fark saptanmaması ve Gensini skorları üzerine istatistiksel anlamlı bir etkisinin olmaması, {GPX1} Pro198Leu ve {OGG1} Ser326Cys gen polimorfizmlerinin KAH patogenezi ve lezyon şiddeti ile ilişkili olmadığını düşündürmektedir.

Anahtar Kelimeler: DNA tamiri, genetik polimorfizm, GPX1 geni, koroner arter hastalığı, OGG1 geni, oksidatif stres

P-395 [Multifaktöryel Hastalıklar]

Genetic Testing in Cardiology

Birep Sadiye Aygun[1], Ayşem Kaya[2]

[1]NAR Genome Coaching, Istanbul Turkey
[2]Istanbul Üniversitesi Kardiyoloji Enstitüsü, Kardiyoloji Anabilim Dalı, Biyokimya Laboratuvarı, Haseki Istanbul

INTRODUCTION - OBJECTIVE: Genetic testing today permits recognition of inherited arrythmias including long QT syndrome, Brugada syndrome, catecholaminergic polymorphic ventricular tachycardia, and arrhythmogenic right ventricular cardiomyopathy.The potential for malignant ventricular arrhythmias and sudden cardiac death necessitates integration of clinical and genetic information critical for managing such patients. Variable penetrance, genotype-phenotype correlations abd as yet undiscovered genes/mutations may limit the effectiveness of screening however directed genetic testing especially with the introducrion of NGS helps confirm diagnosis, improve prognosis, and identify high-risk family members

METHOD: 50 gene directed NGS panel

RESULTS: Validity Utility Accredited

CONCLUSIONS: A multigene NGS panel proves useful in identifying SCDS mutations

Keywords: Ngs cardiac arrest genetic testing

P-396 [Multifaktöryel Hastalıklar]

Erken Başlangıçlı Miyokard Enfaktüsü için Önemli Bir Risk Faktörü Olan İnsüline Bağlı Olmayan Diyabetiklerde (NIDDM-Non-Insulin Dependent Diabetes Mellitus) PAI-1 4G/5G Polimorfizmi

Serap Tutgun Onrat[1], Önder Akci[2], Zafer Söylemez[1], Ersel Onrat[2], Alaeddin Avşar[2]

[1]Afyon Kocatepe Üniversitesi Tıp Fakültesi Tıbbi Genetik Anabilim Dalı, Afyonkarahisar
[2]Afyon Kocatepe Üniversitesi Tıp Fakültesi Kardiyoloji Anabilim Dalı, Afyonkarahisar

GİRİŞ VE AMAÇ: Kardiyovasküler hastalıkların etiyolojisi multifaktoriyeldir ve İnsüline bağımlı olmayan Diabetes Mellitus (NIDDM-Non-Insulin Dependent Diabetes Mellitus), kronik seyirli, genetik kökenli, klinik tablo ve patogenez açısından heterojen özelliklere sahip bir metabolizma hastalığıdır. Daha önce yapılan çalışmalar ışığında tromboz hastalarında artan plazminojen aktivator inhibitörü-1 (PAI-1) seviyeleri sonucu fibrinolitik aktivitenin azaldığı belirtilmiştir. PAI-1 artan plazma seviyesi ise genin promoter bölgesinin transkripsiyon başlama sekansından 675 baz çifti yukarıda görülen 4G/5G insersiyon/delesyon polimorfizmiyle ilişkilendirilmiştir. Olgu-Kontrol olarak planlanan bu çalışmanın amacı; Türk populasyonunda erken başlangıçlı Miyokard Enfarktüsü (MI- Myocardial Infarction) olan hastalarda prematüre Koroner Arter Hastalığı (CAD- Coronary Artery Disease) için risk faktörü olan PAI-1 (Plasminogen Activator Inhibitor 1) gen polimorfizminin rolünü araştırmaktır.

YÖNTEM: Miyokard Enfarktüslü bireylerde (PAI-1)-675 4G/5G polimorfizmini belirlemek için ViennaLab CVD strip testi kullanıldı. Çalışma iki gruba ayrıldı; Yaş ortalamaları (43.32±3.9) olan 50 yaşından küçük (yaş <50) erken başlangıçlı MI [early onset MI (EOMI)] olan 66 bireyden oluşan olgu grubu ve MI geçirmemiş yaş ortalamaları (39.26±7.3) olan 34 bireyden oluşan sağlıklı kontrol grubu olarak incelendi.

BULGULAR: Geleneksel risk faktörleri (yaş, cinsiyet, aile hikayesi, sigara, hipertansiyon, dislipidemi, NIDDM) açısından her iki grup karşılaştırıldı. Yaş, cinsiyet, hipertansiyon, dislipidemi açısından her iki grup arasında fark yoktu (p=0.646> 0.05 and p=0.154> 0.05). PAI-1'in yüksek plazma seviyeleri, tip 2 diyabet riskini artırır. Her iki grubun genotip dağılımlarındaki farklılık açısından olgu grubu(p=0.006<0.05) 4G/4G; 10(14.30%), 4G/5G;44(67.70%), 5G/5G;12(19.0%) iken, control grubu (p=0.08>0.05) 4G/4G;6(17.65%), 4G/5G;22(64.71%),5G/5G;6(17.65%)olarak hesaplandı.

TARTIŞMA VE SONUÇ: Bu çalışmada PAI-1 4G/5G polimorfizmi; insulin bağlı olmayan diyabetik hastalarda (NIDDM), miyokard infarktüsünün erken başlaması için bir risk faktörü olabileceği bulundu, (95% CI: 4,055.10-9-1,136.10-8), (OR)=1/2,146.10-8, p=0.000.

Anahtar Kelimeler: PAI-1, Miyokard enfarktüsü, polimorfizm, diabetes mellitus, kardiyovasküler hastalıklar

Koagülasyon kaskadı, PAI-1 ve diabet arasındaki ilişki

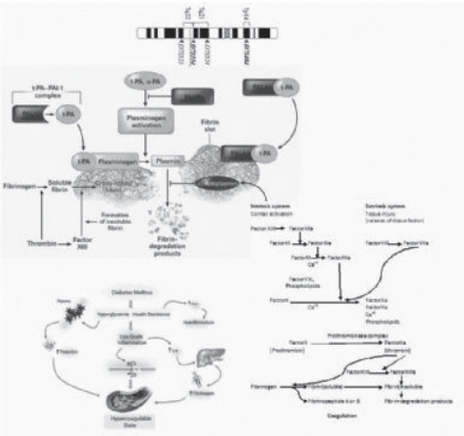

P-397 *[POSTER GERİ ÇEKİLMİŞTİR]*

P-398 [Multifaktöryel Hastalıklar]

Artmış Venöz Tromboz Riski Olan Faktör V leiden G1691A het, MTHFR C677T het, Beta fibrinojen G455A hom, PAI-Serpine 4G/4G Genotipli Hastanın Ani İşitme Kaybı Profilaktik Doz Aspirin ile Tedavi Olabilir mi?

Muhammer Özgür Çevik[1], Yasin Sarıkaya[2], Haydar Bağış[1]

[1]Adıyaman Üniversitesi Tıp Fakültesi Tıbbi Genetik Anabilim Dalı
[2]Adıyaman Üniversitesi Tıp Fakültesi Kulak Burun Boğaz Hastalıkları Anabilim Dalı

GİRİŞ VE AMAÇ: Idiyopatik ani işitme kaydı, kohlear veya retro kohlear orijinli, işitmenin aniden/sebebi belirlenemeyen şekilde kaybıdır. Tedavisi konusunda henüz tam bir konsensus sağlanmamıştır. Yirmi yaşındaki erkek hasta, ani işitme kaybı tanısıyla yedi yıl önce, Adıyaman Üniversitesi Eğitim ve Araştırma Hastanesi'nde tedavi edilmiş, işitmesi düzelmiş. Hastaya prednol (1mg/kg/gün) ve pirasetam ampül(i.v, 800mg/günx3 gün) başlanmış, hastanın işitmesi düzelince taburcu edilmiş. Hasta yedi yıl sonra, ani işitme kaybı atağıyla hastaneye yatırılmıştır.

YÖNTEM: Rutin KBB-takibi,RT-PCR,Genetik-danışmanlık

BULGULAR: Aynı terapi tekrar uygulanmıştır ancak bu sefer hasta yanıt vermemiştir. Hastaya pirasetam tablet verilerek taburcu edildi. Hastanın tedavisine üç ay devam edildi, ancak düzelme gözlemlenemedi. Hastanın otoimmün panelleri normaldi. Hasta, Tıbbi genetik Anabilim Dalına yönlendirildi. Tıbbi Genetik Anabilim Dalı'nda yapılan genetik danışmanlık seansında, hastanın aile ağacı çizildi ve hastanın ailesinde konjenital sağırlık olmadığı ancak üçüncü derece yakın akrabalarında genç yaşta serebrovasküler olay ve rekürren bilateral ani işitme kaybının mevcut olduğu öğrenildi. Bu yüzden, hastaya karyotip analizi ve serebrovasküler olay risk paneli, mutasyon anlizi istendi. Karyotipinin 46,XY yani normal olduğu saptandı. Daha sonra, hastanın venöz tromboz riskten en çok sorumlu tutulan polimorfizmleri incelendiğinde Faktör V leiden G1691A mutasyonunu heterozigot olarak taşıdığı, MTHFR C677T mutasyonunu heterozigot olarak taşıdığı, beta fibrinojen geni G455A mutasyonu homozigot olarak taşıdığı, aynı zamanda da PAI-Serpine geni 4G/4G mutasyonu taşıdığı anlaşıldı. Diğer polimorfizmlerde (Faktör XIII V34L, MTHFR A1298C, Faktör V H1299R, Protrombin G20210A)mutasyon- gözlemlenmedi.

TARTIŞMA VE SONUÇ: Bu haliyle hastada artmış venöz tromboz ve damar tıkanması riski mevcuttu.Hastaya günde tek doz bebek aspirini başlandı. Hastanın bir ay sonraki kontrolünde işitme testlerinin normale döndüğü, altı aylık takipte ise herhangi bir geri dönüşün yaşanmadığı görüldü. Literatür incelendiğinde kohleyayı besleyen,antero-inferior serebellar arterin labirentin dalının anastomozu olmayan son nokta arteri olmasından ötürü, hastanın kan hemodinamiğini, kan viskozitesini artıran bu mutasyonlarından dolayı damar tıkanmasına bağlı sağırlık geliştiği düşüncesindeyiz. Aspirin, aşırı dozlarda duyma kaybına yolaçmasına rağmen, damar profilaksisi dozlarında ani işitme kayıplarında bu genotipteki bireylerde tedavi edici olabilir.

Anahtar Kelimeler: İdiyopatik ani sesorinöronal işitme kaybu, trombofili,Faktör V leiden G1691A het, MTHFR C677T het, Beta fibrinojen G455A hom, PAI-Serpine 4G/4G genotipli

P-399 [Multifaktöryel Hastalıklar]

HLA Typing and Histopathologic Features of Patients with Clinical Celiac Disease: A Retrospective Study

Gülay Güleç Ceylan[1], Serra Kayaçetin[2]

[1]Yıldırım Beyazıt Üniversitesi Tıp Fakültesi Tıbbi Genetik Anabilim Dalı, Ankara
[2]Ankara Numune Eğitim ve Araştırma Hastanesi, Ankara

INTRODUCTION - OBJECTIVE: Celiac disease is the most common defect of nutrition intolerance. There is an increased sensitivity to the glutene. It is inherited multifactorial, because of this, genetic and enviromental factors are important in the evaluation. The existence of specific human leukocyte antigen alleles coding especially DQ2 and DQ8 are important at the diagnosis of celiac disease. In this study, it is aimed to determine human leukocyte antigens allel distribution for celiac disease in patients with chronic diarrhea, abdominal pain and similar symptomes.

METHOD: The prevalance of human leukocyte antigens of 40 patients applied to our laboratory were searched using polimerase chain reaction-sequence specific primer method. Marsh classification of the patients were also performed by a pathologist.

RESULTS: We determined human leukocyte antigens in 95% of the patients. The most common antigens were DQA1*0501 and DQB1*0201. The combination of DQA1*0501 and DRB1*04 was the least. According to Marsh classification, Grade 2 Marsh Type 4 hypoplastic was the most common type.

CONCLUSIONS: The human leukocyte antigen typing is helpful for the clinicians at the progression of the celiac disease and at the prediction of the tendency to the disease.

Keywords: celiac disease, HLA typing, genetics

Table 1: Number of patients according to HLA genotypes and Marsh classification

HLA Genotype	Number of patients	Grade II Marsh Type 3c, Destructive type	Grade II Marsh Type 3b, Destructive type	Grade II Marsh Type 4, Hypoplastic type	Grade II Marsh Type 2, Hyperplastic type	Grade I Marsh Type 1, Infiltrative type	Grade I Marsh Type 4, Hypoplastic type	Grade I Marsh Type 3b, Destructive type	Grade II Marsh Type 3a, Destructive type	Grade I Marsh Type 3c, Destructive type	Grade I Marsh Type 2, Hyperplastic type
DQA1 05-DQB1 02	21	3	4	5	3		1	1	2	2	
DQA1 05	5	1		3					1		
DQA1 05-DRB1 04	5	1		2					1		1
Negative	2			1			1				
DQA1 05-DQB1 02-DRB1 04	4	1		1		1		1			
DRB1 04	2	1	1								
DQB1 02	1			1							

P-400 [Multifaktöryel Hastalıklar]

Kardiyovaskuler Morbiditeye Sahip Hastaların Genetik Risk Faktörlerinin Analizi

Yazgı Ozger, Kanay Yararbas, Ezgi Sonuc, Gunay Karatas, Seda Kuru, Banu Cingilli, Ceren Tuncer, Munevver Burcu Cicekdal, Burcu Saglam Ada, Kivanc Bilecen, Ajlan Tukun

Düzen Laboratuvarlar Grubu

GİRİŞ VE AMAÇ: Halen günümüz dünyasının en başta gelen morbidite ve mortalite nedeni olan kardiyovaskuler hastalıklar, risklerin belirlenmesi ve bertaraf edilmesi için en yoğun araştırma konularından biridir. Günümüzde bir çok genetik risk faktörü bu multifaktoryel hastalıklarla ilişkilendirilmiştir. Bu genetik risk faktörlerinin bir çeşit haplotip özellik sergileyip sergilemediği de merak konusudur.

YÖNTEM: Onamı alınmış kalp damar morbiditesine sahip hastaların yapılan panel analizlerinde test edilen parametrelerin istatistiksel analizleri planlanmış ve birlikte bulunma sıklıkları, öne çıkan parametreler, en sık rastlananlar, heterozigot - homozigot ayrımları çalışılmıştır.

BULGULAR: Özellikle damar (tromboemboli, transient iskemik atak, stroke) ve kalp (iskemik myokard infarktları) morbiditesi ile test edilen parametrelerin ilişkileri ayrı ayrı anlam ifade etmektedir. Bu testlerin kliniğe göre ayrı planlanması, hem ekonomik hem de tıbbi çözümü daha efektif kılacaktır.

TARTIŞMA VE SONUÇ: Kalp damar hastalıklarında risklerin belirlenmesi, genetik danışma, yaşamplanlaması, aktivite, diyet hesabı gibi koruyucu önlemler alınması ve medikasyon kararı açısından önem arz etmektedir. Günümüz koşullarında etkili bir risk belirleme için hangi hastaya hangi parametrelerin test edileceği iyi değerlendirilmeli ve "kişiye özel" genetik danışma verilebilmelidir.

Anahtar Kelimeler: Kardiyovaskuler risk, Kişiye Özel Tıp, Profilaksi

P-401 [Multifaktöryel Hastalıklar]

Preoperatif Myokart Enfarktüsünde Plazminojen Aktivatör İnhibitör 1 (PAİ-1) Metilen Tetrahidrofolat Redüktaz (MTHFR) C677T ve A1298C Gen Polimorfizmleri

Kürşat Kargün[1], Sefa Şenol[2], Ali Bayram[1], Mehmet Uğur Es[3], Murat Kara[4], Berrin Ayaz Tüylü[5]

[1]Fırat Üniversitesi, Elazığ Sağlık Yüksek Okulu, Elazığ.
[2]Elazığ Eğitim ve Araştırma Hastanesi, Kalp ve Damar Cerrahi Kliniği, Elazığ.
[3]Özel Rentıp Hastanesi, Kalp ve Damar Cerrahi Kliniği, Bursa.
[4]Muğla Sıtkı Koçman Üniversitesi, Tıp Fakültesi, Dahili Tıp Bilimleri Bölümü, Tıbbi Genetik Anabilim Dalı, Muğla.
[5]Anadolu Üniversitesi, Fen Fakültesi, Biyoloji Bölümü, Moleküler Biyoloji Anabilim Dalı,Eskişehir.

GİRİŞ VE AMAÇ: Bu çalışmada, cerrahi öncesi st elevasyonlu myokart enfarktüsü geçiren coronary artery bypass graft kararı alınmış deney grubu ve coronary artery bypass graft operasyonu olan kontrol gruplarında Plazminojen aktivatör inhibitör 1 (PAİ-1), metilen tetrahidrofolat redüktaz (MTHFR) C677T ve A1298C gen polimorfizmleri yönünden karşılaştırılmıştır.

YÖNTEM: Çalışmaya, st elevasyonlu myokard enfarktüsü geçirmiş ve coronary artery bypass graft kararı alınmış 70 deney gurubu (48 erkek, 22 kadın; ort. yaş: 57,8 ± 8,9) ve coronary artery bypass graft operasyonu olan 70 kontrol grubu (51 erkek, 19 kadın; ort. yaş (56.6 ± 10,6) alınmıştır. Örneklerin, Plazminojen aktivatör inhibitör 1, metilen tetrahidrofolat redüktaz C677T ve A1298C gen polimorfizmleri, Real time Polimeraze Chain Reaction yöntemi ile saptanmıştır.

BULGULAR: Elde edilen sonuçlara göre; st elevasyonlu myokart enfarktüsü geçiren coronary artery bypass graft kararı alınmış deney grubu ile coronary artery bypass graft operasyonu olan kontrol grupların karşılaştırmalarında Plazminojen aktivatör inhibitör 1, metilen tetrahidrofolat redüktaz C677T ve A1298C gen polimorfizmleri ve allel frekansları arasında istatistiksel olarak anlamlı bir fark göstermemiştir ($p>0.05$).

TARTIŞMA VE SONUÇ: Bu çalışmamızda Plazminojen aktivatör inhibitör 1, metilen tetrahidrofolat redüktaz C677T ve A1298C gen polimorfizmlerinin coronary artery bypass graft planlanan hastalarda preop geçirilen st

elevasyonlu myokart enfarktüslerinde bir risk faktörü olarak ilişkisi olmadığı görüldü.

Anahtar Kelimeler: Plazminojen aktivatör inhibitör 1; Metilen tetrahidrofolat redüktaz; polimorfizm; coroner arter disease; myokart enfarktüsü

P-402 [Multifaktöryel Hastalıklar]

Koroner Arter Hastalarında Adiponektin ve Leptin Polimorfizmleri

Sefa Şenol[1], Murat Kara[2], Kürşat Kargün[3], Berrin Ayaz Tüylü[4], Ali Bayram[3]

[1]Elazığ Eğitim ve Araştırma Hastanesi, Kalp ve Damar Cerrahi Kliniği, Elazığ.
[2]Muğla Sıtkı Koçman Üniversitesi, Tıp Fakültesi, Dahili Tıp Bilimleri Bölümü, Tıbbi Genetik Anabilim Dalı, Muğla.
[3]Fırat Üniversitesi, Elazığ Sağlık Yüksek Okulu, Elazığ.
[4]Anadolu Üniversitesi, Fen Fakültesi, Biyoloji Bölümü, Moleküler Biyoloji Anabilim Dalı,Eskişehir.

GİRİŞ VE AMAÇ: Adiponektin ve leptin polimorfizmlerinin koroner arter hastalığı için bir risk faktörü olabileceği ileri sürülmektedir. Bu çalışmada, coronary artery bypass graft operasyon kararı alınmış koroner arter hastaları, koroner arter hastası olmayan kontrol grubu ile adiponektin ve leptin gen polimorfizmi yönünden karşılaştırılmıştır.

YÖNTEM: Çalışmaya, koroner arter hastalığı nedeniyle koroner arter baypass greft kararı alınmış 110 hasta (Deney grubu;78 erkek, 32 kadın; ort. yaş: 61.3 ± 7.8) ile koroner arter hastalığı olmayan 96 sağlıklı kişi (Kontrol grubu; 68 erkek, 28 kadın; ort. yaş (34.4 ± 8.3) alınmıştır.Çalışma grubu bireylerinden EDTA'lı tüplere 2-3 cc kan alınarak, DNA izolasyonları Tıbbi Genetik Laboratuvarında DNA izolasyon kiti (PureLink™ genomik DNA kitleri) kullanılarak yapılmıştır. İzole edilen DNA'lar, deney aşamasına kadar -20 derecede saklanmıştır. Genotipleme çalışmaları, ABI marka StepOne Plus model Real time PCR (Polimeraze Chain Reaction) cihazı ile gerçekleştirilmiştir.

BULGULAR: Elde edilen sonuçlara göre;deney grubunun adiponektinin rs2241766 gen polimorfizmi ve allel frekansı değerleri kontrol gurubuna göre düşük bulundu (p= 0.001). Leptinin rs7799039 gen polimorfizmi ve allel frekansı değerleri kontrol grubuna göre istatistiksel olarak anlamlı ölçüde yüksek olduğu bulunmuştur (p= 0.032). Adiponektinin rs1501299 ve leptin reseptörünün rs1137101'deki gen polimorfizmi ve allel frekansı değerleri deney grubu ile kontrol grubu arasında istatistiksel olarak anlamlı bir fark görülmedi (p>0.05).

TARTIŞMA VE SONUÇ: Adiponektinin rs2241766'da sahip olduğu gen polimorfizmlerinin CAD riskini azaltırken, leptinin rs7799039 gen polimorfizmi varlığının ise CAD riskini arttırdığı görüldü. Bu çalışmada adiponektin rs2241766 ve leptinin rs7799039 gen polimorfizmlerinin CAD'nin gelişmesi veya gelişmemesinde risk faktörü olarak değerlendirilebilinecegini ancak adiponektinin rs1501299 ve leptin reseptörünün rs1137101'deki gen polimorfizimleri CAD için risk faktörü olarak bulunmadı.

Anahtar Kelimeler: Coronary artery bypass graft, adiponektin, leptin, polimorfizim,

P-403 [Multifaktöryel Hastalıklar]

Coroner Arter Bypas Greft Hastalarında Endotelin-1 Gen Polimorfizmi

Sefa Şenol[1], Murat Kara[2], Kürşat Kargün[3], Berrin Ayaz Tüylü[4], Ali Bayram[3]

[1]Elazığ Eğitim ve Araştırma Hastanesi, Kalp ve Damar Cerrahi Kliniği, Elazığ.
[2]Muğla Sıtkı Koçman Üniversitesi, Tıp Fakültesi, Dahili Tıp Bilimleri Bölümü, Tıbbi Genetik Anabilim Dalı, Muğla.
[3]Fırat Üniversitesi, Elazığ Sağlık Yüksek Okulu, Elazığ.
[4]Anadolu Üniversitesi, Fen Fakültesi, Biyoloji Bölümü, Moleküler Biyoloji Anabilim Dalı,Eskişehir.

GİRİŞ VE AMAÇ: Bu çalışmada aterotrombotik süreçte rol aldığı düşünülen Endotelin-1'in st elevasyonlu myokart enfarktüsü geçiren ve myokart enfarktüsü öyküsü olmayan coronary artery bypass graft (CABG) operasyonu olan deney grupları ile koroner arterleri normal olan kontrol gruplarının birbirleri ile karşılaştırılması sonucu Endotelin-1'in (Lys198Asn ve rs10478694) polimorfizimlerinin etkinliğinin araştırılması hedeflenmiştir.

YÖNTEM: Çalışmaya st elevasyonlu myokard enfarktüsü öyküsü olmayıp CABG operasyonu olan (Group1) 100 deney grubu (71 erkek, 29 kadın; ort. yaş (58.2 ± 10.9) ve st elevasyonlu myokard enfarktüsü geçirmiş ve CABG operasyonu olan (Group2) 80 deney gurubu (61 erkek, 19 kadın; ort. yaş: 59.6 ± 9.3) ile koroner arter hastalığı olmayan (Group3) 80 sağlıklı kişi (60 erkek, 20 kadın; ort. yaş: 55.6 ± 10.6) alınmıştır. Çalışma grubu bireylerinden EDTA'lı tüplere 2-3 cc kan alınarak, DNA izolasyonları Tıbbi Genetik Laboratuvarında DNA izolasyon kiti (PureLink™ genomik DNA kitleri) kullanılarak yapılmıştır. İzole edilen DNA'lar, deney aşamasına kadar -20 derecede saklanmıştır. Genotipleme çalışmaları, ABI marka StepOne Plus model Real time PCR (Polimeraze Chain Reaction) cihazı ile gerçekleştirilmiştir.

BULGULAR: Çalışmaya alınan preoperativ myokard enfarktüsü öyküsü olmayan Group1 ve preoperativ st elevasyonlu myokard enfarktüsü geçiren Group2 deney gurupları ile Group3 kontrol gurupların birbirleriyle olan karşılaştırmaları sonucu Endotelin-1 gen polimorfizmleri arasında istatistiksel olarak anlamlı bir farka rastlanılmadı (p>0.05).

TARTIŞMA VE SONUÇ: Aterotrombotik süreçte rol aldığı düşünülen Endotelin-1 genin bu polimorfizmlerinin CABG hastalarında bir risk faktörü olarak düşünülmedi. Endotel-1'infarklı polimorfizimleriyle yapılacak çalışmalar faydalı olabilir.

Anahtar Kelimeler: Endotelin-1; gen polimorphismi; myokart enfarktüsü; coroner arter bypass graftleme.

11. ULUSAL

TIBBİ GENETİK KONGRESİ

24-27 Eylül 2014, İSTANBUL

YAZAR DİZİNİ

A

Abur, Ümmet *95, 144*
Acar, Aynur *55, 83, 113*
Acar, Deniz *128*
Acar, Hasan *19, 34, 35, 36, 39, 66, 68, 75, 105, 114*
Acar, Muradiye *29, 32, 36, 47, 133, 134*
Acay, Mehtap Beker *55*
Ada, Burcu Sağlam 45, *61, 121, 130, 139, 152, 170*
Adanur, Şenol *167*
Ada, Yasin *34, 154*
Adell, Gunnar *18*
Ağladıoğlu, Sebahat Yılmaz *67, 76*
Akalın, Hilal *34*
Akalın, İbrahim *91, 92, 93, 95, 121, 132, 153*
Akar, Ömer Salih *144*
Akarsu, Nurten *15*
Akbaş, Barış *104*
Akbaş, Etem *104*
Akci, Önder *169*
Akçay, Ahmet *142*
Akgüney, Yıldız *152*
Akgün, Lütfi *168*
Akın, Haluk *110*
Akın, Tuğba *55*
Akkafa, Feridun *46*
Akkoyunlu, Deniz Sünnetçi 80, *83, 112, 140, 142, 151*
Akkoyunlu, Ramis Ufuk *151*
Akkuş, Nejmiye *71*
Akman, Burcu *124*
Aksel, Özge *145*
Aksoy, Ayşe *49*
Aktümsek, Abdurrahman *38*
Akurut, Çisem *141*
Akyürek, Nesibe *73*
Alanay, Yasemin *85*
Alataş, Erkan *141*
Aldemir, Özgür *140, 155*
Alikaşifoğlu, Mehmet *118, 122*
Almış, Habip *57, 62, 91*
Alpaslan, Mediniye Karadag 95, *144*
Alp, Cemile Kedici *123*
Alp, Muhammed Yunus *161*
Alp, M. Yunus *28, 49, 50, 99, 100, 116, 118, 121, 123, 149*
Altaylı, Ertan *122*
Altın, Hakan *142*
Altıntaş, Derya *131*
Altundağ, Engin *144*
Altuntaş, Fevzi *31*
Araç, Eda *58, 59*
Arapi, Berk *165*
Aras, Beyhan Durak *139*
Aras, Nurcan *105, 106, 107, 109, 112*
Arda, Hatice *125*
Ardeniz, Ömür *74*
Arıcı, Mustafa *16*
Arıkan, Hüseyin *22*
Arıkan, Osman Kürşat *131*
Arısoy, Resul *145*
Arman, Ahmet *21, 85, 93, 95, 154, 155, 156, 161, 162*
Arman, Kaifee *32*
Arslan, Ahmet *27, 30, 31, 32, 42, 43, 46*
Arslan, Caner *165*
Artan, Sevilhan *39, 54, 111, 139*
Aslan, Gülçin Itırlı *90*
Aslan, Halil *110, 128*
Aslan, Hüseyin *54, 61, 63, 111, 128, 131, 139*
Aslan, Nursen *153*
Aşcı, Ramazan 143,*144*
Atalay, Deniz *94*
Ataman, Esra *96, 145*
Atan, Merve *161*
Ata, Pınar *85, 93, 95, 136*
Ateş, Esra Arslan *68, 86*
Atik, Mehmed M. *63*
Atik, Tahir *15, 66, 72, 76, 150*
Atila, Koray *30*
Atilgan, Remzi *134*
Atlı, Emine İkbal *68*
Atmaca, Enes *122*
Atmış, Bahriye *106*
Avcı, Aslıhan *48*
Avcı, Kamuran *103, 111, 113, 164*
Avcu, Ferit *26*
Avşar, Alaeddin *169*
Avşar, Melike *85, 93, 95, 144*
Ayaz, Akif *37, 62, 81, 128, 131*
Aycan, Zehra *65*
Aydın, Abdullah *46*
Aydın, Duygu *21, 46*
Aydın, Hatip *57, 58, 74, 84, 85, 86, 89, 92, 103, 104, 114, 115, 116, 142, 144*
Aydin, Duygu *130*
Aydin, Hatip *145*
Aydoğdu, İsmet *131*
Aygun, Birep Sadiye *20, 43, 168*
Ayhan, Yusuf İzzet *132*
Aykut, Ayça *15, 72, 110, 150*
Aymelek, Huri Sema *95, 144*
Aynacı, Fatma Sercan *106*
Aynacı, Sabri *54*
Ayna, Tülay Kılıçaslan *124*
Azzawri, Ali Ahmed *19*

B

Bağatır, Gülçin *100, 101, 102, 108, 117*
Bağcı, Gülseren 37, *62, 67, 74, 141, 163*
Bağış, Haydar *27, 48, 57, 62, 87, 88, 91, 104, 122, 124, 125, 134, 137, 169*
Bahsi, Taha *87*
Balakan, Ozan *46*
Balasar, Mine *55, 83, 113, 147*
Balasar, Özgür *147*
Balcı, Osman *106*
Balcı, Sibel Oğuzkan *39*
Balık, Ahmet *29, 30, 31, 41*
Bal, Merve Gülsen *48*
Balta, Burhan *135*
Barbaros, Gülşah Kutanis *123*
Bardakcı, Yeşim *143*
Bargıç, Gülnur *156*
Barış, Tuğba Arıcan *58,90*
Baspınar, Bunyamin *124*
Baspinar, Melike *134*
Başaran, Ahmet *83*
Başaran, Mustafa *83*
Başaran, Seher *98*
Başdemirci, Müşerref *111, 113*
Başmak, Hikmet *15*
Başoğlu, Fatma *76*
Batır, Muhammed Burak *40, 166*
Batur, Şebnem *82*
Bayazıt, Aysun Karabay *106*
Baydemir, Canan *39*
Baykal, Ahmet Tarik *25*
Baykal, Barış *122*
Bayoğlu, Burcu *165, 168*
Bayrak, Ayşegül *100, 101, 102, 108, 117*
Bayraktar, Emine *30*
Bayram, Ali *146, 147, 148, 150, 151, 170, 171*
Bayram, Fahri *165*
Bayram, Yavuz *15, 61, 63, 64, 76, 94, 128*
Bayturan, Özgür *166*
Bekalp, Irem *105*
Bekalp, Irem Fulya *106, 107, 109*
Bender, Onur *38*
Benlioğlu, Can *125*
Berdeli, Afig *126, 132, 153, 161*
Berhuni, Mustafa *125*
Besli, Gülser Esen *132*
Beşirli, Kazım *165*
Beştepe, Ahmet *168*
Bilecen, Kivanç *45, 121, 139,152, 170*
Bilgen, Büşra *46*
Bilgen, Türker *156*
Bilge, Nuray *152, 153*
Bilgili, Gökmen *112*
Bilgin, Aynur Uğur *37*
Bircan, Rıfat *133*
Bişgin, Atıl *18, 27 ,106, 123, 131*
Boduroğlu, Koray *82, 118, 122*
Bolat, Hilmi *66, 110*
Bora, Elçin *30, 96, 145*
Bora, Seymen *30*
Borazan, Ersin *29, 30, 31, 41, 43*
Borlu, Murat *166*
Boyacıoğlu, Seda Örenay *109, 113, 116, 138, 147, 150, 163, 167*
Bozdağ, Zehra *46*
Bozdoğan, Sevcan Tuğ *54, 61, 63, 128, 131*
Bozgeyik, İbrahim *27, 30, 162*
Bozkaya, Özlem Giray *30, 96, 145*
Boz, Özlem *67, 74, 76, 77, 81*
Bucak, İbrahim Hakan *48, 57, 62, 87, 91*
Burhanoğlu, Tülin *140*
Bükülmez, Ayşegül *52*
Büyükgebiz, Atilla *21*
Büyükhatipoğlu, Hakan *27*
Büyükkayhan, Derya *91*

C

Camcı, Celalettin *31, 41, 42, 43, 46*
Canatan, Duran *156*
Canatan, Halit *166*
Canbaz, Pelin *46, 130*
Canbek, Sezin *30, 54*
Candan, Cengiz *132*
Candan, Ferhan *160*

Caner, Vildan *163*
Cansız, Harun *164*
Cantürk, Kemal Murat *124, 125*
Cantürk, Zafer *25*
Cefle, Kıvanç *143*
Celayir, Fatih Mehmet *89*
Celik, Zerrin Yılmaz *34, 137, 143*
Cengiz, Beyhan *22, 38, 41, 42, 148*
Cengiz, Müjgan *165, 168*
Ceylan, Ahmet Cevdet *15, 118*
Ceylaner, Serdar *71, 100, 122, 140*
Ceylan, Gülay Güleç *73, 75, 157, 158, 159, 170*
Ceylan, Ramazan *38*
Cıngıllı, Banu *152*
Cicekdal, Munevver Burcu *170*
Cinaz, Peyami *66*
Cinbiş, Mine *62*
Cingilli, Banu *170*
Clark, Özden Altıok *93, 105, 114*
Cosgun, Erdal *139, 152*
Coşkun, Murat *153*
Coşkun, Nuriye *34*
Coşkunoğlu, Aysun *147, 150*
Coşkunpınar, Ender *108, 143*
Crossman, David *91*
Cura, Duygu Onur *96*

Ç

Çakır, Esra Deniz Papatya *86*
Çakı, Zerrin *147, 167*
Çakmak, Ecir Ali *31, 42, 43*
Çakmak, Hüseyin Altuğ *168*
Çalık, Volkan *154*
Çalışkan, Mürsel *28, 149, 161*
Çaltepe, Gönül *95*
Çam, Fethi Sırrı *17, 40, 109, 112, 113, 116, 126, 131, 138, 147,149, 150, 166*
Çankaya, Tuba Şule *164*
Çankaya, Tufan *145*
Çarman, Kürşat Bora *111*
Çavdarlı, Büşranur *28, 149, 161*
Çavdar, Tuba *164*
Çayan, Filiz *105*
Çay, Ceren *124*
Çayır, Atilla *80*
Çebi, Alper Han *59, 65, 69, 70, 71, 72, 77, 78*
Çefle, Kıvanç *67, 84, 100, 101, 102, 107, 108, 117*
Çelebi, Ahmet *73*
Çelenk, Fatih *38*
Çelik, Ayşe *38*
Çelik, Fatih *55*
Çelik, Fatma Seçer *34*
Çelik, Said *35, 36, 66, 105*
Çelik, Sevim Karakaş *79, 109*
Çelik, Velat *57, 91*
Çelik, Yalçın *107, 112*
Çelik, Zerrin Yılmaz *32*
Çetinalp, Şevki *15*
Çetinçelik, Ümran *92, 94*
Çetin, Elif Nihan *19*
Çetingök, Halil *107*
Çetin, Gökhan Ozan *67, 74, 75, 81*
Çetinkaya, Arda *122*
Çetinkaya, Bilge *135*
Çetinkaya, Ergün *21*
Çetinkaya, Selma *160*
Çetinkaya, Sümeyra *28*
Çetin, Ozan *37*
Çetin, Zafer *33, 93, 105, 114, 136*
Çevik, Cengiz *155*
Çevik, Muhammer Özgür 27, *28, 35, 47, 48, 57, 62, 71, 87, 88, 91, 104, 122, 124, 125, 127, 134, 137, 169*
Çınar, İlknur *28*
Çiçek, Salih *55, 73, 160*
Çiftçi, Evrim *39*
Çiftçi, Vildan *156*
Çiftdemir, Mert *60, 83*
Çiğdem, Sadık *36*
Çilek, Mehmet Zeynel *41, 42, 44, 45*
Çilingir, Oğuz *15, 39, 54, 111*
Çine, Naci *25, 33, 46, 80, 83, 112, 130, 140, 142, 151*
Çitli, Şenol *75, 142*
Çoban, Zehra Dilşad *26, 27, 122*
Çoğulu, Özgür *72, 74, 76, 110*
Çolak, Esra *109, 112, 113, 116, 138*
Çolak, Fatma Kurt *65, 110*
Çora, Tülin *34, 35, 36, 39, 75, 105, 114*
Çoşkun, Nuriye *154*
Çubuk, Pelin Özyavuz *139*
Çukurova, Zafer *107*

D

Dağlı, Hasan *32*
Dağ, Şeker *58*
Dal, Derya *159*
Darcan, Şükran *15*
Değirmenci, İrfan *129, 130*
Delibaş, Serpil *156*
Delil, Kenan *85, 93, 95, 136, 144*
Demir, Aylin Bican *150*
Demircan, Kadir *48, 166*
Demirci, Hüseyin *96, 132*
Demirci, Oya *145*
Demirel, Ayça *139*
Demir, Elif *162*
Demirel, İlkay *161*
Demirel, Mehmet *82, 118*
Demirel, Naciye *117*
Demirel, Saygın H. *28*
Demir, Esin *36*
Demir, Halide *122*
Demirkan, Bora *46*
Demirkol, Yasemin Kendir *94*
Demir, Korcan *90*
Demir, Nurhan *73*
Demir, Recep *152, 153*
Demiryürek, Şeniz *148*
Dereli, Tuğrul *68*
Deşer, Serkan Burç *165*
Deveci, Artuner *150*
Dilek, Fatma Nihal *66*
Dinçer, Ümit Deniz *127*
Dinçsoy, Firdevs *98*
Diri, Halit *165*
Dirik, Eray *87*
Dogan, Mustafa *97*
Doğan, Fatih *88*
Doğan, Haldun *155*
Doğan, Hasan *133*
Doğan, Muhammet Ensar *115*
Doğruoğlu, Buket *80, 83, 112, 140, 142, 151*
Doğu, Hilmi *37*
Dolanbay, Mehmet *135*
Dolaşık, İlhan *146*
Dön, Burak *101, 102, 107*
Dönmez, Hüseyin *39*
Durmaz, Asude *68, 74, 110*
Durmaz, Burak *59, 76, 110*
Dursun, Gül H. *28*
Duz, Mehmet Bugrahan *128*
Dündar, Bumin *21*
Dündar, Munis *110, 115, 154, 165*
Dündar, Sinan *133*
Dün, Munis *65*
Düzcan, Füsun *62, 67, 74, 75, 76, 77, 81, 141*
Düzkale, Neslihan *111*
Düz, Mehmet Buğrahan *96, 97*

E

Eciroğlu, Hamiyet *34*
Eker, Damla *17, 60, 68, 83*
Eker, Ebru Derici *112*
Ekici, Cemal *18*
Ekiz, Ali *110, 128*
Elaziz, Burçin *55*
Elçioğlu, Nursel *88, 94*
Elitok, Mustafa Semih *19*
Elmas, Ebru *50, 52*
Elmas, Levent *163*
Elmas, Muhsin *50, 52, 53, 54, 55, 56, 64, 65, 102, 103, 111*
Emiroğulları, Ömer Naci *127*
Emre, Ramazan *124, 125*
Erbilgin, Seda *153*
Erçal, Derya *30, 145*
Erdem, Gökçe *18*
Erdem, Haktan Bağış *77, 78, 79, 80*
Erdogdu, Emre *145*
Erdoğan, Abdullah *33*
Erdoğan, Murat *135*
Erdoğan, Müjgan Özdemir *52, 113, 164*
Erdoğan, Nazan Eras *104*
Erdoğan, Öznur *116, 138*
Erdöl, Şahin *129*
Eren, Alper *153*
Eren, Gülay *107*
Eren, Seda *80*
Ergin, Hacer *77*
Ergören, Mahmut Çerkez *16, 129*
Ergül, Yakup *59*
Ergün, Mehmet Ali *19, 41, 86, 108, 139*
Ergün, Sercan *25, 31, 32, 42*
Ergün, Sezen Güntekin *41*
Ergün, Tülin *88*
Erkal, Özgür *147*
Eroğlu, Onur *162*
Eroğlu, Seçil *42*
Erol, Deniz *70*

Erol, Nazmiye *15*
Erözenci, Ayşe *18*
Ersoy, Betül *113*
Ertam, İlgen *68*
Ertan, Merve *46, 130*
Ertan, Pelin *126*
Erturhan, Sakıp *30*
Erzaim, Nilüfer *161*
Erzurumluoğlu, Ebru *54, 111, 139*
Eser, Betül *135*
Eser, Metin *37, 89, 119*
Es, Mehmet Uğur *170*
Eşlik, Zeynep *27*
Etlik, Özdal *29, 58, 64, 90, 91, 133*
Everest, Elif *18, 160*
Eyerci, Nilnur *28, 149, 161*

F

Fenercioğlu, Elif *97, 98, 119*
Fermanlı, Orhan *26*
Fıstık, Tevhide *113*

G

Gambin, Tomasz *63, 76*
Geçkinli, Bilge *85, 93, 95, 114, 115, 116,136, 144*
Gedikbaşı, Asuman *67, 84, 107*
Genc, Metin *48*
Genç, Abdurrahman *168*
Gerik, Betül *116*
Gerik, Hamide Betül *17, 40, 112, 126, 131, 149*
Gevrenova, Reneta *38*
Geyikli, Esra *27, 38, 29, 162*
Gezdirici, Alper *59, 63, 73, 110, 128, 146*
Gibbs, Richard A. *15, 63, 76*
Gleeson, Joseph G *146*
Gormez, Zeliha *16*
Göğebakan, Bülent *27*
Gökalp, Mehmet Avni *46*
Gökben, Sarenur *150*
Gökçay, Ahmet *150*
Gökçe, Osman *145*
Göksu, Kamber *57, 58, 84, 85, 103, 104, 142*
Gökşen, Damla *15*
Göktaş, Emine *106*
Göktolga, Gülseren Erkoca *71*
Gönen, Gizem *74, 75*
Gönen, Gizem Akıncı *62*
Görgişen, Gökhan *33*
Görmez, Zeliha *25*
Görükmez, Orhan *74, 88, 89, 129*
Görükmez, Özlem *74, 88, 97, 99, 117, 129, 145, 148*
Gözalan, Ayşegül *157, 158, 159*
Grati, Francesca Romana *20*
Gribaldo, Laura *20*
Gulec, Elif Yilmaz *128*
Gumuslu, Saadet *27*
Guney, Ahmet Ilter *136*
Gungor, Burcu Bakir *16*
Gurkan, Sezin *121*
Güleç, Elif Yılmaz 59, *63, 73, 110, 146*
Güleçoğlu, Ayşe Nur *110*
Güleç, R. Derya *124*
Güler, İsmail *139*
Güler, Serhat *130*
Gülmez, Akgün *74*
Gülşen, Filiz *44, 45*
Gülşen, Mert Ruşen *26*
Gülten, Emine Tuna *117*
Gülten, Tuna *88, 97, 99, 135, 145, 148*
Gümüş, Evren *54*
Gümüş, Hakan *154*
Gümüşlü, Esen *33, 80, 83, 112, 140, 142, 151*
Gündüz, Abuzer *78, 79*
Gündüz, Esra *19, 21, 29, 32, 36, 38, 40, 45, 47, 133, 134*
Gündüz, Mehmet *19, 21, 29, 32, 36, 38, 40, 45, 47, 133, 134*
Güner, Mahmut *160*
Güneş, Hasan Veysi *129, 130*
Güneş, Meltem Cerrah *65, 110, 115*
Güneş, Sezgin *143*
Güney, Ahmet İlter *85, 93, 95, 144*
Güngör, Ayşe Nur Çakır *81, 141*
Güngör, Toprak H. *124*
Güran, Şefik *26, 27, 122*
Gürbüz, Burcu Çerçi *124*
Gürel, Arda *139*
Gürel, Ayşe *45*
Gürkan, Hakan *17, 46, 60, 68, 83*
Gürkan, Sezin *60, 139*
Gürses, Hacer Esra *40, 45*
Gürses, Serdar A *42, 162*
Gürses, Serdar Abidin *29, 41, 44, 45*
Gürsoy, Hüseyin *15*
Gürsoy, Semra *96*
Güvenç, Merve Saka *59*
Güven, Gülgün *119*
Güzel, Esra *44, 146*

H

Hakan, Nilay *159*
Hallıoğlu, Olgu *106, 107, 109*
Hamidi, Maiwand *26*
Hasan, Amer Abdullah *30*
Hassan, Rameez *16*
Hatipoğlu, Ömer Faruk *19, 36, 40, 45*
Haydaroğlu, Handan *39*
Haytoğlu, Süheyl *131*
Hazan, Filiz *90, 91*
Hekimler, Kuyaş *102, 103*
Hergüner, Bekir *91*
Hergünsel, Oya *107*
Hirohata, Satoshi *44, 45*
Hopkins, Baylor *94*

I

Işık, Nihal *155, 156*
Ittmann, Michael *164*
İçduygu, Fadime Mutlu *111*
İğci, Mehri *29, 30, 31, 148, 162*
İğci, Yusuf Ziya *27, 29, 31, 38, 162*
İkbal, Mevlit *65, 70, 71, 72, 77*
İlkay, Zeynep *80, 112, 140, 142*
İmirzalıoğlu, Necat *168*
İnallı, İzzet Yağız *154*
İnanç, Mustafa *22*
İseri, Sibel Ugur *16*

J

Jacksi, Mevan F. Sami *162*
Junusbekov, Yerik *165*

K

Kabaçam, Serkan *15*
Kaba, Metin *143*
Kadı, Melek *79*
Kadıoğlu, Ateş *143*
Kahraman, Çiğdem Yüce *76, 159, 164, 167*
Kahraman, Mustafa *167*
Kahveci, Hasan *76*
Kalander, Mehmet Emin *41*
Kalender, Mehmet 27, *42*
Kalkan, Batuhan Mert *152*
Kalkan, Rasime *87, 120*
Kankaya, Duygu *82*
Kanlıkama, Muzaffer *38*
Kaplan, M Burak *35, 36, 66, 105*
Kaplanoğlu, Mustafa *122, 137*
Kara, Bilge *151*
Karabulut, Halil Gürkan *18*
Karabulut, Muhammed *70*
Kara, Bülent *83, 151*
Karaca, Emin *15, 110, 150*
Karaca, Ender *15, 61, 63, 64, 76, 94, 128*
Karaca, İrfan *90*
Karaçorlu, Ömer Faruk *48, 57, 62, 87, 88, 91, 104, 125, 134, 137*
Karaer, Kadri *131, 155*
Karagin, Hatice Peren *137*
Karakoç, Gulbin Bingöl *131*
Karakök, Metin *30*
Karakuş, Savaş *58*
Karaküçük, Sarper *125*
Karaman, Ali *57, 58, 84, 85, 86, 92, 103, 104, 114, 115, 116, 142, 144, 145*
Karaman, Birsen *98, 136, 142*
Kara, Murat *134, 151, 170, 171*
Karaoğuz, Meral Yirmibeş *19, 108, 139*
Kara, Serdar *42*
Karataş, Günay *45, 130, 152, 170*
Karataş, Ömer Faruk *44, 98, 164*
Karatoprak, Serdar *78, 79*
Karaüzüm, Sibel Berker *93, 105*
Karçaaltıncaba, Deniz *19*
Kargi, Aysegul *27*
Kargi, Bülent *27*
Kargün, Kürşat *170, 171*
Kasakyan, Serdar *45, 121, 139*
Kasap, Elmas *163*
Kavala, Mukaddes *95*
Kavasoğlu, Ayşe Nur *59*
Kaya, Ayşem *168*
Kaya, Basri *160*
Kayaçetin, Serra *170*
Kaya, İlyas *153*
Kaya, Mehmet Güngör *127*
Kaya, Murat *67, 100, 101, 102, 107, 108*
Kayataş, Mansur *160*
Kayhan, Gülsüm *41, 66, 81, 108*

Kayır, Hakan *27, 122*
Kaymak, Ayşegül Öztürk *31*
Kayserili, Hülya *98*
Kebapçı, Medine Nur *129, 130*
Kendirci, Havva Nur *68*
Keni, Fatih Mehmet *79, 92, 94, 160*
Kerimoğlu, Ülkü *106*
Keser, İbrahim *156*
Kesim, Belgin Eroglu *121*
Keskin, Seda Eren *83, 112, 140, 142, 151*
Khailany, Rozhgar *30*
Kılıçarslan, Özgür *122*
Kılıç, İrfan *98*
Kınoglu, Kubilay *124*
Kırat, Emre *94, 96, 97, 98, 119*
Kıratlı, Sevil *44, 45*
Kırkbeş, Sevil *31, 32, 42, 43*
Kırmacı, Zekiye İpek *148*
Kırmızıbekmez, Heves *115*
Kırtaş, Emrecan *119*
Kızılkanat, Meral Karafistan *129*
Kiper, Pelin Özlem Şimşek *82, 118, 122*
Kiraz, Aslıhan *135*
Kişioğlu, Merve *132*
Kocak, Nadir *68*
Kocaoğlu, Canan *73*
Kocatürk, İdris *152*
Koçak, Nadir *35, 36, 39, 66, 75, 105, 114*
Koç, Mustafa Nihat *42*
Koçyiğit, Ali *77*
Koçyiğit, Aslı Özkızılcık *124*
Koç, Zeynep Bekar *74*
Kohl, Susanne *78*
Konca, Çapan *62*
Koparır, Asuman *96, 98*
Koparır, Erkan *94*
Korf, Bruce *91*
Korkmaz, Hüseyin Anıl *90*
Korkmaz, Mehmet *163, 167*
Korkmaz, Mehmet Fatih *79*
Korkmaz, Murat *32*
Korkusuz, Feza *127*
Korkusuz, Petek *127*
Koushyar, Sarah *43*
Köken, Gülengül Nadirgil *50*
Köken, Reşit *52, 53, 54*
Köksal, Binnur *160*
Köksal, İsmail Türker *105*
Köse, Ahmet *48, 57, 62*
Köse, Semir *145*
Kul, Seval *39*
Kumandaş, Sefer *150*
Kumru, Pınar *145*
Kuran, Gökhan *131*
Kurtçu, Kemal *59, 90, 91, 110, 121*
Kurt, Emin Emre *34, 157, 158, 159*
Kurt, Esin *168*
Kurtgöz, Serkan *52, 56, 111, 113*
Kurt, Hülyam *129, 130*
Kurtulgan, Hande Küçük *41, 58, 71, 119, 160*
Kuru, Seda *152, 170*
Kutlay, Nuket Yürür *18*
Kutluk, Günsel *63*
Küçükçongar, Aynur *74*
Küçük, Halime *111, 139*
Küçükkartallar, Tevfik *28*
Kürtüncü, Murat *148*
Kütük, Mehmet Serdar *135*

L

Lazarova, Irina *38*
Lehesjoki, Anna Elina *149*
Lupski, James R *15, 61, 63, 76, 94 ,128*

M

Mamadov, Elmar *136*
Mamur, Badel Arslan *105, 106, 107, 109, 112*
Marshall, Jan *92*
Melek, Engin *106*
Mendilcioğlu, İnanç *114, 136*
Meng, Wen Jian *18*
Mermer, Serdar *81*
Mertsoylu, Hüseyin *32*
Messiaen, Ludwine *93*
Mıhcı, Ercan *93*
Mutlu, Rahime Gül Yeşiltepe *115*
Müslümanoğlu, Ömer *125*

N

Nacarkahya, Gülper *32*
Nakanishi, Ryoko *28*
Nami, Babak *68*
Narlı, Nejat *106*
Nigiz, Büşra *130*
Nur, Banu *93, 114*
Nursal, Ayşe Feyda *39*

O

Ocak, Tarık *32, 133*
Ocak, Zeynep *29, 32, 58, 59, 64, 110, 133, 134*
Oğur, Gönül *95, 144*
Okumuş, Nurullah *69, 72, 100*
Olcaysu, Osman Okan *159*
Onay, Hüseyin *15, 57, 59, 66, 68, 72, 74, 81, 150*
Onganer, Pınar Uysal *43*
Onrat, Ersel *169*
Onrat, Serap Tutgun *169*
Onur, Ece *150*
Ozen, Mustafa *124, 164*
Ozen, Yasemin *83*
Ozger, Yazgı 45, *170*
Ozlem, Vesle *121*

Ö

Ökteş, Nermin *162*
Ölmez, Akgün *62*
Önal, Müge Gülcihan *166*
Önder, Hale *84*
Özardalı, Hasan İlyas *46*
Özateş, Neslihan Pınar *105, 106, 107, 109, 112*
Öz, Atilla *161*
Özbayer, Cansu *129, 130*
Özbek, Uğur 16, *148*
Özcan, Ayşegül *137*
Özcan, Eda *31*
Özcan, Esin *163*
Özdağ, Nermin *120*
Özdemir, B. Handan *32*
Özdemir, Ebru Marzioğlu *76, 79, 151, 152, 153, 159, 164, 167*
Özdemir, Gökhan *151, 152, 153*
Özdemir, Muhsin *111*
Özdemir, Öztürk *41, 81, 82, 120, 141, 160*
Özdemir, Sevda Yeşim *125*
Özel, Lütfi *152, 153*
Özel, Nurhayat *109, 112, 113, 138*
Özen, Abdulvahap *119*
Özen, Filiz *89, 119*
Özen, Mustafa *44, 94, 96, 97, 98, 119, 146*
Özen, Samim *15*
Özer, Buğra *96*
Özer, Işıl *92*
Özeş, Osman Nidai *33*
Özgen, Erol Can *160*
Özgen, Guyem *86*
Özger, Yazgı *130, 152*
Özkan, Bülent Aziz *54*
Özkan, Demet Tığlı *161*
Özkara, Esma *46*
Özkınay, Ferda *15, 59, 66, 68, 72, 76, 81, 120, 150*
Özkorucu, Birnur *17, 116, 126, 131*
Özköse, Burak *110*
Özkul, Yusuf *34, 65, 110, 125, 166*
Özlem, Vesle *139*
Özmen, Asuman *100, 101, 102, 108*
Öznur, Murat *36, 47*
Özol, Duygu *21*
Özsu, Elif *20, 51*
Öztan, Gözde *108, 143*
Öztomurcuk, Senem *31*
Öztop, Didem Behice *166*
Öztuzcu, Serdar *25, 27, 31, 32, 38, 42, 43, 46, 148*
Öztürk, Derya *107, 143*
Öztürk, Duygu *26*
Öztürk, Kuyaş Hekimler *111, 113, 168*
Öztürk, Şükrü *67, 84, 100, 101, 102, 107, 108, 117, 143*

P

Pala, Elif *29, 162*
Palanduz, Şükrü *67, 84, 100, 101, 102, 107, 108, 117, 143*
Parıltay, Erhan *110*
Pehlivan, Davut *15, 61, 63, 64, 76, 94, 128*
Pehlivan, Mustafa *39*
Pehlivanoğlu, Suray *33*
Pehlivan, Sacide *39*
Pekin, Oya *145*
Pektaş, Ayhan *50, 52*
Perçin, Emriye Ferda *41, 81, 87, 108*
Perçin, Ferda *86*
Perçin, Ferda Emriye *66*
Petik, Bülent *88*
Pınarlı, Ferda Alpaslan *28, 161, 149*
Pirim, İbrahim *124*
Polat, Mesut *145*
Poyrazoğlu, Hatice Gamze *150*

R

Randa, Nadide Cemre *96*
Rezvani, Aylin *133*
Rosti, Rasim Özgür *146*
Ruhi, Hatice Ilgın *18*

S

Saatçi, Çetin *65, 110*
Saat, Hanife *86*
Sabancı, Halime *39*
Safdar, Muhammad *32*
Sağıroğlu, Mahmut Şamil 16, *91, 132*
Sağlam, Halil *129*
Sağlam, Zühal Aydan *119*
Sağ, Şebnem Özemri *74, 88, 97, 99, 117, 129, 135, 145, 148*
Sahin, Feyzi *124*
Saitsu, Hirotomo *135*
Sakai, Toshiyuki *28*
Saklamaz, Ali *22*
Sakrak, Aysegul *121*
Sanhal, Cem *136*
Sapmaz, Ekrem *134*
Saraç, Aydan *96*
Saraç, Ömer Sinan *160*
Sarıdal, Merve *155, 156, 162*
Sarıdoğan, Kenan *83*
Sarı, İsmail *37*
Sarıkaya, Yasin *169*
Sarıkepe, Bilge *67, 74, 75, 141*
Savlı, Hakan *25, 33, 46, 80, 83, 112, 130, 140, 142, 151*
Saygılı, Füsun *22*
Saygı, Serap *150*
Sayıner, Hakan Sezgin *124*
Selçuki, Deniz *149*
Semerci, Cavidan Nur *62, 74, 75, 76, 81*
Serakıncı, Nedime *16, 87, 120, 129*
Serhatlı, Muge *25*
Serhatlıoğlu, Faruk *127*
Sertbaş, Ahmet *25*
Sertdemir, Nilüfer 46, *130, 151*
Seven, Mehmet *96, 97, 98, 119*
Sevim, Özgür *125*
Seyhan, Serhat *59, 69, 78, 84*
Sezer, Özlem *20, 51, 63*
Sılan, Fatma *41, 81, 82, 120, 141, 160*
Simsek, Hasan *136*
Skladny, Heyko *73*
Solak, Mustafa *50, 52, 56, 64, 113, 164*
Somuncu, M. Nihan *37, 140*
Sonuç, Ezgi *152, 170*
Sowa, Yoshihiro *28*
Soylar, Ramazan *90*
Soylemez, Mehmet Ali *136*
Soyöz, Mustafa *124*
Sönmez, Çiğdem *31*
Söylemez, Mehmet Ali *85, 93, 95, 144*
Söylemez, Zafer *102, 103, 111, 169*
Sözen, Ayşe *151*
Sözen, Mehmet Ali *168*
Sözeri, Betül *161*
Strauss, Ludwig G *27*
Suer, Ilknur *47*
Suer, İlknur *164*
Sukalo, Maja *51, 63*
Suner, Ali *29*
Sunguroglu, Asuman *48*
Sun, Xiao Feng *18*
Surgit, Önder *47*
Süner, Ali *42, 43*
Sünnetçi, Deniz *25*
Sütçü, Recep *166*

Ş

Şahin, Erkan *90*
Şahin, Feride İffet *32, 143*
Şahin, Hüseyin *47*
Şahin, İbrahim *77, 78, 79, 80*
Şahin, Murat *48, 57, 62*
Şahintürk, Serdar *88, 97, 99, 117, 135, 145, 148*
Şahnal, Cem *114*
Şehitoğlu, Elçin *148*
Şeker, Hüseyin *25*
Şen, Aşkın *70*
Şencan, Sevide *42, 43*
Şener, Elif Funda *127, 165, 166*
Şengöz, Seçil *109, 112, 113, 116, 138*
Şenköylü, Alpaslan *127*
Şen, Metin *41*
Şenol, Sefa *170, 171*
Şen, Tolga Altuğ *65*
Şık, Ebru *41*
Şimşek, Hasan *85, 93, 95, 144*
Şiroğlu, Can *154*

T

Tabak, Mehmet Selçuk *134*
Taheri, Serpil *125, 166*
Tahta, Evrim Gürhan *65*
Takagi, Koichi *28*
Tamer, Ali *32*
Tanrıverdi, Yasemin Anıl Eyüboğlu *62*
Taşcıoğlu, Nazife *34*
Taşdemir, Pelin *28, 55, 83, 113*
Taşdemir, Şener *77, 78, 79, 80, 164, 167*
Taşkıran, Ekim *122*
Taşkurt, Gülgez Neslihan *143*
Taştekin, Didem *19*
Tatar, Abdulgani *77, 78, 79, 80, 164, 167*
Tavukcu, Cemre *121*
Tayeb, Tayeb Sadiq *32*
Tayfun, Gülsen Akay *88*
Tekedereli, Ibrahim *78, 79*
Tekelioglu, Vildan *29*
Tekin, İsmihan Merve *15*
Tekin, Mehmet *62*
Tekmenüray, Aysel *19, 87*
Temel, Metin *42*
Temiz, Ebru *32, 162*
Tepeli, Emre *37, 67, 74, 75, 163*
Terzi, Evrim Suna Arıkan *164*
Terzi, Suna Arıkan *113*
Terzi, Yunus Kasım *34, 137, 143*
Topak, Ali *88, 97, 99, 117, 145, 148*
Topal, Harika *105, 106, 107, 112*
Toprak, Selami Koçak *34*
Tos, Tülay *49, 50, 59, 65, 69, 70, 71, 72, 73, 75, 77, 78, 84, 99, 100, 116, 118, 121, 123*
Tosumoğlu, Efsun *139*
Totur, İsmail *124*
Tozkır, Hilmi *17, 46, 60, 68, 83*
Tuğcu, Ali Ulaş *137*
Tukun, Ajlan *45, 121, 130, 139, 152, 170*
Tuncalı, Timur *18*
Tuncay, Ömer Levent *163*
Tuncer, Ceren *45, 130, 152, 170*
Tuncez, Ebru *55*
Tunçay, Aydın *127*
Turan, Caner *66*
Turanlı, Eda Tahir *18, 160*
Turğut, Mehmet *48, 57, 62, 87, 91*
Turhan, Bülent A. *28*
Turhan, Pınar *132*
Turkyilmaz, Ayberk *136*
Tükün, Fatma Ajlan *18*
Tümur, Çetin *93*
Türe, Mehmet *88, 97, 99, 117, 135, 145, 148*
Türk, Erdal *90*
Türk, Nilay Şen *163*
Türkyılmaz, Ayberk *85, 93, 95*
Tüylü, Berrin Ayaz *170, 171*
Tüzün, Erdem *148*

U

Ucar, Vasfiye Betul *68*
Uçur, Ali *100, 101, 102, 108, 117*
Uğurel, Elif *148*
Ulaşlı, Alper Murat *164*
Ulaşlı, Mustafa *29, 31, 42, 43*
Ulucan, Hakan *94, 96, 97, 98, 119, 128*
Uluçay, Safiye *17, 40, 112, 126, 131, 149, 166*
Uludağ, Abuzer *71*
Uludağ, Ahmet *22, 41, 120*
Ulu, Mustafa Onur *82*
Ulusal, Selma *17, 46, 60, 68, 83*
Ulutaş, Saffet *42*
Ulvi, Hızır *152, 153*
Urfalı, Mine *41, 81, 82, 120, 160*
Utine, Gülen Eda *82, 118, 122*
Uyar, Ceyda *44, 45*
Uyeturk, Uğur *29 ,134*
Uyguner, Oya Zehra *98*
Uyguner, Zehra Oya *147*
Uysal, Didem *81, 120*
Uytun, Merve Çıkılı *166*
Uz, Burak *146*
Uzunay, Nur Sena *26*

Ü

Üçok, Kağan *168*
Üçtepe, Eyyüp *19, 21*
Ülgenalp, Ayfer *30, 96*
Ünalp, Aycan *91*
Ünaltuna, Nihan Erginel *70*

V

Varnatopu, Beril *68*
Vatansever, Ülfet *60*
Velipaşaoğlu, Melih *139*
Vicdan, Arzu *18*

Volk, Alexander *79*
Vural, Ayse Eda *121*
Vural, Burçak *148*

Y

Yakut, Sezin *93, 114, 136*
Yakut, Tahsin *88, 97, 99, 117, 129, 135, 145, 148*
Yalçın, Arzu Didem *27*
Yalçın, Esin Akı *35*
Yalçın, İsmail *35*
Yalçıntepe, Sinem *61*
Yalçın, Yalım *73*
Yanarbaş, Kanay *60, 73*
Yanık, Filiz *137*
Yaralı, Oğuzhan *95, 164*
Yararbaş, Kanay *45, 60, 61, 65, 81, 121, 123, 130, 139, 152, 170*
Yaşar, Emine *79*
Yaykaşlı, Kürşat Oğuz *40*
Yazar, Metin *17*
Yazıcı, Fatih *122*
Yazıcı, Gülsüm *156*
Yenigün, Vildan Betül *19*
Yeşil, Gözde *130*
Yeşilırmak, Didem *51*
Yeşilyurt, Ahmet *28, 149, 161*
Yıldırım, Ayşen *111, 164*
Yıldırım, Hatice *167*
Yıldırım, Mahmut Selman *106, 111*
Yıldırım, Malik Ejder *58, 71, 160*
Yıldırım, M. Selman *37, 140*
Yıldırım, Mustafa *84*
Yıldırım, Nilgün *15*
Yıldırım, Özgür *154*
Yıldırım, Sema *132*
Yıldırım, Şiir *110*
Yıldızhan, Esra *34*
Yıldız, Kürşat *33*
Yıldız, Onur *81, 82, 120*
Yıldız, Saliha Handan *54, 102, 103, 111, 113, 164*
Yılmaz, Ayşegül *95*
Yılmaz, Elif Büşra *46, 130*
Yılmaz, Engin *99, 116*
Yılmazer, Mehmet *113*
Yılmaz, Fazilet *21*
Yılmaz, Mehmet *44, 164*
Yılmaz, Mustafa *131*
Yılmaz, Nafiye *143*
Yılmaz, Özlem *33*
Yılmaz, Sarenur B *91, 92, 93, 95, 121, 132*
Yılmaz, Seda Salman *44*
Yiğiter, Remzi *146, 147, 148, 150, 151*
Yiğitoğlu, Beyzanur *36*
Yiğitoğlu, M. Ramazan 45, *47*
Yilmaz, Mehmet *47*
Yokuş, Osman *117*
Yolal, Duygu *104, 105, 106, 107*
Yucesan, Emrah *16*
Yukselten, Yunus *48*
Yumrutaş, Önder *27, 29, 31, 35, 38, 41, 42, 134, 162*
Yücetürk, Ali Vefa *150*
Yücetürk, Betül *25, 96, 164*
Yüceyar, Hakan *163*
Yüksel, Adnan *97, 98*
Yüksel, Bayram *96, 132*
Yüksel, Deniz *77*
Yüksel, Hüsniye *168*
Yümlü, Kadir *64*
Yünce, Muharrem *44, 45*
Yüreğir, Özge Özalp *54, 61, 63, 128, 131*

Z

Zamani, Ayşe Gül *37, 106, 111, 140*
Zararsız, Gökmen *166*
Zengin, Gökhan *38*
Zengin, Özgür *90*
Zenker, Martin *51, 63*
Zeybek, Selcan *67, 74, 76, 77, 141*
Ziypak, Tevfik *167*
Zümrütbaş, Ali Ersin *163*