türkomurga

Prof. Dr. Kadir Kotil anısına

XIV. Uluslararası Türk Omurga Kongresi

"Yaşlanan Omurga"

25-28 MAYIS 2022

İzmir
Wyndham Grand İzmir

KONGRE KİTABI

www.spinecongress2022.com

İÇİNDEKİLER

Yönetim Kurulu 3

Kongre Düzenleme Kurulu 4

Bilimsel Program 5

Yılın Bildirileri 35

Sözlü Bildiri Özetleri 59

Poster Bildiri Özetleri 571

Tam Metinler 667

Destekleyen Kuruluşlar 764

İletişim 765

TÜRK OMURGA DERNEĞİ YÖNETİM KURULU

BAŞKAN
Dr. Erdal COŞKUN

2. BAŞKAN
Dr. Murat BEZER

ÖNCEKİ BAŞKAN
Dr. Ömer AKÇALI

SEKRETER
Dr. Serkan ŞİMŞEK

SAYMAN
Dr. Turgut AKGÜL

ÜYELER
Dr. Sedat DALBAYRAK
Dr. Fatih KESKİN
Dr. Ferhat HARMAN
Dr. Alihan DERİNCEK
Dr. Gökhan DEMİRKIRAN
Dr. Serkan ERKAN

KONGRE DÜZENLEME KURULU

KONGRE EŞ BAŞKANLARI

Dr. Ömer AKÇALI
Dr. Mehmet ZİLELİ
Dr. Kadir KOTİL

KONGRE SEKRETERLERİ

Dr. İsmail Safa SATOĞLU
Dr. Hasan Kamil SUCU
Dr. Alihan DERİNCEK
Dr. Ferhat HARMAN

SAYMAN

Dr. Turgut AKGÜL

KONGRE DÜZENLEME KURULU

Dr. Ömer AKÇALI
Dr. Turgut AKGÜL
Dr. Özkan ATEŞ
Dr. Murat BEZER
Dr. Erdal COŞKUN
Dr. Sedat DALBAYRAK
Dr. Gökhan DEMİRKIRAN
Dr. Alihan DERİNCEK
Dr. Serkan ERKAN
Dr. Ferhat HARMAN
Dr. Fatih KESKİN
Dr. Cumhur KILINÇER
Dr. Esat KITER
Dr. Kadir KOTİL
Dr. Çağatay ÖZTÜRK
Dr. Murat ÖZTÜRK
Dr. İsmail Safa SATOĞLU
Dr. Hasan Kamil SUCU
Dr. Alparslan ŞENKÖYLÜ
Dr. Serkan ŞİMŞEK
Dr. Mehmet TEZER
Dr. Onur YAMAN
Dr. Mehmet ZİLELİ

* Soyad alfabetik olarak sıralanmıştır.

Bilimsel Program



25 MAYIS 2022, ÇARŞAMBA — SALON 1

13.20-18.00	**AO SPINE KURSU**	
	SESSION 1	
13.20-13.30	Opening & Welcome	
13.30-14.30	**General principles** ***Moderators: Dr. Serdar Kahraman, Dr. Gökhan Demirkıran***	
13.30-13.45	Osteoporosis and bone metabolism	*Dr. Engin Çetin*
13.45-14.00	Epidemiology of osteoporotic vertebral fractures	*Dr. Erkin Sönmez*
14.00-14.15	Osteoporotic vertebral fractures in AS&DISH &metabolic disease	*Dr. Burak Akesen*
14.15-14.30	Discussion	*All Faculty*
	SESSION 2	
14.30-15.30	**Osteoporotic vertebral fractures** ***Moderators: Dr. Alpaslan Şenköylü, Dr. Serkan Şimşek***	
14.30-14.45	Radiologic parameters of osteoporotic vertebral fractures and risk analyses	*Dr. Gökhan Demirkıran*
14.45-15.00	Medical management of osteoporosis in patients with fracture	*Dr. Murat Songür*
15.00-15.15	Conservative management. How should we decide?	*Dr. Cumhur Kılınçer*
15.15-15.30	Discussion	*All Faculty*
15.30-15.45	Coffee Break	
	SESSION 3	
15.45-16.45	**Treatment of osteporotic vertebral fractures** ***Moderators: Dr. Metin Özalay, Dr. Cumhur Kılınçer***	
15.45-16.00	Classification of osteoporotic vertebral fractures	*Dr.Thomas Blattert*
16.00-16.15	Vertebral augmentation techniques. Is anyone superior?	*Dr. Serdar Kahraman*
16.15-16.30	Spinal Instrumentation in osteoporotic bone	*Dr. Thomas Blattert*
16.30-16.45	Discussion	*All Faculty*

25 MAYIS 2022, ÇARŞAMBA — SALON 1

SESSION 4

16.45-17.45	**Challenges in osteoporotic vertebral fractures** ***Moderators: Dr. Esat Kıter, Dr. Deniz Konya***	
16.45-17.00	Management of osteoporotic insufficiency fractures of sacrum	*Dr. Cumhur Öner*
17.15-17.30	Complications & revisions in surgical management of osteoporotic vertebral fractures	*Dr. Cumhur Öner*
17:30-18:00	Case discussions	*Dr. Esat Kıter, Dr. Deniz Konya*
18.00-18.20	**Açılış Konuşmaları**	
	Kongre Başkanı	*Dr. Ömer Akçalı*
	Kongre Başkanı	*Dr. Mehmet Zileli*
	TOD Başkanı	*Dr. Erdal Coşkun*

18.20-19.20	**YILIN BİLDİRİLERİ** ***Oturum Başkanları: Dr. Hasan Kamil Sucu, Dr. İ. Safa Satoğlu***
S001	Loads At Adjacent Segment Level Before And After Surgery – Combined Clinical And Simulation Study Of 205 Adult Spinal Deformity Patients *Caglar Yılgor*
S002	Behavior of ≥30º Upper Thoracic Curves After Thoracoscopic VBT for Main Thoracic Curves: A Matched Cohort Analysis *Caglar Yılgor*
S003	Axis (C2 Anatomy) and Mobilization of Vertebral Artery and C2 Pedicle Screw Placement In Cases of High Riding Vertebral Artery, Cadaveric Dissection *Ferhat Harman*
S004	Servikal Spondilotik Miyolopati Olgularinda Dekompresyon Ve Posterior Stabilizasyon Cerrahisi Sonrasi Posterior Longitudinal Ligament Ve Disk Kompleksinin Prospektif İncelenmesi *Ali Erhan Kayalar*
S005	Tamamlayıcı Görüntüleme Yöntemi: Rasterstereografinin Kullanılabilirliği ve Radyografi ile Validasyonu *Altug Yucekul*

25 MAYIS 2022, ÇARŞAMBA — SALON 1

S006 Adölesan İdiopatik Skolyoz Hastalarında Preoperatif Değerlendirme ve Postoperatif Korreksiyon Tahmininde Traksiyon, Yana Eğilme Ve Barfiks Radyografilerinin Karşılaştırılması
Sancar Alp Ovali

S007 İnterbody Füzyon Yapılan Seviyenin ya da Seviyelerin Post-op Erken Dönem Hemoglobin Değerlerine Etkisi
Osman Görkem Muratoğlu

S008 Osteoporotik kırıklarda perkütan vertebroplasti ile kifoz korreksiyonu mümkün mü? "Postural ogmentasyon"
Sedat Dalbayrak

S009 Tavşanlarda Deneysel Laminektomi Modelinde Lokal Vankomisinin İntradural-intravenöz Konsantrasyonu Ve Histopatolojik Etkilerinin Değerlendirilmesi
Javid Khalilov

26 MAYIS 2022, PERŞEMBE — SALON 1

09.00-10.00	**Açılış Konferansları**	
09.00-09.20	Açılış Konferansı 1: Yaşlanan omurgada spinal cerrahinin sorunları	*Dr. Mehmet Zileli*
09.20-09.40	Açılış Konferansı 2: Osteoporozda kırıkları önlemek mümkün mü?	*Dr. Ömer Akçalı*
09.40-10.00	Açılış Konferansı 3: Bel ağrısı tanı ve tedavi rehberi	*Dr. Ayşegül Ketenci*
10.00-10.20	Kahve Arası	
10.20-12.00	**PANEL 1: Osteoporotik Kırıklarda Sınıflama ve Tedavi (Kadir Kotil Oturumu)** ***Oturum Başkanları: Dr. Ali Arslantaş, Dr. Haluk Berk***	
10.20-10.35	Kadir Kotil'i anarken	*Dr. Ali Arslantaş*
10.35-10.50	Osteoporotik kırıkların güncel sınıflamaları	*Dr. Murat Öztürk*
10.50-11.05	Konservatif tedavi yaklaşımları	*Dr. Simin Hepgüler*
11.05-11.20	Nörolojik hasarlı kırıklara yaklaşım	*Dr. Metin Özalay*
11.20-11.35	Minimal invaziv yaklaşımlar	*Dr. Cumhur Kılınçer*
11.35-11.50	Açık cerrahiler ve sorunları	*Dr. Haluk Berk*
11.50-12.00	Tartışma	
12.00-13.00	Öğle Yemeği	
13.00-14.30	**PANEL 2: Servikal Spondilotik Miyelopati ve OPLL de Tedavi** ***Oturum Başkanları: Dr. Serkan Şimşek, Dr. Çağatay Öztürk***	
13.00-13.15	SSM ve OPLL de doğal süreç ve konservatif tedavi	*Dr. Nail Özdemir*
13.15-13.30	SSM de prognozu etkileyen klinik ve radyolojik faktörler	*Dr. Çağatay Öztürk*
13.30-13.45	SSM de cerrahi kararı etkileyen faktörler	*Dr. Serdar Kahraman*
13.45-14.00	OPLL de cerrahi teknikler	*Dr. Kemal Koç*
14.00-14.15	SSM ve OPLL de komplikasyon yönetimi	*Dr. Uygur Er*
14.15-14.30	Tartışma	
14.30-14.45	Ara	

26 MAYIS 2022, PERŞEMBE — SALON 1

14.45-16.15	**PANEL 4: Lomber Dar Kanalda Tedavi** ***Oturum Başkanları: Dr. Ali Fahir Özer, Dr. Esat Kıter***	
14.45-15.00	Lomber dar kanalda doğal süreç ve konservatif tedavi	*Dr. Kudret Türeyen*
15.00-15.15	Lomber dar kanalda cerrahi kararı etkileyen faktörler	*Dr. Erdal Coşkun*
15.15-15.30	Lomber dar kanalda minimal invaziv girişimler	*Dr. Alihan Derincek*
15.30-15.45	Lomber dar kanalda füzyon cerrahisi teknikleri	*Dr. Nurullah Ermiş*
15.45-16.00	Lomber dar kanalda non-füzyon teknikler çalışıyor mu?	*Dr. Ali Fahir Özer*
16.00-16.15	Tartışma	
16.15-16.30	Kahve Arası	
16.30-18.05	**Keynote Lectures 1** ***Moderators: Dr. Mehmet Zileli, Dr. Ömer Akçalı***	
16:30-16:50	Surgical strategies for elderly ankylosing spondylitis fractures: Pitfalls and solutions	*Bernhard Meyer*
16.50-17.00	Discussion	
17.00-17.20	Anterior interbody fusion: Innovation and you	*Thomas Blattert*
17.20-17.30	Discussion	
17.30-17.50	Burden of disease: Why is spine number 1?	*Cumhur Öner*
17.50-18.05	Discussion	

26 MAYIS 2022, PERŞEMBE — SALON 2

10.30-12.00 **Serbest Bildiri Oturumu 1**
Oturum Başkanları: Dr. Can Koşay, Dr. Onur Ulu

S010 A Novel Growth Modulation Scale to Predict Curve Behavior after Vertebral Body Tethering
Caglar Yilgor

S011 Bant ile Gerdirme Yöntemi (VBT) Disk ve Faset Eklem Dejenerasyonuna Sebep Olur Mu? En Az 2-yıl Takipli MRI Çalışması
Altug Yucekul

S012 Adölesan İdiyopatik Skolyozlu Hastalarda Posterior Spinal Füzyon ve Vertebra Cisim Gerdirme Cerrahisinin Sonuçlarının ve Yaşam Kalitesinin Değerlendirilmesi
Altug Yucekul

S013 Büyüyen Rod Tedavisinde Apikal Vertebra Pozisyonunun Etkisi : Klinik ve Sonlu Eleman Analizi
Gökay Dursun

S014 Torasik, Torakolumbar ve Çift Eğrilik Bant ile Gerdirme Cerrahisi Sonrası 2-5 Yıllık Solunum Fonksiyon Testi Sonuçları
Caglar Yilgor

S015 Gradual Correction of Scheuermann's Kyphosis by Using Growth Modulation: Preliminary Results of Flexible Posterior Vertebral Tethering.
Mehmet Aydoğan

S016 İdiopatik Dışı Etiyolojilere Bağlı Omurga Deformiteli Hastalarda Eşlik Eden Omurga Patolojilerin Sıklığı ve Tedavi Gereksinimin İncelenmesi
Salih Karaca

S017 Pulmonary Function in Idiopathic Scoliosis after Fusion and Non-Fusion Surgeries: A Matched Cohort Analysis
Caglar Yilgor

S018 Lenke Tip 5 Eğriliklerin Tedavisinde Anterior Vs Poster Yaklaşim: Yaşam Kalite Ölçekleri, Radyolojik Sonuçlar Ve Füzyon Distalindeki Segmentlerin Değerlendirilmesi (Mr Çalişmasi)-ortalama 13 Yil Takip
Ozcan Kaya

S019 Omurga Deformite Cerrahisinde Kullanılan Ultrasonik Kemik Kesicilerin Etkisi
Ahmet Çağrı Uyar

S020 Konjenital Sendromik Çocuklarla Adolesan İdiopatik Skolyoz Hastalarının Vertebra Operasyonlarında Perioperatif Morbiditeler Açısından Karşılaştırılması
Murat Korkmaz

26 MAYIS 2022, PERŞEMBE — SALON 2

S021	Is VBT Safe and Effective for ≥60º Main Thoracic Curves?: A Matched Cohort Analysis *Caglar Yilgor*	
S022	Adolesan İdiopatik Skolyozda Korsenin Apikal Vertebraya Etkisi *Alim Can Baymurat*	
S023	Torakoskopik Bant ile Gerdirme (VBT) Ameliyatının 5 ila 8 Yıllık Takip Sonuçları: Tek Cerraha Ait Deneyim *Ahmet Alanay*	
S024	Konjenital Kifoz Hastalarinda Cerrahi Sonuçlarin,yaşam Kalitesi Skorlari İle Sagital, spinopelvik Parametreler Üzerine Etkisi *Hakan Akgün*	
12.00-13.00	Öğle Yemeği	
13.00-14.30	**PANEL 3: Erişkin Spinal Deformiteler** ***Oturum Başkanları: Dr. Sedat Dalbayrak, Dr. Can Koşay***	
13.00-13.15	Normal erişkin spinal dizilimi nedir?	*Dr. Can Koşay*
13.15-13.30	Erişkin spinal deformitelerin sınıflaması	*Dr. Onur Yaman*
13.30-13.45	Erişkinde proksimal bileşke kifozu mu, hastalığı mı?	*Dr. Mehmet Tezer*
13.45-14.00	Cerrahi tedavide karar verme	*Dr. Alpaslan Şenköylü*
14.00-14.15	Erişkin deformitelerde osteotomiler	*Dr. Sedat Dalbayrak*
14.15-14.30	Tartışma	
14.30-14.45	Ara	
14.45-16.15	**Serbest Bildiri Oturumu 4** ***Oturum Başkanları: Dr. Fatih Keskin, Dr. Şükrü Çağlar***	
S055	Torako-lomber Spinal Metastazlarin Cerrahi Tedavisi: 23 Hastanin Ara Dönem Sonucu *Ülkün Ünlü Ünsal*	
S056	Adolesanlarda negativ sagittal balans. Bu bir patoloji mi? Normal olarak kabul edilmeli mi? *Suat Canbay*	
S057	Normal Basınçlı Hidrosefali ve Lumbosakral Kitle Birlikteliği Nedeniyle Karşılaşılan Tanısal Zorluklar *Berk Burak Berker*	

26 MAYIS 2022, PERŞEMBE — SALON 2

S058 Nüks Servikal Kordoma: Olgu Sunumu
Kıvanç Yangı

S059 Spinal Cerrahlar Tarafindan Unutulmamasi Gereken Radikülopati Sebebi; Zona Zoster
Bilal Aykaç Abdullah Küçükalp

S060 Vertebral Body Tethering Yapılan Frederich Ataksili Hastanın Operatif Yönetimi: Olgu Sunumu
Saltuk Buğra Güler

S061 Nöromuskuler Skolyoz Cerrahisi Sonrasında Nadir Gelişen Bir Komplikasyon; Paraspinal Desmoid Tümör
Muhammed Enes Karataş

S062 Sosyal Medyada Skolyoz Trendleri
Recep Dinçer

S063 Vertebra Tüberkülozunda Tek Aşama Debridman, Dekompresyon, Füzyon Ve Posterior Enstrümantasyon Sonuçlarımız
Ramazan Atiç

S064 Servikal Meningosel, Siringomiyeli, Sprengel Deformitesi Ve Kalıplanmış Bebek Sendromuna Eşlik Eden Atlas Arkinin Konjenital Aplazisi: Doğumsal Musküler Totikollis Olarak Gelen Bebek Olgusu
Cem Albay

S065 Metastatik Omurga Tümörlü Hastaya Yaklaşım: 122 Hasta Analizi
Usame Rakip

S066 Spinal Hibrid Sinir Kilifi Tümörleri- Vaka Sunumu
Göksal Günerhan

S067 Omurga tutulumu olan Multiple Miyelom olgularında omurga cerrahisinin etkisi; Klinik Tecrübemiz
Halil İbrahim Süner

S068 Atipik Lokasyonlarda Dejenere (Antik) Schwannomlar
Emin Cagil

S069 Erken başlangıçlı skolyozda yeni kayar vidalı kılavuzlu büyüme yapıları işe yarar mı? Vaka serisi, ön rapor.
Mehmet Fethi Ceylan

26 MAYIS 2022, PERŞEMBE — SALON 3

10.30-12.00 **Serbest Bildiri Oturumu 2**
Oturum Başkanları: Dr. İsmail Safa Satoğlu, Dr. Mete Karatay

S025 Anterior Servikal Diskektomi Ve Füzyon Cerrahisi Sonrası Disfaji – Sigara İlişkisi
Kaya Turan

S026 İki seviyeli servikal disk dejenerasyonu tedavisinde hibrid yöntem ile iki seviyeli anterior interbody füzyonun klinik ve radyolojik sonuçlarının karşılaştırılması
Hakan Koray Tosyalı

S027 SSMP Hastasında Yeni Bir Yöntem: Anterior Parsiyel Korpektomi Ve Plaklı Sistemle Rekonstrüksiyon
İsmail İştemen

S028 SSM de atlayarak korpektomi: 10 yılın üzerinde sonuçlar
Orkun Koban

S029 Servikal Laminoplastide Nadir Bir Komplikasyon; Teknik Nüans
Levent Aydın

S030 Servikal Spondilotik Myelopati Hastalarinin Tani Ve Takiplerinde Dinamik MRG'nin Yeri
Cumhur Kaan Yaltırık

S031 Servikal Füzyon İle İlgili Youtube'da Bulunan Videolar Hastalar İçin Güvenilir Midir?
Yunus Demirtaş

S032 Tek Seviye Servikal Disk Artroplasti Yapılan 32 Hastanın Klinik ve Radyolojik Sonuçlarının Retrospektif Olarak Değerlendirilmesi
Barış Erdoğan

S033 Anterior Servikal Diskektomi ve Füzyon Cerrahisi Yapılan Hastalarda İntraoperatif Metilprednisolon Toz Uygulamasının Ameliyat Sonrası Erken Dönem Disfaji Üzerine Etkisi
Mehmet Akif Aktaş

S034 Konjenital hemivertebra cerrahisinde eksiği tamamlayan kontruktif yaklaşım
Sedat Dalbayrak

S035 Ankilozan Spondilitin Eşlik Ettiği Servikal Travma Hastalarında Klinik Tecrübemiz
Mehmet Özer

S036 Omurga Cerrahisinde Korpektomi Sonrasi Kullanilan Titanyum Kafeslerin Yerleşiminin Biyomekanik Stabiliteye Etkisi: Sonlu Elemanlar Analizi
Osman Görkem Muratoğlu

26 MAYIS 2022, PERŞEMBE — SALON 3

S037 Non-spesifik Bel Ağrılı Hastalarda Alet Destekli Yumuşak Doku Mobilizasyonunun Ağrı Ve Özürlülüğe Etkisi
Aydın Sinan Apaydın

S038 Vertebra İnvazyonu Nedeniyle Rezeksiyon Uygulanan Küçük Hücreli Dişi Akciğer Kanseri Tanili Hastalarda Prognoz Üzerine Etkili Faktörler
Fatma Mutlu

S039 Servikal Radikülopatili Hastalarda Ağrı Ve Özürlülük Arasındaki İlişkinin İncelenmesi
Aydın Sinan Apaydın

S200 Orta servikal pedikül vidası yerleştirme için kademeli ve kontrollü elle delme tekniği; 471 ardışık vidadan oluşan bir vaka serisi
Hasan Kamil Sucu

13.00-14.30 Serbest Bildiri Oturumu 3
Oturum Başkanları: Dr. Mehmet Aydoğan, Dr. Özkan Tehli

S040 Nöromüsküler Skolyozlu Hastalarda Ambulasyonun İmplant Yetmezliğine Etkisi Var mıdır?
Mutlu Çobanoğlu

S041 Adölesan İdyopatik Skolyozda Torasik Hipokifoz/lordoz Hibrid Teknik İle İdeal Restorasyonu: Posterior Torasik Füzyon İle Torakolomber/lomber Vertebral Body Tethering Kombinasyonu
Ozcan Kaya

S042 Scheuermann Kifozunun Cerrahi Tedavisinde Proksimal Bileşke Kifozun Önlemek Amacıyla Proksimal Kancalarin Kullanılması
Alim Can Baymurat

S043 10 Yaşın Üzerindeki Konjenital Skolyoz Hastalarında Spinal Görünüş Anketi'nin Türkçe Versiyonunun Geçerlilik Ve Güvenirlik Çalışması
Alim Can Baymurat

S044 Vertebra Cismi Gerdirme'nin İlk Mezunları: İskeletsel Matüriteye Kadar Takip Edilen 16 Hastanın Sonuçları. Korreksiyonlar korunmuş mu? İmplantları çıkartmaya gerek var mı?
Tuna Pehlivanoğlu

S045 Manyetik Kontrollü Çubuk Cerrahisi Uygulanan Erken Başlangıçlı Skolyozlu Hastalarda Final Füzyon Cerrahisi
Osman Görkem Muratoğlu

26 MAYIS 2022, PERŞEMBE — SALON 3

S046	Adolesan İdiopatik Skolyozu Cerrahisinde İntraspinal Patolojilerin İntraoperatif Nöromonitor Verileri Üzerine Etkileri *Mert Kahraman Maraşlı*
S047	Selektif Torasik Füzyon Yapilan Ve Minimum 20 Yil Takibi Olan Adölesan İdyopatik Skolyoz Hastalarında Klinik, Radyolojik Ve Yaşam Kalite Ölçeklerinin Sonuçları: Füzyon Distalindeki Dejeneratif Değişikliklerin MRI İle Değerlendirilmesi *Ozcan Kaya*
S048	Scheuermann Kifozunun Cerrahi Tedavisinde Proksimal Bileşke Kifozun Önlemek Amacıyla Proksimal Kancaların Kullanılması *Alim Can Baymurat*
S049	Torasik Vertebral Body Tethering Sonrasında Distal Adding-on Paternlerinin Tanımlanması *Altug Yucekul*
S050	Scheuermann Kifozunda Posterior Enstrümantasyon Ve Füzyon Sonrasında Proksimal Ve Distal Bileşke Kifozunun Değerlendirilmesi *Murat Bakır*
S051	Lenke Tip 1 Eğriliklerde Aralıklı Pedikül Vidasi Uygulamasi Daha İyi Kifoz Restorasyonu Sağlar *Alim Can Baymurat*
S052	Prediction of Longitudinal Growth and Growth Modulation using Different Skeletal Maturity Staging Systems *Altug Yucekul*
S053	Nadir Genetik Sendromlara Eşlik Eden Omurga Anomalileri ve Çözümleri *Mehmet Çetinkaya*
S054	Skolyoz Cerrahisinde Bilateral Bi-level Erektör Spina Plan Blok : Igu Serisi *Adnan Yalçın Demirci*
14.30-14.45	Kahve Arası
14.45-16.15	**Workshop 1**
	VBT vetebral body tethering workshop — *Dr. Mehmet Aydoğan*

Tria Spine
Spine | Orthopedics

27 MAYIS 2022, CUMA — SALON 1

08.30-10.15	**PANEL 5: Lomber Disk Hernisi** ***Oturum Başkanları: Dr. Erdal Coşkun, Dr. Ali Şehirlioğlu***	
08.30-08.45	Lomber disklerin yaşamı ve doğal süreç	*Dr. Mustafa Çeliktaş*
08.45-09.00	Fizik Tedavi ve Rehabilitasyon yaklaşımı	*Dr. Elif Akalın*
09.00-09.15	Cerrahi endikasyonlar	*Dr. Ender Ofluoğlu*
09.15-09.30	Anulus koruyucu Minimal İnvaziv Girişimler	*Dr. Oğuz Karaeminoğulları*
09.30-09.45	Mikrodiskektomi, ne zaman enstruman?	*Dr. Bekir Yavuz Uçar*
09.45-10.00	Disk cerrahisi sonrası geçmeyen ağrı	*Dr. Salim Şentürk*
10.00-10.15	Tartışma	
10.15-10.30	Kahve Arası	
10.30-12.00	**PANEL 7: Lomber Dejeneratif Cerrahi Sonrası Geçmeyen Ağrı** ***Oturum Başkanları: Dr. Mahir Gülşen, Dr. Sait Naderi***	
10.30-10.45	Tanıdaki hatalar ağrının nedenidir	*Dr. Sait Naderi*
10.45-11.00	Ameliyat tekniğindeki hatalar ağrının nedenidir	*Dr. Ali Şehirlioğlu*
11.00-11.15	Ameliyat sonrası geçmeyen ağrı için tedavi seçenekleri	*Dr. Esat Kıter*
11.15-11.30	Dejeneratif omurga cerrahisinde revizyon nedenleri	*Dr. Ender Köktekir*
11.30-11.45	İmplant yetmezliğinde revizyon teknikleri	*Dr. Mahir Gülşen*
11.45-12.00	Tartışma	
12.00-13.00	Öğle Yemeği	
13.00-14.30	**PANEL 9: Pediatrik Deformitelere Yaklaşım** ***Oturum Başkanları: Dr. Kemal Koç, Dr. Azmi Hamzaoğlu***	
13.00-13.15	Bir spinal cerrahın çocuk omurgası konusunda bilmesi gerekenler	*Dr. Muharrem Yazıcı*
13.15-13.30	Pediatrik deformitelerde konservatif tedavi protokolleri	*Dr. Gökhan Demirkıran*
13.30-13.45	VBT felsefesi, uygulama teknikleri	*Dr. Ahmet Alanay*
13.45-14.00	Hibrid skolyoz cerrahisi umut veriyor mu?	*Dr. Azmi Hamzaoğlu*
14.00-14.15	Füzyon mu yoksa VBT cerrahisi mi daha rasyonel	*Dr. Akif Kaygusuz*
14.15-14.30	Tartışma	
14.30-14.45	Ara	

27 MAYIS 2022, CUMA — SALON 1

14.45-16.30	**PANEL 11: Spinal Cerrahide Komplikasyonların Yönetimi** ***Oturum Başkanları: Dr. Abdullah Merter, Dr. İlker Solmaz***	
14.45-15.00	Vaskuler yaralanma ve kanama yönetimi	*Dr. Turgut Akgül*
15.00-15.15	Nörolojik yaralanma	*Dr. Mesut Yılmaz*
15.15-15.30	Dural hasar	*Dr. Ahmet Gürhan Gürçay*
15.30-15.45	İmplant yetmezlikleri neden olur?	*Dr. Abdullah Merter*
15.45-16.00	Omurga cerrahisinde medikolegal sorunlar	*Dr. Erdem Özkara*
16.00-16.15	Spinal cerrahide işler yolunda gitmezse	*Dr. Murat Hancı*
16.15-16.30	Tartışma	
16.30-16.45	Kahve Arası	
16:45-18:15	**Keynote Lectures 2 Online Oturum** ***Moderators: Dr. Mehmet Zileli, Dr. Haluk Berk***	
16.45-17.00	Degenerative cervical myelopathy: A critical issue of the aging spine	*Dr. Michael George Fehlings*
17.00-17.05	Discussion	
17.05-17.20	Management of odontoid fractures in the elderly	*Dr. Alexander R. Vaccaro*
17.20-17.25	Discussion	
17.25-17.40	CSM and Deformity – Advanced Techniques	*Dr. Edward C. Benzel*
17.40-17.45	Discussion	
17.45-18.00	Evolving concepts in spinal instability	*Dr. Atul Goel*
18.00-18.15	Discussion	

27 MAYIS 2022, CUMA — SALON 2

08.30-10.15	**PANEL 6: Yaşlanan Omurga ve Kifoz** ***Oturum Başkanları: Dr. Yurdal Gezercan, Dr. Akif Albayrak***	
08.30-08.45	Yaşlanan omurgada sagital profil. Hangisi normal, hangisi anormal?	Dr. Çağlar Yılgör
08.45-09.00	Erişkinde Scheuermann kifozu: Kimi ameliyat edelim?	*Dr. Suat Canbay*
09.00-09.15	Adolesanda sagittal profil. Hangisi normal, hangisi anormal?	*Dr. Alparslan Şenel*
09.15-09.30	Adölesan kifozda düzeltme ve cerrahi teknikler	*Dr. Kıvanç Olguner*
09.30-09.45	Osteoporotik kırık sekeli kifoz: anterior cerrahi yaparım	*Dr. Akif Albayrak*
09.45-10.00	Osteoporotik kırık sekeli kifoz: posterior cerrahi yaparım	*Dr. Özkan Ateş*
10.00-10.15	Tartışma	
10.15-10.30	Kahve Arası	
10.30-12.00	**PANEL 8: Yaşlanan omurgada cerrahi zorluklar ve çözümler** ***Oturum Başkanları: Dr. Ufuk Talu, Dr. Ferhat Harman***	
10.30-10.45	Osteoporotik hastada spondilolistezis cerrahisi, zorluklar ve çözümler?	*Dr. Fatih Keskin*
10.45-11.00	Osteoporotik patlama kırığında cerrahi zorluklar	*Dr. Onur Ulu*
11.00-11.15	Parkinsonlu hastada dejeneratif omurga cerrahisi, zorluklar ve çözümler	*Dr. Zafer Orkun Toktaş*
11.15-11.30	Ankilozan spondilitli dejeneratif omurga cerrahisinde sorunlar ve çözümler	*Dr. Mehmet Aydoğan*
11.30-11.45	Romatoid Artritli deneratif omurgada cerrahi sorunlar ve çözümler	*Dr. Ufuk Talu*
11.45-12.00	Tartışma	
13.00-14.30	**PANEL 10: Omurga Dejeneratif Sorunlarında Perkütan Girişimlerin Yeri** ***Oturum Başkanları: Dr. Cumhur Kılınçer, Dr. Yetkin Söyüncü***	
13.00-13.15	Faset eklemi enjeksiyonları	*Dr. Vehbi Gülmen*
13.15-13.30	Kök bloğu	*Dr. Bilgehan Tosun*
13.30-13.45	Sakroiliak eklem enjeksiyonu	*Dr. Erkan İnanmaz*
13.45-14.00	Epidural kortikosteroid enjeksiyonu	*Dr. Meltem Uyar*
14.00-14.15	Disk içi enjeksiyonlar	*Dr. Mutlu Çobanoğlu*
14.15-14.30	Tartışma	

27 MAYIS 2022, CUMA — SALON 2

14.45-16.15 **Serbest Bildiri Oturumu 8**
Oturum Başkanları: Dr. Tahsin Erman, Dr. Mutlu Çobanoğlu

S114 Instagram ve Lomber Diskektomi Ameliyatı: Hastaların Sosyal Medyada Ameliyat Algılarının Değerlendirilmesi
Yiğit Kültür

S115 Lomber Disk Hernilerinde Reoperasyon: Klinik Tecrübemiz
Adem Doğan

S116 Gazla Dolu Psödokistler Disk Hernisini Taklit Eder mi?
Gürkan Berikol

S117 Full Endoskopik İnterlaminer Yöntemle Yapilan Lomber Disk Cerrahisinde Öğrenme Eğrisi Süreci
Özkan Çeliker

S118 Lomber Disk Hernisinde Erektil Disfonksiyon
Aykut Sezer

S119 Subaksiyel Bölgede Anterior Servikal Diskektomi Sonrası Kullanılan Tek Vidalı Plakların Füzyona Etkisi
Saltuk Buğra Tekin

S120 Lumbosakral transisyonel vertebra nonspesifik bel ağrısı yaparmı ?
Kaya TURAN

S121 Stabilizasyon Cerrahisi Sonrasında Vakum Fenomeni: Azalır mı? Artar mı?
Ali Erhan Kayalar

S122 Semptomatik Torasik Disk Herniasyonunda Posterior Cerrahi Tedavi
Osman Görkem Muratoğlu

S123 Sekestre Lomber Disk Hernilerinin Spontan Rezorpsiyonu
Hüseyin Berk Benek

S124 Anterior Servikal Spinal Cerrahi Sonrası Asemptomatik Rekürren Laringeal Sinir Felci: Tek Merkezli Prospektif Çalışma
Buse Sarıgül

S125 Perkütan transforaminal endoskopik diskektomi ögrenme eğrisi ilk 50 vakanın sonuçları
İnan Uzunoğlu

S126 Servikal Disk Hernisi Ameliyatlarında Kullanılan PEEK Kafeslerin Biyomekanik Açıdan Karşılaştırılması
Ali Erhan Kayalar

27 MAYIS 2022, CUMA — SALON 3

08.30-10.00	**Serbest Bildiri Oturumu 5** ***Oturum Başkanları: Dr. Uygur Er, Dr. Bilgehan Tosun***
S070	Omurga cerrahisinde cerrah tarafından yapılan preoperatif üç boyutlu çok düzlemli yeniden biçimlendirmenin cerrahın anksiyetesi üzerine etkileri *Kadir Abul*
S071	Ehlers-Danlos sendromlu ve ilerleyici kifoskolyozlu bir çocukta cerrahi tedavi, olgu sunumu *Mehmet Fethi Ceylan*
S072	Ayrık Omurilik Malformasyonu ve Kifozun Eşlik Ettiği Meningomiyelosel Olgusunun Cerrahi Yönetimi *Çağlar Türk*
S073	Selektif posterior cerrahi yapılan Lenke tip 5 adölesan idiopatik skolyoz hastalarında konveks rod derotasyonunun lomber lordoza etkisi *Fatih Dikici*
S074	Erken Başlangıçlı Skolyoz Tedavisinde Shilla Tekniği Omurga Büyümesini Arttırırken Tekrarlayan Cerrahileri Azaltabilir mi? *Mehmet Bülent Balioğlu*
S075	Konjenital Skolyoz vakasında L5 vertebrada foramen transversarium varyasyonu *Kadir Abul*
S076	Lomber Ais Hastalarinda Cerrahi Düzeltmenin Aortamezenterik Profil Üzerine Etkisinin Değerlendirilmesi *Sinan Erdoğan*
S077	Lenke 1 ve 2 AIS Hastalarında Alt Enstrümante Edilen Vertebra Seçimine Göre Distal Bileşke Açısının Analizi *Mert Kahraman Maraşlı*
S078	Erken Başlangıçlı Skolyoza Bağlı Omurga Deformitelerinde Tedavi Yaklaşımları *Mehmet Çetinkaya*
S079	Posterıor Skolyoz Cerrahisi Sonrası Hastalar Ne Zaman Günlük Aktivitelerine Ve Spora Döner? *Osman Görkem Muratoğlu*
S080	RETT Sendromlu Hastada Skolyoz Cerrahisi Sonrasi Akut Abdominal Kompartman Sendromu *Mesut Kılıç*
S081	Sadece Posterior Yaklaşımla Hemivertebra Rezeksiyonu: Minimum 5 Yıllık Takip Sonuçları *Kaya Turan*

27 MAYIS 2022, CUMA — SALON 3

S082 Torasik Hiperkifoz Cerrahisinde Distal Füzyon Seviyesi Seçiminin Distal Bileşke Açısına Etkisi
Mert Kahraman Maraşlı

S083 Uzayan Rodlar ile Tedavi Edilmiş Erken Başlangıçlı Skolyoz Hastalarında Omurga Düzgünlüğü Ruh Sağlığı ile Ilişkili midir? Mezun Olmuş Hastalarda Psikolojik Değerlendirme
Barlas Göker

S084 Yeni Shilla benzeri kayan pedikül vidası
Mehmet Fethi Ceylan

10.30-12.00 Serbest Bildiri Oturumu 6
Oturum Başkanları: Dr. Hakan Karabağlı, Dr. Serdar Akalın

S085 Uzamış Spinal Cerrahide Cerrahi Alanın Tekrar Örtümünün Kontaminasyona Etkisi Var mı?
Kaya Turan

S086 Omurga tümörlerinde alkol ile ablasyon
Nail Özdemir

S087 Akut Nörolojik Defisit ile Prezente Spinal Kitle Olgusu
Abdurrahman Aycan

S088 Pediatrik Çağda C2 Kitle Eksizyonu Cerrahisi Sırasında Gelişen Katastrofik Komplikasyon ve Yönetimi
Abdurrahim Taş

S089 İmplantlı Spinal Cerrahi Sonrası Cerrahi Alan Enfeksiyonlarının Önlenmesinde Vankomisin Tozunun Profilaktik Uygulanmasının Etkinliği
Kadir Oktay

S090 Ewing sarkoma bağlı iliak kanat rezeksiyonu sonrası spino-pelvik tespit: Bir olgu sunumu
Hüseyin Sina Coşkun

S091 Omurgada Tekrarlayan Kist Hidatik Olgusu
Gürhan Tükel

S092 Ventral İntradural-Ekstramedüller Servikal Meningiomların Mikrocerrahi Tedavisi: Teknik Hususlar ve Sonuçlar
Murat Zaimoglu

S093 Omurilik Epandimomlarında Cerrahi Çıkarımın Tedavi ve Sağkalıma Etkisi Olumludur
Ali Dalgıç

27 MAYIS 2022, CUMA — SALON 3

S094 Vertebra Cerrahileri Sonrası Oluşan Cerrahi Alan Problemlerinin Sıklığının Ve Sağaltımında Kullanılan Vac Tedavisinin Etkinliğinin İncelenmesi. Retrospektif Klinik Çalışma
Muhammed Enes Karataş

S095 Metisilin Dirençli {Staphylococcus Aureus} (MRSA) Etkeni Kullanılarak Ratlarda Oluşturulan Spondilodiskit Modelinde Bakteriyofaj Ve Antibiyotik Tedavilerinin Etkinliklerinin Değerlendirilmesi
Mutlu Çobanoğlu

S096 Spinal Schwannomların Cerrahi Rezeksiyonu: 100 Olgudaki Klinik Deneyimimiz
Furkan Avcı

S097 C2 Soliter Plazmositom Kaynaklı Fraktür (Olgu Sunumu)
Ulaş Gökdeniz

S098 Torakal Veya Lomber Pott Hastalarında Sadece Posterior Cerrahi Tedavi Ve Sonuçları
Mustafa Kaya

12.00-13.00 Öğle Yemeği

13.00-14.30 Serbest Bildiri Oturumu 7
Oturum Başkanları: Dr. Serdar Akalın, Dr. Ahmet Öğrenci

S094 Investigation Of The Frequency Of Surgical Site Problems Occuring After Vertebra Surgery And The Efficiency Of Vac Therapy Used In Their Treatment. Retrospective Clinical Study
Muhammed Enes Karataş

S099 Lomber Spinal Stenozun Cerrahi Tedavisinde Komplikasyonlar ve Nedenlerinin Değerlendirilmesi
Alikemal Yazıcı

S100 Geriatrik Hastalarda Lomber Spinal Stenozun Cerrahi Tedavisinde Unilateral Yaklaşımla Bilateral Dekompresyonun Yeri
Furkan Avcı

S101 Klinik Kullanımda 3 Boyutlu Yazıcı Navigasyon Şablonu Başarı Oranının Değerlendirilmesi
Özgür Demir

S102 Lomber Spinal Stabilizasyonu Takiben Gelişen Postoperatif Aku Ağrının Tedavisinde Preoperatif Gabapentinoid Kullanılması
Alp Karaaslan

S103 Perkütan Kifoplasti Operasyonlarındaki Sement Kaçaklarının Retrospektif Analizi
Ali Akar

S104 Yaşlanan Omurgada Ortaya Çıkan Faset Ağrısına , Tekrarlayan Radyofrekans Termokoagülasyonun Etkinliği
Balkan Şahin

27 MAYIS 2022, CUMA — SALON 3

S105 Tek Seviye Lomber Kanal Darlığı Tedavisinde Unilateral Biportal Endoskopi ve Tubuler Microendoskopi Karşılaştırması
Kadri Yıldız

S106 Yaşlılarda Torakolomber Vertebra Çökme Kırıklarının Tedavisinde Noninvazif Perkütan Kifoplasti Yaşam Kalitesini Ve Radyolojik İndeksleri Nasıl Etkiler ?
Çağrı Karabulut

S107 Lomber Stenoz Operasyonu Sonrasi Bos Kaçağı Yönetimi
Ali Murat Başak

S108 Lomber spinal stenoz tedavisinde lomber spinal epidural steroid enjeksiyonunun etkisi
Murat Bakır

S109 Kronik Koksidini Tedavisinde Rektal Manuplasyona Ek Olarak Perikoksigeal Lokal Steroid Enjeksiyonu Ve İmpar Gangliyon Blokajı Yöntemlerinin Karşılaştırılması
Mehmet Akif Çaçan

S110 Posterior Torakolomber Stabilizasyonda Yüksek Devirli Drill Kullanarak Poliaksiyel Transpediküler Vida Uygulaması
Aykut Sezer

S111 Lomber dar kanal stenozu olan hastalarda TGFβ/Smad sinyal yolunun ana düzenleyicisi; SnoN
Emre Delen

S112 Üç farklı Endoskopik Tekniğin Spinal Stenoz Dekompresyonunda Radyolojik ve Klinik Açıdan Kıyaslanması
Abdullah Merter

S113 Tek Seviye Osteoporotik Vertebral Çökme Kırıklarında Unilateral ve Bilateral Balon Kifoplastinin Karşılaştırılması
Bilal Ertuğrul

14.45-16.15 Workshop 2

Osteoprotik omurgada fiksasyon stratejileri — *Dr. Alpaslan Şenköylü*

Tria Spine
Spine | Orthopedics

28 MAYIS 2022, CUMARTESİ — SALON 1

08.30-10.00	**PANEL 12: Servikal Omurga ve Omurilik Yaralanmaları** ***Oturum Başkanları: Dr. Erkan Kaptanoğlu, Dr. Cüneyt Şar***	
08.30-08.45	Servikal Omurga yaralanmalarında ilk yardım, transport ve acil servis yönetimi	*Dr. Ömer Erşen*
08.45-09.00	Servikal kırıklarda sınıflama ve klinik değerlendirme	*Dr. Ali Dalgıç*
09.00-09.15	Oksiput-C1-C2 kırıklarına yaklaşım ve tedavi	*Dr. Serkan Şimşek*
09.15-09.30	Subaksiyel servikal kırıklara yaklaşım ve tedavi	*Dr. Cüneyt Şar*
09.30-09.45	Omurilik yaralanmalarında rejeneratif tedavilerin yeri	*Dr. Erkan Kaptanoğlu*
09.45-10.00	Tartışma	
10.00-10.30	Kahve Arası	
10.30-12.00	**Panel 14: Torakolomber ve Lomber Kırıklar** ***Oturum Başkanları: Dr. Ali Dalgıç, Dr. Alihan Derincek***	
10.30-10.45	TL kırıklarda güncel sınıflamaların karşılaştırması	*Dr. İ. Safa Satoğlu*
10.45-11.00	Konservatif tedavi: hangi kırığa ve nasıl?	*Dr. Şeref Doğan*
11.00-11.15	TL kırıklarda füzyon cerrahisi	*Dr. Yetkin Söyüncü*
11.15-11.30	TL kırıklarda non-füzyon cerrahi	*Dr. Tunç Öktenoğlu*
11.30-11.45	Torakolomber omurilik yaralanmasında rehabilitasyon	*Dr. Aliye Tosun*
11.45-12.00	Tartışma	
12.00-13.00	Öğle Yemeği	
13.00-14.30	**Panel 15: Metastatik Omurga Tümörleri** ***Oturum Başkanları: Dr. Ali Öner, Dr. Ahmet Dağtekin***	
13.00-13.15	Omurga metastatik tümörlerinin genel özellikleri	*Dr. Serkan Erkan*
13.15-13.30	Metastaz biyolojisi ve moleküler biyolojik tanı	*Dr. Ahmet Dağtekin*
13.30-13.45	Metastatik tümörlerde medikal onkolojik tedaviler	*Dr. Ulus Ali Şanlı*
13.45-14.00	Metastatik tümörlerde radyocerrahinin yeri	*Dr. Sait Şirin*
14.00-14.15	Metastatik tümörlerde instabilite ne zaman olur?	*Dr. Tahsin Erman*
14.15-14.30	Metastatik tümörlerde cerrahi ne zaman ve nasıl?	*Dr. Deniz Kargın*
14.30	Kapanış	

28 MAYIS 2022, CUMARTESİ — SALON 2

08.30-10.00	**PANEL 13: Spondilolistezis** ***Oturum Başkanları: Dr. Ahmet Hilmi Kaya, Dr. Hacı Mustafa Özdemir***	
08.30-08.45	Etyoloji, patologenez ve doğal seyir	*Dr. Murat Şakir Ekşi*
08.45-09.00	İstmik spondilolistezis, ben nasıl yaparım	*Dr. Meriç Enercan*
09.00-09.15	Dejeneratif spondilolistezis, ben nasıl yaparım	*Dr. Murat Altaş*
09.15-09.30	Yüksek dereceli spondilolistezis , ben nasıl yaparım	*Dr. Fatih Dikici*
09.30-09.45	Spondilolistezis cerrahisinde komplikasyonlar ve yönetimi	*Dr. H. Mustafa Özdemir*
09.45-10.00	Tartışma	
10.00-10.30	Kahve Arası	
10.30-12.00	**Serbest Bildiri Oturumu 10** ***Oturum Başkanları: Dr. Erkan Kaptanoğlu, Dr. Gökhan Demirkıran***	
S140	Lomber Spinal Füzyon Cerrahisi Uygulanan Hastalarda 3 Ayrı Postoperatif Analjezi Yönteminin Karşılaştırılması *Saltuk Buğra Güler*	
S141	İntradiskal Vakum Fenomeni ve Spinal Dejenerasyon: 219 Hastanın Kesitsel Analizi *Murat Şakir Ekşi*	
S142	Omurga Osteoartritinde Faset Eklem Artrozu ve Multifidus Kası Yağlı Atrofisi İlişkisi *Yiğit Kültür*	
S143	Posterior Torakolomber Stabilizasyonda Komşu Segmente Yaklaşım *Şahin Kırmızıgöz*	
S144	Mo-fi-disc: Bel ağrısı olan hastaları asemptomatik bireylerden radyolojik olarak ayırt edebilmede kullanışlı bir araç *Murat Şakir Ekşi*	
S145	Diş Hekimlerinde Çalışma Postürü ile Omurga Postüral Yapısı, Mobilitesi ve Dayanıklılığı Arasındaki İlişkinin İncelenmesi *Merve Keskin*	
S146	Peek Rod Kullanılan Enstrümantasyon Sistemlerinin Lumbar Spinal Stenoz Olgularında İntervertebral Disk Dejenerasyon Sürecine Olan Etkisinin, Rijit Sistemler İle Karşılaştırılmalı Olarak Değerlendirilmesi *Numan Karaarslan*	

28 MAYIS 2022, CUMARTESİ — SALON 2

S147 Orta Ve İleri Yaşlı Kadınların Omurga Yapı Ve Mobilitesinin Karşılaştırılması
Hilal Uzunlar

S148 Lumbosakral Omurganın Çok Seviyeli Dejenerasyonun Hibrit Sistemle Tedavisinin Orta Dönem Sonuçları
Özgür Başal

S149 Dorsaljisi olan hastalarda kayropraktik manipülasyonun ağrıyı gidermede anlık olarak etkisi var mı?
Yiğit Kültür

S150 Kronik Bel Ağrisinda, Lomber Omurgadaki Dejeneratif Değişiklikler Ve Kan Enflamasyon Parametreleri Arasindaki İlişki
Gürkan Berikol

S151 Transfemoral Amputelerde Thoroco Lumbal Fasya Kinezyolojik Bantlamasinin Doku Özellikleri Ve Bel Ağrısı Üzerine Akut Etkisi
Zehra Akpınar

S152 Chiari Tip 1 Malformasyonu İçin Dekompresyon Sonrasi Geçmeyen Siringomyelinin Tedavisi: Siringosubaraknoid Şant
Levent Aydın

S153 Subkütan Yağ Endeksi: Lomber Omurga Çalişmalari İçin Güvenilir Bir Araç
Gürkan Berikol

S154 Dejeneratif Spondilolistezis Nedeniyle Elektif Spinal Cerrahi Uygulanan Hastaların En Az 2 Yılllık Takipleri Sonucunda Ortaya Çıkan Sonuçlarının Değerlendirilmesi: 63 Olgu
Sait Kayhan

28 MAYIS 2022, CUMARTESİ — SALON 2

13.00-14.30 **Serbest Bildiri Oturumu 12**
Oturum Başkanları: Meriç Enercan, Hasan Kamil Sucu

S170 Faset eklem enjeksiyonlarında klinik başarıyı öngörmek için önemli bir radyolojik parametre: Pelvik İnsidans
Orhun Çelik

S171 Spinal İnstabilite Cerrahisinde Faset Eklem Vidasi Uygulaması
Aykut Sezer

S172 Omurga dejenerasyonu hangi hızda gerçekleşir?: Yaşlanma paradigması
Feryal Bastacı

S173 {Covid-19 Pandemisi Karantina-Kısıtlama Dönemindeki Hareket Kısıtlılığının, Dejeneratif Disk Hastalığı Tedavisinde, Servikal Disk Protezi Uygulaması Sonrası Gelişen Spontan Füzyon Üzerine Etkisi} Klinik Çalışmamızın Erken Sonuçları
Engin Yücel

S174 Faset Eklem Oryantasyonu/tropizm Ve Lomber İntervertebral Disk Dejenerasyonu Arasındaki İlişki
Levent Aydın

S175 Koyun Omurga Modelinde Yeni Bir İnterbody Füzyon İmplantının Güvenirlirliğinin *Ve Etkinliğinin Değerlendirilmesi*
Osman Görkem Muratoğlu

S176 Dejeneratif Lomber Spondilolistezis Cerrahisine Yeni Bir Bakış. Klinik Ve Radyolojik Sonuçlar Benzerse, Neden Daha Komplikasyonlu Prosedürü Seçiyoruz?
Vugar Nabi

S177 Kranyoservikal ve lumbosakral bileşke cerrahisinde, rodu vidaya yerleştirmede keskin açılı rod bükme tekniği
Orkun Koban

S178 Lomber Enstrumanlı Cerrahi Sonrası Opioid Kullanımı
Kaya Turan

S179 Erişkin Spinal Deformiteli Hastalarda Preoperatif Psoas ve Paraspinal Kas Alanlarının Proksimal Bileşke Hastalığı Gelişimi Üzerine Etkisi: Retrospektif Çalışma
Saltuk Buğra Güler

S180 Omurga Cerrahisinde Korpektomi Sonrasi Kullanilan Titanyum Kafeslerin Yerleşiminin Biyomekanik Stabiliteye Etkisi: Sonlu Elemanlar Analizi
Osman Görkem Muratoğlu

28 MAYIS 2022, CUMARTESİ — SALON 2

S181 Dinamik ve Rijit Sistemlerin Uzun Dönem Takiplerinde Operasyon Gerektiren Sorunlar
İbrahim Taha Albas

S182 Skolyoz Cerrahilerindeki Vida Malpozisyonlarının Hounsfield Unit (Hu) Ölçümleri İle Değerlendirilmesi
Ender Köktekir

S183 Lomber dejeneratif deformitede Ponte osteotomiler ile sagittal dengenin restorasyonu
Sedat Dalbayrak

S184 Komşu Segment Hastalığında Değişkenlerin İncelenmesi, Prediktif Faktörlerin Araştırılması
Ender Köktekir

28 MAYIS 2022, CUMARTESİ — SALON 3

08.30-10.00 **Serbest Bildiri Oturumu 9**
Oturum Başkanları: Dr. Alihan Derincek, Dr. Orkun Koban

S127 Baziler İnvajinasyonlu Posteriyor Servikal Artrodez Ve C1-2 Distraksiyon Uygulanan Olgularımız
Bedi Özkan Aydoğdu

S128 Association between sagittal alignment and adjacent segment loading as predicted by patient-specific musculoskeletal simulations
Caglar Yılgor

S129 Dejeneratif Lomber Spinal Stenozda Dinamik ve Rijit Enstrümantasyonun Klinik ve Radyolojik Sonuçlarının Karşılaştırılması
Hasan Özdemir

S130 İhmal edilmiş kifoskolyoz hastalarında posterior vertebral kolon rezeksiyonunun erken dönem sonuçlarıız
Özgür Başal

S131 Ankilozan Spondilite Bağlı Torakolomber Kifozda 2-Rod Ve 4-Rod Kullanımının Psödoartroz Üzerine Etkisi
Mehmet Melih Gümüşgöz

S132 Keskin açılanmalı dejeneratif skolyozda kısa stabilizasyonlar ile koronal denge
Ahmet Öğrenci

S133 L5-S1 Disk Hernisi Nedeniyle Opere Edilen Hastalarda Postoperatif Dönemde Sakral Eğim Açısı Değişir Mi?
Haydar Gök

S134 Data Mining for Predicting Mechanical Complications in Postoperatively Well-Aligned Adult Spinal Deformity Patients using XgBoost Modelling
Caglar Yilgor

S135 Erişkin Omurga Deformitesi Ameliyatı ile Çalışma Hayatı, Hastalık İzni, İşe Dönüş ve Erken Emeklilik Arasındaki İlişki: En Az 5 Yıl Takip Çalışması
Caglar Yılgor

S136 Dinamik ve rijit rot sistemlerinin hastaların postop ODI ve VAS Skorları üzerine etkisinin karşılaştırılması
Kıvanç Yangı

S137 Ankilozan Spondilit Hastalarinda L2 Ve L3 Kapalı Kama Osteotomisinin Global Kifoz Üzerine Etkisi
Muhammed Fatih Serttaş

28 MAYIS 2022, CUMARTESİ — SALON 3

S138	Avrupa Erişkin Omurga Deformite Hastalarının Analjezik ve Opioid ilaç Kullanım Profili: En az 5 Yıl Takip Çalışması *Caglar Yılgor*
S139	Spinal Cerrahide Cell Saver Kullaniminin Etkinliği *Mustafa Çeliktaş*
10.00-10.30	Kahve Arası
10.30-12.00	**Serbest Bildiri Oturumu 11** ***Oturum Başkanları: Dr. Deniz Kargın, Dr. Nail Çağlar Temiz***
S155	Vertebra Kırıklarında Perkutan Vertebroplasti. Klinik Deneyimimiz *Bülent Bozyiğit*
S156	Kompresyon Fraktürlerinde Vertebroplasti, Balon Kifoplasti ve OsseoFix Spinal Redüksiyon Sistemi Tekniklerinin Klinik ve Radyolojik Karşılaştırması *Buse Sarıgül*
S157	Floroskopi Eşliğinde Yapılan Kombine Kaudal Epidural ve Transforaminal Enjeksiyonlar: Sinerjistik Etki ile Uzun Dönem Ağrı Kontrolü Sağlanabilir mi? *İsmail Daldal*
S158	Modifiye Goel Tekniği İle Opere Edilen Bir Baziler İnvajinasyon Vakası *Tahsin Atmaca*
S159	Osteoporoz Olan Kadinlarin Omurga Yapi Ve Mobilitesi İle İlişkili Faktörlerin İncelenmesi *Hilal Uzunlar*
S160	Torakolomber Vertebra Fraktürlerinde Kifoplasti Uygulamasi Ve Patoloji Sonuçlari *Emir Kaan İzci*
S161	Kifoplasti Uygulanan Hastalarda Tanı Almamış Spinal Osteoporozun Değerlendirilmesi Amacı ile BT Hounsfield Unit Değerlerinin Kullanımı *Gökhan Gürkan*
S162	Yaşlı hastalarda gözden kaçabilen tanı: "Sakral yetmezlik kırığı" *Sedat Dalbayrak*
S163	Unilateral Biportal Endoskopik (UBE) Omurga Cerrahisi, Tek Merkez 500 Seviye Vaka Serisi *Orhun Eray Bozkurt*

28 MAYIS 2022, CUMARTESİ — SALON 3

S164 Pandemi Sırasında Uygulanan Sokağa Çıkma Yasağının Ve Kısıtlanan Poliklinik Hizmetlerinin Hastaların Yaşam Kalitesi Üzerine Etkisi; Poliklinik Hizmetlerinin Sunulmasına Devam Etme İhtiyacı
Mustafa Akif Aşansu

S165 Spinal Cerrahi Sonrası Görülen Spinal Arterio-Venöz Malformasyon (AVM- AVF)
Densel Araç

S166 Farklı Yaş Kategorilerinde Oynayan Futbolcuların Omurga Postüral Yapısı, Mobilitesi ve İnklinasyonlarının Karşılaştırılması
Merve Keskin

S167 Sakral Fiksasyonun Spinopelvik Parametreler Üzerine Etkisi
Osman Çimen

S168 Torakal Kompresyon Fraktürlerinde Anterior Spinal Dekompresyon Ve Stabilizasyon Amaçlı Mini-torakotomi İle Ekstraplevral Yaklaşım
Deniz Şirinoğlu

S169 Vertebra Kompresyon Kiriklarinda Yikamali Vertebroplasti'nin Yeri
Mehmet Akif Çaçan

28 MAYIS 2022, CUMARTESİ — SALON 3

13.00-14.30	**Serbest Bildiri Oturumu 13** ***Oturum Başkanları: İ. Safa Satoğlu, Tunç Öktenoğlu***
S185	Balon Kifoplasti Sonuçlarının Kırık Düzeyi ve Kırık Tipine Göre Anket Çalışması ile Hasta Merkezli Değerlendirilmesi *Yiğit Kültür*
S186	Torakal Enstrümantasyonda 3 Boyutlu Baskı İle Elde Edilen Kılavuzun Kullanımı, Teknik Not *Koray Ur*
S187	Üst servikal travmada Aksis' in (C2) translaminar vidalanması *Emrah Keskin*
S188	Torakolomber Patlama Kırıklarının Kısa Segment Enstrümantasyonunun Uzun Dönem Sonuçları *Yiğit Kültür*
S189	Türk Toplumunda T12 Vertebranın Morfometrik Değerlendirilmesi *Anıl Agar*
S190	Travmatik Üst Servikal Omurga Yaralanmaları Olan Cerrahi Olarak Tedavi Edilen Hastaların Uzun Süreli Klinik ve Radyolojik Takibi *Çağhan Tönge*
S191	İki Odontoid Fiksasyon Vakasında, Teknik, Materyal Kullanımı ve Komplikasyonların Karşılaştırılması *Kıvanç Yangı*
S192	Deneysel siringomiyeli modelinde mezenkimal kök hücre tedavisinin etkileri *Ercan Bal*
S193	Unstabil Torakolomber Vertebra Kırıklarının Tedavisinde Uygulanan Uzun Segment Tespitin Kırık Vertebraya Vida Konularak Kombine Edilmesinin Sonuçlara Etkisi *Bünyamin Kılıçlı*
S194	Deneysel Spinal Kord Hasarının Geç Döneminde Melatonin Ve Melatonin+Dexpanthenol Kombine Tedavisinin Biyokimyasal, Moleküler Genetik Ve Histopatolojik Değişkenlere Etkisi *Mehmet Fatih Korkmaz*
S195	Odontoid Kırıklarında Konservatif Tedavi Modalitelerinin Klinik Sonuçları: Tek Merkezli Çalışma *Derya Karataş*
S196	Lomber Omurga Kiriklarinda Entrümente Füzyon Sonrasi Komşu Segment Hastaliği *Vugar Nabi*

28 MAYIS 2022, CUMARTESİ — SALON 3

S197 Triangular Osteosentez Uygulanan Sakrum Yetmezlik Kırıklarının Orta Dönem Sonuçları
Hakan Koray Tosyalı

S198 Akut Spinal Yaralanmanın Tedavisinde Riluzol, Metilprednisolon ve İki İlacın Kombinasyonunun Spinal Dekompresyona Etkisinin In Vivo Sıçan Modelinde Karşılaştırılması
Cem Önder

S199 Torakolomber Vertebra Kırıklarının Kısa Segment Pedikül Vidalama ile Yapılan Tedavisinde, Kırık Vertebraya Konulan Vidanın Boyutu Sonuçları Etkiler mi?
Selahaddin Aydemir

Yılın Bildirileri



S-001

LOADS AT ADJACENT SEGMENT LEVEL BEFORE AND AFTER SURGERY – COMBINED CLINICAL AND SIMULATION STUDY OF 205 ADULT SPINAL DEFORMITY PATIENTS

Dominika IGNASIAK[1], Pascal BEHM[1], Anne F. MANNION[2], Frank KLEINSTUECK[3], Tamas FEKETE[3], Daniel HASCHTMANN[3], Dezsö JESZENSZKY[3], Laura ZIMMERMANN[2], Sarah WUNDERLIN[2], Alba VILA-CASADEMUNT[4], Ferran PELLISE[5], Ibrahim OBEID[6], Francisco Javier SANCHEZ PEREZ-GRUESO[7], Caglar YILGOR[8], Ahmet ALANAY[8], Ilkay KARAMAN[9], Stephen J FERGUSON[1], Markus LOIBL[2], European Spine Study Group ESSG[4]

[1]Institute for Biomechanics, ETH Zurich, Zurich, Switzerland
[2]Department of Teaching, Research and Development, Schulthess Klinik, Zurich, Switzerland
[3]Department of Spine Surgery, Schulthess Klinik, Zurich, Switzerland
[4]Spine Research Unit, Vall d'Hebron Institute of Research, Barcelona, Spain
[5]Spine Surgery Unit, Hospital Vall d'Hebron, Barcelona, Spain
[6]Pellegrin Bordeaux University Hospital, Bordeaux, France
[7]Spine Surgery Unit, Hospital Universitario La Paz, Madrid, Spain
[8]Acibadem University School of Medicine, Department of Orthopedics and Traumatology, Istanbul, Turkey
[9]Acibadem Mehmet Ali Aydinlar University School of Medicine, Istanbul, Turkey

Aim: Various measures have been proposed to assess sagittal alignment, among them Global Alignment and Proportion (GAP) score has promising accuracy in predicting mechanical complications after surgery. Mechanical failure in adult spinal deformity (ASD) can be attributed to excessive forces due to the change in loading conditions of the proximal segment caused by biomechanical effects of spinal realignment and fusion. The investigation of spinal loads in relation to postoperative sagittal alignment may provide insight into factors contributing to the development of proximal junctional disorders. The aim of this combined clinical and computational study was to investigate the relationship between (1) postoperative change in load at the proximal segment and change in GAP, as a measure of spine alignment correction, and (2) postoperative proximal segment absolute loads and postoperative GAP score in ASD patients.

Methods: A previously validated musculoskeletal (AnyBody) model of the thoracolumbar spine was used without and with fusion, to simulate pre- and postoperative spinal biomechanics, respectively. The model was modified to represent patient-specific sagittal alignments, based on measured pelvic incidence, sacral slope, global tilt, L1-S1 and L4-S1 lordoses, T10-L2, T5-T12 and T2-T12 kyphoses angles. Compression and shear forces at the proximal adjacent segment (or corresponding level for preop condition) were predicted for upright standing for individual patients using preoperative and postoperative alignment measurements and fusion details. In total, 205 patients were analysed (156F, 49M; age 52.1±19.2 years; UIV=T2-L3, LIV=T12-Sacrum/Iliac).

Results: The changes (postop-preop) in alignment, given by the changes in GAP score, correlated with the changes in compressive ($r=0.26$; $p<0.05$) and shear loads ($r=0.37$; $p<0.05$)(Figure). Due to large variability in fusion configurations within the sample, the relationship between absolute postoperative loads and GAP score was evaluated only for the most common subset, those with fusions from T10 to sacrum or iliac (n=27). Significant positive correlations were found between GAP and compressive ($r=0.51$; $p<0.05$) and shear ($r=0.51$; $p<0.05$) forces at the proximal segment.

Conclusion: Weak-to-moderate positive associations were found between changes in sagittal alignment after surgery and changes in compression and shear forces at the proximal segment. In patients with T10-sacrum/iliac fusion, greater sagittal imbalance (higher GAP scores) was found to be related to greater loads at the adjacent segment. To our knowledge, this is the first study of spinal loads estimated for real patient-specific thoracolumbar alignments, analysing a large patient cohort pre- and post-operatively, which may provide insights into the causes of mechanical complications after ASD surgery.

patient-specific models

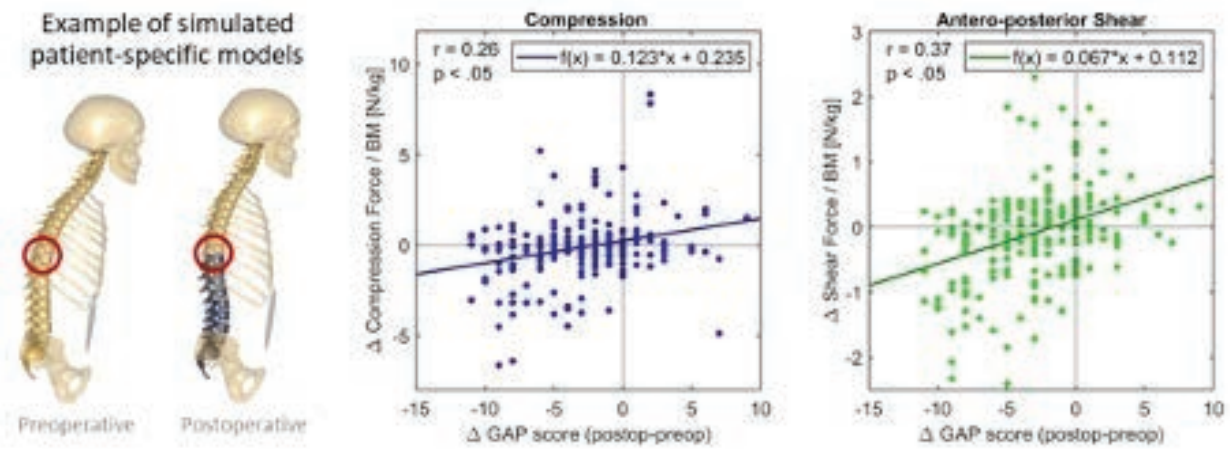

Keywords: adult spinal deformity, sagittal alignment

S-002

BEHAVIOR OF 30° UPPER THORACIC CURVES AFTER THORACOSCOPIC VBT FOR MAIN THORACIC CURVES: A MATCHED COHORT ANALYSIS

Caglar YILGOR[1], Altug YUCEKUL[1], Atahan DURBAS[2], Ilkay KARAMAN[2], Tais ZULEMYAN[3], Gokhan ERGENE[4], Sahin SENAY[5], Sule Turgut BALCI[6], Pinar YALINAY DIKMEN[7], Yasemin YAVUZ[8], Ahmet ALANAY[1]

[1]Acibadem Mehmet Ali Aydinlar University School of Medicine, Department of Orthopedics and Traumatology, Istanbul , Istanbul, Turkey
[2]Acibadem Mehmet Ali Aydinlar University School of Medicine, Istanbul, Turkey
[3]Comprehensive Spine Center, Acibadem Maslak Hospital, Istanbul, Turkey
[4]Acibadem Mehmet Ali Aydinlar University Vocational School of Health Sciences, Department of Operating Room Services, Istanbul, Turkey
[5]Acibadem Mehmet Ali Aydinlar University School of Medicine, Department of Cardiovascular Surgery, Istanbul, Turkey
[6]Acibadem University Maslak Hospital, Anesthesiology Service, Istanbul , Turkey
[7]Maslak Acibadem Hospital, Department of Neurology, Istanbul, Turkey
[8]Ankara University, Department of Biostatistics, Ankara, Turkey

Aims: Levels above T5 are challenging to address via VBT due to thoracic cage anatomy. Moreover, performing VBT for upper thoracic spine would mean exposing the contralateral lung, which would commonly be on the left side. Thus, it is practically not feasible to address structural or bigger non-structural UT curves while performing VBT for MT curves. This has raised concerns regarding shoulder balance and unpredictable UT curve behaviour following surgery. The aim was to compare results of thoracoscopic VBT for MT curves that were accompanied by larger UT curves to ones that had smaller UT curves.

Methods: Data were collected preoperatively and at 6-weeks, 1-year, 2-years and latest follow-up. Demographic, perioperative, clinical, radiographic data and complications were analyzed. Patients having ≥30° UT curves (30°-55°) were 1-to-1 matched to patients with <30° UT curves (10°-27°). Curve sizes were compared at each follow-up. Respiratory function was compared between pre-op, 1-year and 2-years post-op. Clinical outcome was assessed by SRS-22r.

Results:48 (46F, 2M) patients with a mean f-up of 32(24-62) months were included. On average, the cohort displayed significant growth potential (mean age 12.2±1.4y, median Sanders 3). 90% of the curves showed Lenke 1pattern. 81% of patients had thoracic VBT, while the rest had double-curve VBT. All demographic, skeletal maturity and peri-op data were similar between groups ($p>0.05$). 83% of patients reached skeletal maturity. Preoperative UT and MT curve sizes and flexibilities were different among groups ($p>0.05$). UT, MT and TLL curves showed significant decrease in each follow-up time point ($p<0.05$). FEV1% showed significant increase ($p=0.024$). Pulmonary, mechanical and curve behaviour complications rates were similar ($p>0.05$). Average latest follow-up UT curves were 20.2° and 11.9° for UT≥30 and UT<30 groups, respectively. SRS-22-SI and subT scores increased (Fig).

Conclusion: Satisfactory clinical and radiographic results were achieved after VBT for Lenke 1 patients who had larger and less flexible UT curves preoperatively. Patients starting with larger UT curves ended up having larger residual curves, although follow-up curve behavior patterns and complication rates were similar compared to patients having smaller preop curves. Pulmonary function and SRS22-SI increased for both groups. All operated

and non-operated curves displayed follow-up correction.

VBT results for ?30º Upper Thoracic Curves

	Pre-Operative		6 weeks		12 months		24 months		Latest follow-up	
Preop UT ≥30° group	Mean ± SD	Min-Max	Mean ± SD	Min - Max	Mean ± SD	Min - Max	Mean ± SD	Min - Max	Mean ± SD	Min -Max
UT, Degree	34.6 ± 5.8	30 – 55	24.2 ± 6.3	13 – 37	20.5 ± 6.3	8 – 33	20.0 ± 6.5	8 – 36	20.2 ± 7.0	4 – 36
MT, Degree	55.5 ± 9.7	42 – 77	28.8 ± 7.1	15 – 40	24.0 ± 8.7	2 – 40	22.1 ± 9.7	4 – 43	21.4 ± 11.0	-2 – 43
TLL, Degree	36.6 ± 9.5	25 – 64	19.9 ± 8.5	3 – 39	16.3 ± 10.6	1 – 43	14.8 ± 11.9	-6 – 44	14.1 ± 13.6	-14 – 44

	Pre-Operative		6 weeks		12 months		24 months		Latest follow-up	
Preop UT <30° group	Mean ± SD	Min-Max	Mean ± SD	Min - Max	Mean ± SD	Min - Max	Mean ± SD	Min - Max	Mean ± SD	Min -Max
UT, Degree	21.3 ± 4.5	10 – 27	16.1 ± 5.5	8 – 25	13.2 ± 5.1	3 – 22	12.3 ± 5.7	1 – 22	11.9 ± 5.5	1 – 22
MT, Degree	45.9 ± 8.8	35 – 69	25.7 ± 7.1	13 – 37	20.5 ± 8.4	0 – 37	19.2 ± 11.6	-11 – 41	21.3 ± 12.0	-11 – 41
TLL, Degree	33.1 ± 14.7	12 –70	19.6 ± 8.9	5 – 38	16.7 ± 10.7	0 – 42	16.8 ± 12.2	-7 – 42	17.8 ± 12.0	-7 – 42

	Pre-Operative		12 months		24 months	
Preop UT ≥30° group	n	Mean ± SD	n	Mean ± SD	n	Mean ± SD
FVC% Predicted	24	81.3 ± 15.1	19	81.9 ± 15.3	12	87.8 ± 13.2
FEV1% Predicted	24	80.3 ± 13.0	19	84.9 ± 11.5	12	91.3 ± 13.3

	Pre-Operative		12 months		24 months	
Preop UT <30° group	N	Mean ± SD	n	Mean ± SD	n	Mean ± SD
FVC% Predicted	23	80.6 ± 12.5	22	86.9 ± 13.5	11	87.3 ± 11.6
FEV1% Predicted	23	81.6 ± 12.6	22	89.4 ± 16.8	11	89.9 ± 10.7

	Pre-Operative		Latest follow-up	
Preop UT ≥30° group	n	Mean ± SD	n	Mean ± SD
SRS-22r, SI	20	3.5 ± 0.6	23	3.9 ± 0.7
SRS-22r, Subtotal	20	4.0 ± 0.6	23	4.2 ± 0.5
SRS-22r, Satisfaction	n/a	n/a	23	4.6 ± 0.5

	Pre-Operative		Latest follow-up	
Preop UT <30° group	n	Mean ± SD	n	Mean ± SD
SRS-22r, SI	19	3.4 ± 0.6	24	4.3 ± 0.6
SRS-22r, Subtotal	19	4.1 ± 0.3	24	4.4 ± 0.5
SRS-22r, Satisfaction	n/a	n/a	24	4.5 ± 0.9

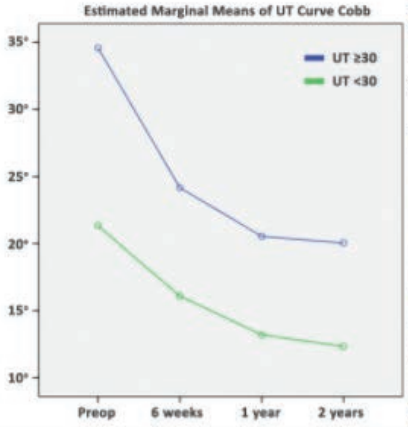

Keywords: vertebral body tethering, adolescent idiopathic scoliosis, spine deformities

S-003

AXIS (C2 ANATOMY) AND MOBILIZATION OF VERTEBRAL ARTERY AND C2 PEDICLE SCREW PLACEMENT IN CASES OF HIGH RIDING VERTEBRAL ARTERY, CADAVERIC DISSECTION

Ferhat HARMAN MD[1, 2, 3], Volkan OGLİN MD[1, 2], Mehmet Özgür YILMAZ MD[5], Oğuz BARAN MD[4], Şeyma BÖYÜKYILMAZ [6], Yurdal GEZERCAN MD[7], Adnan DAĞÇINAR MD [1, 2]

[1]Marmara University Faculty of Medicine, Department of Neurosurgery, Istanbul, Turkey
[2]Marmara University Institute of Neurological Sciences, Department of Neurosurgery, Istanbul, Turkey
[3]Marmara University Institute of Health and Sciences, Department of Neurosurgery, Division of Microneurosurgery, Istanbul, Turkey
[4]Koc University Faculty of Medicine,Department of Neurosurgery, Istanbul, Turkey
[5]Istanbul University Healt and Science and Research and Training Hospital, Department of Neurosurgery, Istanbul,Turkey
[6]Marmara University Faculty of Medicine, Istanbul, Turkey
[7]Adana City Research and Training Hospital,Adana,Turkey

Introduction: C2 vertebrae differs significantly from other vertebrae in terms of anatomy and mobility (1). If there is a need for screw placement due to pathologies related to the axis, surgery can be performed with anterior or posterior approaches. The most important complications that may occur during the posterior approach are the development of neurological damage and vertebral artery (VA) injury. The distinct anatomical structure of the C2 vertebra and the possibility of a high-riding vertebral artery increases the risk of the spinal cord and VA injury while inserting the C2 pedicle screw (2). It is possible to reduce the risk of the spinal cord and VA injury by releasing the vertebral artery within the C2 transverse foramen and inserting the pedicle screw directly into the corpus (3). In this study, the authors aimed to demonstrate the vertebral artery mobilization for safe pedicle screw placement on the cadaveric specimen.

Methods: This study was conducted with the permission and decision of the University Clinical Research Ethics Committee (09.2021.488). Twelve adult and two adult dry cadaveric C2 bones were used. Colored silicone was injected into the arteries and veins of these twelve cadaveric specimens. Then, muscle dissection was performed step by step and the C2 vertebrae of the cadavers were revealed. Each stage was photographed with a 3D photography technique by Canon EOS.

Results: When it is necessary to expose the vertebral artery, it is safer to feel and expose the vertebral artery half a centimeter lateral to the C1-C2 facet joint. On the other hand, the vertebral artery was found at the transition place of V2 to V3 where its lefts the C2 vertebrae by exiting the transverse foramen. The posterior facet wall above this transition place was released by removing around half a centimeter medially with the help of a Kerrison Rongeur and a high-speed drill and then the vertebral artery groove of the C2 facet was felt with the dissector. The vertebral artery was mobilized inferolateral with the help of the dissector and the safe zone was created for C2 corpus screw placement. (Figure 2)

Conclusion: C2 transpedicular screw technique provides stronger biomechanical stability compared with the translaminar and the facet screw fixation (4). However, this technique is risky in high riding vertebral artery cases. Therefore, identification and mobilization of the vertebral artery may reduce the risk of transpedicular screw insertion in the cases of high riding vertebral artery.

Figure 1

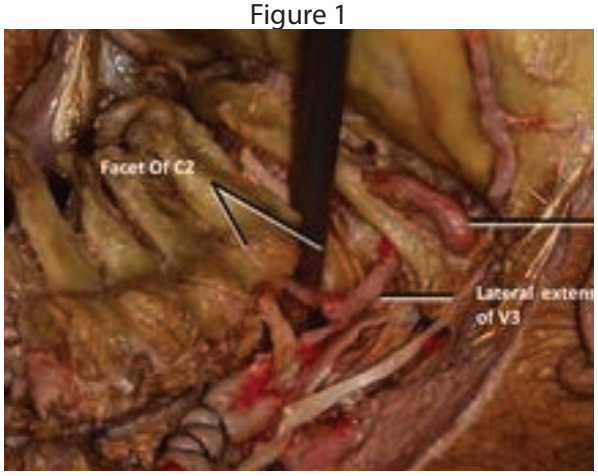

Exposing and mobilization of high riding vertebral artery

Figure 2

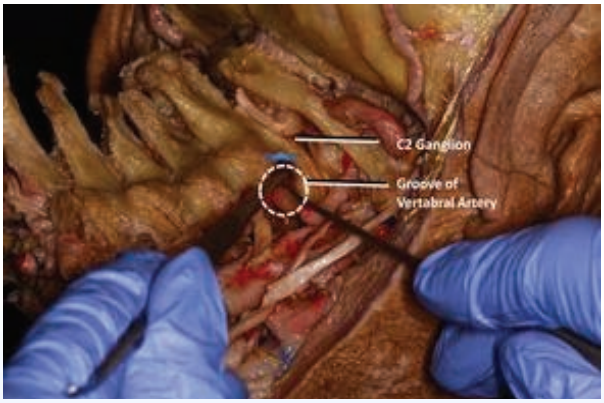

The blue star shows entry of pedicle screw.

Keywords: axis, c2 vertebra, high riding vertebral artery, pedicle, screw

Kaynakça:

1. Cirpan S, Sayhan S, Yonguc GN, Eyuboglu C, Karabay N, Guvencer M, Naderi S. Radiological and Surgical Anatomy of Ventral C1-C2 Complex. Turk Neurosurg. 2019;29(2):222-228. doi: 10.5137/1019-5149. JTN.23499-18.1. PMID: 30649780.
2. Cacciola F, Phalke U, Goel A. Vertebral artery in relationship to C1-C2 vertebrae: an anatomical study. Neurol India. 2004 Jun;52(2):178-84. PMID: 15269464.
3. Goel A, Rangnekar R, Shah A, Rai S, Vutha R. Mobilization of the Vertebral Artery-Surgical Option for C2 Screw Fixation in Cases With «High Riding» Vertebral Artery. Oper Neurosurg (Hagerstown). 2020 Jun 1;18(6):648-651. doi: 10.1093/ons/opz289. PMID: 31555817.
4. Park J, Scheer JK, Lim TJ, Deviren V, Ames CP. Biomechanical analysis of Goel technique for C1-2 fusion. J Neurosurg Spine. 2011 May;14(5):639-46. doi: 10.3171/2011.1.SPINE10446. Epub 2011 Feb 18. P

S-004

PROSPECTIVE INVESTIGATION OF THE POSTERIOR LONGITUDINAL LIGAMENT AND DISC COMPLEX AFTER DECOMPRESSION AND POSTERIOR STABILIZATION SURGERY IN CASES OF CERVICAL SPONDYLOTIC MYELOPATHY

Luay Şerifoğlu[1], Hüseyin Sarıkaya[1], Mustafa Umut Etli[1], Ali Fatih Ramazanoğlu[1], Sait Naderi[1], ALİ ERHAN KAYALAR[1]

[1]Umraniye Training and Research Hospital

Aim: Cervical spondylotic myelopathy (SSM) is the most common cause of spinal cord dysfunction in adults. Changes in spinal cord structures in SSM refer to normal sagittal canal stenosis in the spondylotic process of ligaments such as disc, facet joint structures, vertebral bodies, posterior longitudinal ligament (PLL), and ligamentum flavum. Many different methods like anterior, posterior, and combined approaches have been defined, but there is no consensus on the most accurate method. It is revealed that the most accurate approach can be determined by evaluation on a patient basis. In our study, the change of PLL and disc herniation complex, which causes anterior compression, after stabilization with the posterior approach over the years and its effect on the selection of the surgical technique to be applied was investigated.

Methods: Preoperative and postoperative cervical MRIs of 84 patients who were admitted to our clinic with the diagnosis of SSM between 2014 and 2021 were evaluated using the "Radiological Patterns of Cord Compression (POC)" classification. According to this classification, lesions between POC 1-4 and the distance of the narrowest point of these lesions to the normal disc distance, which should be at the same level, were measured.

Results: In our study, 84 patients who underwent stabilization surgery with the posterior approach (using 72 mass, 12 pedicle technique) with the diagnosis of SSM in our clinic between 2014 and 2021 were examined. The gender distribution of the cases was 56 men and 28 women. Two levels of pathology were observed in 18 patients, three levels in 37 patients, and four levels or more in 29 patients, respectively. In the preoperative measurements, it was observed that the disc herniation complex at the same level as the PLL, which narrowed the canal diameter the most, thickened between 2 mm and 10 mm compared to the normal point. In the measurements at the 6th month after the operation, it was seen that this complex is regressed by 10% to 20%, after 1 year by 40%, and after 3 or more years by 70% in the following years.

Conclusion: Anterior compression level and thickness are important in determining the surgery to be performed in SSM cases, but in our study, it was observed that this pressure regressed over time with only the posterior approach. In the light of this information, it can be aimed that the surgical technique to be applied will be less complex and complicated.

Keywords: cervical, spondylotic myelopathy, PLL

SERVİKAL SPONDİLOTİK MİYOLOPATİ OLGULARINDA DEKOMPRESYON VE POSTERİOR STABİLİZASYON CERRAHİSİ SONRASI POSTERİOR LONGİTUDİNAL LİGAMENT VE DİSK KOMPLEKSİNİN PROSPEKTİF İNCELENMESİ

Luay Şerifoğlu[1], Hüseyin Sarıkaya[1], Mustafa Umut Etli[1], Ali Fatih Ramazanoğlu[1], Sait Naderi[1], ALİ ERHAN KAYALAR[1]

[1]Ümraniye Eğitim ve Araştırma Hastanesi

Giriş ve Amaç Servikal spondilotik myelopati (SSM) yetişkinlerde omurilik fonksiyon bozukluklarının en yaygın nedenidir. SSM'de omurilik yapılarında ortaya çıkan değişiklikler disk, faset eklem yapıları, vertebra cisimleri, posterior longitudinal ligament (PLL) ve ligamentum flavum gibi bağların spondilotik süreçte normal sagital kanal darlığını ifade eder. Temelde anterior, posterior ve kombine yaklaşımlar ile pek çok farklı yöntem tanımlanmış olmakla birlikte hangi yöntemin en doğrusu olduğu konusunda fikir birliği yoktur. En doğru yaklaşımın hasta bazında değerlendirme ile belirlenebileceği ortaya konulmaktadır. Bizim çalışmamızda anterior basıya neden olan PLL ve disk hernisi kompleksinin, posterior yaklaşımla stabilizasyon sonrasında yıllar içindeki değişimi ve uygulanacak cerrahi tekniğin seçimine olan etkisi incelenmiştir.

Yöntem ve Gereçler: 2014-2021 tarihleri arasında kliniğimize SSM tanısıyla başvuran 84 hastanın ameliyat öncesi, sonrası ve belirli tarihlerde çekilen servikal MR'ları "Radiological Patterns of Cord Compression (POC)" sınıflaması kullanılarak değerlendirildi. Bu sınıflamaya göre POC 1-4 arası lezyonlar ve bu lezyonların en dar noktasının, aynı seviyedeki olması gereken normal disk mesafesine olan uzaklığı ölçüldü.

Bulgular: Çalışmamızda kliniğimizde 2014-2021 yılları arasında SSM tanısıyla sadece posterior yaklaşımla stabilizasyon ameliyatı (72 mass, 12 pedikül tekniği kullanılarak) yapılan 84 adet hasta incelenmiştir. Vakaların cinsiyet dağılımı 56 erkek ve 28 kadındı. Tutulan seviye dağılımı olarak; 18 tanesi iki seviye, 37 tanesi üç seviye, 29 tanesi dört ve üstü idi. Ameliyat öncesi yapılan ölçümlerde kanal çapını en çok daraltan PLL ile aynı seviyedeki disk hernisi kompleksinin normal noktasına göre 2 mm ile 10 mm arasında kalınlaştığı görüldü. Ameliyat sonrası 6. aydaki ölçümlerde bu kompleksin ortalama %10 ila %20, 1 yıl sonra %40, 3 ve daha sonraki yıllarda %70'e yakın inceldiği görüldü.

Sonuç: SSM olgularında uygulanacak cerrahinin belirlenmesinde anterior bası seviyesi ve kalınlığı önemlidir, ancak bizim çalışmamızda bu basının sadece posterior yaklaşım ile de zaman içinde gerilemiş olduğu gözlemlenmiştir. Bu bilgilerin ışığında uygulanacak cerrahi tekniğin daha az karmaşık ve komplikasyonlu olması hedeflenebilmektedir.

Anahtar Kelimeler: servikal, spondilotik miyelopati, PLL

S-005

COMPARISON OF RASTERSTEREOGRAPHY AND RADIOGRAPHIC MEASUREMENTS IN CORONAL PLANE DEFORMITIES

Pinar TASKIN[1], Funda OZDEMIR[1], Altug YUCEKUL[2], Irem HAVLUCU[1], Tais ZULEMYAN[1], Meral BAYRAMOGLU[3], Caglar YILGOR[2], Ahmet ALANAY[2]

[1]Comprehensive Spine Center, Acibadem University Maslak Hospital, Istanbul, Turkey
[2]Acibadem University School of Medicine, Department of Orthopedics and Traumatology, Istanbul, Turkey
[3]Acıbadem University School of Medicine, Department of Physical Medicine and Rehabilitation, Istanbul,Turkey

Aim: Rasterstereography (RST), has been developed as an alternative to plain radiography to avoid repeated radiation doses. The aim was to compare retrospectively evaluated RST with radiography in adolescent idiopathic scoliosis and determine its validation in sagittal, coronal and axial plane parameters.

Methods: Patients, whose EOS radiographs and RST scans were performed on the same day were retrospectively evaluated. Demographic, clinical and radiographic data were collected. The examined parameters were; height (trunk height), pelvic parameters (pelvic obliquity, pelvic tilt, sacral slope, pelvic inclination) sagittal plane (thoracic kyphosis, lumbar lordosis, T1 slope, sagittal imbalance), coronal plane (main Cobb angle, apical deviation, T1 tilt) and axial plane (rotation). Paired samples t test and Wilcoxon signed-rank test were used for analyses.

Results: 31 patients (26F, 5M) with a mean age of 17.4 years (10-56) were included. In trunk length measurements, a high correlation was observed between RST and EOS (r=0,940; p<0,001). In coronal Cobb angle, apex-midline distance, pelvic obliquity and coronal malalignment (r=0,628, r=0,832, r=0,815, r=0,577; p<0,001, respectively) a moderate-high correlation was found. There was a moderate correlation in thoracic kyphosis and sagittal malalignment (r=0,562, r=0,452; p=0,001); while there was no correlation in lumbar lordosis (r=-0,276; p>0,05). A weak correlation was found in vertebral rotation measurements (r=0,377; p=0,004).

Conclusion: RST was successful in understanding the deformity and in coronal plane analysis. Further studies will determine its utility in the analysis of sagittal and axial planes. It is possible to use rasterstereography as a complement to radiography for patients undergoing scoliosis rehabilitation, especially in the growing age, to avoid repeated radiation exposure. Further studies are warranted to determine follow-up protocols.

Rasterstereography

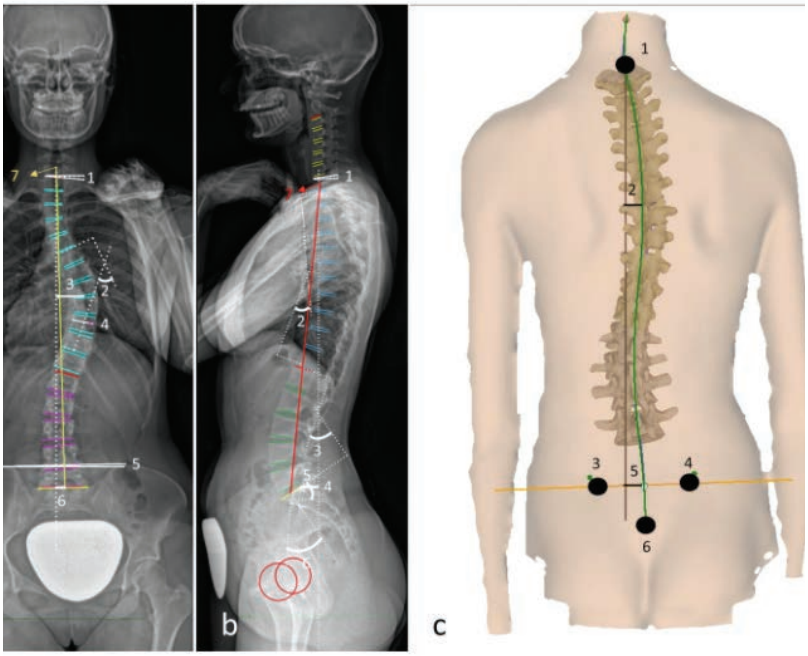

a)
Tilt
in Cobb Angle

Figure b)
1. T1 Slope
2. Thoracic Kyphosis

Figure c)
1. Vertebra Prominens
2. (+) Apex Deviation

Keywords: rasterstereography, surface topography, adolescent idiopathic scoliosis

TAMAMLAYICI GÖRÜNTÜLEME YÖNTEMI: RASTERSTEREOGRAFININ KULLANILABILIRLIĞI VE RADYOGRAFI ILE VALIDASYONU

Pinar TASKIN[1], Funda OZDEMIR[1], Altug YUCEKUL[2], Irem HAVLUCU[1], Tais ZULEMYAN[1], Meral BAYRAMOGLU[3], Caglar YILGOR[2], Ahmet ALANAY[2]

[1]Omurga Sağlığı Merkezi, Acıbadem Üniversitesi Maslak Hastanesi, İstanbul, Türkiye
[2]Acıbadem Üniversitesi Tıp Fakültesi, Ortopedi ve Travmatoloji Ana Bilim Dalı, İstanbul, Türkiye
[3]Acıbadem Üniversitesi Tıp Fakültesi, Fiziksel Tıp ve Rehabilitasyon Ana Bilim Dalı, İstanbul, Türkiye

Amaç: Adölesan idiopatik skolyoz hastalarının tanı ve takibinde doğrudan morfolojisi görüntülemesi sağlayan ve Cobb açısı ölçümüne izin veren ayakta omurga radyografileri altın standart olarak kabul edilmektedir. Radyografik değerlendirmeler, özellikle büyüme çağındaki çocuklarda, radyasyon maruziyeti açısından dezavantajlıdır. Rasterstereografi (RST) skolyoz tanı ve takibinde, radyasyon içermeyen yöntemler arasında hasta takibi için tamamlayıcı bir araç olarak yer almaktadır. Bu çalışmanın amacı adölesan idiopatik skolyoz hastalarında RST'yi radyografi ile karşılaştırılmak ve sagital, koronal ve horizontal düzlem parametrelerinde geçerlilik onayını (validasyon) belirlemektir.

Yöntem: Çalışmaya, tüm vücut çift düzlemli radyografik değerlendirme (EOS) ile eş zamanlı RST çekimleri yapılmış olan, 10 yaşından büyük, bilinen nörolojik problemi olmayan ve geçirilmiş cerrahi hikayesi bulunmayan hastalar dahil edilmiştir. EOS ölçümleri 2 boyutlu olarak değerlendirilmiştir. RST'nin 4D özelliği sayesinde, 3 boyutlu görüntülemeye ek olarak analize "zaman" dahil ederek görüntü 6 ve 12-saniyelik zaman dilimlerinde alınmıştır. EOS ve RST'de uzunluk (gövde uzunluğu), pelvik parametreler (pelvik obliklik, pelvik eğiklik, sakral eğim, pelvik inklinasyon) sagital düzlem (torakal kifoz, lomber lordoz, T1 eğim, sagital imbalans), koronal düzlem (ana Cobb açısı, orta hat apikal deviasyon, T1 eğiklik) ve horizontal düzlem (rotasyon miktarı) parametreleri ölçülmüş ve değerler karşılaştırılarak birbirleri ile ilişkileri incelenmiştir. RST ve EOS ölçümlerindeki parametrik değerler eşlenmiş örneklem t-testi; parametrik olmayan değerler Wilcoxon testi ile karşılaştırılmıştır. Validasyon değerlendirmesinde Pearson korelasyon katsayısı kullanılmıştır.

Bulgular: Çalışmaya dahil olma kriterlerini 31 hasta (26 kadın, 5 erkek) sağlamıştır. Gövde uzunluk ölçümünde, RST ve EOS arasında yüksek ilişki bulunmuştur ($r=0,940$; $p<0,001$). Koronal Cobb açısı, apeks-orta hat mesafesi, pelvik obliklik ve koronal dizilim ölçümlerinde (sırasıyla $r=0,628$, $r=0,832$, $r=0,815$, $r=0,577$; $p<0,001$) orta-yüksek ilişki saptanmıştır. Torasik kifoz ve sagital dizilimde orta dereceli ilişki saptanırken ($r=0,562$, $r=0,452$; $p=0,001$), lomber lordozda ilişki olmadığı görülmüştür ($r=-0,276$; $p>0,05$). Vertebra rotasyon ölçümünde RST ve EOS arasında zayıf bağıntı belirlenmiştir ($r=0,377$; $p=0,004$).

Çıkarımlar: RST ve EOS arasında koronal değerlerde orta-yüksek ilişki, sagital ve horizontal düzlem ölçümlerinde orta-zayıf ilişki saptanmıştır. Skolyoz hastalarında, RST'nin koronal deformiteyi anlamada başarılı sonuçlar verdiği ortaya konulmuştur. Sagital ve horizontal düzlem deformitelerinin analizinde ise daha fazla çalışmaya ihtiyaç bulunmaktadır. Rehabilitasyon ve korse ile takip edilen skolyoz hastalarında, özellikle büyüme çağında tekrarlayan radyasyon kullanımından kaçınmak için, rasterstereografiyi tamamlayıcı şekilde kullanımı mümkündür, ancak takip protokolleri konusunda ileri çalışmalar gerekmektedir.

Rasterstereografi

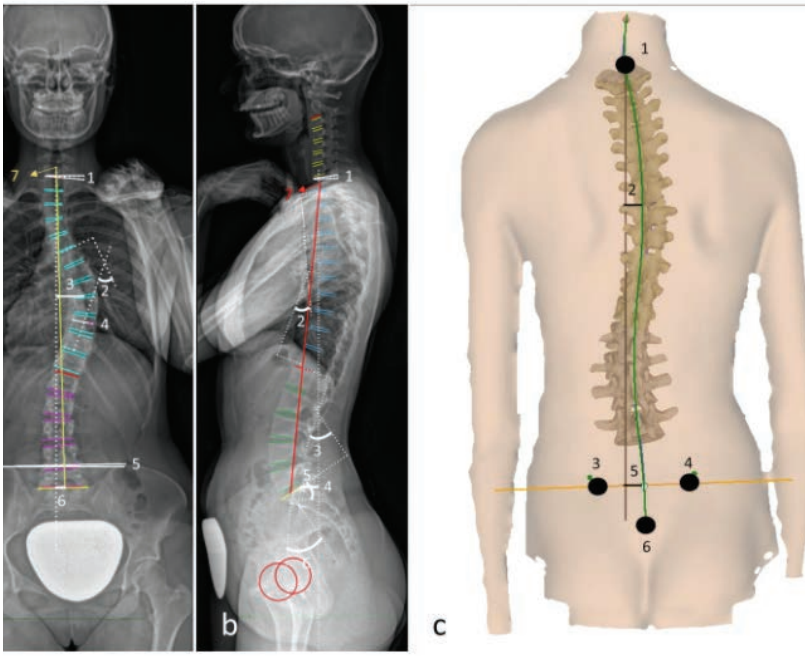

a)
Tilt
in Cobb Angle

Figure b)
1. T1 Slope
2. Thoracic Kyphosis

Figure c)
1. Vertebra Prominens
2. (+) Apex Deviation

Anahtar Kelimeler: rasterstereografi, yüzey topografisi, adölesan idiopatik skolyoz

S-006

COMPARISON OF TRACTION, SIDE-BENDING AND DEAD-HANG RADIOGRAPHS IN PREOPERATIVE EVALUATION AND POSTOPERATIVE CORRECTION PREDICTION IN PATIENTS WITH ADOLESCENT IDIOPATHIC SCOLIOSIS

Sancar Alp OVALI[1], Ali Kemal US[2]

[1]Trabzon Of State Hospital
[2]Ankara University Faculty of Medicine, Department of Orthopedics and Traumatology

Objective: To compare the effectiveness of three different flexibility radiographs in structural proximal thoracic (PT), main thoracic (MT) and thoracolumbar/lumbar (TL / L) curves and nonstructural curves and evaluation in terms of postoperative correction prediction.

Methods: 33 patients with adolescent idiopathic scoliosis were evaluated with preoperative standing anteroposterior, lateral, supine traction, dead hang and supine side-bending radiographs and postoperative standing anteroposterior films. Flexibility and correction rates were assessed according to the Cobb angle and curvature region in both structural and non-structural curves.

Results: In structural MT and TL/L curves, dead hang radiography showed significantly higher flexibility compared to traction ($p < 0.001$). In case of >60° MT curves, the dead hang radiograph was superior to side-bending and traction, whereas in curves of <50° MT, side-bending showed more improvement ($p = 0.026$). Side-bending graph showed higher flexibility at curves of <50 ° TL/L ($p = 0.042$). No predictive value was found in structural curves for all three radiographs. In non-structural curves, side-bending films showed over-correction while traction radiographs remained below postoperative correction. Dead hang radiographs showed very similar flexibility to postoperative correction in both MT and TL/L regions.

Conclusion: Dead hang radiograph is superior to traction radiograph. In MT curves >60°, dead hang show greater flexibility than side-bending radiograph. The dead hang technique, which shows equal results with side-bending films other than <50 ° TL / L curves, is a successful flexibility radiograph and provides predictive value for non-structural curves in terms of postoperative correction.

Dead hang radiography in an adolescent idiopathic scoliosis patient

Dead hang radiography in an adolescent idiopathic scoliosis patient

Keywords: adolescent idiopathic scoliosis, flexibility radiograph, barfix radiograph, traction radiograph, lateral flexion radiograph, flexibility rate, correction rate.

ADÖLESAN İDIOPATIK SKOLYOZ HASTALARINDA PREOPERATIF DEĞERLENDIRME VE POSTOPERATIF KORREKSIYON TAHMININDE TRAKSIYON, YANA EĞILME VE BARFIKS RADYOGRAFILERININ KARŞILAŞTIRILMASI

Sancar Alp OVALI[1], Ali Kemal US[2]

[1]Trabzon Of Devlet Hastanesi
[2]Ankara Üniversitesi Tıp Fakültesi, Ortopedi ve Travmatoloji Bölümü

Amaç: 3 farklı fleksibilite radyografisinin yapısal proksimal torakal (PT), ana torakal (MT) ve torakolomber/lomber (TL/L) eğriliklerdeki ve yapısal olmayan eğriliklerdeki etkinliğinin kıyaslanması ve postoperatif korreksiyon tahmini açısından değerlendirilmesi.

Yöntem: Adölesan idiopatik skolyozu olan 33 hastanın preoperatif ayakta skolyoz ön-arka ve yan, supin traksiyon, barfiks ve supin yana eğilme radyografileri ile postoperatif ayakta skolyoz ön-arka filmleri incelenmiştir. Hem yapısal hem de yapısal olmayan eğriliklerde, fleksibilite ve korreksiyon oranları, eğriliklerin Cobb açı büyüklüğüne ve eğrilik bölgesine göre değerlendirildi.

Bulgular: Yapısal MT ve TL/L eğriliklerde barfiks radyografisi traksiyona göre anlamlı derecede yüksek fleksibilite göstermiştir ($p < 0.001$). > 60° MT eğriliklerde barfiks grafisi yana eğilme ve traksiyondan daha üstün bulunurken, < 50° MT eğriliklerde ise yana eğilme daha fazla düzelme göstermiştir ($p=0.026$). < 50° TL/L eğriliklerde yana eğilme grafisi daha yüksek fleksibilite göstermiştir ($p=0.042$). Üç fleksibilite radyografisinin de yapısal eğriliklerde prediktif değeri bulunamamıştır. Yapısal olmayan eğriliklerde ise yana eğilme filmleri fazla korreksiyon gösteririken traksiyon grafileri postoperatif korreksiyonun altında kalmıştır. Barfiks radyografileri hem MT hem de TL/L bölgede postoperatif korreksiyon sonucuna oldukça yakın fleksibilite göstermiştir.

Sonuç: Barfiks radyografisi traksiyon radyografisinden daha üstün sonuçlar ortaya koymaktadır. > 60° üstündeki MT eğriliklerde yana eğilme radyografisinden daha fazla fleksibilite göstermektedir. < 50° TL/L dışında yana eğilme filmleri ile eşit sonuçlar gösteren barfiks tekniği başarılı bir fleksibilite radyografisidir ve yapısal olmayan eğriliklerin postoperatif korreksiyonu açısından prediktif olabilir.

Adölesan idiopatik skolyoz hastanında barfiks radyografisi çekimi

Adölesan idiopatik skolyoz hastanında barfiks radyografisi çekimi

Anahtar Kelimeler: adölesan idiopatik skolyoz, fleksibilite radyografisi, barfiks radyografisi, traksiyon radyografisi, yana eğilme radyografisi, fleksibilite oranı, korreksiyon oranı

S-007

THE EFFECT OF INTERBODY FUSION LEVEL OR LEVELS ON POSTOP EARLY HEMOGLOBIN LEVELS

Osman Görkem MURATOĞLU[1], Kaya TURAN[1], Tuğrul ERGÜN[2], Hüseyin Bahadır GÖKÇEN[1], Haluk ÇABUK[1], Çağatay ÖZTÜRK[1]

[1]Istinye Unversity Faculty of Medicine, Orthopedic and Traumatology Department, Istanbul, Turkey
[2]Liv Hospital Bahcesehir, Orthopedic and Traumatology Department, Istanbul, Turkey

Aim: Degenerative disc diseases, facet joint problems, spinal instability and problems related to previous disc surgeries reduce the quality of life of patients. In such cases, decompression and fusion of neural elements is often required. Different techniques have been described for fusion. One of them is transforaminal interbody fusion (TLIF). An important component of these surgeries is problems related to bleeding. In this study, we planned to evaluate patients who underwent TLIF according to the level and TLIF numbers of early hemoglobin decrease percentages.

Method: Patients who underwent posterior instrumentation and TLIF between 2015-2022 were screened. Patients who received blood transfusion before and during the operation were excluded from the study. A total of 240 TLIF patients who met the criteria were included in the study. The operative levels of the patients and the hemoglobin values ??before and after the surgery were documented. Evaluation was made by calculating the decrease in hemoglobin as a percentage.

Results: The male:female ratio of 240 patients included in the study was found to be 2:3. The mean age was 55.4(18-23). 133 patients had 2 levels of instrumentation +1 level TLIF (Group A), 17 patients had 3 levels of instrumentation+1 level TILF (Group B), 43 patients had 3 levels of instrumentation+2 levels of TLIF (Group C), 47 patients had a 3 level higher instrumentation and 1 or more level TLF applied (Group D). When the patients in group A were evaluated within themselves, it was observed that the mean decrease in the L3-L4 level was 14.7%, the decrease in the L4-L5 level was 17.3%, and the decrease in the L5-S1 level was 19%. When the groups were evaluated among themselves, it was determined that group D showed a statistically significant decrease compared to group A (p=0.015). No statistical difference was found between Group B and Group C (p=0.999).

Conclusion: Bleeding and related problems are seen in TLIF surgery. Especially, problems related to unnecessary reserves of blood products have emerged more frequently during the pandemic period. We observed that the mean blood losses are higher in single-level TLIF as one descends to the sacrum level. We believe that taking into consideration the preoperative hemoglobin values ??of the patients as well as the levels and numbers of TLIF will prevent unnecessary erythrocyte reserve. Again, in terms of cost-effectiveness, we think that care should be taken in the point of unnecessary hemogram examination from the patients.

Keywords: tlif, level, hemoglobin

İNTERBODY FÜZYON YAPILAN SEVİYENİN YA DA SEVİYELERİN POST-OP ERKEN DÖNEM HEMOGLOBİN DEĞERLERİNE ETKİSİ

Osman Görkem MURATOĞLU[1], Kaya TURAN[1], Tuğrul ERGÜN[2], Hüseyin Bahadır GÖKÇEN[1], Haluk ÇABUK[1], Çağatay ÖZTÜRK[1]

[1]İstinye Üniversitesi Tıp Fakültesi, Ortopedi ve Travmatoloji Ana Bilim Dalı, İstanbul, Türkiye
[2]Liv Hospital Bahçeşehir, Ortopedi ve Travmatoloji Kliniği, İstanbul, Türkiye

Amaç: Dejeneratif disk hastalıkları, faset eklem problemleri, spinal instabiliteler ve geçirilmiş disk cerrahilerine bağlı sorunlar hastaların yaşam kalitesini düşürmektedir. Bu tür durumlarda nöral elementlerin dekompresyonu ve füzyonu sıklıkla gerekmektedir. Füzyon için farklı teknikler tanımlanmıştır. Bunlardan bir tanesi de transforaminal interbody füzyon (TLİF)dur. Bu cerrahilerin önemli bir komponenti kanama ile ilgili problemlerdir. Biz bu çalışmamızda TLİF yapılan hastaları erken dönemdeki hemoglobin düşüş yüzdelerinin seviye ve TLİF sayılarına göre değerlendirmeyi planladık.

Yöntem: 2015-2022 yılları arasında posterior enstrümantasyon ve TLİF yapılan hastalar tarandı. Ameliyat öncesinde ve ameliyat esnasında kan transfüzyonu yapılan hastalar çalışma dışı bırakıldı. Kriterlere uygun toplam 240 TLİF yapılan hasta çalışmaya dahil edildi. Hastaların ameliyat seviyeleri ve ameliyat öncesi ve ameliyat sonrası 1. gün hemoglobin değerleri dökümante edildi. Hemoglobindeki düşüş yüzde olarak hesaplanarak değerlendirme yapıldı.

Bulgular: Çalışmaya katılan 240 hastanın erkek:kadın oranı 2:3 olarak saptandı. Ortalama yaş 55,4(18-23) idi. 133 hastaya 2 seviye enstrümantason +1 seviye TLİF (Grup A), 17 hastaya 3 seviye enstrümantasyon+1 seviye TLİF (Grup B), 43 hastaya 3 seviye enstrümantasyon+2 seviye TLİF (Grup C), 47 hastaya ise 3 seviye üzeri enstrümantasyon ve 1 ya da daha fazla seviye TLİF uygulandı (Grup D). A grubundaki hastalar kendi içerisinde değerlendirildiğinde L3-L4 seviyesindeki ortalama düşüşün %14,7 olduğu, L4-L5 seviyesindeki düşüşün %17,3 olduğu, L5-S1 seviyesindeki düşüşün olduğu %19 görüldü. Gruplar kendi aralarında değerlendirildiğinde ise grup D'nin grup A' ya göre istatistiksel olarak anlamlı ölçüde daha fazla düşüş gösterdiği saptandı(p=0,015). Grup B ve Grup C de kendi aralarında istatistiksel fark bulunamadı (p=0,999).

Sonuç: TLİF cerrahisinde kanama ve buna bağlı sorunlar görülmektedir. Özellikle kan ürünlerinin gereksiz rezervine bağlı sorunlar pandemi döneminde daha çok karşımıza çıkmıştır. Ortalama kan kayıpları tek seviye TLİF'lerde sakrum seviyesine inildikçe daha fazla olduğunu gözlemledik. Hastaların pre operatif hemoglobin değerlerinin yanı sıra TLİF yapılacak olan seviyelerin ve sayılarının da göz önünde bulundurulması gereksiz eritrosit rezervinin önüne geçeceği kanaatindeyiz. Yine cost-efektivite açısından hastalardan gereksiz hemogram tetkiki bakılması noktasında özenli olunması gerektiğini düşünmekteyiz.

Anahtar Kelimeler: tlif, seviye, hemoglobin

S-008

IS KYPHOSIS CORRECTION POSSIBLE WITH PERCUTANEOUS VERTEBROPLASTY IN OSTEOPOROTIC FRACTURES? "POSTURAL AUGMENTATION"

Sedat Dalbayrak[1], Ahmet Öğrenci[1], Mesut Yılmaz[3], Orkun Koban[2], Ali Börekçi[4], Murat Şakir Ekşi[4]

[1]Medicana Ataşehir Hospital
[2]Okan University Faculty of Medicine
[3]Neurospinal Academy
[4]FSM Training and Research Hospital

Objective: In osteoporotic fractures, without using an auxiliary apparatus (balloon, jack, etc.) with percutaneous vertebroplasty, we will convey the results of their correction in the sagittal plane with the restoration of the broken vertebra in extension and the details of the method

Material-Method: Surgical technique: Vertebral fracture alignment, the patient was placed in the prone position by aligning the table to the fracture site, and the vertebroplasty cannula was placed unilaterally with a biplane scope under sedoanalgesia + local anesthesia. By giving hyperextension to the table, the vertebral height was increased, and the anterior gap was created. PMMA cement with added contrast agent was filled in this area starting from the front in the consistency of paste. An average of 6cc (3-10cc according to the level) of cement was used. Hyperextension was maintained until the cement froze and local pressure was applied. In AP scopy, application was also made to the opposite side when the opposite side was found to be insufficient in the distribution of cement or when the gap was not sufficiently filled. it was applied to 32 patients, 30 of whom were women, between 2016 and 2022. MRI, CT and outpatient direct radiographs were taken for each patient. The presence of increased local kyphosis and/or a decrease in the anterior height of the corpus were determined in the outpatient radiographs of patients who underwent inpatient CT and MRI, suitable for postural augmentation. Preop and postop pain scores, corpus heights and local kyphosis angles were recorded.

Results: Unilateral application was sufficient in 23 patients. No cases of leakage of the cementum duct were observed. All patients were discharged on the same day. Preop VAS values decreased from 8.5 to postop 2.5. The angle of local kyphosis in patients decreased from 48.0 degrees preop to 22.5 degrees. Stabilization was applied to two of the patients due to pedicle fractures and their pain continued during the postop follow-up processes.

Conclusion: Patients with gap in the corpus during inpatient examinations show increased pain with severe kyphotic openings when they stand up, parallel to this, they complain of difficulty standing and walking. Filling the gap formed in the compressed vertebra, anterior to the corpus, provides a strong anterior support. Vertebroplasty performed in the vertebral gap provides adequate postural reduction with the appropriate operating position, while also providing significant improvement in pain scores.

Keywords: "osteoporotic fracture", "percutaneous vertebroplasty", "postural augmentation"

OSTEOPOROTİK KIRIKLARDA PERKÜTAN VERTEBROPLASTİ İLE KİFOZ KORREKSİYONU MÜMKÜN MÜ? «POSTURAL OGMENTASYON"

Sedat Dalbayrak[1], Ahmet Öğrenci[1], Mesut Yılmaz[3], Orkun Koban[2], Ali Börekçi[4], Murat Şakir Ekşi[4]

[1]Medicana Ataşehir Hastanesi
[2]Okan Üniversitesi Tıp Fakültesi
[3]Nörospinal Akademi
[4]FSM Eğitim ve Araştırma Hastanesi

Amaç: Osteoporotik kırıklarda, perkütan vertebroplasti ile yardımcı aparat (balon, kriko vb) kullanmaksızın, kırık vertebranın ekstansiyonda restorasyonu ile sagittal düzlemde korreksiyonlarının sonuçlarını ve yöntemin ayrıntılarını aktaracağız

Materyal-Metod: Cerrahi teknik: Kırık omur hizası, masa kırma yerine hizalanarak prone pozisyonunda yatırılan hastaya, sedoanaljezi altında + lokal anestezi uygulanarak biplan skopi ile vertebroplasti uygulama kanülü tek taraflı yerleştirildi. Masaya hiperekstansiyon verilerek vertebra yüksekliği arttırıldı, anterior gap oluşturuldu. Bu alana, kontrast madde eklenmiş PMMA sementi, macun kıvamında önden başlayarak dolduruldu. Ortalama 6cc (seviyesine göre 3-10cc) sement kullanıldı. Sement donana kadar hiperekstansiyon muhafaza edildi ve lokal baskı uygulandı. AP skopi de karşı taraf sement dağılımı yetersiz bulunduğunda veya gap yeterince dolmadığında karşı tarafa da uygulama yapıldı. 2016-2022 yılları arasında 30'ü kadın 32 hastaya uygulandı. Her hastaya MR, BT ve ayakta direk grafileri çekildi. Yatarak BT ve MR çekilmiş hastaların, ayakta grafilerinde artmış lokal kifoz varlığı ve/veya korpus ön yüksekliğindeki azalma, postural ogmentasyon için uygun olarak belirlendi. Preop ve postop ağrı skorları, korpus yükseklikleri ve lokal kifoz açıları kaydedildi.

Bulgular: 23 hastada tek taraflı uygulama yeterli oldu. Sement kanal kaçağı hiçbir olguda görülmedi. Hastaların hepsi aynı gün taburcu edildi. Preop VAS değerleri 8.5 ten postop 2.5 e düştü. Hastalardaki lokal kifoz açısı preop 48,0 dereceden 22.5 dereceye düştü. Postop takip süreçleri içerisinde hastaların ikisine pedikül kırıkları olması ve ağrılarının devam etmesi nedeniyle stabilizasyon uygulandı.

Sonuç: Yatarak çekilmiş tetkiklerinde korpus içinde gap olan hastalar, ayağa kalktıklarında ciddi kifotik açılanmalarla artan ağrı, buna paralel ayakta durma ve yürüme güçlüğü yakınmaları göstermektedirler. Komprese olmuş vertebrada, korpus anteriorunda oluşan boşluğu doldurmak, güçlü bir ön destek sağlar. Vertebral gap içerisinde uygulanan vertebroplasti işlemi uygun operasyon pozisyonu ile yeterli postural redüksiyon sağlar iken ağrı skorlarında da anlamlı düzelme sağlamaktadır.

Keywords: "osteoporotik kırık», «perkütan veretebroplasti", "postüral ogmentasyon"

S-009

INTRADURAL AND INTRAVENOUS CONCENTRATION OF LOCAL VANCOMYCIN IN RABBIT LAMINECTOMY MODEL AND ITS HISTOPATHOLOGIC EFFECTS ON NEURAL STRUCTURES

Javid KHALILOV[4], Mustafa ÇELTIK[1], Selahaddin AYDEMIR[1], Sezen KORKUT[3], Deniz GÖKÇAY[2], Umut ŞAHAR[3], Sermin ÖZKAL[2], Ömer AKÇALI[1]

[1]Dokuz Eylul University Hospital, Department of Orthopaedics and Traumatology
[2]Dokuz Eylul University Hospital, Department of Pathology
[3]Ege University, Faculty of Science, Department of Biology, Molecular Biology Section
[4]Baku Medical Center, Department of Orthopaedics and Traumatology

Introduction: Local vankomycin application is commonly preferred treatment method for deep infections. However, there is no any data regarding systemic effects and CSF levels of local administration. For this reason, there is lack of algorithm for local vancomycin treatment.

Aim: The aim of this study was to simultaneously determine serum and CSF vancomycin levels in local application of vancomycin on dura in rabbit laminectomy model. Histopathological effects of local vancomycin on dura were investigated also.

Method: Eighteen subjects in three groups of six rabbits were included in the study. In group 1 (control group), wound was closed after laminectomy. In group 2 (local group) standard dose local vancomycin was administered on dura after laminectomy. Group 3 (systemic group) was given intravenous vancomycin after laminectomy. Simultaneous CSF and serum samples were taken from the subjects at the 6th, 12th, and 24th hours. Vancomycin levels were measured in all samples using the LC-MS/MS method. Epidural fibrosis (He scoring) and necrosis were examined histopathologically in spines removed by sacrification at postoperative 4th week. Serum, CSF and pathology samples were studied single-blinded. Shapiro-Wilk, Kruskal Wallis and Spearman tests were used for statistical analysis.

Results: When CSF values ??were compared, a statistically significant difference was found between the local, systemic and control groups in the 6th hour samples (p =0.035). At the 12th and 24th hours, there was no difference in CSF measurements.

When serum values ??were compared, a significant difference was found between the local and systemic groups and control group in the 6th and 12th hour samples (p=0.001). There was no difference between three groups in 24-hour serum values.

Histopathological evaluation: Grade 1 fibrosis was found in all subjects of systemic group and Grade 0 fibrosis in the entire local group. Grade 0 fibrosis was detected in two samples, Grade 2 in one and Grade 3 in three samples in the control group. Significant difference was found between the groups (p=0.010). No signs of necrosis were found in any of samples.

Conclusion: Detection of vancomycin in CSF at 6 hours in intravenous vancomycin group suggests that vancomycin can cross the blood-brain barrier in systemic administration. Higher serum values ??in local group can be interpreted as the contribution of vancomycin to systemic circulation in local application. However, this systemic spread was not enough to cross blood-brain barrier. Since necrosis was not observed, local vancomycin administration was considered as safe to use on the dura.

Keywords: spine, infection, vankomycin, blood-liquer barier

TAVŞANLARDA DENEYSEL LAMİNEKTOMİ MODELİNDE LOKAL VANKOMİSİNİN İNTRADURAL-İNTRAVENÖZ KONSANTRASYONU VE HİSTOPATOLOJİK ETKİLERİNİN DEĞERLENDİRİLMESİ

Javid KHALILOV[4], Mustafa ÇELTIK[1], Selahaddin AYDEMIR[1], Sezen KORKUT[3], Deniz GÖKÇAY[2], Umut ŞAHAR[3], Sermin ÖZKAL[2], Ömer AKÇALI[1]

[1]Dokuz Eylül Üniversite Hastanesi, Ortopedi ve Travmatoloji Anabilim Dalı
[2]Dokuz Eylül Üniversitesi Tıp Fakültesi, Tıbbi Patoloji Anabilim Dalı
[3]Ege Üniversitesi Fen Fakültesi, Biyoloji Bölümü, Moleküler Biyoloji Anabilim Dalı
[4]Baku Medikal Plaza, Ortopedi ve Travmatoloji Kliniği

Özet: Omurganın derin enfeksiyonları uzun süreli ve zorlu tedavi süreçlerinden dolayı korkutucudurlar. Lokal vankomisin, derin omurga enfeksiyonlarının tedavisinde yaygın kullanılan yöntemdir. Yaygın olmasına rağmen lokal vankomisinin sistemik ve özellikle BOS'taki düzeyi ile ilgili bir bilgi yoktur. BOS vankomisin düzeyi rutin yöntemlerle ölçülememektedir. Bu nedenle lokal vankomisinin standart tedavi algoritması oluşmamıştır.

Amaç: Tavşan laminektomi modelinde dura üzerine lokal vankomisin uygulamasında serum ve BOS vankomisin düzeylerinin saptanması amaçlanmıştır. Aynı zamanda lokal vankomisinin santral sinir sistemi üzerindeki histopatolojik etkileri incelenmiştir.

Yöntem : Çalışmaya altışar tavşandan oluşan üç grup halinde 18 denek alındı. 1. Gruba (kontrol grubu) sadece laminektomi yapılıp kapatıldı. 2. Gruba (lokal grup) laminektomi sonrası standart doz lokal vankomisin uygulandı. 3. Gruba (sistemik grup) laminektomi sonrası intravenöz vankomisin verildi. Deneklerden postop 6. 12. 24. saatlerde eşzamanlı BOS ve serum örnekleri alındı. Tüm numunelerden, geçerlilik ve güvenirliği saptanmış olan LC-MS/MS yöntemiyle vankomisin düzeyi bakıldı. Postop 4.haftada sakrifikasyon yapılarak çıkarılan omurgalarda histopatolojik olarak epidural fibrozis (He skorlamasıyla) ve nekroz incelendi. Serum, BOS ve patoloji örnekleri, gruplar gizlenerek tek kör çalışılmıştır. İstatistiksel analizler için Shapiro-Wilk, Kruskal Wallis ve Spearman testi kullanılmıştır.

Bulgular: Üç grubun BOS değerleri karşılaştırıldığında, 6. saat örneklerinde lokal grup ile sistemik ve kontrol grupları arasında istatiksel anlamlı fark bulunmuştur (p =0.035). 12. ve 24. saatte ise her üç grubun BOS ölçümlerinde fark saptanmamıştır. İkili grup karşılaştırmasında, sistemik grupla kontrol grubu arasında ve sistemik grupla lokal grup arasında 6. saat örneklerinde anlamlı fark saptanmıştır(p=0,025). Ancak 12.ve 24. saat BOS örneklerinde fark bulunamamıştır.

Üç grubun serum değerleri karşılaştırıldığında 6. ve 12. saat örneklerinde lokal ve sistemik grupları ile kontrol grubu arasında anlamlı fark bulunmuştur (p=0,001). 24. saat serum değerlerinde her üç grup arasında fark saptanmamıştır.

Histopatolojik değerlendirmede sistemik grubun tamamında Grade1, lokal grubun tamamında Grade 0 fibrozis bulunmuştur. Kontrol grubunda iki örnekte Grade 0, bir örnekte Grade 2 ve üç örnekte Grade 3 fibrozis saptanmıştır. Gruplar arasında istatistiksel farklılık saptanmıştır (p=0.010). Örneklerin hiçbirinde nekroz bulgusuna rastlanmamıştır.

Sonuç: İntravenöz vankomisin grubunda 6. saatte BOS'ta vankomisin saptanması, sistemik uygulamada vankomisinin kan-beyin bariyerini geçebildiğini düşündürmektedir. Lokal uygulamada 12. ve 24. saat BOS

örneklerinde eser miktarda saptanmış olup kontrol grubundan istatistiksel fark bulunmamıştır. Lokal grupta serum değerlerinin kontrol grubuna göre yüksek çıkması, lokal uygulamada vankomisinin sistemik dolaşıma katılımı olduğu şeklinde yorumlanabilir. Ancak bu sistemik yayılım, kan-beyin bariyerini geçmeye yetmemiştir. Lokal uygulama yapılan grupta fibrozisin hiç olmaması, vankomisinin asidik etkisi nedeniyle fibroblastları inhibe etmesine bağlı olabilir. Nekroz görülmediğinden dolayı dura üzerinde kullanımının güvenli olduğu düşünülmüştür.

Anahtar Kelimeler: omurga, enfeksiyon, vankomisin, beyin omurilik bariyeri

Sözlü Bildiriler

S-010

A NOVEL GROWTH MODULATION SCALE TO PREDICT CURVE BEHAVIOR AFTER VERTEBRAL BODY TETHERING

Altug YUCEKUL[1], Ipek Ege GUREL[2], Ilkay KARAMAN[2], Irem HAVLUCU[3], Tais ZULEMYAN[3], Yasemin YAVUZ[4], Caglar YILGOR[1], Ahmet ALANAY[1]

[1]Acibadem University School of Medicine, Department of Orthopedics and Traumatology, Istanbul, Turkey
[2]Acibadem University School of Medicine, Istanbul, Turkey
[3]Comprehensive Spine Center, Acibadem Maslak Hospital, Istanbul, Turkey
[4]Ankara University, Department of Biostatistics, Ankara, Turkey

Aims: Prediction of curve behavior after VBT is essential to achieve successful results. Currently, SSMS is widely usedto aid decision-making. TOCI, a more recent method, uses ossification of thumb epiphyses which matures earlierthan remaining epiphyses to offer a more precise grouping around peak height velocity. However, SSMS is moreaccurate in grouping post-peak period using all distal, middle and proximal phalanges. CVM, using cervical spinemorphology, possess a potential to estimate spinal growth modulation better as it uses skeletal markers of theaxial skeleton. Our aim was to analyze the effects of integrating different methods for prediction of growthmodulation.

Methods: Demographic and radiographic data were analyzed in a VBT cohort. Stages of two appendicular skeletonassessment methods, SSMS and TOCI, were incorporated into a Combined Hand Maturity Scale (CHMS). AGrowth Modulation Scale (GMS) was created by integrating CVM to CHMS. Predictive abilities were compared forheight gain and curve behavior in tethered segments. To minimize the effect of surgical correction, ratio offollow-up correction to surgical correction was used. Logarithmic and polynomial regression models were run toassess longitudinal growth and growth modulation, respectively.

Results: 38 patients (37F, 1M, mean age: 12.8±1.5y, mean follow-up: 29.3 (24-50) months) were included. Preoperatively, 18 (48.6%) were premenarchal. The median stages were: SSMS: 4 (1-7), TOCI: 6 (1-8) andCVM: 4 (1-6). Preop mean height of 155.9cm (130-171) was increased to 162.1cm (150-177) at latest follow-up. The mean preop MT curve magnitude of 49º±11º was corrected to 25º±7.6º at first erect, which wasmodulated to 17º±12.2º. CHMS and GMS had the highest R-squared values for longitudinal growth and growthmodulation prediction, respectively (Figure).

Conclusion: Incorporating SSMS and TOCI into CHMS resulted in increased growth prediction. GMS, accounting for bothappendicular and axial skeleton markers, resulted in best growth modulation prediction.

	Longitudinal Growth Prediction, R^2	Growth Modulation Prediction, R^2
SSMS: Sanders Simplified Skeletal Maturity Staging	82.4	67.6
TOCI: Thumb-Ossification Composite Index	83.2	62.6
CVM: Cervical Vertebral Maturity	81.1	74.6
CHMS: Combined Hand Maturity Scale (SSMS + TOCI)	87.2	64.9
GMS: Growth Modulation Scale (SSMS + TOCI + CVM)	81.0	82.3

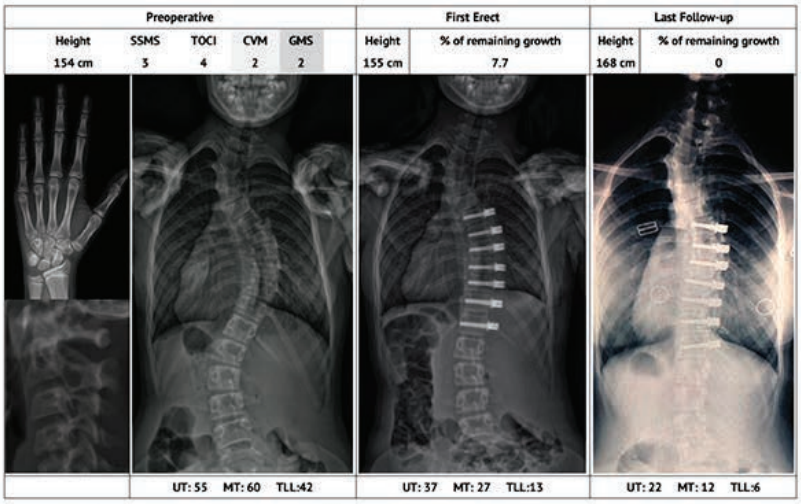

Patient 1: Sanders 3 and GMS 2, had 7.7% growth and modulation in all three curves

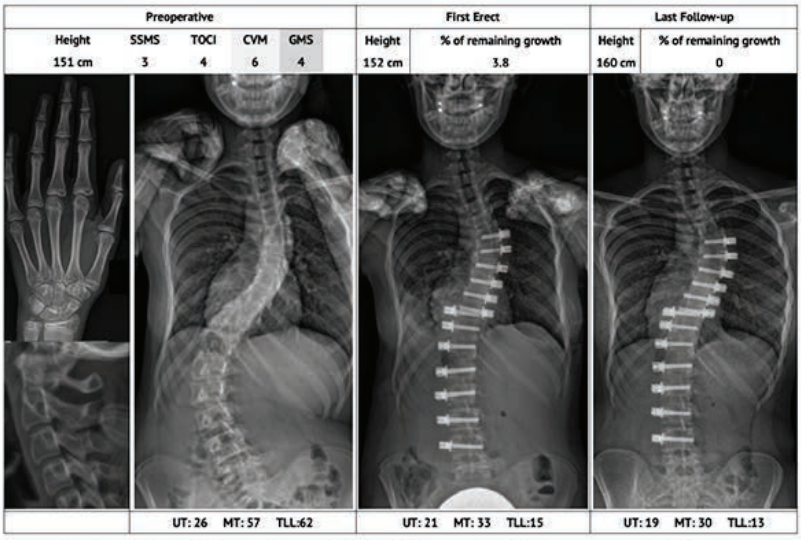

Patient 2: Sanders 3 but GMS 4, although had 3.8% growth, displayed no significant modulation.

Keywords: vertebral body tethering, adolescent idiopathic scoliosis, spine deformities, growth parameters

S-011

DOES VERTEBRAL BODY TETHERING CAUSE DISC AND FACET JOINT DEGENERATION? AN MRI STUDY WITH MINIMUM 2-YEARS FOLLOW-UP

Altug YUCEKUL[1], Burcu AKPUNARLI[2], Atahan DURBAS[3], Tais ZULEMYAN[4], Irem HAVLUCU[4], Gokhan ERGENE[5], Sahin SENAY[6], Pinar YALINAY DIKMEN[7], Sule TURGUT BALCI[8], Ercan KARAARSLAN[9], Yasemin YAVUZ[10], Caglar YILGOR[1], Ahmet ALANAY[1]

[1]Acibadem University School of Medicine, Department of Orthopedics and Traumatology, Istanbul, Turkey
[2]Urla State Hospital, Izmir , Turkey
[3]Acibadem University School of Medicine, Istanbul, Turkey
[4]Comprehensive Spine Center, Acibadem Maslak Hospital, Istanbul, Turkey
[5]Acibadem University Vocational School of Health Sciences, Department of Operating Room Services, Istanbul, Turkey
[6]Acibadem University School of Medicine, Department of Cardiovascular Surgery, Istanbul, Turkey
[7]Acibadem University School of Medicine, Department of Neurology, Istanbul, Turkey
[8]Anesthesiology Service, Acibadem University Maslak Hospital, Istanbul , Turkey
[9]Acibadem University School of Medicine, Department of Radiology, Istanbul, Turkey
[10]Ankara University, Department of Biostatistics, Ankara, Turkey

Aims: Disc health after various growth modulation techniques have been assessed in animal models, and tethering wasclaimed to prevent degeneration due to its less rigid nature compared to other growth-friendly techniques. Yet,the results of animal studies wherein tethering is applied on healthy spines to create a deformity cannot beextrapolated to humans, in which tethering is used for deformity correction. Our aim was to investigate theintegrity of discs and facet joints that are subject to compressive forces and relative stabilization during growth modulation.

Methods: Demographic, perioperative and radiographic data were collected. Overcorrection, mechanical and pulmonarycomplications, and reoperations were recorded. Preoperative and ≥2y follow-up MRIs were evaluated. Discs wereassessed using Pfirrmann grade. Facet joint degeneration was graded on a scale of 0-3. Changes from preop tofollow-up MRIs were analyzed using McNemar's Test and Related Samples Marginal Homogeneity Test.

Results: 25 (23F, 2M) consecutive patients were included (mean f-up 29 (24-62) mts). The mean age at surgery was 12.2 (10–14) and median Sanders stage was 3 (1-7). A mean of 7.7±1.1 (6-11) levels were tethered. Preop mean height of 155.3 (130-178) was increased to 163.4 (149-187) at latest f-up. The mean preop MT curve magnitude of 46°±7.7° was corrected to 23.3°±5.9° at first erect, which was modulated to 12°±11.5° during follow-up. Complication profile is given in Figure. A total of 217 levels were evaluated. Analyses of disc and facet scores revealed no significant differences between patients. Deterioration of previously degenerated discs was noted in one patient, while previously healthy lower adjacent facet joints were degenerated in another patient.

Conclusion: Radiographic degeneration was not observed in discs and facet joints at a mean of 29 months after growth modulation with VBT surgery. Studies with longer follow-up are warranted to further analyze the effects of relative stabilization and altered biomechanical loads.

complications

	Before Follow-up MRI	After Follow-up MRI	Total
	n (%)	n (%)	n (%)
Broken Tether	1 (4%)	5 (20%)	6 (24%)
Overcorrection	5 (20%)	1 (4%)	6 (24%)
Implant-related complications	3 (12%)	0	3 (12%)
Tether Release	1 (4%)	1 (4%)	2 (8%)
Conversion to fusion	0	2 (8%)	2 (8%)

Anahtar Kelimeler: vertebral body tethering, adolescent idiopathic scoliosis, spine deformities, disc degeneration

BANT İLE GERDİRME YÖNTEMİ (VBT) DİSK VE FASET EKLEM DEJENERASYONUNA SEBEP OLUR MU? EN AZ 2-YIL TAKİPLİ MRI ÇALIŞMASI

Altug YUCEKUL[1], Burcu AKPUNARLI[2], Atahan DURBAS[3], Tais ZULEMYAN[4], Irem HAVLUCU[4], Gokhan ERGENE[5], Sahin SENAY[6], Pinar YALINAY DIKMEN[7], Sule TURGUT BALCI[8], Ercan KARAARSLAN[9], Yasemin YAVUZ[10], Caglar YILGOR[1], Ahmet ALANAY[1]

[1]Acibadem University School of Medicine, Department of Orthopedics and Traumatology, Istanbul, Turkey
[2]Urla State Hospital, Izmir , Turkey
[3]Acibadem University School of Medicine, Istanbul, Turkey
[4]Comprehensive Spine Center, Acibadem Maslak Hospital, Istanbul, Turkey
[5]Acibadem University Vocational School of Health Sciences, Department of Operating Room Services, Istanbul, Turkey
[6]Acibadem University School of Medicine, Department of Cardiovascular Surgery, Istanbul, Turkey
[7]Acibadem University School of Medicine, Department of Neurology, Istanbul, Turkey
[8]Anesthesiology Service, Acibadem University Maslak Hospital, Istanbul , Turkey
[9]Acibadem University School of Medicine, Department of Radiology, Istanbul, Turkey
[10]Ankara University, Department of Biostatistics, Ankara, Turkey

Amaç: Çeşitli büyüme modülasyonu tekniklerinin disk sağlığı üzerine etkisi hayvan modellerinde değerlendirilmiş ve bant ile gerdirme yönteminin (VBT), diğer büyüme dostu tekniklere kıyasla daha esnek olması sebebi ile, dejenerasyonu önlediği öne sürülmüştür. Fakat, gerdirmenin deformite oluşturmak amacı ile sağlıklı omurgaya uygulandığı hayvan modellerine ait çalışmalarının sonuçları, gerdirmenin deformiteyi düzeltmek amacı ile uygulandığı insanlara birebir uyarlanamaz. Biyomekanik özellikler farklı olduğundan, VBT'nin klinik serilerde diskler üzerinde yapacağı etkiler tam olarak bilinmemektedir. Oluşturduğu görece stabilizasyon etkisi ve gerdirme kuvvetleri nedeniyle VBT'nin disk ve faset eklem dejenerasyonuna sebep olabileceğine dair endişeler mevcuttur.

Yöntem: Prospektif olarak toplanan verilerin retrospektif analizi. Demografik, perioperatif ve radyografik veriler ile aşırı düzelme, mekanik ve pulmoner komplikasyonlar ve revizyon ameliyatları kaydedilmiştir. Ameliyattan önce ve en az 2 yıllık takipte çekilen MRG görüntüleri tarafsız bir radyolog tarafından ara ve komşu segment disk ve faset eklem dejenerasyonu açısından incelenmiştir. Disk dejenerasyonu Pfirrmann sınıflaması kullanılarak değerlendirilmiş; faset dejenerasyonu ise 0-3 arasında derecelendirilmiştir. Preop ve takip MRG'leri arasındaki değişimler McNemar ve Related Samples Marginal Homogeneity testleri kullanılarak analiz edilmiştir.

Bulgular: Çalışmaya, 2014-2017 yılları arasında torakoskopik VBT ameliyatı olan, ortalama 29 (24-62) ay takipli, ardışık 25 (23K, 2E) adölesan idiyopatik skolyoz hastası dahil edilmiştir. Hastaların yaş ortalamaları 12,2 (10-14) yıl, Sanders evreleri 3 (1-7)'tür. Ortalama 7,7±1,1 (6-11) seviye ameliyat edilmiştir. Ameliyat öncesi 155,3 (130-178) cm olan boy ortalaması, son takipte 163,4 (149-187) cm'ye çıkmıştır. Ameliyat öncesi ortalama ana torasik Cobb açısı 46º±7,7º derece olup ameliyat sonrası erken dönemde 23.3º±5.9º ye, son takipte ise 12º±11,5º'ye kadar düzelmiştir. Takip MRG çekimi öncesi 1 (4%) bant kopması, 5 (20%) aşırı düzelme, 3 (12%) implanta bağlı komplikasyon meydana gelmiş ve 1 (4%) bant gevşetme ameliyatı yapılmıştır. Ameliyat öncesi ve takip MRG'lerde toplam 217 seviye disk ve bilateral faset eklemleri değerlendirilmiştir. Disk ve faset skorlarının analizi hastalar arasında anlamlı bir fark olmadığını ortaya koymuştur. Ameliyat öncesinde çoklu-seviye disk dejenerasyonu olan bir hastada (4%), ameliyat sonrası disk skorunda artış tespit edilmiştir. Başka bir hastada ise tek seviyede yeni ortaya çıkmış 2. evre bilateral faset eklem dejenerasyonu görülmüştür.

Çıkarımlar: Bu çalışma, torakoskopik VBT ameliyatı olmuş 25 hastaya ait (Sanders 2-7) MRG bulgularını bildirmektedir. Deformite düzeltilmesi ve ortalama 29 (24-62) aylık büyüme modülasyonu sonrası, ara ve komşu disklerin %97,7'sinde ve faset eklemlerin %99,3'ünde herhangi bir radyografik dejenerasyon tespit edilmemiştir. Daha uzun takipli çalışmaların yapılması gereklidir.

komplikasyonlar

	Before Follow-up MRI	After Follow-up MRI	Total
	n (%)	n (%)	n (%)
Broken Tether	1 (4%)	5 (20%)	6 (24%)
Overcorrection	5 (20%)	1 (4%)	6 (24%)
Implant-related complications	3 (12%)	0	3 (12%)
Tether Release	1 (4%)	1 (4%)	2 (8%)
Conversion to fusion	0	2 (8%)	2 (8%)

Anahtar Kelimeler: Bant ile gerdirme, idiyopatik skolyoz, omurga deformiteleri, disk dejenerasyonu

S-012

COMPARISON OF PATIENT-REPORTED OUTCOMES AFTER VERTEBRAL BODY TETHERING AND POSTERIOR SPINAL FUSION

Altug Yucekul[1], Gokhan Ergene[2], Sahin Senay[3], Sule Turgut Balci[4], Pinar Yalinay Dikmen[5], Tais zulemyan[6], Caglar Yilgor[1], Ahmet Alanay[1]

[1]Acibadem University School of Medicine, Department of Orthopedics and Traumatology, Istanbul, Turkey
[2]Acibadem University Vocational School of Health Sciences, Department of Operating Room Services, Istanbul, Turkey
[3]Acibadem University School of Medicine, Department of Cardiovascular Surgery, Istanbul, Turkey
[4]Acibadem University Maslak Hospital, Anesthesiology Service, Istanbul , Turkey
[5].Acibadem University School of Medicine, Department of Neurology, Istanbul, Turkey
[6]Comprehensive Spine Center, Acibadem Maslak Hospital, Istanbul , Istanbul, Turkey

AIMS: Posterior spinal fusion (PSF) is the standard surgical approach in AIS treatment. VBT emerged as an alternative minimally invasive growth modulation technique. The aim was to compare the patient-reported outcomes after PSF and VBT surgeries.

Methods: Matched cohorts were created among patients having main thoracic curves ranging between 40°-70° and having ≥2 years f-up. Double-curve VBT and thoracolumbar PSF surgeries where lumbar curves were also instrumented were excluded. Demographics and preoperative radiographic measurements were compared to confirm matching. 6-months and 2-years follow-up radiographic measurements and SRS-22r scores were used as outcome measures.

Results: 16 PSF and 18 VBT patients (30F, 4M) were included. The mean age and f-up were 13.4 (10-17) years and 25.7 (24–32) months. Preoperative proximal thoracic (28.6° vs 29.6°), main thoracic (MT) (56.8° vs 51°) and thoracolumbar (TL) curves (32.5° vs 37°) were similar among groups (p=0.732, p=0.126 and p=0.088). The mean surgical correction percentage in MT curves was greater in the PSF group (84% vs 53%, p<0.001), while overall correction percentages at 2-years were similar (80 vs 76%, p=0.616). As early complications, there was 1 (6.3%) wound hematoma in the PSF group while 1 (5.5%) patient in the VBT group experienced pleural effusion. There were 3 (16.6%) tether breakages in the VBT group, 2 of which occurred after 2-years visit. For both PSF and VBT groups, self-image and subtotal scores significantly increased at 2-years compared to preoperative values (p<0.001, p=0.037 and p<0.001, p=0.016), while pain, function and mental-health did not show significant pre-to-post changes (p>0.05 for all comparisons). Self-image scores were improved at 6-months and were maintained in the PSF group, while they incrementally increased in the VBT cohort. SRS function scores were higher in the VBT group both at 6-months and 2-years (p=0.027, p=0.027) compared to the PSF group. SRS pain and subtotal scores were found to be worse in the PSF group at 2-years (p=0.020, p=0.036) in comparison to the VBT group.

Conclusion: PSF and VBT resulted in similar MT and TL curve correction rates 2 years after surgery. PSF resulted in earlier improvement in self-image scores while latest follow-up scores were similar. VBT resulted in better patient-reported function and pain scores.

Keywords: Adolescent Idiopathic Scoliosis, posterior instrumentation and fusion, vertebral body tethering, health quality of life

ADÖLESAN İDİYOPATİK SKOLYOZLU HASTALARDA POSTERİOR SPİNAL FÜZYON VE VERTEBRA CİSİM GERDİRME CERRAHİSİNİN SONUÇLARININ VE YAŞAM KALİTESİNİN DEĞERLENDİRİLMESİ

Altug Yucekul[1], Gokhan Ergene[2], Sahin Senay[3], Sule Turgut Balci[4], Pinar Yalinay Dikmen[5], Tais zulemyan[6], Caglar Yilgor[1], Ahmet Alanay[1]

[1]Acibadem University School of Medicine, Department of Orthopedics and Traumatology, Istanbul, Turkey
[2]Acibadem University Vocational School of Health Sciences, Department of Operating Room Services, Istanbul, Turkey
[3]Acibadem University School of Medicine, Department of Cardiovascular Surgery, Istanbul, Turkey
[4]Acibadem University Maslak Hospital, Anesthesiology Service, Istanbul , Turkey
[5].Acibadem University School of Medicine, Department of Neurology, Istanbul, Turkey
[6]Acibadem Maslak Hastanesi, Omurga Sağlığı Merkezi, İstanbul, Türkiye

Amaç: Adölesan idiopatik skolyoz'un (AIS) cerrahi tedavisinde standart yaklaşımı posterior enstrümentasyon ve füzyon (PEF) oluşturur. Tedaviye alternatif, füzyonsuz cerrahi yöntem olan vertebra cisim gerdirme (VBT) ise giderek daha sık kullanılmaktadır. Bu çalışmayla, PEF ve VBT yöntemleri ile ameliyat edilmiş AIS hastalarının düzelme miktarları ve yaşam kalitelerinin karşılaştırılması amaçlanmıştır.

Materyal ve Metot: Eşleşmiş kohortlar, 2 yıl takipli 40°-70° eğriliği olan AIS hastaları incelenerek elde edildi. Lomber eğriliğin cerrahiye dahil edildiği hastalar çalışmadan çıkartıldı. Hastaların demografik verileri, perioperatif ve takip radyografik ölçümleri ve hasta tarafından bildirilen SRS-22 skorları karşılaştırıldı.

Bulgular: Çalışmaya, 16 PEF ve 18 VBT hastası (30K, 4E) dahil edildi. Kohortun ortalama yaşı 13,4 (10-17) yıl ve takip süresi 25,7 (24–32) aydı. Grupların preoperatif üst torasik, ana torasik (MT) ve torakolomber (TL) skolyoz açıları benzerdi. PEF grubunda MT eğrilikte cerrahi düzelme oranı daha fazla (%84–%53, p<0,001) iken, 2. yılda toplam düzelme oranları gruplarda benzerdi (%80–%76, p=0,616). 2. yılda PEF ve VBT gruplarında kendi imaj/ görüşünde ve ara toplamda anlamlı iyileşme olduğu saptandı (p<0,001–p=0,037 ve p<0,001–p=0,016). PEF grubunda, fonksiyon/ aktivite alt başlığındaki skorlar 6. ayda ve 2. yılda (p=0,027) ve ağrı, ara-toplam skorları 2. yılda, VBT grubuna göre düşüktü (p=0,020, p=0,036).

Sonuç: PEF ve VBT cerrahisi takibinde MT ve TL eğriliklerde 2. yılda benzer oranda düzelme görülmektedir. SRS22 skorlarında iki cerrahi ile benzer iyileşme elde edilirken, VBT'de bu iyileşme dinamik olarak seyretmektedir. İki grup arasında fonksiyon/aktivite, ara-toplam ve ağrı skorlarının VBT grubunda erken dönem ve takipte füzyona kıyasla daha iyi olması, daha uzun takipli geniş hasta serilerinde incelenmelidir. **Anahtar Kelimeler:** Adölesan idiopatik skolyoz, posterior enstrümentasyon ve füzyon, vertebra cisim gerdirme, yaşam kalitesi.

Anahtar Kelimeler: Adölesan idiopatik skolyoz, posterior enstrümentasyon ve füzyon, vertebra cisim gerdirme, yaşam kalitesi

S-013

THE EFFECT OF APICAL VERTEBRA POSITION ON GROWING ROD TREATMENT: A CLINICAL AND FINITE ELEMENT STUDY

Gökay DURSUN[1], Rıza Mert ÇETİK[2], Dilek GÜZEL[3], Halil Gökhan DEMİRKIRAN[1], Rafik RAMAZANOV[4], Özgür DEDE[5], Ercan GÜRSES[3], Muharrem YAZICI[4]

[1]Hacettepe University Hospital, Department of Orthopedics and Traumatology
[2]Sandikli State Hospital, Department of Orthopedics and Traumatology
[3]Middle East Technical University, Department of Aerospace Engineering
[4]Cankaya Hospital, Department of Orthopedic Surgery
[5]UPMC Children's Hospital of Pittsburgh, Department of Orthopaedic Surgery

Background: Growing rods (GR) is a commonly utilized technique for the management of early-onset scoliosis (EOS). The significance of the position of the apical vertebrae relative to the rods is not known. The purpose of this study is to analyze the potential effects of the position of the apical vertebrae in relation to the growing rods on deformity control through plain radiographs and finite element analysis (FEA) modeling.

Methods: We identified one hundred and forty patients treated with GR between 2000 and 2018. Patients who had a congenital vertebral anomaly or less than a 2-year follow-up were excluded. Curve magnitude, traction radiograph under general anesthesia (TRUGA) flexibility, apical vertebra rotation according to Nash Moe method, the lengths of T1-12, T1-S1, and the instrumented segments were recorded. Patients were divided into 3 groups according to the apical position on the postoperative radiographs: Group 1 (both pedicles are between the rods), Group 2 (convex rod is between the apical vertebra pedicles), Group 3 (both pedicles are lateral to the convex rod). Finite element analysis (FEA) models were created simulating the three groups. Both radiographic and FEA data were analyzed to compare the deformity control and growth in each group.

Results: Fifty-eight patients were included in the final analyses (mean age 84 months (range 38- 20 148)). Ten patients (17%) were in Group 1, 34 (59%) in Group 2, and 14 (24%) in Group 3. The difference between TRUGA flexibilities was statistically insignificant. Group 3 was the least successful in terms of both height gain and rotational control. FEA showed a decrease in rotation and displacement for every group, however, the residual rotation and displacement were highest in Group 3.

Conclusions: Bringing the apex in line with the GR increases the capacity of growth preservation as it results in the largest height gain and better deformity control. FEA model demonstrated that distraction alone is inadequate for controlling rotation, and with increasing apical translation, residual rotation after distraction also increases.

Figure 1

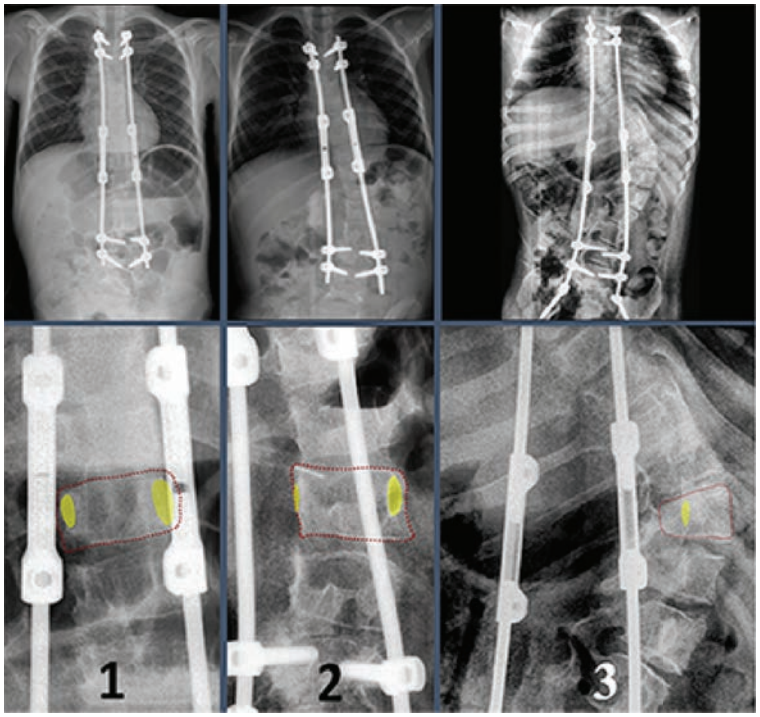

Patient grouping according to the position of the apex vertebra with respect to the rods on the post-index radiographs: group 1 (both pedicles are located between the rods), group 2 (concave rod is between the pedicles), and group 3 (concave pedicle located lateral to the convex rod) are shown, respectively

Figure 2



Boundary conditions and distractive forces of the finite element models (this representative model belongs to

group 1).

Table 1

	Group 1	Group 2	Group 3	P Value
Pre-index scoliosis angle (°)	54 (±16)	63 (±11)	79 (±13)	<0.001
Post-index scoliosis angle (°)	25 (±12)	30 (±9)	47 (±15)	<0.001
Final scoliosis angle (°)	30 (±15)	39 (±13)	58 (±16)	<0.001
TRUGA scoliosis angle (°)	25 (±12)	31 (±9)	45 (±14)	<0.001
T1-T12 height gain (cm/year)	0.7 (±0.2)	0.6 (±0.2)	0.4 (±0.1)	<0.001
T1-S1 height gain T(cm/year)	1 (±0.2)	0.8 (±0.2)	0.6 (±0.1)	<0.001
Height gain per each instrumented seg-ment (cm/year)	0.06 (±0.02)	0.05 (±0.02)	0.03 (±0.01)	=0.003

Radiographic parameters of the study groups

Keywords: early onset scoliosis, growing rod, apex vertebra, finite element analysis

BÜYÜYEN ROD TEDAVİSİNDE APİKAL VERTEBRA POZİSYONUNUN ETKİSİ : KLİNİK VE SONLU ELEMAN ANALİZİ

Gökay DURSUN[1], Rıza Mert ÇETİK[2], Dilek GÜZEL[3], Halil Gökhan DEMİRKIRAN[1], Rafik RAMAZANOV[4], Özgür DEDE[5], Ercan GÜRSES[3], Muharrem YAZICI[4]

[1]Hacettepe Üniversitesi Ortopedi ve Travmatoloji A.B.D
[2]Sandıklı Devlet Hastanesi, Ortopedi ve Travmatoloji Bölümü
[3]Orta Doğu Teknik Üniversitesi, Havacılık Mühendisliği Bölümü
[4]Çankaya Hastanesi, Ortopedik Cerrahi Bölümü
[5]UPMC Pittsburgh Çocuk Hastanesi, Ortopedi Cerrahi Bölümü

Amaç: Büyüyen rodlar (GR), erken başlangıçlı skolyozun (EOS) yönetimi için yaygın olarak kullanılan bir tekniktir. Apikal vertebranın rodlara göre konumunun tedavi sonuçlarına etkisi bilinmemektedir. Bu çalışmanın amacı, direkt grafi ve sonlu eleman analizi (FEA) modellemesi kullanılarak apikal vertebranın büyüyen rodlara göre pozisyonunun deformite kontrolü üzerindeki potansiyel etkilerini analiz etmektir.

Yöntem: 2000-2018 yılları arasında GR ile tedavi edilen yüz kırk hasta tespit edildi. Konjenital vertebra anomalisi olan, 2 yıldan az takibi olan hastalar çalışmadan dışlandı. Cobb yöntemine göre ölçülen eğri büyüklüğü, genel anestezi altında traksiyon grafisi (TRUGA), Nash Moe yöntemine göre apikal vertebra rotasyonu, T1-12, T1-S1 ve enstrümente segment uzunlukları kaydedildi. Hastalar ameliyat sonrası radyografilerdeki apikal vertebra pozisyonuna göre 3 gruba ayrıldı: Grup 1 (her iki pedikül de rodların arasında), Grup 2 (dışbükey rod apikal vertebra pedikülleri arasında), Grup 3 (her iki pedikül de dışbükey rodun lateralinde). Üç grubu simüle eden sonlu eleman analizi (FEA) modelleri oluşturuldu. Her gruptaki deformite kontrolü ve büyümeyi karşılaştırmak için hem radyografik hem de FEA verileri analiz edildi.

Sonuç: Son analizlere 58 hasta dahil edildi (ortalama yaş 84 ay (dağılım 38-20 148)). Grup 1'de 10 (17%), Grup 2'de 34 (%59) ve Grup 3'te 14 (%24) hasta vardı. TRUGA esneklikleri arasındaki farkın istatistiksel olarak benzer olduğu görüldü. Grup 3 hem uzama hem de rotasyonel kontrol açısından en az başarılı olan grup oldu. FEA her grubun apikal vertebrası için rotasyonda azalma ve koronal düzlemde orta hatta yaklaşma gösterdi, ancak grup 3 apikal vertebrasında kalan rotasyon ve orta hattan uzaklık en yüksekti.

Tartışma: Apex vertebrayı GR arasına getirmek, daha fazla uzunluk kazanımını ve daha iyi deformite kontrolünü sağlamaktadır. Bu şekilde büyüme koruma kapasitesini artırmaktadır. FEA modeli tek başına distraksiyonun apikal vertebra rotasyonunu kontrol etmede yetersiz olduğunu ve artmış apikal translasyon ile distraksiyonun kalan rotasyonu artırdığını göstermektedir.

Figür 1

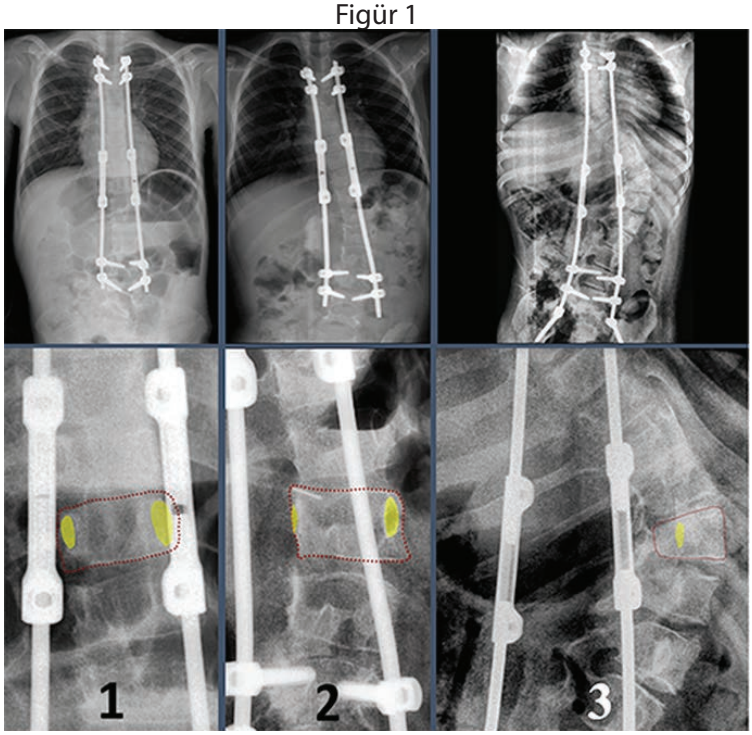

İndeks ameliyat sonrası rod apeks vertebra ilişkisine göre hasta gruplandırması: grup 1 (her iki pedikül de çubuklar arasında bulunur), grup 2 (içbükey çubuk pediküller arasındadır) ve grup 3 (her iki pedikül de dışbükey rodun lateralinde) sırasıyla gösterilmiştir.

Figür 2



Sınır koşullar ve sonlu eleman analiz modelinde uygulanan distraksiyon güçleri (Grup 1'e ait model)

Tablo 1

	Group 1	Group 2	Group 3	P Value
Pre-index scoliosis angle (°)	54 (±16)	63 (±11)	79 (±13)	<0.001
Post-index scoliosis angle (°)	25 (±12)	30 (±9)	47 (±15)	<0.001
Final scoliosis angle (°)	30 (±15)	39 (±13)	58 (±16)	<0.001
TRUGA scoliosis angle (°)	25 (±12)	31 (±9)	45 (±14)	<0.001
T1-T12 height gain (cm/year)	0.7 (±0.2)	0.6 (±0.2)	0.4 (±0.1)	<0.001
T1-S1 height gain T(cm/year)	1 (±0.2)	0.8 (±0.2)	0.6 (±0.1)	<0.001
Height gain per each instrumented segment (cm/year)	0.06 (±0.02)	0.05 (±0.02)	0.03 (±0.01)	=0.003

Çalışma Gruplarının Radyografik Parametreleri

Anahtar Kelimeler: erken başlangıçlı skolyoz, büyüyen rod, apikal vertebra, sonlu eleman analizi

S-014

TWO TO FIVE YEARS PULMONARY FUNCTIONS AFTER THORACIC, THORACOLUMBAR AND DOUBLE-CURVE VBT SURGERY

Burcu AKPUNARLI[1], Altug YUCEKUL[2], Kadir ABUL[3], Peri KINDAN[4], Gokhan ERGENE[5], Sahin SENAY[6], Tais ZULEMYAN[7], Yasemin YAVUZ[8], Caglar YILGOR[2], Ahmet ALANAY[2]

[1]Urla State Hospital, Izmir, Turkey
[2]Acibadem University School of Medicine, Department of Orthopedics and Traumatology, Istanbul, Turkey
[3]Istanbul Basaksehir Pine and Sakura City Training and Research Hospital, Department of Orthopedics and Traumatology, Istanbul, Turkey
[4]Acibadem University School of Medicine, Istanbul, Turkey
[5]Acibadem University Vocational School of Health Sciences, Department of Operating Room Services, Istanbul, Turkey
[6]Acibadem University School of Medicine, Department of Cardiovascular Surgery, Istanbul, Turkey
[7]Comprehensive Spine Center, Acibadem Maslak Hospital, Istanbul, Turkey
[8]Ankara University, Department of Biostatistics, Ankara, Turkey

Aims: Previous studies have shown that anterior spinal fusion significantly decreased FVC% and FEV1% values after AIS surgery. Few studies investigate the effects of anterior thoracoscopic VBT surgery on pulmonary function. The aim of this study was to compare pulmonary function test results before and after anterior thoracoscopic VBT surgery.

Methods: Data were collected preoperatively, at 6-weeks, 1-year and yearly after 2 years follow-up. All-thoracoscopic technique was used to approach thoracic vertebrae, while retroperitoneal flank incision was used to access lumbar vertebrae. Demographic, clinical, radiographic data and complications were analyzed. Curve sizes at each follow-up were compared using repeated measures ANOVA. Preoperative, 1-year, 2-3 years and 4-5 years postoperative FVC% and FEV1% were compared using mixed models.

Results: 74 consecutive patients (68F, 6M; 12.7±1.7 years) with a mean follow-up of 39 (24-92) months were included. 77% were Lenke 1 and there were 2, 2, 10 and 3 patients with Lenke 2, 3, 5 and 6 curve patterns, respectively. Preoperatively, median Sanders was 3 (1-7) and median Risser was 0 (0-5)). A mean of 8 (5-11) levels were tethered. Patients grew 6 cm on average; height measurements showing significant increase ($p<0.001$). 82% of the patients reached skeletal maturity at final follow-up. The mean preoperative MT curve magnitude of 49.6°±11.3° was corrected to 24.9°±7.6° at first erect radiographs, which was modulated to 19.5°±12.9° during follow-up, displaying a significant decrease. A total of 6 (8.1%) patients experienced pulmonary complications (2 ipsilateral and 1 contralateral atelectasis, 1 lobar atelectasis, 1 pleural effusion and 1 chylothorax). Thoracic VBT resulted in improved PFT at 1 year ($p=0.015$). Further improvements were observed between 1 to 2-3 years, and 2-3 to 4-5 years follow-up for FEV1 and FVC, respectively ($p=0.012$ and $p=0.024$). Pulmonary function after thoracolumbar and double-curve VBT; however, were similar between preoperative and 1-year and 2-3 years postoperative follow-up (Figure).

Conclusion: Thoracic-only VBT surgery resulted in improved pulmonary function at 1-year, which further improved at 2-3 years and/or 4-5 years follow-up. Thoracolumbar and double-curve VBT surgeries did not cause worsening nor improvement in pulmonary function 1-year and 2-3 years after surgery.

	Pre-Operative			1-year Postoperative				2-3 years Postoperative				4-5 years Postoperative			
Thoracic VBT	n	Mean ± SD	Median (Min-Max)	n	Mean ± SD	Median (Min-Max)	p	n	Mean ± SD	Median (Min-Max)	p	n	Mean ± SD	Median (Min-Max)	p
FVC% Predicted	50	81.5 ± 13.4	83 (53 -113)	45	86.2 ± 12.6	85 (65 -124)	**0.015***	31	91.2 ± 12.0	91 (67 - 115)	0.092	17	97.1 ± 12.0	100 (73 - 117)	**0.024***
FEV1% Predicted	50	80.9 ± 11.8	81 (60 -110)	45	88.5 ± 13.0	86 (68 - 143)	**0.001***	31	92.1 ± 11.7	91 (70 - 118)	**0.012***	17	96.2 ± 10.1	95 (77 - 111)	1.000

	Pre-Operative			1-year Postoperative				2-3 years Postoperative			
Thoracolumbar VBT	n	Mean ± SD	Median (Min-Max)	n	Mean ± SD	Median (Min-Max)	p	n	Mean ± SD	Median (Min-Max)	p
FVC% Predicted	10	91.4 ± 18.1	91.5 (57 - 117)	8	89.4 ± 18.5	85.5 (60 - 116)	1.000	7	90.3 ± 15.8	86 (72 - 122)	0.481
FEV1% Predicted	10	93.3 ± 19.4	91 (66 - 130)	8	92.0 ± 17.2	86.5 (67 - 119)	1.000	7	93.3 ± 14.4	86 (82 - 120)	1.000

	Pre-Operative			1-year Postoperative				2-3 years Postoperative			
Double-Curve VBT	n	Mean ± SD	Median (Min-Max)	n	Mean ± SD	Median (Min-Max)	p	n	Mean ± SD	Median (Min-Max)	p
FVC% Predicted	13	83.4 ±10.5	85 (61 - 97)	12	81.9 ± 11.9	81.5 (59 - 98)	1.000	9	90.7 ± 14.6	90 (64 - 110)	0.236
FEV1% Predicted	13	83.1 ± 12.5	82 (59 -107)	12	84.9 ± 16.5	87 (56 -105)	1.000	9	93.7 ± 16.7	94 (71 - 114)	0.379

Pulmonary Function Test Comparisons after VBT

Keywords: vertebral body tethering, adolescent idiopathic scoliosis, spine deformities, pulmonary functions

TORASİK, TORAKOLUMBAR VE ÇİFT EĞRİLİK BANT İLE GERDİRME CERRAHİSİ SONRASI 2-5 YILLIK SOLUNUM FONKSİYON TESTİ SONUÇLARI

Burcu AKPUNARLI[1], Altug YUCEKUL[2], Kadir ABUL[3], Peri KINDAN[4], Gokhan ERGENE[5], Sahin SENAY[6], Tais ZULEMYAN[7], Yasemin YAVUZ[8], Caglar YILGOR[2], Ahmet ALANAY[2]

[1]Urla State Hospital, Izmir, Turkey
[2]Acibadem University School of Medicine, Department of Orthopedics and Traumatology, Istanbul, Turkey
[3]Istanbul Basaksehir Pine and Sakura City Training and Research Hospital, Department of Orthopedics and Traumatology, Istanbul, Turkey
[4]Acibadem University School of Medicine, Istanbul, Turkey
[5]Acibadem University Vocational School of Health Sciences, Department of Operating Room Services, Istanbul, Turkey
[6]Acibadem University School of Medicine, Department of Cardiovascular Surgery, Istanbul, Turkey
[7]Comprehensive Spine Center, Acibadem Maslak Hospital, Istanbul, Turkey
[8]Ankara University, Department of Biostatistics, Ankara, Turkey

Amaç: Literatürdeki çalışmalar, anterior spinal füzyon ameliyatı sonrası adölesan hastalarda zorlu vital kapasite (FVC) ve 1 saniyede zorlu ekspiratuar volüm (FEV1) yüzdelerinin düştüğünü göstermiştir. Anterior torakoskopik VBT cerrahisinin solunum fonksiyonu üzerindeki etkilerini araştıran az sayıda çalışma bulunmaktadır. Bu çalışmanın amacı, anterior torakoskopik VBT cerrahisi öncesi ve sonrası solunum fonksiyon testi sonuçlarını karşılaştırmaktır.

Yöntem: Demografik, klinik, radyografik veriler ve komplikasyonlar prospektif olarak toplanmıştır. Torasik omurgaya erişim tam-torakoskopik olarak; lomber omurgaya erişim ise retroperitoneal yaklaşım ile sağlanmıştır. Demografik, klinik, radyografik veriler ve komplikasyonlar analiz edilmiştir. Takiplerdeki eğrilik dereceleri tekrarlı ölçümler ANOVA testi ile kıyaslanmıştır. Ameliyat öncesi ve taburculuk sonrası 1. yıl ve 2.-3. yıl ve 4.-5. yıl FVC ve FEV1 yüzdeleri karma modeller kullanılarak karşılaştırılmıştır.

Bulgular: Çalışmaya, 2014-2018 yılları arasında ameliyat olan, ortalama 31 (24-57) ay takipli ve ortalama yaşları 12,4±1,5 yıl olan ardışık 54 (51K, 3E) adölesan idiyopatik skolyoz hastası dahil edilmiştir. Hastaların %78'inin eğrilik tipi Lenke 1 (19 A, 6 Ar, 13 B ve 4 C)'dir. Geri kalan hastalardan 1'i Lenke 2, 2'si Lenke 3, 6'sı Lenke 5 ve 2'si Lenke 6'dır. Ameliyat öncesi, hastaların %58,8'i henüz adet görmemiştir (ortalama Sanders: 3 (1-7), Risser: 0 (0-5)). Ortalama 7 (5-11) seviye ameliyat edilmiştir. 6. Hafta sonrası hastaların boyu ortalama 7 cm uzamıştır. Son takipte hastaların %87'si kemik olgunluğuna erişmiştir. Ameliyat öncesi ortalama ana torasik Cobb açısı 48°±9,4° iken ameliyat sonrası erken dönemde 24,7°±7,2°'ye, son takipte ise 16,1°±12,4°'ye kadar düzelmiştir. Toplamda 6 (%11,1) hastada pulmoner komplikasyon (2 ipsilateral, 1 kontralateral ve 1 lobar atelektazi, 1 plevral efüzyon ve 1 şilotoraks) görülmüştür. T-VBT sonrası 1 yılda akciğer fonksiyonunda önemli ölçüde ilerleme gözlenmiştir (FVC% ortalaması 79,6'dan 85,2'ye, p=0,014; FEV1% ortalaması 80,1'den 87,8'ye, p=0,001). 1 ve 2 yıl takip sonuçlarında fark gözlenmemiştir (FVC% ve FEV1% ortalamaları sırası ile %87,5 ve %90). TL-VBT ve çift-VBT gruplarında ameliyat öncesi ve 1 yıl takip değerlerinin benzer olduğu gözlenmiştir (TL için FVC% ortalaması 81,8'den 83,7'ye; FEV1% ortalaması 82,7'den 86,5'e ve çift eğrilik grubu için FVC% ortalaması 82,2'den 82,6'ya; FEV1% ortalaması 82,4'den 85,7'ye yükselmiştir).

Çıkarımlar: Yalnızca torasik VBT ameliyatı olan hastalarda ameliyat sonrası 1. yılda akciğer fonksiyonlarında artış görülmüş; 2-3. yılda ve/veya 4-5. yılda ilerleme devam etmiştir.. Torakolomber ve çift eğrilik ameliyatları sonrası akciğer fonksiyonlarında 1. yılda ve 2-3.yıllarda herhangi bir kötüleşme veya iyileşme görülmemiştir.

	Pre-Operative			1-year Postoperative				2-3 years Postoperative				4-5 years Postoperative			
Thoracic VBT	n	Mean ± SD	Median (Min-Max)	n	Mean ± SD	Median (Min-Max)	p	n	Mean ± SD	Median (Min-Max)	p	n	Mean ± SD	Median (Min-Max)	p
FVC% Predicted	50	81.5 ± 13.4	83 (53 - 113)	45	86.2 ± 12.6	85 (65 - 124)	**0.015***	31	91.2 ± 12.0	91 (67 - 115)	0.092	17	97.1 ± 12.0	100 (73 - 117)	**0.024***
FEV1% Predicted	50	80.9 ± 11.8	81 (60 - 110)	45	88.5 ± 13.0	86 (68 - 143)	**0.001***	31	92.1 ± 11.7	91 (70 - 118)	**0.012***	17	96.2 ± 10.1	95 (77 - 111)	1.000

	Pre-Operative			1-year Postoperative				2-3 years Postoperative			
Thoracolumbar VBT	n	Mean ± SD	Median (Min-Max)	n	Mean ± SD	Median (Min-Max)	p	n	Mean ± SD	Median (Min-Max)	p
FVC% Predicted	10	91.4 ± 18.1	91.5 (57 - 117)	8	89.4 ± 18.5	85.5 (60 - 116)	1.000	7	90.3 ± 15.8	86 (72 - 122)	0.481
FEV1% Predicted	10	93.3 ± 19.4	91 (66 - 130)	8	92.0 ± 17.2	86.5 (67 - 119)	1.000	7	93.3 ± 14.4	86 (82 - 120)	1.000

	Pre-Operative			1-year Postoperative				2-3 years Postoperative			
Double-Curve VBT	n	Mean ± SD	Median (Min-Max)	n	Mean ± SD	Median (Min-Max)	p	n	Mean ± SD	Median (Min-Max)	p
FVC% Predicted	13	83.4 ±10.5	85 (61 - 97)	12	81.9 ± 11.9	81.5 (59 - 98)	1.000	9	90.7 ± 14.6	90 (64 - 110)	0.236
FEV1% Predicted	13	83.1 ± 12.5	82 (59 - 107)	12	84.9 ± 16.5	87 (56 - 105)	1.000	9	93.7 ± 16.7	94 (71 - 114)	0.379

Bant ile Gerdirme Sonrası Solunum Fonlsyonları Karşılaştırması

Anahtar Kelimeler: Bant ile gerdirme, idiyopatik skolyoz, omurga deformiteleri, solunum fonksiyonları

S-015

SCHEUERMANN KİFOZUNUN BÜYÜMENİN YÖNLENDİRİLMESİYLE TEDRİCİ OLARAK DÜZELTİLMESİ: ESNEK POSTERİOR VERTEBRAL GERDİRMENİN ERKEN DÖNEM SONUÇLARI

Mehmet AYDOĞAN[1], Tuna PEHLİVANOĞLU[4], Yiğit ERDAĞ[3], Umut Doğu AKTÜRK[2], Abdülhalim AKAR[1], Özgür BAŞAL[1]

[1]EMSEY Hospital, Dept. of Orthopaedic Surgery and Traumatology, Advanced Spine Surgery Center, Istanbul, Turkey
[2]EMSEY Hospital, Dept. of Neurosurgery, Advanced Spine Surgery Center, Istanbul, Turkey
[3]EMSEY Hospital, Dept. of Orthopaedic Surgery and Traumatology, Advanced Spine Surgery Center/Beykoz University, Vocational School
[4]EMSEY Hospital, Dept. of Orthopaedic Surgery and Traumatology, Advanced Spine Surgery Center/Yeni Yuzyil University, Faculty of Health Sciences,Istanbul, Turkey

Introduction: Vertebral body tethering as a growth modulating, motion preserving surgical option is gaining popularity to correct scoliosis in skeletally immature patients. We aimed to question the safety and efficacy of PVT as a fusionless, growth modulatory approach used for the first time in the literature in 10 skeletally immature patients with Scheuermann's kyphosis (SK) by describing the surgical technique. Posterior Vertebral Tethering (PVT) might induce a growth arrest on posterior portion of vertebral growth plates by compression, while accelerating growth on anterior portion of growth plates by distraction, resulting in gradual correction of the kyphotic deformity.

Methods: 10 patients (mean follow-up:41 months,36-48) with a diagnosis of SK had a mean age of 13.2 years (13-15) with thoracic Cobb angles of 81 (79-83) and mean flexibility of 39% (35-43). Persistant back pain with unacceptable cosmetic results as a result of failed conservative treatment of at least a year was noted. It was discussed with the patients and their families, that this was an off-label use of the device and may yield to additional future surgeries.

Results: Wiltse approach was utilized and by using Zimmer Dynesis system. Pedicle screws of a diameter of 6.5mm were placed on either side at levels of T4-T6-T8-T10-T12. Tethering cord was then applied to screws. After sufficient tethering and achievement of correction, set screws were placed and secured on the tether at each level. A mean correction of 42 of kyphosis was detected immediately after surgery (mean pre-operative: 81, Post-operative: 39, $p<0.001$). At 1st,2nd and 3rd year follow-up, mean sagittal Cobb angles were measured as 42, 37, and 32 ($p<0.001$) indicating gradual correction. 3rd year post-op lumbar lordosis improved from 44.6° to 33.7°, sagittal vertical axis improved from -19mm to -3.8mm, vertebral wedge angle from 14.1 to 6.2, total SRS-22 score from 3.6 to 4.8. At the end of 3rd year spinal segments were shown to be mobile by using fulcrum X-rays.

Conclusion: The present case series demonstrated promising radiographic and functional results regarding the gradual correction of SK as a result growth modulation applied by applying flexible posterior vertebral tethering (PVT) which might be an alternative to fusion in adolescent patients with SK.

Pre-operative,Post-operative standing whole spine and supine fulcrum X-rays taken at the end of 3rd year and Clinical Pictures

14 year old boy,Pre-operative,Post-operative standing whole spine and supine fulcrum X-rays taken at the end of 3rd year and Clinical Pictures

Keywords: Scheuermann kifozu (SK), Vertebra Cismi Gerdirme (VCG), Posterior Vertebral Gerdirme (PVG), Büyüme modülasyonu, füzyonsuz tedavi, hareketin korunması, eğrilik korreksiyonu, fonksiyonel sonuçlar

GRADUAL CORRECTION OF SCHEUERMANN'S KYPHOSIS BY USING GROWTH MODULATION: PRELIMINARY RESULTS OF FLEXIBLE POSTERIOR VERTEBRAL TETHERING.

Mehmet AYDOĞAN[1], Tuna PEHLİVANOĞLU[4], Yiğit ERDAĞ[3], Umut Doğu AKTÜRK[2], Abdülhalim AKAR[1], Özgür BAŞAL[1]

[1]EMSEY Hospital, Ortopedi ve Travmatoloji Kliniği, İleri Omurga Cerrahisi Merkezi, İstanbul, Turkey
[2]EMSEY Hospital, Beyin ve Sinir Cerrahisi Kliniği, İleri Omurga Cerrahisi Merkezi, İstanbul, Turkey
[3]EMSEY Hospital, Ortopedi ve Travmatoloji Kliniği, İleri Omurga Cerrahisi Merkezi/Beykoz Üniversitesi, Sağlık Meslek Yüksekokulu
[4]EMSEY Hospital, Ortopedi ve Travmatoloji Kliniği, İleri Omurga Cerrahisi Merkezi/İstanbul Yeni Yüzyıl Üniversitesi, Sağlık Bilimleri Fakültesi

Giriş: Vertebra cismi gerdirme (VCG), iskelet gelişimini tamamlamamış hastalarda büyüme modülasyonu sağlayıp, hareketi koruyarak düzeltme yapan bir metod olarak kullanılmaktadır. Bu çalışmanın hipotezi, posterior vertebral gerdirmenin, aynı felsefe (Hueter-Volkmann ile, posteriorda kompresyonla büyümeyi yavaşlatıp, anteriorda distraksiyon ile büyümeyi hızlandırarak kifotik deformiteyi düzeltebileceğidir. Çalışmamızda, 10 iskeletsel gelişimini tamamlamamış Scheuermann kifozu (SK) hastasına literatürde ilk kez uygulanan posterior vertebral gerdirme (PVG)'nin sonuçlarını cerrahi tekniği de betimleyerek sunmaktır.

Metod: Ortalama takip süresi 41 ay (36-48), ortalama yaşı 13.2(13-15) olan 10 Scheuermann kifozu (SK) hastası çalışmaya alındı. Ortalama torasik Cobb açıları 81derece (79-83), ortalama eğrilik esneklikleri ise %39 (35-43) idi. Hastaların tümünde bir yıllık konservatif tedavi başarısızlığı, sırt ağrısı ve kabul edilmeyen kozmetik sonuçlar mevcuttu. Hasta ve aileleri ile bu uygulamanın literatürdeki ilk olduğu konuşulup onamları alındı.

Sonuçlar: Hastalara Wiltse açılışı ve Zimmer dynesis sistemi uygulandı. 6.5mm'lik pedikül vidaları T4-T6-T8-T10-T12 seviyelerine kondu. Gerdirme bandı vidalara adapte edildi ve her seviyede, bilateral olarak gerdirme aparatı ile istenilen korreksiyon elde edilmesinin ardından vidalara sabitlendi. Ameliyat sonrasında ortalama 41° (Pre-op:81°, Post-op:39°, $p<0.001$) korreksiyon elde edildi. Post-op 1.-2.-3. Yılda ortalama cobb aıları 42°, 37° ve 32° ($p<0.001$) olarak ölçüldü ve tedrici düzeltme sağlandığı teyit edildi. Post-op 3. Yılda ortalama lomber lordoz 44.6°'den 33.7°'ye, sagittal vertikal aksis -19mm'den -3.8mm'ye, vertebral kamalaşma açısı 14.1°'den 6.2°'ye ve total SRS skoru 3.6'dan 4.8'e düzeldi. Post-op üçüncü yılın sonunda çekilen fulcrum grafileri ile spinal segmental hareketin korunduğu gösterildi.

Çıkarımlar: Bu çalışma, SK hastalarına uygulanan esnek posterior vertebral gerdirmenin (PVG), büyümenin yönlendirilmesini sağlayarak, ümit verici radyolojik ve fonksiyonel sonuçlar sağladığını göstermiş ve bu sayede füzyona alternatif bir tedavi olabileceği çıkarımında bulunmuştur.

Pre-op ve üçüncü yılın sonunda çekilen ayakta skolyoz grafileri, Klinik fotolar

14 yaş erkek hasta,Pre-op ve üçüncü yılın sonunda çekilen ayakta skolyoz grafileri, Klinik fotolar

Anahtar Kelimeler: Scheuermann's kyphosis (SK), Vertebral body tethering (VBT), Posterior Vertebral Tethering (PVT), growth modulation, fusionless treatment, motion preservation, curve correction, functional outcome.

S-016

INVESTIGATION OF THE FREQUENCY OF CONCOMITANT SPINE PATHOLOGIES AND THE NEED FOR TREATMENT IN PATIENTS WITH SPINAL DEFORMITY DUE TO NON-IDIOPATHIC ETIOLOGIES

Salih KARACA[1], Ali Volkan ÖZLÜK[1], Kadir ABUL[1], Mehmet ÇETİNKAYA[1], Mehmet Bülent BALİOĞLU[1]

[1]Basaksehir Pine And Sakura City. Orthopedics And Traumatology Clinic, İstanbul, Turkey

Purpose: Deformities and intraspinal pathologies can often accompanied by congenital (CN), neuromuscular (NM) and syndromic (SN) cases. Early detection of these problems is important for the treatment of patients and follow-up. As a consequence, we have investigated the intraspinal pathologies and treatments other than idiopathic causes for those who applied to our clinic due to spinal problems concomitant spinal deformities. It was aimed to emphasize the approaches to diagnosis and treatment that should be considered.

Method: CN, NM and SN patients with scoliosis and/or kyphosis deformity who applied to our clinic between October 2020 and February 2022 were evaluated retrospectively. We have collected and used the patients Spine X-rays, computed tomography, and magnetic resonance imaging. Gender, age range, type of spinal deformities, presence of intraspinal pathology, surgical treatment were investigated.

Result: A total of 125 patents (0-36 years old) with spinal problems as CN, NM and SN were detected. Gender distribution is 69 women (55.2 %), 56 men (44.8 %), the youngest 2 months, the oldest 36 years (mean 11,9 years), according to etiologies CN 43 (34.4%) , NM 50 (40%), SN 32 (25.6%) were found. The female/male ratio by gender was 26/17, 28/22, and 14/18, respectively. According to the age distribution, the smallest CN is 1 year, the largest 33 years, the average is 12.2 years; NM became 2 months/34year/11.4years, SN became 1year/36year/12.4years. Only 82 (65.6%) scoliosis, only 4 (3.2%) kyphosis and 39 (31.2%) cases with both were detected. The detailed analysis within the groups is written in Table 1.

Conclusion: When CN, NM, SN cases were evaluated respectively according to the accompanying pathologies; A total of 68 pathologies were detected in 43 CN cases, 66 pathologies in 50 NM cases, and 11 pathologies in 32 SN cases. Each group was evaluated according to the accompanying problems(Table 1). Forty-one cases (32.8 %) out of 125 patents with non-idiopathic spine problems were operated. Twenty cases (16%) underwent surgery for spinal deformity. Five cases (4%) were operated on consecutively by neurosurgery and orthopedics. Sixteen cases (12.8 %) were operated by neurosurgery. As a result, approximately 1/3 (32.8%) of our CN, NM and SN cases with spinal problems were operated. The diagnosis and treatment of these patents, who have a different prognosis from idiopathic etiology, should be approached carefully in a multidisciplinary manner, and it should be considered that surgery may be required in at least 1/3 of them.

Concomitant Spine Pathologies in Patients with Spinal Deformity Due to Non-Idiopathic Etiologies

	Congenital	Neuromuscular	Syndromic
Case	43 (%100)	50 (%100)	32 (%100)
Scoliosis	31(%72.1)	26(%52)	25(%78,1)
Kyphosis	2(%4,6)	2(%4)	0
Kyphoscoliosis	10(%23.2)	22(%44)	7(%21,8)
Intraspinal cyst / lipoma	2 (%4,65)	3 (%6)	0
Chiari malformation	1 (%2,32)	7 (%14)	2 (%6.25)
Diastometamyelia	6 (%13,9)	6 (%12)	0
Syringomyelia(hydromyelia)	8 (%18,6)	12 (%24)	0
Tethered cord	10 (%23,2)	6 (%12)	0
Fusion anomaly	13 (%30,2)	17 (%34)	3 (%9,37)
Hemivertebra-Butterfly vertebra	23 (%53,4)	11 (%22)	4 (%12,5)
Sacral aganesis	1 (%2,32)	1 (%2)	1 (%3,93)
Sacralization	4 (%9.3)	0	1 (%3,93)
Spondylolisthesis	0	1 (%2)	0
Dural ectasia	0	2 (%4)	0

Analysis of Concomitant Spine Pathologies in groups in Patients with Spinal Deformities Due to Non-Idiopathic Etiologies (Table 1)

Keywords: ''congenital, neuromuscular, syndromic, scoliosis"

İDİOPATİK DIŞI ETİYOLOJİLERE BAĞLI OMURGA DEFORMİTELİ HASTALARDA EŞLİK EDEN OMURGA PATOLOJİLERİN SIKLIĞI VE TEDAVİ GEREKSİNİMİN İNCELENMESİ

Salih KARACA[1], Ali Volkan ÖZLÜK[1], Kadir ABUL[1], Mehmet ÇETİNKAYA[1], Mehmet Bülent BALİOĞLU[1]

[1]Başakşehir Çam Ve Sakura Şehir Hastanesi, Ortopedi Ve Travmatoloji Kliniği, İstanbul, Türkiye

Amaç: Konjenital(KN), nöromuskuler(NM) ve sendromik(SN) olgularda sıklıkla deformiteler ve intraspinal patolojiler eşlik edebilmektedir. Bu sorunların erken tespiti hastaların takip ve tedavileri için önemlidir. Bu amaçla omurga sorunları nedeniyle kliniğimize başvuran idiopatik nedenler dışındaki olgularda eşlik eden omurga deformiteleri, intraspinal patolojiler ve uygulanan tedaviler araştırıldı. Dikkat edilmesi gereken tanıya ve tedaviye yönelik yaklaşımların vurgulanması hedeflendi.

Yöntem: Ekim 2020 - Şubat 2022 arasında kliniğimize başvuran skolyoz ve/veya kifoz deformiteli KN, NM ve SN hastalar retrospektif olarak değerlendirildi. Hastaların omurga grafileri, uygun olgularda bilgisayarlı tomografi ve manyetik rezonans görüntülemeden yararlanıldı. Cinsiyet, yaş aralığı, omurga deformitelerinin tipi, intraspinal patoloji varlığı, cerrahi tedavi uygulanıp uygulanmadığı araştırıldı.

Bulgular: KN, NM ve SN olarak omurga sorunu eşlik eden toplam 125 hasta (0-36 yaş) saptandı. Cinsiyet dağılımı 69 kadın (%55,2), 56 erkek (%44,8), yaşları en küçük 2ay, en büyük 36yıl (ort.11,9yıl), etiyolojilere göre KN 43 (%34,4), NM 50 (%40), SN 32 (%25.6) bulundu. Cinsiyetlere göre kadın/erkek oranı sırasıyla 26/17, 28/22, 14/18 idi. Yaş dağılımı sırası ile KN en küçük 1yıl, en büyük 33yıl, ortalama 12,2yıl; NM 2 ay/34yıl/11,4yıl, SN 1yıl/36yıl/12,4yıl oldu. Sadece skolyoz 82 (%65.6), sadece kifoz 4 (%3,2) her ikisi birlikte olgu sayısı ise 39 (%31.2) tespit edildi. Gruplar içindeki detaylı analiz Tablo 1 de yazılmıştır.

Sonuç: Eşlik eden patolojilere göre KN, NM, SN olgular sırası ile değerlendirildiğinde; 43 KN olguda toplam 68 patoloji, 50 NM olguda 66 patoloji, 32 SN olguda 11 patoloji tespit edildi. Her grup kendi içinde eşlik eden sorunlara göre değerlendirildi(Tablo 1). İdiopatik neden dışı omurga sorunlu 125 hastadan toplam 41 olgu (%32,8) opere edilmişti. Yirmi olguya (%16) omurga deformitesine yönelik cerrahi, 5 olgu (%4) nöroşirürji ve ortopedi tarafından ardışık zamanlarda opere edilmişti. Onaltı olgu (%12.8) ise nöroşirürji tarafından opere edilmişti. Sonuç olarak omurga sorunları olan KN, NM ve SN olgularımızın yaklaşık 1/3 ü (%32,8) opere edilmişti. İdiopatik etiyolojiden prognozu farklı seyreden bu hastaların multidisipliner olarak tanı ve tedavisine dikkatle yaklaşılmalı, en az 1/3 de cerrahi gerekebileceği göz önünde bulundurulmalıdır.

İdiyopatik Dışı Etiyolojilere Bağlı Omurga Deformiteli Hastalarda Eşlik Eden Omurga Patolojileri

	Congenital	Neuromuscular	Syndromic
Case	43 (%100)	50 (%100)	32 (%100)
Scoliosis	31(%72.1)	26(%52)	25(%78,1)
Kyphosis	2(%4,6)	2(%4)	0
Kyphoscoliosis	10(%23.2)	22(%44)	7(%21,8)
Intraspinal cyst / lipoma	2 (%4,65)	3 (%6)	0
Chiari malformation	1 (%2,32)	7 (%14)	2 (%6.25)
Diastometamyelia	6 (%13,9)	6 (%12)	0
Syringomyelia(hydromyelia)	8 (%18,6)	12 (%24)	0
Tethered cord	10 (%23,2)	6 (%12)	0
Fusion anomaly	13 (%30,2)	17 (%34)	3 (%9,37)
Hemivertebra-Butterfly vertebra	23 (%53,4)	11 (%22)	4 (%12,5)
Sacral aganesis	1 (%2,32)	1 (%2)	1 (%3,93)
Sacralization	4 (%9.3)	0	1 (%3,93)
Spondylolisthesis	0	1 (%2)	0
Dural ectasia	0	2 (%4)	0

İdiyopatik Dışı Etiyolojilere Bağlı Omurga Deformiteli Hastalarda Eşlik Eden Omurga Patolojilerin Analizi

Keywords: ''konjenital, nöromuskuler, sendromik, skolyoz"

S-017

PULMONARY FUNCTION IN IDIOPATHIC SCOLIOSIS AFTER FUSION AND NON-FUSION SURGERIES: A MATCHED COHORT ANALYSIS

Caglar YILGOR[1], Baron LONNER[2], Burt YAZSAY[3], Daniel HOERNSCHEMEYER[4], Stefan PARENT[5], Peter O. NEWTON[6], Ahmet ALANAY[1], Harms Non-Fusion STUDY GROUP[7]

[1]Acibadem University School of Medicine, Department of Orthopedics and Traumatology, Istanbul, Turkey
[2]Mount Sinai Medical Center, New York City, New York, United States
[3]Rady Children's Hospital, San Diego , California, United States
[4]University of Missouri-Columbia, Columbia , Missouri, United States
[5]CHU Sainte Justine, Montreal , Quebec, Canada
[6]Rady Children's Hospital, San Diego, California, United States
[7]Setting Scoliosis Straight Foundation, San Diego, California, United States

Aims: Literature suggests superiority of posterior approaches in terms of pulmonary function in idiopathic scoliosissurgery. Effect of VBT surgery on PFTs; however, may differ from historic anterior fusion series. Our aim was toevaluate pulmonary function after VBT, ASF and PSF.

Methods: A multicenter database was queried for JIS and AIS patients having baseline and ≥2y follow-up PFTs. Demographic profile of VBT cases were used to compile ASF and PSF comparative cohorts (Age:8-17y, Risser:0-4, H:130-185cm, W:25-70kg). Upper thoracic, main thoracic and thoracolumbar curve sizes, correctionpercentages at First Erect as well as baseline FVC% and FEV1% were matched between cohorts. Patients weredivided into 3 main (VBT, ASF, PSF) and 6 subgroups including Video-assisted thoracoscopic surgery (VATS)-VBT, Video-assisted thoracotomy (VAT)-VBT, VATS-ASF, open ASF, PSF and PSF with thoracoplasty. Subgroupswere further divided using the location of surgery. Paired samples t tests were used to compare baseline andfollow-up PFT results within groups.

Results: 352 patients (302F, 50M) were included in VBT (n=43), ASF (n=125) and PSF (n=184) groups. VBT patientswere significantly younger than ASF and PSF patients (13.1, 14 and 13.9, respectively). The time when thefollow-up PFTs were obtained was similar between groups (mean 2.6 (2-7.7) years). VBT, in general, did notsignificantly affect PFT results. Among different approaches, thoracic VATS-VBT resulted in increased FEV1%. ASF, in general, caused decrease in PFT results. Further analysis showed that VATS-ASF preserved both FVC%and FEV1%, while performing thoracotomies with internal thoracoplasty, and thoracoabdominal approachescaused significant decrease. PSF preserved pulmonary function, while addition of external thoracoplasty causedsignificant decrease (Fig).

Conclusion: Changes in FVC% and FEV1%, 2-years following scoliosis surgery, is dependent on technique, approach and surgical location. VBT, as well as PSF and thoracoscopic-ASF were found to preserve pulmonary function. Anterior fusion with thoracotomy and bothinternal and external thoracoplasties caused deterioration in PFTs.

Pulmonary Function

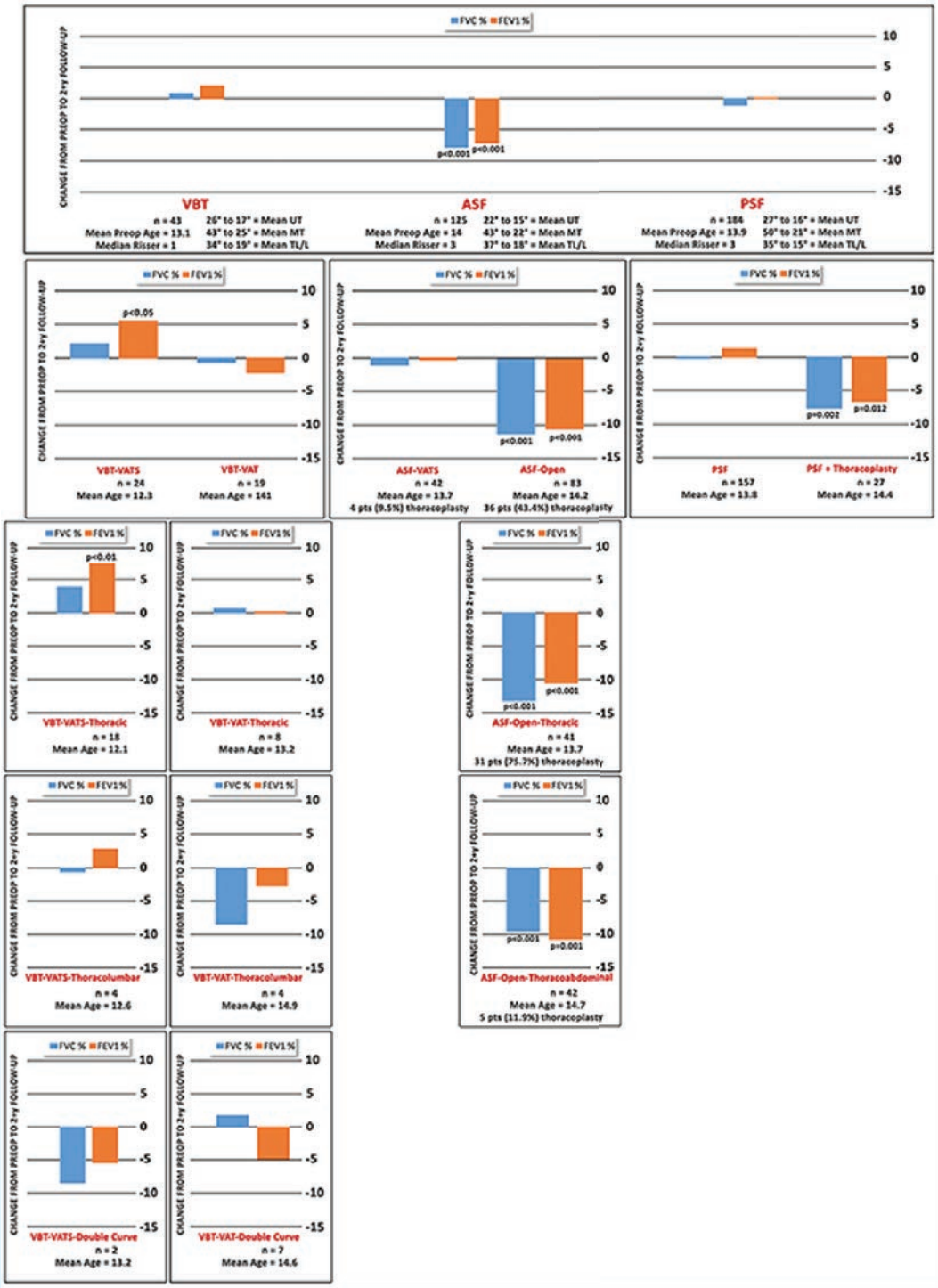

Keywords: vertebral body tethering, adolescent idiopathic scoliosis, spine deformities

S-018

ANTERIOR VS POSTERIOR SPINAL FUSION IN LENKE TYPE 5 AIS CURVES: COMPARISON OF HEALTH RELATED QUALITY OF LIFE, RADIOLOGIC OUTCOMES AND ASSESSMENT OF THE DEGENERATION OF UNFUSED SEGMENTS (MRI STUDY) - MEAN 13 YEARS FOLLOW UP

Ozcan Kaya[1], Meric Enercan[2], Hamisi Mwarindano Mraja[2], Azmi Hamzaoglu[2]

[1]SBU Istanbul Kanuni Sultan Suleyman Training and Research Hospital
[2]Istanbul Spine Center, Istanbul Florence Nightingale Hospital

Introduction: Selective lumbar fusion (Cobb to Cobb) was accepted as standard treatment for AIS with Lenke Type 5 curves, but the choice of surgical approach is still controversial. The aim of this study is to compare the long-term clinical, radiological outcomes and assess the disc degeneration (DD) and facet joint degeneration (FJD) at unfused lumbosacral spine with MRI in Lenke type 5 AIS patients treated with Anterior Spinal Fusion (ASF) or Posterior Spinal Fusion (PSF).

Methods: 43 (15 ASF, 28 PSF) Lenke type 5 AIS patients treated with ASF or PSF between Cobb levels with more than 10 years follow-up performed by single surgeon were included. Preop, postop, follow-up coronal and sagittal parameters were analyzed. DD and FJD at unfused segments distal to the fusion were assessed with lumbar MRIs at the final follow-up. Clinical outcomes were evaluated with SRS22r.

Results: ASF group included 15 patients with 18,7 (12-23) years follow-up. PSF group included 28 patients with 13 (10-17) years follow-up. The mean age at the time of surgery was 15 for both groups. LIV levels were similar for both groups (L3; 80% ASF vs 78% PSF). Mean TL/L curve correction rate was 76% in ASF and 85% in PSF group without any correction loss at latest follow-up. Magnitude of residual lumbar curves were similar and stable over time (ASF; 6,4° vs PSF; 5,8°). Spontaneous upper thoracic curve corrections were similar (59% ASF vs 57% PSF). DD and FJD grades of distal unfused segments were similar for both groups despite the longer follow-up period and higher mean age at the time of follow-up (ASF; 18 years follow-up, age: 34 years vs PSF; 13 years follow-up, age: 28 years). DD and FJD were significant at LIV+1 level in both groups. SRS22r all domain scores were higher in ASF group. Revision surgery was performed only in 1 (1,9%) patient for pseudoarthrosis in PSF group.

Conclusion: Anterior Spinal Fusion and Posterior Spinal Fusion provided satisfactory clinical and radiologic outcomes in the long term follow-up. Although mean length of follow-up and mean age was at least 5 years greater in ASF patients compared to PSF patients, in the unfused lumbosacral spine below the fusion level, both groups had similar grades of disc and facet joint degeneration. Patient satisfaction (4,7 / 5) and SRS22r scores are higher in ASF patients at the end mean 13 years follow-up.

Keywords: adolescent idiopathic scoliosis, lenke type 5 curves, selective lumbar fusion

LENKE TIP 5 EĞRİLİKLERİN TEDAVİSİNDE ANTERİOR VS POSTER YAKLAŞIM: YAŞAM KALİTE ÖLÇEKLERİ, RADYOLOJİK SONUÇLAR VE FÜZYON DİSTALİNDEKİ SEGMENTLERİN DEĞERLENDİRİLMESİ (MR ÇALIŞMASI)-ORTALAMA 13 YIL TAKİP

Ozcan Kaya[1], Meric Enercan[2], Hamisi Mwarindano Mraja[2], Azmi Hamzaoglu[2]

[1]SBÜ İstanbul Kanuni Sultan Süleyman Eğitim ve Araştırma Hastanesi
[2]SBU Istanbul Kanuni Sultan Suleyman Training and Research Hospital

Amaç: Selektif lomber füzyon lenke tip 5 eğriliklerin tedavisinde standart tedavi haline gelmeisne rağmen cerrahi yaklaşım konusunda tartışmalar devam etmektedir.Bu çalışmanın amacı tek cerrah tarafından anterior veya postetiro selektif lomber füzyon yöntemi ile opere edilmiş hastaların,radyolojik ve klinik sonuçlarının karşılaştırılması ve füzyon distalindeki dejenerasyonun MRI ile değerlendirilmesidir.

Yöntem: Selektif lomber füzyon ile tek cerrah tarafından ameliyat edilmiş ve 10 yıldan fazla takibi olan 43 (15 ASF,28 PSF) lenke tip 5 adölesan idiopatik skolyoz hasta çalışmaya dahil edildi. Preop ,postop ve takip koronal ve sagital parametreler analiz edildi. Füzyon distalindeki disk dejenerasyonu (DD) ve faset eklem dejenerasyonu (FED) son takiplerde çekilen MRI ile değerlendirildi.Klinik değerlendirme için SRS22r kullanıldı.

Bulgular: ASF grubunda ortalama 18,7 yıl takipli 15 hasta; PSF grubunda ortalama 13 yıl takipli 28 hasta çalışmaya dahil edildi. Ameliyat dönemi her iki grupta da yaş ortalaması 15 olduğu görüldü. LIV seviye her iki grupta benzer olduğu görüldü (L3; 80% ASF vs 78% PSF). Ortalama TL/L eğrilik düzelme ASF grubunda %76;PSF grubunda %85 olarak bulundu ve takiplerde korreksiyon kaybı tespit edilmedi. Lomber rezidüel eğriliğin her iki grupta benzer olduğu ve takiplerinde stabil kaldığı gözlendi. Her iki grup arasında spontan torasik eğriliğin düzelmesi açısından anlamlı fark tespit edilmedi.DD ve FED açısından her iki grup arasında fark yoktu. Her iki grupta da DD ve FED LIV+1 belirgin olduğu gözlendi.SRS22r tüm başlıklarda ASF grubunda daha yüksek olduğu görüldü.PSF grubundaki 1 hastaya psödoartroz nedeni ile revizyon cerrahisi uygulandı.

Sonuç: ASF ve PSF uzun takiplerde radyolojik ve klinik olarak tatmin edici sonuçlar sağlamıştır. Ortalama takip süresi ve ortalama yaş, ASF hastalarında PSF hastalarına kıyasla en az 5 yıl daha fazla olmasına rağmen, füzyon seviyesinin distalinde, her iki grupta da benzer derecelerde disk ve faset eklem dejenerasyonu tespit edildi. Ortalama 13 yıllık takip sonunda ASF hastalarında hasta memnuniyeti (4,7 / 5) ve SRS22r skorları daha yüksek olduğu görüldü.

Anahtar Kelimeler: adölesan idyopatik Skolyoz,lenke tip 5 eğrilik, selektif lomber füzyon

S-019

EFFECTS OF ULTRASONIC BONE SCALPEL IN SPINE DEFORMITY SURGERY

Ahmet Çağrı Uyar[1], Mümin Karahan[2], Alper Gültekin[1]

[1]Department Of Orthopaedics And Traumatology, Kocaeli Derınce Training And Research Hospital, University Of Health Scıences, Turkey
[2]Department Of Orthopaedics And Traumatology, Sakarya University, School Of Medicine, Sakarya, Turkey

Objective: The aim of our study is to contribute to the literature by comparing the patients who underwent surgical treatment using ultrasonic bone cutter and the patients who underwent osteotomy with hand osteotomes in terms of surgical time and amount of blood loss.

Materials and methods:Twenty-six patients who underwent scoliosis and kyphosis surgery were evaluated. Patients were divided into two groups according to whether or not ultrasonic bone scalpel was used during osteotomy. The patients' age, gender, type of deformity, number of osteotomy segments, number of fusion segments, surgical time, estimated blood loss, amount of blood transfusion after surgery, duration of staying hospital and complications were recorded retrospectively. Significant statistical differences between groups were investigated.

Results: 26 patients were included in the study. 65.4% (n= 17) were female and 34.6% (n=9) were male. 69.2% (n=18) had scoliosis and 30.8% (n=8) had kyphosis. There was no significant difference between the two groups in terms of fusion level, osteotomy levels, operation time, and amount of bleeding. There was no significant difference between the amount of bleeding / fusion levels in the two groups. (p=0.781).

Conclusion: It is thought that the use of ultrasonic bone scalpel during osteotomy provides convenience for the surgeon and reduces complications compared to classical osteotomes. Different results have been reported in the literature. In our study, no significant effect of ultrasonic bone scalpel was found compared to osteotomes. Randomized controlled studies with larger case series on the use of ultrasonic bone scalpel in spine surgery are required.

Keywords: scoliosis; kyphosis; ultrasonic scalpel

OMURGA DEFORMİTE CERRAHİSİNDE KULLANILAN ULTRASONİK KEMİK KESİCİLERİN ETKİSİ

Ahmet Çağrı Uyar[1], Mümin Karahan[2], Alper Gültekin[1]

[1]Sağlık Bilimleri Üniversitesi, Kocaeli Derince Sağlık Uygulama Ve Araştırma Merkez, Ortopedi Ve Travmatoloji Departmanı
[2]Sakarya Üniversitesi Eğitim Ve Araştırma Hastanesi, Ortopedi Ve Travmatoloji Departmanı, Sakarya,Türkiye

Amaç: Çalışmamızın amacı ultrasonik kemik kesici kullanılarak cerrahi tedavi uygulanan hastalar ile klasik el osteotomlarıyla osteotomi uygulanan hastaları, cerrahi süre ve kan kaybı miktarı bakımından karşılaştırarak literatüre katkı sağlamaktır.

Gereç ve Yöntemler: Çalışmada skolyoz ve kifoz tanısı alarak cerrahi olarak tedavi edilen 26 hastayı değerlendirdik. Hastalar osteotomi sırasında ultrasonik kemik kesici uç kullanılıp kullanılmamasına göre iki gruba ayrıldı. Hastaların yaş, cinsiyet, deformite tipi, osteotomi uygulanan segment sayısı, füzyon uygulanan segment sayısı, cerrahi süre, cerrahi sırasındaki tahmini kan kaybı miktarları, cerrahi sonrası kan transfüzyonu miktarı, hastanede kalış süresi ve komplikasyonlarla ilgili verileri retrospektif olarak taranarak kaydedildi. Gruplar arasında anlamlı istatistiksel farklılıklar araştırıldı

Bulgular: Çalışmaya 26 hasta dahil edildi, 26 hasta'nın %65,4'ü (n= 17) kadın, %34,6'sı (n=9) erkektir. Hastaların %69,2'si (n=18) skolyoz ve % 30,8'i (n=8) kifoz hastasıdır. İki grupta bulunan hastalar füzyon seviyesi, osteotomi seviyeleri, ameliyat süresi, kanama miktarları açısından karşılaştırıldığında anlamlı fark yoktur. İki grup kanama miktarı /füzyon seviyeleri oranlarının açısından karşılaştırıldığında anlamlı fark yoktur. (p=0,781).

Sonuç: Ultrasonik kemik kesicilerin osteotomi sırasında kullanımının cerrah açısından klasik osteotomlara göre kolaylık sağladığı ve komplikasyonları azalttığı düşünülmektedir. Mevcut literatürde farklı sonuçlar bildirilmiştir. Çalışmamıza göre ultrasonik kesicilerin klasik osteotomlara göre anlamlı bir etkisi bulunmamıştır. Ultrasonik kemik kesicilerin omurga cerrahisinde kullanımı ile ilgili daha geniş vaka serileri ile yapılacak randomize kontrollü çalışmalar gerekmektedir.

Anahtar Kelimeler: skolyoz; kifoz; ultrasonik kesici

S-020

COMPARISON OF CONGENITAL SYNDROMIC CHILDREN AND ADOLESCENT IDIOPATHIC SCOLIOSIS PATIENTS IN TERMS OF PERIOPERATIVE MORBIDITIES IN VERTEBRAL OPERATIONS

Nur CANBOLAT[1], Özgür SELEK[1], Murat KORKMAZ[2], Mehmet İ. BUGET[1]

[1]Department of Anesthesiology, Istanbul Faculty of Medicine, Istanbul University, Istanbul, Turkey
[2]Department of Orthopedics and Traumatology, Istanbul Faculty of Medicine, Istanbul University, Istanbul, Turkey

Objective: The management of scoliosis and vertebral anomalies in congenital syndromic children requires detailed examination and a systematic approach. Difficult airway, cardiac, renal, endocrinological, neurological and pulmonary comorbidities accompanying scoliosis and vertebral anomalies in syndromes increase perioperative complications in patients. In our study, we aimed to compare congenital syndromic children and adolescent idiopathic scoliosis patients in terms of perioperative morbidities in vertebral operations.

Methods: Children aged 1-18 years who underwent posterior spinal instrumentation due to scoliosis between 2016-2021 were included in the study. Information about the patients was obtained from archive files and evaluated retrospectively. The demographic data of the patients, the duration of the operation, the amount of fluid given intraoperatively, the complications that developed during the perioperative period, the amount of blood and blood product transfusions, the duration of intensive care unit and hospitalization were recorded. 73 patients were included in the study. Group 1: 32 patients diagnosed with congenital syndrome and Group 2: 41 patients diagnosed with adolescent idiopathic scoliosis were divided into two groups.

Results: There was no significant difference in age, body mass index and cobb angle values ??between the two groups. ASA scores were significantly higher in Group 1 ($p<0.001$). Difficult airway complications were found to be significantly higher in Group 1 ($p=0.001$). Blood transfusion amounts were significantly lower in Group 2. While the length of stay in the intensive care unit was found to be significantly higher in Group 1, there was no significant difference between the two groups in terms of length of hospital stay.

Conclusion: Children diagnosed with congenital syndrome are at higher risk due to difficult airway and bleeding in posterior spinal instrumentation operations. For this reason, we think that a comprehensive preoperative evaluation and preparation with a multidisciplinary approach should be made for patients and long-term close follow-up in the intensive care unit may be required in the postoperative period.

Keywords: congenital syndrome, adolescent idiopathic scoliosis, posterior spinal instrumentation

KONJENİTAL SENDROMİK ÇOCUKLARLA ADOLESAN İDİOPATİK SKOLYOZ HASTALARININ VERTEBRA OPERASYONLARINDA PERİOPERATİF MORBİDİTELER AÇISINDAN KARŞILAŞTIRILMASI

Nur CANBOLAT[1], Özgür SELEK[1], Murat KORKMAZ[2], Mehmet İ. BUGET[1]

[1]İstanbul Üniversitesi İstanbul Tıp Fakültesi, Anesteziyoloji Ana Bilim Dalı, İstanbul, Türkiye
[2]İstanbul Üniversitesi İstanbul Tıp Fakültesi, Ortopedi ve Travmatoloji Ana Bilim Dalı, İstanbul, Türkiye

Amaç: Konjenital sendromik çocuklarda, skolyoz ve vertebral anomalilerinin yönetimi, ayrıntılı inceleme ve sistematik bir yaklaşım gerektirir. Sendromlarda skolyoz ve vertebral anomalilere eşlik eden zor havayolu, kardiyak, renal, endokrinolojik, nörolojik ve pulmoner komorbiditeler, hastalarda perioperatif komplikasyonları artırır. Çalışmamızda konjenital sendromik çocuklarla, adolesan idiopatik skolyoz hastalarının vertebra operasyonlarında perioperatif morbiditeler açısından karşılaştırılması amaçlanmıştır.

Yöntem: 2016-2021 yılları arasında skolyoz nedeniyle posterior spinal enstrümentasyon operasyonu yapılan 1-18 yaş arası çocuklar çalışmaya dahil edildi. Hastalara ait bilgiler arşiv dosyalarından elde edildi ve retrospektif olarak değerlendirildi. Hastaların demografik verileri, operasyon süreleri, intraoperatif verilen sıvı miktarı, perioperatif süreçte gelişen komplikasyonlar, kan ve kan ürünü transfüzyon miktarları, yoğun bakım ünitesi ve hastane yatış süreleri kaydedildi. Çalışmaya 73 hasta dahil edildi. Grup 1: Konjenital sendrom tanısı almış 32 hasta ve Grup 2: Adolesan idiopatik skolyoz tanısı almış 41 hasta olarak iki gruba ayrıldı.

Bulgular: İki grup arasında yaş, vücut kitle indeksi, cobb açısı değerlerinde anlamlı fark yoktu. ASA skorları Grup 1›de anlamlı olarak yüksek bulundu ($p<0,001$). Grup 1'de zor havayolu komplikasyonu anlamlı olarak yüksek bulundu ($p=0,001$). Kan transfüzyon miktarları Grup 2›de anlamlı olarak daha düşüktü. Yoğun bakım ünitesi yatış süresi Grup 1'de anlamlı olarak yüksek bulunurken, hastane yatış süresi açısından her iki grup arasında anlamlı fark yoktu.

Sonuç: Konjenital sendrom tanısı almış çocuklar, posterior spinal enstrümantasyon operasyonlarında zor havayolu, kanama gibi nedenlerle daha riskli durumdadır. Bu nedenle hastalar ic¸in multidisipliner yaklas¸ımla kapsamlı bir preoperatif değerlendirme ve hazırlık yapılması gerektiğini ve postoperatif dönemde yoğun bakım ünitesinde uzun süreli yakın takip gerekebileceğini düşünmekteyiz.

Anahtar Kelimeler: konjenital sendrom, adolesan idiopatik skolyoz, posterior spinal enstrümantasyon

S-021

IS VBT SAFE AND EFFECTIVE FOR ?60° MAIN THORACIC CURVES?: A MATCHED COHORT ANALYSIS

Caglar YILGOR[1], Firoz MIYANJI[2], Stefan PARENT[3], Laurel C. BLAKEMORE[4], Kevin M. NEAL[5], Daniel HOERNSCHMEMEYER[6], Baron LONNER[7], Amer F. SAMDANI[8], Peter O. NEWTON[9], Ahmet ALANAY[1], Harms Non-Fusion STUDY GROUP[10]

[1]Acibadem University School of Medicine, Department of Orthopedics and Traumatology, Istanbul, Turkey
[2]BC Children's Hospital Orthopedics Research Department, Vancouver , British Columbia, Canada
[3]CHU Sainte Justine, Montreal , Quebec, Canada
[4]UF Health Orthopaedics and Sports Medicine Institute, Gainesville , Florida, United States
[5]Nemours Children's Hospital and Specialty Care, Jacksonville , Florida, United States
[6]University of Missouri-Columbia, Columbia , Missouri, United States
[7]Mount Sinai Medical Center, New York , New York, United States
[8]Shriners Hospital for Children, Philadelphia , Pennsylvania, United States
[9]Rady Children's Hospital, San Diego , California, United States
[10]Setting Scoliosis Straight Foundation, San Diego , California, United States

Aims: Patient preference and surgeon curiosity create a tendency towards applying VBT for bigger curves. However,the efficacy, let alone safety, of this procedure is not assessed for such magnitudes. Our aim was to compareresults of VBT for large curves to VBT for smaller curves and PSF for similar curves.

Methods: A multicenter database was queried for JIS and AIS patients having 60°-80° baseline MT curves who had ≥2yfollow-up after VBT surgery. Patients were 1-to-1 matched with 40°-60° MT curve VBT patients using UIV andLIV locations, Sanders and Risser; and 1-to-1 matched with 60°-80° MT curve PSF patients using curve types,exact Cobb angles and Risser. Perioperative data, curve flexibility, pulmonary, mechanical (broken tether andPJF) and growth-related complications (adding-on, overcorrection and crankshafting), and reoperations werecompared. Radiographic success was defined as having ≤35° MT curve at final follow-up.

Results: 108 patients (93F, 15M) were included in VBT40-60, VBT60-80 and PSF60-80 groups (n=36 for each). Onaverage, the cohort displayed significant growth potential (mean age 12.4±1.6y, median Sanders 3, Risser 0 and63.5% TRC open). Curve flexibility was similar among groups. Additional interventions: for VBT40-60 were 3%thoracoplasty; for VBT60-80 were 6% annulotomy and thoracoplasty; for PSF60-80 were 19% anterior release,27.8% thoracoplasty and 52.7% PCO. PSF surgeries lasted longer and resulted in higher EBL. Pulmonary andgrowth-related complications were similar among groups. Mechanical complication and reoperation rates weremore frequent after VBT, but were similar between VBT groups. Radiographic success rates were 36%, 67% and94% for the VBT60-80, VBT40-60 and PSF60-80 groups, respectively. Fusion was avoided in 86% of VBT40-60and 92% of VBT60-80 patients (Fig).

Conclusion: VBT60-80 resulted in lower radiographic success rates compared to VBT40-60, although complication andreoperation rates were similar. VBT60-80 resulted in less curve correction and higher reoperation ratescompared to PSF60-80.

VBT Cohorts vs PSF

Demographics	VBT40-60	VBT60-80	PSF60-80	p
Age at surgery, years, Mean ± SD	12.8±1.8	12.0±1.7	12.4±1.2	0.086
Height, cm, Mean ± SD	155.6±9.9	151.3±8.9	151±9.1	0.074
Risser Stage, Median (Range)	0 (0-4)	0 (0-3)	0 (0-3)	0.919
Open Tri-radiate Cartilage, n (%)	22 (62.9%)	22 (64.7%)	22 (62.9%)	0.983
Sanders Stage, Median (Range)	3 (2-6)	3 (2-5)	n/a	0.822

Radiographic Results	VBT40-60	p	VBT60-80	p	PSF60-80
Preop MT Cobb, Degree, Mean ± SD	47.1°±4.6°	<0.001*	64.3°±4.7°	0.693	65.2°±5.2°
First Erect MT Cobb, Degree, Mean ± SD	28.1°±6.5°	<0.001*	35.2°±8.4°	<0.001*	18.6°±4.9°
Last F-up MT Cobb, Degree, Mean ± SD	30.2°±10.6°	0.002*	38.4°±10.8°	<0.001*	23°±8.8°

Radiographic Success	VBT40-60	p	VBT60-80	p	PSF60-80
≤35° MT at the last follow-up, n (%)	24 (66.7%)	0.009*	13 (36.1%)	<0.001*	34 (94.4%)

Complications	VBT40-60	p	VBT60-80	p	PSF60-80
Pulmonary, n (%)	2 (5.6%)	0.500	3 (8.3%)	0.693	2 (5.6%)
Mechanical, n (%)	11 (30.6%)	0.276	7 (19.4%)	0.002*	1 (2.8%)
Growth-related, n (%)	3 (8.3%)	0.231	5 (13.9%)	0.199	1 (2.8%)

Reoperations	VBT40-60	p	VBT60-80	p	PSF60-80
Revised patients, n (%)	6 (16.7%)	0.384	9 (25%)	0.006*	1 (2.8%)
Tether Release or Removal, n (%)	1 (2.8%)	0.357	4 (11.1%)		
Re-tethering, n (%)	1 (2.8%)	0.614	3 (8.3%)		
Conversion to Fusion, n (%)	5 (13.9%)	0.710	3 (8.3%)		

Keywords: vertebral body tethering, adolescent idiopathic scoliosis, spine deformities

S-022

EFFECT OF THE BRACE ON APICAL VERTEBRA IN ADOLESCENT IDIOPATHIC SCOLIOSIS

Alim Can BAYMURAT[1], İsmail DALDAL[2], Mehmet Ali TOKGÖZ[1], Bilge Kağan YILMAZ[3], Alpaslan ŞENKÖYLÜ[1]

[1]Gazi University Faculty of Medicine, Department of Orthopedics and Traumatology, Ankara , Turkey
[2]Ankara Lokman Hekim Akay Hospital, Ankara , Turkey
[3]Afyonkarahisar State Hospital Orthopedics and Traumatology Clinic, Afyonkarahisar, Turkey

Objective: Scoliosis is a three-dimensional spinal deformity. The brace application is widely used in the control of spinal curvatures in the coronal plane in suitable scoliosis patients. In the current study, it was aimed to evaluate the effect of corset (Boston type) use on the apical vertebra in patients treated conservatively for Adolescent Idiopathic Scoliosis (AIS) and to evaluate the effect of the Scoliosis Research Society's Health-Related Quality of Life-22 (SRS-22) questionnaire.

Method: The current study was conducted in Gazi University Faculty of Medicine - Department of Orthopedics and Traumatology between 2010-2020 and conservatively treated patients with a Boston type brace for at least 2 years with the diagnosis of AIS were included in the study (Mean age: 12.2 ± 1.3, – 43 Female, 8 male). Before the brace, early in-brace, and at the last follow-up whole spinal radiographs of the patients were evaluated. Apical vertebral rotation (AVR) was evaluated according to the Nash Moe classification. Besides, the apical vertebral translation (AVT), which is the distance between the apical vertebra to the central sacral perpendicular line, was measured. The SRS-22 questionnaire was performed to evaluate the patients' quality of life and their perception of deformity.

Results: The mean follow-up period was 32.4±8.7 (24-52) months, the AVR before the brace was 2.1±0.6, while it was 1.14±0.5 in the brace. At the last control, AVR was measured as 1.3±0.5 ($p<0.001$). While the AVT before the brace was 36.4±9.6, it was measured as 16.7±7.3 with the brace ($p<0.001$). At the last follow-up, the AVT was determined as 19.8±8.1 ($p<0.001$). A significant improvement was observed in cobb angles in thoracic, thoracolumbar, and lumbar curvatures compared to pre-corset period ($p<0.001$). Pain, function, and satisfaction domains of the patients reached satisfying levels according to normative data of SRS-22. On the other hand, the means of mental health and self-image domains were fall short of the mark.

Conclusion: In the study, it was observed that the use of a brace in the conservative treatment of AIS was effective in controlling the coronal curve of thoracic, thoracolumbar, and lumbar curves, as well as in correcting the rotation and translation of the apical vertebrae. There was no corrective effect on upper thoracic curvatures.

Keywords: Adolescent Idiopathic Scoliosis, brace, apical vertebra

ADOLESAN İDİOPATİK SKOLYOZDA KORSENİN APİKAL VERTEBRAYA ETKİSİ

Alim Can BAYMURAT[1], İsmail DALDAL[2], Mehmet Ali TOKGÖZ[1], Bilge Kağan YILMAZ[3], Alpaslan ŞENKÖYLÜ[1]

[1]Gazi Üniversitesi Tıp Fakültesi Ortopedi ve Travmatoloji Anabilim Dalı, Ankara, Türkiye
[2]Ankara Lokman Hekim Akay Hastanesi, Ankara , Türkiye
[3]Afyonkarahisar Devlet Hastanesi Ortopedi ve Travmatoloji Kliniği, Afyonkarahisar, Türkiye

Amaç: Skolyoz üç boyutlu omurga deformitesidir. Korse uygulaması uygun skolyoz hastalarında koronal plandaki omurga eğriliklerinin kontrolünde yaygın olarak kullanılmaktadır. Mevcut çalışmada Adölesan İdiopatik Skolyozun (AİS) nedeniyle konservatif tedavi uygulanan hastalarda, korse (Boston tipi) kullanımının apikal vertebraya etkisini ve Skolyoz Araştırma Derneğinin Sağlık ilişkili Yaşam Kalitesi-22 (SRS-22) anketi ile değerlendirmek amaçlanmıştır.

Yöntem: Çalışma Gazi Üniversitesi Tıp Fakültesi Hastanesi Ortopedi ve Travmatoloji Anabilim Dalında 2010-2020 yılları arasında tanı almış ve en az 2 yıldır AİS tanısıyla Boston tipi korse ile konservatif tedavi uygulanan (yaş ortalaması 12.2±1.3, - 43 kadın, 8 erkek) hastalar çalışmaya dâhil edildi. Hastaların korse öncesi, korseli erken ve son kontrolündeki grafileri değerlendirildi. Apikal vertebra rotasyonu (AVR) Nash Moe sınıflandırmasına göre değerlendirildi. Ayrıca apikal vertebranın santral sakral dik çizgiye mesafesi ölçülerek apikal vertebra translasyon (AVT) mesafesi ölçüldü. Hastaların yaşam kalitesini ve deformite ile ilgili algısını değerlendirmek için SRS-22 anketi uygulandı.

Bulgular: Ortalama takip süresi 32.4±8.7 (24-52) ay olan hastaların radyografilerinden yapılan değerlendirme sonucunda korse öncesi AVR 2.1±0.6 iken korse içerisinde 1.14±0.5 oldu. Son kontrolde ise AVR 1.3±0.5 ölçüldü ($p<0.001$). Korse öncesi AVT korse öncesi 36.4±9.6 iken, korse ile 16.7±7.3 ölçüldü ($p<0.001$). Son kontrolde ise 19.8±8.1 olduğu görüldü ($p<0.001$). Korse tedavisinin proksimal torasik eğrilik üzerinde düzeltici etkisi olmadığı görülürken torasik, torakolomber ve lomber eğrilikler de ise korse öncesine göre cobb açılarında anlamlı düzelme görüldü ($p<0.001$). SRS-22 anketinin ağrı, fonksiyon ve tedaviden tatmin alanında tatmin edici değerler elde edilirken, ruh sağlığı ve kendi imaj/görünüm alanında biraz düşük seviyede idi.

Sonuç: Çalışmada AİS'un konservatif tedavisinde korse kullanımı torakal, totakolomber ve lomber eğriliklerin koronal plandaki eğrilin kontrolünde etkili olduğu kadar apikal vertebranın rotasyonunun ve translayonun düzeltmede etkili olduğu görüldü. Üst torasik eğrilikler üzerinde düzeltici etkisi görülmedi.

Anahtar Kelimeler: Adölesan İdiopatik Skolyoz, korse, apikal vertebra

S-023

5 TO 8-YEARS FOLLOW-UP RESULTS AFTER THORACOSCOPIC VBT: A SINGLE SURGEON'S EXPERIENCE

Ahmet ALANAY[1], Altug YUCEKUL[1], Kadir ABUL[2], Ilkay KARAMAN[3], Atahan DURBAS[3], Tais ZULEMYAN[4], Gokhan ERGENE[5], Sahin SENAY[6], Sule TURGUT BALCI[7], Pinar YALINAY DIKMEN[8], Yasemin YAVUZ[9], Caglar YILGOR[1]

[1]Acibadem University School of Medicine, Department of Orthopedics and Traumatology, Istanbul, Turkey
[2]Istanbul Basaksehir Pine and Sakura City Training and Research Hospital, Department of Orthopedics and Traumatology, Istanbul, Turkey
[3]Acibadem University School of Medicine, Istanbul, Turkey
[4]Comprehensive Spine Center, Acibadem Maslak Hospital, Istanbul, Turkey
[5]Acibadem University Vocational School of Health Sciences, Department of Operating Room Services, Istanbul, Turkey
[6]Acibadem University School of Medicine, Department of Cardiovascular Surgery, Istanbul, Turkey
[7]Anesthesiology Service, Acibadem University Maslak Hospital, Istanbul , Turkey
[8]Acibadem University School of Medicine, Department of Neurology, Istanbul, Turkey
[9]Ankara University, Department of Biostatistics, Ankara, Turkey

Aims: There is a paucity of information on mid to long term clinical and radiographic outcomes of VBT surgery. The aim was to report mid-term outcomes of thoracoscopic thoracic-only anterior VBT surgery.

Methods: Data were collected preoperatively, at 6-weeks, 1-year, 2-years and ≥5-years follow-up. Demographic, perioperative, clinical, radiographic data and complications were analyzed. Curve sizes at each follow-up were compared using repeated measures ANOVA. Clinical outcome was assessed by using SRS-22r questionnaire.

Results: 23 AIS patients (22F, 1M; 12.1±1.5 years) with a mean follow-up of 63 (60-92) months were included. 96% were Lenke 1 (11A, 2Ar, 9B and 1C) and 4% were Lenke 2. Preoperatively, 14 (64%) patients were premenarchal (median Sanders: 3 (1-7), median Risser: 0 (0-5)). A median of 7 (7-9) levels were tethered. Mean surgical time was 245±75 (123-360) minutes. Patients grew 7 cm on average; height measurements showing significant increase at each follow-up timepoint ($p<0.001$) (Fig). All patients reached skeletal maturity at final follow-up. Upper Thoracic (UT), Main Thoracic (MT) and Thoracolumbar/lumbar (TLL) curves showed significant decrease in each follow-up timepoint. No significant changes were noted in kyphosis and lordosis ($p<0.05$) (Fig). Pulmonary, mechanical and curve behavior complications rates were 13%, 22% and 35%, respectively (Fig). 2 (8.7%) patients were converted to fusion (Fig). At final follow-up, 91% patients had a ≤30° residual curve. SRS-22 mental health, self-image and subtotal scores increased significantly (Fig).

Conclusion: This study reports a single European center experience on 23 consecutive patients with ≥5-years follow-up who had undergone thoracic-only VBT surgery. Surgical correction was followed by growth-dependent correction attained during follow-up. Spontaneous correction in the non-operated upper thoracic and thoracolumbar levels were also noted. Thoracoscopic VBT surgery prevented fusion following ≥5-years after surgery in 91% of the patients. 90% of patients that are not converted to fusion had good radiographic and clinical outcomes at latest follow-up; however, it is not without complications. Some complications may be avoided with a better understanding of the growth modulation and advancement of technical skills and technology.

VBT 5-8 years resuslts

	Pre-Operative		6 weeks		1 year		2 years		≥5 years follow-up	
	n	Mean ± SD	n	Mean ± SD	n	Mean ± SD	n	Mean ± SD	n	Mean ± SD
Height, cm	23	155.3 ± 7.7	23	156.6 ± 7.5	23	160.5 ± 6.8	23	162.4 ± 6.5	23	163.7 ± 7.1

	Pre-Operative		6 weeks		1 year		2 years		≥5 years follow-up	
	Mean ± SD	Min-Max	Mean ± SD	Min - Max	Mean ± SD	Min - Max	Mean ± SD	Min - Max	Mean ± SD	Min -Max
UT, Degree	28.0 ± 9.3	14 – 55	20.1 ± 7.5	8 – 37	16.7 ± 7.2	3 – 33	15.3 ± 7.3	2 – 36	16.1 ± 7.9	2 – 38
TLL, Degree	30 ± 7.3	12 – 42	17.5 ± 8.0	3 – 38	11.3 ± 9.1	-12 – 34	9.1 ± 10.1	-10 – 31	10.9 ± 10.9	-10 – 29
MT, Degree	45.6 ± 6.4	35 – 60	21.8 ± 5.1	13 – 30	15.6 ± 7.7	-2 – 28	12.7 ± 10.1	-16 – 28	16.2 ± 12.9	-16 – 36
Kyphosis, Degree	27.6 ± 9.7	15 – 59	25.3 ± 9.6	6 – 47	27.2 ± 7.2	15 – 39	27.3 ± 8.2	16 – 48	26.4 ± 8.4	11 – 40
Lordosis, Degree	60.7 ± 11.9	37 – 91	55.5 ± 11.8	35 – 90	57.3 ± 11.2	34 – 88	54.0 ± 9.5	37 – 74	52.4 ± 8.8	38 – 69

	Pre-Operative		6 weeks		1 year		2 years		≥5 years follow-up	
	n	Mean ± SD	n/a	n/a	n	Mean ± SD	n/a	n/a	n	Mean ± SD
SRS-22r, F	21	4.7 ± 0.4			21	4.6 ± 0.5	20	4.7 ± 0.4	18	4.4 ± 0.4
SRS-22r, P	21	4.4 ± 0.6			21	4.6 ± 0.4	20	4.6 ± 0.6	18	4.5 ± 0.4
SRS-22r, SI	21	3.9 ± 0.6			21	4.2 ± 0.7	20	4.3 ± 0.6	18	4.2 ± 0.6
SRS-22r, MH	21	3.7 ± 0.5			21	3.8 ± 0.5	20	3.8 ± 0.7	18	4.0 ± 0.7
SRS-22r, Subtotal	21	4.0 ± 0.3			21	4.3 ± 0.4	20	4.3 ± 0.4	18	4.2 ± 0.4
SRS-22r, Satisfaction	n/a	n/a			21	4.7 ± 0.6	20	4.7 ± 0.4	18	4.0 ± 0.7

	n (%)		n (%)		n (%)		n (%)
Curve Behavior Complications	8 (34.7)	*Overcorrection*	5 (21.7)	*Distal adding on*	2 (8.6)	*Worsening*	3 (13.0)
Mechanical Complications	5 (21.7)	*Broken Tether*	3 (13.0)	*UIV Loosening*	1 (4.3)	LIV Migration	1 (4.3)
Pulmonary Complications	3 (13.0)	*Atelectasis*	2 (8.7)	*Pleural Effusion*	1 (4.3)		
Readmission	1 (4.3)						
Revised Patients	3 (13.0)						
Reoperations	4 (17.4)	*Tether Release*	2 (8.7)	*Conversion to Fusion*	2 (8.7)		

Keywords: vertebral body tethering, adolescent idiopathic scoliosis, spine deformities

TORAKOSKOPİK BANT İLE GERDİRME (VBT) AMELİYATININ 5 İLA 8 YILLIK TAKİP SONUÇLARI: TEK CERRAHA AİT DENEYİM

Ahmet ALANAY[1], Altug YUCEKUL[1], Kadir ABUL[2], Ilkay KARAMAN[3], Atahan DURBAS[3], Tais ZULEMYAN[4], Gokhan ERGENE[5], Sahin SENAY[6], Sule TURGUT BALCI[7], Pinar YALINAY DIKMEN[8], Yasemin YAVUZ[9], Caglar YILGOR[1]

[1]Acibadem University School of Medicine, Department of Orthopedics and Traumatology, Istanbul, Turkey
[2]Istanbul Basaksehir Pine and Sakura City Training and Research Hospital, Department of Orthopedics and Traumatology, Istanbul, Turkey
[3]Acibadem University School of Medicine, Istanbul, Turkey
[4]Comprehensive Spine Center, Acibadem Maslak Hospital, Istanbul, Turkey
[5]Acibadem University Vocational School of Health Sciences, Department of Operating Room Services, Istanbul, Turkey
[6]Acibadem University School of Medicine, Department of Cardiovascular Surgery, Istanbul, Turkey
[7]Anesthesiology Service, Acibadem University Maslak Hospital, Istanbul , Turkey
[8]Acibadem University School of Medicine, Department of Neurology, Istanbul, Turkey
[9]Ankara University, Department of Biostatistics, Ankara, Turkey

Amaç: Bant ile gerdirme (VBT) yönteminin klinik ve radyografik sonuçları hakkında genel olarak bir bilgi yetersizliği söz konusudur. Çalışmanın amacı sadece torasik VBT cerrahisi geçirmiş hastaların sonuçlarını bildirmektir.

Yöntem: Demografik, perioperatif, klinik, radyografik veriler ile yaşam kalite anket sonuçları ve komplikasyonlar prospektif olarak toplanmıştır. Ameliyat öncesi ve taburculuk sonrası 6. Hafta, 1. Yıl, 2. Yıl ve ≥5yıl takip verileri analiz edilmiştir. Her takip için eğrilik dereceleri tekrarlı ölçümler ANOVA testi ile karşılaştırılmıştır. Klinik sonuçlar, SRS-22r anketi kullanılarak değerlendirilmiştir.

Bulgular: Çalışmaya, 2014-2018 yılları arasında torakoskopik VBT ameliyatı olan, ortalama 63 (60-92) ay takipli ve yaş ortalamaları 12,1±1,5 yıl olan ardışık 23 (22K, 1E) adölesan idiyopatik skolyoz hastası dahil edilmiştir. Hastaların %96'sının eğrilik tipi Lenke 1 (11 A, 2 Ar, 9 B and 1 C), geri kalan %4 hastanın eğrilik tipi ise Lenke 2'dir. Ameliyat öncesi, hastaların %64›ü adet görmemiştir (ortalama Sanders: 3 (1-7), Risser: 0 (0-5)). Ortalama olarak 7 (7-9) seviye ameliyat edilmiştir. Ortalama ameliyat süresi 245±75 (123-360) dakikadır. Hastaların boyu, 6. hafta sonrasında ortalama 7 cm uzamış ve her takipte anlamlı artış göstermiştir ($p<0.001$). Hastaların tamamı son takipte kemik olgunluğuna erişmiştir. Üst torasik, ana torasik ve torakolomber/lomber eğrilikler her takipte önemli ölçüde azalmıştır. Kifoz ve lordoz değerlerinde anlamlı değişim gözlenmemiştir ($p<0.05$). Akciğer, mekanik ve eğrilik davranış komplikasyonu oranları sırası ile %13, %2 ve %35'dir. İki hasta (%8,7) revizyon füzyon ameliyatı olmuştur. Son takipte, hastaların %91›inin kalan eğrilikleri 30°'nin altındadır. SRS-22 ruh sağlığı, kendi imaj/görüş ve ara toplam değerleri anlamlı olarak artmıştır.

Çıkarımlar: Bu çalışma, sadece torasik VBT ameliyatı olmuş ve en az 5 yıl takipli 23 AIS hastasının tek bir merkeze ait deneyimlerini bildirmektedir. Cerrahi düzeltmeyi, büyümeye bağlı olarak takipte elde edilen düzeltme izlemiştir. Bu düzelmeler ameliyat edilmemiş üst torasik ve torakolomber eğriliklere de yansımıştır. Torakoskopik VBT hastaların %91'i için füzyon seçeneğini ortadan kaldırmıştır. Füzyondan kaçınmış hastaların %90'ının radyografik ve klinik sonuçları çok iyi olmakla birlikte bazı komplikasyonlar gözlenmiştir. Büyüme modülasyonunun daha iyi anlaşılması ve öğrenme eğrisinin tamamlanması ve teknolojik ilerlemeler ile bazı komplikasyonlardan kaçınılabilinir.

Bant ile gerdirme 5-8 yıllık sonuçları

	Pre-Operative		6 weeks		1 year		2 years		≥5 years follow-up	
	n	Mean ± SD	n	Mean ± SD	n	Mean ± SD	n	Mean ± SD	n	Mean ± SD
Height, cm	23	155.3 ± 7.7	23	156.6 ± 7.5	23	160.5 ± 6.8	23	162.4 ± 6.5	23	163.7 ± 7.1

	Pre-Operative		6 weeks		1 year		2 years		≥5 years follow-up	
	Mean ± SD	Min-Max	Mean ± SD	Min - Max	Mean ± SD	Min - Max	Mean ± SD	Min - Max	Mean ± SD	Min -Max
UT, Degree	28.0 ± 9.3	14 – 55	20.1 ± 7.5	8 – 37	16.7 ± 7.2	3 – 33	15.3 ± 7.3	2 – 36	16.1 ± 7.9	2 – 38
TLL, Degree	30 ± 7.3	12 – 42	17.5 ± 8.0	3 – 38	11.3 ± 9.1	-12 – 34	9.1 ± 10.1	-10 – 31	10.9 ± 10.9	-10 – 29
MT, Degree	45.6 ± 6.4	35 – 60	21.8 ± 5.1	13 – 30	15.6 ± 7.7	-2 – 28	12.7 ± 10.1	-16 – 28	16.2 ± 12.9	-16 – 36
Kyphosis, Degree	27.6 ± 9.7	15 – 59	25.3 ± 9.6	6 – 47	27.2 ± 7.2	15 – 39	27.3 ± 8.2	16 – 48	26.4 ± 8.4	11 – 40
Lordosis, Degree	60.7 ± 11.9	37 – 91	55.5 ± 11.8	35 – 90	57.3 ± 11.2	34 – 88	54.0 ± 9.5	37 – 74	52.4 ± 8.8	38 – 69

	Pre-Operative		6 weeks		1 year		2 years		≥5 years follow-up	
	n	Mean ± SD	n/a	n/a	n	Mean ± SD	n/a	n/a	n	Mean ± SD
SRS-22r, F	21	4.7 ± 0.4			21	4.6 ± 0.5	20	4.7 ± 0.4	18	4.4 ± 0.4
SRS-22r, P	21	4.4 ± 0.6			21	4.6 ± 0.4	20	4.6 ± 0.6	18	4.5 ± 0.4
SRS-22r, SI	21	3.9 ± 0.6			21	4.2 ± 0.7	20	4.3 ± 0.6	18	4.2 ± 0.6
SRS-22r, MH	21	3.7 ± 0.5			21	3.8 ± 0.5	20	3.8 ± 0.7	18	4.0 ± 0.7
SRS-22r, Subtotal	21	4.0 ± 0.3			21	4.3 ± 0.4	20	4.3 ± 0.4	18	4.2 ± 0.4
SRS-22r, Satisfaction	n/a	n/a			21	4.7 ± 0.6	20	4.7 ± 0.4	18	4.0 ± 0.7

	n (%)		n (%)		n (%)		n (%)
Curve Behavior Complications	8 (34.7)	*Overcorrection*	5 (21.7)	*Distal adding on*	2 (8.6)	*Worsening*	3 (13.0)
Mechanical Complications	5 (21.7)	*Broken Tether*	3 (13.0)	*UIV Loosening*	1 (4.3)	LIV Migration	1 (4.3)
Pulmonary Complications	3 (13.0)	*Atelectasis*	2 (8.7)	*Pleural Effusion*	1 (4.3)		
Readmission	1 (4.3)						
Revised Patients	3 (13.0)						
Reoperations	4 (17.4)	*Tether Release*	2 (8.7)	*Conversion to Fusion*	2 (8.7)		

Anahtar Kelimeler: Bant ile gerdirme, idiyopatik skolyoz, omurga deformiteleri

S-024

EFFECT OF SURGICAL RESULTS ON QUALITY OF LIFE SCORES AND SAGITTAL,SPINOPELVIC PARAMETERS IN PATIENTS WITH CONGENITAL KYPHOSIS

Hakan AKGÜN[1], Deniz KARGIN[2], Alper KÖKSAL[2]

[1]Bitlis Tatvan State Hospital
[2]Department of Orthopedics and Traumatology, Istanbul Metin Sabancı Baltalimani Bone Diseases Training and Research Hospital, Istanbul, Turkey

Purpose: It was aimed to evaluate the effect of surgery performed on patients with congenital kyphosis on quality of life scores and sagittal,spinopelvic parameters.

Methods: Patients who underwent posterior instrumentation and deformity correction surgery between January 2012 and June 2019 at the Baltalimani Bone Diseases Training and Research Hospital,were retrospectively analyzed.Total of 58 patients,33 females,25 males,for at least 2 years of follow-up were included.Segmental kyphosis angles,lordosis angles,sagittal and spinopelvic parameters,Global Alignment Proportion (GAP) scores,Scoliosis Research Society 22r (SRS 22r) and Oswestry Disability Index (ODI) scores were compared and evaluated statistically.

Results: The mean age was 16.2 (6-25 years),mean follow-up was 64.3 + -29.2 months.(min 24-max 144 months). Mean pre-operative kyphosis angle was 83.95 ± 26.09(41-156) degrees,mean kyphosis angle last follow-up was 38.17 ± 16.43 (5-81) degrees.Kyphosis angles differ statistically(p <0.001).Mean pre-operative lordosis angle was 70.19 ± 15.5 (32-108) degrees.Mean lordosis angle was 47.66 ± 13.26 (19-77) degrees last follow-up(p <0.001). Pre-operative sacral slope was 30.78 ± 11.65 (5- 85) degrees.Sacral slope last follow-up was 31.67 ± 10.6 (3- 85) degrees,p = 0.392.Pre-operative pelvic tilt angle was 9.36 ± 6.27 (2-30) degrees.Last follow-up pelvic tilt angle was 8.29 ± 4.83 (1-22) degrees, p = 0.257. The mean sacral slope and pelvic tilt angles don't show statistically significant difference (p> 0.05).Pre-operative sagittal vertical axis (SVA) was +15.93 ± 43.69 mm(-70.151 mm).SVA last follow-up was +14.55 ± 40.19 (-75, 153 mm).SVA mean did not show a statistically significant difference (p> 0.05).The mean percentage of deformity correction was 53.47 ± 15.55 (0.6, 94).The mean SRS 22r total score in the pre-operative was 3.22 ± 0.59 (1.75-4.05),SRS 22-r total score last follow-up was 3.87 ± 0.54 (1.8 - 4,489).Pre-operative and final follow-up show a statistically significant increase in pain,self-image,functional activity,mental health and SRS22r total score averages.(p <0.001).Patients' self-image score is the score with the highest increase significantly,the score with the least increase is the functional activity score.The mean ODI of pre-operative was 14.64 ± 7.21 (5-38),ODI score last follow-up was 9.84 ± 6.94 (3-40).ODI score averages show statistically significant positive differences.(p <0.001).Pre-operative mean GAP score 4.59 ± 2.44 (0 -12), mean GAP score 2.66 ± 2.47 (0-10) last follow-up.GAP score averages show statistically significant positive differences.(p<0.001).

Conclusion: Congenital kyphosis surgery provides significant improvement in patients' pain, cosmetic complaints, mental health and functional status.There is no significant change in spinopelvic parameters after surgery.

Change of patients' preoperative and last follow up SRS22r scores

Tablo 6: Hastaların pre operatif ve en son takip SRS 22r skorlarındaki değişim

	Pre op		Post op		Fark	
	Ort±SS	Min-maks	Ort±SS	Min-maks	Ort±SS[%95 GA]	p
Ağrı	3,44±0,66	2-4,6	3,99±0,64	1,8-5	-0,56±0,45 [-0,68--0,44]	<0,001
Kendi imaj Görüşü	2,7±0,81	1-3,8	3,62±0,59	1-4,2	-0,91±0,63 [-1,08--0,75]	<0,001
Fonksiyonel Aktivite	3,54±0,65	1,6-4,6	3,74±0,67	1,2-4,8	-0,19±0,38 [-0,29--0,09]	<0,001
Ruh sağlığı	3,18±0,52	1,75-4,05	3,87±0,54	1,8-4,48	-0,65±0,39 [-0,47--0,28]	<0,001
Total skor	3,22±0,59	1,75-4,05	3,87±0,54	1,8-4,48	-0,65±0,39 [-0,76--0,55]	<0,001
Tedaviden memnuniyet			4,46±0,62	2,5-5		

Keywords: "Congenital kyphosis,SRS 22r score,ODI score,GAP score,spinopelvic parameters,quality of life scores"

KONJENİTAL KİFOZ HASTALARINDA CERRAHİ SONUÇLARIN,YAŞAM KALİTESİ SKORLARI İLE SAGİTAL,SPİNOPELVİK PARAMETRELER ÜZERİNE ETKİSİ

Hakan AKGÜN[1], Deniz KARGIN[2], Alper KÖKSAL[2]

[1]Bitlis Tatvan Devlet Hastanesi
[2]M.S.Baltalimanı Kemik Hastalıkları Eğitim ve Araştırma Hastanesi

Amaç: Çalışmamızda konjenital kifoz hastalarında uygulanan cerrahinin;klinik olarak yaşam kalitesi skorları,radyolojik olarak sagital ve spinopelvik parametreler üzerine etkisinin değerlendirilmesi amaçlandı.

Yöntem: Baltalimani Kemik Hastalıkları E.A.H,Ortopedi ve Travmatoloji Kliniğinde Ocak 2012 – Haziran 2019 tarihleri arasında konjenital kifoz tanısıyla posterior enstrümentasyon ve deformite düzeltme cerrahisi yapılan hastalar retrospektif olarak incelendi.Kliniğimizde opere edilen en az 2 yıllık takipi olan, 33 kadın,25 erkek ;58 hasta çalışmaya dahil edildi.Hastalar pre operatif ve post operatif segmental kifoz açıları,lordoz açıları,sagital ve spinopelvik parametreler,Global Alignment Proportion(GAP) skorları ve pre operatif ve post operatif Scoliosis Research Society 22 r (SRS 22r) ve Oswestry Disabilite İndeksi(ODİ) skorları açısından istatistiki olarak değerlendirildi.

Bulgular: Ortalama yaş 16,2 (6-25 yaş),ortalama takip süresi 64.3+-29.2 aydı. (min 24-maks 144 ay).Ortalama pre operatif kifoz açısı 83,95±26,09 (min 41-maks156) derece, Son takiplerinde ölçülen ortalama kifoz açısı 38,17±16,43(min 5-maks 81) dereceydi.Kifoz açısı ortalamaları istatistiksel olarak anlamlı farklılık göstermektedir (p<0,001). Ortalama pre operatif lordoz açısı 70,19±15,5 (min 32- maks 108) dereceydi.Son takiplerinde ortalama lordoz açısı 47,66±13,26 (min 19-maks77) dereceydi (p<0.001).Ortalama pre operatif sakral eğim açısı 30,78±11,65 (min 5- maks 85)dereceydi.Son takiplerinde ortalama sakral eğim açısı 31,67±10,6 (min 3- maks 85) dereceydi,p=0,392. Ortalama pre operatif pelvik tilt açısı 9,36±6,27 (min 2- maks 30) dereceydi.Son takiplerinde ortalama pelvik tilt açısı 8,29±4,83 (min 1-maks 22) dereceydi,p=0.257.Sakral eğim ve pelvik tilt açısı ortalamaları istatistiksel olarak anlamlı farklılık göstermemektedir (p>0,05).Ortalama pre operatif sagital vertikal aks(SVA)+15,93±43,69 mm (-70,151mm).Son takiplerinde ortalama sagittal vertikal aks +14,55±40,19 (-75 ,153 mm).SVA ortalamaları istatistiksel olarak anlamlı bir fark göstermemektedir (p>0,05).Ortalama deformite düzeltme yüzdesi 53,47±15,55(min 0,6,maks94) oranındaydı.

Pre operatif dönemde ortalama SRS 22r total skoru 3,22±0,59(min.1,75- maks. 4,05),son takiplerinde ortalama SRS 22r total skoru 3,87±0,54(min 1.8,maks 4.489).Ağrı, kendi imaj görüşü, fonksiyonel aktivite, ruh sağlığı ve SRS22r toplam skor ortalamaları istatistiksel anlamlı olarak artış şeklinde farklılık göstermektedir. (p<0,001). Özellikle hastaların kendi imaj görüşü skoru anlamlı olarak en fazla artış gösteren skor olmuştur.En az artış gösteren skor ise fonksiyonel aktivite skorudur.Pre operatif hastaların ortalama Oswestry Disabilite İndeks skorları(ODİ) 14,64±7,21(min 5,maks 38),son takiplerinde ortalama Oswestry Disabilite İndeks skorları 9,84±6,94 (min 3,maks 40).ODİ skor ortalamaları istatistiksel olarak anlamlı olumlu yönde farklılık göstermektedir. (p<0,001).

Pre operatif ortalama GAP skorları 4,59±2,44(min 0 –maks 12),son takiplerinde ortalama GAP skorları 2,66±2,47 (min 0,maks 10).GAP skor ortalamaları istatistiksel olarak anlamlı olumlu yönde farklılık göstermektedir.(p<0,001).

Sonuç: Konjenital kifoz cerrahisi,bozulmuş olan sagital dengenin restorasyonunu sağlayarak hastaların ağrı,kozmetik şikayetleri,ruh sağlığı,fonksiyon durumlarında belirgin iyileşme sağlamaktadır.Spinopelvik parametrelerde cerrahi sonrasında anlamlı bir değişim yoktur.

Hastaların preoperatif ve en son takip SRS22 r skorlarındaki değişim

Tablo 6: Hastaların pre operatif ve en son takip SRS 22r skorlarındaki değişim

	Pre op		Post op		Fark	
	Ort±SS	Min-maks	Ort±SS	Min-maks	Ort±SS[%95 GA]	p
Ağrı	3,44±0,66	2-4,6	3,99±0,64	1,8-5	-0,56±0,45 [-0,68--0,44]	<0,001
Kendi imaj Görüşü	2,7±0,81	1-3,8	3,62±0,59	1-4,2	-0,91±0,63 [-1,08--0,75]	<0,001
Fonksiyonel Aktivite	3,54±0,65	1,6-4,6	3,74±0,67	1,2-4,8	-0,19±0,38 [-0,29--0,09]	<0,001
Ruh sağlığı	3,18±0,52	1,75-4,05	3,87±0,54	1,8-4,48	-0,65±0,39 [-0,47--0,28]	<0,001
Total skor	3,22±0,59	1,75-4,05	3,87±0,54	1,8-4,48	-0,65±0,39 [-0,76--0,55]	<0,001
Tedaviden memnuniyet			4,46±0,62	2,5-5		

Anahtar Kelimeler: "Konjenital kifoz,SRS 22r skoru,ODİ skoru,GAP skoru,spinopelvik parametreler,yaşam kalitesi skorları"

S-025

DYSPHAGIA AFTER ANTERIOR CERVICAL DISCECTOMY AND FUSION SURGERY - SMOKING RELATIONSHIP

Kaya TURAN[1], Tuğrul ERGÜN[3], İsmail Tugay YAĞCI[2], Çağatay ÖZTÜRK[1]

[1]Istinye University Faculty of Medicine, Orthopedic and Traumatology Department, İstanbul, Turkey
[2]Liv Hospital Ulus, Orthopedic and Traumatology Department, İstanbul, Turkey
[3]Bahcesehir Liv Hospital, Orthopedic and Traumatology Department, Istanbul, Turkey

Aim: Negative effects of smoking on wound healing, fusion formation and functional outcomes have been reported after anterior cervical disc surgery. In this study, the potential cause of dysphagia was investigated by being a chronic smoker.

Method: Between 2015 and 2019, 412 patients who underwent 1 or 2 level anterior cervical discectomy and fusion with PEEK cage were included in the study. When myelopathy and traumatic causes were excluded, 354 patients were examined. Of these patients, 64 (18%) were chronic smokers (>6 months, >1 pack/day). The Dysphagia Handicap index questionnaire (DHI), defined in the literature, was applied to the patients at the end of the postoperative 1st day, 1st week and 6th week.

Results: In the non-smoker group, the mean DHI values ??at Week 1, Week 2, and Week 6 were 24.6; While 14.3 and 4.7 in the smokers group, these values ??were 33.7, respectively; It was 19.6 and 9.7. The difference was found to be statistically significant.

Conclusion: Chronic smoking can be defined as one of the causes of dysphagia that can be seen for a long time after anterior cervical discectomy and fusion surgery.

Keywords: cervical discectomy, smoking, dysphagia

ANTERİOR SERVİKAL DİSKEKTOMİ VE FÜZYON CERRAHİSİ SONRASI DİSFAJİ – SİGARA İLİŞKİSİ

Kaya TURAN[1], Tuğrul ERGÜN[3], İsmail Tugay YAĞCI[2], Çağatay ÖZTÜRK[1]

[1]İstinye Üniversitesi Tıp Fakültesi, Ortopedi ve Travmatoloji Ana Bilim Dalı, İstanbul, Türkiye
[2]Ulus Liv Hospital, Ortopedi ve Travmatoloji Kliniği, İstanbul, Türkiye
[3]Liv Hospital Bahçeşehir, Ortopedi ve Travmatoloji Kliniği, İstanbul, Türkiye

Amaç: Anterior servikal disk cerrahisi sonrası sigara içiminin yara iyileşmesi, füzyon oluşumu ve fonksiyonel sonuçlar üzerine negatif etkisi bildirilmiştir. Bu çalışmada kronik sigara içicisi olmanın potansiyel disfaji sebebi araştırılmıştır.

Yöntem: 2015-2019 yılları arasında 1 veya 2 sevye anterior servikal diskektomi ve PEEK cage ile füzyon uygulanan 412 hasta çalışmaya dahil edildi. Myelopati, travmatik nedenler dışşalndığında 354 hasta incelendi. Bu hastaların 64 ü (%18) kronik sigara içicisi idi (>6 ay, > 1 paket/gün). Hastalara postoperatif 1. Gün, 1. Hafta ve 6. Hafta sonunda literatürde tanımlanan The Dysphagia Handicap index anketi (DHI) uygulandı.

Bulgular: Sigara içicisi olmayan grupta 1. Hafta, 2. Hafta ve 6. Hafta DHI değerleri ortalama 24,6; 14,3 ve 4,7 iken sigara içicisi grupta bu değerler sırasıyla 33,7; 19,6 ve 9,7 idi. Aradaki fark istatisksel olarak anlamlı saptandı.

Sonuç: Kronik sigara içiciliği, anterior servikal diskektomi ve füzyon cerrahisi sonrası uzun süre görülebilecek disfaji sebeplerinden birisi olarak tanımlanabilir.

Anahtar Kelimeler: servikal diskektomi, sigara, disfaji

S-026

THE COMPARISON OF FUNCTIONAL AND RADIOLOGICAL OUTCOMES OF HYBRID METHOD VERSUS TWO LEVEL ANTERIOR INTERBODY FUSION IN TREATMENT OF TWO LEVEL CERVICAL DISC DEGENERATION

Serkan Erkan[1], Hakan Koray Tosyali[1], Sertan Hancioğlu[1], Ferit Teküstün[1]

[1]Manisa Celal Bayar University Faculty Of Medicine Department Of Orthopedics And Traumatology

Objective: To compare functional and radiological outcomes of hybrid method (cervical prosthesis and fusion) with those of two level anterior cervical discectomy and fusion in patients with two level cervical disc degeneration.

Method: Between 2013 March and 2019 June, 34 patients with 2 consecutive level cervical disc degeneration undergoing hybrid method or two level anterior cervical discectomy and fusion were evaluated retrospectively. The inclusion criteria were: 2 consecutive level degenerative disc disease between C3-C4 and C6-C7; either a radiculopathy or myelopathy; and no response to conservative treatment for >6 weeks. There were 15 patients in the hybrid group and 19 patients in the two level anterior cervical discectomy and fusion group. Patients were asked to check the Neck Disability Index (NDI) and grade their pain intensity before surgery and at routine postoperative intervals of 3, 6, 12, and 24 months. Dynamic flexion and extension lateral cervical radiographs were obtained in the standing position before surgery and at routine postoperative intervals of 3, 6, 12, and 24 months. The angular range of motion (ROM) for C2-C7 and adjacent segments were measured using the Cobb method.

Results: The average age was 52.7±4.7 in the hybrid group and 54.3±3.6 in the two level fusion group. The mean follow-up time was 28.2±1.3 months in the hybrid group and 29.3±1.8 months in the two level fusion group. The hybrid group had significantly better NDI recovey compared to two level fusion group at 3, 6, and 12 months ($p<.0.05$). No statistical difference was found in NDI recovery between groups at 24 months postoperatively ($p>0.05$). Postoperative neck pain was significantly less in the hybrid group at 3, 6, and 12 months ($p<.0.05$). No statistical difference was found in arm pain between groups at all follow-ups ($p>0.05$). The hybrid group demonstrated statistically faster C2-7 ROM recovery compared to two level fusion group at all follow-ups ($p<0.05$). The inferior adjacent segment ROM was observed significantly less in the hybrid group compared to two level fusion group at 3, 6, and 12 months ($p<.0.05$), however no statistical difference was found between groups at 24 months ($p>0.05$).

Conclusion: The hybrid method leads to better NDI recovery, less postoperative neck pain, faster C2-7 ROM recovery, and less inferior adjacent segment ROM compared to two level fusion at first 1 year postoperatively in the surgical treatment of cervical disc degeneration.

HYBRID SURGERY (CERVICAL PROSTHESIS AND FUSION WITH CAGE)

Keywords: Disc, degeneration, cervical prosthesis, fusion

İKİ SEVİYELİ SERVİKAL DİSK DEJENERASYONU TEDAVİSİNDE HİBRİD YÖNTEM İLE İKİ SEVİYELİ ANTERİOR İNTERBODY FÜZYONUN KLİNİK VE RADYOLOJİK SONUÇLARININ KARŞILAŞTIRILMASI

Serkan Erkan[1], Hakan Koray Tosyalı[1], Sertan Hancıoğlu[1], Ferit Teküstün[1]

[1]Manisa Celal Bayar Üniversitesi Tıp Fakültesi Ortopedi Ve Travmatoloji Anabilim Dalı

Amaç: 2 seviyeli servikal disk dejenerasyonu olan hastaların cerrahi tedavisinde hibrid yöntem (servikal protez ve füzyon) ile iki seviyeli anterior servikal diskektomi ve füzyonun klinik ve radyolojik sonuçlarının karşılaştırılması.

Yöntem: Mart 2013 ile Haziran 2019 tarihleri arasında, iki komşu segmentte servikal disk dejenerasyonu nedeniyle hibrid yöntem veya iki seviyeli anterior servikal diskektomi ve füzyon uygulanmış 34 hasta retrospektif olarak değerlendirildi. Çalışmaya dahil edilme kriterleri: C3-4 ve C6-7 seviyeleri arasında iki ardışık disk dejenerasyonu varlığı, radikülopati ve/veya miyelopati varlığı ve > 6 hafta süren konservatif tedaviye yanıt alınamamasıdır. 15 hasta hibrid cerrahi grubunda 19 hasta ise anterior servikal diskektomi ve füzyon grubundaydı. Klinik değerlendirme ameliyat öncesi ve sonrası 3.,6.,12. ve 24. aylarda Neck Disability Index (NDI) kullanılarak yapıldı. Dinamik fleksiyon ve ekstensiyon lateral servikal radyografileri hastalar ayaktayken ameliyat öncesi ve sonrası 3.,6.,12. ve 24. aylarda çekildi. C2-7 ve komşu segment için açısal hareket genişliği (ROM) Cobb yöntemi ile ölçüldü.

Bulgular: Yaş ortalaması hibrid grupta 52.7±4.7 ve iki seviyeli füzyon grubunda 54.3±3.6 idi. Ortalama takip süresi hibrid grupta 28.2±1.3 ay ve iki seviyeli füzyon grubunda ise 29.3±1.8 aydı. Hibrid grubundaki hastaların NDI skorlarındaki iyileşmeler, iki seviyeli füzyon grubundaki hastaların skorlarına göre 3.,6., ve 12. aylarda anlamlı olarak yüksek bulunurken ($p<.0.05$), 24.aydaki NDI iyileşme skorları arasında gruplar arası anlamlı fark saptanmadı ($p>0.05$). Ameliyat sonrası boyun ağrısı iyileşme skorları, hibrid grupta 3.,6., ve 12. aylarda anlamlı olarak daha az saptandı ($p<.0.05$). Kol ağrısı iyileşme skorları arasında tüm takiplerde gruplar arası anlamlı fark saptanmadı ($p>0.05$). C2-7 hareket genişliği tüm takiplerde hibrid grupta iki seviyeli füzyon grubuna göre ameliyat öncesi değerlerine benzer anlamlı iyileşme gösterdi ($p<0.05$). İnferior komşu segment hareket genişliği hibrid grupta 3.,6., ve 12. aylarda anlamlı olarak daha az saptanırken ($p<0.05$), 24. ay takiplerinde gruplar arası anlamlı fark saptanmadı ($p>0.05$).

Sonuç: İki seviyeli servikal disk dejenerasyonu cerrahi tedavisinde uygulanan hibrid yöntem, iki seviyeli füzyona göre ameliyat sonrası ilk 1 yılda; NDA skorlarında daha fazla iyileşme, daha az ameliyat sonrası boyun ağrısı, C2-7 hareket genişliğinde daha fazla iyileşme ve inferior komşu segmentte daha az harekete sebep olur.

HİBRİD CERRAHİ (SERVİKAL PROTEZ VE KAFES İLE FÜZYON)

Anahtar Kelimeler: Disk,dejenerasyon, servikal protez, füzyon

S-027

A NEW METHOD IN A PATIENT WITH SSMP: ANTERIOR PARTIAL CORPECTOMY AND RECONSTRUCTION WITH A PLATE SYSTEM

Mehmet CAN[1], Ali İhsan ÖKTEN[1], Müjdat BÜKE[1], Durdu Mehmet BABAOĞLAN[1], Salih Burak KUTLU[1], Mehmet Volkan HARPUT[1], İsmail İŞTEMEN[1]

[1]University of Health Sciences, Adana Faculty of Medicine, Department of Neurosurgery, Adana, Turkey

Aim: Degenerative changes such as disc-degeneration, osteophyte formation, uncovertebral joint destruction, and hypertrophy, thickening and calcification of the ligaments occur in the cervical spine with advancing age. These age-related changes eventually cause stenosis in the spinal canal, therefore compression of the spinal cord. This phenomenon is called cervical spondylotic myelopathy (CSMP). The natural history of the disease widely varies among individuals. Follow-up, conservative treatment and surgical treatment are the three options of treatment. The main purpose of surgery is decompression of the spinal cord and stabilization of the affected segment. There are numerous surgical techniques using anterior, posterior and combined approaches are described. In this study we aim to present an alternative surgical technique to treat patients with CSMP.

Case Discussion: This is the case of a 58-year-old male patient with complaints of weakness and numbness in the lower extremities, deterioration in dexterity, imbalance, and intermittent falling attacks. He had medical history of hypertension. He had lumbar surgery due to spondylolisthesis five years back. Neurological examination revealed 1/5 muscle weakness in bilateral lower extremities' proximal and distal muscles. A loss of 1-2/5 muscle strength was observed in bilateral forearm flexion and extension, and wrist flexion in the upper extremities. There was a regression in fine motor movements (buttoning clothes, writing and shaving) in the hands.

There were positive bilateral Hoffman, and Babinski signs as well as clonus and increased deep tendon reflexes. The Nurick rating scale was 3, and the Modified JOA score was 12. Cervical radiological parameters; C2-C7 angle was found to be kyphotic with a preop 3.9°, and lordotic with 18.86° in the postoperative measurement. We found that the preop C2-C7 sagittal vertical axis (SVA) regressed from 29.2mm to 12.62mm postoperatively.

In surgery a longitudinal skin incision parallel to the sternocleidomastoid muscle was used. Three levels of micro-discectomy, C3-4, C4-5, C5-6, were performed, and partial corpectomies were performed anterior to the C4 and C5 vertebral bodies. Pick cages were placed at the micro-discectomy levels. Anterior stabilization was performed with a plate with a C3-C4-C5-C6 lordosis angle. Cervical kyphotic deformity was corrected by pulling the remaining vertebrae corpuses in which partial corpectomies were applied, in accordance with the plate.

Conclusion: In CSMP cases, best surgical method for the individual is a matter of debate. This case showed that the technique of anterior discectomy, partial corpectomy and stabilization with plate is a viable and effective technique.

Cervical Direct X-Ray

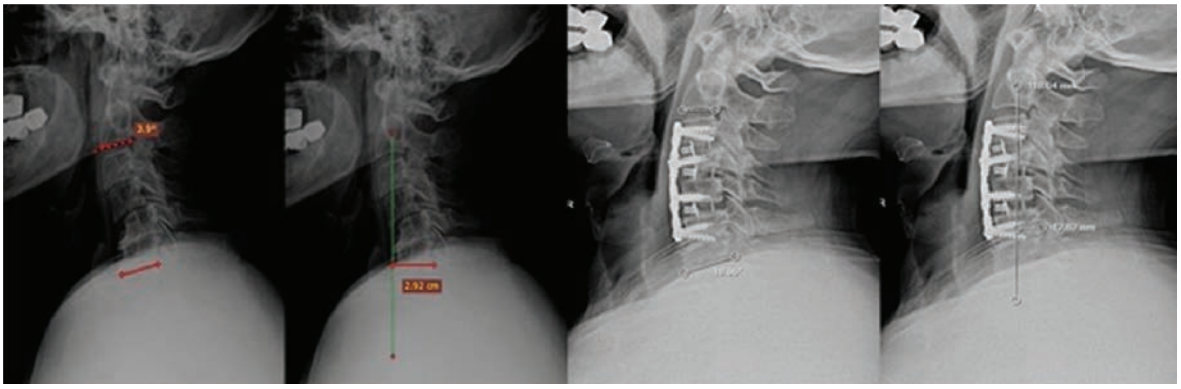

Measurement of Preoperative and Postoperative Cervical Parameters
Computed Tomography and Magnetic Resonance Imaging

Preoperative and Postoperative Comparative Cervical Computed Tomography and Magnetic Resonance Imaging

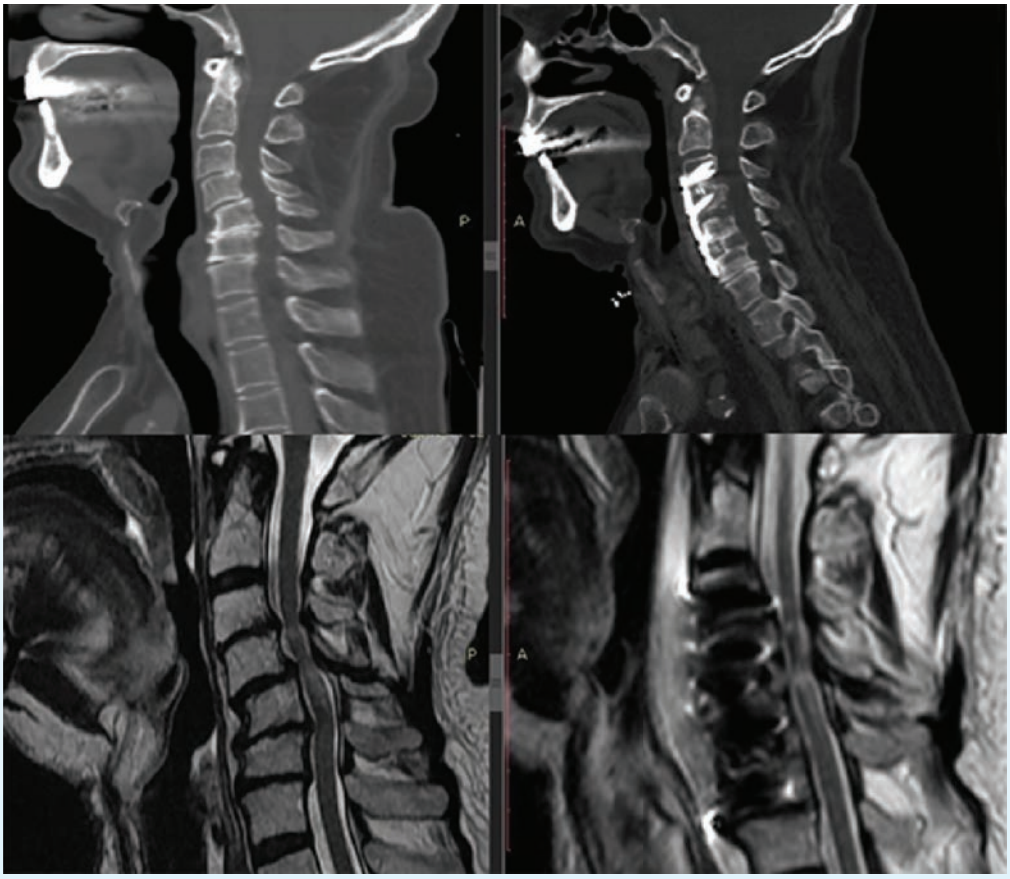

Keywords:"Cervical spondylotic myelopathy, anterior partial corpectomy, stabilization with pedicular screw"

SSMP HASTASINDA YENİ BİR YÖNTEM: ANTERİOR PARSİYEL KORPEKTOMİ VE PLAKLI SİSTEMLE REKONSTRÜKSİYON

Mehmet CAN[1], Ali İhsan ÖKTEN[1], Müjdat BÜKE[1], Durdu Mehmet BABAOĞLAN[1], Salih Burak KUTLU[1], Mehmet Volkan HARPUT[1], İsmail İŞTEMEN[1]

[1]Sağlık Bilimleri Üniversitesi, Adana Tıp Fakültesi, Beyin ve Sinir Cerrahisi Ana Bilim Dalı, Adana, Türkiye

Amaç: Servikal omurgada ilerleyen yaşla beraber dejeneratif değişiklikler ortaya çıkar. Diskte dejenerasyon, osteofit oluşumu, unkovertebral eklem harabiyeti ve hipertrofisi, ligamanlarda kalınlaşma ve kalsifikasyon oluşur. Bu durum omurilik kanalında stenoz, spinal kord ve sinir köklerine bası oluşmasına neden olur. Spinal kordun etkilendiği bu tabloya servikal spondilotik myelopati (SSMP) denir. Hastalığın doğal seyri, her hasta için farklılık göstermektedir. Tedavide üç yol izlenmektedir; izlem, konservatif tedavi ve cerrahi tedavi. Cerrahide asıl amaç dekompresyon ve stabilizasyondur. Günümüzde farklı cerrahi tedavi yaklaşımları bulunmaktadır. Bunlar; anterior, posterior ve kombine cerrahilerdir. Bu yazıda SSMP hastalarında uyguladığımız farklı bir cerrahi teknik anlatılacaktır.

Olgu: 58 yaşında erkek hasta. Bacaklarda başlayan güçsüzlük ve uyuşma şikayetlerini takiben el becerisinde bozulma. Şikayetlerinin artması ile yürürken dengesizlik ve aralıklı düşme atakları sonrası kliniğimize başvurdu. Özgeçmişinde hipertansiyon ve kronik sigara içicisi (1 paket/ gün yaklaşık 30 yıl). Beş yıl önce lomber listezis nedeniyle lomber stabilizasyon cerrahisi yapılmış.

Nörolojik muayenesinde bilateral proksimal ve distal alt ekstremite kaslarında 1/5'lik güç kaybı tespit edildi. Üst ekstremitelerde bilateral ön kol fleksiyon ve ekstansiyonunda, el bileği fleksiyonunda 1-2/5 kas gücü kaybı olduğu görüldü. Ellerde ince motor hareketlerde (düğme ilikleyemiyor, tek başına traş olamıyor) gerileme saptandı. Bilateral hoffman, klonus ve babinski pozitifliği mevcut. Derin tendon reflekslerinde artış. Nurick değerlendirme skalası 3, Modifiye JOA skoru 12 olarak tespit edildi.

Radyoloji; dinamik direkt grafide C4-5 listezis ve C5-6 da disk mesafesinde daralma mevcut. Servikal BT'de C4-5 listetik ve C5-6 füzyon tespit edildi. Servikal MRG de C4-5 disk mesafesinde başlayan ve C5 korpusnun posteriorunda devam eden T1'de izointens ve T2'de hiperintens myelomalazik alan tespit edildi.

Servikal parametrelere baktığımızda; C2-C7 açısının preop 3.9° ile kifotik olduğu, postop ölçümde 18.86° ile lordotik olarak tespit edilmiştir. Preop C2-C7 Sagittal vertikal aks (SVA) 29.2mm'den postop 12.62'mm'ye gerilediğini tespit ettik.

Hastaya sternokleidomastoid kasa paralel longitudinal cilt insizyonu ile girişim yapıldı. Anteriordan C3-4, C4-5, C5-6 olmak üzere 3 seviye diskektomi, C4 ve C5 vertebra korpuslarının anterioruna kısmi korpektomi yapıldı. Diskektomi yapılan mesafelere pick cage konuldu. C3-C4-C5-C6 lordoz açısı verilen plak ile anteriordan stabilizasyon yapıldı. Parsiyel korpektomilerin uygulandığı vertebralar plağa uygun olarak çektirilerek servikal kifotik deformite düzeltildi.

Sonuç: SSMP olgularında, hastaya hangi cerrahinin yapılacağı tartışma konusudur. Anteriordan diskektomi, kısmi korpektomi ve plak ile stabilizasyon yeni bir cerrahi teknik olup doğru endikasyon ile hastalara çok ciddi faydalar sağlayacağı kanaatindeyiz.

Servikal Direkt Grafi

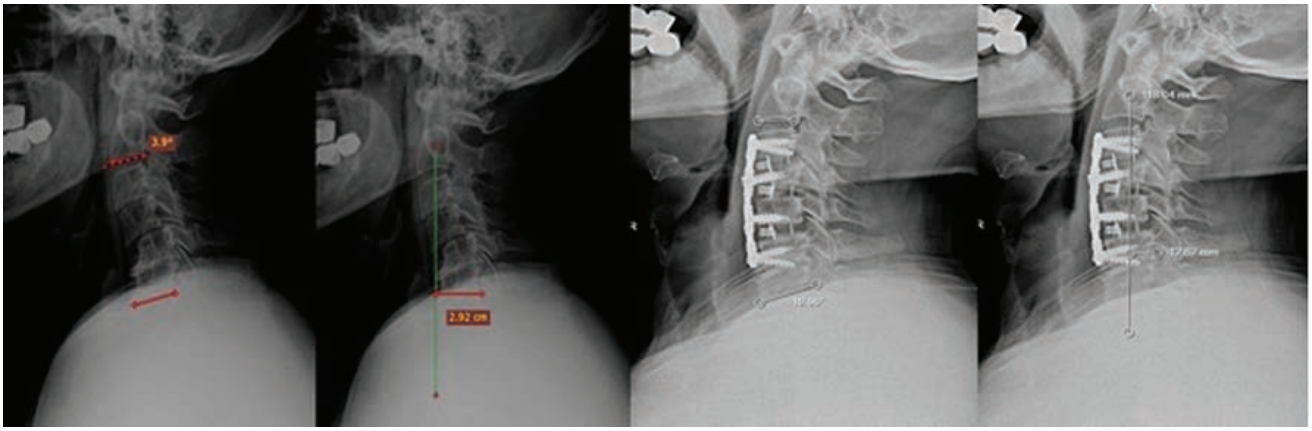

Preoperatif ve Postoperatif Servikal Parametrelerin Ölçümü

Bilgisayarlı Tomografi ve Manyetik Rezonans Görüntüleme

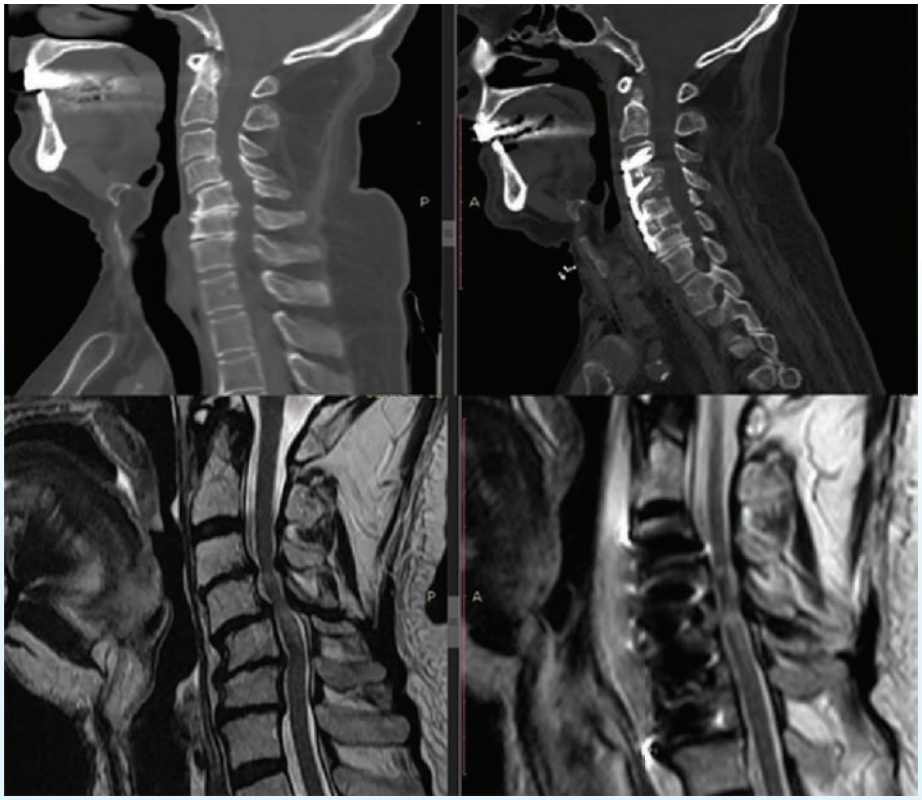

Preoperatif ve Postoperatif Karşılaştırmalı Servikal Bilgisayarlı Tomografi ve Manyetik Rezonans Görüntüleme

Anahtar Kelimeler: "Servikal spondilotik myelopati, anterior kısmi korpektomi, pediküler vida ile stabilizasyon"

S-028

SKIPPING CORPECTOMY AT SSM: RESULTS FOR OVER 10 YEARS

Orkun Koban[1], Mesut Yılmaz[1], SEDAT DALBAYRAK[1]

[1]Neurospinal Academy, Istanbul

Objective: To review the long-term results of bypass corpectomy in cases of multilevel cervical spondylotic myelopathy and ossified posterior longitudinal ligament (OPLL).

Method: Skipping corpectomy technique, which is characterized by C4 and C6 corpectomy with an anterior approach, decompression of the posterior C5 corpus from the corpectomy site, and preservation of the C5 corpus, was used. All patients were fixed using C3-C5 and C5-7 grafts and C3, C5 and C7 screw-plate.

Results: There were 29 cases with multilevel cervical spondylotic myelopathy and OPLL. The mean preoperative JOA increased from 12.92±3.89 to 16.16±3.90 postoperatively ($p<0.05$). Cervical lordosis increased from 2.08°±11.74 to 14.36±8.24 postoperatively ($p<0.05$). No long-term problems developed in any patient. Follow-up results over 10 years (mean 13,6 years) of 16 patients who were alive and came to the controls were analyzed. It was determined that all of them had fusion, no instrument problems, no correction loss, and no clinical complaints.

Conclusion: The results of this study showed that skip corpectomy is effective and safe in multilevel cervical spondylotic myelopathy and OPLL as well as its long-term problem.

Keywords: Multilevel, cervical spondylotic myelopathy, OPLL, skipping corpectomy

SSM DE ATLAYARAK KORPEKTOMİ: 10 YILIN ÜZERİNDE SONUÇLAR

Orkun Koban[1], Mesut Yılmaz[1], SEDAT DALBAYRAK[1]

[1]Nörospinal Akademi, İstanbul

Amaç: Çok düzeyli servikal spondilotik miyelopati ve ossifiye posterior longitudinal ligament (OPLL) olgularında atlayarak korpektominin uzun dönem sonuçlarını gözden geçirmek

Yöntem: Anterior yaklaşımla C4 ve C6 korpektomi, C5 korpus arkasının korpektomi sahasından dekompresyonu ve C5 korpusunu koruma ile karakterize bir teknik olan atlayarak korpektomi tekniği kullanıldı. Tüm hastalar C3-C5 ve C5-7 greftleri kullanılarak ve C3, C5 ve C7 vida-plak ile fikse edildi.

Bulgular: Çok düzeyli servikal spondilotik miyelopati ve OPLL'Lİ 29 olgu vardı. Ameliyat öncesi ortalama JOA, ameliyat sonrası 12.92±3.89'dan 16.16±3.90'a yükseldi ($p<0.05$). Servikal lordoz ameliyat sonrası 2.08°±11.74'ten 14.36 °±8.24'e yükseldi ($p<0.05$). Hiç bir hastada uzun dönem sorun gelişmedi. Yaşayan ve kontrollere gelen 16 hastanın 10 yılın (ortalama 13,6yıl) üzerinde takip sonuçları incelendi. Tümünde füzyonun olduğu, enstrüman sorunu ve korreksiyon kaybının gözlenmediği, klinik olarak yakınmalarının olmadığı saptandı.

Sonuç: Bu çalışmanın sonuçları, çok düzeyli servikal spondilotik miyelopati ve OPLL olgularında skip korpektominin etkinliğini ve güvenliğini yanısıra uzun dönemde de sorunsuz olduğunu göstermiştir.

Anahtar Kelimeler: Çok düzeyli, servikal spondilotik miyelopati, OPLL, atlayarak korpektomi

S-029

A RARE COMPLICATION OF CERVICAL LAMINOPLASTY: TECHNICAL NUANCE

Levent AYDIN[1], Fatih YOLDAŞ[3], Ahmet Murat MÜSLÜMAN[2], Adem YILMAZ[2]

[1]Mus State Hospital
[2]Health Science University Sisli Hamidiye Etfal Training and Research Hospital
[3]Bursa Karacabey State Hospital

Aim: We aimed to present a patient who underwent laminoplasty surgery due to cervical spondylosis and underwent total laminectomy, which was urgently reoperated after the C6 lamina on the opposite side of the operation was found to exert significant pressure on the spinal cord in the control cervical CT taken in the early postoperative period. Method: A patient who has been suffered from pain-numbness extending to the fingers in the left arm, first motor neuron findings and neck pain for 9 months, admitted to our clinic. In the cervical MRI of the patient, central calcified extruded disc herniations and stenosis in the C5-C6, C6-C7 intervertebral disc distances.

Result: The patient underwent C4-C5-C6 laminoplasty+C7 acrocristectomy with a posterior approach. After control CT, the C6 lamina pressing on the cord was seen from the opposite side. Urgently, total laminectomy and removal of plates and screws were performed.

Conclusion: In cervical laminoplasty operations, it is aimed to relieve the spinal cord by pushing the spinous processes to the opposite side after the existing laminectomy distance as much as the plaque placed after partial laminectomy. In order to push the laminas against the side where the plate will be placed, the lamina of the opposite side is drilled with the help of TUR to gain flexibility. If the drilling process is done excessively beyond its purpose, the lamina may not deviate to the opposite side and may press on the spinal cord due to the rupture of the lamina ligament.

Preoperative CT and MRI (Sagittal line)

In preoperative CT and MRI (A,B) calcified C5-C6 , C6-C7 disc herniation can be seen

Postoperative CT and Management

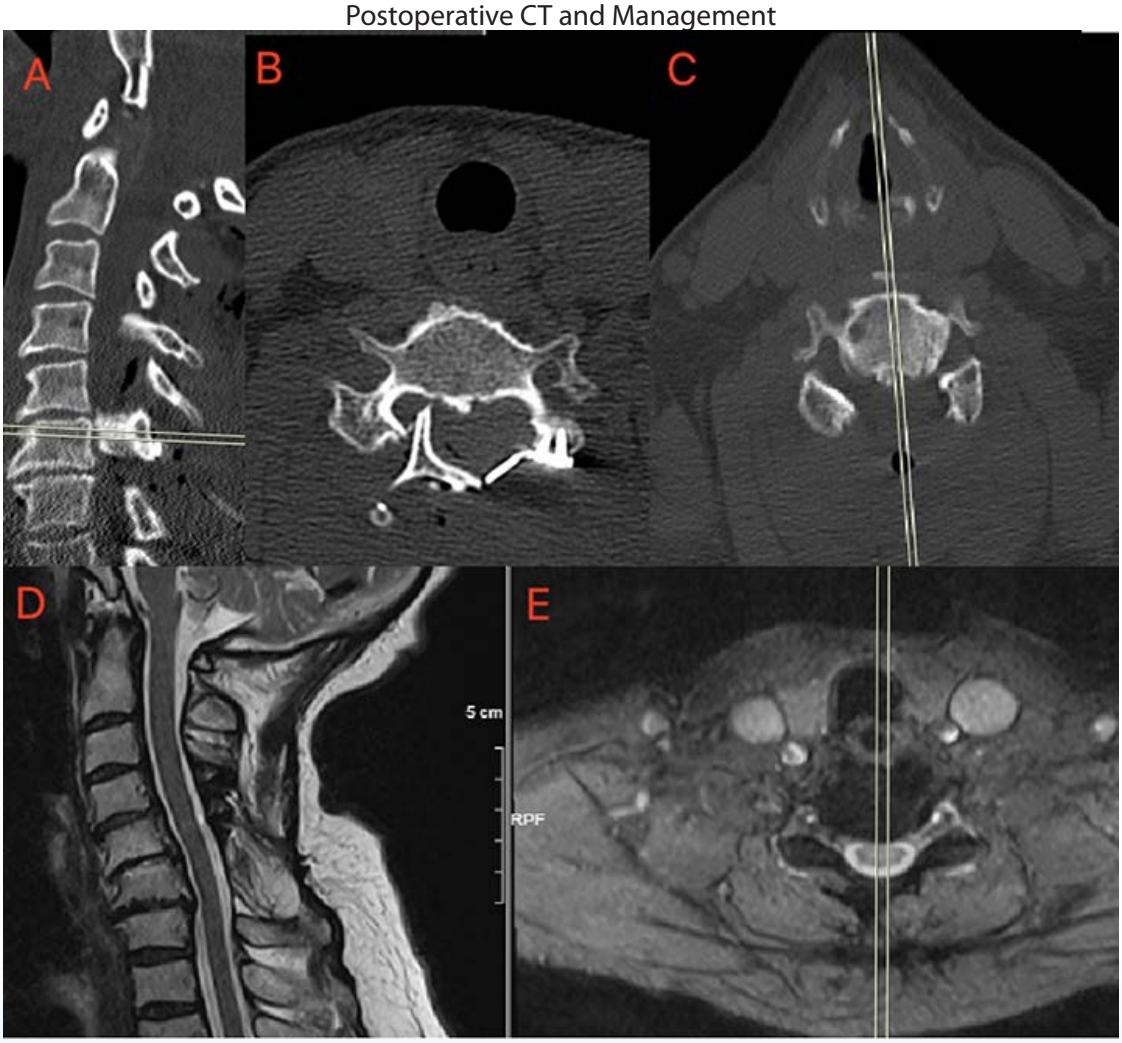

A,B: In the early postoperative CT, it is seen that the right lamina of C6 is broken and compression on the spinal cord. The patient was urgently re-operated and total laminectomy was performed. C, Spinal canal compression was eliminated in the control CT after the 2nd operation. D,E: The patient's postoperative 3rd year follow-up MRI shows that the sagittal and axial line and spinal cord are relieved.

Keywords: cervical disc, laminoplasty, drill

SERVİKAL LAMİNOPLASTİDE NADİR BİR KOMPLİKASYON; TEKNİK NÜANS

Levent AYDIN[1], Fatih YOLDAŞ[3], Ahmet Murat MÜSLÜMAN[2], Adem YILMAZ[2]

[1]Muş Devlet Hastanesi
[2]Sağlık Bilimleri Üniversitesi Şişli Hamidiye Etfal Eğitim ve Araştırma Hastanesi
[3]Bursa Karacabey Devlet Hastanesi

Amaç: Servikal spondiloz tanısı ile sol taraftan laminoplasti ameliyatı olan ve postoperatif erken dönemde çekilen servikal tomografide, karşı taraf (sağ) C6 laminasının spinal korda bası uyguladığı tespit edildikten sonra acilen tekrar opere edilen ve total laminektomi yapılan bir hastayı sunmayı amaçladık.

Method: 9 aydır sol kolda parmaklara kadar uzanan ağrı-uyuşma, üst motor nöron bulguları ve boyun ağrısı şikayetleri olan hasta kliniğimize başvurdu. Hastanın servikal MRG'sinde santral kalsifiye ekstrüde disk hernileri ve C5-C6, C6-C7 intervertebral disk mesafelerinde darlık saptandı.

Bulgular: Hastaya posterior yaklaşımla soldan C4-C5-C6 laminoplasti+C7 akrokristektomi yapıldı. Kontrol BT'den sonra karşı taraftan spinal korda basan C6 laminası görüldü. Acil olarak total laminektomi ve plak ve vidaların çıkarılması yapıldı.

Sonuç: Servikal laminoplasti ameliyatlarında parsiyel laminektomi sonrası yerleştirilen plak ve mevcut stabilizasyon sonrası spinöz çıkıntıları karşı tarafa iterek omuriliğin rahatlatılması amaçlanmaktadır. Laminaları, plak yerleştirilecek alandan karşı tarafa doğru itmek için karşı taraftaki lamina , TUR yardımıyla inceltilerek esneklik kazandırılır. İnceltme işlemi aşırı yapılırsa, lamina esnekliğini kaybederek kırılabilir ve karşı tarafta spinal kordda baskı yapabilir.

Preoperatif BT ve MR (Sagittal kesit)

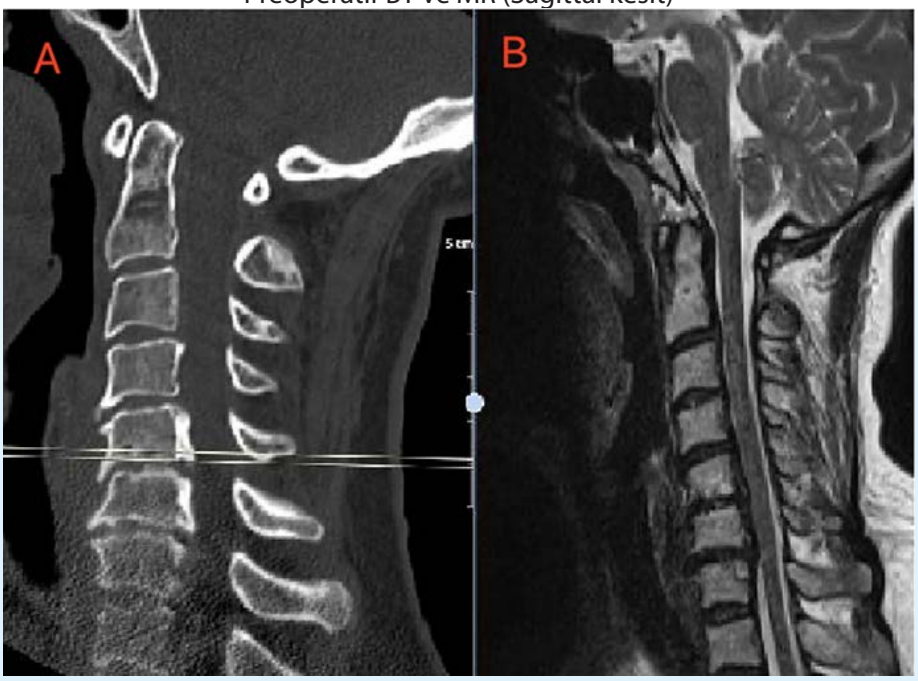

Preoperatif BT ve MR'da (A,B) kalsifiye C5-C6, C6-C7 disk hernileri görülmektedir.

Postoperatif BT ve Yönetim

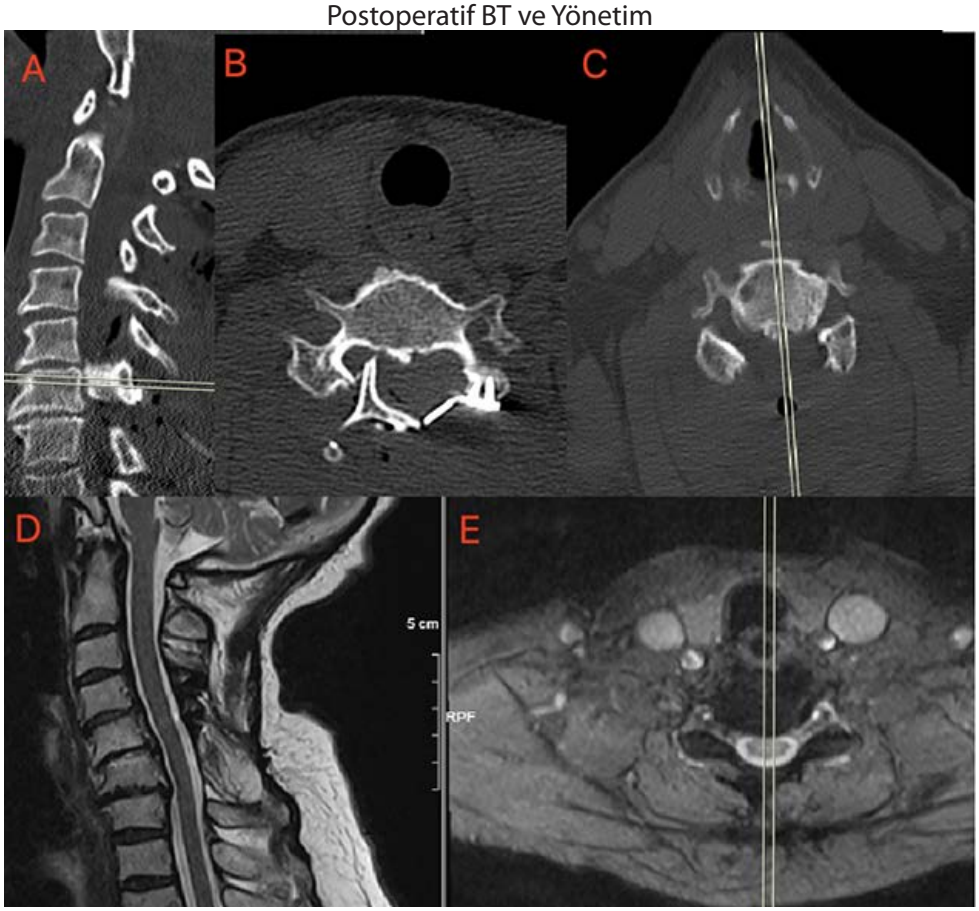

A,B: Erken postoperatif BT'de C6 sağ laminasının kırılarak spinal korda bası yaptığı görülmektedir. Hasta acilen yeniden operasyona alınmış, total laminektomi yapılmıştır. C, 2. operasyon sonrası kontrol BT'de spinal kanal basısı ortadan kaldırılmıştır. D,E: Hastanın postoperatif 3. yıl kontrol MR'ı sagittal ve aksiel hatta spinal kordun rahatladığı görülmektedir.

Anahtar Kelimeler: servikal disk, laminoplasti, drill

S-030

THE ROLE OF DYNAMIC MRI IN THE DIAGNOSIS AND FOLLOW-UP OF PATIENTS WITH CERVICAL SPONDYLOTIC MYELOPATHY

Hüseyin Sarıkaya[1], Mustafa Umut Etli[1], Ali Zinnar Kaya[1], Cumhur Kaan Yaltırık[1], Sait Naderi[1]

[1]Umraniye Training and Research Hospital

Introduction: Spinal cord dysfunction due to cervical cord compression is called cervical myelopathy, and myelopathy, which is a chronic condition, is seen in middle ages (most commonly in the 6th Decades and later) and frequently at C4-5, C5-6 and C6-7 levels. Cervical spondylotic myelopathy (CSM) is a neurological condition that develops insidiously over time, as degenerative changes in the spine cause compression of the spinal cord and surrounding structures. Clinical complaints, physical examination findings and radiological imaging studies are used to the diagnosis and the follow-up of the disease. Imaging methods include Direct X-rays, Computed Tomography (CT), CT Myelography and Magnetic Resonance Imaging (MRI) which is the most useful diagnostic test.

This study aimed that the role of flexion-extension dynamic cervical MRI in diagnose CSM by measuring the anterior-posterior (AP) diameter of the narrowest level on the preoperative images.

Materials And Methods: Thirty-two patients who was operated with CSM diagnosis at the Ümraniye Training and Research Hospital Neurosurgery Clinic between 2014 and 2021 were retrospectively analyzed. Decompression and instrumentation surgery with posterior approach was performed for all of the patients examined according to their levels. The preoperative, postoperative and late postoperative neurological examinations of the patients were evaluated using the Modified JOA (Japanese Orthopedic Association) Scoring and VAS (Visual Analog Scale). As an imaging method, the AP diameters of myelomalacia in preoperative flexion and extension MRIs were measured and compared.

Results: Ten of the cases were female and 22 were male. The mean age was found to be 55 (37-76). While the preoperative VAS score was 5-8 (mean 6.1), it was 5-8 (mean 5.9) postoperatively and 4-8 (mean 5.5) late postoperatively; While the preoperative mJOA score was 9-18 (mean 14.7), it was 9-18 (mean 14.8) postoperatively and late postoperative 9-18 (mean 15.5). In the preoperative Dynamic MRIs, the measurements were equal in Flexion and Extension in 5 of the patients, narrower in 3 of them in Flexion, and more narrowing of the canal in Extension in the remaining 24 patients (flexion 1.4-6.8 (mean 3.8), extension 1 .2-5.6(3.5 on average)).

Conclusion: This study suggests that dynamic MRI performed in CSM patients shows myelomalacia change unlike MRI taken in one position, and myelomalacia that changes positionally is also caused by the instability of the patients. Therefore, cervical myelopathy may be the consequence.

Dynamic MRI should be considered when planning treatment in patients with clinical findings.

Flexion-Extension MR images

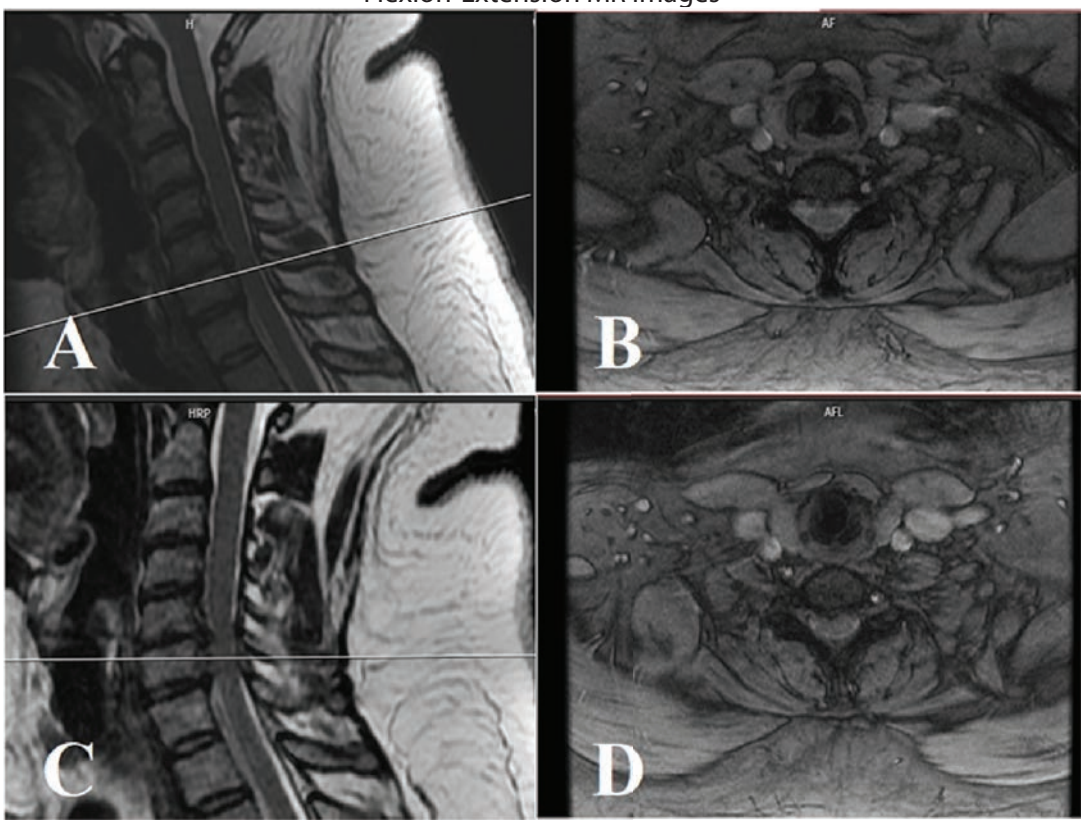

Comparison of sagittal and axial sections in Flexion and Extension MRI. Please note that the difference between sections for narrowing and myelomalacia

Keywords: CSM, degeneration, MRI, myelomalacia

SERVİKAL SPONDİLOTİK MYELOPATİ HASTALARININ TANI VE TAKİPLERİNDE DİNAMİK MRG'NİN YERİ

Hüseyin Sarıkaya[1], Mustafa Umut Etli[1], Ali Zinnar Kaya[1], Cumhur Kaan Yaltırık[1], Sait Naderi[1]

[1]Ümraniye Eğitim ve Araştırma Hastanesi

Giriş: Servikal kord kompresyonuna bağlı oluşan spinal kord disfonksiyonuna servikal miyelopati adı verilir ve kronik bir tablo olan miyelopati orta yaşlarda (en sık 6. Dekad ve sonrasında) ve sıklıkla C4-5, C5-6 ve C6-7 seviyelerinde görülür. Omurgadaki dejeneratif değişiklikler omurilik ve etrafındaki yapıların kompresyonuna neden olduğu için servikal spondilotik miyelopati (SSM), zaman içinde sinsi gelişen nörolojik bir durumdur. Hastalığın tanısı ve takibinde klinik şikayetler, fizik muayene bulguları ve radyolojik görüntülemeler kullanılır. Görüntüleme yöntemleri Direkt Grafileri, Bilgisayarlı Tomografi (BT)'yi, BT Miyelografi'yi ve en yararlı tanısal test olan Manyetik Rezonans Görüntüleme (MRG)'yi içerir.

Bu çalışmada preoperatif dinamik MRG'lerde servikal kanalın en dar olduğu bölgelerin AP çapları karşılaştırılarak dinamik MRG'nin hastalığın yönetimindeki yeri araştırılmıştır.

Gereç Ve Yöntem: 2014-2021 yılları arasında Ümraniye Eğitim ve Araştırma Hastanesi Beyin ve Sinir Cerrahisi Kliniği'nde SSM nedeniyle opere edilen 32 hasta retrospektif olarak incelenmiştir. İncelenen hastaların tamamına seviyelerine göre posterior yaklaşımla dekompresyon ve enstrümantasyon cerrahisi uygulandı. Hastaların preop, postop ve geç postop nörolojik muayeneleri Modifiye JOA (Japon Orthopedic Association) Skorlaması ve VAS (Vizüel Analog Skala) kullanılarak incelenmiştir. Görüntüleme yöntemi olarak preoperatif fleksiyon ve ekstansiyon MRG'lerindeki miyelomalazinin AP çapları ölçülerek karşılaştırılmıştır.

Bulgular: Olguların 10'u kadın, 22'si erkekti. Ortalama yaş 55 olarak saptandı (37-76). Preoperatif VAS skoru 5-8 (ortalama 6,1) iken, postoperatif 5-8 (ortalama 5,9) ve geç postoperatif 4-8 (ortalama 5,5) olduğu; preoperatif mJOA skoru 9-18 (ortalama 14,7) iken postoperatif 9-18 (ortalama 14,8) ve geç postoperatif 9-18(ortalama 15,5) olduğu izlendi. Preoperatif Dinamik MRG'lerde incelenen hastaların 5'inde Fleksiyondaki ve Ekstansiyondaki ölçümler eşit, 3'ünde Fleksiyonda daha dar ve kalan 24 hastada Ekstansiyonda kanalın daha çok daraldığı görüldü (fleksiyon 1,4-6,8(ortalama 3,8), ekstansiyon 1,2-5,6(ortalama 3,5).

Sonuç: Bu çalışma SSM hastalarında yapılan dinamik MRG'nin tek pozisyonda çekilen MRG'nin aksine miyelomalazi değişimini gösterdiği ve pozisyonel olarak değişen miyelomalazinin hastaların instabilitesinden de kaynaklandığını düşündürmektedir. Bu nedenle servikal myelopati bulguları bulunan hastalarda, tedavi planlaması yapılırken dinamik MRG göz önünde bulundurulmalıdır.

Fleksiyon-ekstansiyon MR görüntüleri

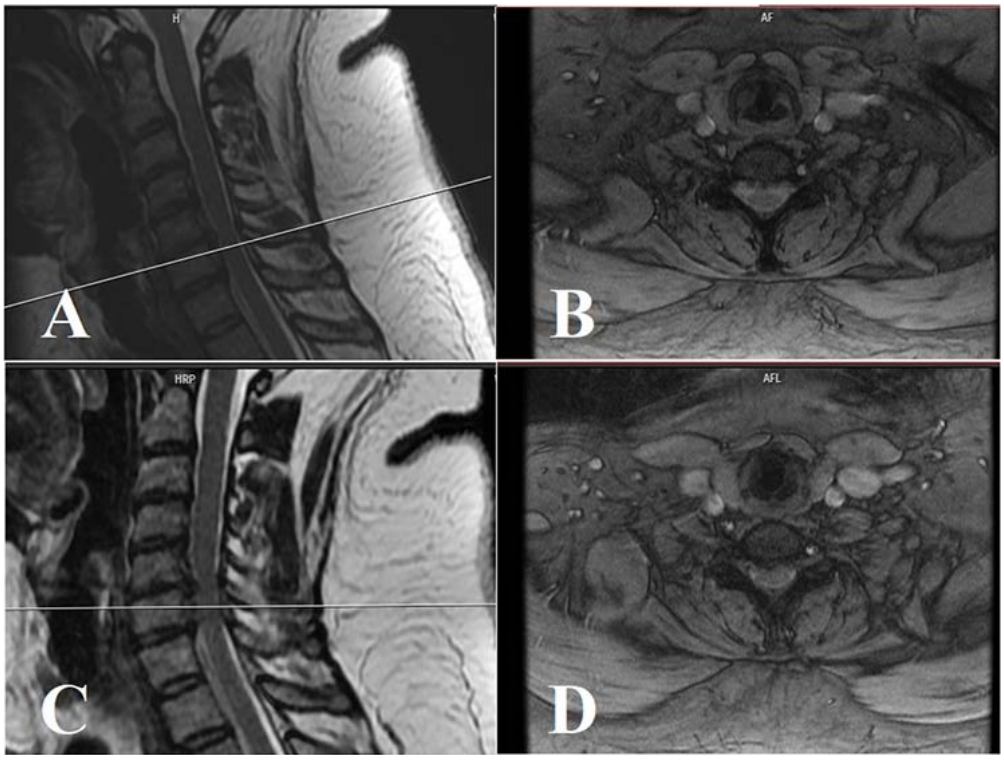

Fleksiyon ve Ekstansiyonda MR'da sagittal ve aksiyal kesitlerin karşılaştırılması. Darlığın olduğu kesit ve myelomalazi değişimi mevcut.

Anahtar Kelimeler: SSM, dejenerasyon, MR, myelomalazi

S-031

ARE THE VIDEOS ON YOUTUBE ON CERVICAL FUSION RELIABLE FOR PATIENTS?

Yunus DEMİRTAŞ[1], Abdülsamet EMET[1], Özgür KAYA[2]

[1]Yüksek İhtisas University Orthopedics and Traumatology Clinic Ankara Turkey
[2]Lokman Hekim Hospital Ankara Turkey

İntroduction: Today, the intervening of the pandemic together with the easy access to the internet and information has pushed people to be more associated with the digital environment. In addition to search engines such as google to reach information, environments that offer visuals related to a subject have become more popular. The most popular of these media is YouTube. In this study, we aimed to study whether the patient information videos about anterior cervical fusion on Youtube are sufficient.

Method: The first 30 videos published in the last 1 year were searched by typing 'anterior cervial fusion' in the Youtube search tab. Videos that do not have audio content, other than English and Turkish, videos that describe anterior and posterior fusion, and videos longer than 50 minutes were excluded from the study. It was included in the work in the next video. The title, the uploader, the amount of views, like ratio(1), the amount of likes and dislikes, and the Global Quality Score (1) of the videos included in the study were recorded. A common quality index rate was determined by 3 different physicians by watching the videos.

Results: A total of 30 videos were included in the study. Of these videos, 18 were uploaded by physicians and 12 were uploaded by non-physician people. The average number of views of the videos was 10487±46158, the average number of likes was 150±589, and the average number of dislikes was 4.2±6. While the average rate of likes for the videos was 88.4±12.9, the average quality score was 3.3±1.. The mean Global Quality Score of videos uploaded by physicians was 3.7±0.9, while the mean Global Quality score of videos uploaded by non-physicians was 2.75±0.96. When these two groups were compared, it was statistically significant. ($p<0.05$)

Conclusion: It is a fact that the videos on Youtube are an additional source for patient information. However, it is necessary to watch the videos that are prepared in detail and aim to inform the patient. In this case, it should be kept in mind that it can only be done by a limited number of patients. In addition, we believe that the most important thing is to allocate sufficient time to the patient in the preoperative period and to provide detailed information. In this way, we believe that getting answers to the questions in the mind of the patient will not require him to seek information elsewhere.

Keywords: cervical fusion, Youtube,video

SERVİKAL FÜZYON İLE İLGİLİ YOUTUBE'DA BULUNAN VİDEOLAR HASTALAR İÇİN GÜVENİLİR MİDİR?

Yunus DEMİRTAŞ[1], Abdülsamet EMET[1], Özgür KAYA[2]

[1]Yüksek İhtisas Üniversitesi Ortopedi ve Travmatoloji Kliniği Ankara Türkiye
[2]Lokman Hekim Hastanesi Ankara Türkiye

Giriş: Günümüzde internete ve bilgiye kolay ulaşılabilirlik ile birlikte pandeminin de araya girmesi, insanları dijital ortam ile daha fazla ilişkili olmaya itmiştir. Bilgiye ulaşmak için google gibi arama motorları yanında bir konu ile ilgili görsellik sunan ortamlar daha fazla populer hale gelmiştir. Bu ortamlardan en populeri YouTube'dir. Biz bu çalışmada Youtube'de anterior servikal füzyon ile ilgili hasta bilgilendirme videolarını yeterli olup olmadığı ile ilgili çalışma yapmayı amaçladık.

Method: Youtube arama sekmesine 'anterior cervial fusİon' yazılarak son 1 yıl içinde yayınlanan ilk 30 video arandı. Ses içeriği olmayan, İngilizce ve Türkçe dili dışındaki videolar ve anterior ile birlikte posterior füzyon anlatılan videolar ve de 50 dakika üzeri videolar çalışmaya alınmadı. Bir sonraki videoya çalışmaya dahil edildi. Çalışmaya alınan videoların başlığı, yükleyicisi, izlenme miktarı, beğenilme oranı, beğenme ve beğenmeme miktarı , Global Quality Skoru(1) kaydedildi. Videolar izlenerek 3 farklı hekim tarafından ortak bir quality indeks oranı belirlendi.

Sonuçlar: Toplam 30 video çalışmaya alındı. Bu videoların 18'i hekim tarafından 12'si hekim dışı insanlar tarafından yüklenmişti. Videoların ortalama izlenme miktarı 10487±46158, ortalama beğenilme miktarı 150±589, ortalama beğenilmeme miktarı 4,2±6, idi. Videoların beğenilme oranı ortalaması 88,4±12,9 iken, quality skor ortalaması 3,3±1 idi. Hekimler tarafından yüklenen videoların Global Quality Skoru ortalaması 3,7±0,9 iken, hekim dışı insanlar tarafından yüklenen videoların ortalama Global Quality skoru 2,75±0,96 idi. Bu iki grup karşılaştırıldığında istatiksel olarak anlamlı idi. ($p<0,05$)

Çıkarımlar: Youtube'deki videoların hasta bilgilendirilmesine ek kaynak olduğu bir gerçektir. Ancak detaylı hazırlanmış ve hasta bilgilendirmeyi amaçlayan videoların izlenmesi gerekmektedir. Bu durumunda ancak kısıtlı sayıda hasta tarafından yapılabileceği akılda tutulmalıdır. Bunun yanında en önemli şeyin preoperatif dönemde hastaya yeterli miktarda zaman ayırarak detaylı bir bilgilendirmenin etkili olacağı kanaatindeyiz. Bu şekilde hastanın akılındaki soruların cevabını alması başka bir yerde bilgi aramasını gerektirmeyeceği kanaatindeyiz.

Anahtar Kelimeler: servikal füzyon,Youtube,video

S-032

RETROSPECTIVE EVALUATION OF THE CLINICAL AND RADIOLOGICAL RESULTS OF 32 PATIENTS WHO HAD SINGLE LEVEL CERVICAL DISC ARTHROPLASTY

Barış Erdoğan[1]

[1]Şanlıurfa Training and Research Hospital

Aim: Cage and autograft are frequently used for fusion after anterior cervical intervention. In order not to restrict the movement, the use of cervical disc arthroplasty has become widespread recently. We wanted to share our clinical experience.

Method: We retrospectively evaluated 32 patients who underwent single-level cervical disc arthroplasty in our clinic between 2018 and 2021, both clinically and radiologically.

Results: Twelve (37.5%) male and 20 (62.5%) female patients were included in the study. The mean age of the patients is 46.3 years. Of the patients, 21 (65.6%) were operated at C5-C6, 8 (25%) patients at C6-C7 and 3 (9.4%) patients at C4-C5 disc level. Kering-Lowren grades of the patients are; It was grade 0 in 12 (37.5%) patients, grade 1 in 13 (40.6%) patients, grade 2 in 5 (15.6%) patients, and grade 3 in 3 (6.3%) patients. Complications seen in patients are; Dysphagia in 1 (3.1%), cord contusion in 1 (3.1%), esophageal injury in 1 (3.1%), prosthesis malposition in 2 (6.2%), 2 (%6,2) had transient hoarseness. While the preoperative mean of VAS values ??of the patients was 7.3+1, it was 2.7+0.8 postoperatively. While the mean height of the patients' preop disc distance was 30.4+6.5 mm, it was 44.3+7.7 mm postoperatively. While the mean preoperative segmental angle of the patients was 4.1+2.6°, it was 5.4+3.6° postoperatively. While the mean preoperative axial foramen diameter of the patients was 37.4+6.9 mm, it was 48.6+10.4 mm postoperatively. The mean postoperative ROM angle of the patients was 7.1+3.5°.

Conclusion: It was observed that the preoperative and postoperative VAS values ??of the patients changed statistically significant ($p<0.001$). When the disc distance length of the patients was compared as preoperative and postoperative, it was seen that there was a statistically significant change ($p<0.001$). There was no statistically significant change in the mean preoperative and postoperative segmental angles of the patients ($p=0.063$). It was observed that the mean preop and postoperative foramen diameters of the patients changed statistically significant ($p<0.001$).

Cervical disc arthroplasty can give good clinical and radiological results in selected cases, as it does not restrict movement. When we look at the literature, Quan et al. and Rollinghof et al. in 2 separate studies; It was observed that changes in VAS values ??and changes in postoperative ROM angle were in parallel with our study (1, 2). Since the use of arthroplasty is new and limited, long-term results are needed.

Preoperative and postoperative imagine

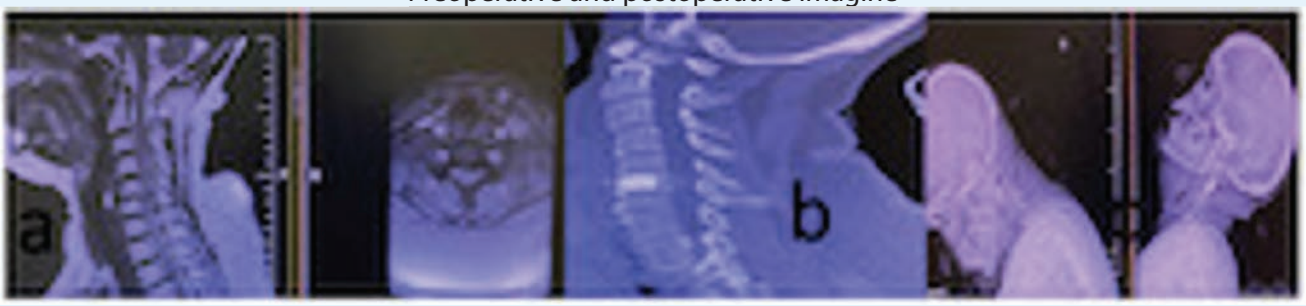

a:Preoperative MRI b: Postoperative CT c: Flexion-extansion graph

Pre-Post Evaluation of Parameters

VAS n (%)	Popop	Postop	p
Mean+SD	7,3±1	2,7±0,8	<0,001[1]
Med(min-max)	7(5-9)	3(1-4)	
Disc distance length (mm)			
Mean+SD	30,4±6,5	44,3±7,7	<0,001[2]
Med(min-max)	29,5(20-48)	44,5(29-59)	
Segmental angle			
Mean+SD	4,1±2,6	5,4±3,6	0,063[2]
Med(min-max)	3,5(0,1-10,5)	5(0,2-12,9)	
Axial foramen diameter (mm)			
Mean+SD	37,4±6,9	48,6±10,4	<0,001[2]
Med(min-max)	37,5(18-50)	48(24-69)	

1 Wilcoxon Signed Rank test, 2 Paired Samples t test VAS score showed a statistically significant decrease from Preop to Postop measurement. Disc distance length (mm) showed a statistically significant increase from Preop to Postop measurement. Axial formen diameter showed a statistically significant increase from Preop to Postop measurement.

Keywords: arthroplasty, disc, cervical

TEK SEVİYE SERVİKAL DİSK ARTROPLASTİ YAPILAN 32 HASTANIN KLİNİK VE RADYOLOJİK SONUÇLARININ RETROSPEKTİF OLARAK DEĞERLENDİRİLMESİ

Barış Erdoğan[1]

[1]Şanlıurfa Eğitim ve Araştırma Hastanesi

Amaç: Anteriyor servikal girişim sonrası füzyon amaçlı cage ve otogreft sıklıkla kullanılmaktadır. Hareketi kısıtlamamak amacıyla son zamanlarda servikal disk artroplasti kullanımı yaygınlaşmaktadır. Klinik deneyimimizi paylaşmak istedik.

Yöntem: 2018-2021 yılları arasında kliniğimizde tek seviye servikal disk artroplasti yapılan 32 hastayı klinik ve radyolojik açıdan retrospektif olarak değerlendirdik.

Bulgular: Çalışmaya 12 (%37,5) erkek, 20 (%62,5) kadın hasta dahil edilmiştir. Hastaların yaş ortalaması 46,3'tür. 21 (%65,6) hasta C5-C6, 8 (%25) hasta C6-C7 ve 3 (%9,4) hasta C4-C5 disk hernisinden opere edildi. Hastaların Kering-Lowren dereceleri ise; 12 (%37,5) hastada grade 0, 13 (%40,6) hastada grade 1, 5 (%15,6) hastada grade 2, 3 (%6,3) hastada grade 3 idi. 1 (%3,1) hastada disfaji, 1 (%3,1) hastada kord kontüzyonu, 1 (%3,1) hastada ösefagus yaralanması, 2 (%6,2) hastada protez malpozisyonu, 2 (%6,2) hastada geçici ses kısıklığı şeklinde komplikasyonlar görüldü. Hastaların VAS değerlerinin preop ortalaması 7,3±1 iken postop 2,7±0,8'dir. Hastaların preop disk mesafesi boy ortalaması 30,4±6,5 mm iken postop 44,3±7,7 mm idi. Hastaların preop segmental açı ortalaması 4,1±2,6° iken postop 5,4±3,6° idi. Hastaların preop aksiyel foramen çap ortalaması 37,4±6,9 mm iken postop 48,6±10,4 mm idi. Hastaların postop ROM açı ortalaması ise 7,1±3,5° idi.

Sonuç: Hastaların preop ve postop VAS değerlerinin istatistiksel olarak anlamlı değiştiği görüldü ($p<0,001$). Hastaların disk mesafesi boyu preop ve postop olarak karşılaştırıldığında istatistiksel olarak anlamlı değiştiği görüldü ($p<0,001$). Hastaların preop ve postop segmental açı ortalamalarında istatistiksel olarak anlamlı değişiklik görülmedi ($p=0,063$). Hastaların preop ve postop foramen çap ortalamalarının istatistiksel olarak anlamlı değiştiği görüldü ($p<0,001$).

Servikal disk artroplasti, seçilmiş vakalarda hareketi kısıtlamaması özeliğiyle iyi klinik ve radyolojik sonuçlar verebilir. Literatüre baktığımız zaman Quan ve ark. ile Rollinghof ve ark.'nın yaptıkları 2 ayrı çalışmada; VAS değerlerindeki değişiklikler ile postop ROM açısındaki değişikliklerin çalışmamızla paralel olduğu görüldü (1, 2). Artroplasti kullanımı yeni ve sınırlı olduğu için uzun vade sonuçlarına ihtiyaç duyulmaktadır.

Preop ve postop resim

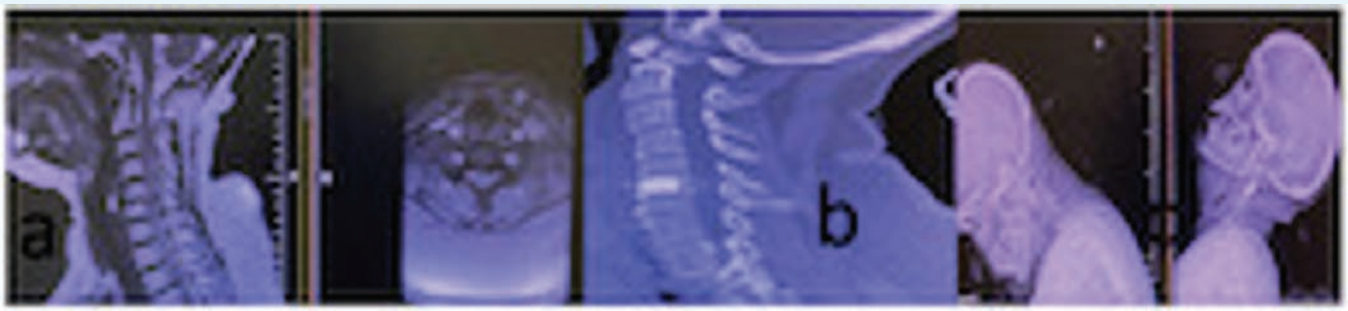

a:Preop MRG b: Postop BT c: Fleksiyon-Ektansiyon Grafi

Parametrelerin Pre-Post Değerlendirilmesi

VAS n (%)	Popop	Postop	p
Mean+SD	7,3±1	2,7±0,8	<0,001[1]
Med(min-max)	7(5-9)	3(1-4)	
Disc distance length (mm)			
Mean+SD	30,4±6,5	44,3±7,7	<0,001[2]
Med(min-max)	29,5(20-48)	44,5(29-59)	
Segmental angle			
Mean+SD	4,1±2,6	5,4±3,6	0,063[2]
Med(min-max)	3,5(0,1-10,5)	5(0,2-12,9)	
Axial foramen diameter (mm)			
Mean+SD	37,4±6,9	48,6±10,4	<0,001[2]
Med(min-max)	37,5(18-50)	48(24-69)	

1 Wilcoxon Signed Rank test, 2 Paired Samples t test VAS skoru Preop tan Postop ölçümüne istatistiksel anlamlı düşüş göstermiştir. Disk mesafesi boyu (mm) Preop tan Post op ölçümüne istatistiksel anlamlı yükseliş göstermiştir. Aksiyel formen çapı Preop tan Postop ölçümüne istatistiksel anlamlı yükseliş göstermiştir

Anahtar Kelimeler: artroplasti, disk, servikal

S-033

EFFECTIVENESS OF INTRAOPERATIVE METHYLPREDNISOLONE POWDER APPLICATION ON EARLY POSTOPERATIVE DYSPHAGIA IN PATIENTS WHO UNDERWENT ANTERIOR CERVICAL DISCECTOMY AND FUSION SURGERY

Mehmet Akif AKTAŞ[1], Yunus ATICI[1], Saltuk Buğra TEKİN[1], Sinan ERDOĞAN[1], Ahmet ŞENEL[1], Engin ÇARKÇI[1], Esra ÇİRCİ ÖZYÜREK[1]

[1]Istanbul Education and Research Hospital, Orthopaedics and Traumatology Clinic, Istanbul, Turkey

Aim: Dysphagia is the most common complication in the postoperative period in patients who underwent anterior cervical discectomy and fusion (ACDF). In order to reduce the severity of this complication, which is especially seen in the early postoperative period, different administration routes and doses of steroids are applied. In this study, we aimed to investigate the effectiveness of local steroid application on early dysphagia and its relationship with complications.

Method: 29 patients who were candidates for ACDF treatment with the diagnosis of cervical radiculopathy or myelopathy were randomly assigned to the study and control groups. The distribution of patients by gender was 19 (65.5%) female patients and 10 (34.5%) male patients. In the study group, 40 mg of methylprednisolone powder was applied locally to the retropharyngeal space before closure. No medication was administered to the patients in the control group. Patients was evaluated with Eating Assesment Tool-10 (EAT-10) disphagia score preoperatively and postoperative 1st,2nd,3rd,4th,7th,14th and 28th day. The obtained data were processed using the SPSS 22.0 program.

Results: The study group consisted of 17 patients and the control group consisted of 12 patients. In the evaluation of the first 7 days between the study and control groups, $p<0.05$ value was obtained for each day. ($P = 0.011$ on day 1, $p=0.009$ on day 2, $p=0.007$ on day 3, $p=0.036$ on day 4, $p=0.017$ on day 7) The EAT-10 scores of patients who were administered methylprednisolone were significantly lower than those who did not. As a result of the test performed for the 14th and 28th days, a value of $p>0.05$ was obtained ($p=0.078$ for the 14th day, $p=0.116$ for the 28th day), and there was no significant difference between the EAT-10 scores of the study and control groups for these days. No additional postoperative complications were observed in the patients.

Conclusion: Dysphagia is the most common complication following ACDF surgery. Local retropharyngeal application of 40 mg methylprednisolone powder during the surgery is an effective, inexpensive and safe treatment option for the first 7 days after surgery. There was no significant difference between the study and the control group in terms of dysphagia at the 2nd week and later. Further studies are needed to investigate its long-term efficacy and its relationship with complications.

Keywords: anterior cervical discectomy,dysphagia,steroid,methylprednisolon

ANTERİOR SERVİKAL DİSKEKTOMİ VE FÜZYON CERRAHİSİ YAPILAN HASTALARDA İNTRAOPERATİF METİLPREDNİSOLON TOZ UYGULAMASININ AMELİYAT SONRASI ERKEN DÖNEM DİSFAJİ ÜZERİNE ETKİSİ

Mehmet Akif AKTAŞ[1], Yunus ATICI[1], Saltuk Buğra TEKİN[1], Sinan ERDOĞAN[1], Ahmet ŞENEL[1], Engin ÇARKÇI[1], Esra ÇİRCİ ÖZYÜREK[1]

[1]SBÜ. İstanbul Eğitim ve Araştırma Hastanesi, Ortopedi ve Travmatoloji Kliniği, İstanbul, Türkiye

Amaç: Servikal disk patolojisi nedeniyle anterior servikal diskektomi ve füzyon (ASDF) cerrahi tedavisi yapılan hastalarda operasyon sonrası dönemde en sık görülen komplikasyon disfajidir. Özellikle ameliyat sonrası erken dönemde görülen bu komplikasyonun şiddetini azaltmak amacıyla farklı uygulama yolları ve dozlarda steroid uygulamaları yapılmaktadır. Biz bu çalışmamızda operasyon sırasında lokal steroid uygulamasının erken dönemde disfaji üzerine etkinliğini ve komplikasyonlarla ilişkisini araştırmayı amaçladık.

Yöntem: Servikal radikülopati veya myelopati tanısı alan ASDF tedavisine aday 29 hasta randomize olarak çalışma ve kontrol gruplarına alındı. Hastaların cinsiyete göre dağılımı 19 (%65.5) kadın hasta ve 10 (%34.5) erkek hasta şeklindeydi. Çalışma grubundaki hastalara ameliyat sırasında kapatma öncesi retrofaringeal bölgeye lokal 40 mg metilprednizolon toz uygulandı. Kontrol grubundaki hastalara herhangi bir ilaç uygulaması yapılmadı. Hastalar Eating Assesment Tool -10 (EAT-10) yutma değerlendirme skalası kullanılarak ameliyat öncesi ve ameliyat sonrası 1.,2.,3.,4.,7.,14. ve 28. günlerde değerlendirildi. Elde edilen veriler SPSS 22.0 programı kullanılarak işlendi.

Bulgular: Çalışma grubu 17 hasta kontrol grubu 12 hastadan oluşmaktaydı. Çalışma ve kontrol grupları arasında İlk 7 güne ait olan değerlendirmede, her gün için $p<0.05$ değeri elde edildi. (1. gün $p=0,011$, 2. gün $p=0,009$ 3. gün için $p=0,007$ 4. gün için $p=0,036$ 7. gün için $p=0,017$) Metilprednizolon tedavisi uygulanmış olan hastaların EAT-10 skorları uygulanmayan hastalara göre anlamlı şekilde daha düşük bulundu. 14. ve 28. günler için yapılan test sonucunda $p>0.05$ değeri elde edildi (14. gün için $p=0,078$ 28. gün için $p=0,116$) ve iki grubun EAT-10 skorları arasında anlamlı fark elde edilemedi. Hastalarda ameliyat sonrası ek komplikasyon görülmedi.

Sonuç: Ameliyat sırasında 40 mg metilprednizolon toz lokal uygulaması ASDF cerrahi tedavisi sonrası en sık görülen komplikasyon olan yutma güçlüğüne karşı ilk 7 günlük dönemde etkin, ucuz ve güvenli bir tedavi seçeneğidir. 2. hafta ve sonrasında disfaji açısından kontrol grubu ile anlamlı fark saptanamamıştır. Uzun dönem etkinliği ve komplikasyonlarla ilişkisini araştırmak için ileri çalışmalara ihtiyaç duyulmaktadır.

Anahtar Kelimeler: anterior servikal diskektomi,disfaji,steroid,metilprednizolon,

S-034

A CONSTRUCTIVE APPROACH THAT COMPLEMENTS THE SHORTCOMING IN CONGENITAL HEMIVERTEBRAE SURGERY

Tamer Tunçkale[2], SEDAT DALBAYRAK[1], Mesut Yılmaz[1], Orkun Koban[1], Ahmet Öğrenci[1]

[1]Nörospinal Akademi, İstanbul
[2]Namık Kemal University, Tekirdağ

Objective: Our aim is to provide restoration by disrupting and increasing the fusion on the concave side instead of shortening surgery with hemivertebral excision, to maintain the thoracic volume and body length. Surgical technique: Surgery was performed anteriorly and posteriorly in kyphoscoliotic cases due to hemivertebra with the concave side not separated or fused. First, the spinal cord was stretched by leaning on the pedicle and corpus, the curvature was concave, that is, from the opposite side of the hemivertebra, the missile was entered into the field by the anterior approach. Anterior liberalization was performed. According to the case, the cord that was stretched was freed by corpectomy and pedicle excision. The concave side was raised with a tibial allograft and anterior stabilization was applied. Then, the posterior stabilization and correction were completed. The neural arch was preserved and the hemivertebra was not excised.

Results: lower thoracic (T10 and T11) operated due to progressive kyphoscoliosis hemivertebra connected to two 15-year-old male patient, preoperative and postoperative clinical outcomes evaluated with radiography images and details of this technique will be presented.

There were no complications in the early postoperative period in the patients. While quite sufficient improvement was achieved in kyphosis and scoliosis angles, complete improvement and fusion were observed in the clinics in the first year controls. Of the patients, 17 and 18. there was no restriction in physical activity and instrument failure observed during the follow-up of the year.

Discussion and Conclusion: With the technique we have applied, the missing part is completed on the opposite side of the hemivertebra, correction is achieved by raising the concave, the volume of the thorax and body length are not reduced, but on the contrary, they are increased. It can be considered that in the technique of concave augmentation surgery, the probability of the cord being subjected to distraction may be greater with posterior osteotomies than with convex compression surgery. However, this possibility is minimal after anterior decompression and liberalization of the spinal cord. Intraoperative neuromonitoring can help us. Another advantage of the technique is the preservation of the posterior neural arch. It is an alternative technique especially in hemivertebral congenital scoliosis with anterior fusion of the concha accompanied by kyphosis and in selected cases of similar complex deformity.

Keywords: Hemivertebrae, congenital scoliosis, kyphosis

KONJENİTAL HEMİVERTEBRA CERRAHİSİNDE EKSİĞİ TAMAMLAYAN KONTRUKTİF YAKLAŞIM

Tamer Tunçkale[2], SEDAT DALBAYRAK[1], Mesut Yılmaz[1], Orkun Koban[1], Ahmet Öğrenci[1]

[1]Nörospinal Akademi, İstanbul
[2]Namık Kemal Üniversitesi, Tekirdağ

Amaç: Amacımız hemivertebra eksizyonu ile kısaltma cerrahisi yerine konkav taraftaki füzyonu bozup yükselterek restorasyonu sağlamak, toraks hacmini ve gövde uzunluğunu koruyabilmektir.

Cerrahi teknik: Konkav tarafı ayrılmamış veya füze olmuş, hemivertebraya bağlı kifoskolyotik olgularda cerrahi anterior ve posterior olarak uygulandı. Önce spinal kordun pedikül ve korpusa yaslanarak gerildiği, eğriliğin konkav yani hemivertebranın karşı tarafından, füze olmuş sahaya anterior yaklaşımla girildi. Anterior serbestleştirme yapıldı. Olguya göre korpektomi ve pedikül eksizyonu ile gerilen kord serbestleştirildi. Konkav taraf tibial allogreftle yükseltildi ve anterior stabilizasyon uygulandı. Ardından posterior stabilizasyonla korreksiyon tamamlandı. Nöral ark korundu ve hemivertebra eksize edilmedi.

Bulgular: Alt torakal (T10 ve T11) hemivertebraya bağlı progresif kifoskolyoz nedeniyle opere edilen 15 yaşında iki erkek hastanın, preoperatif ve postoperatif radyografi görüntüleri ile klinik kazanımları değerlendirilip bu tekniğin detayları sunulacaktır. Hastalarda cerrahi sonrası erken dönemde herhangi bir komplikasyon görülmedi. Kifoz ve skolyoz açılarında oldukça yeterli düzelme sağlanırken birinci yıl kontrollerinde kliniklerinde tamamen düzelme ve füzyon görülmüştür. Hastaların 17 ve 18. yıl takiplerinde fiziksel aktivitelerinde bir kısıtlanma ve enstrüman yetmezliği görülmemiştir.

Tartışma ve Sonuç: Uyguladığımız teknikle hemivertebranın karşı tarafında eksik kısım tamamlanmakta, konkav yükseltme ile korreksiyon sağlanmakta, toraks hacmi ve gövde boyu azaltılmamakta, aksine arttırılmaktadir. Teknikte konkav yükseltme cerrahisinde, kordun distraksiyona maruz kalma ihtimalinin, posterior osteotomilerle konveks kompresyon cerrahisine göre daha fazla olabileceği düşünülebilir. Ancak omuriğin anterior dekompresyonu ve serbestleştirme sonrası bu olasılık minimaldir. İntraoperatif nöromonitörleme bize yardımcı olabilir. Posterior nöral arkın korunması tekniğin diğer bir avantajıdır. Özellikle kifozun eşlik ettiği konkav anterior füzyonu olan hemivertebraya bağlı konjenital skolyozlarda ve seçilmiş benzer kompleks deformite olgularda alternatif bir tekniktir.

Anahtar Kelimeler: Hemivertebra, konjenital skolyoz, kifoz

S-036

THE EFFECT OF PLACEMENT OF TITANIUM CAGES USED AFTER CORPECTOMY IN SPINE SURGERY ON BIOMECHANICAL STABILITY: FINITE ELEMENT ANALYSIS

Gökhan Kürşat KAYA[1], Hüseyin KAVAK[2], Ufuk AYDINLI[1], Çağatay ÖZTÜRK[1], Osman Görkem MURATOĞLU[1]

[1]Istinye University Faculty of Medicine
[2]Freelance

Objective: Reconstruction of the space formed after corpectomy in spine surgery is necessary for the biomechanical stability of the spine. In this study, the effects of the anterior, middle and posterior placement of the titanium cage on the biomechanical stability of the corpectomy models created by the finite element method were investigated.

Method: A computer model of the L4-L6 sheep triple spine complex was prepared using computed tomography images. Axial load was applied by placing the titanium cage on the anterior 1/3, middle 1/3 and posterior 1/3 parts by performing L5 corpectomy in computer environment and the tension on the distal spine surface was measured. Results: The mean stress was measured as 320 MPa in the anteriorly located model, 124MPa in the mid-located model, and 45 MPa in the posteriorly located model.

Conclusion: In the modeling created using the finite element method, it was determined that the placement of the titanium cage in the posterior 1/3 of the corpus provides the maximum contribution to the axial stability and reduces the load transfer to the distal segments compared to other placements. According to this result, we believe that the placement of the titanium cage towards the posterior part of the corpus as much as possible during surgery will be beneficial in terms of spine biomechanics.

Keywords: corpectomy, stability, finite element

OMURGA CERRAHİSİNDE KORPEKTOMİ SONRASİ KULLANİLAN TİTANYUM KAFESLERİN YERLEŞİMİNİN BİYOMEKANİK STABİLİTEYE ETKİSİ: SONLU ELEMANLAR ANALİZİ

Gökhan Kürşat KAYA[1], Hüseyin KAVAK[2], Ufuk AYDINLI[1], Çağatay ÖZTÜRK[1], Osman Görkem MURATOĞLU[1]

[1]İstinye Üniversitesi Tıp Fakültesi
[2]Serbest Hekim

Amaç: Omurga cerrahisinde korpektomi sonrası oluşan boşluğun rekonstrüksiyonu omurganın biyomekanik stabilitesi için gereklidir. Bu çalışmada sonlu elemanlar yöntemi ile oluşturulan korpektomi modellerinde titanyum kafesin ön, orta ve arkaya yerleşiminin biyomekanik stabiliteye olan etkileri araştırıldı.

Yöntem: Bilgisayarlı tomografi görüntüleri kullanılarak L4-L6 koyun 3'lü omurga kompleksinin bilgisayar modeli hazırlandı. Bilgisayar ortamında L5 korpektomi yapılarak titanium kafes ön 1/3, orta 1/3 ve arka 1/3 kısımlara koyularak aksiyel yük uygulaması yapıldı ve distal omurga yüzeyindeki gerilim ölçüldü.

Bulgular: Ön yerleşimli modeled ortalama gerilim 320 Mpa, orta yerleşimlide ortalama 124MPa ve arka yerleşimli modeled ise gerilim ortalama 45 MPa olarak ölçüldü.

Sonuç: Sonlu elemanlar yöntemi kullanılarak oluşturulan modellemede titanium kafesin korpusun arka 1/3 kısmına yerleştirilmesinin aksiyel stabiliteye maksimum katkıyı sağladığı ve distal segmentlere yük transferini diğer yerleşimlere göre azalttığı saptandı. Bu sonuca gore, cerrahi sırasında titanium kafesin mümkün olduğu kadar korpusun arka kısmına doğru yerleşiminin omurga biyomekaniği açısından yararlı olacağı kanısındayız.

Anahtar Kelimeler: korpektomi, stabilite, sonlu, eleman

S-037

THE EFFECT OF INSTRUMENT-ASSISTED SOFT TISSUE MOBILIZATION ON PAIN AND DISABILITY IN PATIENTS WITH NON-SPECIFIC LOW BACK PAIN

Cevat Akıncı[1], Aydın Sinan Apaydın[2], Musa Güneş[3], Metehan Yana[3]

[1]Düzce Private Çağsu Hospital, Department of Neurosurgery
[2]Karabuk Training and Research Hospital, Department of Neurosurgery
[3]Karabuk University, Faculty of Health Sciences, Department of Physiotherapy and Rehabilitation

Objective: Low back pain (LBP) is a pathology that causes severe pain and disability, which 80% of the population has encountered at least once in their lifetime. Low back pain; disc degeneration, narrow canal, etc., as well as occurring due to pathologies, it also often occurs as non-specific LBP without a recognizable known pathology. According to the current literature, various methods are used in the treatment of LBP according to the process and symptoms. In this study, it was aimed to examine the effectiveness of instrument assisted soft tissue mobilization (IASTM) on pain and disability in individuals with chronic non-specific LBP.

Methods: Ten patients (F: 6; M: 4) who were diagnosed with chronic non-specific LBP that did not require surgical treatment as a result of magnetic resonance imaging and clinical evaluation by a neurosurgeon were included in the study. Demographic and clinical information of the patients such as age, gender, body mass index (BMI) and duration of painful symptoms were recorded at baseline. Then, the pain levels of the patients with the Visual Analogue Scale (VAS) and the Oswestry Disability Index (ODI) were questioned about how low back pain affects their daily living activities. Following the evaluation, IASTM was applied to the erector spinae, gluteus maximus, gluteus medius and hamstring muscles of the patients for 4 weeks, 2 days a week, for 10 minutes by the physiotherapist, and low back exercises were given. Initial evaluations were repeated after treatment.

Results: The mean age of the patients participating in the study was 39.40 ± 7.50 years, and the mean BMI values were 27.64 ± 3.92 kg/m2. The mean duration of painful symptoms of the patients was 41.80 ± 36.00 months. The mean VAS scores of the patients before and after treatment were 7.32 ± 1.84 and 3.39 ± 1.85, respectively; the median scores on ODI were found to be 29.50 (22-54) and 19 (14-46), respectively. As a result of the comparison of the two dependent groups, it was determined that the VAS and ODI scores of the patients before and after IASTM application were significantly different ($p<0.01$).

Conclusion: IASTM applied to the lumbar region significantly reduces the pain and disability levels of the patients. Chronic non-specific low back pain leads to an increase in the pain levels of individuals and disability by affecting their daily living activities. These findings suggest that the IASTM technique may be beneficial in these patients.

Keywords: IASTM, chronic low back pain, disability

NON-SPESİFİK BEL AĞRILI HASTALARDA ALET DESTEKLİ YUMUŞAK DOKU MOBİLİZASYONUNUN AĞRI VE ÖZÜRLÜLÜĞE ETKİSİ

Cevat Akıncı[1], Aydın Sinan Apaydın[2], Musa Güneş[3], Metehan Yana[3]

[1]Düzce Özel Çağsu Hastanesi, Beyin ve Sinir Cerrahi Anabilim Dalı
[2]Karabük Eğitim ve Araştırma Hastanesi, Beyin ve Sinir Cerrahi Anabilim Dalı
[3]Karabük Üniversitesi, Sağlık Bilimleri Fakültesi, Fizyoterapi ve Rehabilitasyon Bölümü

Amaç: Bel ağrısı toplumun %80'inin yaşamının herhangi bir döneminde en az bir kez karşılaştığı ciddi ağrı ve özürlülüğe neden olan bir patolojidir. Bel ağrısı; disk dejenerasyonu, dar kanal vb. patolojilere bağlı meydana gelmesinin yanı sıra tanınabilir bilinen bir patoloji olmadan non-spesifik bel ağrısı olarak da sıklıkla oluşmaktadır. Güncel literatüre göre bel ağrısı tedavisinde süreç ve semptomlara göre çeşitli yöntemler kullanılmaktadır. Bu çalışmada alet destekli yumuşak doku mobilizasyonunun (IASTM) kronik non-spesifik bel ağrılı bireylerde ağrı ve özürlülük üzerinde etkinliğini incelemek amaçlanmıştır.

Yöntem: Çalışmaya beyin ve sinir cerrahi uzmanı tarafından manyetik rezonans görüntüleme ve klinik değerlendirme sonucu cerrahi tedavi gerektirmeyen kronik non-spesifik bel ağrısı tanısı konulmuş 10 hasta (K: 6; E: 4) dahil edildi. Hastaların başlangıçta yaş, cinsiyet, vücut kütle indeksi (VKİ) ve ağrılı semptomların süresi gibi demografik ve klinik bilgileri kaydedildi. Ardından Vizüel Analog Skalası (VAS) ile hastaların ağrı düzeyleri ve Oswestry Özürlülük İndeksi (OÖİ) ile bel ağrılarının günlük yaşam aktivitelerini ne kadar etkilediği sorgulandı. Değerlendirmeyi takiben hastaların erekto¨r spina, glutues maximus, gluteus medius ve hamstring kasları üzerine 4 hafta boyunca, fizyoterapist tarafından haftada 2 gün, 10 dakika IASTM uygulandı ve bel egzersizleri verildi. Tedavi sonrası başlangıç değerlendirmeleri tekrar edildi.

Bulgular: Çalışmaya katılan hastaların yaş ortalaması 39,40 ± 7,50 yıl ve VKİ değerleri ortalama 27,64 ± 3,92 kg/m^2 idi. Hastaların ortalama ağrılı semptom süreleri 41,80 ± 36,00 ay olarak saptandı. Hastaların tedavi öncesi ve sonrası VAS ortalama skorları sırasıyla 7,32 ± 1,84 ve 3,39 ± 1,85; ÖÖİ medyan skorları ise sırasıyla 29,50 (22-54) ve 19 (14-46) olarak bulundu. İki bağımlı grup karşılaştırması sonucu IASTM uygulaması öncesi ve sonrası hastaların VAS ve OÖİ skorlarının anlamlı olarak farklı olduğu belirlendi ($p<0,01$).

Sonuç: Lumbal bölgeye uygulanan IASTM, hastaların ağrı ve özürlülük seviyesini anlamlı seviyede azaltmaktadır. Kronik non-spesifik bel ağrısı bireylerin ağrı düzeylerinde artışa ve günlük yaşam aktivitelerini etkileyerek özürlülüğe yol açmaktadır. Bu bulgular, IASTM tekniğinin bu hastalarda yararlı olabileceğini düşündürmektedir.

Anahtar Kelimeler: IASTM, kronik bel ağrısı, özürlülük

S-039

EXAMINATION OF THE RELATIONSHIP BETWEEN PAIN AND DISABILITY IN PATIENTS WITH CERVICAL RADICULOPATHY

Aydın Sinan Apaydın[1], Musa Güneş[2], Metehan Yana[2]

[1]Karabuk Training and Research Hospital, Department of Neurosurgery,
[2]Karabuk University, Faculty of Health Sciences, Department of Physiotherapy and Rehabilitation

Objective: Cervical radiculopathy is a syndrome that occurs clinically in one extremity due to cervical nerve root compression and causes pain and paresthesia radiating along a nerve root. Depending on the distribution of the affected nerve, sensory and motor complaints or reflex changes occur. This situation causes long-lasting painful symptoms and functional disability during neck movements. This study aimed to examine the relationship between the localization and duration of painful symptoms resulting from cervical radiculopathy and disability.

Methods: Thirty-three patients (F: 22; M: 11) diagnosed with cervical radiculopathy by a neurosurgeon were included in the study. Demographic and clinical information of the patients such as age, gender, body mass index (BMI), duration, and localization of painful symptoms were recorded. Then, with the Neck Disability Index (NDI), it was questioned how much neck pain affected the activities of daily living of the patients.

Results: The mean age of the patients participating in the study was 41.21 ± 8.62 years and the mean BMI values were 27.23 ± 15.23 kg/m2. The mean duration of painful symptoms of the patients was found to be 24.76 ± 20.40 months. 18.2% (6) of the patients participating in the study had painful symptoms on the right, 54.5% on the left, and 27.3% (9) on both the right and left sides. In addition, 97% (32) of the patients were neck, 87.9% (29) shoulder, 87.9% (29) arm, 66.7% forearm, 63.6% hand and % 66.7 of them stated a complaint of pain in their fingers. The mean NDI score of the patients was found to be 24.67 ± 10.61 (severe disability). There was a statistically significant positive correlation between the duration of painful symptoms and the level of disability (r=0.387; p=0.026).

Conclusion: Cervical radiculopathy causes painful symptoms in the upper extremities of patients radiating from the neck to the fingers. The pain experienced by the patients, especially in the neck region, leads to restriction in neck functions and restriction in activities of daily living. It has also been determined that as pain becomes chronic, it causes more disability. This may occur due to the sensitivity of individuals to pain. For this reason, it is necessary to determine cervical radiculopathy and the symptoms it causes and to develop preventive, protective and therapeutic strategies from an early period.

Keywords: Radiculopathy, cervical, pain, disability

SERVİKAL RADİKÜLOPATİLİ HASTALARDA AĞRI VE ÖZÜRLÜLÜK ARASINDAKİ İLİŞKİNİN İNCELENMESİ

Aydın Sinan Apaydın[1], Musa Güneş[2], Metehan Yana[2]

[1]Karabük Eğitim ve Araştırma Hastanesi, Beyin ve Sinir Cerrahi Anabilim Dalı
[2]Karabük Üniversitesi, Sağlık Bilimleri Fakültesi, Fizyoterapi ve Rehabilitasyon Bölümü

Amaç: Servikal radikülopati, servikal sinir kök kompresyonu sonucu, klinik olarak tek ekstremitede ortaya çıkan ve bir sinir kökü boyunca yayılan ağrı ve paresteziye neden olan bir sendromdur. Etkilenen sinirin dağılımına göre duyusal ve motor yakınmalar ya da refleks değişiklikler meydana gelmektedir. Bu durum uzun süren ağrılı semptomlara ve boyun hareketleri sırasında fonksiyonel yetersizliğe neden olmaktadır. Bu çalışmada servikal radikülopati sonucu meydana gelen ağrılı semptomların lokalizasyonu ve süresi ile özürlülük arasındaki ilişkiyi incelemek amaçlanmıştır.

Yöntem: Çalışmaya beyin ve sinir cerrahi uzmanı tarafından servikal radikülopati tanısı konulmuş 33 hasta (K: 22; E: 11) dahil edildi. Hastaların yaş, cinsiyet, vücut kütle indeksi (VKİ), ağrılı semptomların süresi ve lokalizasyonu gibi demografik ve klinik bilgileri kaydedildi. Ardından Boyun Özür Anketi (BÖA) ile hastaların boyun ağrılarının günlük yaşam aktivitelerini ne kadar etkilediği sorgulandı.

Bulgular: Çalışmaya katılan hastaların yaş ortalaması 41,21 ± 8,62 yıl ve VKİ değerleri ortalama 27,23 ± 15,23 kg/m^{2}idi. Hastaların ortalama ağrılı semptom süreleri 24,76 ± 20,40 ay olarak saptandı. Çalışmaya katılan hastaların %18,2'si (6) sağ, %54,5'i sol ve %27,3'ü (9) hem sağ hem de sol tarafta ağrılı semptomlara sahipti. Ayrıca hastaların %97'si (32) boyun, %87,9'u (29) omuz, %87,9'u (29) kol, %66,7'si önkol, %63,6'sı el ve %66,7'si parmaklarında ağrı şikayeti belirtti. Hastaların BÖA skoru ortalama 24,67 ± 10,61 (şiddetli özürlülük) olarak saptandı. Ağrılı semptomların süresi ile özürlülük düzeyi arasında pozitif yönlü istatistiksel olarak anlamlı bir ilişki vardı (r=0,387; p=0,026).

Sonuç: Servikal radikülopati hastaların üst ekstremitelerinde boyundan parmağa kadar yayılan ağrılı semptomlara neden olmaktadır. Hastaların özellikle boyun bölgesinde yaşadığı ağrı, boyun fonksiyonlarında kısıtlanmaya ve günlük yaşam aktivitelerinde kısıtlanmaya yol açmaktadır. Aynı zamanda ağrının kronik bir hale geldikçe daha fazla özürlülüğe neden olduğu belirlenmiştir. Bu durum bireylerin ağrıya karşı hassaslaşmaları nedeniyle meydana gelebilmektedir. Bu nedenle servikal radikülopati ve neden olduğu semptomların belirlenerek erken dönemden itibaren önleyici, koruyucu ve tedavi edici stratejilerin geliştirilmesi gerekmektedir.

Anahtar Kelimeler: Radikülopati, servikal, ağrı, özürlülük

S-200

STEPPED AND CONTROLLED HAND DRILLING TECHNIQUE FOR MID-CERVICAL PEDICLE SCREW PLACEMENT; A CASE SERIES OF 471 CONSECUTIVE SCREWS

Hasan Kamil Sucu[1], İsmail Ertan Sevin[1], Gökhan Gürkan[1]

[1]İzmir Katip Çelebi University, Atatürk Research and Training Hospital

ABSTRACT

Object: To report our stepped and controlled hand drilling technique for mid-cervical pedicle screw placement and to evaluate its safety and accuracy.

Methods: This study retrospectively reviewed 473 mid-cervical (C3-C6) pedicle screws in 129 consecutive patients who operated on between September 2005 and September 2020.

Three different methods were used to adjust the direction of the screws.

If laminectomy was performed due to pathology, the medial surface of the pedicle was seen and felt, and the screw entry point and inclination were adjusted accordingly.

In cases where laminectomy was not performed, one of two methods was used according to the surgeon's preference. In the laminoforaminotomy method, a small laminoforaminotomy was done, which provides supplemental visual and tactile cues regarding the orientation of the pedicle's medial wall. In the free-hand method the entry point was aimed as outermost point at the notch level and an approximately 45o medial trajectory aimed for the screw angle. The next steps were the same in all three methods.

A 2.7-mm diameter, straight, adjustable length hand drill was adjusted to 6 millimeters drill length initially and the cancellous bone slowly drilled. Then all the bone walls were checked with a pedicle sounder (ball-tip probe) to understand if there is any breach. If all the bone walls were intact, the length of the hand drill increased by two millimeters. This procedure was repeated several times until reaching about 30 millimeters drill length or until feeling a breach on the bone walls by pedicle sounder. After drilling, the screw was inserted without tapping.

Results: Totally 471 mid-cervical pedicle screws (82 C3, 106 C4, 141 C5, 142 C6) were placed. No navigation or computer-assisted system was used, and all screws were by the first two authors (HKS, İES). All patients were successfully complete the surgery and no evident intraoperative complication occurred. Postoperative CT scans could obtain in 405 screws. Lateral wall violation was observed in 91 pedicle screws (22,5%) whereas medial wall violation was seeing only in 34 pedicle screws (8,4%). There have been some vertebral artery impingement cases. Fortunately, these cases had no clinical results.

Conclusions: Cervical pedicle screw insertion is a risky but applicable technique with reasonable complication rates. To check all the bone walls by a ball-tip probe before increasing the length of the hand drill gradually in small amounts, presented in this article, may lead to safe and effective placement of cervical pedicle screws.

Keywords: servikal vertebra, komplikasyonlar, elle-drilleme tekniği, pedikül vidaları

ORTA SERVİKAL PEDİKÜL VİDASI YERLEŞTİRME İÇİN KADEMELİ VE KONTROLLÜ ELLE DELME TEKNİĞİ; 471 ARDIŞIK VİDADAN OLUŞAN BİR VAKA SERİSİ

Hasan Kamil Sucu[1], İsmail Ertan Sevin[1], Gökhan Gürkan[1]

[1]İzmir Katip Çelebi Üniversitesi, Atatürk Eğitim ve Araştırma Hastanesi

Amaç: Orta servikal (C3-C6) pedikül vidası yerleştirme için kademeli ve kontrollü "free-hand" drilleme tekniğimizi bildirmek ve güvenliğini ve doğruluğunu değerlendirmek.

Yöntem: Eylül 2005 ile Eylül 2020 arasında ameliyat olan 131 ardışık hastada konan 471 orta servikal pedikül vidası retrospektif olarak gözden geçirildi.

Vidaların yönünü ayarlamak için üç farklı yöntem kullanıldı. Patoloji nedeniyle laminektomi yapıldıysa pedikülün medial yüzeyi görülüp hissedildi ve vida giriş noktası ve eğimi buna göre ayarlandı. Laminektomi yapılmayan durumlarda cerrahın tercihine göre iki yöntemden biri uygulandı. Laminoforaminotomi yönteminde, pedikülün medial duvarının oryantasyonu ile ilgili ipuçları sağlayan küçük bir laminoforaminotomi yapıldı. Serbest el yönteminde giriş noktası, Lateral mass çentiği seviyesindeki en dış nokta olarak hedeflendi ve yaklaşık 45o medial açı hedeflendi. Sonraki adımlar her üç yöntemde de aynıydı.

Kortikal kemik, 2.0 mm topuz başlı tip bir burr ile alındı. Daha sonra 2,7 mm çapında, düz, ayarlanabilir uzunlukta bir el drili, başlangıçta 6 milimetre uzunluğa ayarlandı ve spongioz kemik yavaşça drillendi. Daha sonra tüm kemik duvarları bir "pedikül sounder" herhangi bir defekt olup olmadığını anlamak için kontrol edildi. Tüm kemik duvarları sağlam ise, el drilinin uzunluğu iki milimetre arttı. Bu prosedür, yaklaşık 30 milimetre uzunluğa ulaşana veya kemik duvarlarda bir defekt hissedene kadar birkaç kez tekrarlandı. Delme işleminden sonra vida, "tap" leme yapmadan yerleştirildi. Ameliyat sonrası BT çekldi ve pedikül vidalarının malpozisyon oranı analiz edildi.

Bulgular: Toplam 471 adet orta servikal pedikül vidası (82 C3, 106 C4, 141 C5, 142 C6) yerleştirildi. Navigasyon veya bilgisayar destekli herhangi başka bir sistem kullanılmadı. Tüm vidalar ilk iki yazarca (HKS, İES) yerleştirildi. Belirgin bir intraoperatif komplikasyon gelişmedi. Ameliyat sonrası BT kontrolü 405 vidada elde edilebildi. 91 pedikül vidasında (%22,5) lateral duvar ihlali, sadece 34 pedikül vidasında (%8,4) medial duvar ihlali görüldü. Bazı vertebral arter sıkışma vakaları oldu. Neyse ki, bu sıkışmaların klinik sonuçları yoktu.

Sonuç: Orta servikal pedikül vidası yerleştirme, makul komplikasyon oranları ile riskli ancak uygulanabilir bir tekniktir. Bu makalede sunulan teknikte olduğu gibi, el drilinin uzunluğunu kademeli olarak küçük miktarlarda arttırmak ve her artıştan önce bir "pedicle sounder" ile tüm kemik duvarlarını kontrol etmek, servikal pedikül vidalarının güvenli ve etkili bir şekilde yerleştirilmesini sağlayabilir.

Anahtar Kelimeler: cervical vertebrae; complications; hand-drilling technique; pedicle screws

S-040

DOES AMBULATION HAVE AN EFFECT ON IMPLANT FAILURE IN PATIENTS WITH NEUROMUSCULAR SCOLIOSIS?

Ferit Tufan ÖZGEZMEZ[1], Mutlu ÇOBANOĞLU[2]

[1]Aydin Adnan Menderes University, Faculty of Medicine, Department of Orthopedics and Traumatology, Aydin, Turkey
[2]Medicana International Hospital, Orthopedics and Traumatology Clinic, İzmir, Turkey

Objective: In this study, it was aimed to reveal the relationship between preoperative gross motor function classification scores[1] (GMFCS) and implant failure in cases operated for Neuro-Muscular Scoliosis (NMS).

Method: Retrospective study. Patients who underwent surgery for NMS between 2015 and 2020 with at least two years of follow-up were included in the study. The patients' ages, preoperative-end follow-up GMFCS and scoliosis-kyphosis severity, instrumentation levels, complications and related additional surgeries were recorded. The relationship of complications with GMFCS and preoperative severity of scoliosis and kyphosis was evaluated.

Results: There were 16 patients who underwent surgery for NMS. One patient died due to pneumonia in the first month after surgery. Fifteen cases were included in the study. The mean change in the severity of scoliosis (preoperative: 50°-90°, postoperative: 5°-56°) and kyphosis (preoperative: 15°-100, postoperative: 25°-85°) was 66% and 47%, respectively. There was no change in GMFCS before and after surgery in any of the cases. The distribution of the cases according to GMFCS was as follows; Level 2: 2 (13.3%), Level 3: 4 (26.6%), Level 4: 6 (40%), Level 5: 3 (20%). As a complication, 3 patients had implant failure. Two revisions were made at different times due to pseudoarthrosis and implant failure seen in L5-S1 and L3-4 levels in a patient with GMFCS 2, one revision was made due to L4-5 implant failure and pseudoarthrosis in a patient with GMFCS 2, and one revision was performed due to proximal junctional failure in a patient with GMFCS 4 and preoperative 100° thoracic kyphosis. Superficial or deep infections, wound problems or other organ complications were not encountered in any of the cases. There was no correlation between implant failure and scoliosis severity (p=0.327). It was observed that implant failure was more common in the distal region in cases with low GMFCS levels (p=0.002).

Conclusion: In patients with NMS, it was observed that implant failure developed more frequently in the distal region in patients with relatively greater ambulation (GMFCS 2). The low level of GMFCS may have an effect in predicting implant failure. The anterior interbody fusion may be considered in addition to posterior instrumentation in patients with level 2 according to GMFCS.

Keywords: Neuro-Muscular Scoliosis; gross motor function classification score; implant failure

NÖROMÜSKÜLER SKOLYOZLU HASTALARDA AMBULASYONUN İMPLANT YETMEZLİĞİNE ETKİSİ VAR MIDIR?

Ferit Tufan ÖZGEZMEZ[1], Mutlu ÇOBANOĞLU[2]

[1]Aydın Adnan Menderes Üniversitesi Tıp Fakültesi, Ortopedi ve Travmatoloji Ana Bilim Dalı, Aydın, Türkiye
[2]Medicana International Hastanesi, Ortopedi ve Travmatoloji Kliniği, İzmir, Türkiye

Amaç: Bu çalışmada, Nöro-Musküler Skolyoz (NMS) nedeniyle ameliyat edilen olguların ameliyat öncesi kaba motor fonksiyon sınıflama skorları[1] (KMFSS) ile implant yetmezliği ilişkisinin ortaya konması amaçlanmıştır.

Yöntem: Retrospektif çalışma. Çalışmaya 2015-2020 yılları arasında NMS nedeniyle ameliyat edilmiş en az iki yıllık takip süresi olan hastalar dahil edildi. Hastaların yaşları, operasyon öncesi-takip sonu KMFSS ve skolyoz-kifoz şiddeti, enstrümentasyon seviyeleri, komplikasyonları ve buna bağlı ek cerrahileri kaydedildi. Komplikasyonların KMFSS'ları ve ameliyat öncesi skolyoz ve kifoz şiddeti ile ilişkisi değerlendirildi.

Bulgular: NMS nedeniyle ameliyat olan 16 olgu vardı. Bir olgu ameliyattan sonraki ilk bir ay içinde pnömoni nedeniyle kaybedildi. Çalışmaya 15 olgu dahil edildi. Skolyoz (ameliyat öncesi: 50°-90°, ameliyat sonrası: 5°-56°) ve kifoz (ameliyat öncesi: 15°-100°, ameliyat sonrası: 25°-85°) şiddetindeki ortalama değişim sırasıyla %66, %47 idi. Hiçbir olguda ameliyat öncesi ve sonrası KMFSS' de değişme olmadı. Olguların KMFSS'na göre dağılımları şu şekildeydi; Seviye 2: 2 (%13,3), Seviye 3: 4 (%26,6), Seviye 4: 6 (%40), Seviye 5: 3 (%20). Komplikasyon olarak 3 olguda implant yetmezliği vardı. KMFSS' si 2 olan bir olguda L5-S1 ve L3-4 seviyelerinde görülen psödoartroz ve implant yetmezliği nedeniyle farklı zamanlarda iki kere revizyon yapıldı, KMFSS ' si 2 olan bir olguda L4-5 implant yetmezliği ve psödoartroz nedeniyle bir kere revizyon, KMSS 4 olan ve ameliyat öncesi 100° torakal kifozlu bir olguda proksimal junctional failure nedeniyle bir kere revizyon yapıldı. Hiç bir olguda yüzeyel ya da derin enfeksiyon, yara yeri problemi veya diğer organ komplikasyonları ile karşılaşılmadı. İmplant yetmezliği ile skolyoz şiddeti arasında ilişki yoktu (p=0,327). KMFSS seviyesi düşük olan olgularda distal bölgede implant yetmezliğinin daha sık olduğu görüldü (p=0,002).

Sonuç: NMS'li ve görece ambulasyonun daha fazla olduğu hastalarda (KMFSS 2) distal bölgede implant yetmezliğinin daha sık gelişmiş olduğu görülmüştür. İmplant yetmezliğini ön görmede düşük KMFSS seviyesinin bir etkisi olabilir. KMFSS'ye göre seviye 2 olan hastalarda posterior enstrümantasyona ek olarak anterior interbody füzyonun da yapılması düşünülebilir.

Anahtar Kelimeler: Nöro-Musküler Skolyoz; kaba motor fonksiyon sınıflama skoru; implant yetmezliği

S-041

RESTORATION OF IDEAL SAGITTAL ALIGNMENT IN AIS WITH THORACIC HYPOKYPHOSIS /LORDOSIS WITH HYBRID TECHNIQUE: COMBINATION OF POSTERIOR THORACIC FUSION WITH NON-FUSION THORACOLUMBAR/LUMBAR VERTEBRAL BODY TETHERING

Ozcan Kaya[1], Hamisi Mraja[2], Tunay Sanli[2], Ayhan Mutlu[3], Levent Ulusoy[3], Selhan Karaderler[2], Meric Enercan[2], Azmi Hamzaoglu[2]

[1]SBU ıstanbul Kanuni Sultan Suleyman Training and Research Hospital
[2]Istanbul Spine Center Istanbul Florence Nightingale Hospital
[3]Istanbul Florence Nightingale Hospital, Radiology

Introduction: Restoration of the ideal sagittal alignment is essential in AIS deformity correction. We introduced Hybrid technique including posterior surgery with or without Ponte osteotomy in order to restore sagittal alignment better and thoracolumbar/lumbar (TL/L) vertebral body tethering (VBT) with Double Screw-Double Cord fixation in order to preserve lumbar flexibility and motion. The aim of this study to evaluate the efficacy of hybrid technique for the restoration ideal sagittal alignment in patients with double major curves with thoracic hypokyphosis/lordosis.

Methods: 24 AIS patients who had double major curves with thoracic hypokyphosis/lordosis treated with hybrid technique were included. Coronal and sagittal parameters were measured on preop, first erect and f/up x-rays and lumbar ROM were compared. SRS-22r was used for clinical assessment

Results: Mean age 14(11-18) years and f/up was 28(24-62) months. Mean MT 48° was corrected to 8° at f/up (84%). Mean TL/L of 52° was corrected to 8,5° at f/up (83,5%). 20 patients with thoracic hypokyphosis of 13° restored to 33°. 4 patients with thoracic lordosis of -7° restored to 25° thoracic kyphosis. Ponte osteotomy was performed in 11 (45%) patients (7 patients with thoracic hypokyphosis, 4 patients with thoracic lordosis). 17 (70%) patients with preop. cervical kyphosis had improved cervical alignment postoperatively (11 patients straight, 6 patients cervical lordosis). ROC analysis showed thoracic kyphosis restoration > 30° and T1 slope > 25° was correlated with improved cervical lordosis restoration (area=0.77). According to TL/L sagittal alignment, ant or post cord was tightened first to restore TL/L alignment. 12 patients with thoracolumbar kyphosis of 16° were restored to 2.3°. There was no cord rupture. Preop lumbar ROM was preserved at f/up.

Conclusion: Hybrid technique provided satisfactory corrections on both planes. Posterior surgery w/o Ponte osteotomy enables restoration of the thoracic kyphosis. Cervical alignment improved better when thoracic kyphosis was restored > 30° and T1 slope > 25°. TL/L vertebral body tethering with Double Screw-Double Cord fixation provided deformity correction, restored TL/L alignment, preserved flexibility and motion of lumbar spine without cord rupture.

Keywords: adolescent idiopathic scoliosis, sagittal malalignment, vertebral body tethering, hybrid technique, Ponte osteotomy

ADÖLESAN İDYOPATİK SKOLYOZDA TORASİK HİPOKİFOZ/LORDOZ HİBRİD TEKNİK İLE İDEAL RESTORASYONU: POSTERİOR TORASİK FÜZYON İLE TORAKOLOMBER/LOMBER VERTEBRAL BODY TETHERİNG KOMBİNASYONU

Ozcan Kaya[1], Hamisi Mraja[2], Tunay Sanli[2], Ayhan Mutlu[3], Levent Ulusoy[3], Selhan Karaderler[2], Meric Enercan[2], Azmi Hamzaoglu[2]

[1]SBÜ İstanbul Kanuni Sultan Süleyman Eğitim ve Araştırma Hastanesi
[2]İstanbul Skolyoz ve Omurga Cerrahisi Merkezi, İstanbul Florence Nightingale Hastanesi
[3]İstanbul Florence Nightingale Hastanesi,Radyoloji

Amaç: AIS deformite tedavisinde sagittal dizilimin restore edilmesi temel yaklaşımdır. Daha önceden bazı olgularda ponte osteotomisini de içeren posterior füzyon ile çift vida çift kord vertebra body tethering kombinasyonu olan Hibrid Tekniği geliştirip sunmuştuk. Bu çalışmadaki amacımız hibrid tekniğin torasik hipokifoz/lordozu olan double major eğriliklerde ideal sagittal dengenin restorasyonundaki etkinliğinin araştırılmasıdır.

Metod: Çalışmaya torasik hipokifozu/lordozun eşlik ettiği double major eğrilik tanısı alan ve hybrid Teknik ile opere edilen 24 hasta dahil edildi.Preop,erken postop ve takip ayakta grafilerinde koronal ve sagittal parametreler ölçüldü ve lomber ROM karşılaştırıldı. Klinik değerlendirme için SRS22r kullanıldı.

Bulgular: Ortlama yaş 14 (11-18) ve ortalama takip süresi 28 ay (24-62).Ortalama 48° MT eğrilik son kontrolde ortalama 8°(%84) ; ortalama 52,5° olan TL/L eğrilik son kontrolde 8,5° (%83,5) olarak tespit edildi. Ortlama 13° torasik kifozu olan 20 hastanın takiplede torakal kifozu ortalama 33° olarak tespit edildi ve ortalama -7° torakal lordozu olan 4 hastanın ortalama takip torakal kifozu 25° olark tespit edildi. Ponte osteotomisi 11 hastaya yapıldı (7 hasta torakal hipokifoz;4 hasta torakal lordoz).Servikal kifozu olan 17 hasta takiplerde nötral (11 hasta) ya da normal servikal lordoza (6) düzeldiği kaydedildi.Torakal kifoz da >30° ve T1 slope >25° düzelme servikal dizilimin restorasyonu ile ilişkili olduğu ROC analizinde tespit edildi.T/TL sagittal dizilime göre önce anterior ya da posterior kord gerilerek sagittal dizilimin düzeltildi.Kord kopması tespit edilmedi.Ameliyat öncesi lomber ROM ile takip lomber ROM arasında fark tespit edilmedi.

Sonuç: Hibrid Teknik ile hem sagittal hemde koronal planda tatmin edici sonuçlar elde edilmektedir.Ponte osteotomisi eklenerek de posterior cerrahi ile torakal kifoz restore edilmektedir.Torakal kifoz ve T1 slope düzeltilmesi ile servikal dizilim restorasyonu ilişkilidir. Çift vida çift kord ile yapılan VBT ile kord kopması olmadan deformite düzeltilmesi, TL/L diziliminin restorasyonunun yanında lomber fleksibilitenin korunması sağlanmaktadır.

Anahtar Kelimeler: adölesan idyopatik Skolyoz,sagital dizilim bozukluğu, vertebral body tethering, hibrid teknik, ponte osteotomisi

S-042

USING PROXIMAL HOOKS AS A SOFT-LANDING STRATEGY FOR PREVENTION OF PROXIMAL JUNCTIONAL KYPHOSIS IN THE SURGICAL TREATMENT OF SCHEUERMANN'S KYPHOSIS

Alim Can BAYMURAT[1], Aliekber YAPAR[2], Mehmet Ali TOKGÖZ[1], İsmail DALDAL[3], Yağız AKCAN[1], Alpaslan ŞENKÖYLÜ[1]

[1]Gazi University Faculty of Medicine, Department of Orthopedics and Traumatology, Ankara , Turkey
[2]Health Sciences University, Antalya Education and Research Hospital, Department of Orthopaedics and Traumatology, Antalya, Turkey
[3]Ankara Lokman Hekim Akay Hospital, Ankara , Turkey

Aim: Proximal junctional kyphosis (PJK) after surgical treatment of Scheuermann's Kyphosis (SK) still remains a serious problem, although good results have been reported in the literature. For preventing the PJK in SK surgery, some spine surgeons use hook fixation in the upper end as a soft-landing strategy. The current study mainly focused on PJK development and aimed to compare the clinical and radiological outcomes of only pedicle screw constructs and hybrid constructs with hooks for the treatment of SK.

Methods: The data of 22 only pedicle screws (14 men and 8 women; mean age: 26.58±7.55 years) and 15 hybrid constructs with hooks and pedicle screws (8 men and 7 women; mean age: 25.46±9.04 years) implanted patients who underwent corrective surgery for SK between January 2005 and December 2019 were reviewed. The preoperative, early postoperative, and minimum 24-month follow-up radiographs and the Scoliosis Research Society-22 (SRS-22) scores were evaluated. The C7 sagittal vertical axis (C7-SVA), T2-T12 kyphosis angle, proximal and distal junctional angles were measured. The radiological differences between preoperative, early postoperative, and last follow-up X-Ray evaluations were compared.

Results: While the mean follow-up period of the pedicle screw group was 94.7±53.1 months, it was 103±64.4 months in the hybrid group. As a result of the analyzes performed, no statistically significant result was observed in the measurements made in the SRS-22 total score and subscores, preoperative, postoperative, and last follow-up radiographs ($p>0.05$). The change in proximal and distal junctional kyphosis angles (p: 0.045, p: 0.03, respectively) increased more than hybrid structures in patients who only used pedicle screws (Table).

Conclusion: Although there was no significant difference between the two groups, the PJK angle was found higher in patients with pedicle screw fixation. Therefore, PJK development should be carefully followed when pedicle screw fixation is used in the upper segment. Furthermore, using hooks at the upper end seems to prevent PJK.

Keywords: Scheuermann's Kyphosis, proximal junctional kyphosis, pedicle screw, hook

SCHEUERMANN KİFOZUNUN CERRAHİ TEDAVİSİNDE PROKSİMAL BİLEŞKE KİFOZUN ÖNLEMEK AMACIYLA PROKSİMAL KANCALARIN KULLANILMASI

Alim Can BAYMURAT[1], Aliekber YAPAR[2], Mehmet Ali TOKGÖZ[1], İsmail DALDAL[3], Yağız AKCAN[1], Alpaslan ŞENKÖYLÜ[1]

[1]Gazi Üniversitesi Tıp Fakültesi Ortopedi ve Travmatoloji Anabilim Dalı, Ankara, Türkiye
[2]Sağlık Bilimleri Üniversitesi, Antalya Eğitim ve Araştırma Hastanesi, Ortopedi ve Travmatoloji Anabilim Dalı, Antalya, Türkiye
[3]Ankara Lokman Hekim Akay Hastanesi, Ankara , Türkiye

Amaç: Scheuermann Kifozunun (SK) cerrahi tedavisi sonrası literatürde iyi sonuçlar bildirilmesine rağmen proksimal bileşke kifozu (PBK) hala ciddi bir problem olmaya devam etmektedir. SK cerrahisinde PBK'yi önlemek için, bazı omurga cerrahları tamamen pedikül vidaları kullanırken bazıları proksimal uçta kanca ile tespit etmektedir. Bu çalışmada amacımız PBK gelişimine odaklanılmıştır ve SK cerrahi tedavisinde tamamen pedikül vidası ve kancalı hibrit tespit yöntemi kullanılan hastaların klinik ve radyolojik sonuçlarını karşılaştırmaktır.

Yöntemler: Ocak 2005 ile Aralık 2019 tarihleri arasında SK tanısı ile cerrahi tedavi uygulanan hastalar retrospektif olarak incelendi. 22 hastaya tamamen pedikül vidası (14 erkek ve 8 kadın; ortalama yaş: 26,58±7,55 yıl) ve 15 (8 erkek ve 7 kadın; ortalama yaş: 25,46±9,04 yıl) hastaya en üst vertebraya kancalı tespit ve geri kalan tüm enstrümante vertebralara pedikül vidalı hibrit yöntemle enstrümantasyon yapılan toplam 37 hasta çalışmaya dahil edildi. Tüm hastaların ameliyat öncesi, ameliyat sonrası erken dönem ve minimum 24 aylık takip son kontrol grafileri ve Skolyoz Araştırma Derneği-22 (SRS-22) skorları değerlendirildi. Radyolojik olarak C7 sagital vertikal eksen (C7-SVA), T2-T12 kifoz açısı, proksimal ve distal enstrumante vertebranın komşu segment ile açıları ölçüldü. Ameliyat öncesi, ameliyat sonrası erken dönem ve son takip röntgeni değerlendirmeleri arasındaki radyolojik farklılıklar ve SRS-22 anket sonuçları karşılaştırıldı.

Bulgular: Pedikül vidası grubunda ortalama takip süresi 94,7±53,1 ay iken hibrid enstrümantasyon grubunda 103±64,4 aydı. Yapılan çalışmanın sonucunda ameliyat öncesi, ameliyat sonrası takip grafilerinde ve SRS-22 toplam skorlarında iki grup arasında istatistiksel olarak anlamlı bir fark gözlenmedi ($p>0.05$). Tamamen pedikül vidası kullanan hastalarda proksimal ve distal bileşke kifoz açısı hibrid enstrümantasyon yapılara göre daha fazla arttış gösterdi (sırasıyla p: 0.045, p: 0.03) .

Sonuç: İki grup arasında anlamlı fark olmamasına rağmen, pedikül vidası tespitli hastalarda PBK açısı daha yüksek bulundu. Bu nedenle üst segmentte pedikül vidalı tespit kullanılırken PJK gelişimi dikkatle takip edilmelidir. Ayrıca, üst segmentte kanca kullanılması PBK'yi engelliyor gibi görünmektedir.

Anahtar Kelimeler: Scheuermann Kifozu, proksimal bileşke kifozu, pedikül vida, kanca

S-043

THE VALIDITY AND RELIABILITY STUDY OF THE TURKISH VERSION OF THE SPINAL APPEARANCE QUESTIONNAİRE FOR CONGENITAL SCOLIOSİS PATIENTS OVER 10 YEARS OLD

Mohammad Assadi FANİD[1], Dilek YAPAR[2], Aliekber YAPAR[3], İsmail DALDAL[4], Mehmet ÇETİNKAYA[5], Alim Can BAYMURAT[1], Alpaslan ŞENKÖYLÜ[1]

[1]Gazi University Faculty of Medicine, Department of Orthopedics and Traumatology, Ankara , Turkey
[2]Gazi University Faculty of Medicine, Department of Public Health
[3]Health Sciences University, Antalya Education and Research Hospital, Department of Orthopaedics and Traumatology, Antalya, Turkey
[4]Ankara Lokman Hekim Akay Hospital, Ankara , Turkey
[5]Istanbul Basaksehir Pine and Sakura City Training and Research Hospital, Department of Orthopedics and Traumatology, Istanbul , Turkey

Aim: The spinal appearance questionnaire (SAQ) was developed by Sanders in 2007 out of the Walter Reed Visual Assessment Scale, a visual test consisting of seven questions on spinal deformity, and its validity and reliability were tested. When the overall literature was reviewed, no disease-specific scale/questionnaire was developed to evaluate body perception and the expectations of congenital scoliosis patients. We aimed to evaluate the validity and the reliability of the Turkish version of the SAQ (Tr-SAQ) questionnaire in Turkish patients over 10 years of age with congenital scoliosis by assessing construct and convergent validity, analyzing internal consistency, and test-retest validity.

Methods: Applied to 52 patients with congenital scoliosis, the Tr-SAQ was applied to the same patients for the second time with an average interval of 14.9±0.9 days. Construct validity was evaluated using factor analysis. SRS-22 was used to test the convergent validity of Tr-SAQ. Internal consistency analysis and test-retest reliability was evaluated to show the reliability of Tr-SAQ.

Results: A two-factor structure with eigenvalues greater than one, namely "6.1" and "2.6" belonging to the Tr-SAQ, was obtained. The total variance of the factors is 62.1%. The factor load of each item in the first-factor "Appearance" domain varies between 0.7 and 0.8. The second-factor 'Expectations' consists of four items. The factor load of each item varies between 0.7 and 0.8. A significant negative correlation was found between the Tr-SAQ appearance score and the self-image/appearance score of SRS-22 ($r = -0.5$; $p < 0.001$). Cronbach alpha for Tr-SAQ was found to be 0.9. The intraclass correlation coefficient calculated for test-retest reliability was 0.991 .

Conclusion: Previous validity and reliability studies of Tr-SAQ have been performed in idiopathic scoliosis patients. This is the first study containing patients diagnosed with congenital scoliosis. In this piece of work, the 2-factor structure of the Tr-SAQ consisting of 14 items was found to be valid and reliable in patients over 10 years of age with a diagnosis of congenital scoliosis.

Keywords: Spinal appearance questionnaire, congenital scoliosis, validity and reliability

10 YAŞIN ÜZERİNDEKİ KONJENİTAL SKOLYOZ HASTALARINDA SPINAL GÖRÜNÜŞ ANKETİ'NİN TÜRKÇE VERSİYONUNUN GEÇERLİLİK VE GÜVENİRLİK ÇALIŞMASI

Mohammad Assadi FANİD[1], Dilek YAPAR[2], Aliekber YAPAR[3], İsmail DALDAL[4], Mehmet ÇETİNKAYA[5], Alim Can BAYMURAT[1], Alpaslan ŞENKÖYLÜ[1]

[1]Gazi Üniversitesi Tıp Fakültesi Ortopedi ve Travmatoloji Anabilim Dalı, Ankara, Türkiye
[2]Gazi Üniversitesi Tıp Fakültesi Halk Sağlığı Anabilim Dalı
[3]Sağlık Bilimleri Üniversitesi, Antalya Eğitim ve Araştırma Hastanesi, Ortopedi ve Travmatoloji Anabilim Dalı, Antalya, Türkiye
[4]Ankara Lokman Hekim Akay Hastanesi, Ankara , Türkiye
[5]İstanbul Başakşehir Çam ve Sakura Şehir Eğitim ve Araştırma Hastanesi, Ortopedi ve Travmatoloji Kliniği, İstanbul, Türkiye

Amaç: Spinal görünüş anketi (SAQ) 2007 yılında Sanders tarafından Walter Reed Görsel Değerlendirme Ölçeğine dayanarak geliştirilmiş olup omurga deformitesine yönelik yedi sorudan oluşan görsel bir testtir ve geçerliliği ve güvenilirliği test edilmiştir. Genel literatür gözden geçirildiğinde, konjenital skolyoz hastalarının vücut algısını ve beklentilerini değerlendirmek için hastalığa özgü bir ölçek / anket geliştirilmemiştir. Bu çalışmamızda 10 yaş üzeri konjenital skolyozu olan Türk toplumundaki hastalara SAQ anketinin Türkçe versiyonunun (Tr-SAQ) geçerliliği ve güvenilirliğini değerlendirmeyi amaçladık.

Yöntem: Çalışmaya konjenital skolyozu olan 52 hasta dahil edildi. Tr-SAQ anketi aynı hastaya ortalama 14.9 ± 0,9 gün aralıkla iki kez uygulandı. Tr-SAQ anketinin yapı geçerliliği faktör analizi ve benzer ölçek geçerliliği ile değerlendirildi. SRS-22 anketi Tr-SAQ anketinin benzer ölçek geçerliliğini test etmek için kullanıldı. Tr-SAQ anketinin güvenilirliğini belirlemek için test-tekrar test ve iç tutarlılık analizi yapılmıştır.

Bulgular: Tr-SAQ anketine ait olan "6.1" ve "2.6" olmak üzere birden büyük özdeğere sahip iki faktör elde edildi. Elde edilen faktörler toplam varyansı% 62.1'ni oluştrumaktadır. Birinci faktör "Görünüş" bölümündeki her bir maddenin faktör yükü 0.7 ile 0.8 arasında değişmektedir. İkinci faktör "Beklenti" 4 maddeden oluşmaktadır ve her bir maddenin faktör yükü 0.7 ile 0.8 arasında değişmektedir. Tr-SAQ anketinin görünüş skoru ile SRS-22'nin kendi imaj / görünüş skoru arasında anlamlı negatif korelasyon bulundu ($r = -0.5$; $p < 0.001$). Tr-SAQ anketinin Cronbach Alpha katsayısı 0.9 olduğu görüldü. Test- tekrar test güvenilirliği için hesaplanan sınıf içi korelasyon katsayısı 0.991 olarak yüksek bir değer bulundu.

Sonuç: İdiyopatik skolyoz hastalarında Tr-SAQ anketinin geçerliliği ve güvenilirliği çalışmaları daha önce yapılmıştır. Bu çalışma konjenital skolyoz hastaları içeren ilk çalışmadır ve Tr-SAQ anketinin 14 sorusu 2 faktörlü yapı göstermiş olup 10 yaş ve üzeri konjenital skolyozu olan hastaları için geçerli ve güvenilir bulundu.

Anahtar Kelimeler: Spinal görünüş anketi, konjenital skolyoz, geçerlilik ve güvenilirlik

S-044

FIRST GRADUATES OF VERTEBRAL BODY TETHERING: RESULTS OF 16 PATIENTS FOLLOWED UNTIL SKELETAL MATURITY. ARE THE CORRECTIONS MAINTAINED AND DO WE NEED TO REMOVE THE IMPLANTS?

Tuna PEHLİVANOĞLU[5], Yiğit ERDAĞ[6], Umut Doğu AKTÜRK[2], Abülhalim AKAR[1], Özgür BAŞAL[1], Mehmet AYDOĞAN[1]

[1]EMSEY Hospital, Dept. of Orthopaedic Surgery, Advanced Spine Surgery Center, Istanbul
[2]EMSEY Hospital, Dept. of Neurosurgery, Advanced Spine Surgery Center, Istanbul
[5]EMSEY Hospital, Dept. of Orthopaedic Surgery, Advanced Spine Surgery Center/Istanbul Yeni Yuzyil University, Faculty of Health Sciences
[6]EMSEY Hospital, Dept. of Orthopaedic Surgery, Advanced Spine Surgery Center/Beykoz University, Vocational School

Introduction: In skeletally immature patients with adolescent idiopathic scoliosis (AIS), vertebral body tethering (VBT) as a fusionless minimally invasive treatment option has been shown to correct the deformity with great success. However, no data exists in the literature regarding the radiographic outcomes or complications of skeletally immature patients after reaching the skeletal maturity. The aim of this study is to present the minimum 3 years radiographic results of VBT of 16 patients followed until skeletal maturity to assess if the correction was maintained and if the implants needed to be removed after.

Methods: 16 patients who were applied single/double-sided VBT for their thoracic/thoracolumbar curves, which showed progression within the brace (>40) and had a minimum flexibility of 30%, were enrolled and followed up until skeletal maturity. They were assessed for any radiographic failure and implant related complications which might occur after skeletal maturity.

Results: Patients had an average age of 18.3 years and an follow-up duration of 53.8 months. At the time of the VBT, they had a mean Risser score of 1.34 and Sanders score of 2.8 indicating skeletal immaturity. An average of 7.2 levels of tethering was undertaken. At lastest follow-up, patients were radiographically confirmed to reach skeletal maturity(mean Risser: 4.3, Sanders: 7.1). Average pre-operative main thoracic/thoracolumbar – lumbar curve magnitudes of 47-45 were improved to 19-14 at the first year, 12-8 at the 3rd year and 8-5 (82%) ($p<0.001$ for both) at latest follow-up. One loss of correction (6.2%) and conversion to fusion was undertaken. One patient was detected to have tether breakage (6.2%), no revision surgery was needed as a result of sufficient correction.

Conclusion: The present study concluded, that in skeletally immature AIS patients, by utilizing growth modulation, VBT was able to provide excellent gradual curve correction, which was maintained after reaching skeletal maturity. It was also underlined, that reaching skeletal maturity was associated with a low rate of complications regarding the VBT procedure, including tether breakage and necessity of conversion to posterior spinal fusion while implant removal was not necessary at all. This study for the first time in the literature approved the safety and efficacy of VBT in AIS patients after reaching skeletal maturity.

14 years old VBT applied female patient followed until skeletal maturity

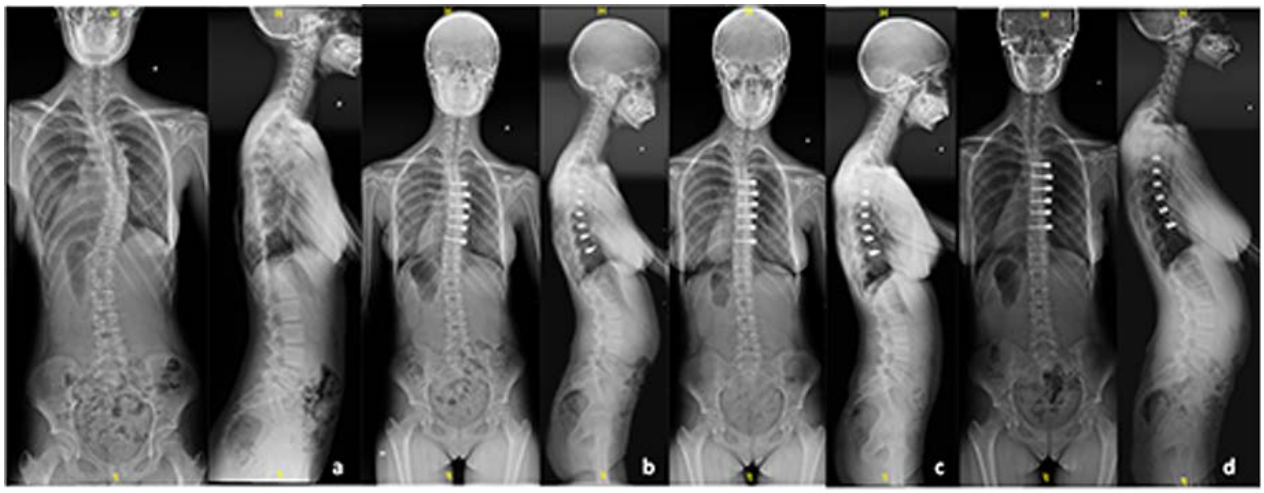

Main thoracic curve: Pre-op: 46, Post-op 1st year: 17, Post-op 3rd year: 10, at the latest follow-up:6

Keywords: adolescent idiopathic scoliosis, vertebral body tethering, growth modulation, gradual correction, skeletal maturity

VERTEBRA CİSMİ GERDİRME'NİN İLK MEZUNLARI: İSKELETSEL MATÜRİTEYE KADAR TAKİP EDİLEN 16 HASTANIN SONUÇLARI. KORREKSİYONLAR KORUNMUŞ MU? İMPLANTLARI ÇIKARTMAYA GEREK VAR MI?

Tuna PEHLİVANOĞLU[5], Yiğit ERDAĞ[6], Umut Doğu AKTÜRK[2], Abülhalim AKAR[1], Özgür BAŞAL[1], Mehmet AYDOĞAN[1]

[1]EMSEY Hastanesi, Ortopedi ve Travmatoloji Kliniği, İleri Omurga Cerrahisi Merkezi, İstanbul
[2]EMSEY Hastanesi, Beyin ve Sinir Cerrahisi Kliniği, İleri Omurga Cerrahisi Merkezi, İstanbul
[5]EMSEY Hastanesi, Ortopedi ve Travmatoloji Kliniği, İleri Omurga Cerrahisi Merkezi/İstanbul Yeni Yüzyıl Üniversitesi, Sağlık Bilimleri Fakültesi
[6]EMSEY Hastanesi, Ortopedi ve Travmatoloji Kliniği, İleri Omurga Cerrahisi Merkezi/Beykoz Üniversitesi, Sağlık Meslek Yüksekokulu

Giriş: İskeletsel gelişimini tamamlamamış AIS hastalarına, füzyonsuz, minimal invazif bir tedavi seçeneği olan vertebra cismi gerdirme (VCG) uygulanmasının deformiteyi büyük bir başarı ile düzelttiği gösterilmiştir. Ancak, VCG uygulanın hastaların iskeletsel matüriteye ulaştıktan sonraki radyolojik sonuçları veya gelişebilecek komplikasyonlar ile ilgili herhangi bir çalışma bulunmamaktadır. Bu çalışmanın amacı, iskeletsel matüriteye kadar takip edilen ve VCG uygulanmış olan 16 AIS hastasının en az 3 yıllık radyolojik sonuçlarını sunmaktır.

Metod: AIS tanılı, korse içinde progresyon gösteren (>40°) en az %30 esnekliğe sahip torakal/torakolomber eğriliklerine tek/çift taraflı VCG uygulanmış olan 16 hasta, iskeletsel matüriteye ulaşmalarının ardından radyolojik olarak değerlendirilmek üzere çalışmaya alındı. Hastalar, iskeletsel matürite sonrasında gelişen herhangi bir korreksiyona kaybı ya da implantla ilişkili komplikasyon açısından değerlendirildi.

Sonuçlar: Hastaların ortalama yaşı 18.3, ortalama takip süresi 53.8 aydı. VCG uygulandığı sıradaki ortalama Risser skoru 1.34, Sanders skoru ise 2.8 ile iskeletsel immatüriteyi göstermekteydi. Ortalama 7.2 seviye gerdirme yapıldı. Son kontrolde hastaların iskeletsel matüriteye ulaştığı teyit edildi (ortalama Risser:4.3, Sander:7.1). Ortalama pre-operatif 47°-45° olan ana torakal/torakolomber eğrilikler, ilk yılda 19°-14°'e, son kontrolde 8°-5°'e gerilemişti (82% korreksiyon) ($p<0.001$). Bir hastada korreksiyon kaybı gelişmiş olup, posterior spinal füzyona dönüldü. Bir diğer hastada ise ip kompası saptandı, ancak yeterli korreksiyonun sürdürülmesi nedeniyle revize edilmedi.

Çıkarımlar: Bu çalışma göstermiştir ki, iskeletsel gelişimini tamamlamamış AIS hastalarına büyümenin yönlendirilmesi amacıyla uygulanan VCG, eğrilikleri tedrici olarak başarılı şekilde düzeltmektedir ve bu korreksiyon, hastalar iskeletsel matüriteye ulaştıktan sonra da korunmaktadır. Bu çalışmanın bir diğer çıkarımı da iskeletsel matüriteye ulaşmanın VCG prosedürü açısından (ip kopması ve posterior spinal füzyona dönme dahil) çok düşük oranda komplikasyonla ilişkili olmasıdır. Bu çalışma ile, literatürde ilk kez VCG'nin iskeletsel matüriteye ulaşan hastalarda güvenirliği gösterilmiştir.

VBT uygulanan ve iskeletsel matüriteye kadar takio edilen 14 yaşında kız hasta

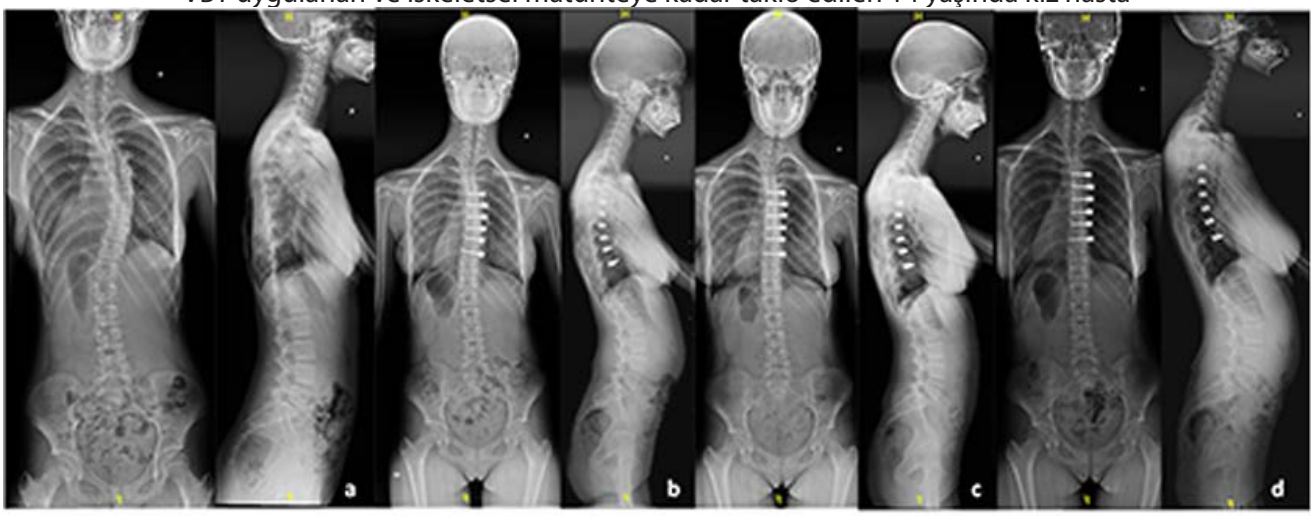

Ana torasik eğrilik: Pre-op: 46, Post-op 1.yıl: 17, Post-op 3.yıl: 10, Son kontrolde:6

Anahtar Kelimeler: adölesan idiyopatik skolyoz, vertebra cismi gerdirme, büyümenin yönlendirilmesi, tedrici korreksiyon, iskelet matüritesi

S-045

FINAL FUSION SURGERY IN PATIENTS WITH EARLY-ONSET SCOLIOSIS UNDERGOING MAGNETIC-CONTROLLED GROWING ROD SURGERY

Osman Görkem MURATOĞLU[1], Kaya TURAN[1], Hüseyin Bahadır GÖKÇEN[1], Tuğrul ERGÜN[1], Çağatay ÖZTÜRK[1]

[1]Istinye University Faculty of Medicine

AIM: There are few publications in the literature on clinical and radiological conditions in patients who underwent final fusion surgery as a result of growth-friendly methods applied in early-onset scoliosis surgery. In this study, it was aimed to present the radiological and clinical findings encountered during the final fusion surgery in patients followed up with magnetically controlled growing rod therapy.

Method: Between 2012 and 2019, 14 patients who were applied magnetically controlled rod and underwent final fusion in the follow-ups were included in the study. etiology in 10 patients; idiopathic, neuromuscular in 2 patients, congenital in 2 patients. The mean age of magnetic rod implantation was 8.4 years, and patients underwent an average of 32 lengthenings (mean 68 months). Corrective osteotomy was not performed in any of the patients who underwent final fusion surgery.

Results: The mean Cobb angle before final fusion was 48.6; after 32.4 (33% improvement). More than 50% improvement was not achieved in any of the patients. All but 2 patients had subjective weakness in bone quality. All patients had autofusion at levels where pedicle screws were placed before.

Conclusion: Early-onset scoliotic curves with growth-friendly surgeries are relatively rigid and less prone to recovery. In these patients, bone quality is lower than normal and the autofusion rate is relatively high. These features should be kept in mind in terms of possible intraoperative complications.

Keywords: magnetic, rod, scoliosis

MANYETİK KONTROLLÜ ÇUBUK CERRAHİSİ UYGULANAN ERKEN BAŞLANGIÇLI SKOLYOZLU HASTALARDA FİNAL FÜZYON CERRAHİSİ

Osman Görkem MURATOĞLU[1], Kaya TURAN[1], Hüseyin Bahadır GÖKÇEN[1], Tuğrul ERGÜN[1], Çağatay ÖZTÜRK[1]

[1]İstinye Üniversitesi Tıp Fakültesi

Amaç: Erken başlangıçlı skolyoz cerrahisinde uygulanan büyüme dostu yöntemler sonunda final füzyon cerrahisi uygulanan hastalardaki klinik ve radyolojik durumlar ile ilgili literatürde seyrek yayınlar mevcuttur. Bu çalışmada, manyetik kontrollü çubuk tedavisi ile takip edilen hastalarda final füzyon cerrahisi uygulama sırasındaki karşılaşılan radyolojik ve klinik bulguların sunulması amaçlanmıştır.

Yöntem: 2012-2019 yılları arasında manyetik kontrollü çubuk uygulanıp takiplerde final füzyon uygulanan 14 hasta çalışmaya dahil edilmiştir. 10 hastada etioloji; idyopatik, 2 hastada nöromusküler, 2 hastada konjenital idi. Manyetik çubuk implantasyon yaşı ortalama 8,4 idi ve hastalarda ortalama 32 kez uzatma uygulandı (ortalama 68 ay). Final füzyon cerrahisi yapılan hiçbir hastada düzeltici osteotomi yapılmadı.

Bulgular: Final füzyon öncesi ortalama Cobb açısı 48,6; sonrası 32,4 idi (%33 düzelme). Hastaların hiçbirisinde %50 den fazla düzelme sağlanmadı. 2 hasta hariç hastaların hepsinde sübjektif olarak kemik kalitesinde zayıflık saptandı. Tüm hastalarda daha önce pedikül vidası konulmuş seviyelerde otofüzyon mevcuttu.

Sonuç: Büyüme dostu cerrahiler uygulanan erken başlangıçlı skolyotik eğrilikler göreceli olarak rijid ve daha az düzelmeye eğilimlidirler. Bu hastalarda kemik kalitesi normalden düşük ve otofüzyon oranı göreceli olarak yüksektir. Bu özellikler oluşabilecek muhtemel intraoperatif komplikasyonlar açısından akılda tutulmalıdır.

Anahtar Kelimeler: manyetik, çubuk, skolyoz

S-046

EFFECTS OF INTRASPINAL PATHOLOGIES ON INTRAOPERATIVE NEUROMONITORING DATA IN ADOLESCENT IDIOPATHIC SCOLIOSIS SURGERY

Mert Kahraman MARAŞLI[1], Hakan Serhat YANIK[1], İsmail Emre KETENCİ[1], Şevki ERDEM[1]

[1]Haydarpasa Numune Training and Research Hospital, Istanbul, Turkey

Objective: Intraoperative neuromonitoring (IONM) is a frequently used method of spinal surgery in recent years because it can provide information about neural functions during surgery. In our study; The effects of the presence of intraspinal pathologies on IONM data in adolescent idiopathic scoliosis (AIS) surgery were investigated.

Methods: Between 2019-2022, 471 patients who underwent posterior instrumentation and fusion with the diagnosis of AIS were evaluated. Preoperative MR images of the patients were examined and 15 patients (10 female, 5 male) with intraspinal pathology were included in the study. The mean age of the patients was 14.9 ± 2.78 years. Five of the patients had Arnold Chiari Type1 malformation, ten had syringohydromyelia, three had diastometamyelia, and two had tethered cord (tethered cord syndrome). Release surgery was performed before scoliosis surgery in two patients with tethered cords. The effect of intraspinal pathology on IONM was investigated by evaluating the IONM data of these patients.

Results: When the intraoperative neuromonitorization data of the patients (Somatosensory Evoked Potentials (SEP) and Motor Evoked Potentials (MEP)) were evaluated, no signal changes were detected in any of the patients that required warning the surgeon during the operation. Consistent with this, none of the patients developed postoperative neuromotor deficits.

Conclusion: With IONM, neurological damage due to ischemia, compression or traction can be detected in the early period and the deficit can be corrected by stopping the procedure. Intraspinal pathologies, on the other hand, are conditions that must be considered in pre-surgical planning and are thought to pose a risk to neural functions during surgery. In this study, it was shown that there was no finding suggesting that neural functions are more sensitive in intraoperative neuromonitorization in AIS patients with the indicated intraspinal pathologies. Further research on this subject is also needed.

Keywords: scoliosis, intraspinal pathologies, intraoperative neuromonitoring

ADOLESAN İDİOPATİK SKOLYOZU CERRAHİSİNDE İNTRASPİNAL PATOLOJİLERİN İNTRAOPERATİF NÖROMONİTOR VERİLERİ ÜZERİNE ETKİLERİ

Mert Kahraman MARAŞLI[1], Hakan Serhat YANIK[1], İsmail Emre KETENCİ[1], Şevki ERDEM[1]

[1]Haydarpaşa Numune Eğitim ve Araştırma Hastanesi, İstanbul, Türkiye

Amaç: İntraoperatif nöromonitörizasyon (İONM) spinal cerrahide ameliyat esnasında nöral fonksiyonlarla ilgili bilgi verebilmesi nedeniyle son yıllarda sıklıkla kullanılan bir yöntemdir. Çalışmamızda; Adolesan idiopatik skolyoz (AİS) cerrahisinde intraspinal patolojilerin varlığının İONM verileri üzerine etkileri araştırıldı.

Yöntem: 2019-2022 yılları arasında AİS tanısı ile posterior enstrümantasyon ve füzyon yapılan 471 hasta değerlendirildi. Hastaların ameliyat öncesi MR görüntüleri incelenerek instraspinal patoloji bulunan 15 hasta (10 kadın, 5 erkek) çalışmaya dahil edildi. Hastaların ortalama yaşı 14.9 ± 2.78 di. Hastaların beşinde Arnold Chiari Tip1 malformasyonu, onunda syringohidromyeli, üçünde diastometamyeli , ikisinde ise tethered kord (gergin omurilik sendromu) mevcuttu. Tethered kord bulunan iki hastaya skolyoz cerrahisi öncesinde gevşetme ameliyatı uygulandı. Bu hastaların İONM verileri değerlendirilerek intraspinal patolojinin İONM de etkisi araştırıldı.

Bulgular: Hastaların intraoperatif nöromonitorizasyon verileri (Somatosensoriyal Uyandırılmış Potansiyeller (SEP) ve Motor Uyandırılmış Potansiyeller (MEP)) değerlendirildiğinde hiçbir hastada ameliyat esnasında cerrahı uyarmayı gerektirecek sinyal değişiklikleri saptanmadı. Bununla uyumlu olarak hiçbir hastada postoperatif nöromotor defisit gelişmedi.

Sonuç: IONM ile iskemi, kompresyon ya da traksiyona bağlı nörolojik hasarlar erken dönemde fark edilebilmekte ve işlem durdurularak defisit düzeltilebilmektedir. İntraspinal patolojiler ise cerrahi öncesi planlamada mutlaka gözönünde bulundurulması gereken, cerrahi sırasında nöral fonksiyonlara karşı risk oluşturabileceği düşünülen durumlardır. Bu çalışmada, belirtilen instraspinal patolojileri bulunan AİS hastalarında intraoperatif nöromonitorizasyonda nöral fonksiyonların daha hassas olduğunu düşündürecek bulguya rastlanmadığı gösterilmiştir. Bu konuda daha geniş çapta araştırmalara da ihtiyaç duyulmaktadır.

Anahtar Kelimeler: skolyoz, intraspinal patolojiler, intraoperatif nöromonitörizasyon

S-047

CLINICAL, RADIOLOGICAL AND HRQOL OUTCOMES AFTER SELECTIVE THORACIC FUSION WITH MINIMUM 20 YEARS FOLLOW UP: ASSESSMENT OF THE DEGENERATIVE CHANGES OF UNFUSED LUMBAR SPINE WITH MRI STUDY.

Ozcan Kaya[1], Meric Enercan[2], Azmi Hamzaoglu[2]

[1]SBÜ Istanbul Kanuni Sultan Süleyman Training and Research Hospital
[2]Istanbul Spine Center,Istanbul Florence Nightingale Hospital

Introduction: The aim of this study is to evaluate the clinical, radiological outcomes and long-term behavior of the lumbar curve in AIS patients treated with selective thoracic fusion and assess the disc degeneration (DD) and facet joint degeneration (FJD) of the unfused lumbar spine with MRI at the end of minimum 20 years follow up.

Methods: AIS patients treated with selective thoracic fusion and having minimum 20 years follow up were included. Preoperative, postoperative, and final follow up radiographs were reviewed. All patients had lumbar MRIs at the final follow up in order to evaluate DD and FJD of the unfused lumbar spine. Clinical evaluation was done by using SRS22r and Numerical Rating Scale (NRS).

Results: 21 AIS (21 F) patients with mean age 36,2 (32-45) years and mean follow up was 22,8 (20-30) years. MT was corrected from 53,8° to 16° (70,3% correction rate), spontaneous lumbar curve correction rate was 57,9% (38° to 16°). Coronal, sagittal parameters, residual lumbar curve and lowest instrumented vertebra (LIV) angulation were stable over time. Median grade of lumbar DD was 2 (1-4) and lumbar FJDs was 2 (1-4). Residual lumbar curve more than 20° (area=0,734) was correlated with DD of unfused segments (r=0,62; p<0,01), decrease in total SRS22r score (U=11,0; p<0,05) and SRS pain domain (U=0,0; p<0,05). LIV angle more than 10° (area=0,703) was correlated with FJD at LIV+1 level (r=0,477; p<0,05). Mean SRS22r sub-total score was 4,42 and NRS was 1,4 at final follow up. Mean patient satisfaction was 4,72 at final follow up.

Conclusion: Selective thoracic fusion provides satisfactory clinical and radiological outcomes at minimum 20 years follow up. Spinal balance and spontaneous lumbar curve correction were well maintained over time. The degree of disc and facet joint degeneration in unfused segments was higher in patients who had residual lumbar curve > 20° and LIV angle > 10° compared to those with residual lumbar curve < 20° and LIV angle < 10°. Patient satisfaction (4,72 / 5) was high at the end of 20 years follow up.

Keywords: adolescent idiopathic scoliosis, selective thoracic fusion, posterior instrumentation, disc degeneration facet joint degeneration

SELEKTİF TORASİK FÜZYON YAPILAN VE MİNİMUM 20 YIL TAKİBİ OLAN ADÖLESAN İDYOPATİK SKOLYOZ HASTALARINDA KLİNİK, RADYOLOJİK VE YAŞAM KALİTE ÖLÇEKLERİNİN SONUÇLARI: FÜZYON DİSTALİNDEKİ DEJENERATIF DEĞİŞİKLİKLERİN MRI İLE DEĞERLENDİRİLMESİ

Ozcan Kaya[1], Meric Enercan[2], Azmi Hamzaoglu[2]

[1]SBÜ Istanbul Kanuni Sultan Süleyman Eğitim ve Araştırma Hastanesi
[2]İstanbul Skolyoz ve Omurga Cerrahisi Merkezi, İstanbul Florence Nightingale Hastanesi

Amaç: Bu çalışmanın amacı 20 yıl gibi uzun bir dönem sonunda AIS tanısı ile selektif torakal füzyon yapılan hastalarda lomber eğriliğin davranışının değerlendirilmesi ile disk dejenerasyonu (DD) ve faset eklem dejenerasyonunun (FED) MRI ile değerlendirilmesidir.

Yöntem: AIS tanısı ile selektif torasik füzyon yapılan ve minimum 20 yıl takibi olan hastalar çalışmaya dahil edildi.Hastalara ait preop postop ve takip röntgenleri geriye dönük olarak incelendi. Tüm hastalarda DD ve FED değerlendirmek için son takiplerde lomber MRI çekildi. Klinik değerlendime SRS22r ve Numerical Rating Scale ile yapıldı.

Bulgular: Dahil edilme kriterlerini karşılayan 21 kadın hasta olduğu ve hastaların 36,2 ortalama yaş ve ortalama 22,5 (20-30) yıl takip süresine sahip olduğu tespit edildi.Ana torakal eğrilikte %70,3 düzelme, spontan lomber eğrilikte %57,9 düzelme olduğu görüldü. Zamanla koronal,sagittal parametreler lomber rezidüel eğrilik ve LIV açılanmasında değişiklik olmadığı tespit edildi.Ortalama DD evresi 2(1-4) ve FED evresi 2 (1-4) olarak tespit edildi. Lomber ezidüel eğriliğin 20° üzerinde olması, füzyon distalinde DD ve azalmış total SRS22r ve SRS22r ağrı skor ile ilişkili; LIV açısının 10° üzerinde olması LIV+1 de FED ile ilişkili bulunmuş.Son takipte ortalama hasta memnuniyet skoru ortalam 4,72 olarak bulundu.

Sonuçlar: Minimum 20 yıllık takip sonunda selektif torasik füzyon ile memnuniyet verici sonuçlar elde edilmektedir. Radyolojik parametreler ve spontan lomber eğrilik düzelmesinin stabil olduğu gözlenmektedir.Lomber rezidüel eğriliği 20° ve LIV açısı 10° üzerinde olanlarda olmayanlara göre DD ve FED gelişimi dikkat çekmektedir.

Anahtar Kelimeler: adölesan idyopatik skolyoz, selektif torasik füzyon, posterior enstrümentasyon, disk dejenerasyonu, faset eklem dejenerasyonu

S-048

USING PROXIMAL HOOKS AS A SOFT-LANDING STRATEGY FOR PREVENTION OF PROXIMAL JUNCTIONAL KYPHOSIS IN THE SURGICAL TREATMENT OF SCHEUERMANN'S KYPHOSIS

Alim Can BAYMURAT[1], Aliekber YAPAR[2], Mehmet Ali TOKGÖZ[1], İsmail DALDAL[3], Alpaslan ŞENKÖYLÜ[1]

[1]Gazi University Faculty of Medicine, Department of Orthopedics and Traumatology, Ankara , Turkey
[2]Health Sciences University, Antalya Education and Research Hospital, Department of Orthopaedics and Traumatology, Antalya, Turkey
[3]Ankara Lokman Hekim Akay Hospital, Ankara , Turkey

Aim: Proximal junctional kyphosis (PJK) after surgical treatment of Scheuermann's Kyphosis (SK) still remains a serious problem, although good results have been reported in the literature. For preventing the PJK in SK surgery, some spine surgeons use hook fixation in the upper end as a soft-landing strategy. The current study mainly focused on PJK development and aimed to compare the clinical and radiological outcomes of only pedicle screw constructs and hybrid constructs with hooks for the treatment of SK.

Methods: The data of 22 only pedicle screws (14 men and 8 women; mean age: 26.58±7.55 years) and 15 hybrid constructs with hooks and pedicle screws (8 men and 7 women; mean age: 25.46±9.04 years) implanted patients who underwent corrective surgery for SK between January 2005 and December 2019 were reviewed. The preoperative, early postoperative, and minimum 24-month follow-up radiographs and the Scoliosis Research Society-22 (SRS-22) scores were evaluated. The C7 sagittal vertical axis (C7-SVA), T2-T12 kyphosis angle, proximal and distal junctional angles were measured. The radiological differences between preoperative, early postoperative, and last follow-up X-Ray evaluations were compared.

Results: While the mean follow-up period of the pedicle screw group was 94.7±53.1 months, it was 103±64.4 months in the hybrid group. As a result of the analyzes performed, no statistically significant result was observed in the measurements made in the SRS-22 total score and subscores, preoperative, postoperative, and last follow-up radiographs ($p>0.05$). The change in proximal and distal junctional kyphosis angles (p: 0.045, p: 0.03, respectively) increased more than hybrid structures in patients who only used pedicle screws (Table).

Conclusion: Although there was no significant difference between the two groups, the PJK angle was found higher in patients with pedicle screw fixation. Therefore, PJK development should be carefully followed when pedicle screw fixation is used in the upper segment. Furthermore, using hooks at the upper end seems to prevent PJK.

Keywords: Scheuermann's Kyphosis, proximal junctional kyphosis, pedicle screw, hook

SCHEUERMANN KİFOZUNUN CERRAHİ TEDAVİSİNDE PROKSİMAL BİLEŞKE KİFOZUN ÖNLEMEK AMACIYLA PROKSİMAL KANCALARIN KULLANILMASI

Alim Can BAYMURAT[1], Aliekber YAPAR[2], Mehmet Ali TOKGÖZ[1], İsmail DALDAL[3], Alpaslan ŞENKÖYLÜ[1]

[1]Gazi Üniversitesi Tıp Fakültesi Ortopedi ve Travmatoloji Anabilim Dalı, Ankara, Türkiye
[2]Sağlık Bilimleri Üniversitesi, Antalya Eğitim ve Araştırma Hastanesi, Ortopedi ve Travmatoloji Anabilim Dalı, Antalya, Türkiye
[3]Ankara Lokman Hekim Akay Hastanesi, Ankara , Türkiye

Amaç: Scheuermann Kifozunun (SK) cerrahi tedavisi sonrası literatürde iyi sonuçlar bildirilmesine rağmen proksimal bileşke kifozu (PBK) hala ciddi bir problem olmaya devam etmektedir. SK cerrahisinde PBK'yi önlemek için, bazı omurga cerrahları tamamen pedikül vidaları kullanırken bazıları proksimal uçta kanca ile tespit etmektedir. Bu çalışmada amacımız PBK gelişimine odaklanılmıştır ve SK cerrahi tedavisinde tamamen pedikül vidası ve kancalı hibrit tespit yöntemi kullanılan hastaların klinik ve radyolojik sonuçlarını karşılaştırmaktır.

Yöntemler: Ocak 2005 ile Aralık 2019 tarihleri arasında SK tanısı ile cerrahi tedavi uygulanan hastalar retrospektif olarak incelendi. 22 hastaya tamamen pedikül vidası (14 erkek ve 8 kadın; ortalama yaş: 26,58±7,55 yıl) ve 15 (8 erkek ve 7 kadın; ortalama yaş: 25,46±9,04 yıl) hastaya en üst vertebraya kancalı tespit ve geri kalan tüm enstrümante vertebralara pedikül vidalı hibrit yöntemle enstrümantasyon yapılan toplam 37 hasta çalışmaya dahil edildi. Tüm hastaların ameliyat öncesi, ameliyat sonrası erken dönem ve minimum 24 aylık takip son kontrol grafileri ve Skolyoz Araştırma Derneği-22 (SRS-22) skorları değerlendirildi. Radyolojik olarak C7 sagital vertikal eksen (C7-SVA), T2-T12 kifoz açısı, proksimal ve distal enstrumante vertebranın komşu segment ile açıları ölçüldü. Ameliyat öncesi, ameliyat sonrası erken dönem ve son takip röntgeni değerlendirmeleri arasındaki radyolojik farklılıklar ve SRS-22 anket sonuçları karşılaştırıldı.

Bulgular: Pedikül vidası grubunda ortalama takip süresi 94,7±53,1 ay iken hibrid enstrümantasyon grubunda 103±64,4 aydı. Yapılan çalışmanın sonucunda SRS-22 total ve alt grup skorlarında, ameliyat öncesi ve ameliyat sonrası takip grafilerinde iki grup arasında istatistiksel olarak anlamlı bir fark gözlenmedi ($p>0.05$). Tamamen pedikül vidası kullanan hastalarda proksimal ve distal bileşke kifoz açısı hibrid enstrümantasyon yapılara göre daha fazla arttış gösterdi (sırasıyla p: 0.045, p: 0.03) .

Sonuç: İki grup arasında anlamlı fark olmamasına rağmen, pedikül vidası tespitli hastalarda PBK açısı daha yüksek bulundu. Bu nedenle üst segmentte pedikül vidalı tespit kullanılırken PBK gelişimi dikkatle takip edilmelidir. Ayrıca, üst segmentte kanca kullanılması PBK'yi engelliyor gibi görünmektedir.

Anahtar Kelimeler: Scheuermann Kifozu, proksimal bileşke kifozu, pedikül vida, kanca

S-049

DEFINING DIFFERENT DISTAL ADDING-ON PATTERNS AFTER THORACIC-ONLY VERTEBRAL BODY TETHERING

Altug Yucekul[1], Ipek Ege Gurel[2], Umut Can Karaarslan[2], Tais Zulemyan[3], Gokhan Ergene[4], Sahin Senay[5], Sule Turget Balci[6], Pinar Yalinay Dikmen[7], Yasemin Yavuz[8], Caglar Yilgor[1], Ahmet Alanay[1]

[1]Acibadem University School of Medicine, Department of Orthopedics and Traumatology, Istanbul, Turkey
[2]Acibadem University School of Medicine, Istanbul, Turkey
[3]Comprehensive Spine Center, Acibadem University Maslak Hospital, Istanbul, Turkey
[4]Acibadem University Vocational School of Health Sciences, Department of Operating Room Services, Istanbul, Turkey
[5]Acibadem University School of Medicine, Department of Cardiovascular Surgery, Istanbul, Turkey
[6]Acibadem University Maslak Hospital, Anesthesiology Service, Istanbul, Turkey
[7]Acibadem University School of Medicine, Department of Neurology, Istanbul, Turkey
[8]Ankara University School of Medicine, Department of Biostatistics, Ankara, Turkey

Aims: VBT allows gradual spontaneous follow-up curve correction after surgical correction as the patient grows. There is a lack of evidence regarding uninstrumented curve behavior and distal adding-on phenomenon in VBT patients. The aim of the study was to identify the different patters for distal adding-on following thoracic-only vertebral body tethering surgery.

Methods: Data were collected preoperatively, before discharge, and at each follow-up. Demographic, perioperative, clinical, radiographic data and complications were recorded. Surgical, follow-up and total correction percentages were calculated. Stable vertebra (SV),last touched vertebra (LTV), End vertebra (EV), rotation and angulation of UIV,LIV and 2 levels above & below were analyzed. New Cobb formation was defined as a progressive increase in the number of vertebrae included within the primary curve distally. Increase in deviation of LIV+1 from CSVL was set to >5mm. Increase in angulation of the disc below LIV was set to >5°.

Results: 42 Lenke 1 and 2 patients (38F, 4M, 12.4±1.2 years) with a mean follow-up of 42 (24-69) months were included. Mean preoperative and final Sanders stages were 4 (2-7) and 7 (7-8), respectively. All adding-on patterns were related with a new Cobb formation and >5mm deviation of LIV+1 from CSVL. Real adding-on was apparent by increased rotation and was associated with higher magnitude of pre-operative LIV rotation (i.e. LIV being more proximal or distal to neutral vertebra). Correction/overcorrection related pseudo-adding-on displayed negative LIV tilt. Tether breakage related pseudo-adding-on was accompanied by worsening of a previously achieved correction, generally closer to the distal end of the construct. None of the adding-on patterns showed a significant trend towards having >5° increase in angulation of the disc below LIV.

Conclusion: New Cobb formation with distal extension of lower end vertebra is common after VBT surgery in Lenke type 1&2patients, yet this does not always imply real adding-on. Various uninstrumented distal curve behaviors related to correction/overcorrection and tether breakage might result pseudo-adding-on in different patterns.

Keywords: vertebral body tethering, adolescent idiopathic scoliosis, spine deformities, adding-on

S-050

EVALUATION OF THE PROXIMAL AND DISTAL JUNCTIONAL KIPHOSIS AFTER POSTERIOR INSTRUMENTATION AND FUSION IN SCHEUERMANN KIPHOSIS

Murat Bakır[1], Hakan Serhat Yanık[2]

[1]Sultan 2.Abdul Hamid Khan Educational And Research Hospital
[2]Haydarpasa Numune Training And Research Hospital

Purpose: To evaluate the frequency, risk factors and their effects on patient quality of life of distal junction kyphosis (DJK) and proximal junction kyphosis (PJK), which are common in patients who underwent posterior instrumentation and fusion due to Scheuerman kyphosis(SK).

Patients and Methods: 63 patients who underwent posterior instrumentation and fusion due to Scheuerman kyphosis between 2012 and 2017 at The Health Sciences University, Haydarpaşa Numune Training and Research Hospital Orthopedics and Traumatology Clinic and who came for regular controls were retrospectively analyzed. All patients were operated by the same surgical team. 26 of the patients were male and 37 were female. The mean age was 26.83 ± 9.08 (range; 17-50). Patients who had a follow up period of less than 2 years, had intraspinal pathology on preoperative MR imaging, had kyphosis due to other reasons and had previously undergone spinal surgery or combined surgery (Anterior-Posterior) were excluded.

The patients were divided in two groups according to the detection of PJK and DJK. PJK was developed in 22, DJK in three, and both PJK and DJK in two patients.

Results: The mean age of patients (36,4±12,54) with DJK was statistically significantly higher compered to patients without DJK ($p < 0.05$). There was no statistically significant difference in gender in the group with DJK ($p > 0.05$).

There was no statistically significant difference between the patients who developed PJK and the other patients in terms of mean age (25,96±8,05) and gender distribution ($p > 0.05$).

It was found that stable sagittal vertebrae (SSV) were not included in the fusion in 80% of the patients who developed DJK. It was statistically significantly higher ($p < 0.05$).

Lumbar lordosis (LL) (24,46±8,01), sacral slope (SS) (26,36±6,55) and pelvic incidence (PI) (11,92±8,72) values were statistically significantly lower in patients with DJK than those without DJK ($p < 0.05$).

There is no statistically significant difference in the parameters of sagittal vertical axis (SVA) (-29,75±45,92), toracic kyphosis (TK) (51,32±11,26), pelvic tilt (PT) (12,05±4,49), LL (46,1±13,39), SS (38,09±7,55) and PI (50,14±9,71) in patients with PJK from other patients ($p > 0.05$).

There is no statistically significant difference between the SRS-24 score and SF-36 clinical evaluations in patients with PJK or DBK($p > 0.05$).

Conclusion: A significant relationship was found between low LL, SS, PI and DJK. The mean age of patients with DJK was significantly higher. There was no significant relationship between clinical evaluations of

SRS-24 and SF-36 and the development of DJK and PJK.

1-)X-rays of patient who developed DBK and PBK

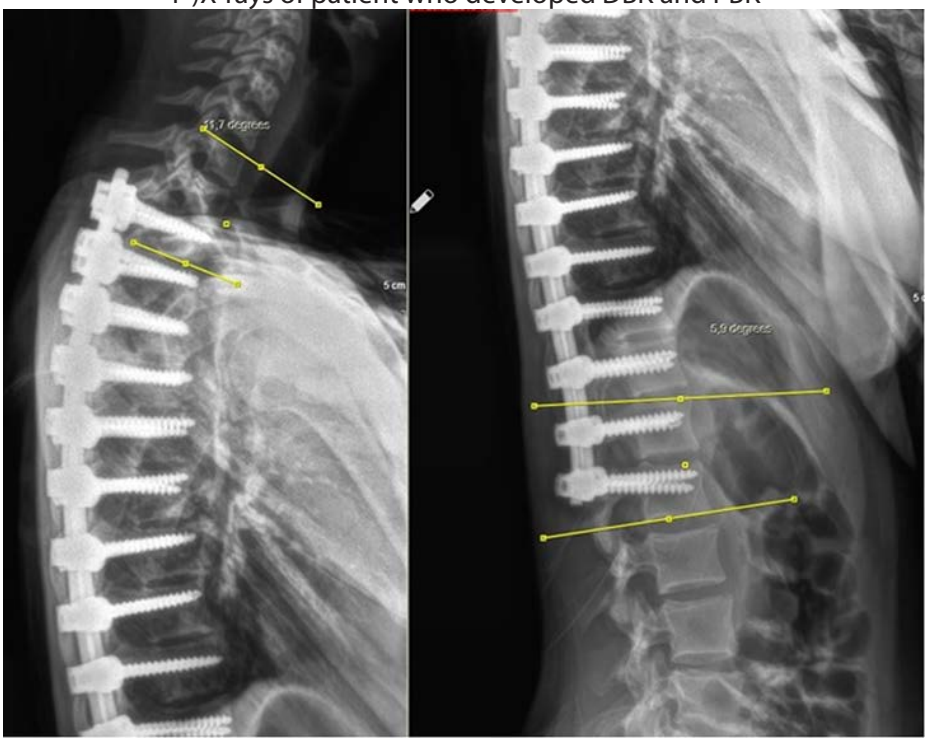

Samples of patients who were found to have PJK and/or DJK at the last postoperative follow-up

2-)X-rays of the patient who developed DBK and PBK

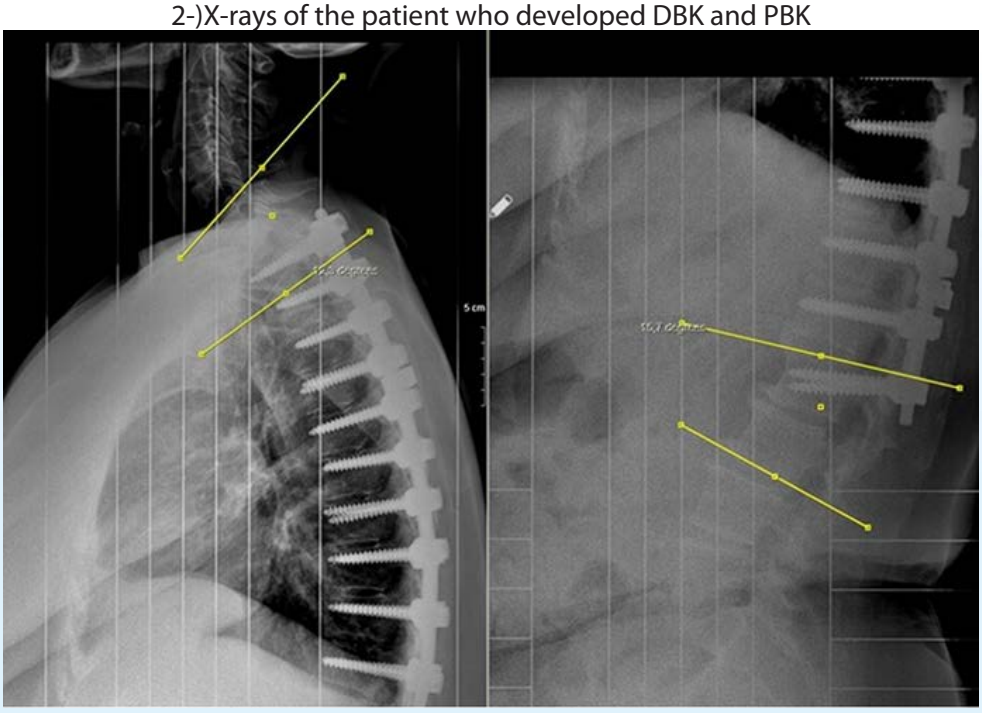

Samples of patients who were found to have PJK and/or DJK at the last postoperative follow-up

Distribution of general characteristics

		Min-Max	Mean±SD
Age		17-50	26.83±9,08
Follow-up(month)		25-80	54,57±12,48
PJA**(median)**		0,4-28,1	9,49±6,8(7,6)
DJA**(median)**		0,4-25,5	7,82±5,48(7,1)
		n	%
Gender	Male	26	41,3
	Female	37	58,7
PJK	(+)	24	38,1
	(-)	39	61,9
DJK	(+)	5	7,9
	(-)	58	92,1

Distribution of general characteristics

Keywords: "Scheuermann Kyphosis", "Proximal Junctional Kyphosis", "Distal Junction Kyphosis", "SF-36", "SRS-24"

SCHEUERMANN KİFOZUNDA POSTERİOR ENSTRÜMANTASYON VE FÜZYON SONRASINDA PROKSİMAL VE DİSTAL BİLEŞKE KİFOZUNUN DEĞERLENDİRİLMESİ

Murat Bakır[1], Hakan Serhat Yanık[2]

[1]Sultan 2.Abdülhamid Han Eğitim Ve Araştırma Hastanesi
[2]Haydarpaşa Numune Eğitim Ve Araştırma Hastanesi

Amaç: Scheuerman kifozu (SK) nedeni ile posterior enstrümantasyon ve füzyon yapılan hastalarda sık görülen distal bileşke kifozu (DBK) ve proksimal bileşke kifozu (PBK) sıklığını, risk faktörlerini ve hasta yaşam kalitesine etkilerini değerlendirmektir.

Hastalar ve Yöntem: Sağlık Bilimleri Üniversitesi, Haydarpaşa Numune Sağlık Uygulama ve Araştırma Merkezi, Ortopedi ve Travmatoloji Kliniği'nde 2012-2017 tarihleri arasında SK nedeni ile posterior enstrümantasyon ve füzyon yapılan, düzenli olarak kontrollerine gelen 63 hasta retrospektif olarak incelendi. Hastaların tamamı aynı cerrahi ekip tarafından ameliyat edildi. Hastaların 26'sı erkek, 37'si kadındı. Ortalama yaş 26.83±9.08 (aralık; 17-50) idi. Ortalama takip süresi 54,57±12,48 ay (aralık; 25-80) idi. İki yıldan az takip süresi olan, preoperatif MR görüntülemelerinde intraspinal patoloji bulunan, başka nedenlere bağlı kifozu olan ve daha önce spinal cerrahi veya kombine cerrahi (Anterior-Posterior) uygulanan hastalar çalışmaya dahil edilmedi.

Hastalar postoperatif takiplerinde PBK ve DBK tespit edilmesine göre gruplandırılarak incelendi. 22 hastada PBK, üç hastada DBK ve iki hastada hem PBK hem de DBK tespit edildi

Bulgular: DBK gelişen hastaların yaş ortalamaları (36,4±12,54) diğer hastalardan istatistiksel olarak anlamlı düzeyde yüksek bulunmuştur ($p<0.05$). PBK gelişen hastaların yaş dağılımında (25,96±8,05) istatistiksel olarak anlamlı bir farklılık bulunmamaktadır.

DBK ve/veya PBK gelişen hastalarda cinsiyet dağılım oranları açısından istatistiksel olarak anlamlı bir farklılık bulunmamaktadır ($p>0.05$).

DBK gelişen hastaların %80'inde stabil sagittal vertebranın (SSV) füzyona dahil edilmediği tespit edilmiştir. İstatistiksel olarak anlamlı düzeyde yüksek bulunmuştur ($p<0.05$).

DBK gelişen hastalarda lomber lordoz (LL) (24,46±8,01), sakral slope (SS) (26,36±6,55), pelvik insidans (Pİ) (11,92±8,72) değerleri, DBK gelişmeyen hastalardan istatistiksel olarak anlamlı düzeyde düşük bulunmuştur ($p<0.05$). PBK gelişen hastalarda sagittal vertikal eksen (SVE) (-29,75±45,92), torakal kifoz (TK) (51,32±11,26), LL (46,1±13,39), pelvik tilt (PT) (12,05±4,49), SS (38,09±7,55) ve Pİ (50,14±9,71) parametreleri açısından diğer hastalardan istatistiksel olarak anlamlı bir farklılık bulunmamaktadır ($p>0.05$).

PBK ve/veya DBK gelişen hastalarda SRS-24 skoru ile SF-36 alt skorlarından sosyal fonksiyon (SF), fiziksel fonksiyon (FF) ve ağrı klinik değerlendirmelerinde istatistiksel olarak anlamlı bir farklılık bulunmamaktadır ($p>0.05$).

Sonuç: DBK gelişen hastaların yaş ortalamaları anlamlı düzeyde yüksek saptandı. LL, SS, ve Pİ değerleri düşük olan hastalar ile DBK gelişmesi arasında anlamlı bir ilişki saptandı. SRS-24 ve SF-36 klinik değerlendirmeleri ile DBK ve PBK gelişimi arasında anlamlı bir ilişki saptanmadı.

1-)DBK ve PBK gelişen hastanın grafileri

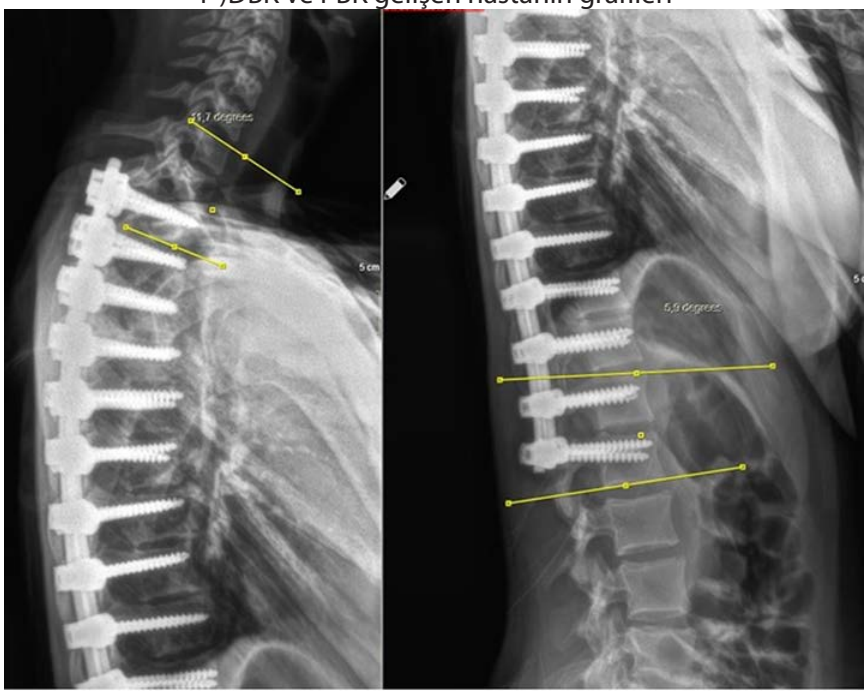

Postoperatif son takiplerinde PJK ve/veya DJK saptanan hasta örnekleri

2-)DBK ve PBK gelişen hastanın grafileri

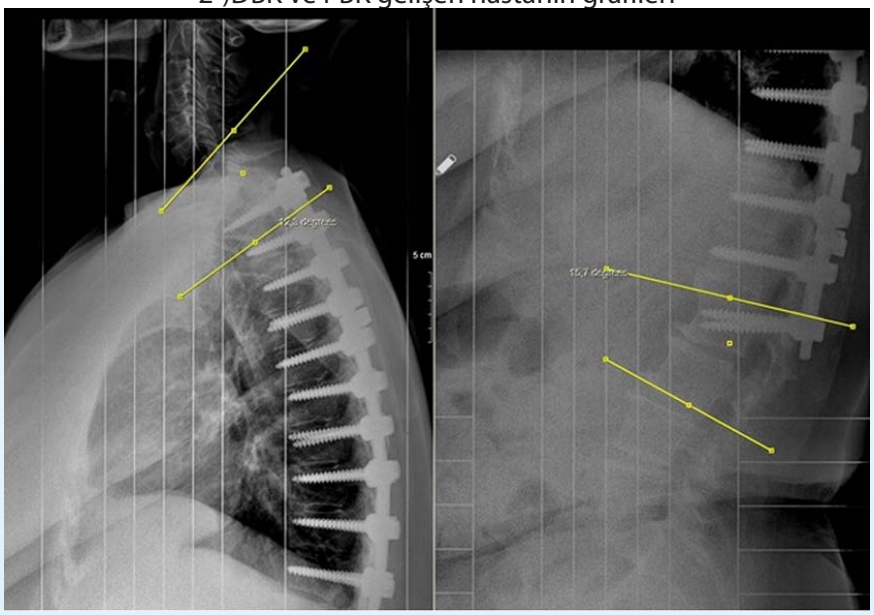

Postoperatif son takiplerinde PJK ve/veya DJK saptanan hasta örnekleri

Genel özelliklerin dağılımı

		Min-Max	Mean±SD
Age		17-50	26.83±9,08
Follow-up(month)		25-80	54,57±12,48
PJA**(median)**		0,4-28,1	9,49±6,8(7,6)
DJA**(median)**		0,4-25,5	7,82±5,48(7,1)
		n	%
Gender	Male	26	41,3
	Female	37	58,7
PJK	(+)	24	38,1
	(-)	39	61,9
DJK	(+)	5	7,9
	(-)	58	92,1

Genel özelliklerin dağılımı

Anahtar Kelimeler: "Scheuermann Kifozu", "Proksimal Bileşke Kifozu", "Distal Bileşke Kifozu", "SF-36", "SRS-24"

S-051

INTERMITTENT PEDICLE SCREW CONSTRUCTS PROVIDE BETTER KYPHOSIS RESTORATION IN LENKE TYPE 1 CURVES

Alim Can BAYMURAT[1], Aliekber YAPAR[2], Ömer KILIÇASLAN[2], Mehmet Ali TOKGÖZ[1], Hüseyin SELÇUK[2], Semih YAŞ[1], Alpaslan ŞENKÖYLÜ[1]

[1]Gazi University Faculty of Medicine, Department of Orthopedics and Traumatology, Ankara, Turkey
[2]Health Sciences University, Antalya Education and Research Hospital, Department of Orthopaedics and Traumatology, Antalya , Turkey

Aim: All pedicle screw constructs are the gold standard for adolescent idiopathic scoliosis (AIS) surgery. However, there is still no consensus on the optimum pedicle screw density required for the desired thoracic kyphosis restoration after scoliosis surgery. The aim of this study was to evaluate the clinical outcomes and the thoracic kyphosis restoration of the Lenke type 1 and 2 AIS curves corrected with pedicle screws inserted consecutively or intermittently.

Methods: The data of 106 patients who underwent corrective surgery for Lenke type 1 and 2 AIS between January 2005 and December 2019 were reviewed. Two groups were constituted according to the pedicle screw density: intermittent pedicle screw constructs (IPSC) (n=52 patients) and consecutive pedicle screw construct (CPSC) (n=54 patients) groups. The preoperative and minimum 24-month follow-up radiographs and SRS-22 scores were evaluated. The Cobb angle of the main and accompanying curves in the coronal plane, cervical lordosis (C2-C7), and thoracic kyphosis (T5-T12) in the sagittal plane were measured and compared.

Results: The mean follow-up period for the IPSC and CPSC groups were 72.3±37.2 and 62.9±28.8 months, consequently. In the SRS-22 questionnaire, there was no significant difference between the two groups in terms of selfimage/appearance domain scores (p=0.466), but better results were obtained in the IPSC group in terms of treatment satisfaction domain scores (p= 0.010) and better thoracic kyphosis restoration was achieved in IPSC group radiologically for Lenke type 1 curves with -81.4±81.4% in the IPSC group and 6.8±83.8% in the CPSC group (p<0.001) (Table).

Conclusion: It was considered that better thoracic kyphosis restoration could be achieved with the less lordotic effect of IPSC in Lenke type 1 curves. Although the current situation had a significant impact on radiological outcomes, its effect on SRS-22 scores was limited.

Keywords: Adolescent idiopathic scoliosis, thoracic kyphosis restoration, intermittent pedicle screw

LENKE TİP 1 EĞRİLİKLERDE ARALIKLI PEDİKÜL VİDASI UYGULAMASI DAHA İYİ KİFOZ RESTORASYONU SAĞLAR

Alim Can BAYMURAT[1], Aliekber YAPAR[2], Ömer KILIÇASLAN[2], Mehmet Ali TOKGÖZ[1], Hüseyin SELÇUK[2], Semih YAŞ[1], Alpaslan ŞENKÖYLÜ[1]

[1]Gazi Üniversitesi Tıp Fakültesi Ortopedi ve Travmatoloji Anabilim Dalı, Ankara, Türkiye
[2]Sağlık Bilimleri Üniversitesi, Antalya Eğitim ve Araştırma Hastanesi, Ortopedi ve Travmatoloji Anabilim Dalı, Antalya, Türkiye

Amaç: Adolesan idiyopatik skolyoz (AIS) cerrahisinde pedikül vidaların kullanımı altın standarttır. Ancak, skolyoz cerrahisi sonrası istenen torasik kifoz restorasyonu için gereken optimum pedikül vida yoğunluğu konusunda hala bir fikir birliği yoktur. Bu çalışmanın amacı, ardışık veya aralıklı olarak yerleştirilen pedikül vidaları ile düzeltilen Lenke tip 1 ve 2 AIS eğrilerinin klinik sonuçlarını ve torasik kifoz restorasyonunu değerlendirmektir.

Yöntemler: Ocak 2005 ile Aralık 2019 arasında Lenke tip 1 ve 2 AIS tanısı ile cerrahi uygulanan 106 hastanın verileri gözden geçirildi. Pedikül vida yoğunluğuna göre iki grup oluşturuldu: aralıklı pedikül vida uygulanan (ArPV) (n=52 hasta) ve ardışık pedikül vida uygulanan (AşPV) (n=54 hasta) gruplar. Tüm hastaların ameliyat öncesi grafisi, minimum 24 aylık takip grafileri ve SRS-22 skorları değerlendirildi. Koronal planda ana ve eşlik eden eğrilerin Cobb açısı, sagital planda servikal lordoz (C2-C7) ve torasik kifoz (T5-T12) açıları karşılaştırıldı.

Bulgular: Hastaların ortalama takip süresi ArPV grubunda 72.3±37.2 ve AşPV grubunda 62.9±28.8 aydı. SRS-22 anketinde kendi imajı/görünüm alanı puanları açısından iki grup arasında anlamlı fark bulunmazken (p=0,466), tedaviden memnuniyeti alanı puanları açısından ArPV grubunda daha iyi sonuçlar elde edildi (p= 0,010). Radyolojik olarak Lenke tip 1 eğriliklerde ArPV grubunda daha iyi torasik kifoz restorasyonunun sağladığı görüldü.. ArPV grubunda %-81.4±81.4 ve AşPV grubunda %6.8±83.8 (p<0.001).

Sonuç: Lenke tip 1 eğrilerinde ArPV'nin daha az lordotik etkisi ile daha iyi torasik kifoz restorasyonunun sağlanabileceği düşünüldü. Mevcut durumun radyolojik sonuçlar üzerinde önemli bir etkisi olmasına rağmen, SRS-22 skorları üzerindeki etkisi sınırlıydı.

Anahtar Kelimeler: Adolesan idiopatik skolyoz, torasik kifoz restorasyonu, aralıklı pedikül vida

S-052

PREDICTION OF LONGITUDINAL GROWTH AND GROWTH MODULATION USING DIFFERENT SKELETAL MATURITY STAGING SYSTEMS

Altug YUCEKUL[1], Nuri DEMIRCI[2], Omer ORHUN[2], Tais ZULEMYAN[3], Yasemin YAVUZ[4], Caglar YILGOR[1], Ahmet ALANAY[1]

[1]Acibadem University School of Medicine, Department of Orthopedics and Traumatology, Istanbul, Turkey
[2]Acibadem University School of Medicine, Istanbul, Turkey
[3]Comprehensive Spine Center, Acibadem Maslak Hospital, Istanbul, Turkey
[4]Ankara University, Department of Biostatistics, Ankara, Turkey

Aims: Risser has been a standard maturity assessment method for AIS patients. SSMS, as a more comprehensivesystem, became more popular, especially for decision-making in VBT surgery. TOCI, using ossification of thumbepiphyses, has been claimed to more accurately stage patients at their peak height velocity. However, duringpuberty, growth peak occurs separately at lower limbs and trunk. Hence, CVM, using cervical spine morphology,possess a potential to estimate spinal growth better as it uses axial skeleton markers. Aim is to determine thepredictive ability of different methods for longitudinal growth and growth modulation after VBT.

Methods: Demographic and radiographic data were analyzed in a VBT cohort. Risser, SSMS, TOCI and CVM were used todetermine skeletal maturity. Predictive abilities were compared for postop height gain and follow-up curvebehavior in tethered segments. To minimize the effect of surgical correction, ratio of follow-up correction tosurgical correction was used. Logarithmic and polynomic regression models were run to assess longitudinalgrowth and growth modulation, respectively.

Results: 38 patients (37F, 1M, mean age: 12.8±1.5y, mean f-up: 29.3 (24-50) mts) were included. Preoperatively, 18(48.6%) were premenarchal. The median stages were: Risser: 1 (0-5), SSMS: 4 (1-7), TOCI: 6 (1-8) and CVM:4 (1-6). Preop mean height of 155.9cm (130-171) was increased to 162.1cm (150-177) at latest follow-up. Themean preop MT curve magnitude of 49°±11° was corrected to 25°±7.6° at first erect, which was modulated to17°±12.2°. R-squared values for SSMS, TOCI and CVM were similar for prediction of height. CVM had thehighest R-squared value for growth modulation prediction (Fig).

Conclusion: SSMS, TOCI and CVM performed similarly for estimation of remaining height gain. However, CVM was found tobe more successful for prediction of growth modulation after VBT. Future research focusing on VBT-specificgrowth modulation prediction is warranted.

Growth prediction

	Longitudinal Growth Prediction, R^2	Growth Modulation Prediction, R^2
Risser	38.1	47.2
SSMS: Sanders Simplified Skeletal Maturity Staging	82.4	67.6
TOCI: Thumb-Ossification Composite Index	83.2	62.6
CVM: Cervical Vertebral Maturity	81.1	74.6

1A to 1B → shows CVM stages advancing from Stage 3 at preop to Stage 4 at 1-year follow-up, while, 2A to 2B → shows that SSMS is Stage 3 and TOCI is stage 5 during the same period.

Keywords: vertebral body tethering, adolescent idiopathic scoliosis, spine deformities

S-053

SPINAL ANOMALIES ACCOMPANYING RARE GENETIC SYNDROMES AND THEIR SOLUTIONS

Mehmet Bülent BALİOĞLU[1], Kadir ABUL[1], Mehmet ÇETİNKAYA[1], Ali Volkan ÖZLÜK[1], Bedirhan TATLIDİL[1]

[1]Department of Orthopedics and Traumatology, Başakşehir Çam and Sakura City Hospital, University of Health Sciences, Istanbul, Turkey

Purpose: Rare genetic diseases associated with syndromes can have a negative impact on the relationship of november and connective tissue in combination with the development of the child›s spine. In particular, skeletal dysplasias, connective tissue diseases, metabolic and endocrine causes often lead to spinal deformities along with syndromes. In our study, it was aimed to better understand and find solutions to spinal problems caused by common skeletal dysplasias, connective tissue disorders and rare syndromes.

Method: Patients with concomitant syndrome/genetic disease with scoliosis and/or kyphosis deformity deformity of the spine were retrospectively examined. The age, gender, and type of syndromes of the patients were evaluated. The deformities observed in the spine (scoliosis, kyphosis, scoliosis/kyphosis together), those who underwent surgical treatment, the presence of intraspinal pathology on MRI, patients accompanied by other orthopedic pathologies were investigated.

Results: 58 patients (27 women, 31 men) with spinal deformities accompanying the syndrome/rare genetic diseases were identified. The mean age of 33 patients was 11.5 years (2-21) when the patients with deficient information were separated. When examining spinal deformities, according to the data of 55 patients, scoliosis alone was detected in 41 cases, scoliosis and kyphosis deformity together were detected in 11 cases, and kyphosis alone was detected in 1 case. When looking at the treatments applied, 23 of the 38 cases had neither surgical treatment for spinal deformity, 1 nor plaster treatment, while 15 had not been applied. Surgical treatment the technique also Shilla EOS 4, 19 cases (growing rod technique also follow EOS 2 posterior Fusion after posterior Fusion after halogravity traction in 1 patient) underwent posterior Fusion and instrumentation. Intraspinal pathology was detected in 4 out of 13 cases who underwent MRI. Orthopedic pathologies were present in 17 cases together.

Conclusion: It can be seen that a much larger number of problems caused by syndromes are encountered in the literature. Currently, thanks to the progress made in the possibilities of diagnosis and treatment, children with the syndrome are encountered more often, and more attention and attention should be paid to these patients in terms of concomitant spine problems. In this way, it should be aimed to better identify and treat spinal problems in children with syndromes that require a multidisciplinary approach.

Keywords: "Syndromes, Pediatric spine, Scoliosis, Kyphosis, Skeletal Dysplasia, Connective tissue disorders"

NADİR GENETİK SENDROMLARA EŞLİK EDEN OMURGA ANOMALİLERİ VE ÇÖZÜMLERİ

Mehmet Bülent BALİOĞLU[1], Kadir ABUL[1], Mehmet ÇETİNKAYA[1], Ali Volkan ÖZLÜK[1], Bedirhan TATLIDİL[1]

[1]Sağlık Bilimleri üniversitesi Başakşehir Çam ve Sakura Şehir Hastanesi, Ortopedi ve Travmatoloji Kliniği, İstanbul, Türkiye

Amaç: Sendromlara bağlı nadir genetik hastalıklar çocuk omurga gelişimi ile birlikte kas ve bağ dokusu ilişkisi üzerinde olumsuz etkilere neden olabilir. Özellikle iskelet displazileri, konnektif doku hastalıkları, metabolik ve endokrin sebepler sendromlarla birlikte sıklıkla omurga deformitelerine yol açar. Çalışmamızda sık görülen iskelet displazileri, bağ dokusu bozuklukları ve nadir görülen sendromların yol açtığı omurga sorunlarının daha iyi anlaşılması ve çözüm bulunması hedeflendi.

Yöntem: Omurgasında skolyoz ve/veya kifoz deformitesi deformitesi ile birlikte eşlik eden sendrom/genetik hastalığı olan hastalar retrospektif olarak incelendi. Hastaların yaş, cinsiyet, sendromlarının tipi değerlendirildi. Omurgada gözlenen deformiteler (skolyoz, kifoz, skolyoz/kifoz birlikte), cerrahi tedavi uygulananlar, MRG de intraspinal patoloji varlığı, diğer ortopedik patolojiler eşlik eden hastalar araştırıldı.

Bulgular: Sendrom/nadir genetik hastalıklara eşlik eden omurga deformiteli 58 hasta (27 kadın, 31 erkek) tesbit edildi. Bilgilerinde eksiklik olan hastalar ayırıldığında 33 hastanın yaş ortalaması 11.5 yıl (2-21) idi. Omurga deformiteleri incelendiğinde 55 hastanın verilerine göre tek başına skolyoz 41 olguda, skolyoz ve kifoz deformitesi birlikte 11 olguda, tek başına kifoz ise 1 olguda tesbit edildi. Uygulanan tedavilere bakıldığında 38 olgunun 23 ne omurga deformitesi için cerrahi tedavi, 1 ne alçı tedavisi yapılmışken, 15 ne uygulanmamıştı. Cerrahi tedavi olarak 4 EBS da Shilla tekniği, 19 olguda (2 EBS da büyüyen rod tekniği ile takip sonrası posterior füzyon, 1 olguda halogravity traksiyon sonrası posterior füzyon) posterior füzyon ve enstrümentasyon uygulandı. MRG çekilen 13 olgudan 4 de intraspinal patoloji tesbit edildi. Ortopedik patolojiler 17 olguda birlikte idi.

Sonuç: Literatürde çok daha fazla sayıda sendromların neden olduğu sorunlar ile karşılaşıldığı görülmektedir. Günümüzde teşhis ve tedavi imkanlarında kaydedilen ilerlemeler sayesinde sendromlu çocuklarla daha sık karşılaşılmakta ve eşlik eden omurga sorunları açısından bu hastalara daha fazla önem ve dikkat verilmesi gerekmektedir. Bu sayede multidisipliner yaklaşım gerektiren sendromlu çocuklardaki omurga sorunlarının daha iyi tanımlanarak tedavi edilmesi amaçlanmalıdır.

Anahtar Kelimeler: "Sendromlar, Pediatrik omurga, Skolyoz, Kifoz, İskelet Displazisi, Bağ dokusu bozuklukları"

S-054

BILATERAL BI-LEVEL ERECTOR SPINAE PLANE BLOCK IN SCOLIOSIS SURGERY: CASE SERIES

Adnan Yalçın DEMİRCİ[1], Korgün ÖKMEN[2], Serra TOPAL[3]

[1]Health Sciences University, Bursa Faculty of Medicine, Yüksek İhtisas Training and Research Hospital, Department of Neurosurgery , Bursa, Turkey
[2]Health Sciences University, Bursa Faculty of Medicine, Yüksek İhtisas Training and Research Hospital, Department of Anesthesiology and Reanimation, Bursa, Turkey
[3]Health Sciences University, Bursa Faculty of Medicine, Bursa City Hospital, Department of Anesthesiology and Reanimation, Bursa,Turkey

Purpose: Analgesia management in scoliosis surgery is very difficult both intraoperatively and postoperatively. Recently,prolonged postoperative intravenous opioid infusion is required for adequate analgesia control.Regional anesthesia options in multimodal analgesia are;Even intrathecal and epidural technics are very limited.Erektor Spinae Plan block (ESP),a newly defined block in recent years;it is a block that is rapidly increasing in popularity with its wide performing area(1,2).In our study, we aimed to present the intraoperative and postoperative analgesic efficacy of bilateral bi-level ESP block, which we performed preemptively in fifteen patients who undergoing scoliosis surgery.

Method: General anesthesia intravenous (iv) induction was performed to fifteen patients included in our study after preoperative routine monitoring.When the patients were placed in the prone position for the surgical operation,ultrasonography-guided bilateral bilevel ESP plan block was performed preempectively according to the surgical area to be performed(Figure1,2).3 mg/kg bupivacaine, 2.5 mg/kg prilocaine local anesthetic and saline solution used as local anesthetic intothe block area.The solution prepared for each block area was divided into four and administered.Total intravenous anesthesia with infusions (TIVA)was applied.At the end of the surgery,15 mg/kg paracetamol and 20 mg tenoxicam were administered routinely as intravenous analgesics. Paracetamol 500 mg iv was ordered every 6 hours postoperatively.In the postoperative period,the patients'Visual Analog Scale (VAS) and Dynamic Visual Analog Scale (dVAS) were 0.min. Values ??at 1, 6, 12 and 24 hours and the need for additional rescue analgesics were recorded.

Results: Patients' ages were 9-17,9 were female and 6 were male.Intraoperative propofol infusion dose ranged from 45-80 mcg/kg/min,while remifentanil infusion was used in the dose range of 0.05-0.15mcg/kg/min.The VAS and dVAS values ??were found to be quite low in all patients in the postoperative period.Opioids were administered in only two cases .Additional rescue analgesics need was quite low (Table 1).

Conclusion: ESP block is an easy to use and safe method that provides regional analgesia.There are studies reporting that it can facilitate the management of analgesia in scoliosis cases(3,4).We also think that ESP block to be performed preimpective bilateral bilevel can be included in intraoperative and postoperative multimodal analgesia.Thus,in the management of analgesia in pediatric patients, due to the complication anxiety of invasive methods and the side effects of iv opioids;We believe that ESP will be preferred as an important part of multimodal analgesia in terms of its safety,less invasiveness and ease of application.Since there are very few studies in the literature with ESP block in scoliosis surgery,randomized controlled studies are needed.

Figure 1. Anatomical image of the erector spinae muscle

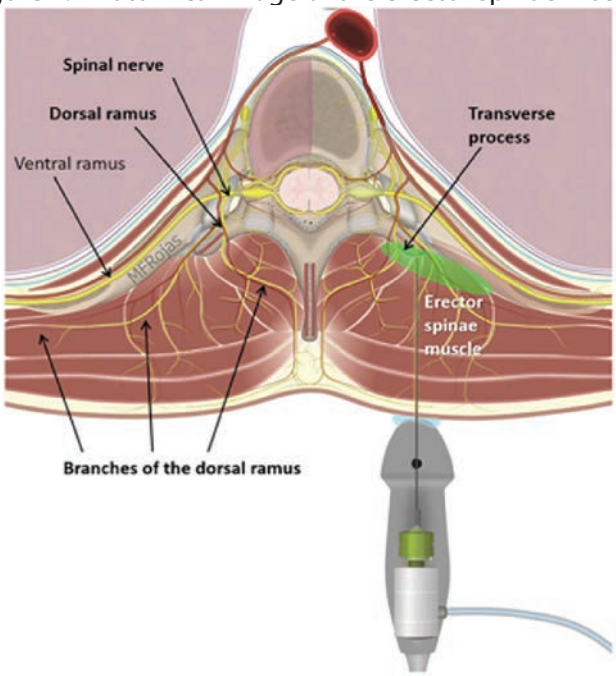

Figure 2. Ultrasonographic image of local anesthetic's distribution in ESP block

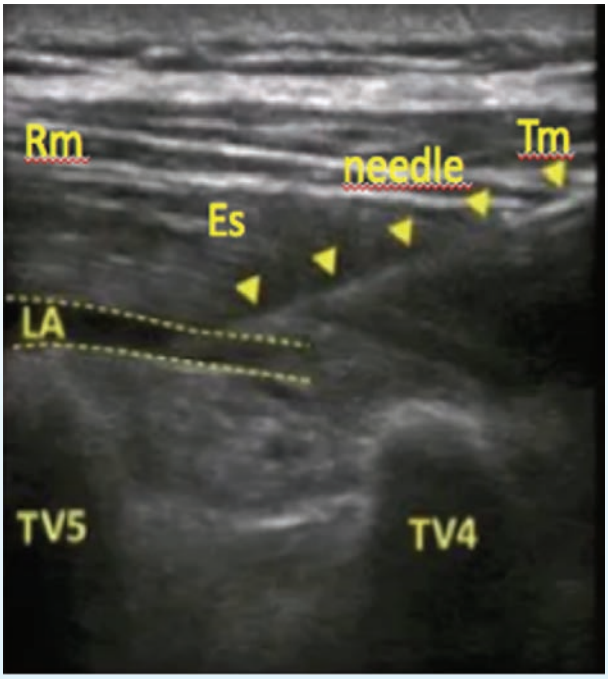

Trapezius muscle (Tm), Rhomboid Major muscle (Rm), Erector Spina muscle (Es), TV4 and TV5: The fourth and fifth thoracic vertebrae. Local anesthetic (LA) accumulation in the depths of the Erector Spina muscle with ultrasound-guided ESP block.ESP:Erector Spinae plane

Table 1.Summary of clinical details of cases, pain scores and rescue analgesics

Age (yr) ,Gender	Weight (kg)	Height (cm)	Surgery	ESP	Local Anesthetic Solution* Total volum (ml)	VAS / dVAS 0.hr	VAS / dVAS 1.hr	VAS / dVAS 2.hr	VAS / dVAS 6.hr	VAS / dVAS 12.hr	VAS / dVAS 24.hr	Rescue Analgesic
9, M	32	128	T7-L2	T4-T10	40	2/3	0/2	2/3	2/5	3/3	0/3	Dexketoprofen 50 mg (6.hr)
10, F	45	143	T7-L4	T7-L2	50	1/2	2/2	2/4	3/5	3/4	2/4	Dexketoprofen 50 mg (6.hr)
12, M	46	150	T4-L4	T5-L1	50	0/2	1/2	3/3	3/3	2/2	1/2	
13, F	51	152	T7-L5	T4-T5	50	2/4	3/5	4/5	4/4	3/3	3/4	İbuprofen 500 mg (6.hr)
13, F	48	151	T1-L2	T2-T3	50	0/0	1/3	2/4	6/8	5/8	4/6	Dexketoprofen 50 mg (6.hr) Tramadol 50 mg (12.hr)
14, F	55	155	T1-L2	T4-T10	60	0/0	1/1	!/2	2/3	2/4	1/2	Dexketoprofen 50 mg (8.hr)
14,M	65	159	T6-L3	T6-T12	80	0/1	2/3	2/3	2/4	3/3	1/1	
14, F	59	157	T4-L4	T5-T12	80	0/2	1/1	2/3	2/2	2/2	2/2	
14, M	56	158	T4-L5	T5-L1	60	1/3	1/2	2/2	3/2	3/5	3/3	Dexketoprofen 50 mg (8.hr)
15, M	58	155	T5-L4	T6-L2	80	0/1	1/2	1/2	2/2	0/2	0/2	
15, F	56	161	T5-L3	T5-T10	80	3/4	4/4	3/4	5/7	2/4	2/3	Tramadol 100 mg (6.hr)
15, F	54	160	T4-L4	T5-T12	80	2/3	2/3	2/2	1/2	1/2	0/1	
16, M	69	163	T7-L4	T6-T12	80	0/1	0/2	2/3	3/6	3/3	2/2	Dexketoprofen 50 mg (5.hr)
16, F	62	161	T5-L3	T5-T10	80	2/3	3/3	3/4	3/3	3/3	2/3	
17, F	59	163	T6-L4	T4-T12	80	1/2	1/3	2/2	2/2	3/4	2/2	

ESP: Erector spina plane block, F:Female,M:Male, VAS: Visual Analog Scale dVAS: Dynamic Visual Analog Scale
*Local anesthetic solution:3 mg/kg bupivacaine+2.5 mg/kg prilocaine+saline

Keywords: Scoliosis, Regional anesthesia, Erector spinae plane block, Postoperative pain, Multimodal analgesia

SKOLYOZ CERRAHİSİNDE BİLATERAL Bİ-LEVEL EREKTÖR SPİNA PLAN BLOK: OLGU SERİSİ

Adnan Yalçın DEMİRCİ[1], Korgün ÖKMEN[2], Serra TOPAL[3]

[1]Sağlık Bilimleri Üniversitesi ,Bursa Tıp Fakültesi ,Yüksek İhtisas Eğitim ve Araştırma Hastanesi, Beyin Cerrahi Kliniği, Bursa,Türkiye
[2]Sağlık Bilimleri Üniversitesi ,Bursa Tıp Fakültesi ,Yüksek İhtisas Eğitim ve Araştırma Hastanesi, Anesteziyoloji ve Reanimasyon Kliniği, Bursa,Türkiye
[3]Sağlık Bilimleri Üniversitesi ,Bursa Tıp Fakültesi ,Bursa Şehir Hastanesi, Anesteziyoloji ve Reanimasyon Kliniği, Bursa,Türkiye

Amaç: Skolyoz cerrahisinde analjezi yönetimi hem intraoperatif hem de postoperatif dönemde oldukça zordur. Günümüzde yeterli analjezi kontrolu¨ için postoperatif uzayan intravenöz opoid infu¨zyonu gerektirmektedir. Multimodal analjezi içerisinde rejyonel anestezi seçenekleri ise; intratekal ve epidural uygulamalar bile oldukça sınırlı uygulanmaktadır. Son yıllarda yeni tanımlanan bir blok olan Erektor Spina Plan blok (ESP); geniş uygulama alanı ile hızla populerliği artan bir blok durumundadır (1,2). Çalışmamızda skolyoz cerrahisi geçiren on beş olguda, preempetif olarak uyguladığımız bilateral bi-level ESP bloğun intraoperatif ve postoperatif analjezik etkinliğini sunmayı amaçladık.

Yöntem: Çalışmamıza alınan on beş olguya ,preoperatif rutin monitorizasyon yapıldıktan genel anestezi intravenöz (iv) induksiyonu uygulandı. Hastalar cerrahi operasyon için prone pozisyonuna alındığında uygulanacak cerrahi alana göre preempetif olarak ultrasonografi eşliğinde bilateral bilevel ESP plan blok uygulandı (Resim 1,2). Blok uygulamasında lokal anestezik olarak 3 mg/kg bupivakain, 2.5 mg/kg prilokain lokal anestezik ve serum fizyolojik karışımı solusyon kullanıldı.Her blok bölgesine hazırlanan solusyon dörde bölünerek uygulandı.Operasyon süresince Bispectral İndex Skoru (BİS) monitörizasyonu ile takip edilen hastalara propofol ve remifentanil infu¨zyonları (TİVA) ile total intravenöz anestezi uygulandı. Cerrahi bitiminde hastalara intravenöz analjezik olarak 15 mg/kg parasetamol ve 20 mg tenoksikam rutin uygulandı.Postoperatif 6 saaatte bir parasetamol 500 mg iv order edildi.Hastaların postpoperatif dönemde Visuel Analog Skala (VAS) ve Dinamik Visuel Analog Skala (dVAS) 0.dk,1,6,12 ve 24 .saatteki değerleri, ek kurtarıcı analjezik ihtiyacı kaydedildi.

Bulgular: Hastaların yaş aralığı 9-17 iken 9'u kız,6'sı erkek cinsiyete sahipti.İntraoperatif propofol infu¨zyon dozu 45-80 mcg/kg/dk arasında değişirken, remifentanil infu¨zyonu 0.05-0.15mcg/kg/dk doz aralığında kullanıldı. Postoperatif dönemde blok uygulanan tüm hastalarda VAS ve dVAS değerinin oldukça düşük olduğu saptandı.Ek kurtarıcı aneljezik ihtiyacının oldukça düşük olduğu sadece iki olguda opioid uygulandığı görülmüştür (Tablo 1).

Sonuç: ESP blok uygulaması bölgesel analjezi sağlayan, kullanımı kolay ve gu¨venli bir yöntemdir. Skolyoz vakalarında analjezi yönetimini kolaylaştırabileceğini bildiren çalışmalar mevcuttur (3,4). Biz de preempetif bilateral bilevel uygulanacak ESP bloğun, intraoperatif ve postoperatif multimodal analjezi içerisinde yer alabileceğini düşünmekteyiz.Böylece pediatrik hastalarda analjezi yönetiminde invaziv yöntemlerin komplikasyon tedirginliği, iv opioidlerın yan etkileri nedeniyle; ESP daha gu¨venli, daha az invaziv ve uygulama kolaylığı açısından multimodal analjezinin önemli bir parçası olarak tercih edileceği kaanatindeyiz.Skolyoz cerrahisinde ESP blok ile literatürde oldukça az çalışma olması nedeni ile randomize kontrollu çalışmalara ihtiyaç vardır.

Resim1.Erektör Spina kasının anatomik görünümü

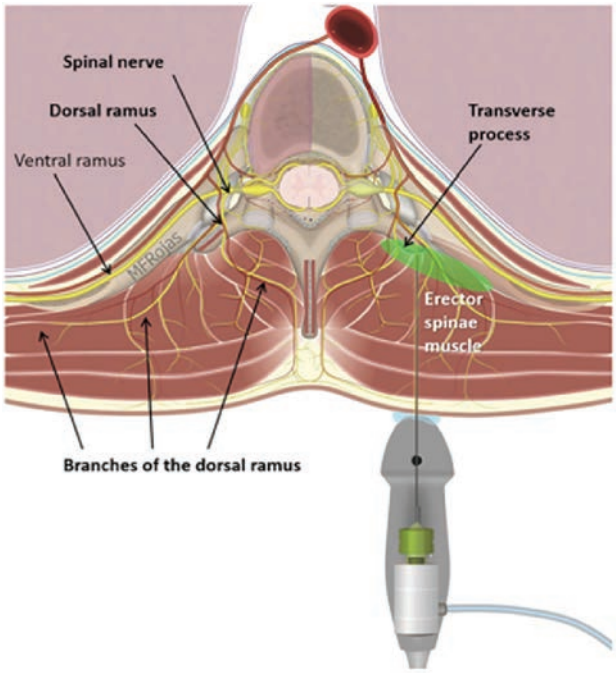

Resim2.ESP blok uygulamasında ultrasonografik olarak lokal anesteziğin dağılım görüntüsü

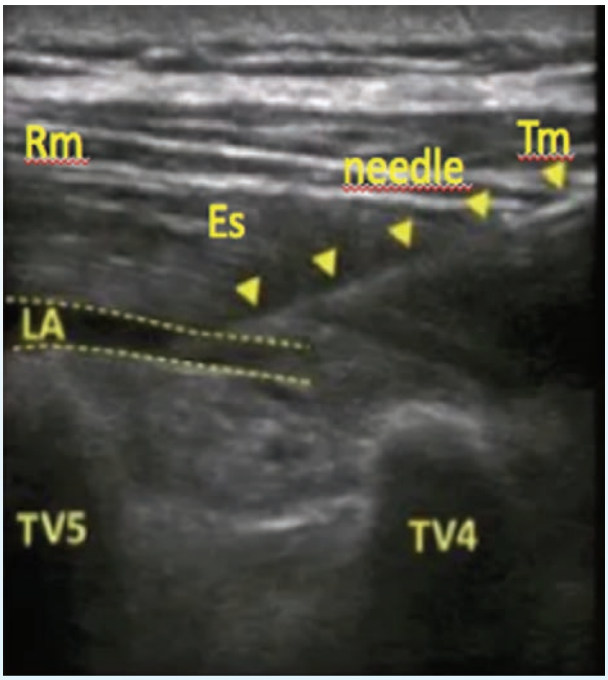

Trapezius kası (Tm), Rhomboid Major kas (Rm), Erektör Spina kası (Es), TV4 ve TV5: Dördüncü ve beşinci torasik omurların enine kesiti Ultrason eşliğinde ESP bloğu ile Erektör Spina kasının derinliklerinde Lokal Anestezik (LA) birikimi görünümü.ESP Erektör Spina Plane

Tablo1.Olguların klinik detayları, ağrı skorları ve kurtarma analjezikleri özeti

Age (yr) ,Gender	Weight (kg)	Height (cm)	Surgery	ESP	Local Anesthetic Solution* Total volum (ml)	VAS / d VAS 0.hr	VAS / d VAS 1.hr	VAS / d VAS 2.hr	VAS / d VAS 6.hr	VAS / d VAS 12.hr	VAS / d VAS 24.hr	Rescue Analgesİc
9, M	32	128	T7-L2	T4-T10	40	2/3	0/2	2/3	2/5	3/3	0/3	Dexketoprofen 50 mg (6.hr)
10, F	45	143	T7-L4	T7-L2	50	1/2	2/2	2/4	3/5	3/4	2/4	Dexketoprofen 50 mg (6.hr)
12, M	46	150	T4-L4	T5-L1	50	0/2	1/2	3/3	3/3	2/2	1/2	
13, F	51	152	T7-L5	T4-T5	50	2/4	3/5	4/5	4/4	3/3	3/4	İbuprofen 500 mg (6.hr)
13, F	48	151	T1-L2	T2-T3	50	0/0	1/3	2/4	6/8	5/8	4/6	Dexketoprofen 50 mg (6.hr) Tramadol 50 mg (12.hr)
14, F	55	155	T1-L2	T4-T10	60	0/0	1/1	!/2	2/3	2/4	1/2	Dexketoprofen 50 mg (8.hr)
14,M	65	159	T6-L3	T6-T12	80	0/1	2/3	2/3	2/4	3/3	1/1	
14, F	59	157	T4-L4	T5-T12	80	0/2	1/1	2/3	2/2	2/2	2/2	
14, M	56	158	T4-L5	T5-L1	60	1/3	1/2	2/2	3/2	3/5	3/3	Dexketoprofen 50 mg (8.hr)
15, M	58	155	T5-L4	T6-L2	80	0/1	1/2	1/2	2/2	0/2	0/2	
15, F	56	161	T5-L3	T5-T10	80	3/4	4/4	3/4	5/7	2/4	2/3	Tramadol 100 mg (6.hr)
15, F	54	160	T4-L4	T5-T12	80	2/3	2/3	2/2	1/2	1/2	0/1	
16, M	69	163	T7-L4	T6-T12	80	0/1	0/2	2/3	3/6	3/3	2/2	Dexketoprofen 50 mg (5.hr)
16, F	62	161	T5-L3	T5-T10	80	2/3	3/3	3/4	3/3	3/3	2/3	
17, F	59	163	T6-L4	T4-T12	80	1/2	1/3	2/2	2/2	3/4	2/2	

ESP:Erektör spina plan blok, F:Kız,M:Erkek,VAS: Visuel Analog Skala dVAS: Dinamik Visuel Analog Skala *Lokal anestezik solusyonu:3 mg/kg bupivakain+2.5 mg/kg prilokain+serum fizyolojik

Anahtar Kelimeler: Skolyoz, Rejyonel anestezi, Erektör spina plan blok, Postoperatif ağrı,Multimodal analjezi

S-055

SURGICAL TREATMENTS OF THORACO-LUMBAR SPINAL METASTASIS: MID-TERM RESULTS OF 23 PATIENTS

Ülkün Ünlü ÜNSAL[1], Murtaza PARVİZİ[1], Mesut METE[2]

[1]Manisa City Hospital
[2]Celal Bayar University School of Medicine

Background: In systemic malignancies, one of the most common locations of metastasis is the spine. Spinal metastasis usually occurs in advanced cancer and have poor prognosis. Surgical intervention can be necessary to restore neurologic function and, in some caes, stabilize the unstable spinal column. The aim of this study is to present the results of our patients who were operated for thoraco-lumbar metastases.

Methods: Between September 2019 and August 2021, a total of 23 consecutive patients, who had received single-stage posterior decompression+stabilization (PDS) for thoraco-lumbar spine metastases at the Manisa City Hospital, were enrolled. Retrospective review of the medical records and radiographic images was done. We evaluated patient demographics, pre- and post-operative patient clinical data including KPS score, VAS score, Frankel Grade, primary malignancy, SINS, ASIA scores, surgical indication, intervention and complications. Single-stage posterior decompression+stabilization (PDS) was performed in all patients.

Results: There were 15 male and 8 female, aging between 42 and 76 years old (mean: 61,3). The median score on the preoperative KPS was 60 (range, 40–90), and 15 patients (64%) were able to care for self (KPS ≥70). Lung cancer was the most frequent primary cancer in all 13 (56,5%) patients. The others were diagnosed with prostate cancer (17,3%), lymphoma (8,6%), hepatocellular cancer, sarcoma, kidney cancer, multipl myeloma (4,3% each). Pathology was located in the upper thoracic spine in 2 cases, in the thoracic spine in 10 cases, in the thoraco-lumbar junction spine in 5 cases, in the lumbar spine in 6 cases.

Conclusion: Pain relief can successfully be achieved with surgery in a short period. Usually, the surgical treatment of spinal metastases is essentially palliative. However, in patients with symptomatic vertebral metastases, the potential improvement in pain and neurological function afforded by surgery can not be ignored, since preservation of neurological functions and improvement of pain can increase the quality of life. Single-stage posterior decompression+stabilization is a safe and effective option that can provide patients with more adjuvant therapy opportunities as well as improving their neurological status.

Keywords: Spinal metastasis, Posterior decompression, Stabilization

TORAKO-LOMBER SPİNAL METASTAZLARIN CERRAHİ TEDAVİSİ: 23 HASTANIN ARA DÖNEM SONUCU

Ülkün Ünlü ÜNSAL[1], Murtaza PARVİZİ[1], Mesut METE[2]

[1]Manisa Şehir Hastanesi
[2]Celal Bayar Üniversitesi Tıp fakültesi

Background: In systemic malignancies, one of the most common locations of metastasis is the spine. Spinal metastasis usually occurs in advanced cancer and have poor prognosis. Surgical intervention can be necessary to restore neurologic function and, in some caes, stabilize the unstable spinal column. The aim of this study is to present the results of our patients who were operated for thoraco-lumbar metastases.

Methods: Between September 2019 and August 2021, a total of 23 consecutive patients, who had received single-stage posterior decompression+stabilization (PDS) for thoraco-lumbar spine metastases at the Manisa City Hospital, were enrolled. Retrospective review of the medical records and radiographic images was done. We evaluated patient demographics, pre- and post-operative patient clinical data including KPS score, VAS score, Frankel Grade, primary malignancy, SINS, ASIA scores, surgical indication, intervention and complications. Single-stage posterior decompression+stabilization (PDS) was performed in all patients.

Results: There were 15 male and 8 female, aging between 42 and 76 years old (mean: 61,3). The median score on the preoperative KPS was 60 (range, 40–90), and 15 patients (64%) were able to care for self (KPS ≥70). Lung cancer was the most frequent primary cancer in all 13 (56,5%) patients. The others were diagnosed with prostate cancer (17,3%), lymphoma (8,6%), hepatocellular cancer, sarcoma, kidney cancer, multipl myeloma (4,3% each). Pathology was located in the upper thoracic spine in 2 cases, in the thoracic spine in 10 cases, in the thoraco-lumbar junction spine in 5 cases, in the lumbar spine in 6 cases.

Conclusion: Pain relief can successfully be achieved with surgery in a short period. Usually, the surgical treatment of spinal metastases is essentially palliative. However, in patients with symptomatic vertebral metastases, the potential improvement in pain and neurological function afforded by surgery can not be ignored, since preservation of neurological functions and improvement of pain can increase the quality of life. Single-stage posterior decompression+stabilization is a safe and effective option that can provide patients with more adjuvant therapy opportunities as well as improving their neurological status.

Keywords: Spinal Metastaz, Posterior dekompresyon, Stabilizasyon

S-057

DIAGNOSTIC DIFFICULTIES DUE TO NORMAL PRESSURE HYDROCEPHALUS AND LUMBOSACRAL MASS COEXISTENCE

Berk Burak Berker[1], Fatih Yakar[1]

[1]Pamukkale University School of Medicine

Aim: Normal Pressure Hydrocephalus (NPH) is a disease that occurs with gait disturbance, dementia, and urinary incontinence between 6 and 8 decades of life. (1) He was referred to us with a prediagnosis of NPH after hydrocephalus was detected on cranial MRI as a result of complaints of gait disturbance and urinary incontinence. However, when the patient's anamnesis was deepened, it was found that he also had fecal incontinence. Spinal MRI revealed a multicystic mass in the lumbosacral region.

Method: Lumbar puncture was performed by us in the first stage because of hydrocephalus, but it was unsuccessful. A multicystic lesion between L3 and S2 was observed in the CT and MRI scans of the patient (Figure 1). The patient underwent laminoplasty and total tumor excision under neuromonitoring (Figure 2). It was observed that urinary and fecal incontinence completely disappeared in the first month postoperatively.

Results: NPH is a disease of hydrocephalus presenting with gait disturbance, dementia, and urinary incontinence. The diagnosis is confirmed by evacuation of CSF with lumbar puncture and subsequent improvement in the patient's clinical condition. It is usually treated with ventriculoperitoneal shunt surgery. However, similar complaints can also be observed in the presence of spinal cord tumors. In this case, it is necessary not to insist on the diagnosis of NPH, which is most common in this age group and to deepen the anamnesis. Additional investigations on the spinal cord were required due to fecal incontinence, which was detected when the patient's anamnesis was deepened. A lumbosacral intradural cystic lesion was detected in the patient and it was resected. Its pathology was reported as schwannoma. Since schwannomas are a lesion that grows slowly and pushes the surrounding tissues, there are delays in diagnosis. (2,3) After the improvement of all the complaints of the patient in the postoperative period, no additional intervention was performed for hydrocephalus.

Conclusion: The diagnosis can be confused with NPH because it causes similar complaints with spinal cord tumors in the advanced age group. For this reason, despite the existence of all technological imaging methods at our disposal, anamnesis and physical examination are still of high value for diagnosis.

Multicystic lesion between L3-S2 levels on contrast-enhanced lumbosacral MRI

Lumbosacral MRI shows a lesion with multicystic contrast enhancement.

Post-surgical MRI

Post-surgical MRI revealed that the entire cystic lesion was removed.

Keywords: Hydrocephalus, Schwannoma

NORMAL BASINÇLI HİDROSEFALİ VE LUMBOSAKRAL KİTLE BİRLİKTELİĞİ NEDENİYLE KARŞILAŞILAN TANISAL ZORLUKLAR

Berk Burak Berker[1], Fatih Yakar[1]

[1]Pamukkale Üniversitesi Tıp Fakültesi

Amaç: Yaşamın 6. -8. dekatları arasında yürüyüş bozukluğu, demans ve idrar kaçırma ile ortaya çıkan hastalık Normal Basınçlı Hidrosefali(NBH)'dir. (1) Yürüyüş bozukluğu ve idrar inkontinansı şikayetleri sonucu kraniyal MRG'de hidrosefali saptanması üzerine NBH ön tanısı ile tarafımıza yönlendirildi. Fakat hastanın anamnezi derinleştirildiğinde ek olarak gayta inkontinansı da olduğu saptandı. Hastaya yapılan spinal MRG'lerde lumbosakral bölgede multikistik kitle saptandı.

Yöntem: Hastaya hidrosefali nedeniyle ilk aşamada tarafımızca lomber ponksiyon yapıldı fakat başarısız oldu. Hastaya yapılan BT ve MR'larda L3-S2 arasında multikistik lezyon izlendi (Resim 1). Hastaya nöromonitör eşliğinde laminoplasti ve total tümör eksizyonu yapıldı (Resim 2). Postoperatif birinci ayda idrar ve gayta inkontinansının tamamen ortadan kalktığı görüldü.

Bulgular: NBH yürüyüş bozukluğu, demans ve idrar kaçırma ile bulgu veren hidrosefali tablosudur. Tanı lomber ponskiyon ile BOS boşaltılması ve takiben hastanın kliniğinde düzelme saptanması ile doğrulanır. Genellikle ventriküloperitoneal şant cerrahisi ile tedavi edilir. Fakat benzer şikayetler omurilik tümörleri varlığında da izlenebilmektedir. Bu durumda, bu yaş grubunda en sık izlenen NPH tanısında ısrarcı olamamak ve anamnezi derinleştirmek gerekir. Hastanın anamnezi derinleştirildiğinde saptanan gayta inkontinansı nedeniyle omuriliğe yönelik ek incelemeler gerekli oldu. Hastada lumbosakral intradural kistik lezyon saptandı ve rezeke edildi. Patolojisi ise schwannoma olarak raporlandı. Schwannomlar genellikle yavaş ve çevredeki dokuları iterek büyüyen bir lezyon olduğu için tanıda gecikmeler yaşanmaktadır. (2,3) Hastanın postoperatif dönemde tüm şikayetlerinin düzelmesi üzerine hidrosefali için ek girişim yapılmadı.

Sonuç: İleri yaş grubunda omurilik tümörleri ile benzer şikayetler ortaya çıkarması nedeni ile tanı NPH ile karışabilmektedir. Bu sebeple elimizdeki tüm teknolojik görüntüleme yöntemlerinin varlığına rağmen anamnez ve fizik muayene tanı için halen yüksek değer taşımaktadır.

Kontrastlı lumbosakral MRG'de L3-S2 seviyeleri arasındaki multikistik lezyon

Lumbosakral MRG'de multikistik kontrast tutulumu olan lezyon izlenmektedir.

Cerrahi sonrası MRG

Cerrahi sonrası MRG'de tüm kistik lezyonun çıkarıldığı görülmektedir.

Anahtar Kelimeler: Hidrosefali, Schwannoma

S-058

RECURRENT CERVICAL CHORDOMA: A CASE REPORT

Deniz Şirinoğlu[1], Kıvanç Yangı[1], Nazmi Uğur Ünlü[1], Mehmet Volkan Aydın[1]

[1]Prof.Dr.Cemil Taşçıoğlu City Hospital, Neurosurgery Clinic

Abstract: Chordomas are rare tumors of the spinal cord with very aggressive behavior and high local recurrence rate . Diagnosis and treatment approach is very important in these patients whose clinical presentation may present with dysphagia, hoarseness, dermatomal paresthesia and muscle weakness. For these tumors, which can be seen to recur many times; We present an atypical case.

Case: A 67-year-old male patient admitted with paresthesia matching the C6 dermatome in the bilateral arms, especially in the left arm, and palpable swelling in the neck. Contrast-enhanced cervical MRI imaging performed on the patient who did not have significant neurological deficit and dysphagia at the time of presentation. MRI scan showed a recurrent mass protruding into the C5 corpus vertebrae were observed. C4-5 and C5-6 microdiscectomy + C5 corpectomy with an expandable cage placed in the distance and fixed with a C4-6 Plate screw system was performed on the patient. In the postoperative follow-up, repeated imagings are obtained at the C4-C6 vertebra levels.A fluid collection is seen which starts from the prevertebral area and extends to the left half of the neck. Ultrasound-guided drainage was performed by Interventional radiology.

Discussion: In this case, The patient, who presented with dysphagia 3 years ago was approached with anterior cervical intervention and the mass in the anterior of the C4-5 Vertebra corpus was removed; However, C5 corpectomy was not performed because the patient did not accept it. Immunotherapy was applied to the patient after the first surgery. When the patient applied to us after 3 years, in the imaging performed, there was a recurrent mass showing protrusion into the C5 corpus vertebrae ; this time discectomy to C4-5 and C5-6 disc distances; After C5 corpectomy and placement of expandable Cage in the distance, a plate was placed between the C4-6 distances and fixed with screws. The mass was totally removed with aggressive surgery. If this aggressive surgery had been performed at the patient's first presentation; locally aggressive recurrence of the tumor extending into the spinal cord in this way may not be seen; complication rates may be less and the success rate of postoperative immunotherapy may be higher.

Conclusion: Chordomas are locally aggressive tumors with a very high recurrence rate. Close follow-up and aggressive surgery should be considered in these patients; if these patients do not undergo aggressive surgery at their first presentation; the tumor may recur more widely and the risk of complications increases

Contrast-enhanced Cervical MRI Scan of the patient with cervical chordoma which taken at the first admission of the patient in 2019

Signal changes which may be associated with inflammatory infectious response or tumoral process is seen At the level of Corpus vertebrae of C5(hyperintense on T2-Weighted images and hypointense on T1-weighted images). Adjacent to posterior right half of the corpus vertebrae; contrast enhancement is seen.

Contrast-Enhanced Cervical MRI Scan of the patient with Recurrent Cervical Chordoma, on patient's second admission, in 2022

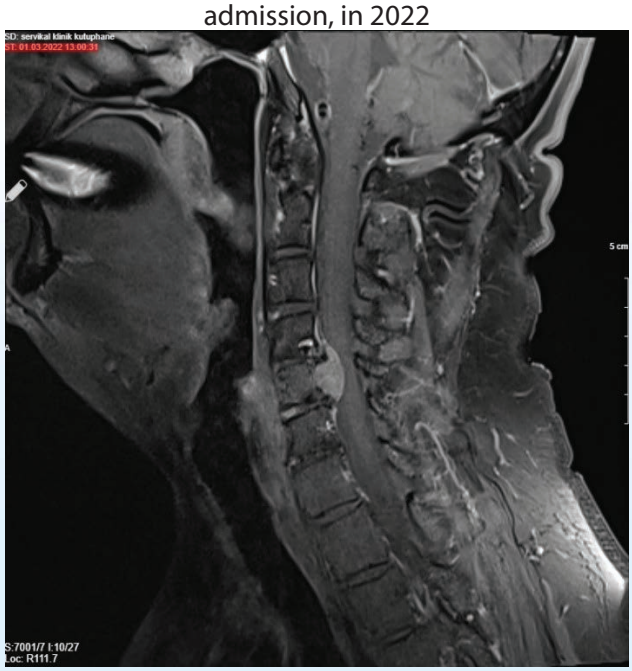

On patient's second admission in 2022; a highly contrast-enhanced lesion at the level of C4 and C5 corpus vertebrae which extends towards the spinal canal is seen and predicted as recurrence.

Keywords:cervical spinal chordoma, chordoma, recurrence, spinal metastasis

NÜKS SERVİKAL KORDOMA: OLGU SUNUMU

Deniz Şirinoğlu[1], Kıvanç Yangı[1], Nazmi Uğur Ünlü[1], Mehmet Volkan Aydın[1]

[1]Prof.Dr.Cemil Taşçıoğlu Şehir Hastanesi, Beyin ve Sinir Cerrahisi Kliniği

Abstract: Kordomalar, omuriliğin çok agresif davranışa sahip, lokal tekrarlama oranı yüksek, nadir tümörleridir. Omuriliğin Kordomalarından köken alırlar, genellikle sakral bölgede görülürler ve en sık 2. oluşum yeri servikal omuriliktir.Klinik presentasyonunda yutma güçlüğü,ses kısıklığı ve dermatomal parestezi ile kas güçsüzlüğü görülebilmekte olan bu hastalarda tanı ve tedavi yaklaşımı çok önemlidir. Pek çok kez nüks ettiği görülebilen bu tümörler için; atipik bir vakayı sunmaktayız.

Case: Özellikle Sol kolda daha fazla olmak üzere bilateral kollarda C6 dermatomuna uyan parestezi ve boyunda ele gelen şişlik şikayetleriyle başvuran 67 yaşında erkek hasta.Presentasyon anında belirgin nörolojik defisiti ve yutma güçlüğü olmayan hastaya yapılan Kontrastlı servikal MR görüntülemelerinde Sol servikal zincirde 33 mm çapında T2 hiperintens, belirgin kontrast tutulumu göstermeyen kitlesel oluşum ve C5 vertebra korpus nüks kitlesi görülmüştür. Hastaya C5 korpektomi ile mesafeye genişleyebilir cage yerleştirilmesi yapılmıştır.Hastanın postop takiplerinde ateşi olması üzerine tekrarlanan görüntülemelerinde koleksiyon izlenmesi üzerine Girişimsel radyoloji tarafından Ultrason kılavuzluğunda drenaj işlemi gerçekleştirilmiş olup hastanın bu işlemler sonrası herhangi bir nörolojik defistinin veya yutma güçlüğünün olmadığı görülmüştür. Hastanın postop takipleri devam etmektedir.

Discussion: Bu vakada hastanın ilk başvurusu 3 yıl önce olmuştur. 3 yıl önceki yutma güçlüğü ile başvuran ve başvurusunda özefagusu da öne iten kontrast tutulumu gösteren lezyonu bulunan hastaya anterior servikal girişim ile yaklaşılmış ve C4-5 Vertebra korpus anteriorundaki kitlesi çıkartılmıştır; lakin C5 korpektomi işlemi hasta kabul etmediği için yapılmamıştır.Hastaya ilk cerrahi sonrasında immunoterapi uygulanmıştır. Hasta 3 yıl sonra tekrar boyunda ele gelen şişlik ve bilateral kollara yayılan uyuşmalar şikayetiyle tarafımıza başvurduğunda yapılan görüntülemesinde C5 vertebra korpusundaki kitle agresif cerrahi ile total olarak çıkarılmıştır. Hastanın Postop takiplerinde prevertebral alandan sol boyun yarımına doğru ilerleyen koleksiyon görülmüş ve girişimsel radyoloji tarafından drene edilmiştir Savımıza göre; Eğer bu agresif cerrahi hastanın 3 yıl önceki ilk presentasyonunda yapılmış olsaydı; tümörün bu şekilde spinal korda uzanım gösteren lokal agresif nüksü görülmeyebilir; komplikasyon oranları daha az olabilir ve postop immunoterapinin başarı şansı daha yüksek olabilirdi.

Conclusion: Kordomalar nüks oranları çok yüksek olan lokal agresif tümörlerdir. Bu hastalarda yakın takip ve agresif cerrahisi göz önünde bulundurulmalıdır; eğer bu hastalara ilk presentasyonlarında agresif cerrahi yapılmazsa; tümör daha geniş bir biçimde nüks edebilmekte ve komplikasyon riski artmaktadır.Bu vakalarda aynı zamanda ilk presentasyon anında agresif cerrahi yapılmadığında; cerrahi sonrası immunoterapinin başarı şansı düşmektedir.

Servikal Kordoma hastasının 2019'daki ilk başvurusundaki Kontrastlı Servikal MR görüntülemesi

C5 vertebra korpusunda T1A hipo, T2A hiperintens sinyal değişikliği gösteren lezyon alanı, vertebra korpus posterior kontur sağ yarım komşuluğunda kontrastlanma izlendi (inflamatuar enfeksiyöz değişiklik ?, tümöral process yayılımı ?).

Nüks Servikal Kordoma Hastasının 2022'deki ikinci presentasyonu sırasındaki Kontrastlı Servikal MR görüntülemesi

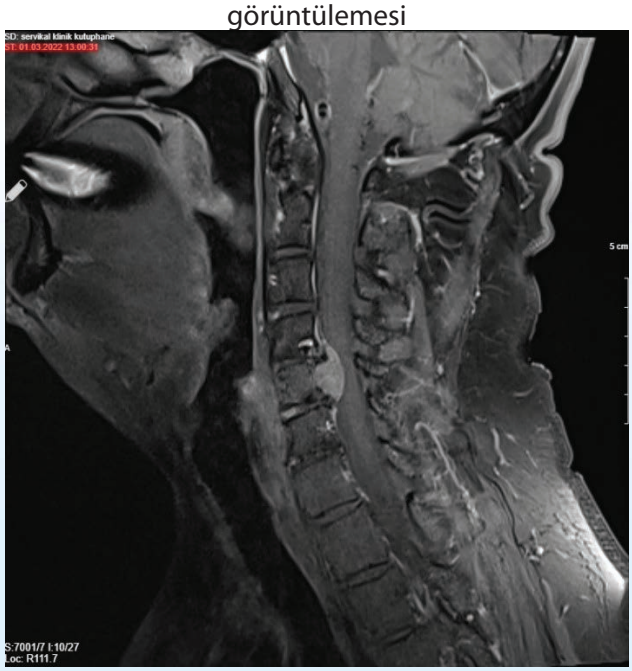

Hastanın 2022'deki ikinci başvurusunda çekilen Kontrastlı Servikal MR Görüntülemesinde; nüks olarak yorumlanan; C4 ve C5 vertebra korpus düzeyinde yoğun kontrastlanma gösteren spinal kanala uzanan kitle lezyonu mevcuttur.

Anahtar Kelimeler: servikal spinal kordoma, kordoma, nüks kordoma, spinal metastaz

S-059

THE CAUSE OF RADICULOPATHY, WHICH SHOULD NOT BE FORGOTTEN BY SPINAL SURGEONS; HERPES ZOSTER

Bİlal AYKAÇ Abdullah KÜÇÜKALP[1]

[1]Hayat Private Hospital, Orthopedic and Trauma Clinic, Bursa, Turkey

Objectives: Herpes zoster disease should not be forgotten in the differential diagnosis, especially for spinal surgeons, except for compression on neural structures and extremity-related pathology in the etiology of the patient group who applied to orthopedics clinic with the complaint of leg pain and described unilateral radiculopathy complaints.

Methods: Between 2019-2021; seven patients who had no previous history of disease causing radiculopathy, whose examination results were consistent with radiculopathy symptoms, who had no motor-sensory loss, no skin lesion at the time of the first complaint, and no radiological findings in their examinations were included. Analgesic treatment was given to all patients and called for control in the 1st week and 1st month.

Results: The mean age was 53.5 years (range 38-73 years). 3 male and 4 female patients were included. None of the patients had lumbar pathology and additional disease that could cause neuropathic pain. The onset time of the complaints was 1 month at the latest and 1 week at the earliest. Result of the first examination, magnetic resonance imaging (MRI) taken for radiculopathy due to lumbar pathology did not reveal any lumbar pathology explaining the clinic (Figure 1). Pain and burning at the site of the lesion with the complaint, earliest on the 3rd day and latest on the 11th day; Vesicular skin lesions were observed in the unilateral extremity in six patients and in the lumbosacral region in one patient. Two of the patients with extremity involvement, lesions were observed in more than one area (Figure 2); local vesicular skin lesion was observed in one region in the other 4 patients. With a preliminary diagnosis of herpes zoster, skin consultation was confirmed and medical treatments were arranged. When their retrospective histories were questioned, it was determined that all patients had stress factors. Clinical control of psychiatry and/or neurology was recommended for the stress factor. All cases responded to dermatological medical treatment and chronic radiculopathy was not observed.

Conclusion: Although the majority of patients admitted to orthopedics or neurosurgery clinics with the expression of leg pain, lumbar root-derived radiculopathy, joint, bone, and soft tissue-derived pathologies were considered; patients admitted with undiagnosed radiculopathy pain complaints should definitely consider herpes zoster in differential diagnosis and stress factor should be questioned. Even if there is no skin lesion at the first application, patients should be warned and monitored for skin lesions that may appear later.

Figure 1

Sagital MRI imaging

Figure 2

Herpes zoster vesicles with diffuse dermatomal involvement

Keywords: Herpes zoster, radiculopathy, leg pain

SPİNAL CERRAHLAR TARAFINDAN UNUTULMAMASI GEREKEN RADİKÜLOPATİ SEBEBİ; ZONA ZOSTER

Bİlal AYKAÇ Abdullah KÜÇÜKALP[1]

[1]Özel Hayat Hastanesi, Ortopedi ve Travmatoloji Kliniği, Bursa, Türkiye

Amaç: Bacak ağrısı şikayeti ile ortopedi kliniğine başvuran, tek taraflı radikülopatik şikayet tarifleyen hasta grubunda etiyolojide nöral yapılara bası ve ekstremite kaynaklı patoloji dışında, özellikle spinal cerrahlar için ayırıcı tanıda zona zoster hastalığı unutulmamalıdır.

Yöntem: 2019-2021 yılları arasında ortopedi ve travmatoloji kliniğine bacak ağrısı şikayeti ile başvuran; daha önce radikülopatiye neden olacak herhangi bir hastalık öyküsü olmayan, muayene sonucu radikülopati semptomları ile uyumlu olan, motor-duyu kaybı olmayan, ilk şikayet anında cilt lezyonu izlenmeyen ve tetkiklerinde herhangi bir radyolojik bulgusu olmayan 7 hasta çalışmaya alındı. Hastaların hepsine analjezik tedavi verilerek 1. hafta ve 1.ay'da kontrole çağrıldı.

Bulgular: Hastaların yaş ortalamsı 53.5 idi (38-73 yaş aralığı). 3 erkek ve 4 bayan hasta çalışmaya dahil edildi. Hastaların hiç birinde lomber patoloji ve nöropatik ağrıya sepep olabilecek ek hastalık yoktu. Şikayetlerin başlama süresi en geç 1 ay, en erken 1 hafta idi. İlk muayene sonucunda lomber patoloji kaynaklı radikülopati düşünülerek çekilen manyetik rezonans görüntülemede (MRI), kliniği açıklayan lomber patoloji izlenmedi (Şekil 1). Lezyon bölgesinde ağrı ve yanma şikayeti ile en erken 3.gün ve en geç 11. gün olmak üzere; tekrar başvuran ve muayene edilen hastaların sekizinde tek taraflı ekstremitede, bir hastada ise lumbosakral bölgede veziküller tarzda cilt lezyonu izlendi. Ekstremitede tutulumu olan hastaların ikisinde, farklı lokalizasyonlarda birden çok alanda lezyon izlenirken (Şekil 2); diğer 4 hastada tek bölgede lokal veziküler cilt lezyonu izlendi. Zona zoster ön tanısı ile cildiye konsültasyonu istenerek, tanı doğrulandı ve medikal tedavileri düzenlendi. Geriye dönük hikayeleri sorgulandığında tüm hastalarda stres faktörlerinin olduğu belirlendi. Stres faktörü için psikiyatri ve / veya nöroloji klinik kontrolü önerildi. Tüm olgularda dermatolojik medikal tedaviye cevap alındı ve kronik radikülopati izlenmedi.

Sonuç: Bacak ağrısı ifadesi ile ortopedi ya da nöroşirurji kliniğine başvuran hastaların büyük çoğunluğunda lomber kök kaynaklı radikülopati, eklem, kemik ve yumuşak doku kaynaklı patolojiler düşünülmekle beraber; tanı konulamayan radikülopatik ağrı şikayeti ile başvuran hastalarada ayırıcı tanıda zona zoster mutlaka düşünülmeli ve stres faktörü sorgulanmalıdır. İlk başvuruda cilt lezyonu olmasa bile, hastalar sonradan ortaya çıkabilecek cilt lezyonları için uyarılmalı ve takip edilmelidir.

Şekil 1

Sagital MRI görüntüsü

Şekil 2

Yaygın dermatomal tutulumlu zona zoster vezikülleri

Anahtar Kelimeler: Zona zoster, radikülopati, bacak ağrısı

S-060

OPERATIVE MANAGEMENT OF A PATIENT WITH FRIEDREICH'S ATAXIA DURING VERTEBRAL BODY TETHERING PROCEDURE: A CASE REPORT

Selcan AKESEN[2], Yücel BİLGİN[1], Saltuk Buğra GÜLER[1], Burak AKESEN[1]

[1]Bursa Uludag University, Faculty of Medicine, Department of Orthopedics and Traumatology, Bursa, Turkey
[2]Bursa Uludag University, Faculty of Medicine, Department of Anesthesiology and Reanimation, Bursa, Turkey

Objective: The application of Vertebral Body Tethering (VBT) with the help of Video-Assisted Thoracoscopy (VATS) is up-to-date and is applied by many spine surgery centers in eligible patients. Of course, the most important criteria in these patients is the selection of the appropriate patient. Frederich's Ataxia (FA) is a neurodegenerative disease with OR transition. It is the most common form of ataxias and constitutes 75% of ataxias that start before the age of 25. Neuropathology in FA is loss of peripheral sensory nerve fibers and posterior cord degeneration accompanying neuropathy in the dorsal root ganglia. Because of the motor neuron disease, the use of neuromuscular agents in these patients requires attention. In this case report, we aimed to present our anesthesia experience in our patient with FA.

Methods: VATS assisted VBT operation was planned for a 14-year-old female patient with a diagnosis of FA. The patient was taken to the operating room and sedated with 1 mg midazolam after preoperative monitoring. Induction of 3 microgram/kg fentanyl, 3 mg/kg propofol and 1 mg/kg rocuronium was performed and intubated with a double lumen tube. VATS was performed in the right lateral decubitus position. Total intravenous anesthesia was used for the maintenance of anesthesia. Neuromuscular agents and inhaler anesthetics were not administered additionally to the patient who underwent neuromonitoring. Results: There was a loss in neuromonitoring during the operation of the spine after VATS insertions. Probes and anesthetic agents were checked. No inappropriate situation was encountered. Iatrogenic injury was not considered due to neuromonitor loss without any procedure. The 'Wake Up' test had to be applied. Although there was extremity movement after the 'Wake Up' test, appropriate neuromonitor activity was not found. The patient, who was stable throughout the case, was extubated without any problem. No postoperative complications were observed.

Conclusion: The preoperative evaluation of the neurological, cardiac, pulmonary and endocrine systems of patients with FA, providing optimal monitoring, especially including neuromuscular monitoring, paying attention not to arouse hemodynamic response during induction, and strict monitoring of hemodynamics in the peroperative period are the main points. However, no matter how experienced and careful the teams may be, unfortunately, some complications are inevitable. Such conditions must be kept in mind in future surgeries.

Peroperative Neuromonitor Activity

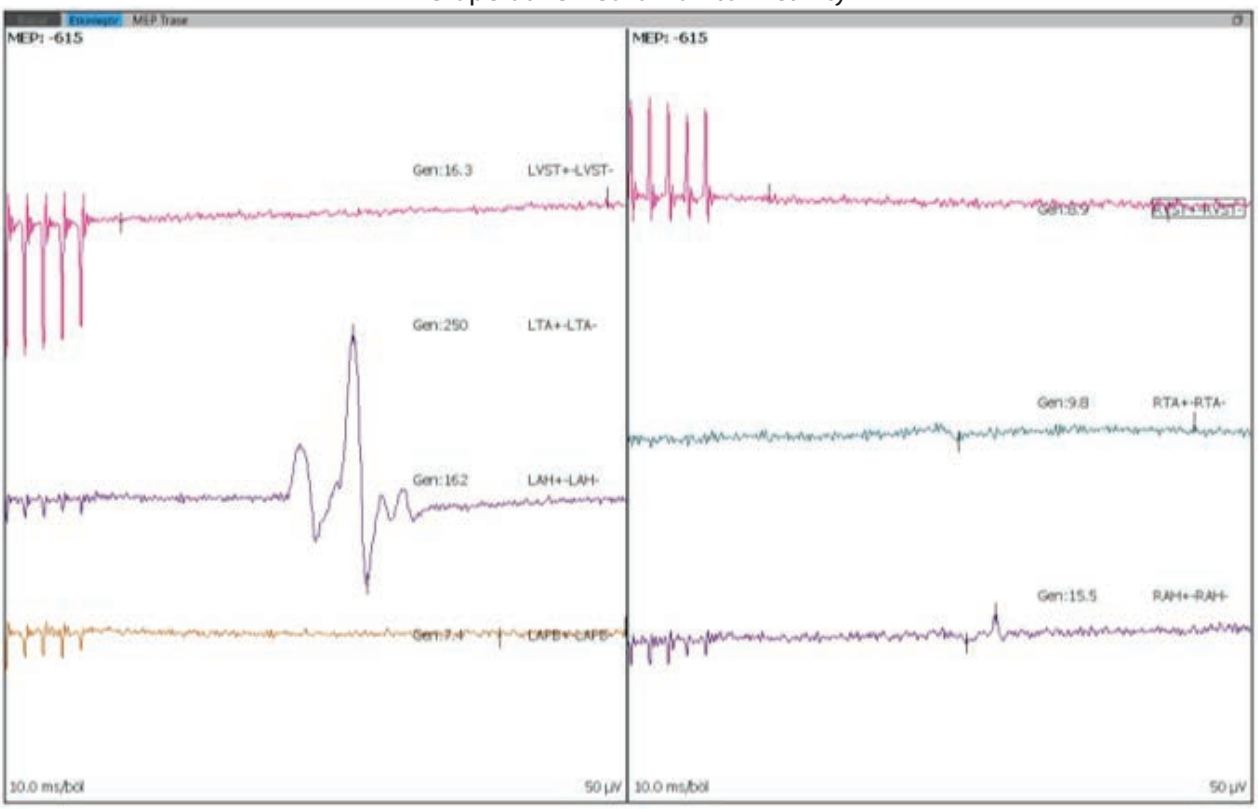

Keywords: Friedreich's ataxia, scoliosis, neuromonitoring

VERTEBRAL BODY TETHERİNG YAPILAN FREDERİCH ATAKSİLİ HASTANIN OPERATİF YÖNETİMİ: OLGU SUNUMU

Selcan AKESEN[2], Yücel BİLGİN[1], Saltuk Buğra GÜLER[1], Burak AKESEN[1]

[1]Bursa Uludağ Üniversitesi, Tıp Fakültesi, Ortopedi ve Travmatoloji Anabilim Dalı, Bursa, Türkiye
[2]Bursa Uludağ Üniversitesi, Tıp Fakültesi, Anesteziyoloji ve Reanimasyon Anabilim Dalı, Bursa, Türkiye

Amaç: Vertebral Body Tethering(VBT) uygun hastalarda Video-Assisted Thoracoscopy(VATS) yardımıyla uygulama güncel olup bir çok omurga cerrahisi merkezi tarafından uygulanmaktadır. Tabi ki bu hastalarda en önemli kriterlerin başında uygun hasta seçimi gelmektedir. Frederich Ataksisi(FA) OR geçiş gösteren nörodejeneratif bir hastalıktır. Ataksilerin en sık görülen formu olup 25 yaşından önce başlayan ataksilerin %75'ini oluşturur. FA'da nöropatoloji;dorsal kök ganglionlarındaki nöropatiye eşlik eden periferik duyusal sinir liflerinde kayıp ve arka kordon dejenerasyonudur. Motor nöron hastalığı olması nedeniyle bu hastalarda nöromusküler ajan kullanımı dikkat gerektirmektedir. Bu olgu sunumunda FA tanısı olan hastamızdaki anestezi deneyimimizi sunmayı amaçladık.

Yöntem: 14 yaşında FA tanılı kadın hastaya VATS yardımlı VBT operasyonu planlandı. Ameliyathaneye alınan hasta preoperatif monitörizasyon sonrası 1 mg midazolam ile sedatize edildi. 3 mikrogram/kg fentanil, 3 mg/kg propofol ve 1 mg/kg roküronyum indüksiyonu gerçekleştirilerek double lümen tüp ile entübe edildi. Sağ lateral dekübit pozisyonda VATS gerçekleştirildi. Anestezi idamesinde total intravenöz anestezi uygulandı. Nöromonitörizasyon uygulanan hastaya ek olarak nöromusküler ajan ve inhaler anestezik uygulanmadı. Bulgular: VATS girişleri sonrası omurgaya işlem yapılacağı sırada nöromonitörizasyonda kayıp yaşandı. Problar ve anestezik ajanlar kontrol edildi. Uygunsuz bir durumla karşılaşılmadı. Herhangi bir işlem olmadan nöromonitör kaybı olması nedeniyle iatrojenik yaralanma düşünülmedi. 'Wake Up' testi uygulanmak zorunda kalındı. 'Wake Up' testi sonrası ekstremite hareketi olmasına rağmen uygun nöromonitör aktivitesine rastlanmadı. Vaka boyunca stabil seyreden hastasorunsuz ekstübe edildi. Postoperatif herhangi bir komplikasyon gözlenmedi.

Sonuç: FA tanılı hastaların preoperatif no¨rolojik, kardiyak, pulmoner ve endokrin sisteminin degˆerlendirilmesi o¨zellikle no¨romu¨sku¨ler monito¨rizasyonu da ic¸eren optimal monito¨rizasyon sagˆlanması, indu¨ksiyonda hemodinamik yanıt uyandırılmamasına o¨zen go¨sterilmesi ve peroperatif do¨nemde hemodinaminin sıkı takibi temel noktalardır. Ancak ekipler ne kadar tecrübeli ve dikkatli olabilseler de maalesef bazı komplikasyonlar kaçınılmaz olmaktadır. Bu gibi durumlar ise sonraki yapılacak cerrahilerde akılda tutulmak zorundadır.

Peroperatif Nöromonitor Aktivitesi

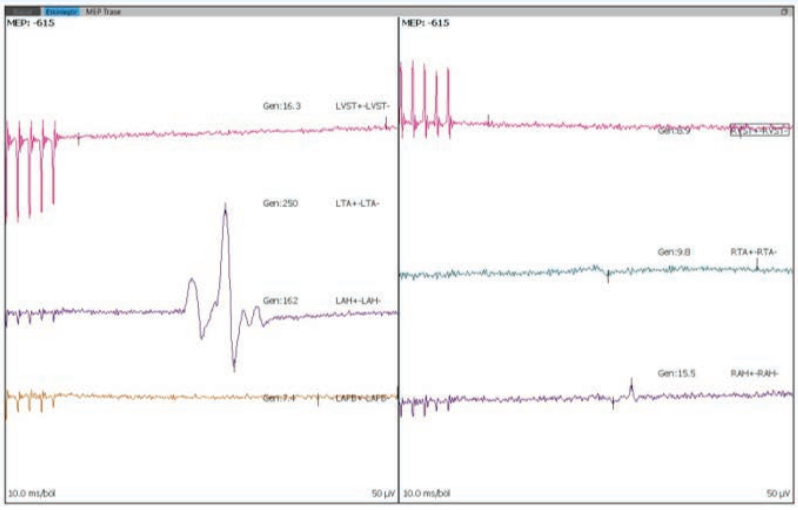

Keywords: Friedreich ataksisi, skolyoz, nöromonitörizasyon

S-061

A RARE COMPLICATION AFTER NEUROMUSCULAR SCOLIOSIS SURGERY; PARASPINAL DESMOID TUMOR

Muhammed Enes KARATAŞ[1], Furkan BAŞAK[1], Çağrı ÖZCAN[1], Ömer POLAT[1]

[1]Umraniye Training and Research Hospital Department of Orthopaedics & Traumatology, Istanbul, Turkey

Introduction: Desmoid tumors are formed as a result of locally invasive proliferation of differentiated fibroblast cells and they form enlarged soft tissue masses which can cause a clinical picture by compressing adjacent tissues 1,2 .Although desmoid tumors are rare and relatively benign tumors, they are locally invasive and have high recurrence rates3 .Antecedent trauma is a risk factor for the development of desmoid tumor and approximately 30% of cases have a history of trauma4. Surgical interventions are also kind of trauma, and up to 15 cases of paraspinal desmoid tumor have been reported after spinal surgery5,6.In this study, a case report of paraspinal desmoid tumor developing after neuromuscular scoliosis surgery will be presented.

Case presentation: A 15-year-old girl with known cerebral palsy came to our clinic with complaints of inability to sit without support and shortness of breath.As a result of our assesment neuromuscular scoliosis was diagnosed and surgery was planned.Posterior instrumentation was performed between T2-L3 levels.No complications developed in the recent post-op period, and she was admitted to our clinic with the complaint of swelling on the incision line at the 8th month of follow-up.A mass of approximately 10 cm was detected in the right scapular region of the patient,which was noticed to grow rapidly.Mass excision was planned and a 16*16 cm mass was excised,accompanied by a thoracic surgeon.No post-op complications developed. There was no recurrence in the 10-month follow-up of the patient.

Discussion: Desmoid tumor development after previous spinal surgery is a very rare condition. Our case is the first case in the literature in which a post-op desmoid tumor developed in a operated neuromuscular scoliosis patient.

Its etiology is not clearly understood.It has been argued that Beta-catenin signal pathway are responsible for desmoid tumors development7 .

Antecedent trauma is one of the triggering factors for the development of desmoid tumor8 and its mechanism is unknown.Spine surgery is a trauma for the body and is one of the triggering factors for desmoid tumor development.

Its own features complicates treatment.Even though there are lots of treatment options we preferred surgery.Two options are available when negative margins cannot be reached surgically.The patient can be followed closely or the treatment can be completed by giving radiotherapy. No significant difference was observed in the rate of recurrence when compared with patients who received radiotherapy after surgery and those who were observed only 9,10 .Radiotherapy was recommended after surgery by our tumor council.

photograph of the patient's preoperative mass

image of the patient after excision of the intraoperative mass

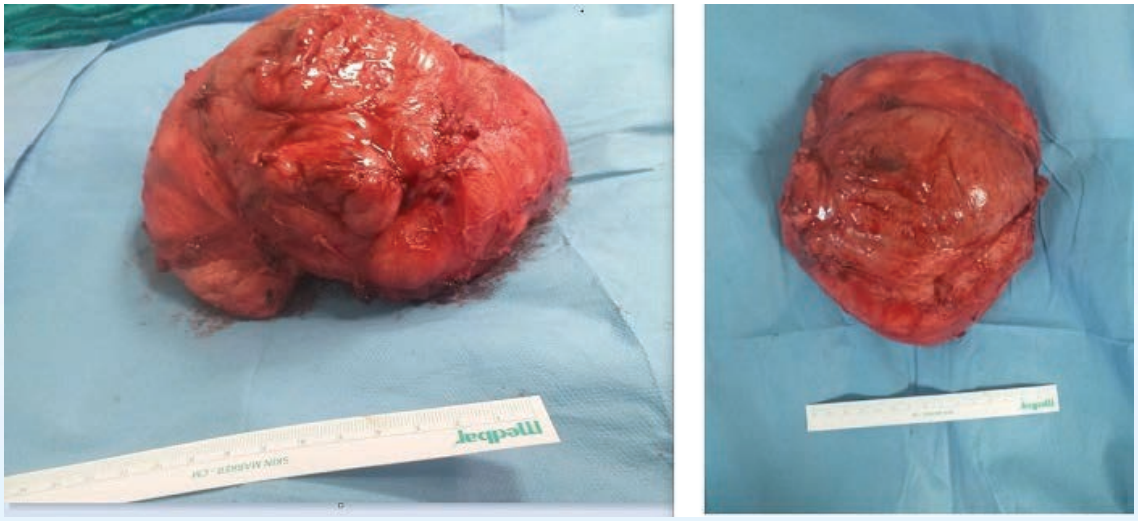

Keywords: neuromuscular scoliosis, mass, desmoid tumor

NÖROMUSKULER SKOLYOZ CERRAHİSİ SONRASINDA NADİR GELİŞEN BİR KOMPLİKASYON; PARASPİNAL DESMOİD TÜMÖR

Muhammed Enes KARATAŞ[1], Furkan BAŞAK[1], Çağrı ÖZCAN[1], Ömer POLAT[1]

[1]Ümraniye eğitim ve araştırma hastanesi ortopedi ve travmatoloji servisi, İstanbul, Türkiye

Amaç: Agresif fibromatozis olarak da bilinen desmoid tümörler farklılaşmış fibroblast hücrelerinin lokal invaziv proliferasyonu sonuncunda oluşurlar ve genişleyen yumuşak doku kitleleri oluşturup komşu dokulara (sinir,damar ve kas) bası yaparak klinik tablo meydana getirirler.[1,2] Desmoid tümörler nadir olarak görülen ve nispeten iyi huylu tümörler olmalarına karşın lokal olarak invaziv seyreden ve yüksek rekürrens oranlarına sahip tümörlerdir[3]. Travma desmoid tümör gelişimi için ciddi bir risk faktörüdür ve vakaların yaklaşık %30 unda geçirilmiş travma öyküsü bulunmaktadır[4].Cerrahi müdahaleler de geçirilmiş travma kapsamında yer alır ve bugüne kadar omurga cerrahisi sonrasında paraspinal desmoid tümör gelişen 15 kadar vaka bildirilmiştir[5,6].Çalışmamızda nöromusküler skolyoz cerrahisi sonrasında paraspinal desmoid tümör gelişen olgu sunumu yapılacaktır.

Olgu Sunumu: 15 yaşında bilinen serebral palsisi olan kız hasta kliniğimize desteksiz oturamama ve nefes darlığı şikâyeti ile geldi.Hastanın değerlendirmeleri sonucunda nöromusküler skolyoz tanısı konularak cerrahisi planlandı. T2-L3 seviyeleri arasına posterior enstrümentasyon uygulandı.Post op yakın dönemde komplikasyon gelişmedi ve takiplerinde 8.ayında sırt bölgesinde insizyon hattı üzerinde şişlik şikâyeti ile kliniğimize başvurdu. Hastanın sağ skapular bölgede hızlı bir şekilde büyüdüğü öğrenilen yaklaşık 10 cmlik kitle saptandı. Açık biyopsi planlandı ve yapılan biyopsi sonucu extra abdominal fibramatosis olarak sonuçlandı.Kitle eksizyonu planlanarak göğüs cerrahisi uzmanının da eşliğinde 16*16 cm lik kitle eksize edildi. Post op herhangi bir komplikasyon gelişmedi. Hastanın 10 aylık takiplerinde rekürrensi bulunmuyor.

Çıkarımlar: Geçirilmiş omurga cerrahisi sonrasında desmoid tümör gelişimi oldukça nadir rastlanan bir durumdur. Olgumuz posterior enstrümentasyon uygulanan nöromusküler skolyoz hastasında post op desmoid tümör gelişen literatürdeki ilk vakadır.

Etiyolojisi net olarak ortaya konulamamıştır. Birçok gen mutasyonunun neden olduğu savunulmuş olup özellikle Beta-catenin ve APC gen mutasyonlarının desmoid tümör gelişiminde etkili olduğu görülmüştür.[7]

Geçirilmiş travma desmoid tümör gelişimi için tetikleyici faktörlerden olup etki mekanizması bilinememektedir. Bir hipoteze göre;travma inflamasyona yol açarak beta-catenin sinyal yolağını aktive eder.[8]Omurga cerrahisi vücut için geçirilmiş bir travmadır ve desmoid tümör oluşumunu tetikleyici faktörlerden biridir.

Desmoid tümörlerin lokal agresif seyretmesi ve rekürrens oranının yüksek olması tedavi sürecini zorlaştırır. Tedavi opsiyonları arasında cerrahi, kemoterapi, radyoterapi ve NSAİİ ilaçlar olarak gösterilebilir.Vaka örneğimizde olduğu gibi semptomatik hastalarda tümör lokasyonu uygunsa cerrahi seçenek tercih edilebilir.Cerrahi uygulanan hastalarda ideal olan negatif sınırlara ulaşmak olsa da bu her zaman mümkün olmayabilir.Cerrahi olarak negatif sınırlara ulaşılamadığında iki opsiyon gündeme gelir.Hasta izlenip rekürrens açısından yakın takip edilebilir veya radyoterapi verilerek de tedavisi tamamlanabilir.Yapılan çalışmalarda cerrahi sonrasında radyoterapi verilen hastalar ve sadece gözlem yapılanlarla kıyaslandığında rekürrens oranında bariz bir fark görülememiştir[9,10].Vaka örneğimizde cerrahi sonrasında makroskopik olarak pozitif sınırlar görüldüğü için tümör konseyimizce cerrahi sonrasında radyoterapi uygun görüldü.Hastanın takibi hala devam etmektedir.

hastanın preoperatif kitlesinin fotoğrafı

hastanın intraoperatif kitlenin eksizyon sonrası görüntüsü

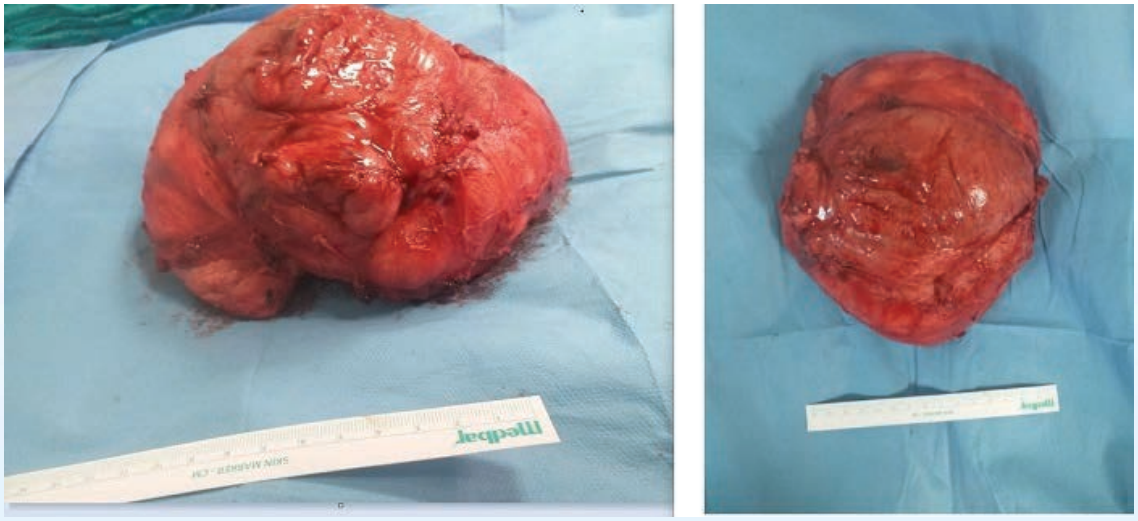

Anahtar Kelimeler: nöromuskuler skolyoz, kitle, desmoid tümör,

S-063

OUR RESULTS OF SINGLE STAGE DEBRIDATION, DECOMPRESSION, FUSION AND POSTERIOR INSTRUMENTATION IN VERTEBRA TUBERCULOSIS

Ramazan ATİÇ[1], Ulaş ahmet ÖZKOÇ[2]

[1]dicle university medical faculty orthopedics clinic
[2]Diyarbakir Selahaddin Eyyubi State Hospital

Aim: Nowadays vertebral tuberculosis has anterior, posterior and combined surgical treatment methods, single-stage surgery from posterior is more preferred due to less comorbidity compared to anterior interventions. The aim of this study was to examine the clinical and radiological results of patients who underwent single-stage debridement, decompression, fusion and posterior instrumentation in vertebral tuberculosis.

Materials and Methods: Twelve patients who underwent surgery for vertebral tuberculosis between 2014 and 2019 in Dicle University Medical Faculty Orthopedics and Traumatology Department were retrospectively analyzed. Preop radiography, MRI, CT, laboratory (CRP and ESR), tuberculosis history, functional and neurological conditions of the patients were questioned. Kyphosis angle in the post op radiography and final control radiographs and post op CRP, ESR and pathology results were evaluated. Neurological status of the patients were evaluated according to the Frankel scale, and their functional results were evaluated with VAS and Oswestry scales.

Results: In our study, 8 (66.7 %) were female and 4 (33.3 %) were male. The mean age was 46.17 ± 15.9 (15-6) years and the mean follow-up was 34.92 (15-75) months. Average hospital stay was 8.25 days. Vertebral involvement localizations of our patients were 2 (16.7 %) lumbar, 2 (16.7 %), thoraco-lumbar junction and 8 (66.7 %) thoracic. The pre op crp values of 12 patients were 1.39 mg / lt, and our measurements in early post op were 13.49 mg / lt. The mean crp values of the patients at the 12th week are 2.08 mg / lt. Pre op sedimentation averages were measured as 32.83 mm / hour. Post-operative 3rd Month mean sedimentation values were measured as 30.08 mm / hour. The mean pre-op kyphosis angle of 10 patients with thoracic and thoraco-lumbar involvement was calculated as 25.8°. The mean of early post op kyphosis angles of the same patients was calculated as 13.8. In the last graphs taken in the follow-up of the patients, an average of 16.9° was found.

Conclusions: In vertebral tuberculosis, single-stage debridement decompression titanium cage, fusion and posterior instrumentation application is a reliable method, and the complication and hospital stay rates are lower than other surgical applications. It is a treatment modality that can be preferred to other surgical methods with its advantages such as controlling the infection area, maintaining the sagittal balance and maintaining the continuityof the correction, and improving the functional results in a short time.

Keywords: Vertebral tuberculosis, single stage posterior intervention, titanium mesh, cage, posterior instrumentation

VERTEBRA TÜBERKÜLOZUNDA TEK AŞAMA DEBRİDMAN, DEKOMPRESYON, FÜZYON VE POSTERİOR ENSTRÜMANTASYON SONUÇLARIMIZ

Ramazan ATİÇ[1], Ulaş ahmet ÖZKOÇ[2]

[1]Dicle Üniversitesi Tıp Fakültesi Ortopedi Kliniği
[2]Diyabakır Selahaddin Eyyubi Devlet Hastanesi

Amaç: Vertebra tüberkülozunda anterior, posterior ve kombine cerrahi tedavi şekilleri olmakla beraber anterior girişimlere nazaran daha az komorbidite nedeniyle son zamanlarda posteriordan tek aşamalı cerrahi daha çok tercih edilmektedir. Amacımız vertebra tüberkülozunda tek aşama debridman, dekompresyon, füzyon ve posterior enstrümantasyon yaptığımız hastaların klinik ve radyolojik sonuçlarını incelemektir.

Gereç ve yöntem: Dicle Üniversitesi Tıp Fakültesi Ortopedi ve Travmatoloji Anabilim Dalında 2014 – 2019 yılları arasında, vertebra tüberkülozu nedeniyle ameliyat edilen 12 hasta retrospektif olarak incelendi. Preop radyografi, MRG, BT, laboratuvar (CRP ve ESR), hastaların tüberküloz geçmişi, fonksiyonel ve nörolojik durumları sorgulandı, post op radyografi ve son kontrol radyografilerinde kifoz açısı ayrıca post op CRP, ESR ve patoloji sonuçları değerlendirildi. Hastaların nörolojik durumu Frankel skalasına göre, fonksiyonel sonuçları VAS ve Oswestry skalaları ile değerlendirildi.

Bulgular: Çalışmamızda 8 (% 66.7)'i kadın, 4 (% 33,3)'ü erkek olup yaş ortalaması 46.17± 15.9(15-6) yıl ve ortalama takip süreleri 34.92 (15-75) aydı. Hastanede kalış süresi ortalama 8,25 gündü. Hastalarımızın vertebra tutulum lokalizasyonları: 2 (% 16,7) lomber, 2 (% 16,7) torako-lomber bileşke ve 8 (% 66.7) torakal şeklindeydi. 1 hastamız dışında önceden tüberküloz geçmişi olan hastamız yoktu. 12 hastanın pre op crp değerleri 1,39 mg/lt bulunmuş olup erken post op da ki ölçümlerimiz 13,49 mg/lt idi. Hastaların 12.hafta crp değerleri ortalaması 2,08 mg/lt dir. Pre op sedimantasyon ortalamaları 32,83 mm/saat ölçüldü. Post operatif 3. ay ortalama sedimantasyon değerleri ise 30,08 mm/saat ölçüldü.Torakal ve torako-lomber seviyede tutulumu olan 10 hastamızın ortalama pre op kifoz açısı 25.8° olarak hesaplandı. Aynı hastaların erken post op kifoz açıları ortalaması 13.8 olarak hesaplandı. Hastaların takiplerinde çekilen son grafilerinde ise ortalama 16.9° bulundu. Hastalarımızın pre op ve post op, post op ve son kifoz açıları arasındaki karşılaştırma istatistiksel olarak anlamlı bulunmuş olup 0,005 olarak hesaplanmıştır. Hastalarımızın Pre op VAS skoru (10 üzerinden)ortalaması 7,67, post op VAS skoru ortalaması ise 3,25 olarak değerlendirildi. Vas skorunun pre op ile post op karşılaştırılmasında istatistiksel anlamlı fark bulundu ($p<0,002$).Yaptığımız çalışmada hastaların son takip fonksiyonel sonuçları Oswestry skalası ile değerlendirilerek 27.33 olarak hesaplandı.

Sonuç: Vertebra tüberkülozunda posteriordan tek aşamalı debridman, dekompresyon, titanyum kafes, füzyon ve posterior enstrümantasyon uygulaması güvenilir bir yöntem olup komplikasyon ve hastane kalış oranlarının diğer cerrahi uygulamalara göre daha az olması, enfeksiyon alanına hakim olunması, sagital dengeyi sağlayıp korreksiyonun devamlılığını iyi bir şekilde sağlaması, fonksiyonel sonuçları kısa sürede iyileştirebilmesi gibi avantajlarıyla diğer cerrahi yöntemlere tercih edilebilir bir tedavi modalitesidir.

Anahtar Kelimeler: Vertebra tüberkülozu, tek aşama posterior girişim, titanyum mesh, kafes, posterior enstrümantasyon

S-064

CONGENITAL APLASIA OF POSTERIOR ARCH OF ATLAS ASSOCIATED WITH CERVICAL MENINGOCELE, SYRINGOMYELIA, SPRENGEL DEFORMITY AND MOULDED BABY SYNDROME: A CASE OF AN INFANT PRESENTING AS CONGENITAL MUSCULAR TORTICOLLIS

Cem Albay[1], Ali Öner[1]

[1]M.S. Baltalimani Bone Diseases Research and Training Hospital, Istanbul, Turkey

We present concomitance of atlas posterior arch defect (APAD), sprengel deformity, cervicothoracic syringomyelia and cervical meningocele, presented as Congenital Muscular Torticollis (CMT) in a baby diagnosed with Moulded Baby Syndrome (MBS) by detecting pelvic asymmetry and scoliosis (Figure1). This association was not reported in literature. She was referred to external orthopedic clinic at three months of age due to neck curvature. Physical therapy(PT) was started for CMT. Adequate improvement wasn't detected after 2 months. Physiotherapist detected tendency to not use right upper extremity and referred to neurology. APAD was detected in cervical MRI and she was referred to our hospital. She applied when she was 6 months old. Examination revealed left torticollis,facial asymmetry, plagiocephaly,scapular elevation due to right sprengel, limited shoulder abduction (90^0), flexible scoliosis, left Galeazzi positivity, pelvic asymmetry. C5-T3 syrinx was found in spinal MRI. On CT, right occipital hypoplasia, metopic suture asymmetry, facial asymmetry, APAD were detected. Instability wasn't detected in dynamic radiographs(Figure2). There are limited publications about APAD. Atlas arch defect prevalence is 0.1-4%, 90% are Currarino type a. Current case is type c. Although it's been attributed to insufficiency in chondral ossification, etiology hasn't been clarified. Surgery wasn't considered because of stability, age and importance of rotation. Family was informed about possible cervical disc degenerations.

CMT prevelance is 0.3-2%. Cervicalgia, scoliosis, segmentation-formation anomalies, Klippel-Feil syndrome, Turner syndrome can be confused with CMT. Patients with concomitant anomalies who don't respond to PT should be investigated. Left CMT, infantile scoliosis and left DDH created general body deformity. Insufficient initial improvement of CMT can be attributed to insufficient PT and ignoring pelvic&spinal asymmetry. Syringomyelia, APAD, myelocele and sprengel deformity aren't entities accompanying MBS. Such early detection and accompanying anomalies were not reported. Complete diagnosis,optimal initiation of PT for all deformities and continuation of development resulted in earlier recovery. In radiographs 3 months later, hips were reduced,left acetabular index decreased, epiphyseal nuclei were equalized; right shoulder abduction increased to 150^0. In Sprengel deformities, shoulder abduction, elevation are restricted. Surgery is applied in patients who cannot perform overhead activities after 2-3 years of age. Our patient responded positively and quickly to PT. With improvement of CMT, facial asymmetry regressed.

Developmental disorders can deteriorate or improve. Correct guidance and follow-up are important. Untreated neck deformity may also cause complications like strabismus and facial asymmetry. Patients should be evaluated as a whole.Multidisciplinary approach may be required. Each patient may have unique characteristics.

Figure 1

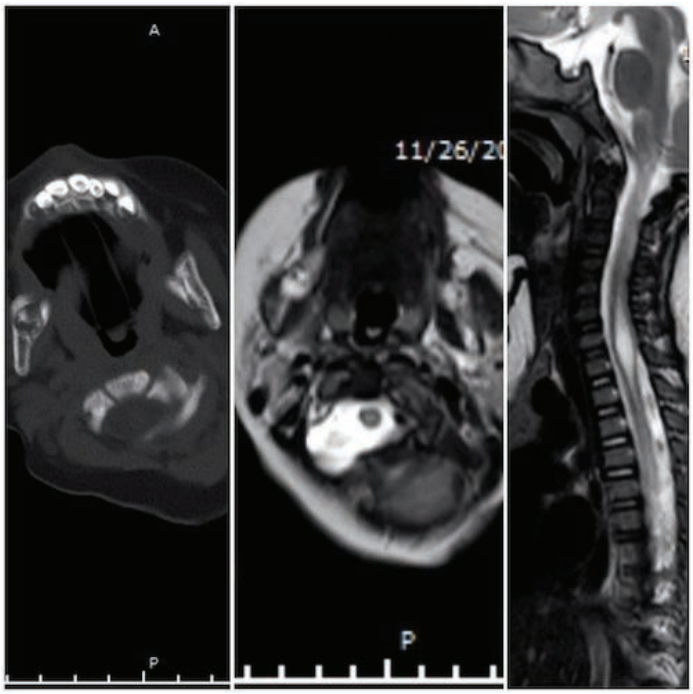

Atlas arch defect, meningocele, syringomyelia seen in axial CT, axial MRI and sagittal MRI respectively.

Figure 2

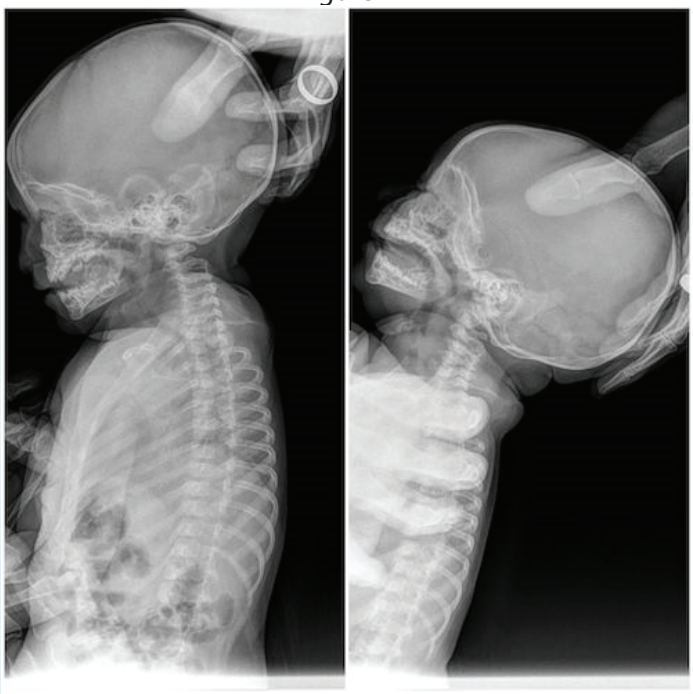

Cervical flexion and extension x-rays

Keywords: atlas arch defect, cervical deformity, meningocele, torticollis, sprengel deformity, scoliosis

SERVİKAL MENİNGOSEL, SİRİNGOMİYELİ, SPRENGEL DEFORMİTESİ VE KALIPLANMIŞ BEBEK SENDROMUNA EŞLİK EDEN ATLAS ARKININ KONJENİTAL APLAZİSİ: DOĞUMSAL MUSKÜLER TOTİKOLLİS OLARAK GELEN BEBEK OLGUSU

Cem Albay[1], Ali Öner[1]

[1]M.S. Baltalimanı Kemik Hastalıkları Eğitim Ve Araştırma Hastanesi, İstanbul, Türkiye

Doğumsal Musküler Tortikollis (DMT) olarak sunulan; pelvik asimetri ve skolyoz saptanarak Kalıplanmış Babek Sendrom (KBS) tanısı konan bebekte literatürde eşlik ettiği bildirilmemiş atlas posterior ark defekti (APAD), sprengel deformitesi, cervicotorasik syringomyeli ve cervical meningosel vakasını sunmayı planladık (Figure1). Takiplerinde anormal bulguya rastlanmayan kız bebek üç aylıkken boyun eğriliği nedeniyle dış merkez ortopedi kliniğine yönlendirilmiş. DMT tanısıyla fizik tedavi (FT) başlanmış. 2 aylık FT sonrasında yeterli düzelme saptanmamış. Fizyoterapistin sağ üst ekstremite kullanamama eğilimi saptaması üzerine nörolojiye yönlendirilmiş. Nöroloji tarafınca cranial ve cervikal MR değerlendirilmiş. Cervikal MR'da APAD saptanarak hastanemize yönlendirilmiş. 6 aylıkken kliniğimize başvurdu. Muayenesinde sol tortikollis, yüz asimetrisi, plagiosefali, sağ sprengele bağlı scapular elevasyon, omuz abduksiyon kısıtlılığı (90^0), fleksible skolyoz, sol Galeazzi pozitifliği, pelvik asimetri saptandı. Tüm spinal MR'da C5-T3 sirinks bulundu, segmentasyon-formasyon anomalisine rastlanmadı. BT'de Sağ oksipital hipoplazi, metopik sütürde minimal asimetri, fasial asimetri ve C1 Ark defekti saptandı.Dinamik grafilerinde instabilite saptanmadı (Figür2). Pediatrik konsültasyonlarında patoloji saptanmadı.

Literatürde APAD ile ilgili sınırlı sayıda yayın mevcuttur.Atlas Ark defektleri prevelansı %0.1-4 arasındadır, %90 kadarı Currarino tip a'dır. Vakamız tip c'dir. Kondral ossifikasyondaki yetersizliğe bağlanmışsa da etyolojisi aydınlatılamamıştır. Vakamızın instabil olmaması, yaşı ve rotasyondaki önemi nedeniyle cerrahi düşünmedi. Aile olası cervikal disk dejenerasyonları hakkında bilgilendirildi.

DMT ile %0.3-%2 oranda karşılaşılır. Servikalji, skolyoz, segmentasyon-formasyon anomalileri, Klippel-Feil sendromu, Turner sendromu DMT ile karışabilir. FT'ye yanıtsız, eşlikçi anomalili hastalar incelenmelidir. Sol DMT, infantil skolyoz ve sol GKD genel vücut deformitesi oluşturmuştur. Hastamızda DMT'nin başlangıçta yetersiz düzelmesi; yetersiz FT'ye, pelvik ve spinal asimetrinin gözardı edilmesine bağlanabilir. Syringomyeli, atlas ark defektleri, myelosel ve sprengel deformitesi KBS'ye eşlik eden antiteler değildir. Literatürde bu kadar erken saptanan ve eşlikçi anomalileri değerlendiren yayına rastlanmamıştır. Her vakanın kendine özgü özellikleri olabileceği unutulmamalıdır.

Hastamızda tanılarının eksiksiz konulması ve FT'nin tüm deformitelere eşzamanlı optimal başlanması ve bebeğin gelişmeye devam etmesi bir bütün olan hareketli mekanizmanın daha erken düzelmesini sağlamıştır. 3 ay sonra çekilen radyografilerinde kalçaların redükte olduğu, solda acetabuler indeksin düştüğü, Shenton hattının, Perkins indeksinin normal olduğu ve epifiz çekirdeklerinin eşitlendiği; sağ omuz abduksiyonunun 150^0'ye yükseldiği görülmüştür. Sprengel deformitelerinde cerrahi 2-3 yaş sonrasında omuz abduksiyon ve elevasyonun kısıtlandığı; baş üstü aktiviteleri gerçekleştiremeyen hastalarda uygulanır. Hastamızın FT'ye olumlu ve hızlı yanıt vermesi ile cerrahi düşünülmemiştir. DMT düzelmesiyle yüz asmetrisini gerilemiştir.

Gelişimsel bozuklukların düzelme yanında bozulma da gösterebileceği, doğru yönlendirmeler ve takibin önemi unutulmamalıdır. Hastalar bütün olarak değerlendirilmeli; tedavi edilememiş bir boyun deformitesinin şaşılık ve yüz asimetrisi gibi farklı komplikasyonlara da sebep olabileceği; hastalara multidisipliner yaklaşılması gerekebileceği, her hastanın kendine has özellikleri olabileceği unutulmamalıdır.

Figür 1

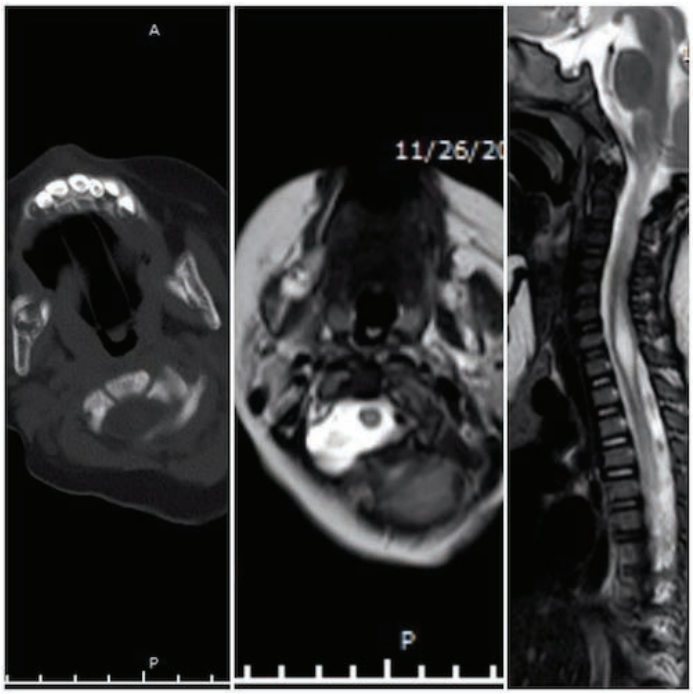

Posture of patient related to Congenital Muscular Torticollis

Figür 2

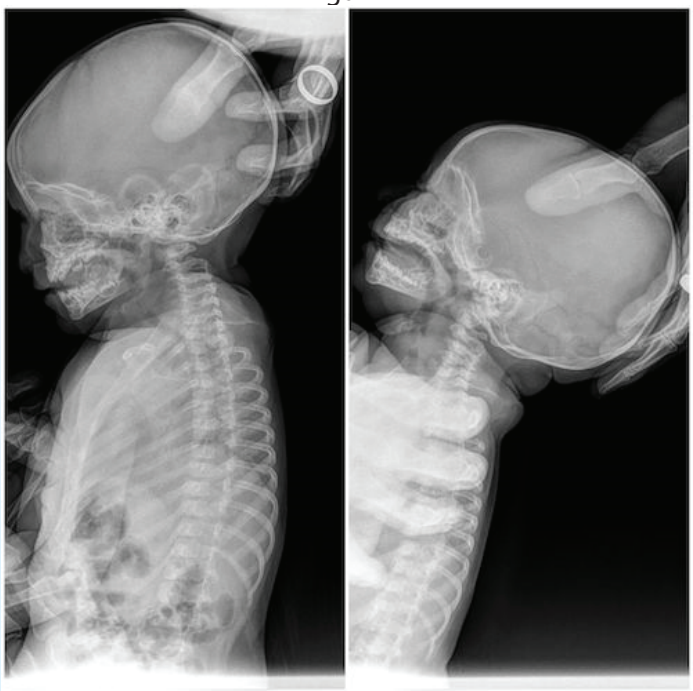

Servikal fleksiyon ve ekstansiyon grafileri

Anahtar Kelimeler: atlas ark defekti, servikal deformite, meningosel, tortikolis, sprengel deformitesi, skolyoz

S-065

APPROACH TO THE PATIENT WITH METASTATIC SPINAL TUMOR: 122 PATIENT ANALYSIS

Usame RAKİP[1]

[1]Afyonkarahisar Health Sciences University

Aim: The spine is the most common site of skeletal metastases. Surgical treatment of spinal metastases is still controversial. Because of advances in diagnostic imaging, there has, of course, been a significant improvement in minimally invasive surgical techniques for spinal surgery. The development of surgical methods, medical therapy, and radiation therapy has led to improved survival, neurological functional status, and quality of life for patients with cancer. In our study, we aimed to present our experience and the techniques of the surgical approach to the patient with metastatic spine tumors in our clinic.

Methods: 122 patients who were diagnosed with spinal metastases and underwent surgical procedures in our clinic between 2018 and 2021 were included in our study. By examining the data of the patients, the origin of the tumors, the levels of the vertebrae where they metastasized, the surgical technique applied to the patient, and the compatibility of the pathology reports of the biopsies were examined.

Results: Of the 122 patients included in the study, 57 (46.72%) were female. The mean age was 61.35 years, with the youngest being 23 years old and the oldest being 85 years old. While the number of patients with single spine metastasis was 46 (37.7%), we detected multiple spine metastases as 62.3%. The spine with the most metastases is T12, L1, T5, L3, and T4, respectively, and 24,16,15,15,14 patients in number. Considering the tumor origin, breast 30 (24.5%), lung 27 (22.1%), prostate 14 (11.5%), multiple myeloma 10 (8%), colon 7 (5.7%), origin unknown 8 (6.5%). When the pathologies of the biopsies taken perioperatively were examined, we found no malignancy in 35 (28.7%) patients. We decided on surgery according to TOMİTA classification. While choosing the surgical technique, surgical plans were made by categorizing the prognostic factors, the patient's neurological examination, tumor distribution and grade, tumor pathology, life expectancy, the patient's standard of living before the operation, and postoperative expectations. We analyzed the surgical technique performed in 3 different groups. Group 1 (minimally invasive) tumor ablation and vertebroplasty/kyphoplasty 60 (49.2%) patients, Group 2 (separation) Tumor ablation and laminectomy 12 (9.8%) group 3 (stabilization) tumor ablation, stabilization, laminectomy/ partial corpectomy was performed in 50 (41%) patients.

Conclusion: Patients with metastatic spine tumors should be approached with care, promptly and in a multidisciplinary manner. It is possible to increase the patient's quality of life by choosing the appropriate surgical technique according to pain, neurological deficit, and instability.

Keywords: metastatic spine, Thoracic, minimally invasive, separation, stabilization.

METASTATİK OMURGA TÜMÖRLÜ HASTAYA YAKLAŞIM: 122 HASTA ANALİZİ

Usame RAKİP[1]

[1]Afyonkarahisar Sağlık Bilimleri Üniversitesi

Amaç: Omurga, iskelet metastazlarının en sık görüldüğü yerdir. Spinal metastazların cerrahi tedavisi halen tartışmalıdır. Tanısal görüntülemedeki gelişmeler nedeniyle, spinal cerrahi için elbette minimal invaziv cerrahi tekniklerde büyük bir gelişme olmuştur ancak bazı vakalarda daha invaziv teknikler gerekmektedir. Cerrahi yöntemlerin, tıbbi tedavinin ve radyasyon tedavisinin gelişimi, kanserli hastalar için sağkalım, nörolojik fonksiyonel durum ve yaşam kalitesinin iyileşmesine yol açmıştır. Çalışmamızda kliniğimizdeki metastatik omurga tümörlü hastaya cerrahi yaklaşımın teknikleri ve deneyimizi sunmaya amaçladık.

Yöntem: Kliniğimizde 2018-2021 yıllar arasında omurga metastazı tanısı alan ve cerrahi işlem yapılan 122 hastayı çalışmamıza dahil edildi. Hastalara ait veriler incelenerek tümörlerin orijini, metastaz yaptığı omurgaların seviyeleri, hastaya yapılan cerrahi işlem tekniği ve alınan biyopsilerin patoloji raporlarının uyumu incelendi.

Bulgular: Çalışmaya dahil edilen 122 hastanın 57'si (%46.72) kadındı. Yaş ortalaması 61.35 yaş olup en genci 23 en yaşlısı 85 yaşında idi. Tek omurga metastazı olan hasta sayısı 46(%37.7) iken birden fazla omurga metastazları 76(%62.3) olarak tespit edildi. En sık metastaz gören omurga sırasıyla T12, L1, T5, L3 ve T4, sayı olarak 24,16,15,15,14 hastadır. Tümör orijini olarak bakıldığında meme 30(%24.5), akciğer 27(%22.1), prostat 14(%11.5), multiple miyelom 10(%8), kolon 7(%5.7), orijini bilinmeyen 8(%6.5) olarak bulundu. Peroperatif olarak alınan biyopsilerin patolojileri incelendiğinde 35 (%28.7) hastada malignite saptanmamıştır. Cerrahiye TOMİTA sınıflamasına göre karar verildi. Cerrahi tekniği seçerken prognostik faktörler, hastanın nörolojik muayenesi, tümör dağılım ve derecesi, tümör patolojisi, yaşam beklentisi, hastanın ameliyata girmeden önceki yaşam standartları ve ameliyat sonrası beklentilerini kategorize edilerek ameliyat planları yapıldı. Yapılan cerrahi tekniği 3 ayrı grupta incelendi. 1. Grup (minimal invaziv) tümör ablasyon ve vertebroplasti/kifoplasti 60(%49.2) hasta 2. Grup (seperasyon) Tümör ablasyon ve laminektomi 12(%9.8) hasta iken 3. Grup (stabilizasyon) ise tümör ablasyon, stabilizasyon, laminektomi/parsiyal korpektomi 50 (%41) hastadır.

Sonuç: Metastatik omurga tümörlü hastalara özenle, hızlı ve multidisipliner yaklaşılmalıdır. Ağrı, nörolojik defisit ve instabilite durumuna göre uygun cerrahi tekniği seçerek hastanın yaşam kalitesini artırmak mümkündür.

Anahtar Kelimeler: metastatik omurga, Torakal, minimal invaziv, seperasyon, stabilizasyon.

S-066

SPINAL HYBRID NERVE SHEET TUMORS- CASE REPORT

Göksal GÜNERHAN[1], Zeynep DAĞLAR[1], Emin ÇAĞIL[1], Özgür ÖCAL[1], Bekir TUNÇ[2], Ali DALGIÇ[3]

[1]Health Sciences University, Ankara City Hospital, Department of Neurosurgery, Ankara-Turkey
[2]Erol Olçok Training and Research Hospital, Department of Neurosurgery, Çorum-Turkey
[3]Private Medicana International Ankara Hospital, Department of Neurosurgery, Ankara-Turkey

Aim: Hybrid peripheral nerve sheath tumors (HPNST) were first described in the 4th edition of the World Health Organization (WHO) Classification of Soft Tissue and Bone Tumors published in 2013. These hybrid tumors of peripheral nerve sheath origin are rare. These tumors show the combined features of more than one kinds of benign peripheral nerve sheath tumors.

Schwannoma, neurofibroma and perineurioma; They are the most common tumors arising from the peripheral nerve sheath consisting of Schwann cells, perineural cells and fibroblasts. Studies have shown that peripheral nerve sheath tumors may contain these cells in varying proportions. The most common combinations are schwannoma/perineurioma combinations, followed by neurofibroma/schwannoma and neurofibroma/perineurioma combinations.

It is important not to confuse these tumors with malignant transformation in neurofibroma. Care should be taken to interpret the non-perineuriomatous portion of these tumors correctly and not to confuse them with schwannomas – perineuriomas that appear as non-syndromic tumors. Sometimes, however, the distinction can be extremely difficult and there are rare occasions when all three components can coexist in a single sample.

Materials And Methods: A total of 232 patients who were operated for a spinal mass in our clinic since April 2019 were examined retrospectively with digital file records and imaging.

Results: The 3 patients included in our study were male patients aged 15, 24 and 68 years. They were patients with a history of recurrent surgery, one with schwannoma recurrence and one with multiple cranial and spinal masses. The pathology of all three was hybrid nerve sheath tumor consisting of Schwannoma-Neurofibroma combination.

A 15-year-old patient presented with neck pain. As a result of the examinations, a cervical intradural extramedullary mass was detected and excision was performed. The first pathology was reported as schwannoma. In the third year follow-up, the patient was reoperated due to the recurrence of the mass and its detection. The second pathology of the patient was reported as a hybrid nerve sheath tumor consisting of schwannoma and neurofibroma.

The second patient was operated with multiple cranial and spinal masses. There is a bilateral pontocerebellar mass and spinal tumors. A 68-year-old patient was admitted with low back pain and underwent T12-L3 intradural extramedullary mass excision.

Conclusion: Hybrid peripheral nerve sheath tumors are difficult to diagnose as they have been described relatively recently. Two cases were operated as recurrent schwannoma and were diagnosed as hybrid peripheral nerve sheath tumor as a new diagnosis.

Anahtar Kelimeler: "Hybrid peripheral nerve sheath tumor, schwannoma, perineuroma, neurofibroma"

SPİNAL HİBRİD SİNİR KILIFI TÜMÖRLERİ- VAKA SUNUMU

Göksal GÜNERHAN[1], Zeynep DAĞLAR[1], Emin ÇAĞIL[1], Özgür ÖCAL[1], Bekir TUNÇ[2], Ali DALGIÇ[3]

[1]Sağlık Bilimleri Üniversitesi, Ankara Şehir Hastanesi, Beyin ve Sinir Cerrahisi Kliniği, Ankara-Türkiye
[2]Erol Olçok Eğitim ve Araştırma Hastanesi, Beyin ve Sinir Cerrahisi Kliniği, Çorum-Türkiye
[3]Özel Medicana International Ankara Hastanesi, Beyin ve Sinir Cerrahisi Kliniği, Ankara-Türkiye

Amaç: Hibrit periferik sinir kılıfı tümörleri (HPNST) ilk olarak Dünya Sağlık Örgütü'nün (WHO) 2013 de yayınlanan Yumuşak Doku ve Kemik Tümörleri sınıflamasının 4.baskısında tanımlanmıştır. Periferik sinir kılıfı orijinli bu hibrit tümörler nadirdir. Bu tümörler, iyi huylu periferik siniri kılıfı tümörlerinin, birden fazla türün birleşik özelliklerini göstermektedir.

Schwannoma, nörofibroma ve perinörioma; Schwann hücreleri, perinöral hücreler ve fibroblastlardan oluşan periferik sinir kılıfından kaynaklanan en sık tümörlerdir. Yapılan çalışmalar, periferik sinir kılıfı tümörlerinin bu hücreleri çeşitli oranlarda içerebileceğini göstermiştir. En yaygın kombinasyonlar, schwannoma/perinörioma kombinasyonlarıdır ve bunu nörofibroma/schwannoma ve nörofibroma/perinörioma kombinasyonları takip eder.

Bu tümörleri nörofibromadaki malign transformasyonla karıştırmamak önemlidir. Bu tümörlerin perinöriomatöz olmayan kısmının doğru yorumlanmasına ve schwannomlar – sendromik olmayan tümörler gibi görünen perinöriomalar ile karıştırılmamasına dikkat edilmelidir. Bununla birlikte, bazen, ayrım son derece zor olabilir ve üç bileşenin tek bir numunede bir arada bulunabileceği nadir durumlar vardır.

Hibrit PNST'ler tüm yaş gruplarında rapor edilmiştir, ancak yaygın olarak genç erişkinlerde rapor edilmiştir ve şimdiye kadar herhangi bir cinsiyet eğilimi göstermemiştir. Geniş bir anatomik dağılım gösterirler ve kemikte nadiren bildirilmiş olmasına rağmen, somatik yumuşak dokularda herhangi bir yerde ortaya çıkabilirler.

Gereç Ve Yöntem: Kliniğimizde Nisan 2019 tarihinden itibaren spinal kitle nedeniyle opere edilmiş toplam 232 adet hasta, dijital ortamdaki dosya kayıtları ve görüntülemeleriyle retrospektif olarak incelenmiştir.

Bulgular: Çalışmamıza dahil edilen 3 hasta 15, 24 ve 68 yaşlarında erkek hastalardı. Biri schwannom nüksü olarak, biri multüple kranial ve spinal kitlelerle tekrarlayan cerrahi öyküsü olan hastalardı. Üçünün de patolojisi Schwannom-Nörofibrom bileşiminden oluşan hibrid sinir kılıfı tümörüydü.

15 yaşındaki hastanın boyun ağrısı ile başvurdu. Yapılan tetkikler sonucu servikal intradural ekstramedüller kitle tespit edilmiş ve eksizyonu yapıldı. İlk patolojisi schwannom olarak raporlanmış. Üçüncü yıl takiplerinde nüks kitle ve saptanması üzerine hasta ikinci defa cerrahiye alınmış olup reopere edilmiştir. Hastanın ikinci patolojisi schwannom ve nörofibromdan oluşan hibrit sinir kılıfı tümörü olarak raporlanmıştır.

2. hasta ise multiple kranial ve spinal kitle ile opere edildi. Kranialde bilateral pontoserebellar köşe kitlesi olup spinalde servikal 2-3-4, torakal 6-7, torakal 12-lomber 1, lomber 4-5 seviyelerinden opere edilmiştir.

68 yaşındaki hasta bel ağrısı ile başvuran ve T12-L3 intradural ekstramedüller kitle eksizyonu yapılan hastaydı. Hastanın preop ve postop muayenesinde nörolojik defisiti olmadı.

Sonuç: Hibrit periferik sinir kılıfı tümörleri nispeten yakın dönemde tanımlandığı için tanınması zor patolojilerdir. İki vaka nüks schwannom olarak operasyona alınmış ve yeni tanı olarak hibrit periferik sinir kılıfı tümörü tanısı almışlardır.

Anahtar Kelimeler: "Hibrit periferik sinir kılıfı tümörü, schwannoma, perinöroma, nörofibroma"

S-067

THE EFFECT OF SPINAL SURGERY IN CASES OF MULTIPLE MYELOMA WITH SPINAL INVOLVEMENT; OUR CLINICAL EXPERIENCE

Halil İbrahim Süner[1], Cem Kis[2], Belmal Hasbay[3], Soner Çivi[1]

[1]Department of Neurosurgery, Baskent University School of Medicine
[2]Department of Hematology, Baskent University School of Medicine
[3]Department of Pathology, Baskent University School of Medicine

Background: Spinal fracture and spinal cord compression, which are the serious complications of Multiple Myeloma (MM); has the potential to cause neurological deficits. The most common symptoms of these cases are pain, weakness, and changes in sensation. The treatment should be started to prevent permanent loss of neurological function immediately. We aim to present the cases with MM that we operated because of neurological loss or pain in our clinic.

Methods: The patients' general status (ECOG score), symptoms, neurological examination findings, anatomical levels of the disease, preferred types of operation by surgeons, complications and the demographic characteristics such as age, gender, systemic disease were examined. Their effect on functional recovery and survival was investigated. In addition, the characteristics of the patients who were die (ex) during their follow-up and the patients who survived were compared.

Results: In our clinic, 32 sessions of operations were performed on 30 patients with MM between 2014-2021. The mean age of the patients; 63.8 years (51-78), 20 of the patients were male and 10 were female. At admission, 13 of the patients had pain, 12 patients had paraparesis, and 4 patients had paraplegia. Seventeen patients had thoracic vertebral involvement. Corpectomy and instrumentation were performed to 4 patients, laminectomy and tumor resection were performed to 18 patients, kyphoplasty or vertebroplasty (MISS) was performed to 9 patients, and only tumor resection was performed to 1 patient. In long-term follow-up, 53.3% of the patients who underwent surgery died. The mean of ECOG score at admission was 2.03 (patients who died: 2.5, survivors: 1.5). In the preoperative period, 35.7% of the surviving patients and 68.7% of the patients who died had severe neurological loss. In the preoperative period, 35.7% of the surviving patients and 68.7% of the patients who died had severe neurological loss. It was observed that MISS was applied to 8 patients (57.1%) in surviving patients, to 2 patients (12.5%) in patients who died. The minor complications occurred in two patients. The median survival; It was 26.2 months in patients who die and 34.5 months in patients who survived. With these surgeries, 43.3% of the patients were diagnosed with MM.

Conclusions: In cases with MM requiring spine surgery, the general status and neurological examination at admission may be determinative in postoperative functional recovery and survival. When deciding on the surgery of these cases, preferring minimally invasive surgical techniques as much as possible can prevent complications and morbidities.

Keywords: 'Multiple Myeloma',Spine, 'minimally invasive spinal surgery', metastasis

OMURGA TUTULUMU OLAN MULTİPLE MİYELOM OLGULARINDA OMURGA CERRAHİSİNİN ETKİSİ; KLİNİK TECRÜBEMİZ

Halil İbrahim Süner[1], Cem Kis[2], Belmal Hasbay[3], Soner Çivi[1]

[1]Başkent Üniversitesi Tıp Fakültesi Nöroşirürji Anabilim dalı
[2]Başkent Üniversitesi Tıp Fakültesi Dahiliye Anabilim dalı, Hematoloji bilim dalı
[3]Başkent Üniversitesi Tıp Fakültesi Tıbbi Patoloji Anabilim dalı

Giriş: Multiple Miyelom'un (MM) ciddi komplikasyonlarından olan omurga kırığı ve omurilik kompresyonu; nörolojik kayıplara neden olma potansiyeline sahiptir. Bu olguların en yaygın semptomları ağrı, güçsüzlük ve duyu değişikliğidir. Kalıcı nörolojik fonksiyon kaybını önlemek için en kısa sürede tedaviye başlanmalıdır. Kliniğimizde, nörolojik kayıpları ya da ağrı nedeniyle ameliyat ettiğimiz MM'lu olguları sunmayı amaçladık.

Materyal Ve Metod: MM tutulumuna bağlı spinal kord kompresyonu ve omurga kırığı nedeniyle ameliyat ettiğimiz hastalar gözden geçirildi. Hastaların yaş, cinsiyet, sistemik hastalık gibi demografik bilgilerinin yanı sıra, genel durum (ECOG skoru), semptom, nörolojik muayene bulguları, hastalığın anatomik seviyeleri, cerrahlar tarafından tercih edilen operasyon çeşitleri ve komplikasyonlar incelendi. Bunların fonksiyonel iyileşme ve sağkalıma etkisi araştırıldı. Ayrıca takiplerinde ölen (ex) hastalar ve yaşayan hastaların özellikleri karşılaştırıldı.

Sonuçlar: Kliniğimizde 2014-2021 yılları arasında 30 MM'lu hastaya 32 seans operasyon gerçekleştirildi. Hastaların yaş ortalaması; 63.8 yıl (51-78), 20'si erkek, 10'u kadındı. Başvuruda, hastaların 13'ünde ağrı, 12'sinde paraparezi, 4'ünde parapleji mevcuttu. Onyedi hastada torakal vertebra tutulumu vardı. Hastaların 4'üne; korpektomi ve enstrümantasyon, 18 hastaya laminektomi ve tümör rezeksiyonu, 9 hastaya kifoplasti ya da vertebroplasti (MİSS), 1 hastaya sadece tümör rezeksiyonu uygulandı. Uzun dönem takiplerde cerrahi geçirmiş hastaların %53.3'ü ex oldu. Başvuruda ortalama ECOG skoru; 2.03'tü (ex olanlarda:2.5, yaşayanlarda:1.5). Preoperatif dönemde, yaşayan hastaların % 35.7'sinde, ex olan hastaların %68.7'sinde ağır nörolojik kayıp mevcuttu. Yaşayan hastalarda 8 hastaya (%57.1), ex olanlarda 2 hastaya (%12,5) MİSS uygulandığı gözlendi. İki hastada minör komplikasyon oldu. Ortalama sağkalım; ex olan hastalarda 26.2 ay, yaşayan hastalarda 34.5 aydı. Hastaların %43.3'ü bu cerrahiler ile MM tanısı aldı.

Tartışma: Omurga cerrahisi gerektiren MM'lu olgularda, başvurudaki genel durum ve nörolojik muayene; ameliyat sonrası fonksiyonel iyileşme ve sağkalımda belirleyici olabilir. Bu olguların cerrahisine karar verirken mümkün olduğunca minimal invaziv cerrahi tekniklerin tercih edilmesi, komplikasyon ve morbiditelerin önüne geçebilir.

Anahtar Kelimeler: 'Multiple Miyelom', Omurga, 'minimal invaziv spinal cerrahi', metastaz

S-068

DEGENERATED (ANCIENT) SCHWANNOMAS AT ATYPICAL LOCATIONS

Goksal GUNERHAN[1], Yigit Can SENOL[1], Emin CAGIL[1], Zeynep DAGLAR[1], Ozgur OCAL[1], Servet GURESCI[3], Ali DALGIC[2]

[1]Ankara Bilkent City Hospital Department of Neurosurgery
[2]Ankara Private Medicana Hospital Department of Neurosurgery
[3]Ankara Bilkent City Hospital Department of Pathology

Schwannomas are rare, encapsulated, slow-growing tumors arising from the nerve sheath of Schwann cells. The most common intradural extramedullary tumors of the spine occur mainly in the cervical and lumbar region. Although there is a possibility of malignancy, schwannomas do not have pathognomonic MRI findings. Therefore, Schwannoma should be on the clinician's differential diagnosis list in the presence of paraspinal masses. The literature has shown that schwannomas can be found in atypical locations rather than in the vertebral column. Although schwannomas, which can theoretically develop wherever nerve cells are found, are mostly located in the vertebral column, rarer localities in the literature will be mentioned in this study. We present a 55-year-old female patient who presented with axial lumbalgia related to schwannomas, which may be rarer localizations such as intramuscular localizations, mediastinum, and dorsal ramus involvement, and was diagnosed with a paraspinal intramuscular mass incidentally and whose pathology was a degenerated schwannoma. Based on the case report, schwannomas should be kept in mind of the clinician in the differential diagnosis of masses that may occur where peripheral nerve cells pass through.

Figure 1

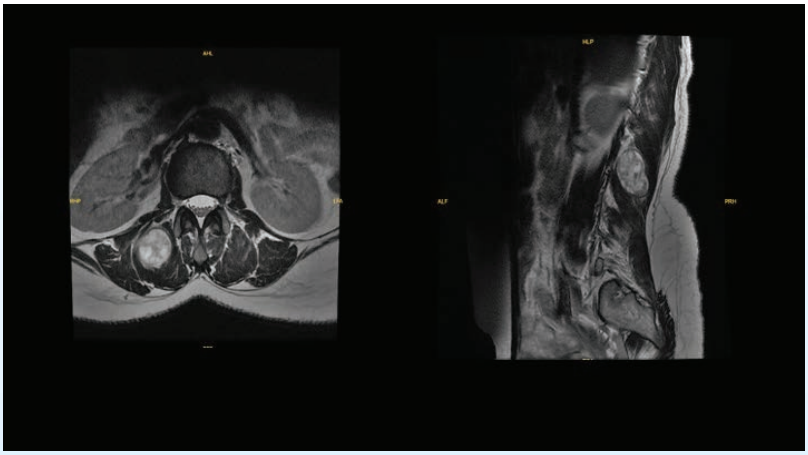

Non-contrast lumbar MRI was performed. T2 weight MRI showed an encapsulated mass in the right paravertebral muscle

Figure 3

Postoperative period contrast lumbar MRI was performed. The mass was removed grossly and no residual mass was seen.

Keywords: Schwannoma, Spinal, Paravertebral, Dorsal Ramus Nerve, Tumor

ATİPİK LOKASYONLARDA DEJENERE (ANTİK) SCHWANNOMLAR

Goksal GUNERHAN[1], Yigit Can SENOL[1], Emin CAGIL[1], Zeynep DAGLAR[1], Ozgur OCAL[1], Servet GURESCI[3], Ali DALGIC[2]

[1]Ankara Bilkent Şehir Hastanesi Beyin ve Sinir Cerrahisi
[2]Ankara Özel Medicana Hastanesi Beyin ve Sinir Cerrahisi
[3]Ankara Bilkent Şehir Hastanesi Tıbbı Patoloji Laboratuarı

Schwannomalar, Schwann hücrelerinin sinir kılıfından kaynaklanan, nadir, kapsüllü, yavaş büyüyen tümörlerdir. Omurganın en yaygın intradural ekstramedüller tümörleri, esas olarak servikal ve lomber bölgede ortaya çıkar. Malignite olasılığı olsa da schwannomların patognomonik MRG bulguları yoktur. Bu nedenle paraspinal kitlelerin varlığında Schwannoma klinisyenin ayırıcı tanı listesinde olmalıdır. Literatür, schwannomların vertebral kolon yerine, atipik konumlarda bulunabileceğini gösterdi. Sinir hücrelerinin bulunduğu her yerde teorik olarak gelişebilen schwannomalar, çoğunlukla vertebral kolonda yer alsa da bu çalışmada, literatürde yer alan daha nadir yerleşim yerlerinden bahsedilecektir. Kas içi yerleşimler, mediasten, dorsal ramus tutulumu gibi daha nadir olan yerleşim yerleri olabilen schwannomalarla ilgili aksiyel lumbalji ile başvuran ve tesadüfen paraspinal kas içi kitle tanısı konulan ve patolojisi dejenere shcwannoma gelen 55 yaşında kadın hasta sunulmaktadır. Olgu sunumundan yola çıkılarak, periferik sinir hücrelerinin geçtiği yerlerde oluşabilecek kitlelerin ayırıcı tanısında schwannomalar klinisyenin aklında olmalıdır.

Figure 1

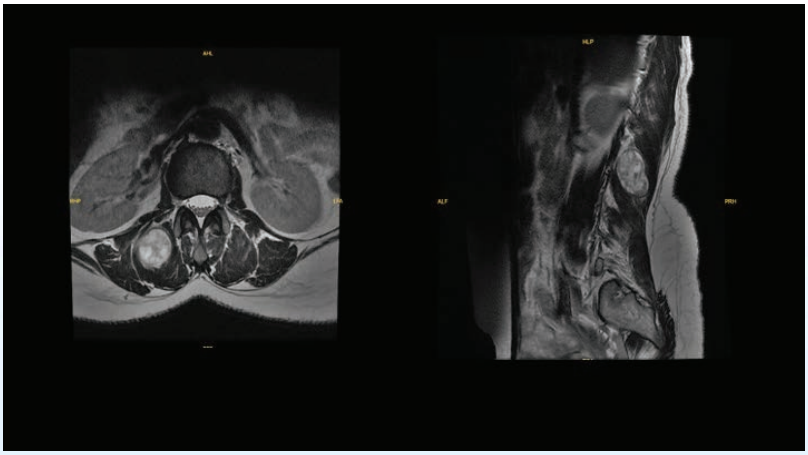

Kontrastsız lomber MR çekildi. T2 ağırlıklı MRG, sağ paravertebral kas içinde kendini sınırlandırmış kitle lezyonu izlendi

Figure 3

Ameliyat sonrası dönemde kontrast lomber MRG çekildi. Kitle total çıkarıldı ve rezidüel kitle görülmedi.

Anahtar Kelimeler: Schwannoma, Spinal, Paravertebral, Dorsal Ramus siniri, Tümör

S-069

DO GUIDED GROWTH CONSTRUCTS INSTALLED WITH NEW SLIDING SCREW WORK IN EARLY-ONSET SCOLIOSIS? CASE SERIES, PRELIMINARY REPORT.

Seyyid Şerif Ünsal[3], Sedat Duman[2], Serdar Satılmış Orhan[1], Mehmet Fethi Ceylan[1]

[1]Sultan 2. Abdulhamid Han Training and Research Hospital, Orthopedics and Traumatology Department
[2]Sancaktepe Şehit Prof.Dr. İlhan Varank Training and Research Hospital, Department of Orthopedics and Traumatology
[3]Trabzon Kanuni Training and Research Hospital, Department of Orthopedics and Traumatology

Objective: Cor pulmonale will not occur if thoracic fusion administered after ten age in early onset scoliosis (EOS). Repetitive anesthesia and surgery in EOS are serious problems. In this article, we present early term reports of 5 patients in which we placed sliding screw, that was hoped to minimize these problems.

Methods: In this study, a Shilla system-like function was obtained by using sliding screws designed by last author (MFC) (Karmed Health Group, Istanbul, Turkey). Since the location, rigidity and degree of deformities was not suitable in these 5 EOS patients for conservative treatment, these new screws procured by the price of SUT, used in surgical treatment of the patients.

1. patient: Ponte osteotomy applied at single level; it is stabilized at level one proximal and distal by normal pedicle screws and fusion is proposed. For other levels, sliding screws placed (Figure 1).

2. patient: Fixation was made with two pedicle screws from distal and proximal ends of the deformity and fusion is proposed. The short rod at the connecting domino was locked, the long rod was not. One sliding screw placed to the apex of the deformity from concave aspect (Figure 1).

3. patient: Due to right hip subluxation, mental motor retardation and obesity; surgery planned. The iliac screws were locked to the rods and the others were applied as a sliding screw (Figure 2).

4. patient: Spina bifida; iliacal screws are locked, others inserted as sliding screws (Figure 2).

5. patient: Due to infantile / juvenile idiopathic scoliosis and location and degree of the deformity, surgical treatment administered by using 2 locked screws at both ends and sliding screws at the middle (Figure 2).

On all patients, except fusion aimed segments, Wiltse paraspinal approach was used, caps of the sliding screws left 2-3 mm up, periost and facet joints was not touched.

Findings: At average, 1-2 mm per month spontaneous elongation is observed at 2, 4 and 5. patients who are first control graphies. In the third patient, the preoperative right hip subluxation is corrected.

Conclusions: We observed that new sliding pedicle screws work on clinical applications. If spontaneous elongation is not detected in the control radiographs of the patients, which are evaluated every 6 months, it will be necessary to apply distractive force as in the classical growing system. There is a need for mechanical and long-term followed clinical studies on these new sliding screws.

Figure 1. First two patients' photographs and radiographies, new sliding screws

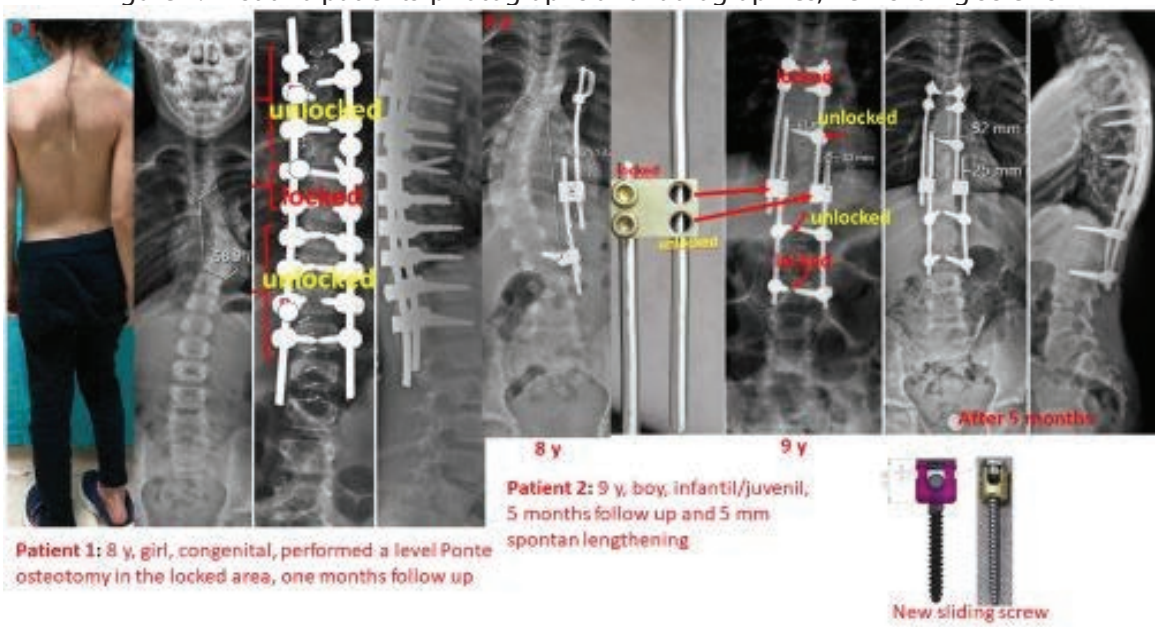

Patient 1: 8 y, girl, congenital, performed a level Ponte osteotomy in the locked area, one months follow up. Patient 2: 9 y, boy, infantil/juvenil, 5 months follow up and 5 mm spontan lengthening. New sliding screw.

Figure 2. Photographs and radiographs of 3-5 patients

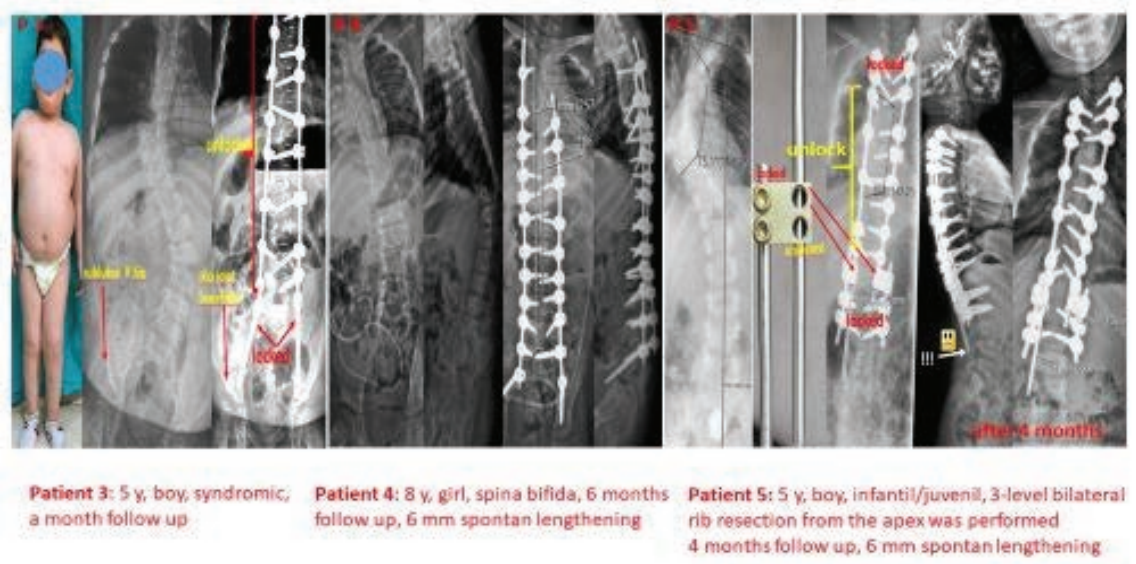

Patient 3: 5 y, boy, syndromic, a month follow up. Patient 4: 8 y, girl, spina bifida, 6 months follow up, 6 mm spontan lengthening. Patient 5: 5 y, boy, infantil/juvenil, 3-level bilateral rib resection from the apex was performed

Keywords:"Early onset scoliosis""new sliding screw""guided growth structures"

ERKEN BAŞLANGIÇLI SKOLYOZDA YENİ KAYAR VİDALI KILAVUZLU BÜYÜME YAPILARI İŞE YARAR MI? VAKA SERİSİ, ÖN RAPOR.

Seyyid Şerif Ünsal[3], Sedat Duman[2], Serdar Satılmış Orhan[1], Mehmet Fethi Ceylan[1]

[1]Sultan 2. Abdulhamid Han Eğitim ve Araştırma Hastanesi, Ortopedi ve Travmatoloji Kliniği
[2]Sancaktepe Şehit Prof Dr İlhan Varank Eğitim ve Araştırma Hastanesi, Ortopedi ve Travmatoloji Kliniği
[3]Trabzon Kanuni Eğitim ve Araştırma Hastanesi, Ortopedi ve Travmatoloji Kliniği

Giriş: Erken başlangıçlı skolyozda (EOS) on yaşından sonra torasik füzyon uygulanırsa kor pulmonale oluşmaz. EOS ta tekrarlayıcı anestezi ve cerrahi, ciddi sorun oluşturmaktadır. Bu yazıda bu problemleri en aza indirmesini umduğumuz, kayar vidalar yerleştirilen 5 hastanın erken dönem sonuçlarını sunduk.

Metod: Bu çalışmada son yazar (MFC) tarafından dizayn edilmiş kayar vidalar kullanılarak Shilla sistemi benzeri fonksiyon elde edilmiştir (Karmed Health Group, Istanbul, Turkey). Deformitelerinin yerleşim yeri, rijiditesi ve derecesi konservatif tedavilere uygun olmadığı için, cerrahi tedavi uygulanan 5 EOS hastasında SUT fiyatı ile temin edilen bu yeni vidalar kullanılmıştır.

1. hasta: Tek seviyede posteriordan Ponte osteotomisi uygulanıp deformite düzeltildikten sonra 1 seviye proksimal ve distalinden normal pedikül vidalarıyla sabitlenip füzyon amaçlandı. Diğer seviyelere kayar vidalar uygulandı (Resim 1).

2. hasta: Deformitenin proksimal ve distalinden ikişer pedikül vidası ile tespit yapıldı ve bu kısımlarda füzyon amaçlandı. Bağlantı dominosunda kısa bırakılan rod kilitlendi, uzun bırakılan ise kilitlenmedi. Deformitenin apeksinden konkav taraftan 1 adet kayar vida yerleştirildi (Resim 1).

3. hasta: Sağ kalça yarı çıkığı, mental motor retardasyonu ve obezitesinin olması sebebiyle ameliyat planlandı. İliak vidalar rodlara kilitlendi diğerleri ise kayan vida olarak uygulandı. (Resim 2).

4. hasta: Spina bifida, iliak vida kilitli, diğerleri kayar vida olarak uygulandı (Resim 2).

5. hasta: İnfantil / juvenil idiopatik skolyoz, deformitenin yerleşim yeri ve derecesi nedeniyle uçlarda ikişer kilitli vida ile ortalarda kayar vidalar kullanılarak cerrahi tedavi uygulandı (Resim 2).

Bütün hastalarda, füzyon amaçlanan segmentler dışında, Wiltse paraspinal approach uygulandı, kayar vidaların halesi 2-3 mm yukarıda bırakıldı, periosta ve faset eklemlere dokunulmadı.

Bulgular: İlk kontrol grafisi olan 2,4,5. hastalarda ortalama ayda 1-2 mm spontan uzama saptandı. Üçüncü hastada preop mevcut olan sağ kalça yarı çıkığı düzeldi.

Tartışma: Bu yeni kayar pedikül vidasının klinik uygulamalarda çalıştığını saptadık. Hastaların 6 ayda bir değerlendirilen kontrol grafilerinde spontan uzama saptanmazsa, klasik groving sistemdeki gibi distraktif kuvvet uygulamak gerekecektir. Bu yeni kayar vida ile ilgili mekanik ve uzun dönem takipli klinik çalışmalara ihtiyaç vardır.

Resim 1. İlk iki hastanın fotoğrafları ve radyografileri, yeni kayar vidalar

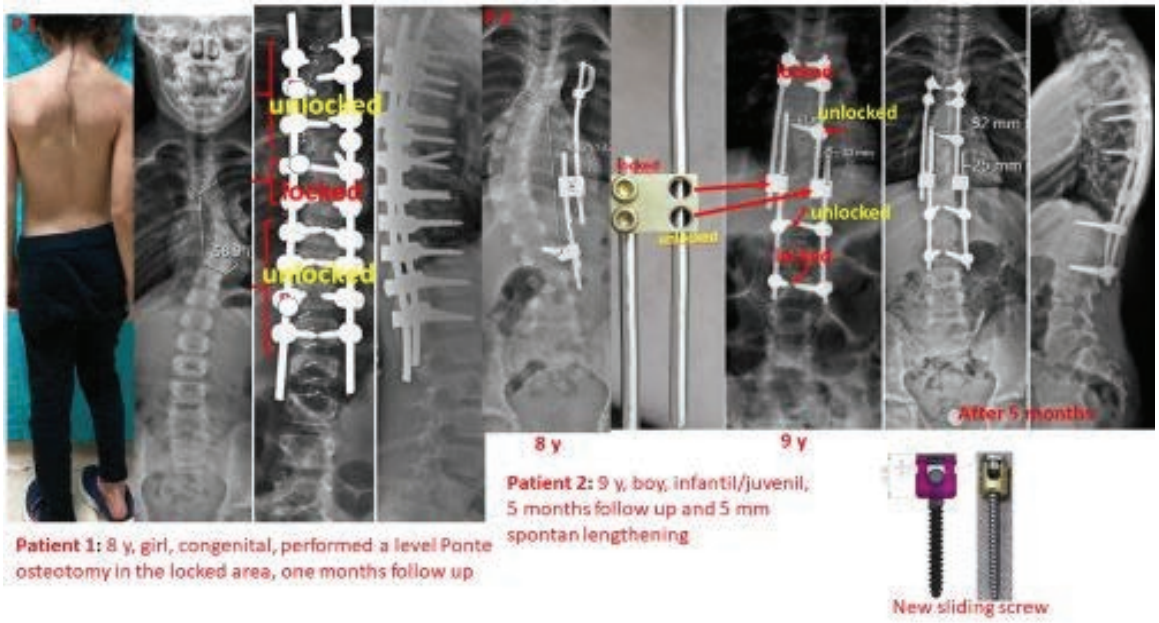

Hasta 1: 8 yaşında, kız, doğuştan, kilitli alanda seviye Ponte osteotomisi yaptı, bir aylık takipte. Hasta 2: 9 yaşında, erkek, infantil/juvenil, 5 aylık takip ve 5 mm spontan uzama. Yeni kayan vida.

Resim 2. 3-5 hastanın fotoğraf ve radyografileri

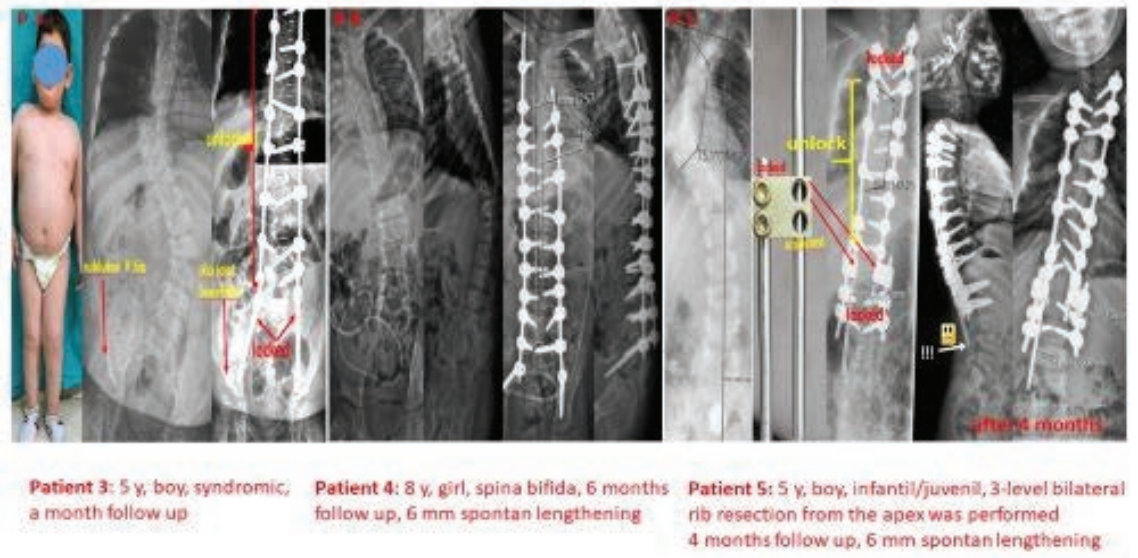

Hasta 3: 5 yaşında, erkek çocuk, sendromik, bir aylık takip. Hasta 4: 8 yaşında, kız, spina bifida, 6 aylık takip, 6 mm spontan uzama. Hasta 5: 5 yaşında, erkek çocuk, infantil/juvenil, apeksten 3 seviyeli bilateral kaburga rezeksiyonu yapıldı

Anahtar Kelimeler: "Erken başlangıçlı skolyoz""yeni kayar vida""kılavuzlu büyüme yapıları"

S-070

THE EFFECTS OF SURGEON-MADE PREOPERATIVE THREE-DIMENSIONAL MULTIPLANAR REFORMATTING ON SURGEON'S ANXIETY IN SPINAL SURGERY

Kadir Abul[1], Ahmet Demirel[1], Mehmet Çetinkaya[1], Ali Volkan Özlük[1], Baran Taşkala[2], Abdul Fettah Büyük[3], Mehmet Bülent Balioğlu[1]

[1]Basaksehir Pine and Sakura City Hospital, Department of Orthopedics and Traumatology, Istanbul, Turkey
[2]Basaksehir Pine and Sakura City Hospital, Department of Neurosurgery, Istanbul, Turkey
[3]Baltalimani Bone Diseases Training and Research Hospital, Department of Orthopedics and Traumatology, Istanbul, Turkey

Introduction: Spine surgery harbors high risks due to its complexity. This causes serious cognitive anxiety and distress in the perioperative period. We aimed to investigate the effectiveness of a surgical preoperative planning method in reducing the cognitive anxiety of the surgeon.

Methods: A training was given to the study participants to create 3D MultiPlanar Reformat (MPR) images from raw DICOM file with a software program. This training is named '*3D MPR done by the surgeon himself/herself training* (**3DMPRT**)'. At the 6th month after the training and clinical practice, a survey was carried. The benefits of training and cognitive anxiety status of the consultant surgeons were questioned.

Results: Seven male spinal surgeons participated in the study. All the participants stated that they did not have the chance to evaluate the bony spine anatomy with the radiologists in every case, and after 3DMPRT, they conveyed that they no longer needed radiology consultation and agreed that 3DMPRT reduced their mental distress and cognitive anxiety. After 3DMPRT, surgeons reported the change in screw insertion habits for anatomically risky pedicles during surgery.

Conclusion: 3DMPRT has a positive effect on reducing the cognitive anxiety of the surgeon and can be an alternative to costly technological devices.

Keywords: *stress, anxiety, mental distress*

Figure 1

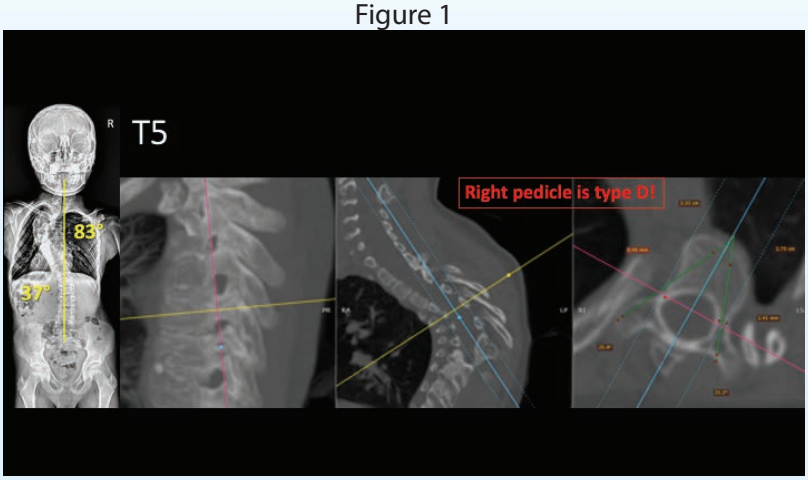

A typical presentation slide for the T6 thoracic vertebral level was made by the surgeon himself. Note that all lines for the orientation of the targeted pedicle screw are positioned along that axis. The right pedicle of the T5 vertebral level was omitted for instrumentation because it was too hypoplastic.

Table 1

Questions	strongly disagree	disagree	no idea	agree	completely agree
1. I think that the use of INRSS can reduce the mental distress and cognitive anxiety that may occur in the surgical team who will perform the surgery.				4	3
2. BEFORE 3DMPRT, I did not have the opportunity to personally evaluate each patient's bony anatomy with radiologists a tomography was requested.				3	4
3. AFTER 3DMPRT, I no longer need a face-to-face evaluation with radiologists for every patient I have had a tomographic examination for bony anatomy evaluation.				2	5
4. Before 3DMPRT, I did not know how to make 3D MPR (including axial, sagittal, and coronal multiplanar reforming (MPR), Maximum intensity projection (MIP), 3D volume rendering) with a Dicom file with only axial CT images.		1		3	3
5. After 3DMPRT, I learned to make 3D MPR in preoperative surgical planning by myself and it helped me to understand the bony anatomy more in detail.		1			6
6. BEFORE 3DMPRT, I believed that performing 3D MPR in preoperative surgical planning had a positive effect on postoperative patient outcomes.		1	1	3	2
7. I believe that AFTER 3DMPRT, performing 3D MPR in preoperative surgical planning has a positive effect on postoperative patient outcomes.				3	4
8. In a case where I would apply pedicle screws with equal caution to all levels before 3DMPRT, I started to consider strategic screw placement (skipping levels or choosing a smaller diameter screw, etc.) after the training by detecting the vertebrae with hypoplastic pedicles where screw application might be risky.				1	6
9. I think that preoperative planning with 3D MPR, made by the surgeon 'himself', is more beneficial in terms of mastering the fine details of the bony anatomy than it is done by OTHERS.				1	6
10. I recommend 3DMPRT to my colleagues.					7
11. 3DMPRT increased my self-confidence by reducing my anxiety and mental distress during the procedures.				2	5
12. After 3DMPRT, in cases without preoperative MPR planning slides done, my anxiety and mental distress were higher (feeling insecure) compared to the cases who had the planning slides ready for the case.				4	3
13. After 3DMPRT, I feel less anxiety and mental distress, and more self-confidence in spinal deformity cases with preoperative MPR made ready on slides.				3	4
14. After 3DMPRT; In a case in which 3D MPR was prepared, 'BEFORE the surgery', I think that as the surgeon who will perform the surgery, it reduces my anxiety and mental distress levels.				3	4
15. After 3DMPRT, I think that as the surgeon who will perform the surgery in a case in which 3D MPR was studied, my anxiety and mental distress levels are reduced 'DURING the surgery'.				2	5
16. In the patient evaluation, 3DMPRT should be included in the routine residency and spine surgery fellowship training in Orthopedics and Neurosurgery.				2	5
17. I think that 3D MPR method can be an alternative when INRSS are not available.				2	5
18. I think that 3D MPR is more cost-effective than INRSS.				1	6

The survey questions created according to the Likert-type scaling system are given in the table. The answers given by the participants to the questions were presented numerically. (3D MPR: 3 Dimensional multiplanar reformation, INRSS: intraoperative navigation imaging or robotic surgery systems, 3DMPRT: 3D MPR done by the surgeon himself/herself training)

Anahtar Kelimeler: surgeon stress, anxiety, mental distress

OMURGA CERRAHİSİNDE CERRAH TARAFINDAN YAPILAN PREOPERATİF ÜÇ BOYUTLU ÇOK DÜZLEMLİ YENİDEN BİÇİMLENDİRMENİN CERRAHIN ANKSİYETESİ ÜZERİNE ETKİLERİ

Kadir Abul[1], Ahmet Demirel[1], Mehmet Çetinkaya[1], Ali Volkan Özlük[1], Baran Taşkala[2], Abdul Fettah Büyük[3], Mehmet Bülent Balioğlu[1]

[1]Başakşehir Çam ve Sakura Şehir Hastanesi, Ortopedi ve Travmatoloji Anabilim Dalı, İstanbul, Türkiye
[2]Başakşehir Çam ve Sakura Şehir Hastanesi, Beyin ve Sinir Cerrahisi Anabilim Dalı, İstanbul, Türkiye
[3]Baltalimani Kemik Hastalıkları Eğitim ve Araştırma Hastanesi, Ortopedi ve Travmatoloji Anabilim Dalı, İstanbul, Türkiye

Giriş: Omurga cerrahisi karmaşıklığı nedeniyle yüksek riskler barındırmaktadır. Bu da perioperatif dönemde ciddi bilişsel kaygı ve sıkıntıya neden olur. Cerrahi öncesi planlama yönteminin cerrahın bilişsel kaygısını azaltmadaki etkinliğini araştırmayı amaçladık.

Yöntemler: Çalışmaya katılanlara bir yazılım programı ile ham DICOM dosyasından 3D MultiPlanar Reformat (MPR) görüntüleri oluşturma eğitimi verildi. Bu eğitime 'Cerrahın kendi kendine yaptığı 3D MPR eğitimi (***3DMPRT***)' adı verildi. Eğitim ve klinik uygulama sonrası 6. ayda anket uygulandı. Konsültan cerrahların eğitim ve bilişsel kaygı durumlarının yararları sorgulandı.

Sonuçlar: Çalışmaya yedi erkek spinal cerrah katıldı. Tüm katılımcılar her vakada kemik omurga anatomisini radyologlarla değerlendirme şansına sahip olmadıklarını ve 3DMPRT sonrası radyoloji konsültasyonuna artık ihtiyaç duymadıklarını ileterek 3DMPRT'nin zihinsel sıkıntılarını ve bilişsel kaygılarını azalttığını belirttiler. 3DMPRT'den sonra cerrahlar, cerrahi sırasında anatomik olarak riskli pediküller için vida yerleştirme alışkanlıklarındaki değişikliği bildirdiler.

Sonuç: 3DMPRT, cerrahın bilişsel kaygısını azaltmada olumlu bir etkiye sahiptir ve maliyetli teknolojik cihazlara iyi bir alternatif olabilir.

Anahtar Kelimeler: stres, kaygı, anksiyete, zihinsel sıkıntı

Figür 1

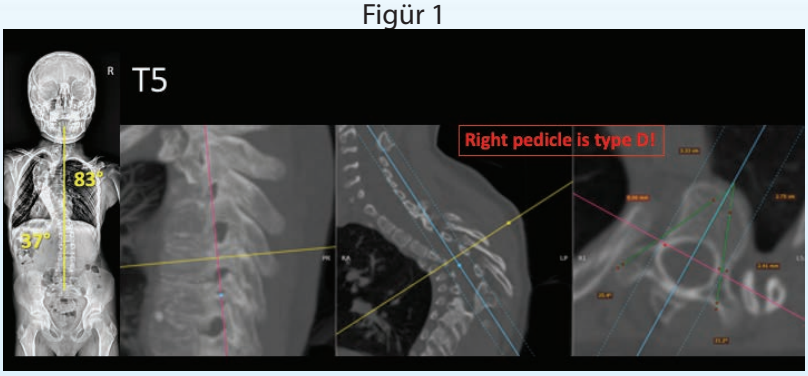

T6 torasik vertebra seviyesi için tipik bir sunum slaydı cerrahın kendisi tarafından yapılmıştır. Hedeflenen pedikül vidasının oryantasyonu için tüm çizgilerin bu eksen boyunca konumlandırıldığına dikkat edin. T5 vertebral seviyesinin sağ pedikül çok hipoplastik olduğu için enstrümantasyon yapılmadı.

Tablo 1

Questions	strongly disagree	disagree	no idea	agree	completely agree
1. I think that the use of INRSS can reduce the mental distress and cognitive anxiety that may occur in the surgical team who will perform the surgery.				4	3
2. BEFORE 3DMPRT, I did not have the opportunity to personally evaluate each patient's bony anatomy with radiologists a tomography was requested.				3	4
3. AFTER 3DMPRT, I no longer need a face-to-face evaluation with radiologists for every patient I have had a tomographic examination for bony anatomy evaluation.				2	5
4. Before 3DMPRT, I did not know how to make 3D MPR (including axial, sagittal, and coronal multiplanar reforming (MPR), Maximum intensity projection (MIP), 3D volume rendering) with a Dicom file with only axial CT images.		1		3	3
5. After 3DMPRT, I learned to make 3D MPR in preoperative surgical planning by myself and it helped me to understand the bony anatomy more in detail.		1			6
6. BEFORE 3DMPRT, I believed that performing 3D MPR in preoperative surgical planning had a positive effect on postoperative patient outcomes.		1	1	3	2
7. I believe that AFTER 3DMPRT, performing 3D MPR in preoperative surgical planning has a positive effect on postoperative patient outcomes.				3	4
8. In a case where I would apply pedicle screws with equal caution to all levels before 3DMPRT, I started to consider strategic screw placement (skipping levels or choosing a smaller diameter screw, etc.) after the training by detecting the vertebrae with hypoplastic pedicles where screw application might be risky.				1	6
9. I think that preoperative planning with 3D MPR, made by the surgeon 'himself', is more beneficial in terms of mastering the fine details of the bony anatomy than it is done by OTHERS.				1	6
10. I recommend 3DMPRT to my colleagues.					7
11. 3DMPRT increased my self-confidence by reducing my anxiety and mental distress during the procedures.				2	5
12. After 3DMPRT, in cases without preoperative MPR planning slides done, my anxiety and mental distress were higher (feeling insecure) compared to the cases who had the planning slides ready for the case.				4	3
13. After 3DMPRT, I feel less anxiety and mental distress, and more self-confidence in spinal deformity cases with preoperative MPR made ready on slides.				3	4
14. After 3DMPRT; In a case in which 3D MPR was prepared, 'BEFORE the surgery', I think that as the surgeon who will perform the surgery, it reduces my anxiety and mental distress levels.				3	4
15. After 3DMPRT, I think that as the surgeon who will perform the surgery in a case in which 3D MPR was studied, my anxiety and mental distress levels are reduced 'DURING the surgery'.				2	5
16. In the patient evaluation, 3DMPRT should be included in the routine residency and spine surgery fellowship training in Orthopedics and Neurosurgery.				2	5
17. I think that 3D MPR method can be an alternative when INRSS are not available.				2	5
18. I think that 3D MPR is more cost-effective than INRSS.				1	6

Likert tipi ölçekleme sistemine göre oluşturulan anket soruları tabloda verilmiştir. Katılımcıların sorulara verdikleri cevaplar sayısal olarak sunulmuştur. (3D MPR: 3 Boyutlu çok düzlemli reform, INRSS: intraoperatif navigasyon görüntüleme veya robotik cerrahi sistemleri, 3DMPRT: Cerrahın kendi eğitimi tarafından yapılan 3D MPR)

Anahtar Kelimeler: cerrah stresi, kaygı, zihinsel stres

S-071

SURGICAL TREATMENT IN A CHILD HAS EHLERS-DANLOS SYNDROME AND PROGRESSIVE KYPHOSCOLIOSIS, CASE REPORT

Abdullah Murat Şengül[1], Caner Yapagici[1], Boğaçhan Üstün[1], Mehmet Fethi Ceylan[1]

[1]Sultan 2. Abdulhamid Han Training and Research Hospital Orthopedics and Traumatology Department

Objective: Ehlers-Danlos syndrome (EDS) comprises a clinically and genetically heterogeneous group of heritable connective tissue disorders. In these patients, kyphoscoliotic deformities in the vertebrae occur more frequent. There is susceptibility to haemorrhage due to fragility of connective tissues during the surgical operation and must be prepared for other systemic complications. In this article, we presented a patient with EDS who has progressive kyphoscoliosis and we have treated surgically.

Methods: A girl patient who is 13 years old and 22 kilos has presented. There has been rapid progress in patient's deformity by the past few years and her right femur is 27 mm shorter than the left femur (Figure 1). By the reason of progressive spinal deformity, surgical treatment was recommended to the patient 4 years ago but owing to cardiac problems and COVID-19 pandemic, it could not be done. Because the patient was very weak, she was referred to the pediatrics clinic to regulate her diet and get prepared for surgery.

Findings: It was planned to achieve a better correction with her posterior colon osteotomies. We had difficulties in controlling bleeding due to fragility in connective tissues intraoperatively. While surgical exploration we had to insert intercostal drain due to opening of pleura. Because of the reasons that stated above, instead of osteotomy, the deformity was corrected by determining with pedicle screws at proximal and distal portions. For achieve fusion, decortication was operated to the bone tissues in surgical area with high speed drill for making greft effect. After that, passive drain applied without washing and aspiration. The patient did not developed any complication in the postoperative early period and dyspnea of the patient, which has been present for 1 year, recovered (Figure 2). The patient will followed with elevation for right femur shortness owing to potential risk associated with surgical operation.

Conclusions: Instead of major surgeries; minor surgical methods which will only relieve pulmonary functions, provide body balance, have lower morbidity and mortality must be preferred in the case of EDS.

Figure 1: Radiographic follow-up of the progression of the deformity.

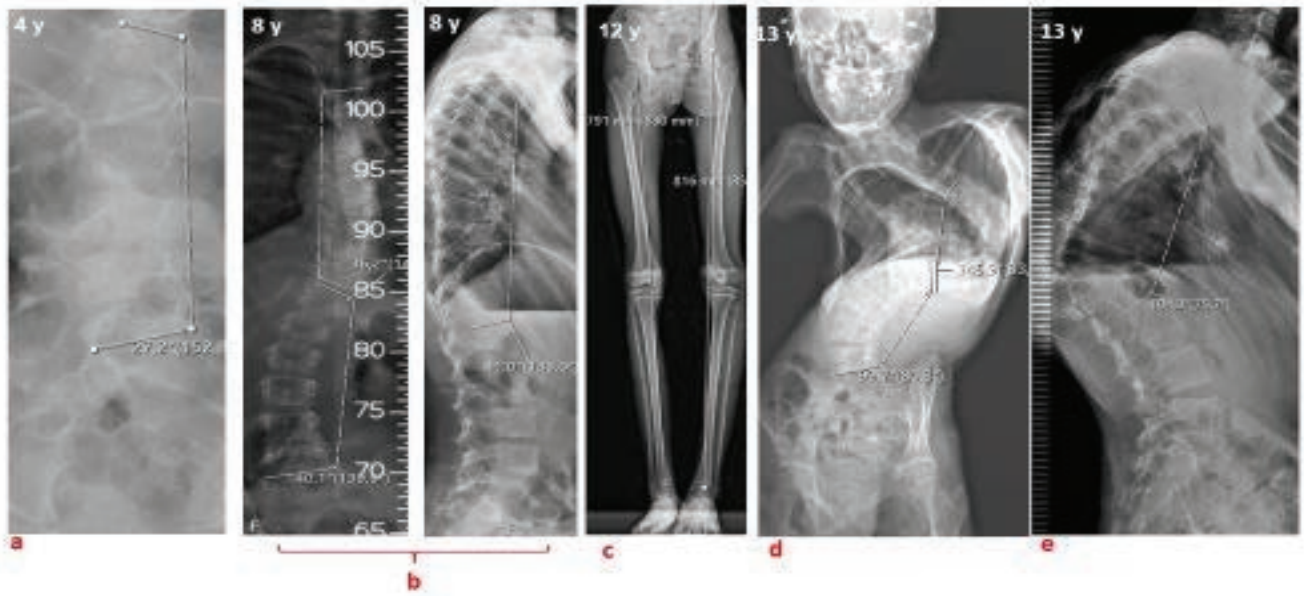

a) 27° lumbar scoliosis b) 40° lumbar, 36° thoracic scoliosis and 41° kyphosis c) Right femur 27 mm shorter d) 100° lumbar and 147 ° thoracic scoliosis e) 104 ° kyphosis
Figure 2: Peroperative pictures and early postoperative radiographs of the patient

a) Preoperative pictures b) Postoperative pictures c) Postoperative radiographs

Keywords:"Ehlers-Danlos syndrome""kyphoscoliosis""dyspnea""surgical treatment"

EHLERS-DANLOS SENDROMLU VE İLERLEYİCİ KİFOSKOLYOZLU BİR ÇOCUKTA CERRAHİ TEDAVİ, OLGU SUNUMU

Abdullah Murat Şengül[1], Caner Yapagici[1], Boğaçhan Üstün[1], Mehmet Fethi Ceylan[1]

[1]Sultan 2. Abdulhamid Han Eğitim ve Araştırma Hastanesi, Ortopedi ve Travmatoloji Bölümü

Giriş: Ehlers-Danlos sendromu (EDS), klinik ve genetik olarak heterojen bir kalıtsal bağ dokusu bozuklukları grubunu içerir. Bu hastalarda omurgada kifoskolyotik deformiteler daha sık gelişir. Cerrahi esnasında konnektif dokulardaki frajilite nedeniyle kanamaya yatkınlık vardır ve diğer sistemik komplikasyonlar açısından hazırlıklı olunmalıdır. Bu yazıda ileri derecede kifoskolyoz gelişen ve cerrahi olarak tedavi ettiğimiz EDS'li bir hastamızı sunduk.

Metod: 13 yaşında ve 22 kg EDS'li bir kız hasta sunuldu. Hastanın deformitesinde son birkaç yılda hızlı bir ilerleme oldu ve sağ femuru 27 mm daha kısa idi (Resim 1). Hastaya ilerleyici omurga deformitesi sebebiyle 4 yıl önce cerrahi tedavi önerilmişti fakat hastanın kardiak sorunları ve COVID-19 pandemisi sebebiyle cerrahisi yapılamadı. Hastanın çok zayıf olması nedeniyle beslenmesinin düzenlenmesi ve cerrahiye hazırlanması için pediatri kliniğine yönlendirildi.

Bulgular: Posterior kolon osteotomileri ile daha iyi bir korreksiyon elde edilmesi planlanmıştı. İntra operatif olarak konnektif dokulardaki frajilite nedeniyle kanama kontrolünde zorluklar yaşandı. Bir seviyede ekspojur yaparken plevranın açılması nedeniyle göğüs tüpü takılması gerekti. Yukarıda belirtilen sebeplerle osteotomi yapmayıp proksimal ve distalden pedikül vidaları ile tespit yapılarak deformitede düzeltme yapıldı. Füzyon elde etmek amacıyla, greft etkisi yapması için yüksek devirli dril ile cerrahi sahadaki kemik dokulara dekortikasyon uygulandı. Sonrasında yıkama ve aspirasyon işlemleri yapılmadan pasif olarak dren uygulandı. Postop erken dönemde ek bir komplikasyon gelişmeyen hastanın 1 yıldır var olan dispnesi iyileşti. Hastanın cerrahiye bağlı potansiyel riskleri nedeniyle sağ femur kısalığı için yükselti kullanarak takip edilecek. (Resim 2).

Tartışma: Cerrahi morbiditesi yüksek olan EDS olgularında ideal korreksiyonu sağlamak için majör cerrahileri tercih etmek yerine hastanın yanlızca pulmoner fonksiyonunu rahatlatacak ve gövde dengesini sağlayacak daha minör, morbiditesi ve mortalitesi daha düşük cerrahi yöntemler tercih edilmelidir.

Resim 1. Deformitenin ilerlemesinin radyografik takibi

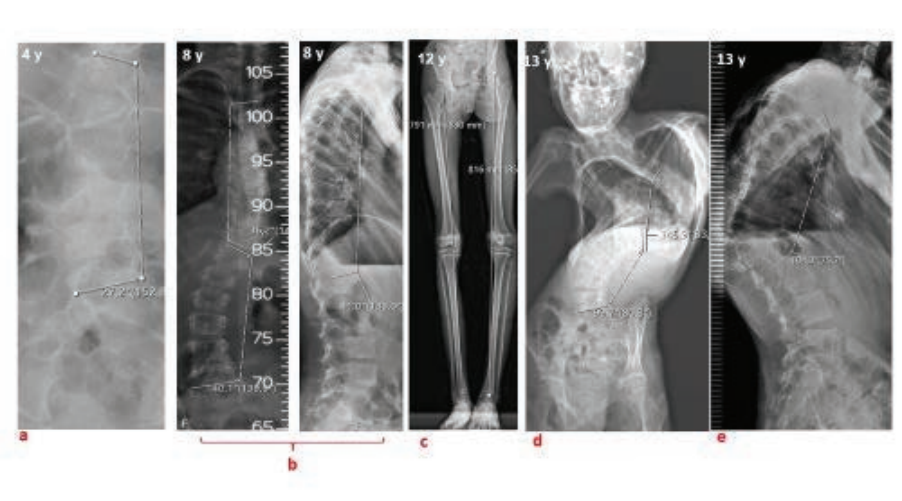

a) 27° lomber skolyoz b) 40° lomber, 36° torasik skolyoz ve 41° kifoz c) Sağ femur 27 mm daha kısa d) 100° lomber ve 147° torasik skolyoz e) 104° kifoz

S-072

SURGICAL MANAGEMENT OF MENINGOMYELOCELE WITH SPLIT CORD MALFORMATION AND KYPHOSIS

Çağlar TÜRK[1], Özgür AKŞAN[2], Mahmut ÇAMLAR[1], Nail ÖZDEMİR[2]

[1]University of Health Sciences Tepecik Research and Training Hospital
[2]Brain and Nerve Clinic

Objective: Surgical management of a newborn with meningomyelocele (MMC) accompanied by kyphosis and split spinal cord malformation (AOM) and explaining the kyphectomy method with a case series

Method: A 4-day-old baby girl weighing 3500gr was taken into operation. The membranous tissue connecting the neural plate to the skin was excised. After the dura was exposed, the transverse processes were revealed. Kyphotic deformity and midline bone spur were revealed by bipolar dissection and subperiosteal elevation from transverse processes and lateral sides of the corpus anteriorly and medially. Split spinal cord was seen. The kyphosis was approached from both sides from the lateral to the midline. Nerve roots associated with the apical vertebra were shown. Transverse processes and abnormal pedicles were removed, and the nerves were protected with a blunt dissector. After removal of the transverse processes, kyphotic deformity and the lateral aspect of the vertebral body were seen when viewed from the lateral side. The sac was carefully withdrawn and access to the vertebral body was achieved. After dissection of the entire area of the kyphotic deformity, the bone spur and vertebrae at the apex were removed from the disc spaces. The autograft obtained from the vertebral resection was placed anterior to the defect. The empty space formed after the resection was easily brought closer together from above and below with a finger maneuver. Then, number 1 silk suture was passed through the upper and lower segments of the resected kyphosis level and the empty space was closed. For this, 4 sutures were taken and the vertebral bodies were held together with silk sutures. Following the dura repair, the layers were closed in accordance with the anatomy

Results: Radiologically, hydrocephalus, Type 2 Chiari, and bone spur under the MMC area were detected. In the thoracolumbar region, posterior elements starting at Th3 level and continuing caudally were not observed. Performing kyphectomy for ‹›S›› type kyphosis resulted in a decrease in the angle of kyphosis and wound healing in a short time in the postoperative period.

Conclusion: Kyphectomy performed while closing the dural sac in the newborn provides a good correction and is safe. The benefit of performing a kyphectomy in primary wound healing is high. We think that kyphectomy will slow down the progression of the deformity in the coming years. In addition, no association of AOM with MMC accompanied by kyphosis has been found in the literature.

Preoperative Sagittal CT Image

Preoperative sagittal CT image of MMC Case with split cord malformation and kyphosis

Postoperative Sagittal CT Image

Postoperative sagittal CT image of MMC Case with split cord malformation and kyphosis

Keywords: Split cord malformation, Kyphectomy, Kyphosis, Meningomyelocele

AYRIK OMURİLİK MALFORMASYONU VE KİFOZUN EŞLİK ETTİĞİ MENİNGOMİYELOSEL OLGUSUNUN CERRAHİ YÖNETİMİ

Çağlar TÜRK[1], Özgür AKŞAN[2], Mahmut ÇAMLAR[1], Nail ÖZDEMİR[2]

[1]Sağlık Bilimleri Üniversitesi Tepecik Eğitim Ve Araştırma Hastanesi
[2]Beyin ve Sinir Kliniği

Amaç: Yenidoğanda kifoz ve ayrık omurilik malformasyonunun (AOM) eşlik ettiği meningomiyelosel(MMC) hastasının cerrahi yönetimi ve kifektomi yönteminin vaka serisi ile anlatımı

Yöntem: Spinal + kraniyal MRG ve spinal BT görüntülemeleri sonrasında 4 günlük 3500gr ağırlığında kız bebek operasyona alındı. Nöral plağı deriye bağlayan membranöz doku eksize edildi. Duranın açığa çıkarılmasını takiben transvers processler ortaya konuldu. Transvers processlerden ve korpusun lateral taraflarından anterior ve medial olarak bipolar ile diseksiyon ve subperiosteal elevasyon yapılarak kifotik deformite ve orta hattaki kemik spur ortaya kondu. Ayrık omurilik cerrahi olarak görüldü. Kifoza, iki taraftan lateralden orta hatta doğru yönelinerek yaklaşıldı. Dural tabaka, transvers processlerden disseke edildi. Apikal vertebra ile ilişkili sinir kökleri gösterildi. Transvers çıkıntılar ve anormal pediküller çıkarıldı, sinirler künt bir disektörle korundu. Transvers processlerin çıkarılmasından sonra lateralden bakıldığında kifotik deformite ve vertebra korpusunun laterali görüldü. Kese dikkatlice geri çekildi ve vertebra korpusuna erişim sağlandı. Kifotik deformitenin tüm alanının diseksiyonundan sonra, kemik spur ve apeksteki vertebra disk boşluklarından çıkarıldı. Vertebra rezeksiyonundan elde edilen otogreft defektin anterioruna yerleştirildi.

Rezeksiyon sonrası oluşan boş alan bir parmak manevrası ile kolayca alttan ve üstten birbirine yaklaştırıldı. Ardından 1 numara ipek sütür, rezeke edilen kifoz seviyesinin üst ve alt segmentlerinden geçilerek boş alan kapatıldı. Bunun için 4 dikiş atıldı ve vertebra korpusları ipek dikişlerle bir arada tutuldu. Ardından torakal bölgedeki meningosel kesesi de cerrahi olarak kapatıldı. Dura onarımını takiben katlar anatomiye uygun kapatıldı.

Bulgular: Radyolojik olarak hidrosefali, Tip 2 Chiari, MMC alanı altında kemik spur, Th3 seviyesinden itibaren torakolomber uzun seviye posterior elemanlar izlenmemiştir ve S tipi kifoz saptanan hastaya MMC ile eş zamanlı kifektomi yapılması kifoz açısında azalmaya ve postoperatif dönemde yara yeri iyileşmesinin kısa sürede olmasını sağladı.

Sonuç: Yenidoğanda dural kese kapatılırken yapılan kifektomi iyi bir düzeltme sağlamasının yanında güvenlidir. Primer yara iyileşmesinde kifektomi yapılmasının faydası fazladır. Kifektominin ilerleyen yıllarda deformitenin ilerleyişini yavaşlatacağını düşünmekteyiz. Ayrıca literatürde AOM'nin kifozun eşlik ettiği MMC ile birlikteliğine rastlanmamıştır.

Ameliyat Öncesi Sagittal BT Görüntüsü

Split kord malformasyonu ve kifozlu MMC Olgusunun ameliyat öncesi sagital BT görüntüsü

Ameliyat Sonrası Sagittal BT Görüntüsü

AOM ve kifozlu MMC Olgusunun ameliyat sonrası sagital BT görüntüsü

Anahtar Kelimeler: Ayrık omurilik malformasyonu, Kifektomi, Kifoz, Meningomiyelosel

S-073

THE EFFECT OF CONVEX ROD DEROTATION ON LUMBAR LORDOSIS IN LENKE TYPE-5 ADOLESCENT IDIOPATHIC SCOLIOSIS PATIENTS WHO UNDERGONE SELECTIVE POSTERIOR SURGERY

Kerim Sarıyılmaz[1], Okan Özkunt[2], Gökhan Karademir[1], Halil Can Gemalmaz[2], Fatih Dikici[1], Ünsal Domaniç[2]

[1]Acıbadem MAA University, Faculty of Medicine, Department of Orthopaedics and Traumatology, Istanbul, Turkey
[2]Acıbadem MAA University, Atakent Hospital, Department of Orthopaedics and Traumatology, Istanbul, Turkey

Objective: Several correction maneuvers can be applied to correct the 3-dimensional deformity of adolescent idiopathic scoliosis (AIS). Commonly used maneuvers are rod derotation, direct vertebral rotation, and translation. The aim of this study was to evaluate the effect of the convex rod derotation technique on lumbar lordosis in Lenke type-5 AIS patients who have undergone selective posterior surgery.

Methods: Lenke type-5 AIS patients treated at a single institution by a single surgeon were evaluated retrospectively. Inclusion criteria were: 1) a diagnosis of Lenke type-5 AIS, 2) patients treated with selective posterior fusion, 3) no previous spine surgery 4) full sets of preoperative and last follow-up standing full-length radiographs. Those whose radiographs did not meet standards were also excluded in order to prevent measurement error. Twenty-five Lenke type-5 AIS patients, operated by selective fusion and convex rod derotation, were included in the study. Thoracolumbar/lumbar (TL/L) Cobb angles and lumbar lordosis (LL) angles were measured on preoperative and last follow-up standing full-length anteroposterior and lateral radiographs. Kolmogorov-Smirnov test was utilized to assess the distribution of the parameters. Preoperative and postoperative results were compared with the Wilcoxon Sum Rank test. $p<0.05$ was considered statistically significant.

Findings: There were 24 female and one male patient. The mean age was 16.64±2.3 years. The mean follow-up was 40.88±21.5 months. Mean preoperative TL/L Cobb was 40°±8.89°, and the last follow-up TL/L Cobb was 9.72°±8.33°. Mean preoperative LL was 52.66°±12.75° and the last follow-up LL was 50.29°±9.97°. Preoperative and last follow-up TL/L Cobb angle comparison showed that there is a significant difference ($p<0.05$). However, there is no difference in comparison between preoperative and last follow-up LL ($p=0.337$).

Conclusion: The convex rod derotation maneuver in Lenke type-5 AIS patients undergoing selective posterior fusion is an effective correction maneuver that allows a significant correction in the coronal plane and contributes to the preservation of normal LL.

Radiographs of a 16-year-old girl with Lenke type-5 AIS

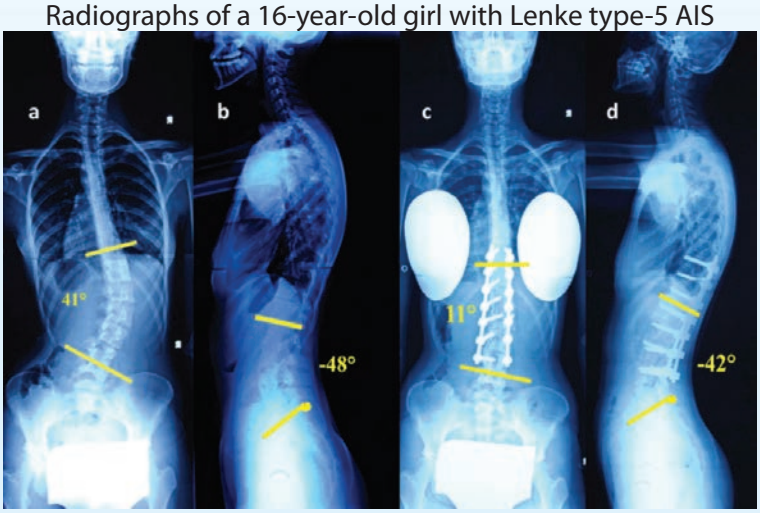

a-b) Preoperative and c-d) last follow-up radiographs after selective posterior fusion

Keywords: Adolescent idiopathic scoliosis, Lenke Type-V, Surgical treatment, selective fusion

SELEKTİF POSTERİOR CERRAHİ YAPILAN LENKE TİP 5 ADÖLESAN İDİOPATİK SKOLYOZ HASTALARINDA KONVEKS ROD DEROTASYONUNUN LOMBER LORDOZA ETKİSİ

Kerim Sarıyılmaz[1], Okan Özkunt[2], Gökhan Karademir[1], Halil Can Gemalmaz[2], Fatih Dikici[1], Ünsal Domaniç[2]

[1]Acıbadem MAA Üniversitesi, Tıp Fakültesi, Ortopedi ve Travmatoloji Anabilim Dalı, İstanbul, Türkiye
[2]Acıbadem MAA Üniversitesi, Atakent Hastanesi, Ortopedi ve Travmatoloji Kliniği, İstanbul, Türkiye

Amaç: Adölesan idiyopatik skolyozdaki (AİS) 3 boyutlu deformiteyi düzeltmek için çeşitli korreksiyon manevraları uygulanabilir. Yaygın olarak kullanılan manevralar, rod derotasyon, direkt vertebral rotasyon ve translasyondur. Bu çalışmada, selektif posterior cerrahi geçirmiş Lenke tip-5 AİS hastalarında konveks rod derotasyon tekniğinin lomber lordoz üzerindeki etkisini değerlendirmek amaçlanmıştır.

Metot: Tek bir merkezde tek cerrah tarafından tedavi edilen Lenke tip-5 AIS hastaları retrospektif olarak değerlendirildi. Dahil edilme kriterleri: 1) Lenke tip-5 AİS tanılı olmak, 2) selektif posterior füzyon ile tedavi edilmiş olmak 3) daha önce omurga cerrahisi geçirmemiş olmak, 4) ameliyat öncesi ve son takipte ayakta tam boy radyografilerin eksiksiz olması idi. Ölçüm hatasını önlemek için radyografileri standartlara uymayan hastalar da çalışma dışı bırakıldı. Selektif füzyon ve konveks rod derotasyonu ile ameliyat edilen yirmi beş Lenke tip-5 AİS hastası çalışmaya dahil edildi. Torakolomber/lomber (TL/L) Cobb açıları ve lomber lordoz (LL) açıları ameliyat öncesi ve son takiplerinde ayakta tam boy ön-arka ve yan grafilerde ölçüldü. Parametrelerinin dağılımını değerlendirmek için Kolmogorov-Smirnov testi kullanıldı. Preoperatif ve postoperatif sonuçlar Wilcoxon Sum Rank testi ile karşılaştırıldı. $p<0,05$ istatistiksel olarak anlamlı kabul edildi.

Bulgular: Yirmi dört hasta kız, 1 hasta erkek idi. Ortalama yaş 16.64±2.3 yıl, ortalama takip süresi 40.88±21.5 aydı. Ameliyat öncesi ortalama TL/L Cobb açısı 40°±8.89° iken son takipte 9.72°±8.33° olarak ölçüldü. Ameliyat öncesi LL 52.66°±12.75° iken ameliyat sonrası 50.29°±9.97° olarak ölçüldü. Ameliyat öncesi ve son takip karşılaştırmasında TL/L Cobb açısında istatistiksel anlamlı fark varken ($p<0.05$), LL açısında istatistiksel anlamlı fark görülmedi ($p=0.337$).

Çıkarımlar: Selektif posterior füzyon yapılan Lenke tip 5 AİS›li hastalarda konveks rod derotasyon manevrası koronal planda anlamlı bir korreksiyona olanak sağlayan ve normal lomber lordozun korunmasına katkıda bulunan etkili bir korreksiyon manevrasıdır.

Lenke tip 5 AİS'li 16 yaşında kız çocuğunun radyografileri

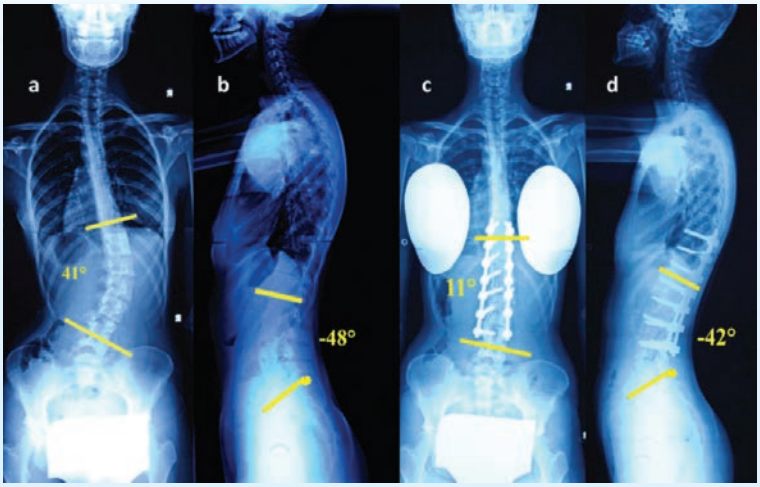

Selektif posterior füzyon sonrası a-b) preoperatif and c-d) son kontrol radyografileri

Anahtar Kelimeler: adölesan idiopatik skolyoz, Lenke tip-5 eğrilik, cerrahi tedavi, selektif füzyon

S-074

CAN THE SHILLA TECHNIQUE IN THE TREATMENT OF EARLY-ONSET SCOLIOSIS REDUCE RECURRENT SURGERIES WHILE INCREASING SPINAL GROWTH?

Mehmet Bülent BALİOĞLU[1], Kadir ABUL[1], Mehmet ÇETİNKAYA[1], Ali Volkan ÖZLÜK[1], Nurullah SAÇIK[1], Mehmet Fatih AKSAY[2], Ahmet Onur AKPOLAT[2]

[1]Department of Orthopedics and Traumatology, Başakşehir Çam and Sakura City Hospital, University of Health Sciences, Istanbul, Turkey
[2]Department of Orthopedics and Traumatology, Fatih Sultan Mehmet Training and Research Hospital, University of Health Sciences, Istanbul, Turkey.

Purpose: In our study, progressive scoliosis curvatures due to early-onset scoliosis (EOS) that had not been surgically treated before were treated using the growth-guiding Shilla technique. With Shilla application, it was aimed to avoid repetitive surgeries and to maintain spine growth while correcting spinal deformity. It was aimed to evaluate the correction of scoliosis curvature, the frequency of unplanned surgical interventions, and the effect on spine growth in the early and late postoperative period in patients with EOS to whom we applied the Shilla technique.

Method: Shilla method was applied between 2013-2021, bone age with progressive spinal curvature, whose controls and treatment are still ongoing in our clinic, between 5-10 years of age, no previous deformity surgery, open triradiate cartilage, Risser 0/1, Sanders < 3, Cobb angle > 48 ° female (premenarche) and male patients were evaluated retrospectively.

Findings: The mean chronological age was 8.9 years (4.6-12 years) in terms of bone age (<10 years) of 16 patients (11 females, 5 males) who underwent Shilla therapy. Etiologies; idiopathic (7), syndromic (6), neuromuscular (2), congenital (1). The mean follow-up period of all patients from the first surgery was 21 months (1-102). Three patients graduated with posterior fusion, mean follow-up was 77.3 months (36-102 months). Three ungraduated cases with a follow-up of more than one year were followed for an average of 18.6 months (15-34). In 10 patients with a follow-up period > 1 year, the mean time was 5.6 months (1-10). The mean Cobb angles of major curvature were 65.2° (48°-103°) preoperatively, 21.3° early postoperatively (4°-44°), and 26.2° (5°-45°) at the final follow-up, respectively. T1-T12 height was 17.4 cm (13-21.2) preoperatively, 20 cm (15-24) early postoperatively, and 20.4 cm (15-24) at the final control, respectively. T1-S1 height was measured as 28.5 cm (20.6-35.6) preoperatively, 32.6 cm (24-39) early postoperatively, and 33 cm (24-39) at the last follow-up (Table 1). Implant-related complications were seen in 6 cases (37.5%), unplanned surgery was performed in 3 (18.7%).

Result: As the age of onset for surgical treatment decreased, unplanned surgeries were encountered especially in syndromic cases. As the expected growth period for graduation increased, unplanned surgeries could be required. As a result, significant improvement in Scoliosis Cobb angle and an increase in T1-T12 and T1-S1 heights were obtained in the early postoperative period. At the last control, it was observed that the Cobb angle increased slightly, while the increase in spine lengths did not change.

A case study of neuromuscular EBS using the Shilla technique

FIGURE 1. a 10-year-old girl with neuromuscular EBS with spina bifida disorder. Shunt was applied at the age of 2 months for open pouch closure surgery and hydrocephalus after childbirth, and it was operated for SB at the age of 4. Due to his paralytic lower extremities, he cannot stand independently, he can be mobilized with a device, he uses bilateral AFO. It was aimed to ensure the patient's sitting balance and to control and improve the growth of progressive scoliosis and kyphosis. The Shilla technique was modified and the vertebrae were determined at 5 levels with clipped screws in the lower lumbar region, fixed on the convex side in the apical region of the curvature, only the single screw head in the middle on the concave side was clipped on the rod, and only capped screws were applied to 2 levels proximally, which allowed the unlocked rods to slide and grow.

Evaluation of patients who underwent the Shilla method

	Cinsiyet	Etiyoloji	Operasyon Yaşı (ay)	Takip (ay)	Mezuniyet	Preop Cobb (°)	Erken Postop Cobb (°)	Son Kontrol Cobb (°)	Preop T1-T12 (cm)	Erken Postop T1-T12 (cm)	Son Kontrol T1-T12 (cm)	Preop T1-S1 (cm)	Erken Postop T1-S1 (cm)	Son Kontrol T1-S1 (cm)	Plansız Cerrahi işlem (sayısı)	Komplikasyon (cerrahi gerekmedi)
1	K	DWS	120	102	Mezun	60	36 / 15	39 / 10	21.2	22.2	23.6	35.6	39	37	-	Çubuk Kırılması

The demographic information of the patients who were operated with the Shilla technique and the results of the changes observed in the Cobb angle, T1-T12 and T1-S1 vertebral heights during the follow-up period, and the cases who underwent unexpected unplanned surgical intervention were shown. (DWS: Down Syndrome, JIS: Juvenile Idiopathic Scoliosis, NF: Neurofibromatosis, C6DS: Chromosome 6 Deletion Syndrome, KS: Congenital Scoliosis, NMS: Neuromuscular Scoliosis, SB: Spina Bifida, MS: Marfan Syndrome, DOS: Doose Syndrome, PJK: Proximal Junctional Kyphosis)

Keywords: "Early onset scoliosis, Shilla technique, Idiopathic scoliosis, Congenital scoliosis, Neuromuscular scoliosis, Syndromic scoliosis"

ERKEN BAŞLANGIÇLI SKOLYOZ TEDAVİSİNDE SHİLLA TEKNİĞİ OMURGA BÜYÜMESİNİ ARTTIRIRKEN TEKRARLAYAN CERRAHİLERİ AZALTABİLİRMİ?

Mehmet Bülent BALİOĞLU[1], Kadir ABUL[1], Mehmet ÇETİNKAYA[1], Ali Volkan ÖZLÜK[1], Nurullah SAÇIK[1], Mehmet Fatih AKSAY[2], Ahmet Onur AKPOLAT[2]

[1]Sağlık Bilimleri üniversitesi Başakşehir Çam ve Sakura Şehir Hastanesi, Ortopedi ve Travmatoloji Kliniği, İstanbul, Türkiye
[2]Sağlık Bilimleri üniversitesi Fatih Sultan Mehmet Eğitim ve Araştırma Hastanesi, Ortopedi ve Travmatoloji Kliniği, İstanbul, Türkiye.

Amaç: Çalışmamızda erken başlangıçlı skolyoz (EBS) nedeniyle daha önce cerrahi uygulanmayan ilerleyici skolyoz eğrilikleri büyümeye rehberlik eden Shilla tekniği kullanılarak tedavi edildi. Shilla uygulaması ile omurga deformitesi düzeltilirken tekrarlayan cerrahilerden sakınılması ve omurga büyümesinin sürdürülmesi hedeflendi. Shilla tekniği uyguladığımız EBS lu hastalarda ameliyat sonrası erken ve geç dönemde skolyoz eğriliğinin düzeltilmesi, planlanmayan cerrahi girişimlerin sıklığı, omurga büyümesi üzerindeki etkisinin değerlendirilmesi amaçlandı.

Yöntem: 2013-2021 yılları arasında Shilla yöntemi uygulanan halen kontrolleri ve tedavisi kliniğimizde devam eden ilerleyici omurga eğriliği olan kemik yaşı 5-10 yaş arası, daha önce deformite cerrahisi geçirmemiş, triradiat kıkırdağı açık, Risser 0/1, Sanders < 3, Cobb açısı > 48° kadın (premenarş) ve erkek hastalar retrospektif olarak değerlendirildi.

Bulgular: Shilla tedavisi uygulanan 16 hastanın (11 kadın, 5 erkek) kemik yaşı olarak (<10 yaş) kronolojik yaş ortalaması 8,9 yıl (4,6-12 yıl) oldu. Etiyolojileri; idiopatik (7), sendromik (6), nöromuskuler (2), konjenital (1) idi. İlk cerrahiden itibaren tüm hastaların takip süresi ortalama 21 ay (1-102) oldu. Üç hasta posterior füzyon ile mezun edildi (Grup 1), takip süresi ortalama 77,3 ay (36-102 ay) idi. Bir yıl üzeri takibi olan mezun edilmemiş 3 olgu (Grup 2) ortalama 18,6 ay (15-34) izlendi. Takip süresi 1 yıl > olan 10 hastada ise (Grup 3) ortalama 5,6 ay (1-10) gerçekleşti. Major eğrilik Cobb açıları ortalaması sırası ile preop 65,2° (48°-103°), erken postop 21,3° (4°-44°), son kontrolde 26,2° (5°-45°) bulundu. T1-T12 yüksekliği sırası ile preop 17,4 cm (13-21,2), erken postop 20 cm (15-24), son kontrol 20,4 cm (15-24) oldu. T1-S1 yüksekliği preop 28,5 cm (20.6-35,6), erken postop 32,6 cm (24-39), son kontrolde 33 cm (24-39) olarak ölçüldü (Tablo 1). İmplant ilişkili komplikasyon 6 olguda (%37,5) görüldü (implant kırılması, vida gevşemesi, proksimal geçiş kifozu, yara problemi), 3 ünde (%18,7) plansız cerrahi uygulandı. Plansız cerrahi uygulanan 2 olgu en genç sendromik hastalarımızdı. Bir olguda rod boyu yetersiz kaldı ve PGK gelişmesi nedeniyle cerrahisi gerekti.

Sonuç: Shilla yöntemi uygulanan bir yıl üzeri takibi olan 6 olgudan 5 inde (Grup 1 ve 2) tedavileri boyunca ek bir uzatma ve cerrahi girişime gerek duyulmadı, 2 olgu ise indeks cerrahi sonrası hiçbir ek işleme gerek duyulmadan mezuniyet ile tedavileri sonuçlandırıldı. Cerrahi tedavi için başlangıç yaşı küçüldükçe, özellikle sendromik olgularda plansız cerrahiler ile karşılaşıldı. Mezuniyet için beklenen büyüme süresi uzadıkça plansız cerrahiler gerekebildi. Sonuçta erken postoperatif dönemde Skolyoz Cobb açısında belirgin düzelme, T1-T12 ve T1-S1 yükseklikleri nde artış elde edildi. Son kontrolde Cobb açısında hafif artış gerçekleşirken, omurga uzunluklarında artışın değişmediği gözlendi.

Shilla tekniği uygulanan Nörmuskuler EBS olgu örneği

RESİM 1. 10 yaşında spina bifida rahatsızlığı bulunan nöromuskuler nedenli EBS lu kız çocuğu. Doğum sonrası açık kese kapatma ameliyatı ve hidrosefalisi için 2 aylıkken şunt uygulanmış, 4 yaşında SB için opere edilmiş. Paralitik alt ekstremiteleri nedeniyle bağımsız ayakta duramıyor, cihazla mobilize olabiliyor, bilateral AFO kullanıyor. Hastanın oturma dengesinin sağlanabilmesi ve ilerleyici skolyoz ve kifozunun kontrol edilip düzelme sağlanarak büyümesi hedeflendi. Shilla tekniği modifiye edilerek alt lomber bölgede klitli vidalar ile omurgalar 5 seviye tesbit edilerek, eğriliğin apikal bölgesinde konveks tarafta sabit, konkav tarafta sadece ortadaki tek vida başı roda klitlendi, proksimalde ise sadece 2 seviyeye kilitsiz rodların kaymasına ve büyümeye izin verilen kapaklı vidalar uygulandı.

Shilla yöntemi uygulanan hastaların değerlendirilmesi

	Cinsiyet	Etiyoloji	Operasyon Yaşı (ay)	Takip (ay)	Mezuniyet	Preop Cobb (°)	Erken Postop Cobb (°)	Son Kontrol Cobb (°)	Preop T1-T12 (cm)	Erken Postop T1-T12 (cm)	Son Kontrol T1-T12 (cm)	Preop T1-S1 (cm)	Erken Postop T1-S1 (cm)	Son Kontrol T1-S1 (cm)	Plansız Cerrahi işlem (sayısı)	Komplikasyon (cerrahi gerekmedi)
1	K	DWS	120	102	Mezun	60	36 / 15	39 / 10	21.2	22.2	23.6	35.6	39	37	-	Çubuk Kırılması

Shilla tekniği ile opere edilen hastaların demografik bilgileri ve takip sürecinde Cobb açısı, T1-T12 ve T1-S1 vertebra yüksekliklerinde gözlenen değişimlerin sonuçları ile, beklenmedik plansız cerrahi girişim uygulanan olgular gösterildi. (DWS: Down Sndromu, JİS: Juvenil İdiopatik Skolyoz, NF: Nörofibromatozis, C6DS: Kromazom 6 Delesyon Sendromu, KS: Konjenital Skolyoz, NMS: Nöromuskuler Skolyoz, SB: Spina Bifida, MS: Marfan Sendromu, DOS: Doose Sendromu, PGK: Proksimal Geçiş Kifozu)

Anahtar Kelimeler: "Erken başlangıçlı skolyoz, Shilla tekniği, İdiopatik skolyoz, Konjenital skolyoz, Nöromuskuler skolyoz, Sendromik skolyoz"

S-075

FORAMEN TRANSVERSARIUM VARIATION IN L5 VERTEBRA IN A CASE OF CONGENITAL SCOLIOSIS

Kadir Abul[1], Mehmet Çetinkaya[1], Ali Volkan Özlük[1], Yunus Emre Usta[1], Mehmet Bülent Balioğlu[1]

[1]Istanbul Basaksehir Pine and Sakura City Hospital

Congenital scoliosis is a three-dimensional deformity of the spine characterized by many various formation and segmentation anomalies [1]. In the literature, the foramen transversarium is frequently mentioned in the cervical vertebrae, and the possibility of injury to the vertebral artery and vein passing through this structure is emphasized, especially during surgical procedures [2,3]. Cervical vertebrae are distinguished from those of the thoracic or lumbar vertebra by the presence of a pair of foramina transversarium.

Reports of the number of cases for the existence of foramen transversarium as an anatomic variation in the lumbar vertebra in the literature is scarce [4,5,6,7]. ? Beers et. al reported four cases with a diagnosis possible spinal stenosis or disk herniation. Authors stated that these foramina, probably arose when the costotransverse elements failed to unite ?between the mamillary and accessory processes in embryological period at the site of anastomotic vessels [7,6].

In this statement, we present the anatomical variation of L5 vertebra foramen transversarium, which was noticed in the preoperative evaluation of a 33-year-old female patient with congenital scoliosis who applied to our clinic (Figure 1).

Figure 1.

In the cervical vertebra, especially in the C7 vertebra, the vascular structures do not pass mostly through the foramen transversarium [8,9], and in the case we presented, no vascular structure was observed in the foramen in 3-dimensional multidetector computed tomography angiography, as well.

Especially in pedicle or lateral mass screw applications, the foramen transversarium and the possible accompanying vascular structures may be at risk [9]. It should be kept in mind that this situation, which we are familiar with in the cervical vertebra, can also be seen especially in cases of congenital scoliosis in the trajectory of transpedicular pedicle screws. A sensitive evaluation with computed tomography with optionally added angiographic evaluation is recommended in cases of suspected congenital scoliosis for which surgical planning is made.

axial view 3D-CT scan

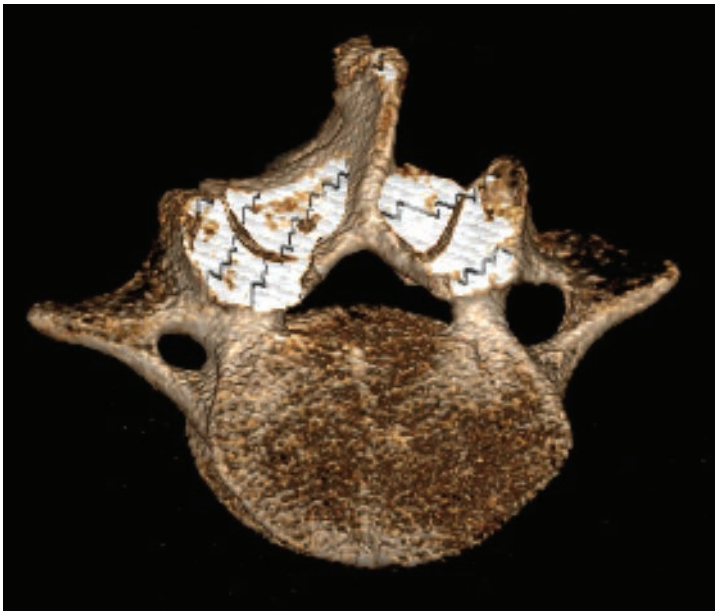

L5 vertebra superior axial 3D-CT reformat image

L5 vertebra oblique 3D-CT angiographic imaging

L5 vertebra oblique 3D-CT angiographic imaging shows no vascular formation in the foramen transversarium.

Keywords: lumbar foramen transversarium, congenital scoliosis, anatomical variations

KONJENİTAL SKOLYOZ VAKASINDA L5 VERTEBRADA FORAMEN TRANSVERSARİUM VARYASYONU

Kadir Abul[1], Mehmet Çetinkaya[1], Ali Volkan Özlük[1], Yunus Emre Usta[1], Mehmet Bülent Balioğlu[1]

[1]İstanbul Başakşehir Çam ve Sakura Şehir Hastanesi

Konjenital skolyoz, çok çeşitli oluşum ve segmentasyon anomalileri ile karakterize omurganın üç boyutlu bir deformitesidir (1). Literatürde servikal vertebralarda foramen transversarium'dan sıklıkla bahsedilir ve buradan geçen vertebral arter ve venin yaralanma olasılığı özellikle cerrahi işlemler sırasında vardır (2,3). Servikal omurlar, bir çift foramina transversarium mevcudiyeti ile torasik veya lomber vertebranınkinden ayırt edilir. Literatürde lomber vertebrada anatomik bir varyasyon olarak foramen transversarium varlığına ilişkin olgu sayısı azdır (4,5,6,7). Beer ve ark., olası spinal stenoz veya disk herniasyonu teşhisi konan dört vaka bu varyasyonu bildirmiş ve bu foramenlerin muhtemelen kostotransvers elementlerin anastomoz damarları bölgesinde embriyolojik dönemde mamillar ve aksesuar çıkıntılar arasında birleşmediği zaman ortaya çıktığını belirtmişlerdir (6,7). Bu bildiride, kliniğimize başvuran 33 yaşında konjenital skolyozlu kadın hastanın preoperatif değerlendirmesinde fark edilen L5 vertebra foramen transversarium'un anatomik varyasyonunu sunuyoruz (Resim 1). Şekil 1.Servikal vertebrada özellikle C7 vertebrada vasküler yapılar çoğunlukla foramen transversarium'dan geçmez (8,9) ve sunduğumuz olguda 3 boyutlu multidetektör bilgisayarlı tomografi anjiyografide foramende de vasküler yapı izlenmemiştir.

Özellikle pedikül veya lateral mass vida uygulamalarında foramen transversarium ve eşlik etmesi muhtemel damar yapıları risk altında olabilir. Bu durumunun konjenital omurga anamolilerinde servikal bölge dışında da (bildirimizde lomber vertebrada) transpediküler pedikül vidalarının yörüngesinde karşımıza çıkabileceği akılda bulundurulmalıdır. Cerrahi planlaması yapılan her konjenital skolyoz şüphesinde bilgisayarlı tomografi ve gereğinde anjiyografi ile hassas bir değerlendirme yapılması önerilir.

aksiyel 3D-BT görüntüleme

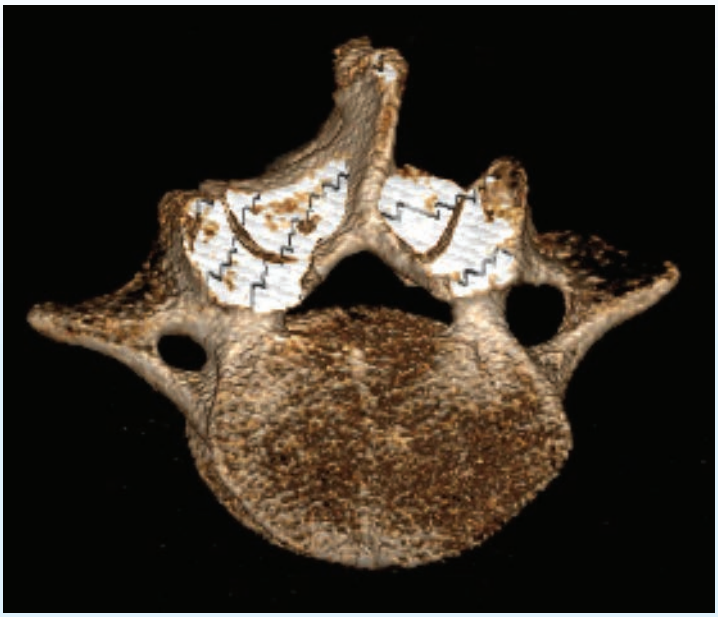

L5 vertebra süperior aksiyel 3D-BT reformat görüntüsü

L5 vertebra oblik 3D-BT anjiografik görüntüleme

L5 vertebra oblik 3D-BT anjiografik görüntüleme ile foramen transversarium içerisinde vasküler oluşum olmadığı gözlenmekte.

Anahtar Kelimeler: lomber foramen transversariyum, konjenital skolyoz, doğumsal skolyoz, anatomik varyasyon

S-077

DISTAL JUNCTIONAL ANGLE ANALYSIS OF LENKE 1 AND 2 AIS PATIENTS ACCORDING TO LOWEST INSTRUMENTED VERTEBRA SELECTION

İsmail Emre KETENCİ[1], Hakan Serhat YANIK[1], Mert Kahraman MARAŞLI[1], Şevki ERDEM[1]

[1]Haydarpasa Numune Training and Research Hospital, Department of Orthopaedics & Traumatology, Istanbul, Turkey

Objective: Lowest instrumented vertebra (LIV) is selected mostly as the stable vertebra in non-selective fusions of Lenke type 1 and 2 adolescent idiopathic scoliosis (AIS). This decision is mainly based on coronal and transverse plane parameters. Our aim in this study was to evaluate the effect of LIV selection on distal junctional angle (DJA) in sagittal plane.

Methods: 65 patients with Lenke 1 and 2 AIS that underwent posterior fusion and instrumentation with distal fusion level of L2 and L3 were retrospectively evaluated. Patients with more proximal and distal LIV levels were excluded. LIV level was decided intraoperatively according to the alignment of the disc below LIV. After wide facet resection and correction maneuvers including rod derotation, compression, distraction and in situ bending were performed. With this maneuvers LIV should become parallel or near-parallel to the vertebrae below. In 29 patients LIV was L2, while 36 patients were fused to L3. Two groups were analyzed according to DJA and occurance of distal junctional kyphosis (DJK). DJA was measured between the superior endplate of LIV and the inferior endplate of the adjacent distal vertebra. DJA ≥10° was defined as DJK. Thoracic kyphosis (TK) and lumbar lordosis (LL) were also measured. Radiographs were taken preoperatively and at last follow-up. Clinical outcomes were assessed using SRS-22 questionnaire.

Results: Mean age of the patients was 15.7 years (range 12-20). 48 patients were female and 17 were male. Mean follow-up period was 32 months (minimum 24 months). DJA did not change significantly at last follow-up for each group. Two patients in L2 group and one patient in L3 group developed DJK, which were asymptomatic. Sagittal imbalance was not observed. No patient required revision surgery. Preoperative and postoperative TK and LL values were similar between groups (Table 1). There were no significant differences regarding postoperative clinical outcomes.

Conclusion: Selecting LIV as L2 or L3 in Lenke 1 and 2 AIS patients causes similar distal junctional alignment in sagittal plane. Deciding the LIV level according to coronal and transverse plane parameters is reasonable in Lenke 1 and 2 AIS.

Preoperative and postoperative values in sagittal plane.

	L2 group			L3 group		
	Preop	Postop	**p**	Preop	Postop	**p**
DJA (°)	-12.9±3.1	-8.3±2.9	0.735	-14.1±5.2	-9.4±4.8	0.673
TK (T5-T12) (°)	25.3±7.4	24.7±6.3	0.934	24.9±6.5	22.6±5.4	0.842
LL (L1-L5) (°)	41.3±5.2	42.7±9.6	0.894	39.8±10.1	40.4±9.3	0.913

DJA indicates distal junctional angle; TK, thoracic kyphosis; LL, lumbar lordosis

Keywords: adolescent idiopathic scoliosis , lowest instrumented vertebra ,distal junctional angle

LENKE 1 VE 2 AIS HASTALARINDA ALT ENSTRÜMANTE EDİLEN VERTEBRA SEÇİMİNE GÖRE DİSTAL BİLEŞKE AÇISININ ANALİZİ

İsmail Emre KETENCİ[1], Hakan Serhat YANIK[1], Mert Kahraman MARAŞLI[1], Şevki ERDEM[1]

[1]Haydarpaşa Numune Eğitim Araştırma Hastanesi, Ortopedi ve Travmatoloji Kliniği, İstanbul, Türkiye

Amaç: Lenke tip 1 ve 2 adölesan idiopatik skolyoz (AIS) hastalarında, selektif olmayan füzyonlarda alt enstrümante edilen vertebra (AEV) genellikle stabil vertebra olarak seçilmektedir. Bu karar büyük oranda koronal ve transvers plandaki parametrelere göre verilmektedir. Bu çalışmadaki amacımız AEV seçiminin sagittal planda distal bileşke açısına (DBA) etkisini araştırmaktı.

Yöntem: Distal füzyon seviyesi L2 ve L3 olan, posterior füzyon ve enstrümantasyon yapılan 65 Lenke tip 1 ve 2 AIS hastası retrospektif olarak incelendi. Daha distal ve proksimal AEV seviyesi olan hastalar çalışmaya dahil edilmedi. AEV seviyesine intraoperatif olarak karar verildi. Faset rezeksiyonları, rod derotasyonu, kompresyon, distraksiyon ve yerinde bükme manevraları ile AEV altında paralel bir disk elde edilmeye çalışıldı. AEV seviyesi 29 hastada L2, 36 hastada ise L3'tü. Her iki grup DBA ve distal bileşke kifozu (DBK) gelişimine göre değerlendirildi. DBA, en alt enstrümante edilen vertebranın üst kenarı ile bir alt komşu vertebranın alt kenarı arasındaki açı olarak ölçüldü. DBA ≥10° DBK olarak değerlendirildi. Torakal kifoz (TK) ve lomber lordoz (LL) açıları da ölçüldü. Radyografiler ameliyat öncesi ve sonrası son takipte çekildi. Klinik değerlendirme SRS-22 skorlaması ile yapıldı.

Bulgular: Hastaların ortalama yaşı 15.7 yıldı (dağılım 12-20). 48 hasta kadın, 17 hasta erkekti. Ortalama takip süresi 32 aydı (en az 24 ay). Ameliyat sonrası her iki grupta da DBA anlamlı oranda değişiklik göstermedi. L2 grubunda iki, L3 grubunda ise bir hastada DBK görüldü ancak bu hastalar asemptomatikti. Sagittal imbalans görülmedi. Hiçbir hastada revizyon cerrahisi gerekmedi. Ameliyat öncesi ve sonrası TK ve LL değerleri gruplar arasında benzerlik gösterdi (Tablo 1). Ameliyat sonrası klinik sonuçlarda anlamlı fark görülmedi.

Sonuç: Lenke tip 1 ve 2 AIS hastalarında AEV'nin L2 ya da L3 olarak seçilmesi sagittal planda benzer distal bileşke dizilimi sağlamaktadır. AEV seçiminin koronal ve transvers plan parametrelerine göre yapılması uygundur.

Preoperatif ve postoperatif sagittal plan değerleri.

	L2 group			L3 group		
	Preop	Postop	**p**	Preop	Postop	**p**
DJA (°)	-12.9±3.1	-8.3±2.9	0.735	-14.1±5.2	-9.4±4.8	0.673
TK (T5-T12) (°)	25.3±7.4	24.7±6.3	0.934	24.9±6.5	22.6±5.4	0.842
LL (L1-L5) (°)	41.3±5.2	42.7±9.6	0.894	39.8±10.1	40.4±9.3	0.913

DBA: distal bileşke açısı; TK: torakal kifoz; LL, lomber lordoz

Anahtar Kelimeler: adölesan idiopatik skolyoz, alt enstrümante edilen vertebra, distal bileşke açısı

S-078

TREATMENT APPROACHES FOR SPINAL DEFORMITIES DUE TO EARLY ONSET SCOLIOSIS

Mehmet Bülent BALİOĞLU[1], Kadir ABUL[1], Ali Volkan ÖZLÜK[1], Mehmet ÇETİNKAYA[1], Ahmet DEMİREL[1]

[1]Department of Orthopedics and Traumatology, Başakşehir Çam and Sakura City Hospital, University of Health Sciences, Istanbul, Turkey

Purpose: Scoliosis deformity in childhood (< 10 years) is defined as early onset scoliosis (EOS). The etiology of EOS can be idiopathic, congenital, syndromic and neuromuscular. EOS can cause significant health problems in the later stages of the growing child's life. For this purpose, based on our own clinical experience, it was aimed to better understand the spine problems observed in childhood and summarize the treatment approaches.

Method: The aim of EOS treatment should be to provide a functional and painless spine that increases the thoracic volume while minimizing deformity. The most appropriate method should be selected from the treatment algorithms defined taking into account the etiology, skeletal maturity, size and progression of curvature for each patient. Progressive curvature of the spine in casting, corset, surgical distraction systems (GR, MAGEC, VEPTR), with the growth of the system guided the growth orientation (Luque Trolley, Shilla), compression-based systems (stepler, anterior vertebral body tethering) is applied under the headings. In particular, in congenital cases, restricted hemiepiphysiodesis, resection osteotomies and hemivertebrectomies can be performed alone or growth-friendly systems. As a result, it is aimed to successfully complete the treatment with posterior fusion in patients with EOS who are nearing completion of the spine growth process or have reached the adolescent period.

Findings: Thirty-one patients whose treatment was started and followed up in our clinic were retrospectively analyzed. 5 casts, 2 braces, 1 traditional growing rod, 1 growing rod-like growth guide, 1 magnetically controlled growing rod, 1 vertically expandable growing rod, 14 shilla growth guidance, and hemivertebrectomy with short segment instrumentation and corset application were applied to 6 patients. The patients were evaluated according to their etiology, gender and age distribution. Age at first treatment, duration of follow-up, improvement and satisfaction with treatment were evaluated. The factors affecting the choice of EOS treatment, the complications encountered, and their effects on growth and correction of the curvature were examined.

Result: Despite the developments in EOS treatment today, it is seen that the level reached in EOS treatment is still not fully sufficient for solving problems related to very different etiologies. More comprehensive studies, new techniques and inventions are needed. By increasing the interest in academic and clinical studies on pediatric spine problems, new treatment methods can be developed.

Keywords: "Early onset scoliosis, pediatric spinal deformities, pediatric scoliosis treatment"

ERKEN BAŞLANGIÇLI SKOLYOZA BAĞLI OMURGA DEFORMİTELERİNDE TEDAVİ YAKLAŞIMLARI

Mehmet Bülent BALİOĞLU[1], Kadir ABUL[1], Ali Volkan ÖZLÜK[1], Mehmet ÇETİNKAYA[1], Ahmet DEMİREL[1]

[1]Sağlık Bilimleri üniversitesi Başakşehir Çam ve Sakura Şehir Hastanesi, Ortopedi ve Travmatoloji Kliniği, İstanbul, Türkiye

Amaç: Çocukluk çağında (< 10 yaş) skolyoz deformitesi erken başlangıçlı skolyoz (EBS) olarak tanımlanmaktadır. EBS etiyolojisi; idiopatik, konjenital, sendromik ve nöromuskuler nedenli olabilir. EBS, büyümekte olan çocuğun yaşamının ilerleyen safhalarında önemli sağlık sorunlarına neden olabilir. Bu amaçla kendi klinik deneyimlerimizden yola çıkarak çocukluk çağında gözlemlenen omurga sorunlarının daha iyi anlaşılması ve tedavi yaklaşımlarının özetlenmesi hedeflenmiştir.

Yöntem: EBS tedavisinde amaç deformiteyi en aza indirirken toraks volümünü arttıran, fonksiyonel ve ağrısız bir omurga sağlamak olmalıdır. Her hasta için eğriliğin etiyolojisi, iskelet olgunluğu, büyüklüğü ve ilerlemesi göz önüne alınarak tanımlanan tedavi algoritmalarından en uygun yöntem seçilmelidir. İlerleyici omurga eğriliklerinde alçılama, korse, cerrahi olarak distraksiyon sistemleri (büyüyen rod, manyetik kontrollü büyüyen rod, dikine genişletilebilir prostetik titanyum kaburga), kılavuzlu büyüme sistemleri ile büyüme yönlendirme (Luque Trolley, Shilla), kompresyon temelli sistemler (omur gövde zımbası, anterior vertebral cisim germe) başlıkları altında uygulanır. Özellikle konjenital olgularda kısıtlı hemiepifizyodez, rezeksiyon osteotomileri ve hemivertebrektomiler tek başına veya büyüme dostu sistemler uygulanabilir. Sonuçta omurga büyümesi sürecini tamamlamaya yaklaşan veya adölesan döneme ulaşan EBS olgularda posterior füzyon ile tedavilerinin başarı ile sonuçlandırılması hedeflenir.

Bulgular: Tedavisi daha önce başlanarak takibi kliniğimizde yapılan 31 hasta retrospektif olarak incelendi. Hastalara 5 alçı, 2 korse, 1 geleneksel büyüyen rod, 1 büyüme yönlendirici büyüyen rod benzeri, 1 manyetik kontrollü büyüyen rod, 1 dikine genişletilebilir büyüyen rod, 14 shilla büyüme yönlendirme, 6 hastaya da Hemivertebrektomi ile birlikte kısa segment enstrümentasyon ve korse uygulaması yapılmıştı. Hastalar etiyolojilerine, cinsiyet ve yaş dağılımına göre değerlendirildi. İlk tedaviye başlangıç yaşı, takip süresi, tedavi sonucunda düzelme ve memnuniyet durumu değerlendirildi. EBS tedavi seçimini etkileyen faktörler, karşılaşılan komplikasyonlar, büyüme ve eğriliğin düzelmesi üzerine olan etkileri incelendi.

Sonuç: Günümüzde EBS tedavisndeki gelişmelere rağmen halen EBS tedavisinde gelinen seviyenin çok farklı etiyolojilere bağlı sorunların çözümü için tam olarak yeterli olmadığı görülmektedir. Daha kapsamlı çalışmalara, yeni tekniklere ve buluşlara ihtiyaç vardır. Çocuk omurga sorunlarına yönelik akademik ve klinik çalışmalara ilginin arttırılması sayesinde yeni tedavi yöntemlerinin geliştirilmesi sağlanabilir.

Anahtar Kelimeler: "Erken başlangıçlı skolyoz, çocuk omurga deformiteleri, pediatrik skolyoz tedavisi"

S-079

WHEN DO PATIENTS RETURN TO THEIR DAILY ACTIVITIES AND SPORTS AFTER POSTERIOR SCOLIOSIS SURGERY?

Osman Görkem MURATOĞLU[1], Hüseyin Bahadır GÖKÇEN[1], İsmail Tugay YAĞCI[2], Çağatay ÖZTÜRK[1]

[1]İstinye University Faculty of Medicine, Orthopedic and Traumatology Department, İstanbul, Turkey
[2]Liv Hospital Ulus, Orthopedic and Traumatology Department, Istanbul, Turkey

Aim: Advice on returning to school and sports activities after posterior scoliosis surgery varies depending on the surgeon's philosophy and experience. In this study, it was investigated when patients who underwent posterior pedicle screw fusion surgery returned to daily physical activities and sports, and what factors might be the reason for the possible delay.

Method: 148 patients who underwent posterior scoliosis surgery between 2012 and 2019 were included in the study. Our philosophy; Returning to school at the end of the 1st month, starting to lean forward and swimming at the end of the 3rd month, and returning to contact sports at the end of the 6th month. A short questionnaire was administered to the patients about whether these recommendations were suitable for these times. In addition, demographic characteristics of the patients, preoperative and postoperative radiological angle measurements were recorded.

Results: According to the survey results, 82% of the patients started going to school at the end of the first month. At the end of the 3rd month, the rate of starting to lean forward was 60%. Again, the rate of starting to swim at the end of the 3rd month was 22%. &. The rate of returning to contact sports after one month was 42%. 53% of the patients said that they had reached their preoperative activity level at the end of the 6th month. Factors affecting the late return to daily activities and sports; patients with high BMI and L3 and lower distally.

Results: The rates of returning to daily activities and sports after posterior fusion surgery in scoliosis are below the estimated figures. This delay is significantly higher in patients who are overweight and whose lowest instrumented level is L3 and below.

Keywords: scoliosis, sport, dailiy activity

POSTERIOR SKOLYOZ CERRAHİSİ SONRASI HASTALAR NE ZAMAN GÜNLÜK AKTİVİTELERİNE VE SPORA DÖNER?

Osman Görkem MURATOĞLU[1], Hüseyin Bahadır GÖKÇEN[1], İsmail Tugay YAĞCI[2], Çağatay ÖZTÜRK[1]

[1]İstinye Üniversitesi Tıp Fakültesi, Ortopedi ve Travmatoloji Ana Bilim Dalı, İstanbul, Türkiye
[2]Ulus Liv Hospital, Ortopedi ve Travmatoloji Kliniği, İstanbul, Türkiye

Amaç: Posterior skolyoz cerrahisi sonrası okula ve sportif aktivitelere dönüş tavsiyesi, cerrahın filozofisine ve deneyimine bağlı olarak değişir. Bu çalışmada posterior pedikül vidası ile füzyon cerrahisi yapılan hastaların ne zaman günlük fiziksel aktivitelere ve spora döndükleri ve olası gecikmenin sebeplerinin hangi faktörler olabileceği araştırıldı.

Yöntem: 2012-2019 yılları posterior skolyoz cerrahisi yapılan 148 hasta çalışmaya dahil edildi. Bizim filozofimiz; 1. ay sonunda okula dönülmesi, 3. ay sonunda öne eğilmeye ve yüzmeye başlanılması ve 6. ay sonunda kontak sporlara dönülebileceği şeklindedir. Hastalara bu tavsiyelerin bu zamanlara uyup uymadığı ile ilgili kısa bir anket uygulandı. Ayrıca, hastaların demografik özellikleri, preoperatif ve postoperatif radyolojik açı ölçümleri kaydedildi.

Bulgular: Anket sonuçlarına göre hastaların %82'si 1. ay sonunda okula gitmeye başladılar. 3. ay sonunda öne eğilmeye başlama oranı %60 idi. Yine 3. ay sonunda yüzmeye başlama oranı %22 idi. &. Ay sonrası kontakt sporlara dönüş oranı %42 idi. Hastaların %53'ü 6. Ay sonunda ameliyat öncesi aktivite seviyelerine geldiklerini söylediler. Günlük aktivitelere ve spora geç dönüşü üzerindeki etkili faktörler; yüksek BMI ve distalde L3 ve altında durulan hastalar olarak saptandı.

Sonuç: Skolyozda posterior füzyon cerrahisi sonrası günlük aktivitelere ve spora dönüş oranları tahmin edilen rakamların altındadır. Bu gecikme özellikle yüksek kilolu ve en alt instrumante seviyenin L3 ve altı olduğu hastalarda anlamlı olarak daha fazladır.

Anahtar Kelimeler: skolyoz, spor, günlük aktivite

S-080

ACUTE ABDOMINAL COMPARTMENT SYNDROME AFTER SCOLIOSIS SURGERY IN A PATIENT WITH RETT SYNDROME

Mesut KILIÇ[1], Hüseyin BALKARLI[1], Hüseyin MUTLU[1], Kürşat ERMAN[1], Ayhan MESCİ[2]

[1]ASV Yasam Privat Hospital
[2]Akdeniz University Department of General Surgery

Introduction: The aim of this study is to draw attention to the Acute abdominal compartment syndrome (AAS) as a complication of scoliosis surgery in patient with Rett syndrome.

Method: T3-iliac posterior instrumentation and pelvic fixation were applied to a 17-year-old female patient with Rett syndrome. Intraoperative acute abdominal compartment syndrome developed and urgent decompressive laparotomy was performed by General Surgeon.

Inotropic support was started due to hypotension and bradycardia that developed after correction. ECO was performed when the patient was turned; right ventricle and inferior vena cava were seen to be compressed-empty.It was noticed that the west was quite tense. Intraoperative US was performed by the Radiology Specialist; Flattening/collapse of the inferior vena cava and renal veins, gastric distension, severe thickening/edema in the walls of the small intestine, and free fluid at a depth of 5 cm in the pelvic area were observed. Intraoperative US-guided sampling and fluid drainage were performed for decompression due to preliminary diagnosis of Hemoperitoneum or Abdominal compartment syndrome,. Serous /extravased saline fluid was aspirated. Pelvic fluid was completely drained. Sonographic examination was repeated. Unfortunately no significant improvement was observed and intraoperatively the patient was referred to the General surgeon.

Intra-abdominal pressure measured from the bladder was 25 mmHG. T.A: It decreased to 30/10 mmHG. Urgent decompressive laparotomy was performed and the abdomen was left open with the Bogota-bag method. Tensions began to rise. The patient was taken to the intensive care unit. The abdomen wound was closed on the 3rd postoperative day. Patient was extubated on the 5th day and was taken to the service on the 10th day and discharged.

Conclusion: Complication rates after scoliosis surgery are high in patients with Rett syndrome. In our literature search, we did not encounter any report about acute abdominal compartment syndrome. If untreated the abdominal compartment syndrome has a mortality of nearly 100%.

Keywords: Rett syndrome, scoliosis surgery , complication, acute abdominal compartment syndrome

RETT SENDROMLU HASTADA SKOLYOZ CERRAHISI SONRASI AKUT ABDOMINAL KOMPARTMAN SENDROMU

Mesut KILIÇ[1], Hüseyin BALKARLI[1], Hüseyin MUTLU[1], Kürşat ERMAN[1], Ayhan MESCİ[2]

[1]Özel ASV Yaşam Hastanesi
[2]Akdeniz Üniversitesi Genel Cerrahi A.D.

Amaç: Rett sendromlu hastalarda skolyoz cerrahisinin komplikasyonlarına ve Akut abdominal kompartman sendromununa (AAKS) dikkat çekmek.

Yöntem: Rett sendromlu 17 yaşında kadın hasta T3- iliak posterior enstrumentasyon ve pelvık fiksasyon uygulandı. Intraop Akut abdominal kompartman sendromu gelişti ve Genel Cerrah tarafından acil dekompresif laparatomi uygulandı.

Bulgular: Korreksiyon yapıldıktan sonra gelişen hipotansiyon ve bradikardi nedeniyle inotrop desteği başlanıldı. Hasta çevrildiğinde EKO yapıldı ; sağ venrikül ve vena cava inferiorun komprese-boş olduğu görüldü. Batınınn oldukça gergin olduğu fark edildi . Radyoloji Uzmanınca acil intraoperatif US yapıldı ; Vena kava inferior ve renal venlerde düzleşme/kollaps görünümü, gastrik distansiyon, ince barsak duvarlarında ciddi kalınlaşma/ödem, pelvik alanda 5cm derinlikte serbest sıvı izlendi. Hemoperitoneum? Abdominal kompartman sendromu? ön tanılarıyla intraoperatif US eşliğinde örneklem ve dekompresyon amaçlı sıvı drenajı yapıldı. Yapılan drenaj ve örneklemde seröz/ektravaze serum fizyolojik ile uyumlu sıvı alındı. Pelvik sıvı tamemen boşaltıldı. Sonografik inceleme tekrarlandı. Bulgularda anlamlı düzelme izlenmedi. Abdominal kompartman sendromu ön tanısıyla, hasta genel cerrahiye intraoperatif acil yönlendirildi.

Mesaneden ölçülen intraabdominal basınç 25 mmHG ölçüldü T.A: 30/10 mmHG ya kadar düştü. Acil dekompresif laparatomi uygulandı ve Bagota-bag yöntemi ile batın açık bırakıldı. Tansiyonları yükselmeye başladı. Hasta yoğun bakıma alındı. Postoperatif 3. gününde batın kapatıldı. 5. günde hasta ekstübe edildi ve 10. günde servise çıkarıldı. Taburcu edildi.

SONUÇ: Rett sendromlu hastalarda skolyoz cerrahisi sonrasi komplikasyon oranları yüksektir. Yaptığımız literatür araştırmasında akut abdominal kompartman sendromunu ile ilgili bir yayınla karşılaşmadık ve AAKS tedavi edilmediğinde mortalite oranı yaklaşık % 100'dür.

Anahtar Kelimeler: Rett sendromu, skolyoz cerrahisi,komplikasyon ,akut abdominal kompartman sendromu

S-081

HEMIVERTEBRA RESECTION WITH POSTERIOR ONLY APPROACH: MINIMUM 5-YEAR FOLLOW-UP RESULTS

Ramazan Erden ERTÜRER[1], Bekir Eray KILINÇ[2], Hüseyin Bahadır GÖKÇEN[1], Sinan ERDOĞAN[3], Gökhan Kürşat KARA[4], Çağatay ÖZTÜRK[1], Kaya TURAN[1]

[1]Istinye University Faculty of Medicine, Orthopedic and Traumatology Department, İstanbul, Turkey
[2]Fatih Sultan Mehmet Training and Research Hospital, Orthopedic and Traumatology Department, İstanbul, Turkey
[3]Kanuni Sultan Suleyman Training and Research Hospital, Orthopedic and Traumatology Department, İstanbul, Turkey
[4]Liv Hospital Ulus, Orthopedic and Traumatology Department, Istanbul, Turkey

Aim: It was aimed to examine the long-term (minimum 5 years) clinical and radiological results of surgical treatment of hemivertebrae, which is the most common congenital vertebral anomaly, with only the posterior approach.

Method: Sixteen patients with a minimum follow-up period of 5 years after surgery were included in the study. Hemivertebra resection and short segment transpedicular fixation were performed in all patients using only the posterior approach. Hemivertebrae level was thoracic spine in 5 patients, thoracolumbar (T11-L1) spine in 6 patients, and lumbar spine in 5 patients. All patients were evaluated clinically and radiologically at their last follow-up.

Results: The mean age of the patients at the time of surgery was 7.3 (5-12) and the female/male ratio was 7/9. The mean follow-up period was 74.2 months (60-96 months). The mean operation time was 222 minutes and the amount of bleeding was 218 ml. The mean hospital stay was 5.4 days. 92% and 94% improvement was achieved in the coronal and sagittal planes. All patients were followed up with TLSO brace for a minimum of 3 months postoperatively. Except for one patient who developed compensatory scoliosis, there were no complications in the perioperative and postoperative period. This patient was followed for another 6 months with brace and the curvature regressed.

Conclusıon: Only posterior resection of the hemivertebra and short segment transpedicular fixation are safe surgical methods in the treatment of hemivertebrae.

Keywords: hemivertebrae, posterior approach, long term result

SADECE POSTERİOR YAKLAŞIMLA HEMİVERTEBRA REZEKSİYONU: MİNİMUM 5 YILLIK TAKİP SONUÇLARI

Ramazan Erden ERTÜRER[1], Bekir Eray KILINÇ[2], Hüseyin Bahadır GÖKÇEN[1], Sinan ERDOĞAN[3], Gökhan Kürşat KARA[4], Çağatay ÖZTÜRK[1], Kaya TURAN[1]

[1]İstinye Üniversitesi Tıp Fakültesi, Ortopedi ve Travmatoloji Ana Bilim Dalı, İstanbul, Türkiye
[2]Fatih Sultan Mehmet Eğitim ve Araştırma Hastanesi, Ortopedi ve Travmatoloji Kliniği, İstanbul, Türkiye
[3]Kanuni Sultan Süleyman Eğitim ve Araştırma Hastanesi, Ortopedi ve Travmatoloji Kliniği, İstanbul, Türkiye
[4]Ulus Liv Hospital, Ortopedi ve Travmatoloji Kliniği, İstanbul, Türkiye

Amaç: En sık görülen konjenital vertebra anomalisi olan hemivertebranın sadece posterior yaklaşımla cerrahi tedavisinin uzun dönem (minimum 5 yıl) klinik ve radyolojik sonuçlarının incelenmesi amaçlandı.

Yöntem: Cerrahi sonrası takip süresi minimum 5 yıl olan 16 hasta çalışmaya dahil edildi. Tüm hastalarda sadece posterior yaklaşımla hemivertebra rezeksiyonu ve kısa segment transpediküler fiksasyon uygulandı. Hemivertebra seviyesi, 5 hastada torasik omurga, 6 hastada torakolomber (T11-L1) omurga ve 5 hastada lomber omurga idi. Tüm hastalar son kontrollerinde klinik ve radyolojik olarak değerlendirildi.

Bulgular: Hastaların cerrahi sırasında ortalama yaşı 7,3 (5-12) ve kız/erkek oranı 7/9 idi. Ortalama takip süresi 74,2 ay (60-96 ay) idi. Ortalama ameliyat süresi 222 dakika ve kanama miktarı 218 ml idi. Ortalama hastanede kalma süresi 5,4 gün idi. Koronal ve sagittal planda %92 ve %94 düzelme sağlandı. Tüm hastalar ameliyat sonrası minimum 3 ay TLSO brace ile takip edildiler. Kompansatuar skolyoz gelişen 1 hasta dışında perop ve postop dönemde komplikasyon yaşanmadı. Bu hasta brace ile 6 ay daha takip edildi ve eğrilik geriledi.

Sonuç: Sadece posterior yolla hemivertebra rezeksiyonu ve kısa segment transpediküler fiksasyon hemivertebra tedavisinde güvenilir bir cerrahi yöntemdir.

Anahtar Kelimeler: hemivertebra, posterior yaklaşım, uzun dönem sonuç

S-082

EFFECT OF DISTAL FUSION LEVEL SELECTION ON DISTAL JUNCTIONAL ANGLE IN THORACIC HYPERKYPHOSIS SURGERY

Hakan Serhat YANIK[1], İsmail Emre KETENCİ[1], Mert Kahraman MARAŞLI[1], Şevki ERDEM[1]

[1]Haydarpasa Numune Training and Research Hospital, Department of Orthopaedics & Traumatology, Istanbul, Turkey

Objective: Lowest instrumented vertebra (LIV) selection is debated in thoracic hyperkyphosis surgery. LIV is selected as sagittal stable vertebra (SSV) or first lordotic vertebra (FLV) in most studies. Distal junctional angle (DJA) is a parameter used to detect distal junctional kyphosis (DJK). The aim of this study is to compare the DJA values in thoracic hyperkyphosis patients, in whom the LIV was selected as SSV or FLV.

Methods: 63 thoracic hyperkyphosis patients who were treated with posterior instrumentation and fusion were recruited in the study and retrospectively evaluated. Mean age of the pateints was 23.7 years (range 14-53). 35 patients were female, while 28 were male. Mean follow-up time was 37 months (range 25-62 months). There were 28 patients in SSV group and 17 patients in FLV group. In 18 patients SSV and FLV were the same vertebra. Patients were radiographically evaluated preoperatively and postoperatively at last follow-up. Evaluated radiographic parameters were thoracic kyphosis (TK), lumbar lordosis (LL), correction amount and DJA. DJA was measured between the superior endplate of the lowest instrumented vertebra and the inferior endplate of the adjacent distal vertebra. DJA ≥10° was defined as DJK. Clinical evaluation was performed with SF-36 questionnaire.

Results: Mean TK values were 81.2°, 78.4° and 79.7° in SSV, FLV ve SSV+FLV groups preoperatively, which were measured as 54.4°, 53.2° and 55.1° postoperatively. Correction amounts were 32.7 %, 31.1 % and 29.7 % respectively. Preoperative LL values of 66.5°, 63.7° and 64.8° were changed as 54.7°, 55.3° and 57.1° postoperatively. Preoperative DJA values were measured as -4.3°, -2.7° and -3.1° in groups respectively. Postoperative DJA was measured as 3.2° in SSV group, 7.1° in FLV group and 3.7° in SSV+FLV group. Postoperative DJA was significantly higher in FLV group. One patient each in SSV and SSV+FLV groups and two patients in FLV group developed DJK, which were asymptomatic. In all groups postoperative SF-36 scores improved in same amounts.

Conclusion: In thoracic hyperkyphosis surgery, selection of distal fusion level as FLV increases postoperative DJA significantly. However this increase does not seem to cause more DJK. Long term effects of increased DJA should be followed up for development of DJK and adjacent segment disease.

Keywords: thoracic hyperkyphosis, distal junctional kyphosis, distal junctional angle

TORASİK HİPERKİFOZ CERRAHİSİNDE DİSTAL FÜZYON SEVİYESİ SEÇİMİNİN DİSTAL BİLEŞKE AÇISINA ETKİSİ

Hakan Serhat YANIK[1], İsmail Emre KETENCİ[1], Mert Kahraman MARAŞLI[1], Şevki ERDEM[1]

[1]Haydarpaşa Numune Eğitim Araştırma Hastanesi , Ortopedi ve Travmatoloji Kliniği, İstanbul ,Türkiye

Amaç: Torasik hiperkifoz cerrahisinde alt enstrümantasyon seviyesi (AES) seçimi tartışmalıdır. AES çalışmalarda sagittal stabil vertebra (SSV) ya da ilk lordotik vertebra (İLV) olarak seçilmektedir. Distal bileşke açısı (DBA), distal bileşke kifozunun (DBK) tespit edilmesi için kullanılan bir parametredir. Bu çalışmanın amacı, AES olarak SSV ve İLV seçilen hastalarda DBA'nın karşılaştırılmasıdır.

Yöntem: Torasik hiperkifoz nedeniyle kliniğimizde posterior enstrümantasyon ve füzyon yapılan 63 hasta çalışmaya dahil edildi ve retrospektif olarak incelendi. Ortalama yaşları 23.7 (dağılım 14-53) olan hastaların 35'i kadın, 28'i erkekti. Ortalama takip süresi 37 aydı (dağılım 25-62 ay). SSV grubunda 28, İLV grubunda 17 hasta vardı. 18 hastada ise SSV ve İLV aynı vertebraydı. Hastaların radyografik değerlendirmesinde ameliyat öncesi ve sonrası son takipte, torakal kifoz (TK) ve lomber lordoz (LL) açıları, düzelme yüzdesi ile distal bileşke açısı ölçüldü. DBA, en alt enstrümante edilen vertebranın üst kenarı ile bir alt komşu vertebranın alt kenarı arasındaki açı olarak belirlendi. DBA ≥10° DBK olarak değerlendirildi. Klinik değerlendirme SF-36 skoru ile yapıldı.

Bulgular: Ortalama TK açıları SSV, İLV ve SSV+İLV gruplarında ameliyat öncesi sırasıyla 81.2°, 78.4° ve 79.7° iken, ameliyat sonrası sırasıyla 54.4°, 53.2° ve 55.1° olarak ölçüldü. Düzelme yüzdeleri sırasıyla %32.7, %31.1 ve %29.7 olarak bulundu. Ameliyat öncesi gruplarda sırasıyla 66.5°, 63.7° ve 64.8° olan LL açıları, ameliyat sonrası 54.7°, 55.3° ve 57.1° olarak ölçüldü. Ameliyat öncesi DBA gruplarda sırasıyla -4.3°, -2.7° ve -3.1° iken, ameliyat sonrası SSV grubunda 3.2°, İLV grubunda 7.1°, SSV+İLV grubunda ise 3.7° olarak ölçüldü. Ameliyat sonrası DBA, İLV grubunda anlamlı oranda yüksekti. SSV ve SSV+İLV gruplarında birer, İLV grubunda ise 2 hastada DBK görüldü, ancak bu hastaların tamamı asemptomatikti. SF-36 skorlarında tüm gruplarda ameliyat sonrası benzer oranda iyileşme görüldü.

Sonuç: Torasik hiperkifoz cerrahisinde en alt enstrümante edilen vertebranın İLV olarak seçimi ameliyat sonrasında DBA'da anlamlı düzeyde artışa neden olsa da DBK gelişimini arttırmamaktadır. DBA'daki bu artışın daha uzun dönemdeki etkileri, DBK ve komşu seviye hastalığı riski açısından takip edilmelidir.

Anahtar Kelimeler: torasik hiperkifoz, distal bileşke kifozu, distal bileşke açısı

S-083

IS SPINE STRAIGHTNESS CORRELATED WITH MENTAL HEALTH IN EARLY-ONSET SCOLIOSIS (EOS) PATIENTS TREATED WITH GROWING RODS (GR)? PSYCHOLOGICAL ASSESSMENT IN GRADUATED PATIENTS

Mevhibe İrem Yıldız[3], Barlas Göker[1], Talat Demirsöz[3], Cihan Aslan[3], Halil Gökhan Demirkıran[1], Sevilay Karahan[4], Mümin Kazım Yazıcı[3], Muharrem Yazıcı[2]

[1]Hacettepe University Faculty of Medicine, Department of Orthopedics and Traumatology
[2]Private Cankaya Hospital
[3]Hacettepe University Faculty of Medicine, Department of Psychiatry
[4]Hacettepe University Faculty of Medicine, Department of Biostatistics

Objectives: GR treatments of EOS encompass a long span of treatment during childhood. However, the effect of repeating surgeries on the overall psychological functioning of the graduated patient have not been thoroughly investigated in the literature. The aim of this study is to evaluate the impact of GR treatment on the psychological well-being of graduated idiopathic EOS patients.

Methods: GR graduates with idiopathic EOS without known intellectual disabilities or neuromuscular impairments were included. Initial and final scoliosis angles were measured. Patients were thoroughly evaluated using psychological instruments [SAQ (spinal appearance questionnaire), WAIS (Wechsler adult intelligence scale test), BDI (Beck depression inventory), BAI (Beck anxiety inventory), RSES (Rosenberg self-esteem scale), SCL-90 (Symptom checklist-90 questionnaire), SDQ (Strengths and Difficulties Questionnaire), SRS-22]. Results were compared with normative data when available. A Spearman correlation was performed to investigate the relationships between the results of these tests, and the total treatment duration and number of spinal surgeries.

Findings: A total of 15 patients(5M,10F) with mean ages of 6(3-10) at index surgery, 14(12-16) at graduation, 19(16-23) by the time of evaluation, and 4(1-10) years since graduation. The mean scoliosis angle was 65.5° pre-index and 43.7° at evaluation. The total number of surgeries was 14.3(7-20). IQ scores revealed that 3 patients performed below the average range of adult intellectual functioning. SRS-22 pain and function subdomains scored higher than mental health and self-image. SAQ Appearance scores were worse than Expectation scores. Although SCL-90 indicated significant psychological distress in 3 patients, 10 had abnormal ratings on other assessment scales. 4 had moderate to severe depression based on the scores of the BDI. BAI indicated that 2 had moderate to severe anxiety. RSES revealed that 9 had low to moderate self-esteem. No correlation was found between any of the surveys and the number of spinal surgeries or treatment duration.

Conclusions: Completed GR treatment yields acceptable correction of deformities and surgical outcomes, however, may negatively affect psychological well-being. This is the first study to find that two-thirds of patients were displaying significant psychosocial impairment on several measures. Psychological support should be integral during and after the treatment of GR in idiopathic EOS patients.

Table-1

	Median	Minimum	Maximum
Spinal Appearance Questionnaire (SAQ) - Appearance	21.0	10.0	35.0
Spinal Appearance Questionnaire (SAQ) - Expectations	15.0	4.0	20.0
Spinal Appearance Questionnaire (SAQ) - Total	37.0	15.0	55.0
SAQ-32 (Self-assessment)	3.0	2.0	5.0
SRS-22 - Pain	4.10	2.80	5.0
SRS-22 - Function	4.50	2.25	5.0
SRS-22 - Self-image	3.50	1.40	5.0
SRS-22 - Mental health	3.80	2.80	5.0
SRS-22 - Subtotal	3.950	2.5	5.0
SRS-22 - Satisfaction	4.750	2.5	5.0
SRS-22 - Total	4.0450	2.59	5.0
Wechsler Adult Intelligence Scale (WAIS)- Verbal	104.5	60.0	119.0
Wechsler Adult Intelligence Scale (WAIS)- - Performance	98.50	60.0	125.0
Wechsler Adult Intelligence Scale (WAIS)- - Total	98.50	58.0	122.0
Beck Depression Inventory (BDI)	10.0	2.0	32.0
Beck Anxiety Inventory – (BAI)	2.0	0.0	26.0
Rosenberg self-esteem scale (RSES)	2.0	0.0	6.0
Symptom checklist-90 (SCL-90)	0.440	0.0	21.6
Strengths and Difficulties Questionnaire (SDQ) - Total	7.50	2.0	24.0
Strengths and Difficulties Questionnaire (SDQ) - Emotional symptoms	2.0	0.0	9.0
Strengths and Difficulties Questionnaire (SDQ) - Conduct problems	1.0	0.0	3.0
Strengths and Difficulties Questionnaire (SDQ) - Hyperactivity/inattention	2.0	0.0	7.0
Strengths and Difficulties Questionnaire (SDQ) - Peer relationship problems	2.0	0.0	6.0
Strengths and Difficulties Questionnaire (SDQ) - Prosocial behavior	9.0	4.0	10.0

Mean, median, standard deviation, and range values of the study parameters and test results. SAQ: spinal appearance questionnaire, WAIS: Wechsler adult intelligence scale test, BDI: Beck depression inventory, BAI: Beck anxiety inventory, RSES: Rosenberg self-esteem scale, SCL-90: Symptom checklist-90 questionnaire, SDQ: Strengths and Difficulties Questionnaire

Keywords: Early-onset scoliosis, Growing rods, Psychosocial, Psychology, Behavior, Repetitive surgery

UZAYAN RODLAR İLE TEDAVİ EDİLMİŞ ERKEN BAŞLANGIÇLI SKOLYOZ HASTALARINDA OMURGA DÜZGÜNLÜĞÜ RUH SAĞLIĞI İLE İLİŞKİLİ MİDİR? MEZUN OLMUŞ HASTALARDA PSİKOLOJİK DEĞERLENDİRME

Mevhibe İrem Yıldız[3], Barlas Göker[1], Talat Demirsöz[3], Cihan Aslan[3], Halil Gökhan Demirkıran[1], Sevilay Karahan[4], Mümin Kazım Yazıcı[3], Muharrem Yazıcı[2]

[1]Hacettepe Üniversitesi Tıp Fakültesi Ortopedi ve Travmatoloji ABD
[2]Özel Çankaya Hastanesi
[3]Hacettepe Üniversitesi Tıp Fakültesi Ruh Sağlığı ve Hastalıkları ABD
[4]Hacettepe Üniversitesi Tıp Fakültesi Biyoistatistik ABD

Amaç: Erken başlangıçlı skolyoz tedavisinde uzayan rod tedavisi çocukluk çağında uzun bir süreye karşılık gelir. Ancak tekrarlayan cerrahilerin mezun olmuş hastalardaki genel psikolojik işleyişe etkisi detaylıca incelenmemiştir. Bu çalışmanın amacı, uzayan rod tedavisinin mezun olmuş idiyopatik erken başlangıçlı skolyoz hastalarının psikilojik sağlıkları üzerine etkisini incelemektir.

Yöntem: Bilinen zihinsel yetersizlik veya nöromüsküler bozukluğu olmayan uzayan rod mezunu idiyopatik erken başlangıçlı skolyoz hastaları çalışmaya dahil edildi. Başlangıç ve son başvurudaki skolyoz açıları hesaplandı. Hastalar psikolojik enstrümanlar ile detaylıca araştırıldı [SAQ (spinal appearance questionnaire), WAIS (Wechsler adult intelligence scale test), BDI (Beck depression inventory), BAI (Beck anxiety inventory), RSES (Rosenberg self-esteem scale), SCL-90 (Symptom checklist-90 questionnaire), SDQ (Strengths and Difficulties Questionnaire), SRS-22]. Mümkün olduğunda elde edilen bulgular normatif veriler ile karşılaştırıldı. Spearman korelasyonu ile test sonuçlarının toplam tedavi süresi ve cerrahi sayısı ile ilişkisi araştırıldı.

Bulgular: Toplam 15 hastanın (5E,10K) ilk cerrahide yaşı ortalama 6(3-10), mezuniyette 14(12-16), değerlendirmede 19(16-23) ve mezuniyetten bu yana 4(1-10) yıl olduğu bulundu. Ortalama skolyoz açısı pre-indeks 65.5° ve son değerlendirmede 43.7° bulundu. Toplam cerrahi sayısı ortalama 14.3(7-20) hesaplandı. IQ skorları 3 hastanın ortalama erişkin entellektüel fonksiyonların altında performansa sahip olduğunu gösterdi. SRS-22 ağrı ve fonksiyon bölümleri, ruh sağlığı ve kendi görüş bölümlerinden daha iyi skorlar elde etti. SAQ görünüm skorları beklenti skorlarından daha kötü sonuçlandı. SCL-90'ın 3 hastada ciddi psikolojik sıkıntıya işaret etmesine rağmen, 10 hasta öbür değerlendirme ölçeklerinde normalin dışında skorlar elde etti. BDI 4 hastada orta-şiddetli depresyon varlığı ile uyumlu geldi. BAI 2 hastanın orta-ağır anksiyete bozukluğunda sahip olabileceğini gösterdi. RSES'e göre 9 hastada düşük-orta seviye benlik algısı olduğu gösterildi. Toplam cerrahi sayısı ve tedavi süresi ile testler arasında herhangi bir korelasyon gösterilemedi.

Sonuç: Tamamlanmış uzayan rod tedavisi deformitelerde kabul edilebilir düzelme ve cerrahi sonuçlar ile uyumlu olsa da, psikolojik sağlığı olumsuz etkileyebilir. Bu çalışma hastaların üçte ikisinin farklı ölçeklerde ciddi psikososyal bozukluğa sahip olduğunu gösteren ilk çalışmadır. İdiyopatik erken başlangıçlı skolyoz hastalarının, uzayan rod tedavisi esnasında ve sonrasında psikolojik açıdan desteklenmeleri oldukça önemlidir.

Tablo-1

	Median	Minimum	Maximum
Spinal Appearance Questionnaire (SAQ) - Appearance	21.0	10.0	35.0
Spinal Appearance Questionnaire (SAQ) - Expectations	15.0	4.0	20.0
Spinal Appearance Questionnaire (SAQ) - Total	37.0	15.0	55.0
SAQ-32 (Self-assessment)	3.0	2.0	5.0
SRS-22 - Pain	4.10	2.80	5.0
SRS-22 - Function	4.50	2.25	5.0
SRS-22 - Self-image	3.50	1.40	5.0
SRS-22 - Mental health	3.80	2.80	5.0
SRS-22 - Subtotal	3.950	2.5	5.0
SRS-22 - Satisfaction	4.750	2.5	5.0
SRS-22 - Total	4.0450	2.59	5.0
Wechsler Adult Intelligence Scale (WAIS)- Verbal	104.5	60.0	119.0
Wechsler Adult Intelligence Scale (WAIS)- - Performance	98.50	60.0	125.0
Wechsler Adult Intelligence Scale (WAIS)- - Total	98.50	58.0	122.0
Beck Depression Inventory (BDI)	10.0	2.0	32.0
Beck Anxiety Inventory – (BAI)	2.0	0.0	26.0
Rosenberg self-esteem scale (RSES)	2.0	0.0	6.0
Symptom checklist-90 (SCL-90)	0.440	0.0	21.6
Strengths and Difficulties Questionnaire (SDQ) - Total	7.50	2.0	24.0
Strengths and Difficulties Questionnaire (SDQ) - Emotional symptoms	2.0	0.0	9.0
Strengths and Difficulties Questionnaire (SDQ) - Conduct problems	1.0	0.0	3.0
Strengths and Difficulties Questionnaire (SDQ) - Hyperactivity/inattention	2.0	0.0	7.0
Strengths and Difficulties Questionnaire (SDQ) - Peer relationship problems	2.0	0.0	6.0
Strengths and Difficulties Questionnaire (SDQ) - Prosocial behavior	9.0	4.0	10.0

Çalışma parametreleri ve test sonuçlarının ortalama, medyan, standart deviasyon, ve aralık değerleri. SAQ: spinal appearance questionnaire, WAIS: Wechsler adult intelligence scale test, BDI: Beck depression inventory, BAI: Beck anxiety inventory, RSES: Rosenberg self-esteem scale, SCL-90: Symptom checklist-90 questionnaire, SDQ: Strengths and Difficulties Questionnaire

Keywords: Erken başlangıçlı skolyoz, Uzayan rodlar, Psikososyal, Psikoloji, Davranış, Tekrarlayan cerrahi

S-084

NEW SHILLA-LIKE SLIDING PEDICLE SCREW

Serdar Satılmış Orhan[1], Hüseyin Yunus Gürler[1], Mehmet Fethi Ceylan[1]

[1]Sultan 2. Abdulhamid Han Training and Research Hospital Orthopedics and Traumatology Department, İstanbul, Turkey

Objective: With the increase in our knowledge about the physiological development of the child respiratory system (alveoli, thorax, etc.) in recent years, we prefer growth-friendly methods in early onset spinal deformities. In the classical groving rod system, in some patients, we cannot control the apex of the deformity by only placing two proximal and two distal screws and distracting them. We need Shilla-like sliding pedicle screws to control the apex of the deformities. In this article, we presented a new pedicle screw manufactured by a local company that works similarly to the Shilla screw.

Methods: This screw was developed by "Karmed Health Group, Istanbul, Turkey" with the recommendations of the last author (MFC). This new screw is designed not to hold the physiological curvature of rod and will slip out while the child grows. The gap between the rod and the screw cap was 1 mm. The curvature of lordosis and kyphosis given to the rod was measured with a protractor, and lordosis was determined as 60 degrees and kyphosis 45 degrees (figure 1). Screws are designed as standard titanium alloy and polyaxial. No fee was received from the relevant company in this study and there is no conflict of interest between the authors.

Findings: It has been manually tested that the designed polyaxial screws slide easily on the rod with maximum physiological inclination and do not release the rod.

Conclusions: We need Shilla-like screws to control early-onset pediatric spinal deformities. The original Shilla screw is so expensive that we cannot routinely use it in our country's conditions. This domestic production sliding screw, which we have newly developed, can be supplied with SUT (Health Practice Statement) price. As far as we know, our domestic companies have not produced a screw with this feature until today. Mechanical tests and advanced clinical studies of this new pedicle screw, which we contributed to the design and which is under development, should also be performed.

Figure 1. New screw, original Shilla screw and max bent rod



a) Yeni vida grafiği, b) Orijinal yeni vida, c) Orijinal Schilla vidası, d) Maksimum fizyolojik eğime sahip rod

Keywords: "Pediatric spine" "Growth-friendly methods" "Shilla-like screw"

YENİ SHİLLA BENZERİ KAYAN PEDİKÜL VİDASI

Serdar Satılmış Orhan[1], Hüseyin Yunus Gürler[1], Mehmet Fethi Ceylan[1]

[1]Sultan 2. Abdulhamid Han EAH Ortopedi ve Travmatoloji Kliniği, İstanbul, Türkiye

Giriş: Çocuk solunum sisteminin (alveoller, toraks, vb) fizyolojik gelişimi ile ilgili bilgilerimizin son yıllarda olgunlaşması ile beraber erken başlangıçlı omurga deformitelerinde büyüme dostu yöntemleri tercih etmekteyiz. Klasik groving rod sisteminde yanlızca proksimal ve distale ikişer vida yerleştirip distrakte etmekle bazı hastalarda deformitenin apeksini kontrol altına alamamaktayız. Deformitelerin apeksini kontrol edebilmek için Shilla benzeri kayan pedikül vidalarına ihtiyacımız olmaktadır. Bu yazıda Shilla vidasına benzer şekilde çalışan yerli bir firmanın imal ettiği yeni bir pedikül vidasını sunduk.

Metod: Bu vida "Karmed Health Group, Istanbul, Turkey" tarafından son sıradaki yazarın (MFC) önerileri doğrultusunda geliştirilmiştir. Bu yeni vida fizyolojik eğrilikteki rodu yakalamayacak ve çocuk büyüdükçe kayacak şekilde tasarlandı. Rod ile vida kapağı arasındaki boşluk 1 mm idi. Roda verilen lordoz ve kifoz eğrilikleri açıölçer ile ölçülerek lordoz 60 derece ve kifoz 45 derece olarak belirlendi (Figure 1). Vidalar standart titanyum alaşımı ve poliaksiyel olarak tasarlandı. Bu çalışmada ilgili firmadan herhangi bir ücret alınmamıştır ve yazarlar arasında çıkar çatışması yoktur.

Bulgular: Maksimum fizyolojik eğim olan rodda, dizayn edilen poliaksiyel vidaların stabil olarak rahatlıkla kaydığı ve rodu bırakmadığı manuel olarak test edildi.

Tartışma: Erken başlangıçlı pediatrik omurga deformitelerini kontrol altında tutabilmek için Shilla benzeri vidalara ihtiyacımız olmaktadır. Orijinal Shilla vidası, ülkemizin koşullarında rutinde kullanamayacağımız kadar pahalıdır. Yeni geliştirdiğimiz bu yerli kayan vida ise SUT fiyatı ile temin edilebilmektedir. Şu ana kadar bildiğimiz kadarıyla yerli firmalarımız bu özellikte bir vida imal etmemişlerdir. Tasarımına katkı sunduğumuz ve geliştirilme aşamasında olan bu yeni pedikül vidasının mekanik testleri ve ileri klinik çalışmalar da yapılmalıdır.

Fotoğraf 1. Yeni vida, orijinal Shilla vidası ve maksimum eğilmiş rod



a)New screw graphic, b) New screw, c) Schilla screw, d) Rod with maximum physiological inclination

Anahtar Kelimeler: "Pediatrik omurga""Büyüme dostu yöntemler""Shilla benzeri vida"

S-085

DOES SURGICAL RE-DRESSING HAVE AN EFFECT ON CONTAMINATION IN PROLONGED SPINAL SURGERY?

Hüseyin Bahadır GÖKÇEN[1], Osman Görkem MURATOĞLU[1], İsmail Tugay YAĞCI[2], Kaya TURAN[1], Çağatay ÖZTÜRK[1]

[1]İstinye University Faculty of Medicine
[2]Ulus Liv Hospital

Aim: Infection in spine surgery is a devastating complication which delays recovery period and effects quality of life in patients. There are risk factors identified in the literature. Prolonged operative time (>3 hours) is one of these risk factors. Many experienced spinal surgeons are aware of the fact that the surgical cover change in long-standing surgeries reduces the risk of contamination during surgery. The aim of this study is to investigate the surgical dressing contamination in long standing (>3 hours) spine surgery.

Methods: Sixty- eight patients undergoing spinal surgery more than 3 hours were included in this study. The patients were divided into two groups (Group A and Group B). Swap culture was taken from surgical field before and after skin sterilization. After the surgical field was sterilized and dressed, swab cultures were taken from the sides of the skin incision, from the drape edges around the incision and from the deep subcutaneous tissue every 30 minutes respectively. The surgical cover was not changed during the surgery in Group A. The same cultures were taken but surgical cover was changed every 3 hours in Group B.

Results: There were 34 patients in Group A and 34 patients in Group B. The average of patients in Group A was 48.7 (12-76) and 46.2 (13-72) in Group B. The diagnosis of patients in Group A were scoliosis (7 patients), lumbar spinal stenosis (17 patients), revision surgery (5 patients) and tumor (5 patients). The diagnosis of patients in Group B were scoliosis (8 patients), lumbar spinal stenosis (16 patients), revision surgery (4 patients) and tumor (6 patients). The average surgical time in Group A was 4.84 h (3.5-8 h) and 4.92 h(3.5-8.2h) in Group B. There was no reproduction in both groups in their culture. There was no complication related with surgery, there was no patient requiring revision surgery for implant failure, soft tissue complications or infection.

Conclusion: According to the results of our work there is no need to change surgical cover in spinal surgeries that last more than 3 hours. Surgical cover change may be required as a traditional experiential approach at hospitals where different doctors participating to surgery for education but if you work with the same surgical team and only two same doctors and one same scrub nurse were attending the surgery, surgical cover change is not required.

Keywords: surgical, time, infection

UZAMIŞ SPİNAL CERRAHİDE CERRAHİ ALANIN TEKRAR ÖRTÜMÜNÜN KONTAMİNASYONA ETKİSİ VAR MI?

Hüseyin Bahadır GÖKÇEN[1], Osman Görkem MURATOĞLU[1], İsmail Tugay YAĞCI[2], Kaya TURAN[1], Çağatay ÖZTÜRK[1]

[1]İstinye Üniversitesi Tıp Fakültesi
[2]Ulus Liv Hospital

Amaç: Omurga cerrahisinde enfeksiyon, hastalarda iyileşme süresini geciktiren ve yaşam kalitesini etkileyen yıkıcı bir komplikasyondur. Literatürde tanımlanan bir takım risk faktörleri vardır. Uzayan ameliyat süresi (>3 saat) bu risk faktörlerinden biridir. Birçok deneyimli omurga cerrahı, uzayan ameliyatlarda cerrahi örtümünün yenilenmesinin ameliyat sırasında kontaminasyon riskini azalttığının farkındadır. Bu çalışmanın amacı, uzun süreli (>3 saat) omurga cerrahisinde cerrahi örtümün kontaminasyonunu araştırmaktır.

Yöntem: Çalışmaya 3 saatten fazla omurga cerrahisi geçiren altmış sekiz hasta dahil edildi. Cerrahi süreleri ve olguların tanıları kaydedildi. Hastalar iki gruba ayrıldı (Grup A ve Grup B). Cilt hazırlığınından önce ve sonra cerrahi alandan sürüntü kültürü alındı. Cerrahi alan sterilize edildikten ve örtümden sonra, cilt insizyonunun yanlarından, insizyonun etrafındaki örtü kenarlarından ve derin deri altı dokusundan sırasıyla her 30 dakikada bir sürüntü örnekleri alındı. Grup A'da ameliyat sırasında cerrahi örtüm değiştirilmedi. Aynı kültürler alındı ancak Grup B'de her 3 saatte bir cerrahi kapak değiştirildi.

Bulgular: Grup A'da 34, Grup B'de 34 hasta vardı. Grup A'daki hastaların yaş ortalaması 48.7 (12-76) ve Grup B'de 46.2 (13-72) idi. Grup A'daki hastalara skolyoz (7 hasta), lomber spinal stenoz (17 hasta), revizyon (5 hasta) ve tümör (5 hasta) cerrahisi uygulandı. Grup B'deki hastalara ise skolyoz (8 hasta), lomber spinal stenoz (16 hasta), revizyon posterior ensturementasyon (4 hasta) ve tümör (6 hasta) cerrahisi uygulandı. Grup A'da ortalama cerrahi süre 4.84 saat (3.5-8 saat), Grup B'de ise 4.92 saat (3.5-8.2 saat) idi. Her iki grupta da kültürlerinde üreme yoktu. Ameliyatlarla ilgili herhangi bir komplikasyon gelişmedi, implant yetmezliği, yumuşak doku komplikasyonları veya enfeksiyon nedeniyle revizyon cerrahisi gerektiren hasta yoktu.

Sonuç: Çalışmalarımızın sonuçlarına göre 3 saatten fazla süren omurga ameliyatlarında cerrahi örtümün değiştirilmesine gerek yoktur. Cerrahi örtümün yenilenmesi, eğitim için ameliyata katılan farklı doktorların bulunduğu hastanelerde geleneksel bir yaklaşım olarak gerekli olabilir, ancak aynı cerrahi ekiple çalışıyorsanız ve ameliyata sadece aynı doktor ve aynı hemşire katılıyorsa, cerrahi örtüm değişikliği gerekli değildir.

Anahtar Kelimeler: cerrahi, süre, enfeksiyon

S-086

ABLATION WITH ALCOHOL IN SPINE TUMORS

Hasan Kamil Sucu[1], Nail Özdemir[2], İsmail Ertan Sevin[3], Özgür Akşan[2]

[1]İzmir Katip Çelebi University, Medicine Faculty, Department of Neurosurgery
[2]brainviaspine, Izmir
[3]İzmir Atatürk Research and Training Hospital, Department of Neurosurgery

Aim: Different ablation techniques are successfully applied in the treatment of spinal tumors. Pain control (palliative) or curative treatment of primary or metastatic spinal tumors is possible with various ablation techniques. There are three technique (chemically, thermally and mechanically) in ablation treatment. In this study, we aimed to present the results of our four patients (hemangiomas in three, metastasis in one (renal cell Ca)) treated with alcohol (95% ethanol).

Method: Chemical ablation treatment with 95% ethanol was performed under sedation and accompanied by computed tomography (CT) in four patients who presented with low back and back pain between 2007 and 2019.

Results: Two of the patients were male and two were female. The average of the our patients was 39 (22-50 years). Each of the patients had low back and back pain in accordance with the area of ??the lesion. Although all patients had dural sac/spinal compression on magnetic resonance imaging (MRI), none of them had neurological deficits. Three of the patients were hemangiomas and one was renal cell cancer metastasis. Diagnoses considered radiologically in the preoperative period were identified with post-procedure biopsies. Three patients localized were L3 (hemangiomas in two, metastasis in one) and one patient localized was T4 (hemangioma). Totally 10 cc 95% ethanol injections were administered bilaterally under sedation and under CT guidance during ten minutes, . The pain of the hemangioma disappeared immediately after the procedure. The pain of the patient with metastasis decreased and it was observed during the surgery that the bleeding decreased effectively after the instrument and tumor resection procedure. In their follow-up, two patients had vertebral collapse and the vertebral body was reinforced with methylmethacrylate. Vertebral stabilization and methylmethacrylate were applied to the patient with metastasis. The average follow-up period of our patients was 5.75 years (1-15 years). Patient with metastasis died at the end of the first year. Other patients did not have any complaints of pain during the control. MRI did not shown any spinal cord/dural sac compression.

Conclusion: Ablation with alcohol is a very effective method in terms of pain relief in primary or metastatic spinal tumors. In the long-term follow-up of patients with hemangioma, MRI show that spinal cord/dural sac compression due to hemangioma disappears. On the other hand, we recommend that alcohol ablation be used for embolization besides reducing pain in metastatic spinal tumors whose surgery is thought to be hemorrhagic.

Patients treated with 95% Ethanol

Hasta	Yaş	Cinsiyet	Lokalizasyon	Patoloji	%95 Etanol (cc)	Anestezi	Ek İşlem	Görüntüleme	Taraf	Takip Süresi (yıl)
1	50	K	T4	Hemanjiom	10	Sedasyon	Yok	BT	Bilateral	15
2	37	E	L3	Hemanjiom	7	Sedasyon	Vertebroplasti	BT	Bilateral	4
3	22	K	L3	Hemanjiom	10	Sedasyon	Vertebroplasti	BT	Bilateral	3
4	47	E	L3	Metastaz	9	Sedasyon	Vertebroplasti + Cerrahi	BT	Bilateral	1

Keywords: alcohol, ethanol, metastasis, spine, tumor

OMURGA TÜMÖRLERİNDE ALKOL İLE ABLASYON

Hasan Kamil Sucu[1], Nail Özdemir[2], İsmail Ertan Sevin[3], Özgür Akşan[2]

[1]İzmir Katip Çelebi Üniversitesi Tıp Fakültesi Beyin ve Sinir Cerrahisi Ana Bilim Dalı
[2]Beyin ve sinir, İzmir
[3]İzmir Atatürk Eğitim ve Araştırma Hastanesi Beyin ve Sinir Cerrahisi Kliniği

Amaç: Günümüzde, omurga tümörlerinin tedavisinde değişik ablasyon teknikleri başarıyla uygulanmaktadır. Çeşitli ablasyon teknikleriyle primer veya metastatik omurga tümörlerinin ağrı kontrolü (palyatif) veya küratif tedavisi mümkündür. Ablasyon; kimyasal, termal ve mekanik olarak oluşturulabilir. Bu çalışmada, alkol (%95 etanol) ile tedavi ettiğimiz dört hastamızın (üç hemanjiom, bir metastaz (renal cell Ca)) sonuçlarını vermeyi amaçladık.

Yöntem: 2007-2019 yılları arasında bel ve sırt ağrısı ile başvuran 4 hastamıza bilgisayarlı tomografi (BT) eşliğinde ve sedasyon altında %95 etanol ile kimyasal ablasyon tedavisi uygulandı.

Bulgular: Hastaların ikisi erkek, ikisi kadındı. Dört hastanın yaş ortalaması 39 idi (22-50 yaş). Hastaların her birinde lezyonun bulunduğu alana uygun olarak bel ve sırt ağrısı mevcut idi. Tüm hastaların yapılan manyetik rezonans görüntülemelerinde (MRG) dural sak/omuriliğe bası mevcut olmasına rağmen, hiçbirinde nörolojik defisit yoktu. Hastaların üçü hemanjiom, biri renal cell Ca metastazı idi. Preoperatif dönemde radyolojik olarak düşünülen tanılar işlem sonrası alınan biyopsiler ile identifiye edildi. Üç hasta L3 (iki hemanjiom, bir metastaz), bir hasta ise T4 (hemanjiom) lokalizasyonlu idi . Toplam 10 dakikada, 10 cc'yi geçmeyecek şekilde %95 etanol enjeksiyonları bilateral olarak BT eşliğinde ve sedasyon altında uygulandı. Hemanjiomlu hastaların ağrı yakınması işlemden hemen sonra kayboldu. Metastazlı hastanın ağrısı azaldı ve sonrasında yapılan enstrüman ve tümör rezeksiyonu işleminde kanamanın etkin bir şekilde azaldığı cerrahi sırasında görüldü. İzlemlerinde iki hastada vertebral kollaps olmuş ve vertebra gövdesi metilmetakrilat ile güçlendirilmiştir. Metastazlı hastaya ise vertebral stabilizasyon ve metilmetakrilat ile güçlendirme uygulanmıştır. Hastalarımızın ortalama takip süresi 5,75 yıl (1-15 yıl) olup, metastazlı hastamız birinci yıl sonunda ex olmuştur. Diğer hastalarımızın kontrolünde ağrı yakınmaları yoktu ve MRG'lerinde bası ortadan kalkmıştı.

Sonuç: Alkol ile ablasyon, primer veya metastatik omurga tümörlerinde ağrı giderici özelliği yönünden çok etkin bir yöntemdir. Özellikle hemanjiomlu hastaların uzun dönem takiplerinde MRG'lerinde hemanjioma bağlı spinal kord/dural sak basısının ortadan kalktığı görülür. Diğer yanda cerrahisi kanamalı olacağı düşünülen metastatik omurga tümörlerinde de, alkol ablasyonun ağrıyı azaltma yanında embolizasyon amaçlı kullanılmasını öneriyoruz.

%95 Etanol ile işlem yapılan hastalar

Hasta	Yaş	Cinsiyet	Lokalizasyon	Patoloji	%95 Etanol (cc)	Anestezi	Ek İşlem	Görüntüleme	Taraf	Takip Süresi (yıl)
1	50	K	T4	Hemanjiom	10	Sedasyon	Yok	BT	Bilateral	15
2	37	E	L3	Hemanjiom	7	Sedasyon	Vertebroplasti	BT	Bilateral	4
3	22	K	L3	Hemanjiom	10	Sedasyon	Vertebroplasti	BT	Bilateral	3
4	47	E	L3	Metastaz	9	Sedasyon	Vertebroplasti + Cerrahi	BT	Bilateral	1

Anahtar Kelimeler: alkol, etanol, metastaz, omurga, tümör

S-087

A CASE OF PRESENTING SPINAL MASS WITH ACUTE NEUROLOGICAL DEFICIT

Abdurrahman AYCAN[1], Abdurrahim TAŞ[1], Onur TUTAN[1], Harun ARSLAN[2], Adem YOKUŞ[2]

[1]Yüzüncü Yıl University, Faculty of Medicine, Clinic of Neurosurgery
[2]Yüzüncü Yıl University, Faculty of Medicine, Department of Radiology

Aim: We aimed to present the surgical treatment process of a male patient who presented with acute lower extremity paresis and urinary incontinence and was found to have an intradural giant mass at the T12-L1 level in his examinations.

Method: A 29-year-old patient had a history of increasing difficulty in the lower extremity and intermittent urinary incontinence for the past month. The patient was hospitalized in the neurosurgery service for emergency surgery, when an intradural spinal mass was detected in the examinations performed due to the patient's complaint becoming continuous for the last 2 days.

Results: In the neurological examination of the patient, he had paraparesis (2-3/5) in the lower extremity and urinary incontinence. The patient whose anal tone was taken was operated for total tumor excision.The patient, whose neurological deficits partially improved in the early postoperative period, was transferred to the FTR service for the continuation of his treatment.

Conclusion: The incidence of primary spinal tumors is approximately 2 /100,000. Approximately 25% of spinal cord and spinal cord-related tumors are extradural, 50% are intradural - extramedullary, and 25% are intramedullary. Intramedullary tumors constitute 2% to 4% of all central nervous system (CNS) tumors.The most common intradural–extramedullary localized tumors neuroma and meningioma are seen. Intradural – extramedullary tumors usually benign tumors and total excision is possible.In our case, the pathology result was meningioma. It is very important to perform emergency surgical intervention in cases of spinal mass with neurological deficit.

Pre-postop Spinal MRI

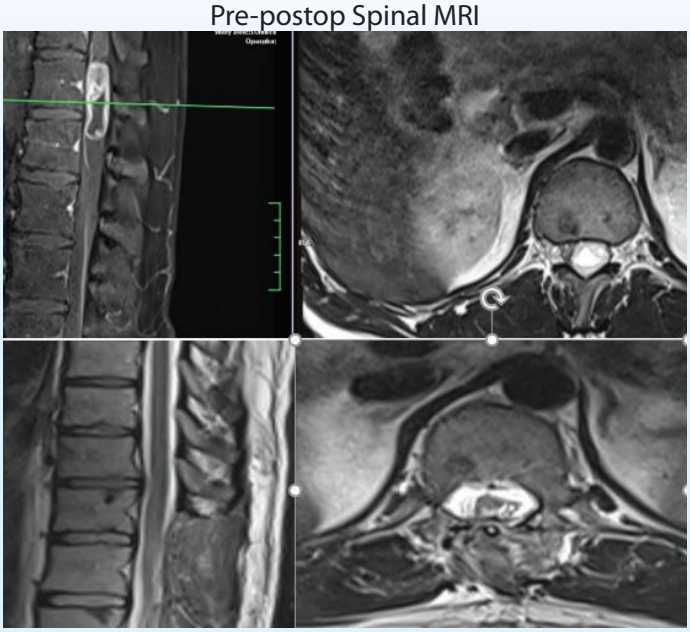

Intraoperative photographs

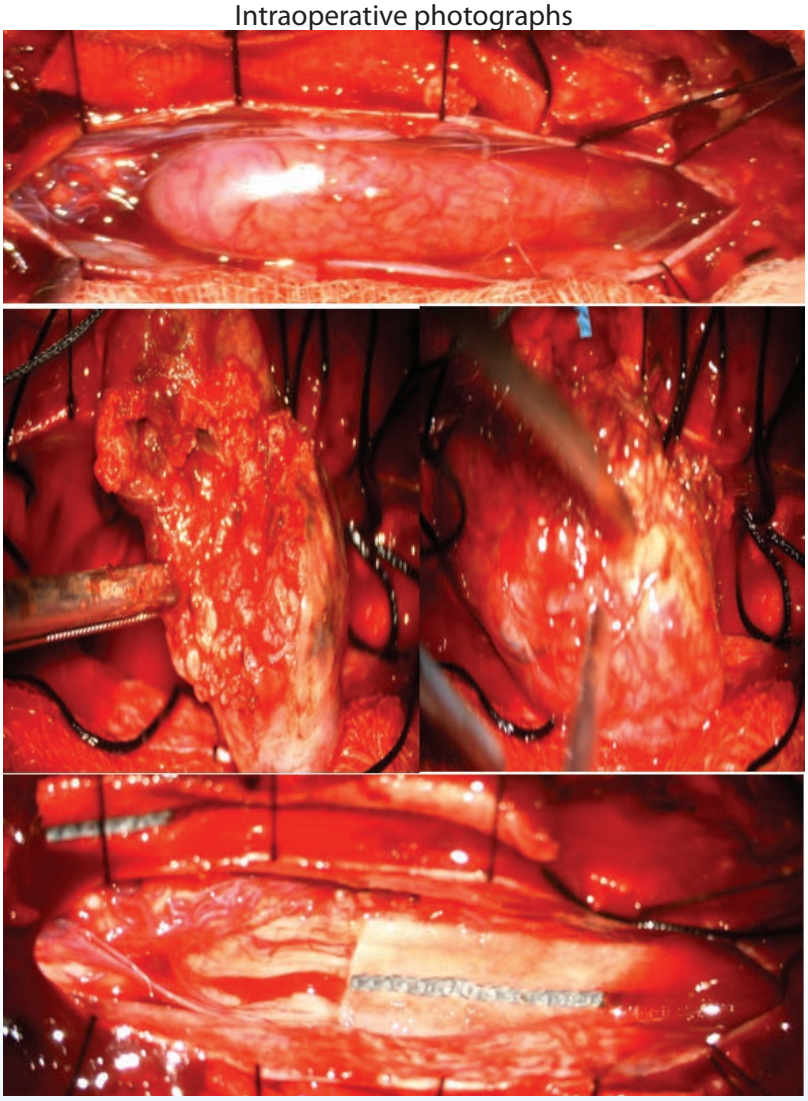

Keywords: Spinal Intradural Mass, Neurological Deficit, Meningioma

AKUT NÖROLOJİK DEFİSİT İLE PREZENTE SPİNAL KİTLE OLGUSU

Abdurrahman AYCAN[1], Abdurrahim TAŞ[1], Onur TUTAN[1], Harun ARSLAN[2], Adem YOKUŞ[2]

[1]Yüzüncü Yıl Üniversitesi, Tıp Fakültesi, Nöroşirürji Kliniği
[2]Yüzüncü Yıl Üniversitesi, Tıp Fakültesi, Radyoloji Kliniği

Amaç: Akut alt extremitede parezi ve idrar inkontinansı şikayeti ile başvuran, tetkiklerinde T12-L1 seviyesinde intradural dev kitle saptanan hastanın cerrahi tedavi sürecini sunmayı amaçladık.

Yöntem: 29 y E hasta son bir aydır giderek artan alt extremitede güçlük ve aralıklı idar kaçırma şilkayeti öyküsü mevcuttu. Hastanın son 2 gündür şikayetinin sürekli hale gelmesi nedeniyle yapılan tetkiklerinde intradural spinal kitle saptanması üzerine acil ameliyat amacıyla beyin cerrahisi servisine yatırıldı.

Bulgular: Hastanın nörolojik muayenesinde, alt extremitede paraparezisi (2-3/5), idrar inkontinansı mevcuttu. Anal tonusu alınan hasta total tümör eksizyonu amacıyla ameliyata alındı. Postop erken dönemde nörolojik defisitleri kısmen düzelen hasta FTR servisine tedavisinin devamı amacıyla devredildi.

Sonuç: Primer spinal tümörlerin görülme sıklığı yaklaşık 100.000'de 2'dir. Omurilik ve omurilik ile ilişkili tümörlerin yaklaşık %25'i ekstradural, %50'si intradural - ekstramedüller, %25'i de intramedüllerdir. İntramedüller tümörler tüm santral sinir sistemi (SSS) tümörlerinin %2 – 4'ünü oluştururlar.İntradural– ekstramedüller yerleşimli tümörlerden en sık nörinom ve menenjiom görülmektedir. İntradural – ekstramedüller tümörler genellikle bening tümörler olup total eksizyonları mümkündür. Menenjiomlarda kaynak dura eksizyonu yapılırsa nadiren yeniler. Vakamızında patoloji sonucu menengiom olarak gelmiştir. Nörolojik defisiti olan spinal kitle vakalarında acil cerrahi müdahalenin yapılması oldukça önemlidir.

Pre-Postop Spinal MRI

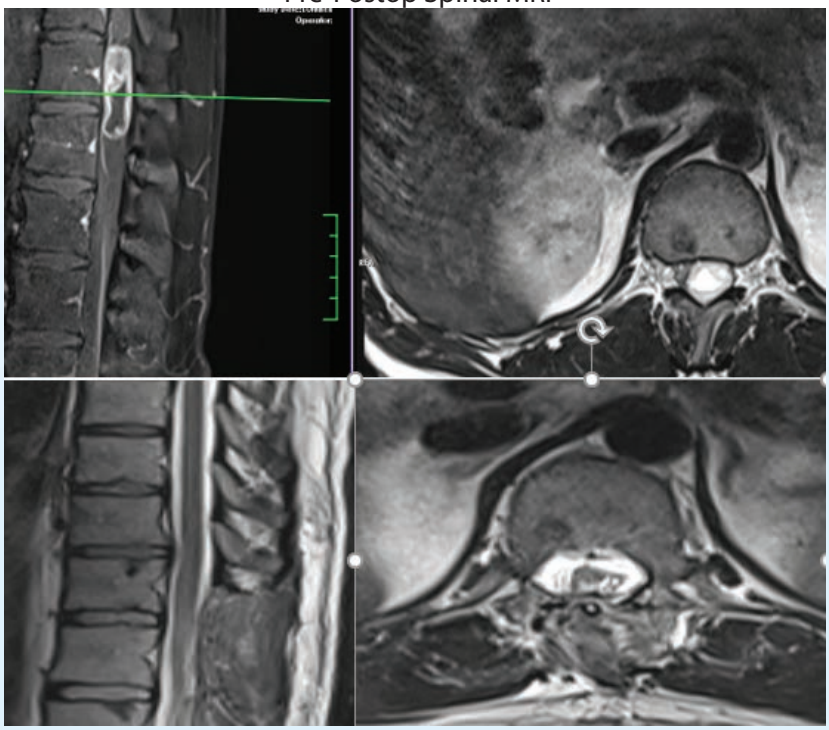

İntraoperatif fotograflar

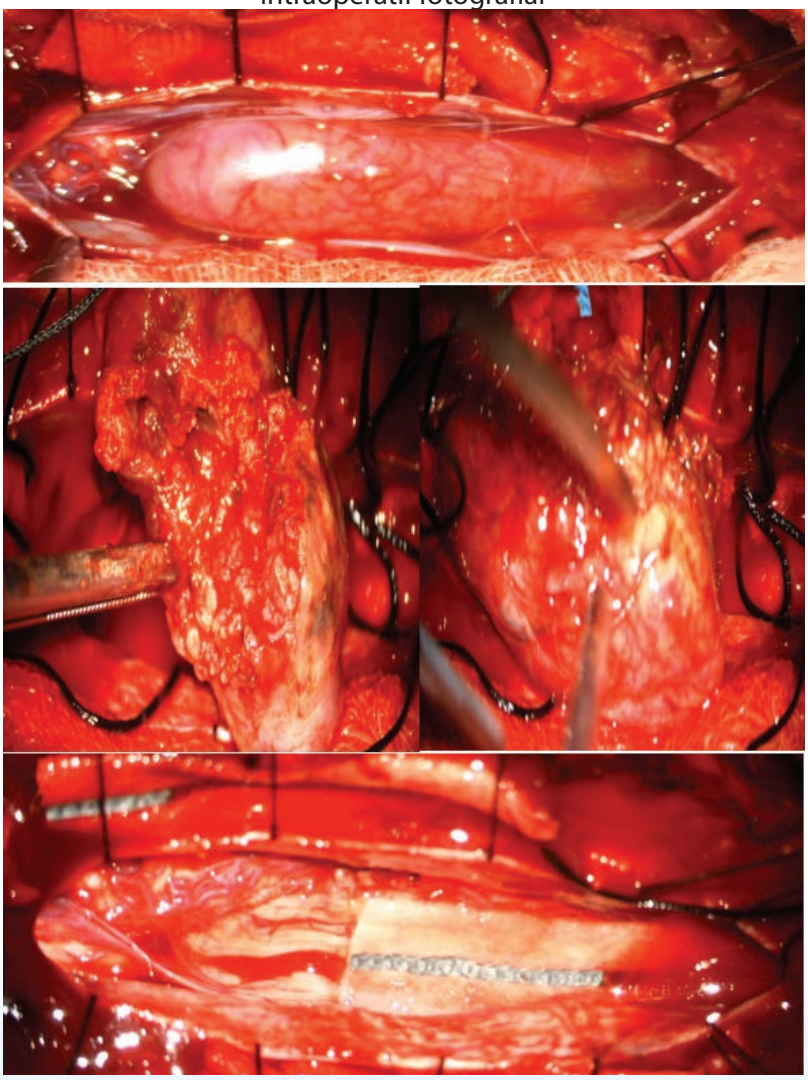

Anahtar Kelimeler: Spinal Intradural Kitle, Nörolojik Defisit, Menenjiom

S-088

CATASTROPHIC COMPLICATION AND MANAGEMENT DURING C2 MASS EXCISION SURGERY IN THE PEDIATRIC AGE

Abdurrahim TAŞ[1], Abdurrahman AYCAN[1], Yurdal GEZERCAN[3], Nur AYCAN[2]

[1]Yüzüncü Yıl University, Faculty of Medicine, Department of Neurosurgery
[2]Yüzüncü Yıl University, Faculty of Medicine, Department of Pediatrics
[3]Health Sciences University, Adana City Hospital, Neurosurgery Clinic

Aim: As a result of the examinations performed in a 7y/Male patient who did not respond to analgesics and had severe neck pain, a mass was detected in the C2 corpus. We aimed to present the vertebral artery injury, which is a catastrophic complication that developed in the patient during the total mass excision surgery, and its treatment management.

Method: The patient was operated with an anterior cervical approach, accompanied by a scope

Results: C2 level reached. Bleeding was observed at the left vertebral artery localization at the time of removal from the mass. Bleeding was tried to be stopped with bleeding control methods. Since the bleeding continued despite the decrease, the patient was taken to emergency DSA angiography by terminating the operation for diagnosis and treatment. DSA revealed dissection in the left vertebral artery. No interventional procedure was applied. The patient was taken to the service in the postoperative period. No neurological deficit was observed in the patient. The patient was followed up after a significant decrease in pain for 2 weeks postoperatively. The significant decrease in neck pain of the patient was attributed to tumor avascularization after vertebral artery occlusion. Postoperative examination revealed that the C2 mass could not be removed due to bleeding at the beginning of mass excision. In the first month postoperatively, the patient's neck pain started again. The patient underwent mass excision surgery with a different approach, submandibular approach, at the postoperative 2nd month. No perop complications were observed in the patient. In the postoperative examination, it was observed that the mass was completely removed.

Conclusion: It is very important to carefully evaluate the safest and shortest route to the lesion before surgery. Possible complications should definitely be considered in more risky approaches, and in the presence of this complication, urgent intervention should be performed. In our case, the submandibular approach was the most appropriate approach. As a matter of fact, we performed it with the submandibular approach in our second surgery. The C2 mass in the patient was removed completely without complications.

Preoperative CT and Postoperative Sagittal CT Reconstruction

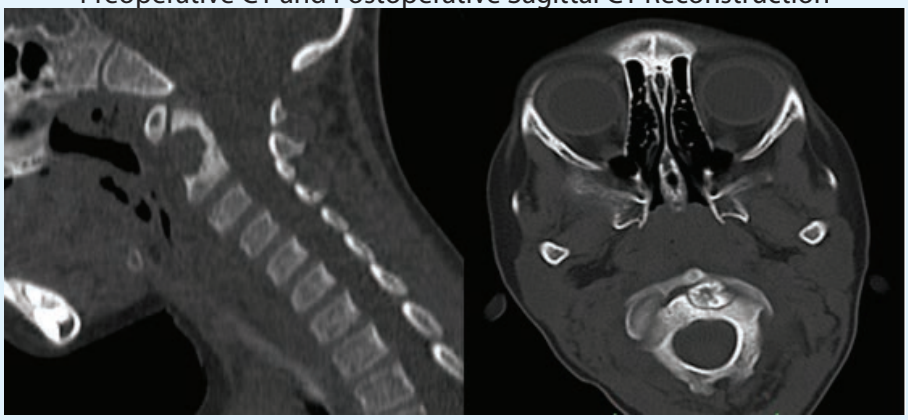

Figure 1) Preoperative mass in the C2 vertebra. It is seen that the sagittal C2 mass was removed as a total postoperatively.

Perop DSA left vertebral artery projection

Emergency DSA angiography after the first surgery shows that there is no flow as a result of left vertebral artery dissection.

Keywords: C2 mass, Vertebral Artery Injury,

PEDİATRİK ÇAĞDA C2 KİTLE EKSİZYONU CERRAHİSİ SIRASINDA GELİŞEN KATASTROFİK KOMPLİKASYON VE YÖNETİMİ

Abdurrahim TAŞ[1], Abdurrahman AYCAN[1], Yurdal GEZERCAN[3], Nur AYCAN[2]

[1]Yüzüncü Yıl Üniversitesi, Tıp Fakültesi, Nöroşirürji ABD
[2]Yüzüncü Yıl Üniversitesi , Tıp Fakültesi, Pediatri ABD
[3]Sağlık Bilimleri Üniversitesi, , Adana Şehir Hastanesi , Nöroşirürji Kliniği

Amaç: Analjeziklere cevap vermeyen, şiddetli boyun ağrısı bulunan 7y/Erkek hastada yapılan tetkikler sonucunda C2 korpusunda kitle tespit edildi. Total kitle eksizyonu cerrahisi uygulanması sırasında, hastada gelişen katastrofik bir komplikasyon olan vertebral arter yaralanması ve tedavi yönetimini sunmayı amaçladık.

Yöntem: Hasta, skopi eşliğinde anterior servikal yaklaşım ile ameliyata başlandı.

Bulgular: C2 seviyesine ulaşıldı. Kitleden parça alındığı sırada sol vertebral arter lokalizasyonunda kanama alındı. Kanama kontrol yöntemleri ile kanama durdurulmaya çalışıldı. Kanamanın azalmasına rağmen devam etmesi üzerine tanı ve tedavi amacıyla hasta ameliyat sonlandırılarak acil DSA anjiografisine alındı. DSA sonucunda sol vertebral arterde disseksiyon saptandı. Herhangi bir girişimsel işlem uygulanmadı. Hasta postop dönemde servise alındı. Hastada herhangi bir nörolojik defisit gözlenmedi. Postop 2 hafta ağrılarının belirgin şekilde azalması üzerine hasta takibe alındı.Hastanın boyun ağrısındaki belirgin azalma, vertebral arter oklüzyonu sonrası tümör avaskülarizasyonuna bağlandı. Postop tetkiklerinde C2 kitlesinin kitle eksiyonu başlangıcında kanama alınması üzerine alınamadığı görüldü. Postop 1. ayda hastanın boyun ağrılarının tekrar başladı. Hastaya postop 2. ayda farklı bir yaklaşım olan submandibular yaklaşım ile kitle eksizyonu ameliyatı uygulandı. Hastada perop herhangi bir komplikasyon gözlemlenmedi. Postop tetkiklerinde kitlenin total çıkarıldığı gözlendi.

Sonuç: Ameliyat öncesi lezyona yaklaşımda en güvenilir ve en kısa yolun dikkatli bir şekilde değerlendirilmesi çok önemlidir. Daha riskli yaklaşımlarda olası komplikasyonların olabileceği mutlaka düşünülmeli, bu komplikasyon varlığında ise acil olarak gerekli müdahalenin yapılması gerekmektedir. Bizim vakamızda da submandibular yaklaşım en uygun yaklaşımdı. Nitekim 2. cerrahimizde submandibular yaklaşım ile yaptık. Hastadaki C2 kitle total olarak komplikasyonsuz çıkartılmıştır.

Ameliyat Öncesi CT ve Ameliyat Sonrası Sagittal CT Rekonstrüksiyon

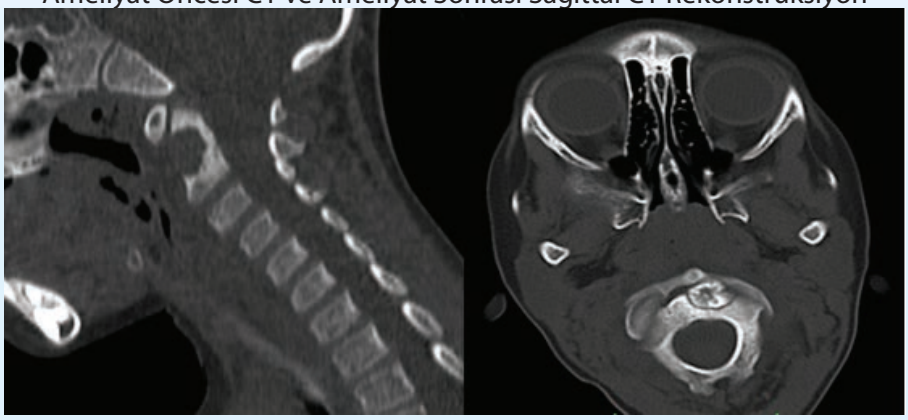

Şekil 1) Ameliyat öncesi C2 vertebrasında kitle. Ameliyat sonrası sagittal C2 kitlesinin total alındığı görülüyor.

Perop DSA sol vertebral arter projeksiyonu

1. ameliyat sonrası acil çekilen DSA anjiografisinde sol vertebral arter disseksiyonu sonucu akımın olmadığı görülmektedir.

Anahtar Kelimeler: C2 kitle, Verterbra Arter Yaralanması

S-090

SPINO-PELVIC FIXATION AFTER ILIAC WING RESECTION DUE TO EWING'S SARCOMA: A CASE REPORT

Bedirhan ALBAYRAK[1], Emre KIYMIK[1], Tolgahan CENGİZ[1], Ahmet ERSOY[1], Altan AKSU[1], İsmail BÜYÜKCERAN[1], Hüseyin Sina COŞKUN[1], Ebru KELSAKA[1], Yılmaz TOMAK[1], Nevzat DABAK[1]

[1]Ondokuz Mayıs University, Faculty of Medicine, Department of Orthopaedics and Traumatology

In malignant pelvic tumors, limb-sparing intervention is a much less traumatic method for the patient than hemipelvectomy, but it challenges the surgeon. In addition, it puts more strain on the surgeon due to its frequent complications. This case report presents a patient who underwent spinopelvic fixation after left iliac wing resection.

Case Report

A 15-year-old male patient applied to the orthopedics outpatient clinic for about two months with low back pain on the left side. He had muscle weakness in the lower extremities, more prominently on the left. A 108x67x73 mm mass in the iliac wing was detected in the lumbar MRI, which completely covered the left iliac fossa and partially invaded the psoas. The result of the pathology was interpreted as compatible with malignant small round cell tumor-Ewing sarcoma. Chemotherapy was planned for the patient primarily by the pediatric oncology department. As a result of the evaluation made in the multidisciplinary tumor council, iliac wing resection and Sacro-pelvic fixation were planned.

After total resection of the left iliac wing, under neuromonitorization, the sacrum was fixed with 2 8.5 mm pedicle screws at the level of the sacroiliac joint. Then the acetabulum was fixed with two pedicle screws (1 screw to the supra-acetabular column, one screw to the ischion). The reduction was achieved with 2 rods, and bone to bone (sacrum-acetabulum) contact was established with a vascular fibula graft (approximately 12 cm) taken from the same side by the plastic surgery team in the area where the iliac resection was performed. No decrease in MEP and SEP was detected intra-operatively, and neuromonitorization findings were recorded. The duration of the surgery was recorded as 13 hours and 50 minutes.

No neurological deficit was detected in the post-op examination of the patient. The patient, who did not develop any complications in the clinical follow-ups, could be mobilized with partial weight in the 1st month and full weight in the 3rd month.

Conclusion

Malignant pelvic bone tumors are not very common in clinical practice, and pediatric patients may present with low back pain. Today, especially extremity sparing surgeries come to the fore. In young patient groups, spinopelvic fixations should be considered to prevent secondary deformities after resection. In such patients, neuromonitoring can prevent L5 nerve root injuries. These surgeries should be planned with a multidisciplinary team.

Post-op 3rd month control x-ray

Pre-op CT

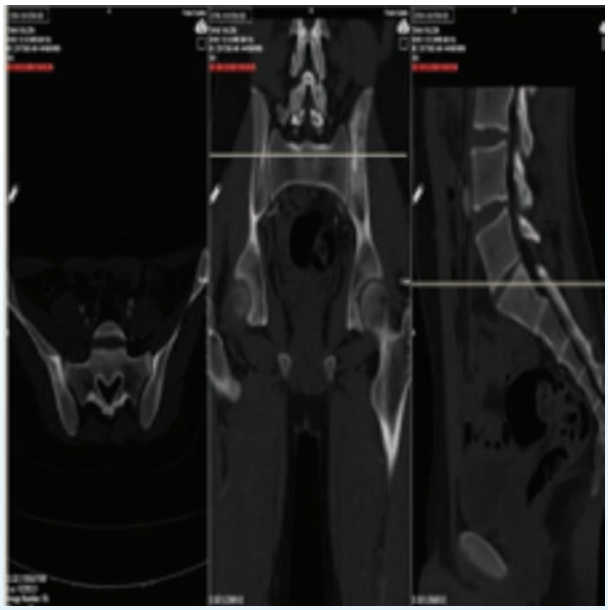

Anahtar Kelimeler: spino-pelvic fixation, iliac wing, sacrum, ewing sarcoma

EWING SARKOMA BAĞLI İLİAK KANAT REZEKSİYONU SONRASI SPINO-PELVİK TESPİT: BİR OLGU SUNUMU

Bedirhan ALBAYRAK[1], Emre KIYMIK[1], Tolgahan CENGİZ[1], Ahmet ERSOY[1], Altan AKSU[1], İsmail BÜYÜKCERAN[1], Hüseyin Sina COŞKUN[1], Ebru KELSAKA[1], Yılmaz TOMAK[1], Nevzat DABAK[1]

[1]Ondokuz Mayıs Üniversitesi, Tıp Fakültesi, Ortopedi ve Travmatoloji Anabilim Dalı

Malign pelvik tümörlerde ekstremite koruyucu girişim hemipelvektomiye nazaran hasta açısından çok daha az travmatik yöntem olmakla beraber cerrahı zorlamaktadır. Buna ek olarak sık yaşanan komplikasyonları nedeniyle cerrahı daha fazla zorlamaktadır. Bu olgu sunumunda sol iliak kanat rezeksiyonu sonrasında spinopelvik fiksasyon yapılan bir hastamızı sunmaktayız.

Olgu Sunumu

15 yaşında erkek hasta yaklaşık 2 aydır sol tarafta bel ağrısı ile ortopedi polikliniğine başvurdu. Öyküsünde 2 aydır iştahsızlığı ve 5 kg kilo kaybı mevcuttu.Solda daha belirgin olmak üzere alt ekstremitelerde kas güçsüzlüğü vardı. Hastanın fizik muayenesinde bunların dışında belirgin semptom yoktu. Çekilen lomber MR'ında sol iliak fossayı tamamen kaplayan, kısmen psoası da invaze eden, iliak kanatta 108x67x73 mm boyutlarında kitle saptandı. Hastaya girişimsel radyoloji tarafından iğne biyopsisi yapılması sonucu, patolojisi malign küçük yuvarlak hücreli tümör-ewing sarkom ile uyumlu olarak yorumlandı. Hastaya öncelikli olarak çocuk onkoloji bölümü tarafında kemoterapi planlandı. Daha sonraki kontrollerinde hastaya multidisipliner tümör konseyinde yapılan değerlendirme sonucunda, iliak kanat rezeksiyonu ve sakro-pelvik fiksasyon planlandı.

Nöromonitorizasyon altında intra-op sol iliak kanatın total rezeksiyonu sonrası, 2 adet 8.5 mm pedikül vidası ile sakrumun, sakroiliak eklem düzeyinde tespiti sağlanıp, daha sonra 2 adet pedikül vidası ile asetabulum tespiti (1 vida supraasetabular kolona, 1 vida iskiona) sağlandı. 2 adet rod ile redüksiyon sağlandı ve iliak rezeksiyonun yapıldığı sahaya, plastik cerrahi ekibi tarafından aynı taraftan alınan damarlı fibula grefti (yaklaşım 12 cm) ile kemik-kemik (sakrum-asetabulum) kontaktı sağlandı. İntra-op herhangi bir MEP ve SEP düşüşü saptanmadı ve nöromonitorizasyon bulguları kaydedildi. İntraoperatif bir komplikasyon gelişmedi ve vakaya son verildi. Cerrahi süresi 13 saat 50 dakika olarak kaydedildi.

Hastanın post-op muayenesinde nörolojik defisit saptanmadı. Post-op 3 gün yoğun bakım takibinden sonra hasta ortopedi servisine devir alındı. Hastaın serviste yapılan takiplerinde, ameliyat olduğu tarafa yük vermeyerek çift koltuk değneği ile sorunsuz bir şekilde mobilizasyonu sağlandı. Serviste yara yeri takibi yapılan ve klinik takiplerinde herhangi bir komplikasyon gelişmeyen hasta, uygun öneriler ile taburcu edildi. Klinik takiplerinde de herhangi bir komplikasyon gelişmeyen hasta, 1. ayda kısmi yük ile, 3. ayda tam yük ile mobilize olabilmekte idi.

Sonuç

Malign pelvik kemik tümörleri klinik pratikte çok sık rastlanan antiteler olmayıp çocuk hastalar bel ağrısı ile başvurabilirler. Günümüzde özellikle ekstremite koruyucu cerrahiler ön plana çıkmaktadır. Genç hasta gruplarında, rezeksiyon sonrası sekonder deformiteleri önlemek adına spino-pelvik tespitler akılda bulundurulmalıdır. Bu tür hastalarda nöromonitorizasyon, özellikle intra-operatif sakrum anteriorunda L5 sinir kökü yaralanmalarının önüne geçmek için kullanılabilir. Bu ameliyatlar multidisipliner bir ekip ile planlanmalıdır.

Post-op 3. ay kontrol grafisi

Pre-op CT

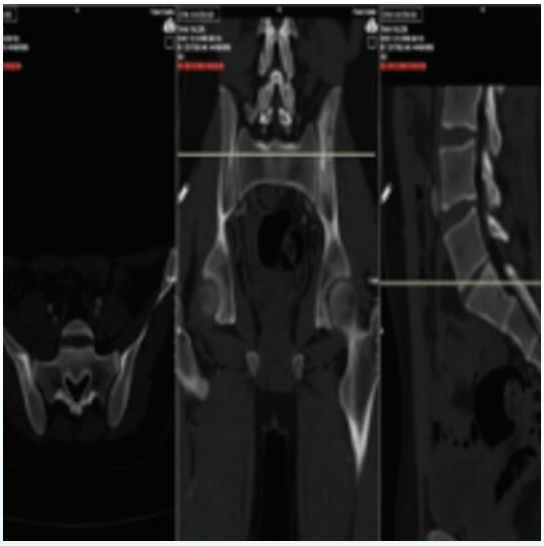

Anahtar Kelimeler: spino-pelvik fiksasyon, iliak kanat, sakrum, ewing sarkom

Kaynakça:

1. Campanaeei M, Capanna R: Closing remarks. Limb Salvage in musculoskeletal oncology, (ed) W.F. Enneking. Newyork, Churehill Livingsıone, 187-191, 1987.
2. Enneking WF, Menendez L: Funetional evaluation of various reconstructions after periacetabuler resection of iliac lesions. In Limb Sa/l'age in musculoskeletal oncology, (ed) W.F. Ennekin. Newyork, Churehill Livingstone, 117-135,1987.
3. Campanacci M, Capanna R: Pelvic reseetioos. Rizzoli institute experience. Orthop Clin ofNorth Am 22: 65-85,1991.

S-094

INVESTIGATION OF THE FREQUENCY OF SURGICAL SITE PROBLEMS OCCURING AFTER VERTEBRA SURGERY AND THE EFFICIENCY OF VAC THERAPY USED IN THEIR TREATMENT. RETROSPECTIVE CLINICAL STUDY

Muhammed Enes KARATAŞ[1], Mehmet Salih SÖYLEMEZ[1], Ömer POLAT[1], Bekir Yavuz UÇAR[1]

[1]Umraniye Training and Research Hospital Department of Orthopaedics & Traumatology, Istanbul, Turkey

Purpose: In this study, we aimed to determine the frequency and possible causes of surgical site complications (SSC) after vertebral surgery,whether the treatment with vacuum assisted wound closure systems (VAC) is effective and possible risk groups.

Method: Patients with at least 6 months of follow-up who were operated for vertebral pathologies in our clinic between 2019-2021 were included in the study.The medical records of the patients were reviewed retrospectively.By analyzing the obtained data;Possible risk groups were determined by trying to determine which parameters could affect the recovery in VAC treatment, how long it was effective and how long the treatment was after which surgeries.

Results: The data of 286 patients were analyzed retrospectively,17 patients were excluded from the study.38 of 269 patients had SSC.There was no difference between the two groups in terms of age and gender.The wounds of 33 patients were completely treated with VAC.However, 5 patients could not be closed with VAC treatment and the patients were followed up with VAC until the union developed, the wounds could be healed after the implants were removed.Although 4 of the patients whose wounds could not be closed with VAC had spina bifida and congenital scoliosis,no statistical correlation was found between surgery and non-healing of the wound. Although the number and duration of VAC applied were significantly higher in the group with congenital pathologies, the severity of the surgical field problem was not found to be related to the reason for the operation. While no correlation was found between the number of levels of instrumentation and the severity of surgical site complications,the level of instrumentation was significantly longer in patients with SSC. It was also shown that as the severity of infection increased, the duration of recovery with VAC was prolonged.preoperative CRP values ??were significantly higher and albumin values ??were lower in patients who developed SSC.

Conclusion: Compared with arthroplasty and trauma surgery, we determined that wound problems are more common after vertebral surgery.Since the probability of SSC formation is high,especially after congenital pathologies,it is useful to respect the soft tissue and be careful when closing the wound.Although VAC treatment is superficial and it is very effective in the treatment of SSC that has not reached the implants,VAC may not always be effective in the treatment of deep infections that have reached the implants,and it may be necessary to apply VAC therapy for quite a long time in these patients.

Post-operative wound closure process of the patient who was operated for congenital kyphosis secondary to spina bifida

preoperative and postoperative radiographs and images of the same patient

Anahtar Kelimeler: spine surgery, vacuum assisted closure, VAC, surgical site problems, infection

VERTEBRA CERRAHİLERİ SONRASI OLUŞAN CERRAHİ ALAN PROBLEMLERİNİN SIKLIĞININ VE SAĞALTIMINDA KULLANILAN VAC TEDAVİSİNİN ETKİNLİĞİNİN İNCELENMESİ. RETROSPEKTİF KLİNİK ÇALIŞMA

Muhammed Enes KARATAŞ[1], Mehmet Salih SÖYLEMEZ[1], Ömer POLAT[1], Bekir Yavuz UÇAR[1]

[1]Ümraniye eğitim ve araştırma hastanesi ortopedi ve travmatoloji servisi, İstanbul, Türkiye

Amaç: Biz bu çalışmada vertebra cerrahileri sonrası meydana gelen cerrahi alan komplikasyonlarının sıklığını, olası nedenlerini ve vakum yardımlı yara kapama sistemleri (VAC) ile sağaltımının etkin olup olmadığını ve olası risk gruplarını belirlemeyi amaçladık.

Yöntem: Çalışmaya kliniğimizde 2019-2021 tarihleri arasında vertebra patolojileri nedeni ile opere edilen en az 6 ay takip edilen hastalar dahil edildi.Hastaların medikal kayıtları retrospektif olarak incelendi.Elde edilen veriler analiz edilerek; VAC tedavisinde iyileşmeyi hangi parametlerin etkileyebileceği, ne kadar sürede etkin olduğu ve hangi cerrahilerden sonra tedavinin süresinin ne kadar olduğu belirlenemeye çalışılarak olası risk grupları belirlendi.

Bulgular: 285 hastanın verileri geriye dönük olarak incelendi,17 hasta çalışmadan çıkartıldı.269 hastanın 38 inde cerrahi alan komplikasyonları oluşmuştu. İki grup arasında yaş ve cinsiyet aşısından fark saptanmadı. Hastaların 29 unda yara enfeksiyonu mevcut iken 9 unda enfeksiyon saptanmadı. Cerrahi alan komplikasyonu gelişen hastaların 9 tanesi lomber spinal stenoz ve 17 tanesi spina bifida, konjenital skolyoz ve nöromüsküler skolyoz nedeni ile opere olmuş idi. 33 hastanın yaraları tamamen VAC ile tedavi edilerek kapandı. Ancak 5 hastanın yaraları VAC tedavisi ile kapatılamadı ve kaynama gelişene kadar hastalar VAC ile takip edildi, sonrasında implantlar çıkartıldıktan sonra yaralar iyileştirilebildi. Hernekadar yaraları VAC ile kapatılamayan hastaların 4 ü spina bifida ve konjenital skolyoz hastası olsada, istatistiksel olarak ameliyat nedeni ile yara iyileşmemesi arasında bağlantı saptanamadı.Hastalar ortalama 29 (4-80) gün VAC ile takip edildi ve ortalama 7 defa VAC değişimi yapılmıştı. Uygulanan VAC sayısı ve süresi, konjenital patolojileri olan grupta anlamlı olarak daha yüksek olsa bile cerrahi alan probleminin ciddiyetinin ameliyat nedeni ile bir ilgisi saptanamadı. Enstrümentasyon yapılan seviye sayısı ile cerrahi alan komplikasyonu ciddiyeti arsında ilişki saptanmazken, cerrahi alan komplikasyonu gelişen hastalarda enstrümantasyon seviyesi anlamlı olarak daha uzundu. Ayrıca enfeksiyon ciddiyeti arttıkça VAC ile iyileşme süresinin uzadığı gösterildi. Cerrahi alan komplikasyonları gelişen hastalarda preop CRP değerleri anlamlı olarak daha yüksek ve albumin değerleri daha düşüktü. Ancak intraop kanama miktarı, preop sedimentasyon seviyeleri, transfüzyon miktarı ve cerrahi alan komplikasyonları arasında anlamlı bir ilişki saptanamadı.

Çıkarımlar: Artroplasti ve travma cerrahisi ile karlışılaştırılırsa vertebra cerrahileri sonrası yara yeri problemlerinin daha sık görülme ihtimali olduğunu saptadık. Özellikle konjenital vertebra patolojileri sonrası cerrahi alan komplikasyonları oluşma ihtimali oldukça yüksek olduğu için bu hastalarda yumuşak dokuya saygılı olmak ve yara kapatılırken dikkatli olmakta fayda vardır. Her ne kadar VAC tedavisi yüzeyel ve implantlara ulaşmayan cerrahi alan enfeksiyonlarının tedavisinde oldukça etkin olsada, implantlara ulaşmış derin enfeksiyonların sağaltımında VAC her zaman etkin olmayabilir ve bu hastalarda oldukça uzun süre VAC tedavisi uygulamak gerekebilir.

Spina bifidaya sekonder konjenital kifoz nedenli opere edilen hastanın post op yara kapanma süreci

aynı hastanın preop ve postop grafisi ve görüntüsü

Anahtar Kelimeler: vertebra cerrahisi, vakum yardımlı kapama, VAC, omurga cerrahisi, yara problemi, enfeksiyon

S-099

EVALUATION OF THE COMPLICATION AND THEIR CAUSES IN THE LUMBAR SPINAL STENOSIS TREATED SURGICALLY.

Alikemal Yazıcı[1], Mehmet Ozan Aşık[2], İsmet Teoman Benli[2]

[1]Özel Büyük Anadolu Hospital
[2]Özel Adatıp Kurtköy Hospital

Purpose: Lumbar spinal stenosis is the situation in which neurological symptoms and pain are distributed according to the location of the stenotic segment. Radical treatment ensures decompression of the neural structures and relieving the pressure on them. İf spinal stability is also affected posterior segmental instrumentation with anterior posterior or posterolateral fusion is mandatory. Literature review shows a complication rate between 1 to 30 % in patients with posterior decompression and instrumentation surgeries. In our study we evaluated the complication rates, causes and risk factors for complication occurrence in patients undergone lumbar stenosis surgery for the last 10 years with minimum 2 years of follow up.

Patients and Method: In our study 101 patients aged between 51 to 83 were included. Minimum 2 years follow patients were selected and follow up numbers were between 24 to 120 visits. Last follow up control was done in January 2000 and per-operative and follow up complications were noted. Patients' epidemiological data, existence of diabetes, smoking habits, obesity, previous surgery at the same location, previous physical therapy history were classified according to personal health data and VAS scores, complication rates, neighboring segment degeneration and similar causes and secondary surgical interventions needs were noted ($p < 0,05$).

Results: Statistically significant improvement was observed when all the patients VAS scores were included in the study. Neighboring segment degeneration was observed in 17.8 % of the patients and only +.9 % of the patients needed secondary surgical intervention. Complication rates according to epidemiological factors, existing chronic diseases and VAS score improvements did not make any statistical difference ($p>0,05$). In patients with obesity, smoking habits, previous lumbar surgery history and previous physical therapy history, an increased per-operative bleeding was observed ($p<0,05$). Likewise, SCF leak and neurological complications in patients with previous lumbar surgery histories a statistically significant difference were observed ($p<0,05$).

Conclusion: Complication rates in lumbar spinal stenosis surgery was in accordance with the complication rates that are mentioned in the literature in our study. Complication rates were not affected with criteria's like age, gender, chronic disease existence, causative of the spinal stenosis and smoking habits. However; variables like obesity, smoking, previous lumbar surgery and previous physical therapy history played a significant role in the complication rates. Risk factors for increased complication rates including obesity, smoking habits, physical therapy and previous lumbar surgery should be eliminated if possible before lumbar stenosis surgeries for lowering the complication rates.

Keywords: Spinal stenosis, surgical, complication

LOMBER SPİNAL STENOZUN CERRAHİ TEDAVİSİNDE KOMPLİKASYONLAR VE NEDENLERİNİN DEĞERLENDİRİLMESİ.

Alikemal Yazıcı[1], Mehmet Ozan Aşık[2], İsmet Teoman Benli[2]

[1]Özel Büyük Anadolu Hastanesi
[2]Özel Adatıp Kurtköy Hastanesi

Amaç: Lomber spinal stenoz, hem nörolojik hem de darlığın yerine göre ağrı ile giden durum olup, radikal tedavisi nöral yapılar üzerindeki baskıyı kaldırmak üzere cerrahi dekompresyondan ibarettir. Omurganın stabilitesi bozulmuş ise posterior enstrümantasyon ve anterior, posterior veya posterolateral füzyon gereklidir. Literatürde posterior dekompresyon ve enstrümantasyon ile cerrahi tedaviye ait komplikasyon oranları % 1-30 arsında değişen oranlarda bildirilmiştir. Bu çalışmada minimum 2 yıllık takibe sahip son 10 yıldır opere edilen lomber spinal stenozlu hastalardaki komplikasyon oranları, nedenleri ve buna bağlı olarak komplikasyon oluşma risk faktörlerini araştırmak amaçlanmıştır.

Yöntem: Bu çalışmaya yaşları 51 ile 83 arasında değişen 101 hasta dâhil edilmiştir. Minimum 2 yıl takibe sahip hastalar 24 – 120 arası takip edilmişlerdir. Hastaların son kontrolleri Ocak 2000 tarihinde yapılmış, peroperatif ve takip sırasında oluşan komplikasyonlar saptanmıştır. Hastalar epidemiyolojik özellikleri, diabet varlığı, sigara içme, obesite, aynı bölgeden opere olma, fizik tedavi görüp görmeme gibi kişisel sağlık verilerine göre sınıflandırılarak VAS skorları, komplikasyon görülme oranları ve komşu segment dejenerasyonu ve benzeri sebepler ile ikinci operasyon gerekliliği karşılaştırılmıştır ($p < 0,05$).

Bulgular: Hastaların tamamı dâhil edildiğinde postoperatif VAS skorlarında istatistiki olarak anlamlı bir iyileşme saptanmıştır. Komşu segment dejenerasyonu hastaların % 17,8'inde görülmesine rağmen sadece % 4.9'unda ikinci bir cerrahi girişim gerekliliği oluşmuştur. Hastalar, epidemiyolojik özellikleri, mevcut kronik hastalık gibi etkenlere göre komplikasyon görülme oranları ve VAS skorlarında iyileşme açısından istatistiki olarak bir fark bulunamamıştır ($p>0,05$). Obesite, sigara içme ve fizik tedavi gören veya daha önce lomber cerrahi geçiren hastalarda peroperatif kanamanın daha fazla görüldüğü belirlenmiştir ($p<0,05$). Ayrıca daha önce lomber cerrahi geçiren hastalarda BOS kaçağı ve nörolojik komplikasyonlar açısından istatistiki olarak önemli bir fark olduğu belirlenmiştir ($p<0,05$).

Sonuç: Lomber spinal stenoz komplikasyon oranları, literatürde belirtilen oranlarla uyumlu bulunmuş, komplikasyon oranlarını yaş, cinsiyet, kronik hastalık, spinal darlık nedeni ve sigara içme gibi kriterlerin etkilemediği saptanmıştır. Buna karşın, obesite, sigara alışkanlığı, fizik tedavi görme ve önceden aynı lomber bölgeden cerrahi geçirme gibi değişkenlerin komplikasyon oranlarında önemli bir rol oynadığı belirlenmiştir. Lomber spinal stenoz cerrahi tedavisinde obesite, sigara alışkanlığı, fizik tedavi görme ve önceden aynı lomber bölgeden cerrahi geçirme gibi değişkenlerin komplikasyon oluşma oranları açısından risk faktörü olduğu, bunlar arasında değiştirilmesi mümkün olan etmenlerin cerrahi öncesi en aza indirilmesinin önemli olduğu sonucuna varılmıştır.

Anahtar Kelimeler: Spinal stenoz, cerrahi, komplikasyonlar

S-100

THE IMPORATANCE OF BILATERAL DECOMPRESSION BY UNILATERAL APPROACH IN THE GERIATRIC PATIENTS WITH LUMBAR SPINAL STENOSIS

Furkan AVCI[1], Eyüp VAROL[1]

[1]Umraniye Training and Research Hospital

Purpose: Chronical low back and leg pains are caused by spinal degenerative diseases like lumbar disc herniations, spinal stenosis and disc degenerations generally. Lumbar spinal stenosis is one of the most common causes of low back pain which radiates to leg especially in patients who above 60 years of age. Decompression operation is the golden standard for the patients who has not respond to conservative management. Decompression surgery which done without laminectomy and radical facetectomy is chosen to avoid stabilization surgery. Especially in older patients who has comorbidity, bilateral decompression surgery with unilateral approach makes decompression possible without stabilization.

Method: 167 patients who is older than 60 and undergo bilateral decompression surgery with unilateral approach for lumbar spinal stenosis between December 2017-December 2021 in our clinic are included to this study. Vertebral fracture and spondylolisthesis were exclusion criteria. All of the patients have low back pain, leg pain and neurological claudication. Preoperative and postoperative magnetic resonance imaging (MRI) were performed to all of the patients. Visual analogue scales (VAS) were examined in preoperative and postoperative periods.

Result: The mean age was 66,6 (60-81). 77 of the patients were male (46,1%) and 90 of them were female (53,9%). One segment was operated in 88 of the patients. 2 segments in 70 patients, 3 segments in 6 patients and 4 segments in 3 patients were operated. Preoperative VAS of lower back pain and leg pain were 6,50 and 7,00 respectively. Postoperative VAS of low back pain and leg pain were 3,57 and 3,19 respectively. Dural repair was performed in 1 patient who had iatrogenic dural tear caused by operation. Mean operation duration was 102 minutes. None of the patients required for stabilization surgery postoperatively.

Conclusion: Bilateral decompression surgery with unilateral approach is the minimally invasive, effective, time saver operation method which prevents complications caused by stabilization surgery. Success rate is high in lumbar spinal stenosis surgery of selected cases.

Anahtar Kelimeler: unilateral approach, spinal stenosis, degenerative diseases

GERİATRİK HASTALARDA LOMBER SPİNAL STENOZUN CERRAHİ TEDAVİSİNDE UNİLATERAL YAKLAŞIMLA BİLATERAL DEKOMPRESYONUN YERİ

Furkan AVCI[1], Eyüp VAROL[1]

[1]Ümraniye Eğitim ve Araştırma Hastanesi

Amaç: Kronik bel ve bacak ağrıları şikayetleri genellikle disk hernileri, spinal stenozlar ve disk dejenerasyonları gibi spinal dejeneratif hastalıklardan kaynaklanmaktadır.

Lomber spinal stenoz ise özellikle 60 yaş ve üzerindeki hastalarda bel ve bacağa yayılan ağrının en önemli nedenlerinin başında gelmektedir. Dekompresif cerrahi, konservatif tedaviden fayda görmeyen hastalarda altın standart olarak görülmektedir. Stabilizasyon cerrahisinden kaçınmak için laminektomi ve geniş faseetektomi olmaksızın yapılan dekompresyon cerrahisi tercih edilmektedir. Özellikle ek ahstalığı bulunan yaşlı hastalarda unilateral yaklaşım ile bilateral dekompresyon enstrüman ihtiyacı olmaksızın dekompresyona imkan vermektedir.

Yöntem: Aralık 2017- Aralık 2021 tarihleri arasında kliniğimizde lomber spinal stenoz nedeni ile unilateral yaklaşımla bilateral dekompresyon yapılmış 60 yaş üzeri 167 hasta çalışmaya dahil edildi. Vertebral fraktür ve spondilolistezis dışlama kriteri kabul edildi. Hastaların tamamında bel, bacak ağrısı şikayeti ve nörojenik klaudikasyo şikayeti mevcuttu. Hastaların tamamına preop ve postop lomber MR tetkiki yapıldı. Hastaların preop ve postop bel- bacak VAS skorları değerlendirildi.

Bulgular: Hastaların ortalama yaşı 66,6 (60-81) idi. 77'si (%46,1) erkek, 90'ü (%53,9) kadındı. 88 hastaya tek seviye, 70 hastaya 2 seviye, 6 hastaya 3 seviye, 3 hastaya 4 seviye, dekompresyon uygulandı. Preop bel ve bacak VAS skorları sırasıyla ortalama 6.50 ve 7.00 di. Postop bel ve bacak VAS skorları 3.57 ve 3.19 idi. 1 hastada dura fistulü gelişmesi nedeni ile cerrahi sırasında dura onarımı yapıldı. Ortalama cerrahi süresi 102 dk olarak değerlendirildi. Hastaların hiçbirinde postop dönemde instabilite nedeni ile enstrumantasyon ihtiyacı olmadı.

Sonuç: Özellikle yaşlı ve komorbiditesi bulunan hastalarda unilateral yaklaşım ile bilateral dekompresyon enstrümana bağlı oluşabilecek komplikasyonlardan kaçınılarak cerrahi süreyi azaltan minimal invazif etkili bir yöntemdir. Seçilmiş hastalarda lomber stenoz cerrahisinde başarı oranı yüksektir.

Anahtar Kelimeler: unilateral yaklaşım, spinal stenoz, dejeneratif hastalıklar

S-101

EVALUATION OF SUCCESS RATE OF 3D PRINTER NAVIGATION TEMPLATE IN CLINICAL USE

Mehmet Murat DİŞÇİ[1], Özgür DEMİR[1], Osman DEMİR[2]

[1]Gaziosmanpaşa University, School of Medicine, Department of Neurosurgery, Tokat, Türkiye
[2]Gaziosmanpaşa University, School of Medicine, Department of Biostatistics, Tokat, Türkiye

Objective: The most important complication of transpedicular screw application is incorrect placement of the screw. In this case, there may be injury to the radix, dura, cauda equina, or spinal cord. The first and currently most common application of 3D printing to produce patient-specific devices is the production of patient-specific anatomical models, often referred to as biomodels. Biomodels can reduce the complications and possible risks for the patient by shortening the operation time

Method: A total of 10 patients who were hospitalized for spondylosis, accepted the study, and underwent posterior instrumentation as planned were included in the study. Preoperative CT images were processed with "3D Trauma", a related feature of the hospital's pacs system "Sectra", and a vertebra model was created. The created model was reconstructed with the program called "Meshmixer" and the localization, angle and length data on which pedicle screws should be placed on the model were processed and a mold was created to guide the transpedicular screws during the operation. This model and mold were made to be printed on a 3D (3D) printer with the software called "Cura" (Figure 1). The molds and models created were embodied using a 3D printer. The resulting mold was made ready by applying sterilization before the operation. During the operation, transpedicular screws were placed with the help of a mold created with a 3D printer (Figure 2). Postoperatively, the instrumentation was controlled by computed tomography (CT) taken on the patient. In the preoperative CT, the angle at which the screw should go was calculated and recorded in the axial and sagittal planes. In postoperative CT, the angle at which the screw went was calculated and recorded in the axial and sagittal planes, and the margin of error was statistically calculated by comparing with the preoperative data.

Results: Preoperative axial and sagittal, postoperative axial and sagittal angles of the patients included in the study were evaluated. In the evaluation, the mean and standard deviations were calculated separately for each group. It was revealed that there was no statistically significant difference between preoperative and postoperative angles for each group (Table).

Conclusion: The use of the 3D navigation template in our study may reduce the possibility of screw misdirection in surgeries using transpedicular screws. 3D navigation template assisted pedicle screw fixation in spine surgery is cost-effective and can also reduce fluoroscopy radiation exposure of both patients and surgeons.

Figure 1



Creation of the channel through which the transpedicular screw will pass

Figure 2

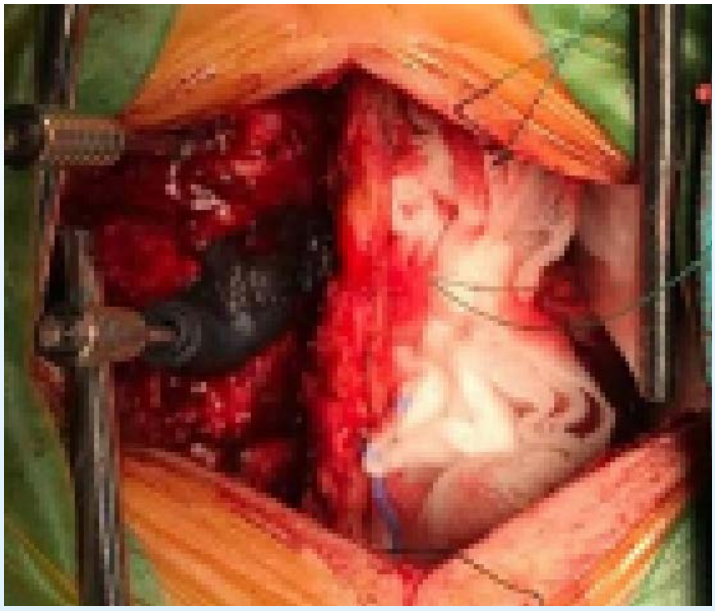

3D vertebra template placed and marked on the facet and lamina

Table

	Ort±SS	En küçük	En büyük
Preoperatif aksiyel açı_sağ	13,33±4,63	6,60	22,30
Postoperatif aksiyel vida açısı_sağ	14,73±3,28 t;p 0,671; 0,519	10,90	20,30
Preoperatif sagital açı_sağ	4,98±1,71	2,10	7,70
Postoperatif sagital vida açısı_sağ	3,31±2,17 t;p 1,856; 0,096	1,20	8,40
Preoperatif aksiyel açı_sol	11,35±4,25	6,30	20,70
Postoperatif aksiyel vida açısı_sol	14,65±5,64 t;p 1,426; 0,188	8,20	28,00
Preoperatif sagital açı_sol	5,22±1,63	2,40	7,60
Postoperatif sagital vida açısı_sol	5,5±2,34 t;p 0,479; 0,644	1,80	10,10

Keywords: 3D navigation template, instrumentation, transpedicular screw

KLİNİK KULLANIMDA 3 BOYUTLU YAZICI NAVİGASYON ŞABLONU BAŞARI ORANININ DEĞERLENDİRİLMESİ

Mehmet Murat DİŞÇİ[1], Özgür DEMİR[1], Osman DEMİR[2]

[1]Gaziosmanpaşa Üniversitesi, Tıp Fakültesi, Nöroşirürji Ana Bilim Dalı, Tokat, Türkiye
[2]Gaziosmanpaşa Üniversitesi, Tıp Fakültesi, Biyoistatistk Ana Bilim Dalı, Tokat, Türkiye

Amaç: Transpediküler vida uygulamasının en önemli komplikasyonu vidanın yanlış yerleştirilmesidir. Bu durumda radiks, dura, kauda equina veya omurilik yaralanması olabilir. Hastaya özel cihazlar üretmek için 3D baskının ilk ve şu anda en yaygın uygulaması, sıklıkla biyomodeller olarak adlandırılan hastaya özel anatomik modellerin üretimidir. Biyomodeller, ameliyat süresini kısaltarak hasta için oluşabilecek komlikasyonları ve olası riskleri azaltabilir. Oluşturulacak protokoller ameliyatlarda pedikül vidasının kolay ve doğru bir şekilde yerleştirilmesine yardımcı olacaktır.

Yöntem: Kliniğe spondiloz nedeniyle hastaneye yatırılan, çalışmayı kabul eden ve planlandığı gibi posterior enstrumantasyon yapılan toplam 10 hasta çalışmaya dahil edildi. Preoperatif çekilen BT görüntüleri hastanenin pacs sistemi "Sectra"nın bağlantılı özeliği olan "3D Travma" ile işlendi ve vertebra modeli oluşturuldu. Oluşturulan model, "Meshmixer" isimli program ile tekrar yapılandırılarak model üzerinde pedikül vidalarının yerleştirilmesi gereken lokalizasyon, açı ve uzunluk verilerileri işlendi ve operasyon esnasında transpediküler vidalara yön verecek bir kalıp oluşturuldu. Bu model ve kalıp "Cura" isimli yazılım ile 3 boyutlu (3D) yazıcıda basılacak hale getirildi (Figür 1). Oluşturulan kalıp ve modeller 3D yazıcı kullanılarak cisimleştirildi. Ortaya çıkan kalıp operasyon öncesi sterilizasyon uygulanarak hazır hale getirildi. Operasyon esnasında 3D yazıcı ile oluşturulan kalıp yardımı ile transpediküler vidalar yerleştirildi (Figür 2). Postoperatif hastaya çekilen bilgisayarlı tomografi (BT) ile yapılan enstrumantasyon kontrol edildi. Preoperatif BT'de vidanın gitmesi gereken açı aksiyel ve sagital planda hesaplanarak kaydedildi. Postoperatif BT'de ise vidanın gittiği açı aksiyel ve sagital planda hesaplanarak kaydedildi ve preoperatif verilerle karşılaştırılarak hata payı istatiksel olarak hesaplandı.

Bulgular: Çalışmaya dahil edilen hastaların preoperatif aksiyel ve sagital, postoperatif aksiyel ve sagital açıları değerlendirmeye alındı. Yapılan değerlendirmede ortalama ve standart sapmalar her grup için ayrı ayrı hesaplandı. Her grup için preoperatif ve postoperatif açılar arasında anlamlı bir fark olmadığı istatiksel olarak ortaya konuldu (Tablo).

Sonuç: Çalışmamızda 3D navigasyon şablonunu kullanımının transpediküler vida kullanılan cerrahilerde vidanın yanlış yönlenme ihtimalini azaltabilir.

Figür 1



Transpediküler vidanın geçeceği kanal oluşturulması

Figür 2

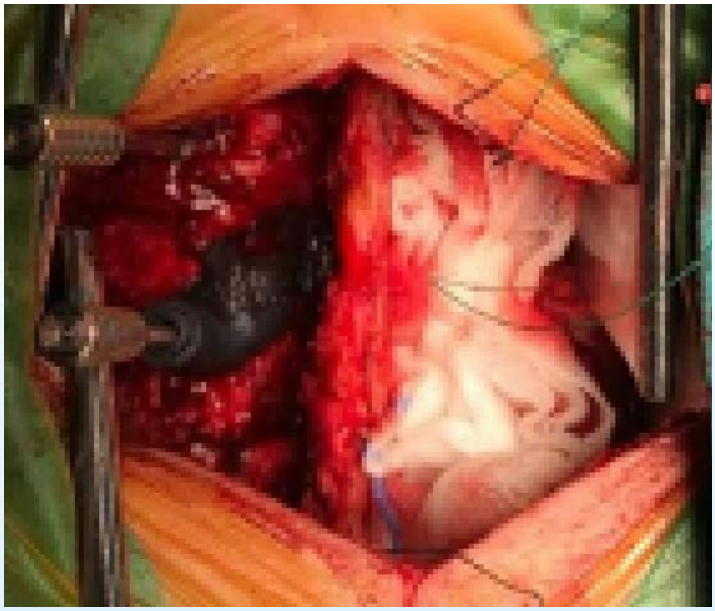

3D vertebra şablonu faset ve lamina üzerine yerleştirilmiş ve işaret konulmuş

Tablo

	Ort±SS	En küçük	En büyük
Preoperatif aksiyel açı_sağ	13,33±4,63	6,60	22,30
Postoperatif aksiyel vida açısı_sağ	14,73±3,28 t;p 0,671; 0,519	10,90	20,30
Preoperatif sagital açı_sağ	4,98±1,71	2,10	7,70
Postoperatif sagital vida açısı_sağ	3,31±2,17 t;p 1,856; 0,096	1,20	8,40
Preoperatif aksiyel açı_sol	11,35±4,25	6,30	20,70
Postoperatif aksiyel vida açısı_sol	14,65±5,64 t;p 1,426; 0,188	8,20	28,00
Preoperatif sagital açı_sol	5,22±1,63	2,40	7,60
Postoperatif sagital vida açısı_sol	5,5±2,34 t;p 0,479; 0,644	1,80	10,10

Anahtar Kelimeler: 3d navigasyon şablonu, enstrumantasyon, transpediküler vida

S-102

THE PREOPERATIVE USE OF GABAPENTINOIDS FOR THE TREATMENT OF ACUTE POSTOPERATIVE PAIN FOLLOWING LUMBAR SPINE FIXATION SURGERY

Alp KARAASLAN[1], Şevki GÖK[1], Recep BAŞARAN[1]

[1]University of Health Sciences Sancaktepe Training and Research Hospital, Department of Neurosurgery, Istanbul, Turkey

Introduction: Spinal stenosis causes secondary clinical symptoms due to narrowing of the spinal canal and compression of the spinal cord or radicular (1). Postoperative pain is caused not only by tissue injury during surgery and related to inflammatory, neuropathic, and visceral pain (2). The drugs of the gabapentinoid group are pregabalin and gabapentin (3).

The aim of this study is to find the answer to the question "Is there a role of gabapentinoids in reducing postoperative pain". In addition, it can determine which of these gabapentinoids will be used for how long and at what dose.

Materials And Methods: Our study was planned as a prospective, randomized, double-blind study. After obtaining the patient's consent, patients who are scheduled for posterior decompression and stabilization surgery due to elective lumbar spinal stenosis in our clinic will be included in the study. The patients who underwent randomization were divided into 9 groups. 75 mg and 150 mg of pregabalin and 300 mg of and 600 mg of gabapentin were administered to the groups for 1 day and 3 days, respectively, and placebo was administered to the 1st group. Postoperative pain at 1,6,12, 24 hour was evaluated by VAS(visual analog scale).

Results: This study consisted of 252 patients (141 women, 111 men). The median age was 51.62 years. of the 252 patients; 74 (29.4%) underwent 2-level stabilization, 90 (25.7%) underwent 3-level stabilization, and 88 (44.9%) underwent 4-level stabilization or more. Only 7.9% have developed complications.

The mean VAS in the placebo group was first hour (VAS-1) 8.64, 6th hour (VAS-6) 8.18, 12th hour (VAS-12) 7.32 and 24th hour (VAS-24) 6.86. A statistically significant difference was found when VAS-1, VAS-6, VAS-12 and VAS-24 were compared between all groups (p?0.001). Single and low doses of pregabalin (1P75) and gabapentin (1G300) were found to be ineffective in postoperative pain (p?0.05). Long-term and high-dose pregabalin (3P150) and gabapentin (3G600) are significant in terms of complications (p?0.001). Single and high doses of pregabalin (1P150) and gabapentin (1G600) were found to be effective and safe (p?0.001).

Conclusion: Postop is the most effective and also safe gabapentin for controlling early and late-stage pain (VAS-1, VAS-6, VAS-12 and VAS-24). The use of gabapentin is to use a single and high dose (1G600). A single and high dose of pregabalin (1P150) is recommended as the second effective and safe choice for patients who cannot tolerate gabapentin or cannot use it for some reason.

Anahtar Kelimeler: lumbar surgery, fixation, gabapentinoid, pregabalin, gabapentin, VAS

LOMBER SPİNAL STABİLİZASYONU TAKİBEN GELİŞEN POSTOPERATİF AKU AĞRININ TEDAVİSİNDE PREOPERATİF GABAPENTİNOİD KULLANILMASI

Alp KARAASLAN[1], Şevki GÖK[1], Recep BAŞARAN[1]

[1]Sağlık Bilimleri Üniversitesi Sancaktepe Eğitim ve Araştırma Hastanesi, Nöroşirurji Kliniği, İstanbul, Türkiye

Giriş: Spinal stenoz, spinal kanalın daralmasına ve omurilik veya radiküler kompresyonuna bağlı ikincil klinik semptomlara neden olur (1). Postoperatif ağrı sadece cerrahi esnasındaki doku yaralanmasından kaynaklanmamaktadır. Ayrıca inflammatuıvar, nöropatik, ve viseral ağrı ile de yakın ilişkilidir (2). Gabapentinoid grubu ilaçlar pregabalin ve gabapentindir (3).

Bu çalışmanın amacı "postoperatif ağrının azaltılmasında gabapentinoidlerin rolü var mıdır" sorusun cevabını bulmaktır. Ayrıca bu gabapentinoidlerin hangisinin, ne kadar süre ile hangi dozda kullanılacağının tespitini yapabilmektedir.

Gereç Ve Yöntem: Çalışmamız prospektif, randomize, çift-kör olarak planlanmıştır. Hasta rızası alındıktan sonra kliniğimizde elektif lomber spinal dar kanala bağlı posterior dekompresyon ve stabilizasyon cerrahisi planlanan hastalar çalışmaya dahil edilecektir. Randomizasyon uygulan hastalar 9 gruba ayrılmıştır. Sırasıyla gruplara 1 gün ve 3 gün 75 mg ve 150 mg pregabalinve 300 ög ve 600 mg gabapentin, 1 grubada plasebo uygulanmıştır. Postoperatif ağrı 1., 6., 12. Ve 24. Saatte VAS(visual analog skor) ile yapılmıştır.

Bulgular: Bu çalışma 252 hastadan (141 kadın, 111 erkek) oluşmaktadır. Ortalama yaş 51.62 yıldır. 252 hastanın; 74'üne (29.4%) 2 seviye, 90'ına (25.7%) 3 seviye, 88'ine (44.9%) 4 ve daha fazla seviye stabilizasyon uygulanmıştır. Sadece 7.9%'unda komplikasyon gelişmiştir.

Plasebo grubunda VAS ortalaması, 1. saate (VAS-1) 8.64, 6. saatte (VAS-6) 8.18, 12. saatte (VAS-12) 7.32 ve 24. saatte (VAS-24) 6.86 bulunmuştur. Tüm gruplar arasında VAS-1, VAS-6, VAS-12 ve VAS-24 karşılaştırıldığında istatiksel anlamlı farklık saptanmıştır (p?0.001). Postoperatif ağrıda tek ve düşük doz pregabalin (1P75) ve gabapentin (1G300) etkisiz saptanmıştır (p?0.05). Uzun dönem ve yüksek doz pregabalin (3P150) ve gabapentin (3G600) komplikasyon bakımından anlamlıdır (p?0.001). Tek ve yüksek doz pregabalin (1P150) ve gabapentin (1G600) etkili ve güvenli bulunmuştur (p?0.001).

Sonuç: Postop erken ve geç dönem ağrının (VAS-1, VAS-6, VAS-12 ve VAS-24) kontrol edilmesinde et etkili ve aynı zamanda güvenli gabapentinoid kullanımı tek ve yüksek doz (1G600) kullanmaktır. Gabapentini tolere edemeyen yada bir sebepten kullanamayan hastalarda ikinci etkili ve güvenli tercih olarak tek ve yüksek doz pregabalin (1P150) önerilmektedir.

Anahtar Kelimeler: lomber cerrahi, stabilizasyon, gabapentinoid, pregabalin, gabapentin, VAS

S-103

RETROSPECTIVE ANALYSIS OF CEMENT LEAKAGES IN PERCUTANEOUS KYPHOPLASTY OPERATIONS

Ümit Ali Malçok[1], Ali Akar[1]

[1]Çanakkale Onsekiz Mart University, Faculty of Medicine, Department of Neurosurgery, Çanakkale, Türkiye

Introduction: Percutaneous kyphoplasty (PK), which is used as a minimally invasive method in the treatment of osteoporotic vertebral fractures (OPVC), can cause many complications, especially cement leak (SC). In this study, we aimed to analyze the CLs of patients who underwent PK due to OVF in our clinic in terms of types of fractures and anatomical regions.

Methods: 31 cases who underwent PK due to OVF in were analyzed. The PK procedure was performed on all patients by the same surgeon. Fractures were classified in accordance with the Classification of "Osteoporotic Fractures" (OFs) of the German Society for Orthopaedics and Trauma (DGOU). Grade 2, 3 and 4 OFs treated with PK were included in the study. CLs were divided into different anatomical groups as leakage towards the disc space, spinal canal and anterior/ lateral region of the vertebrae.

Results: Out of the 31 cases who underwent PK, 19 (61.3%) were female and 12 (38.7%) were male. Cement leakage was observed in 12 (38.7%) cases. 27 (87.1%) PK cases were thoracic vertebral fractures and 4 (12.9%) were lumbar vertebral fractures. There were 14 (45.2%) OF 4, 12 (38.7%) OF 2 and 5 (16.1%) OF 3 fractures out of all OVF cases. It was observed that 2 (16.7%) of the CLs were towards the anterior/ lateral of corpus vertebrae, 5 (41.7%) were towards the disc space, and 5 (41.7%) were towards the spinal canal. When the amount of cement used was analyzed; it was determined that 1 to 3 ml of cement was used in 6 cases, 4 to 6 ml in 19, and 7 to 9 ml in the remaining 6. Cement leakage was observed in 8 cases in the thoracic region and this finding was statistically significant (p=0.001). In terms of types of fractures, cement leakage was the highest in OF 4 fractures. Cement leakage was observed the most in the 4 to 6 ml of cement group with 7 (58.3%) cases.

Discussion: The rate of CL is higher in thoracic vertebral fractures and OF 4 fractures. In our study, we observed that the higher severity of vertebral fractures increased the CL rate. Another result of this study is that although CLs are seen in many anatomical regions, the spinal canal and the anterolateral of the vertebral corpus have the highest rate.

Cement Leakages

Descriptive table

		n	%
Cinsiyet	Kadın	19	61,3
	Erkek	12	38,7
Cinsiyete göre SK	Kadın	10	83,3
	Erkek	2	16,7
SK varlığı	Var	12	38,7
	Yok	19	61,3
Spinal kırık bölgesi	Torakal	27	87,7
	Lomber	4	12,9
Kırığın tipi	OF2	12	38,7
	OF3	5	16,1
	OF4	14	45,2
SK'nın anatomik yeti	Korpus anterolarerali	2	16,7
	Disk mesafesi	5	41,7
	Kanal içi	5	41,7
Verilen sement hac-mi(ml)	1-3	6	19,4
	4-6	19	61,3
	7-9	6	19,4

Keywords: Osteoporotic vertebral fracture, Percutaneous kyphoplasty, Cement leakage

PERKÜTAN KİFOPLASTİ OPERASYONLARINDAKİ SEMENT KAÇAKLARININ RETROSPEKTİF ANALİZİ

Ümit Ali Malçok[1], Ali Akar[1]

[1]Çanakkale Onsekiz Mart Üniversitesi Tıp Fakültesi, Beyin ve Sinir Cerrahisi Ana Bilim Dalı, Çanakkale, Türkiye

Giriş: Perkütan kifoplasti (PK) genellikle osteoporotik vertebra kırıklarının (OPVK) tedavisinde, vertebra yüksekliğinin tekrar kazandırılması amacı ile yapılan minimal invaziv bir işlemdir.

PK minimal invaziv bir işlem olmasının yanısıra en sık sement kaçağı (SK) olmak üzere çok sayıda komplikasyon riskini de taşımaktadır. Bu çalışmada; kliniğimizde OPVK nedeni ile PK uygulanan olgulardaki SK'larını kırık tiplerine ve anatomik bölgelerine göre incelemeyi amaçladık.

Yöntem: Çanakkale Onsekiz Mart Üniversitesi, Tıp Fakültesi, Beyin ve Sinir Cerrahi Kliniğinde 2017-2020 yılları arasında OPVK nedeni ile PK yapılan 31 olgu retrospektif olarak incelendi. Bu çalışma, Çanakkale Onsekiz Mart Üniversitesi, Klinik Araştırmalar Etik Kurulu'nun (06.05.20121/2020-05) sayı ve tarihli izni ile yapıldı. Olgulara PK işlemi aynı cerrah tarafından gerçekleştirildi. Kırıklar, Alman Ortopedi ve Travma Derneği›nin (DGOU) "Osteoporotik Fracture" (OF) Sınıflanmasına göre yapıldı. PK yapılan OF 2., 3. ve 4. tipi kırıklar çalışmaya dahil edildi. SK'lar anatomik olarak; disk mesafesi, spinal kanal ve vertebra anterior/lateral bölgesine olan kaçaklar olmak üzere 3 gruba ayrıldı.

Bulgular: PK yapılan 31 olgunun 19'u (%61,3) kadın 12'si (%38,7) erkekti. 12 (%38,7) olguda sement kaçağı görüldü. PK olgularının 27'si (87,1) torakal vertebra kırığı, 4'ü (%12,9) lomber vertebra kırığı idi. OPVK'nın 14'ü (%45,2) OF4, 12'si (%38,7) OF2 ve 5'i (%16,1) OF3 tip kırık idi. SK'larının 2'si (%16,7) vertebra korpus anterior/lateraline, 5'i (%41,7) disk mesafesine ve 5'i (%41,7) spinal kanala olduğu görüldü. Verilen sement miktarları incelendiğinde, olguların 6'sına 1-3 ml, 19'una 4-6 ml ve geri kalan 6'sına 7-9 ml sement verildiği belirlendi. Torakal bölgede 8 olguda sement kaçağı görüldü ve bu istatistiksel olarak anlamlı idi (*p=0,001*). Torakal bölgedeki sement kaçaklarının 4'ünün disk mesafesine ve 4'ünün kanal içine olduğu görüldü. Lomber bölgedeki sement kaçaklarının 2'sinin korpus anterolateraline, 1'nin disk mesafesine ve 1'ninde kanal içine olduğu görüldü. Kırık tiplerine göre en fazla OF4 tip kırıkta sement kaçağı olduğu görüldü ancak istatistiksel olarak anlamlı değildi (*p=0,753)*. En sık sement kaçağı 7 (%58,3) olguda ve 4-6 ml hacminde sement verildiğinde görüldü.

Sonuç: PK, minimal invaziv bir yöntem olarak OPVK'larında yaygın olarak kullanılmasının yanısıra SK komplikasyon riskinin yüksek olduğu bir tedavi yöntemidir. Torakal vertebra kırıklarında ve OF4 tip kırıklarda SK oranı daha fazladır. Çalışmamızda vertebra kırığının şiddetindeki artışın SK oranını arttırdığını izledik. Bu çalışmanın bir başka sonucu da SK'larının anatomik olarak birçok bölgede görülse de spinal kanal ve vertebra korpusun anterolaterali en yüksek orana sahiptir.

Sement Kaçakları

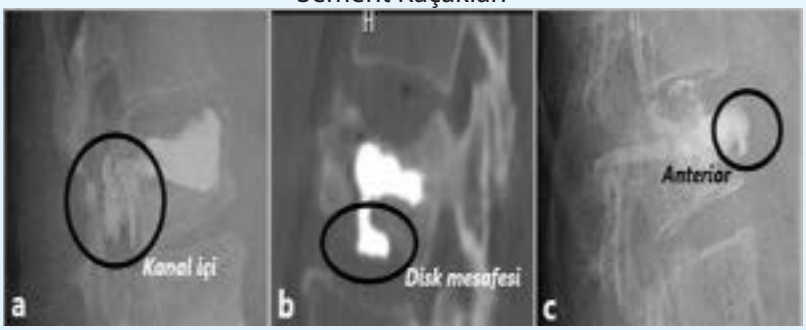

Tanımlayıcı Tablo

		n	%
Cinsiyet	Kadın	19	61,3
	Erkek	12	38,7
Cinsiyete göre SK	Kadın	10	83,3
	Erkek	2	16,7
SK varlığı	Var	12	38,7
	Yok	19	61,3
Spinal kırık bölgesi	Torakal	27	87,7
	Lomber	4	12,9
Kırığın tipi	OF2	12	38,7
	OF3	5	16,1
	OF4	14	45,2
SK'nın anatomik yeti	Korpus anterolarerali	2	16,7
	Disk mesafesi	5	41,7
	Kanal içi	5	41,7
Verilen sement hac-mi(ml)	1-3	6	19,4
	4-6	19	61,3
	7-9	6	19,4

Anahtar Kelimeler: Osteoporotik vertebra kırığı, Perkütan kifoplasti, Sement kaçağı

S-104

EFFECTIVENESS OF REPEAT RADIOFREQUENCY THERMOCOAGULATION ON FACET PAIN OCCURRING IN THE AGING SPINE

Balkan ŞAHİN[1]

[1]Universty of health Sciences, Seyrantepe Hamidiye Etfal Research and Training Hospital

Objective: Facet pain is a condition that frequently occurs in the aging spine and impairs the quality of life. Radiofrequency thermocoagulation (RFT) is an effective and frequently used treatment for lumbar facet pain. If the decrease in pain intensity after the procedure is not sufficient or satisfactory, or when the disappearing pain reappears, the procedure can be repeated. In our study, patients who had recurrent pain after the first RFT treatment and therefore had a repeat RFT procedure were evaluated.

Method: The patient group over 60 years of age, who had satisfactory results after the first RFT procedure, but repeated the procedure due to recurrence of pain, was evaluated. The efficacy and pain-free duration of patients' repeat procedures were retrospectively evaluated.

Results: Twenty one female and 9 male patients with a mean age of 68 (60-82) were evaluated. In all of these patients, success was achieved in pain control after the first procedure. In the first RFT transactions; RFT was performed at one level in 8 patients, at two levels in 17 patients, and at three or more levels in 5 patients. Of these, 22 bilateral and 8 unilateral RFTs were performed. The mean pain-free period after the first procedure was 8 months (2-15). RFT procedure was repeated twice in 19 of these patients, three times in 8, and four times in three of these patients. Pain control was achieved again in 17 of 19 patients who underwent RFT for the second time, and the mean pain-free duration of these 17 patients was 10.8 months (2-18). 11 of them are still pain-free. Eight patients underwent RFT for the third time, and pain control was restored in 6 of them. The mean pain-free duration of these six patients with pain control was 7.2 months (1-12). Three of them are still pain-free. RTF was applied to five patients for the fourth time and pain control was achieved in 3 of them (4.2 months) and they still continue without pain.

Conclusion: Repetition of RFT, which is one of the minimally invasive treatment methods in lumbar facet pain due to aging, is effective in pain control and can provide a long-term pain-free life.

Repetitive RFT Results

Tekrarlayan RFT Sonuçları

RFT Tekrar Sayısı	Hasta sayısı, n	Ağrı Kontrolü Sağlanan n (%)	Ortalama Ağrısız Süre (Ay)
2	19	17 (89)	10.8
3	8	6 (75)	7.2
4	5	3(60)	4.2

Keywords: Radyofrekans termokoagülasyon, lomber faset ağrısı, tekrarlayan ağrı

YAŞLANAN OMURGADA ORTAYA ÇIKAN FASET AĞRISINA, TEKRARLAYAN RADYOFREKANS TERMOKOAGÜLASYONUN ETKİNLİĞİ

Balkan ŞAHİN[1]

[1]Sağlık Bilimleri Üniversitesi, Seyrantepe Hamidiye Etfal Eğitim ve Araştırma Hastanesi

Amaç: Faset ağrısı sıklıkla yaşlanan omurgada ortaya çıkan, yaşam kalitesini bozan bir durumdur. Radyofrekans termokoagülasyon (RFT), lomber faset ağrısının etkili ve sık kullanılan bir tedavi yöntemidir. İşlem sonrası ağrı şiddetindeki azalma yeterli veya tatmin edici düzeyde olmadığında veya kaybolan ağrılar tekrar ortaya çıktığında ise işlemin tekrarı yapılabilir. Çalışmamızda, ilk RFT tedavisi sonrasında ağrıları tekrarlayan ve bu sebeple tekrar RFT işlemi yapılan hastalar değerlendirilmiştir.

Yöntem: İlk RFT işlemi sonrasında tatmin edici sonuçlar alınan ancak ağrının tekrarlaması sebebi ile işlemin yinelendiği 60 yaş üstü hasta grubu değerlendirildi. Hastaların tekrar işlemlerinin etkinliği ve ağrısız süreleri retrospektif olarak incelendi.

Bulgular: Ortalama yaşı 68 (60-82) olan 21 kadın ve 9 erkek hasta değerlendirildi. Bu hastaların tümünde ilk işlem sonrasında ağrı kontrolünde başarı sağlanmıştı. İlk RFT işlemlerinde; 8 hastada bir seviyeye, 17 hastada iki seviyeye ve 5 hastada üç veya daha fazla seviyeye RFT yapılmıştı. Bunların 22'sine çift taraflı ve 8'ine ise tek taraflı RFT yapılmıştı.İlk işlemden sonra ortalama ağrısız süre 8 aydı (2-15). Bu hastalardan 19'una iki, 8'ine üç, 3'üçüne dört kez RFT işlemi tekrarlandı.İkinci kez RFT işlemi yapılan 19 hastanın 17'sinda ağrı kontrolü tekrar sağlanabildi ve bu 17 hastanın ağrısız ortalama süresi 10.8 aydı (2-18). Bunlardan 11'i halen ağrısız devam etmektedir. Sekiz hastaya üçüncü kez RFT uygulandı, bunların 6'sında ağrı kontrolü tekrar sağlanabildi. Ağrı kontrolü sağlanan bu altı hastanın ağrısız ortalama süresi 7.2 aydı (1-12). Bunlardan 3 ü halen ağrısız oalrak devam etmektedir. Beş hastaya dördüncü kez RTF uygulandı ve 3'ünde ağrı kontrolü sağlandı (4.2 ay) ve bu üç hasta halen ağrısız olarak devam etmektedirler.

Sonuç: Yaşlanmaya bağlı lomber faset ağrısında minimal invaziv tedavi yöntemlerinden biri olan RFT nin tekrarı, ağrı kontrolünde etkilidir ve uzun dönem ağrısız yaşam süresi sunabilir.

Tekrarlayan RFT Sonuçları

Tekrarlayan RFT Sonuçları

RFT Tekrar Sayısı	Hasta sayısı, n	Ağrı Kontrolü Sağlanan n (%)	Ortalama Ağrısız Süre (Ay)
2	19	17 (89)	10.8
3	8	6 (75)	7.2
4	5	3(60)	4.2

Anahtar Kelimeler: Radyofrekans termokoagülasyon, lomber faset ağrısı, tekrarlayan ağrı

S-105

UNILATERAL BIPORTAL ENDOSCOPY VERSUS TUBULAR MICROENDOSCOPY IN MANAGEMENT OF SINGLE LEVEL DEGENERATIVE LUMBAR CANAL STENOSIS

Kadri YILDIZ[1], Hayati AYGÜN[1]

[1]Private Medicabil Hospital, Bursa

Summary of Background Data: To the authors knowledge, there are no previous prospective studies to test the feasibility of the unilateral biportal endoscopic (UBE) technique in management of lumbar canal stenosis.

Purpose: The study was conducted to compare clinical results of the UBE technique with the tubular microendoscopic (TME) surgery for management of degenerative lumbar canal stenosis.

Methods: One hundred fifty-four cases of single level degenerative lumbar canal stenosis were randomly divided into 2 groups. Each group consisted of 77 cases: one group underwent UBE and the other TME. Clinical outcome was assessed periodically: early postoperative, at 1, 3, and every 6 months for 2 years. Clinical outcome assessment operatives included the Oswestry Disability Index (ODI), Zurich Claudication Questionnaire (ZCQ), and patient satisfaction using Modified Macnab Criteria (MMC). In addition, the admission period, operative time, and estimated blood loss were compared.

Results: In UBE cases, ODI and ZCQ were statistically superior to TME for all periods ($P<0.05$). For both approaches, values presented progressive improvement until the 24th month. Regarding ODI, UBE and TME had an 84% and 79% success rate, respectively. In ZCQ, UBE and TME had a 79% and 73% success rate, respectively, at the end of the 24th month. Regarding the MMC, UBE and TME had 63% and 29% excellent results, respectively. UBE also has shorter admission period (days: 1.11 vs. 1.28), operative time (minutes: 57.74 vs. 65.31), and less estimated blood loss (mL: 49.47 vs. 53.57).

Conclusions: Given its demanding learning curve, UBE is considered an effective alternative to TME with a higher clinical success rate.

Figure 1

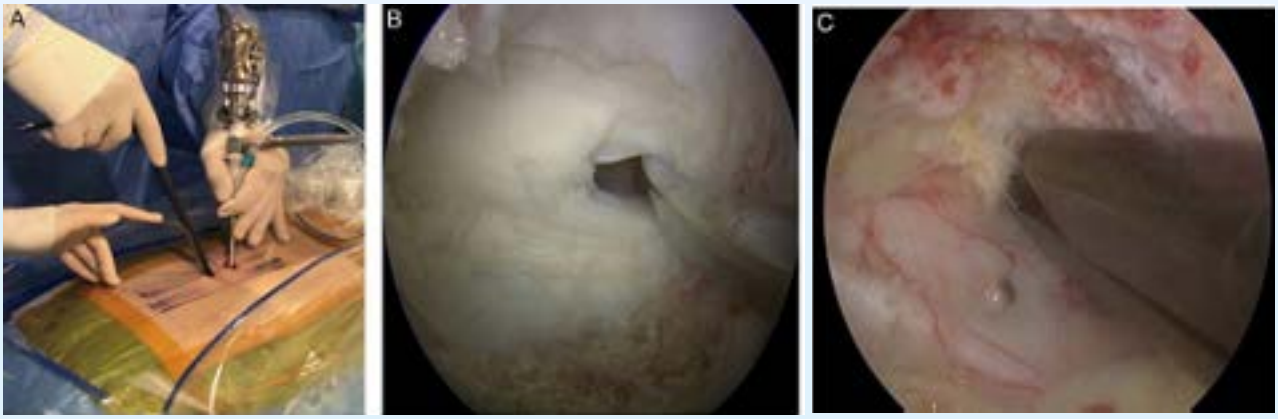

Intraoperative pictures for unilateral biportal endoscopic technique depicting (A) 2 small unilateral working

channels, (B) endoscopic view of surgical dissector at the midline with bilateral attachments of the ligamentum flavum, and (C) endoscopic view of sublaminar contralateral decompression.

Figure 2

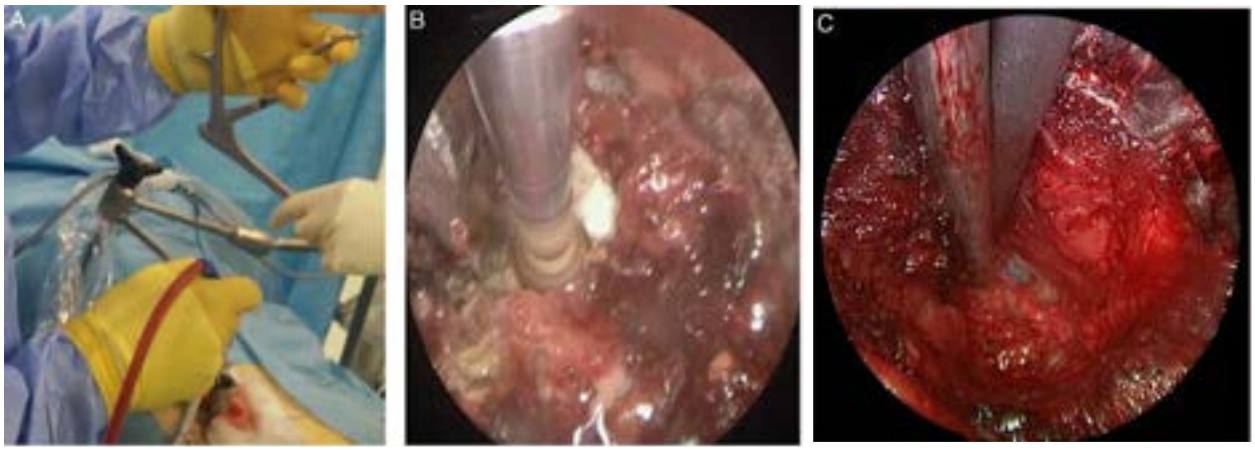

Intraoperative pictures for tubular microendoscopic surgery (A) depicting the tubular system and working channel, (B) presenting operative view via the working cannula using a diamond high-speed drill for laminotomy, and (C) adjusting the tubular system to work on the contralateral side.

Table 1

UBE Versus TME Patients Satisfaction Using Modified Macnab Criteria

Diagrams representing (A) unilateral biportal endoscopic (UBE) and (B) tubular microendoscopic (TME) success rates regarding Oswestry Disability Index (ODI) and Zurich Claudication Questionnaire (ZCQ). C, The UBE and TME clinical outcomes according to the Modified Macnab Criteria.

Keywords: unilateral biportal endoscopy, tubular microdiscectomy, lumbar stenosis

TEK SEVİYE LOMBER KANAL DARLIĞI TEDAVİSİNDE UNİLATERAL BİPORTAL ENDOSKOPİ VE TUBULER MİCROENDOSKOPİ KARŞILAŞTIRMASI

Kadri YILDIZ[1], Hayati AYGÜN[1]

[1]Özel Medicabil Hastanesi, Bursa

Arka Plan Verilerinin Özeti: Yazarların verdiği bilgiye göre, lomber kanal darlığı tedavisinde Unilateral Biportal Endoskoskopi (UBE)'nin uygulanabilirliğini test etmek için yapılmış prospektif çalışma yoktur.

Amaç: Çalışma, dejeneratif lomber kanal darlığı tedavisi için yapılan tübüler mikroendoskopik (TME) ile UBE cerrahi tekniğinin klinik sonuçlarını karşılaştırmak amacıyla yapılmıştır.

Yöntemler: Yüz elli dört tek seviyeli dejeneratif vaka lomber kanal stenozu rastgele 2 gruba ayrıldı. Her grup 77 vakadan oluşuyordu: bir gruba UBE ve diğer gruba TME uygulandı. Klinik sonuç periyodik olarak değerlendirildi: erken postoperatif, 1.,3., 6. ay ve 2.yıl olarak. Klinik sonuç değerlendirme operatörleri, Oswestry Engellilik Endeksi'ni (ODI), Zurich Claudication Questionnaire (ZCQ) ve hasta memnuniyeti için Modifiye Macnab Criteria (MMC)'yi içeriyordu. Ek olarak, başvuru süresi, ameliyat süresi ve tahmini kan kaybı karşılaştırıldı.

Sonuçlar: UBE vakalarında, tüm periyotlar için ODI ve ZCQ istatistiksel olarak TME'ye karşı üstündü ($p<0.05$). Her iki yaklaşım için de değerler 24. aya kadar progresif iyileşme gösterdi. ODI'ye ilişkin olarak, UBE ve TME sırasıyla %84 ve %79 başarı oranına sahipti. ZCQ'da, 24. ayın sonunda UBE ve TME sırasıyla %79 ve %73 başarı elde etti. MMC'yle ilişkili olarak, UBE ve TME sırasıyla %63 ve %29 mükemmel sonuçlara sahipti. UBE ayrıca daha kısa kabul süresine (gün: 1.11'ye karşı 1,28), operasyon süresine (dakika: 57,74'ye karşı 65,31) ve daha az tahmini kan kaybına (mL: 49.47'ye karşı 53.57) sahipti.

Sonuçlar: Öğrenme eğrisi göz önüne alındığında, UBE daha yüksek klinik başarı oranı ile TME'ye etkili alternatif olarak kabul edilmektedir.

Figür 1

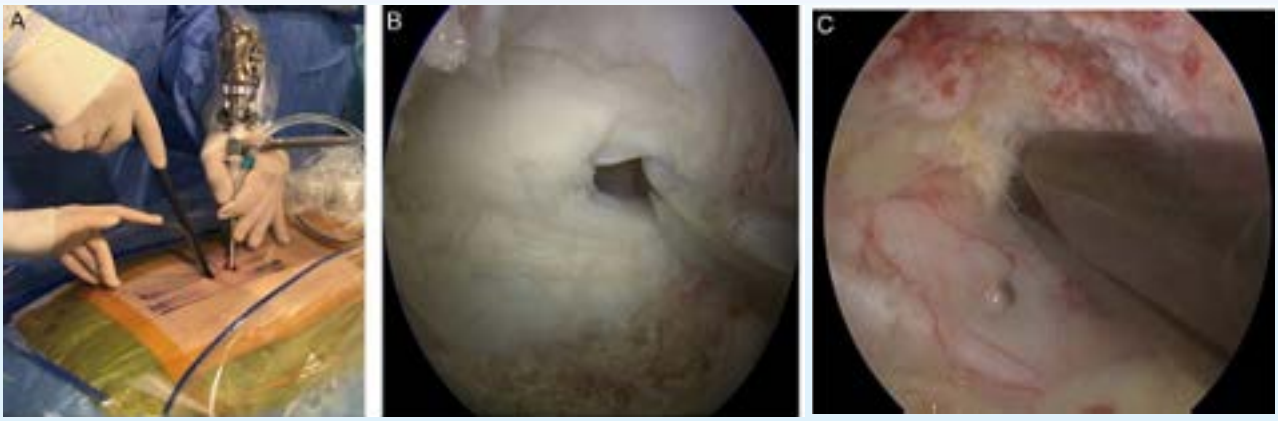

Ameliyat içi resimler unilateral biportal endoskopik tekniğin (A) 2 küçük tek taraflı çalışma kanalını, (B) ligamentum flavumun iki taraflı ekleri ile orta hatta cerrahi disektörün endoskopik görünümü ve (C) endoskopik sublaminar kontralateral dekompresyonun görünümünü tasvir etmektedir.

Figür 2

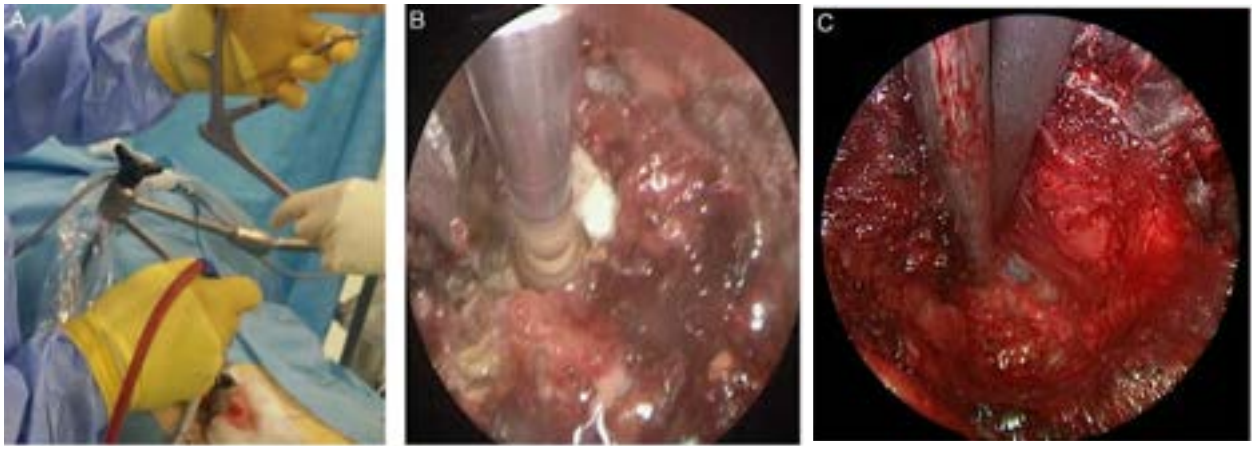

Ameliyat içi tübüler sistem için resimler (A) tübüler sistem ve çalışma kanallarını, (B) laminotomi için elmas yüksek hızlı bir matkap kullanarak çalışma kanülü aracılığıyla ameliyat görüntüsünün sunulmasını ve (C) karşı tarafta çalışmak için tübüler sistemin ayarlanmasını tasvir etmektedir.

Tablo 1

UBE Versus TME Patients Satisfaction Using Modified Macnab Criteria

Diagramlar Oswestry Disability Index (ODI) and Zurich Claudication Questionnaire (ZCQ) ilişkin olarak (A) unilateral biportal endoskopopiye (UBE) and (B) tübüler mikroendoskopiye (TME) ait başarı oranlarını, (C) UBE ve TME'nin klinik sonuçlarını sunmaktadır.

Anahtar Kelimeler: unilateral biportal endoskopi, tübüler mikrodiskektomi, lomber stenoz

S-106

HOW DOES NONINVASIVE PERCUTANEOUS KYFOPLASTY AFFECT THE QUALITY OF LIFE AND THE RADIOLOGICAL INDICES IN THE TREATMENT OF THORACOLOMBER VERTEBRA PRESSURE FRACTURES IN THE ELDERLY?

İbrahim Halil DEMİR[2], Çağrı KARABULUT[1], Sezgin Bahadır TEKİN[1]

[1]Gaziantep University Faculty of Medicine Orthopedics and Traumatology
[2]Gaziantep Şehitkamil State Hospital Orthopaedics and Traumatology

İntention: Vertebral fractures are a condition with high morbidity that causes kyphosis and loss of function in patients. Mortality of open vertebral surgeries is high in elderly patients In our study, we aimed to investigate the effect of the noninvasive percutaneous kyphoplasty procedure on the patient›s quality of life and radiological indices in elderly patients presenting with subacute vertebral compression fractures.

Method: We evaluated 43 patients who applied to our study between 2012 and 2018 with a compression fracture of the T11-L2 vertebra and at least 6 weeks after the fracture. Oswestry Disability Index (ODI) and Visual Analog Scale (VAS) were evaluated to evaluate the patients' quality of life and pain status before and after surgery. In addition, radiologically, local kyphosis angle, compression ratio, wedge index values were compared preoperatively and postoperatively.

Results: The mean age of the patients was 71 (60-91) years and the mean follow-up period was 49.44 months. The preoperative ODI, in which we evaluated the quality of life of the patients, was found to be 75.35 ± 18.8, postoperative 31.44 ± 17.43, and the VAS, in which we evaluated the pain conditions, was found to be preop 8.16 ± 1.11 and postop 2.4 ± 2.14 ($p<0.001$,$p<0.001$). We evaluated radiologically; Local kyphosis angle preop mean 15.51 ± 7.29, postoperative 8.77 ± 5.19 ($p<001$), Compression ratio preop mean 1.49 ± 0.33 postop 1.22 ± 0.25 ($p<001$)) and Wedge index preoperative mean 0.71 ± 0.2, postoperative 0.85 ± 0.22 ($p<001$).

Conclusion: In the treatment of subacute T11-L2 vertebral compression fractures in elderly patients, noninvasive percutaneous kyphoplasty is an effective method that increases the quality of life, reduces pain and improves radiology.

Keywords: Kyfoplasty, Thoracolomber Vertebra Fracture, Elder Patient

YAŞLILARDA TORAKOLOMBER VERTEBRA ÇÖKME KIRIKLARININ TEDAVISİNDE NONİNVAZİF PERKÜTAN KİFOPLASTİ YAŞAM KALİTESİNİ VE RADYOLOJİK İNDEKSLERİ NASIL ETKİLER ?

İbrahim Halil DEMİR[2], Çağrı KARABULUT[1], Sezgin Bahadır TEKİN[1]

[1]Gaziantep Üniversitesi Tıp Fakültesi Ortopedi ve Travmatoloji
[2]Gaziantep Şehitkamil Devlet Hastanesi Ortropedi ve Travmatoloji

Amaç: Vertebra kırıkları hastalarda kifoza ve fonksiyon kaybına neden olan morbiditesi yüksek bir durumdur. Yaşlı hastalarda açık vertebra ameliyatlarının mortalitesi yüksektir. Çalışmamızda subakut vertebra çökme kırığı ile başvuran yaşlı hastalarda uyguladığımız noninvazif perkütan kifoplasti işleminin hastanın yaşam kalitesi ve radyolojik indeksler üzerine ektikisini arştırmayı amaçladık.

Yöntem: çalışmamıza 2012 ile 2018 yılları arası arasında başvuran T11-L2 vertebrada çökme kırığı mevcut ve kırık üzerinden en az 6 hafta geçmiş 43 hastayı değerlendirdik. Hastarın cerrahi öncesi ve cerrahi sonrası yaşam kalitesini ve ağrı durumunu değerlendirmek için Oswestry Disability Index (ODİ) ve Visual Analog Skala (VAS) bakılmıştır. Ayrıca radyolojik olarak Lokal kifoz açısı, Sıkıştırma oranı, Kama indeksi değerleri preop ve postop karşılaştırılmıştır.

Bulgular: hastaların ortalama yaş aralığı 71(60-91) ve ortalama takip süresi 49,44 aydır. Hastaların yaşam kalitesini değerlendirdiğimiz preop ODİ 75,35 ± 18,8, postop 31,44 ± 17,43 preop ve ağrı durumlarını değerlendirdiğimiz VAS preop 8,16 ± 1,11 postop 2,4 ± 2,14 olarak bulunmuştır (p<0,001,p<0,001). Radyolojik olrak değerlendirdiğimiz; Lokal kifoz açısı preop ortalama 15,51 ± 7,29, postop 8,77 ± 5,19 (p<001), Sıkıştırma oranı preop ortalama 1,49 ± 0,33 postop 1,22 ± 0,25 (p<001) ve Kama indeksi preop ortalama 0,71 ± 0,2 postop 0,85 ± 0,22 (p<001) olarak bulunmuştur.

Sonuç: Yaşlı hastalarda subakut saptanan T11-L2 vertebra çökme kırığı tedavisinde noninvazif peruktan kifoplasti yaşam kalitesini arttıran ağrıları azaltan ve radyolojiyi düzelten efektif bir yöntemdir.

Anahtar Kelimeler: KİFOPLASTİ, TORAKOLOMBER VERTEBRA KIRIĞI, YAŞLI HASTA

S-107

MANAGEMENT OF CSF LAKE AFTER LOMBER STHENOSIZ SURGERY

Ali Murat Başak[1], Uğur Yüzügüldü[1], Şevket Kılıç[1], Ömer Erşen[1], Tolga Ege[1]

[1]Gulhane Training And Research Hospital

Objective: CSF (Cerebrospinal Fluid) leak from the wound site after lumbar spinal stenosis surgery is a complication that is common and difficult to treat with conservative follow-up. It can be a simple leak or result in life-threatening conditions such as meningitis or intracranial hemorrhage. (1-2-3). The aim of this study is to share the results of the method we used in 20 patients with CSF leak from the wound site during the post-operative period.

Method: 20 patients, who were operated on at Gülhane Training and Research Hospital between 2018 and 2022and who had a discharge from the wound site in the post-op period, were included in the study. The discharge was determined to be CSF by samples taken from the wound site. Visible dural damage developed in 13 of the patients during the operation and the primary repair was done. Dural damage was not visible in 7 patients. After it was found that the discharge from the wound was CSF, ceftriaxone was routinely started on the patients, and the CSF leak site of the wound was sutured with a number 1 silk suture. The discharge decreased in the first days after suturing but it continued afterward in all patients. All patients were taken to a second surgery. After debridement and irrigation, fibrin glue was routinely used (5-6) in the patients with visible CSF leak. This was not applied in the patients whose leakage was not visible. Drainage was inserted in all patients and the fascia was closed very tightly. In the post-op period, regardless of the drainage amount, the drains were kept for 10 days and the patients were not restricted in movement.

Findings: None of the patients had discharge at the wound site during the post-op period. None of the patients were re-revised. None of the patients developed headache symptoms due to CSF leakage. Ceftriaxone was discontinued on the post-op day 10. The drains were removed routinely on the 15th day and the patients whose sutures were removed were discharged on the 16th day. No complications developed in the patients in the late period.

Conclusion: CSF leak from the wound site is a complication that has been defined with different treatment algorithms and is difficult to manage. In our study, we believe that our method, which is easy to apply and has a high rate of success, can be safely applied routinely in cases of CSF leak or dural damage.

Keywords: Csf Lake,Dura Damage,Lomber Stenosis

LOMBER STENOZ OPERASYONU SONRASI BOS KAÇAĞI YÖNETİMİ

Ali Murat Başak[1], Uğur Yüzügüldü[1], Şevket Kılıç[1], Ömer Erşen[1], Tolga Ege[1]

[1]Gülhane Eğitim Ve Araştırma Hastanesi

Amaç: Lomber dar kanal cerrahisi ameliyatı sonrasında yara yerinden bos kaçağı sık görülen ve konservatif olarak takip ile geçmesi zor olan bir komplikasyondur.Basit bir sızıntıdan,menenjit kafa içi kanama gibi hayatı tehdit eden durulara kadar sonuçlanabilir.(1-2-3) Bu çalışmanın amacı post op dönemde yara yarinde bos sızıntısı olan 20 hastamızda kullandığımız yöntemin sonuçlarını paylaşmaktır.

Yöntem:2018-2022 yılları arasında Gülhane Eğitim ve Araştırma Hastanesinde opere edilmiş ve post op dönemde yara yerinden akıntısı olan ve bu akıntının bos olduğu yara yerinden alınan örnekleme ile belirlenen 20 hasta çalışmaya dahil edildi.Hastaların 13 tanesinde operasyon sırasında gözle görülür dura hasarı gelişti ve primer onarıldı. 7 hastada ise dura hasarı gözle görülmedi.Yara yerinden gelen akıntının bos olduğu anlaşıldıkan sonra rutin olarak hastalara seftriakson başlandı.ve hastalarda yaranın bos gelen yerine 1 numara ipek sütür ile sütürize edildi.Hastaların hepsi sütür işleminden sonra akıntı ilk günler azalsa da sonradan devam etti.Hastaların hepsi 2. cerrahiye alındı. . Hastaların debritman ve yıkama sonrası bos sızıntısı gözle görülebilen olguların hepsine rutin olarak fibrin yapıştırıcı kullanıldı (5-6) sızıntı fark edilmeyen hastalara uygulanmadı ve sonrasında dren koyuldu ve fasya çok sıkı kapatıldı. Post op dönemde dren gelen miktarına bakılmaksızın drenler 10 gün tutuldu ve hastalardan hareket kısıtlanmadı.

Bulgular: Hastaların hiçbirinde post op dönemde yara yerinde akıntı görülmedi. hiçbir hasta tekrar revize edilmedi. hiçbir hastada bos kaçağına bağlı baş ağrısı bulgusu gelişmedi. Seftriakson post op 10. gün kesildi. Drenler rutin olarak 10. gün çekildi ve dikişleri alınan hastalar 15. gün taburcu edildi.Geç dönem hastalarda komplikasyon gelişmedi

Sonuç: Yara yerinden bos kaçağı farklı tedavi algoritmaları tanımlanan ve yönetimi zor bir komplikasyondur. Biz bu çalışmamızda uygulanması kolay ve başka branşlara gereksinim duyulmadan yüksek oranda başarıya sahip olan uygulamamızın bos kaçağı olgularında veya dura hasarı olan hastalarda rutin olarak güvenle uygulanabileceği kanaatindeyiz

Anahtar Kelimeler: BOS KAÇAĞI,DURA HASARI,LOMBER DAR KANAL

S-108

EFFECT OF LUMBAR SPINAL EPIDURAL STEROID INJECTION IN THE TREATMENT OF LUMBAR SPINAL STENOSIS

İsmail Coşkuner[1], Murat Bakır[2], Levent Ediz[3]

[1]Kızıltepe Private İpekyolu Hospital Anesthesia and Reanimation Department
[2]Sultan 2. Abdulhamid Han Training and Research Hospital Orthopedics and Traumatology Department
[3]Van Yüzüncü Yıl University Dursun Odabaş Medical Center Physical Therapy and Rehabilitation Department

Objective: Several studies have suggested that epidural injections are effective in the treatment of neuropathic pain conditions. In this study our aim was to compare lumbar epidural steroid injections with physical therapy in the treatment of lumbar spinal stenosis to some degree.

Methods: In this open label study, 25 patients with clinical lumbar spinal stenosis (age between 40-60) were randomized into two groups. Spinal stenosis of all patients confirmed by MRI. The first group (13 patients) received two doses of lumbar epidural steroid injections (80 mg triamcinolone, the first injection in the first week and the second one in fourth week) while the second group (12 patients) received physical therapy (TENS, US, Infrared) for 4 weeks (20 sessions). Outcome mesures were assessed just before treatment and after 8 weeks of the treatment.

Findings: Two patients from lumbar epidural injection group and two patients from physical therapy group withdrew the study because of contact lacking. Lumbar epidural steroid injection group showed better results in pain scores ($p<0.05$), walking distance ($p<0.01$) and paresthesia ($p<0.05$) according to physical therapy received patients. Significant improvements were also observed in the physical therapy group.

Conclusions: Our results suggest that both physical therapy and lumbar spinal steroid injection are effective and well tolerated treatment options of lumbar spinal stenosis. Also lumbar spinal steroid injection is superior to physical therapy in the treatment of patients with lumbar spinal stenosis. More extensive randomized placebo controlled clinical trials are warranted to invastigate effects of physical therapy and lumbar spinal steroid injections in the management of lumbar spinal stenosis.

Keywords:"Lumbar spinal stenosis""lumbar spinal steroid injection""neurogenic claudication""physical therapy"

LOMBER SPİNAL STENOZ TEDAVİSİNDE LOMBER SPİNAL EPİDURAL STEROİD ENJEKSİYONUNUN ETKİSİ

İsmail Coşkuner[1], Murat Bakır[2], Levent Ediz[3]

[1]Kızıltepe Özel İpekyolu Hastanesi Anestezi Ve Reanimasyon Kliniği
[2]Sultan 2. Abdulhamid Han Eğitim Ve Araştırma Hastanesi Ortopedi Ve Travmatoloji Kliniği
[3]Van Yüzüncü Yıl Üniversitesi Dursun Odabaş Tıp Merkezi Fizik Tedavi ve Rehabilitasyon Kliniği

Amaç: Epidural enjeksiyonların nöropatik ağrı durumlarının tedavisinde etkili olduğu çeşitli çalışmalarla öne sürülmüştür. Bu çalışmada amacımız lomber spinal stenoz tedavisinde lomber epidural steroid enjeksiyonlarını fizik tedavi yöntemleri ile bir dereceye kadar karşılaştırmaktı.

Yöntemler: Bu çalışmada, lomber spinal stenoz kliniği olan (40-60 yaş arası) 25 hasta iki gruba randomize edilerek ayrıldı. Tüm hastaların spinal stenozları MRG ile teyit edildi. Birinci gruba (13 hasta) iki doz lomber epidural steroid enjeksiyonu (80 mg triamsinolon, ilk enjeksiyon birinci haftada ve ikinci enjeksiyon dördüncü haftada), ikinci gruba (12 hasta) ise fizik tedavi (TENS, US, Infrared) 4 hafta, 20 seans uygulandı. Tedaviden hemen önce ve tedaviden 8 hafta sonra sonuçlar değerlendirildi.

Bulgular: Lomber epidural enjeksiyon grubundan iki hasta ve fizik tedavi grubundan iki hasta takiplere gelmemeleri nedeniyle çalışmadan çekildi. Lomber epidural steroid enjeksiyon grubu, fizik tedavi uygulanan hastalara göre ağrı skorları ($p<0.05$), yürüme mesafesi ($p<0.01$) ve parestezi ($p<0.05$) açısından daha iyi sonuçlar gösterdi. Fizik tedavi grubunda da önemli gelişmeler gözlendi.

Tartışma: Sonuçlarımız lomber spinal stenozlu hastalarda, hem fizik tedavi hem de lomber spinal steroid enjeksiyonunun etkili ve iyi tolere edilen tedavi seçenekleri olduğunu göstermektedir. Ayrıca lomber spinal stenozlu hastaların tedavisinde lomber spinal steroid enjeksiyonu fizik tedaviden üstündür. Lomber spinal stenoz tedavisinde fizik tedavi ve lomber spinal steroid enjeksiyonlarının etkilerini araştırmak için daha kapsamlı randomize, plasebo kontrollü klinik çalışmaların yapılması gerekmektedir.

Anahtar Kelimeler: "Lomber spinal stenoz""lomber spinal steroid enjeksiyonu""nörojenik topallama""fizik tedavi"

S-109

COMPARISON OF PERICOXYGEAL LOCAL STEROID INJECTION AND IMPAR GANGLION BLOCKAGE IN ADDITION TO RECTAL MANIPULATION IN THE TREATMENT OF CHRONIC COCCYDINIA

Mehmet Akif Çaçan[1], Yasin Güler[2]

[1]Istanbul Medipol Unıversıty Faculty Of Medicine Orthopedics And Traumatology Department
[2]Istanbul Prof. Dr. Cemil Taşçıoğlu City Hospıtal, Department Of Orthopedics And Traumatology

Background: Coccydynia is usually characterized by persistent chronic pain and is usually treated conservatively. Interventional methods, injections and manipulations, can be used after unsuccessful conservative treatment. In this study, we aimed to compare treatment resultsof patients with chronic coccydynia who underwent pericoccygeal steroid injection and Impar ganglion blockade in addition to coccyx manipulation.

Method: A total of 50 patients treated by different orthopedists in two centers were evaluated. Patients were divided into 2groups according to the treatment. Rectal manipulation and injection of the steroid-local anesthetic mixture were applied to the first group, and a combination of rectal manipulation and Impar ganglion blockade (a mixture of steroid and local anesthetic) was applied to the second group. All patients had failed conservative treatment. Visual Analogue Scale (VAS) recorded at the pre-intervention, early post-intervention, first-year and final controls were compared between the groups.

Results: There were 24 patients in Group 1 with a mean age of 33 years. In Group2, there were a total of 26 patients, with a mean age of 38 years. The mean duration of complaints of the patients before the intervention was 26 months, and the mean body mass index was 25. Etiology was direct trauma in 26 patients, post-pregnancy pain in 2 patients, and idiopathic causes in 22 patients. While the preoperative VAS score of the patients was 6.2 in Group 1, it was 8.1 in Group 2. The post-intervention VAS score was 1.5 in Group1 in the first week, 1.7 in the first year, and 1.6 at the final follow-up. In group 2, it was 2.1 in the first week, 2.7 in the first year, and 2.6 in the last control. After the intervention, the VAS score decreased significantly ($p< 0.05$) on the 10th day, 1st year, and at the last control in both groups compared to the pre-treatment. The decrease in VAS scores in group 2 postoperatively, in the first year, and in the last control was more significant than in group 1 ($p<0.05$). No complications developed during or after the procedure.

Conclusion: Impar ganglion blockade and pericoccygeal local injection are effective treatment modalities and can be considered as an option before surgery in patients with chronic coccydynia who do not benefit from conservative treatment. According to our results, we think that Impar ganglion blockade is a more effective method than classical local injection in chronic coccydynia.

Keywords: coccyx; coccidynia; impar ganglion blockade, pericoccygeal injection

KRONİK KOKSİDİNİ TEDAVİSİNDE REKTAL MANUPLASYONA EK OLARAK PERİKOKSİGEAL LOKAL STEROİD ENJEKSİYONU VE İMPAR GANGLİYON BLOKAJI YÖNTEMLERİNİN KARŞILAŞTIRILMASI

Mehmet Akif Çaçan[1], Yasin Güler[2]

[1]İstanbul Medipol Üniversitesi Tip Fakültesi Ortopedi Ve Travmatoloji Ana Bilimdalı
[2]Prof. Dr. Cemil Taşçioğlu Şehir Hastanesi Ortopedi Ve Travmatoloji Ana Bilimdalı

Amaç: Koksidinia, genellikle inatçı kronik ağrı ile karakterize olup genellilke konservatif yöntemlerle tedavi edilir. Başarısız konservatif tedavi sonrası girişimsel yöntemler kullanılabilir. Girişimsel yöntemlerde daha çok enjeksiyonlar ve manuplasyon kullanılır. Biz bu çalışmamızda kronik koksidinialı hastalarda koksiks manipülasyonuna ek olarak perikoksigeal steroid enjeksiyonu ve impar gangliyon blokajı yaptığımız hastaların tedavi sonuçlarını karşılaştırmayı amaçladık.

Yöntem: Çalışmamızda iki ayrı merkezde farklı ortopedistler tarafından tedavi edilen toplam 50 hasta değerlendirildi. Hastalar yapılan tedaviye göre 2 gruba ayrıldı. İlk hasta grubuna rektal manipülasyon ve steroid-lokal anestetik karışımı enjeksiyonu, ikinci hasta grubuna ise rektal manipülasyon ve impar ganglion blokajı(steriod ve lokal anestetik karışımı) kombinasyonu uygulandı. Tüm hastalardaha önce konservatif tedavi almış ancak fayda görmemişler idi. Çalışmada müdahale öncesi, müdahale sonrası erken dönem, birinci yıl ve son kontrollerde kaydedilmiş olan Visüel Analog Skala (VAS) gruplar arasında karşılaştırıldı. Hastalar en az 2 yıl takip edildi.

Bulgular: Grup 1'de 20 kadın (83.3%) ve 4 erkek (16.6%) olmak üzere 24 hasta olup ortalama yaş 33 idi. Grup 2'de ise 20 kadın (%77) ve 6 erkek (23%) olmak üzere toplam 26 hasta mevcut olup ortalam yaş 38 idi. Hastaların müdahale öncesi yakınma süresi ortalama 26 ay (aralık 2-180 ay) olup ortalama beden kitle indeksi 25 (aralık 17-41) idi. Etyoloji 26 hastada direk travma, 2 hastada gebelik sonrası oluşan ağrı ve 22 hastada ise idiopatik nedenlerdi. Hastaların Cerrahi öncesi ortalama VAS skoru Grup 1'de 6.2 iken Grup 2'de 8,1 idi. Müdahale sonrası VAS skoru Grup 1'de birinci haftada 1.5, birinci yılda 1.7 ve son kontrolde 1.6 iken Grup 2'de birinci haftada 2.1, birinci yılda 2.7 ve son kontrolde 2.6 idi. Müdahale sonrası her iki grupta da 10.gün, 1.yıl ve son kontolde VAS skoru tedavi öncesine göre anlamlı (p ? 0.05) düşüş göstermiştir. Grup 2 de postop, 1.yıl ve son kontoldeki VAS skor düşüşü grup 2' den daha anlamlıdır (p ? 0.05) Hiçbir olguda işlem sırasında veya sonrasında komplikasyon gelişmedi.

Sonuç: Konservatif tedaviden fayda görmeyen kronik koksidinialı hastalarda impar gangliyon blokajı ve perikoksigeal lokal enjeksiyon etkin bir tedavi yöntemi olup cerrahi öncesi bir seçenek olarak değerlendirilebilir. Grup 2'de postop, 1.yıl ve son kontoldeki VAS skor düşüşü grup 1' den daha anlamlı olduğundan kronik koksidiniada İmpar ganliyon blokajının, klasik lokal enjeksiyondan daha etkili bir yöntem olduğunu düşünmekteyiz.

Anahtar Kelimeler: koksiks; koksidinia; impar gangliyon blokaj, perikoksigeal enjeksiyon

S-110

POLYAXIAL TRANSPEDICULAR SCREW APPLICATION USING HIGH SPEED DRILL IN POSTERIOR THORACOLOMBER STABILIZATION

Aykut Sezer[1], Şahin Kırmızıgöz[1]

[1]Gaziantep Ersin Arslan Training And Research Hospital

Background: In posterior stabilization, many methods are used in the preparation of the appropriate entry site so that the screw is in the correct position during the placement of the pedicular polyaxial screw.
At the stage of pedicular screw placement;
• Fracture of pedicle due to multiple interventions
• Multiple radiological imaging,
• Problems such as malposition of the screw are encountered.
In our paper, we aimed to avoid the above-mentioned problems by preparing an entryway for the polyaxial peduncle screw using a high-speed drill.

Method: The data of the patients with drill-guided pedicular screw placement are given in the Table. The mean age of our patients was 50years. After the paravertebral muscles were stripped and the facet joints were exposed, the lateral and AP scopy images were taken at the levels where the intraoperative pin was placed, and the site of the intervention was determined. From the determined point, a channel with a diameter of approximately 2 times the diameter of the drill tip was created and a suitable entry point for the pedicular screw was opened with the drill. The pedicular screw was placed at an appropriate angle using this channel.

Results: In our neurosurgery clinic, we performed a posterior stabilization by inserting pedicular polyaxial screws with drill guidance in 22 patients with a diagnosis of thoracolumbar spinal stenosis or fracture, who were planning posterior stabilization of the spine. Intraoperative screw revision was required in 2 cases, depending on the method that is legal in the report. In 1 case it was necessary to use pedicular guide for screw placement. No screw revision surgery was required in the postoperative period.

Conclusion: The first pedicle entry phase is very important for the correct positioning of the pedicle polyaxial screw. Problems that may occur at this stage cause the screw to be placed in the wrong position, not to be placed at all, or to damage the neural tissues. With this method;
• Less need for intraoperative radiological imaging,
• Less pedicle damage,
• Less intraoperative bleeding,
Due to factors such as surgery time and surgical risks are reduced.

Picture 1: Pedicle entry tools

Pedicle entry tools: Pedicle opener guide, drill tip, marker pin

Figure 2: Drill-guided pedicular screw application

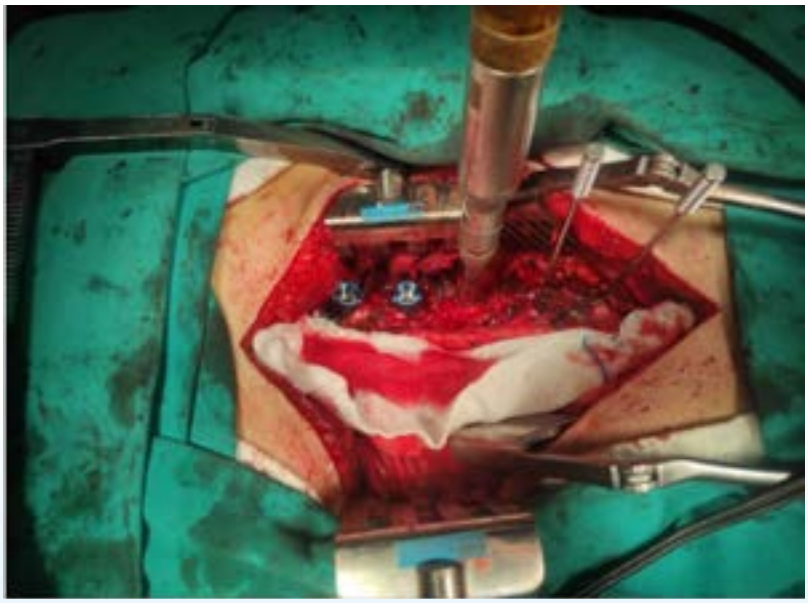

Picture shows marker pins, drill use and pedicle screws.

Table 1: Demographic distribution of patients

	Kadın	Erkek	Toplam
Hasta sayısı	13	9	22
Yaş Ortalaması (yıl)	46	55	50
Fraktür	6	5	11
Stenoz	7	4	11
Torakolomber	6	5	11
Lomber	7	4	11
Stabilizasyon seviyesi	5	6	5
İntraoperatif revizyon	2	0	2
Postoperatif revizyon	0	0	0

The table shows the distribution of variables such as age, reason for surgery, stabilization location and level, intraoperative and postoperative revision need, depending on gender.

Keywords: Pedicle screw, Drill, Pedicle entry technique, Posterior stabilition

POSTERİOR TORAKOLOMBER STABİLİZASYONDA YÜKSEK DEVİRLİ DRİLL KULLANARAK POLİAKSİYEL TRANSPEDİKÜLER VİDA UYGULAMASI

Aykut SEZER[1], Şahin KIRMIZIGÖZ[1]

[1]Gaziantep Ersin Arslan Eğitim Ve Araştırma Hastanesi

Amaç: Posterior stabilizasyonda pediküler poliaksiyel vida yerleştirilme aşamasında vidanın doğru pozisyonda olması için uygun giriş yerinin hazırlamasında birçok yöntem kullanılmaktadır.

Pediküler vida yerleştirilmesi aşamasında ;

- Birden fazla girişim yapılmasına bağlı pedikülün kırılması
- Çok sayıda radyolojik görüntüleme yapılması,
- Vidanın malpozisyonu gibi sorunlarla karşılaşılmaktadır.

Bildirimizde yüksek devirli drill kullanarak poliaksiyel pedinkül vidası için giriş yolu hazırlayarak yukarıda belirttiğimiz sorunlardan kaçınmayı amaçladık.

Yöntem: Drill eşliğinde pediküler vida yerleştirilen hastalara ait veriler Tablo'da verilmiştir. Hastalarımızın yaş ortalaması 50 yıl olarak saptanmıştır.

Paravertebral kaslar sıyrılıp faset eklemler ortaya konduktan sonra intraoperatif pin yerleştirilen seviyelerde lateral ve AP skopi görüntüleri alınarak girişim yeri tespit edildi. Tespit edilen noktadan drill ucu çapının yaklaşık 2 katı genişliğinde çapa sahip kanal oluşturularak drill ile pediküler vida için uygun giriş yeri açıldı. Pediküler vida bu kanalı kullanarak uygun açıyla yerleştirildi.

Bulgular: Nöroşirurji kliniğimizde torakolomber spinal stenoz veya fraktür tanısı ile omurganın posterior stabilizasyon planladığımız 22 hastaya drill rehberliğinde pediküler poliaksiyal vida yerleştirerek posterior stabilizasyon yaptık.

Bildiriye kanu olan yöntemi bağlı olarak 2 vakada intraoperatif vida revizyonu gerekti. 1 vakada vida yerleştirmek için pediküler kılavuz kullanamak gerekti.

Postoperatif dönemde vida revizyon cerrahisi gerekmedi.

Sonuç: Pediküler poliaksiyel vida doğru pozisyonda yerleştirilmesi için ilk pedikül giriş aşaması çok önemlidir. Bu aşamada oluşabilecek problemler vidanın yanlış pozisyonda yerleşmesine, hiç yerleştirilememesine veya nöral dokuların hasarlanmasına neden olmaktadır.

Bu yöntem ile;

- Daha az intraoperatif radyolojik görüntüleme ihtiyacı,
- Daha az pedikül hasarı,
- Daha az intraoperatif kanama,

gibi etmenlerden dolayı cerrahi süreyi ve cerrahi riskleri azalmaktadır.

Resim 1: Pedikül giriş gereçleri

Pedikül giriş gereçleri: Pedikül açıcı klavuz, drill ucu, işaretleyici pin

Resim 2: Drill klavuzluğunda pediküler vida uygulaması

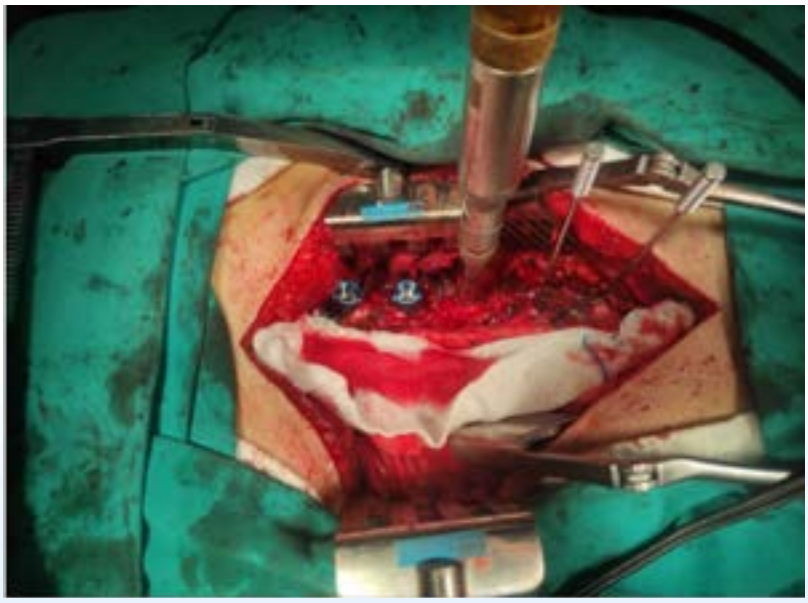

Resimde işaretleyici pinler, dril kullanımı ve pedikül vidaları gösterilmektedir.

Tablo 1: hastaların demografik dağılımı

	Kadın	Erkek	Toplam
Hasta sayısı	13	9	22
Yaş Ortalaması (yıl)	46	55	50
Fraktür	6	5	11
Stenoz	7	4	11
Torakolomber	6	5	11
Lomber	7	4	11
Stabilizasyon seviyesi	5	6	5
İntraoperatif revizyon	2	0	2
Postoperatif revizyon	0	0	0

Tabloda hastaların yaş, opere edilme nedeni, stabilizasyon yerleşimi ve seviyesi intraoperatif ve postoperatif revizyon ihtiyacı gibi değişkenlerin cinsiyete bağlı dağılımı gösterilmiştir.

Anahtar Kelimeler: Pedikül vidası, Drill, Pedikül giriş teknikleri, Posterior stabilizasyon

S-111

SNON IS MAJOR REGULATOR OF THE TGFSS/SMAD SIGNALING PATHWAY IN PATIENTS WITH LUMBAR CANAL STENOSIS

Emre Delen[1], Oğuzhan Doğanlar[2], Zeynep Banu Doğanlar[2], Özlem Delen[3]

[1]Trakya University Faculty Of Medicine Department Of Neurosurgery
[2]Trakya University Faculty Of Medicine Department Of Medical Bıology
[3]Trakya University Faculty Of Medicine Department Of Histology And Embryology

Aim: Ligamentum flavum (LF) fibrosis, which causes LF thickness, is known as one of the prominent changes in the pathophysiology of degenerative lumbar canal stenosis (DLCS). The aim of this study is to reveal the role of SKI and SnoN in the TGF-β/Smad pathway in degenerative lumbar narrow channel disease LF fibrosis, by determining the relationships between Smad2/3, which is the main target of transcriptional repressors, and SKI and SnoN.

Method: LF samples were obtained from patients operated for DLCS (n = 18) and lumbar disc herniation (LDH) (n = 9). LDH patients were determined as the control group. LF thickness was measured by axial MRI. Expression of TGF-β, TGF-β R, Ski, SnoN, Smad 2,3,4 genes were evaluated by qt/PCR method. Protein expressions of these genes were analyzed by western blot method. Correlation between the two groups was demonstrated by pearson correlation analysis.

Results: LF thickness increased significantly in the DLCS group compared to the LDH group (P<0.0001). When the correlation with SKI, SnoN gene expressions and LF were evaluated; SKI mRNA expression increased in the DLCS group compared to the LDH group, but this increase was not statistically significant (P=0.56). There was no significant relationship between LF thickness and SKI gene expression (RSKI=0.23; P=0.24). However, SnoN mRNA expression was significantly decreased in the DLCS group compared to the LDH group (P=0.005), and a significant negative correlation was found between LF thickness and this gene expression (RSNON= -0.78; P<0.001). These findings suggest that SnoN gene expression contributes to LF thickness in DLCS patients. In addition, Smad2 gene expression was slightly increased in the DLCS group compared to the LDH group, but this increase was not significant. Smad3 and 4 gene expressions increased significantly. When western blot analyzes were evaluated, TGFβ/TGFβ-R and Smad3, 4 protein levels were significantly increased in the DLCS group compared to the LDH group. An increase in Smad2 protein level was observed but not significant. Phosphorylated (p) Smad2/3 protein levels were significantly increased in the DLCS group. Also, pSmad 2/3 significantly positively correlated with both LF thickness and TGFβ/TGFβ-R gene expression and protein levels. There was a significant negative correlation between SnoN expression and pSmad2/3.

Conclusion: It was observed that decreased SnoN gene expression weakened its suppressive role on its target proteins, Smad2,3, and resulted in high phosphorylated Smad2/3 levels. It is also thought to trigger LF fibrosis by strongly activating the TGFβ/TGFβ-R/Smad2-Smad3 axis in DLDK patients.

correlation between LF thickness and SKI or SNON mRNA expression

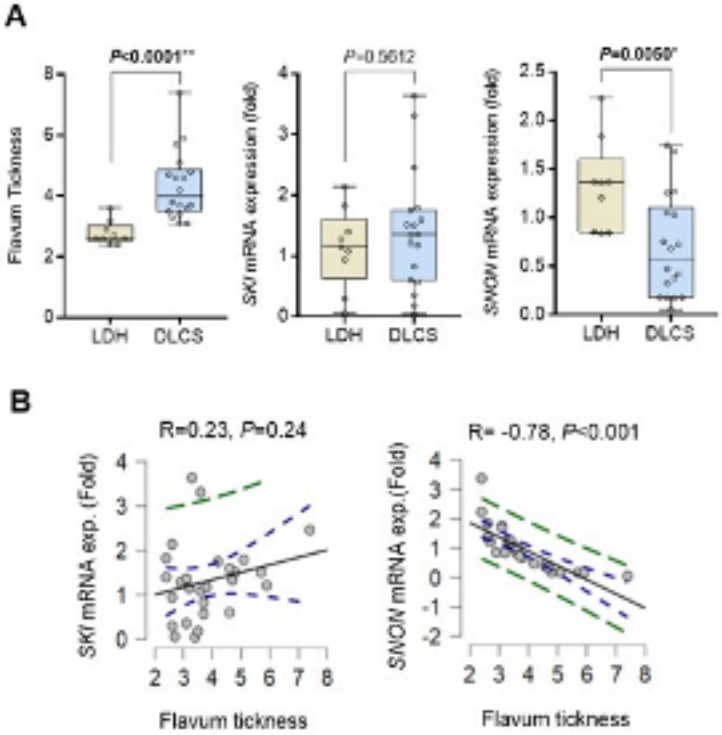

A) Comparison of ligamentum flavum (LF) thickness and SKI or SNON mRNA expression in the ligamentum flavum in the degenerative lumbar canal stenosis (DLCS, n=18) and lumbar disc herniation (LDH, n=9) groups. B) Pearson's correlation between LF thickness and SKI or SNON mRNA expression. All data were normalized to ß-actin and GAPDH mRNA expression are given relative to control. Data are represented as mean ± SE. *indicates significantly different values in LDH vs DLCS groups, Mann-Whitney U test.

Western blot analysis

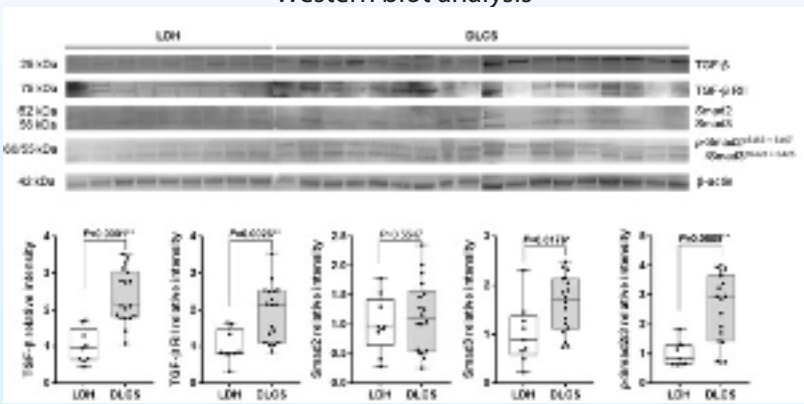

Western blot analysis of TGF-ß, TGF-ßR-II, Smad2, Smad3 and phospho-Smad2[pS465 + S467]/Smad3 [pS423 + S425] (relative density normalized to ß-actin). Box plots show mean?±?SE, NLDH?=?9, NDLCS = 18. * indicates significantly different values in LDH vs DLCS groups, Mann-Whitney U test.

Keywords: lomber spinal stenosis, TGFß, Smad, SnoN

LOMBER DAR KANAL STENOZU OLAN HASTALARDA TGFSS/SMAD SINYAL YOLUNUN ANA DÜZENLEYICISI; SNON

Emre Delen[1], Oğuzhan Doğanlar[2], Zeynep Banu Doğanlar[2], Özlem Delen[3]

[1]Trakya Üniversitesi Tıp Fakültesi Beyin Ve Sinir Cerrahisi AD
[2]Trakya Üniversitesi Tıp Fakültesi Tıbbi Biyoloji AD
[3]Trakya Üniversitesi Tıp Fakültesi Histoloji Ve Embriyoloji AD

Amaç: LF kalınlığına yol açan Ligamentum flavum (LF) fibrozisi, dejeneratif lomber kanal darlığının (DLDK) patofizyolojisinde öne çıkan değişikliklerden biri olarak bilinmektedir. Bu çalışmanın amacı, dejeneratif lomber dar kanal hastalığı LF fibrozisinde, transkripsiyonel baskılayıcıların ana hedefi olan Smad2/3'ün fosforilasyonu ile SKI ve SnoN'un ilişkilerini belirleyerek TGF-β/Smad yolağındaki rolünü ortaya koymaktır.

Yöntem: LF örnekleri, DLDK (n = 18) ve lomber disk herniasyonu (LDH) (n = 9) nedeniyle opere edilen hastalardan elde edildi. LDH hastaları kontrol grubu olarak belirlendi. LF kalınlığı aksiyal MRG ile ölçüldü. TGF-β, TGF-β R, Ski, SnoN, Smad 2,3,4 genlerinin ifadesi qt/PCR yöntemi ile bakıldı. Bu genlerin protein ifadeleri western blot yöntemi ile analiz edildi. İki grup arasında korelasyon pearson korelasyon analizi ile gösterildi.

Bulgular: DLDK grubunda LF kalınlığı LDH grubuna kıyasla anlamlı derecede yükseldi (P<0,0001). SKI, SnoN gen ifadeleri ve LF ile korelasyonu değerlendirildiğinde; DLDK grubunda SKI mRNA ifadesi, LDH grubu ile kıyaslandığında artış gösterdi, ancak bu artış istatistiksel olarak anlamlı değildi (P=0.56). LF kalınlığı ile SKI gen ifadesi arasında anlamlı bir ilişki yoktu (RSKI=0.23; P=0.24). Ancak, DLDK grubunda SnoN mRNA ifadesi, LDH grubuna göre anlamlı derecede azaldı (P=0.005) ve LF kalınlığı ile bu gen ifadesi arasında anlamlı negatif korelasyon saptandı (RSNON= -0.78; P<0,001). Bu bulgular, SnoN gen ekspresyonunun DLDK hastalarında LF kalınlığına katkıda bulunduğunu göstermektedir. Ek olarak LDH grubuna kıyasla DLDK grubunda Smad2 gen ekspresyonu biraz arttı ancak bu artış anlamlı değildi. Smad3 ve 4 gen ifadeleri ise anlamlı derecede artış gösterdi. Western blot analizleri değerlendirildiğinde, TGFβ/TGFβ-R ve Smad3, 4 protein seviyeleri LDH grubuna kıyasla DLDK grubunda anlamlı artış gösterdi. Smad2 protein seviyesinde artış gözlendi ancak anlamlı değildi. Fosforile (p) Smad2/3 protein düzeyleri ise DLDK grubunda anlamlı derecede arttı. Aynı zamanda pSmad 2/3, hem LF kalınlığı hem de TGFβ/TGFβ-R gen ekspresyonu ve protein seviyeleri ile önemli ölçüde pozitif korelasyon gösterdi. SnoN ifadesi ile pSmad2/3 arasında anlamlı bir negatif korelasyon vardı.

Sonuç: Bu veriler ışığında, azalmış SnoN gen ekspresyonunun, hedef proteinleri olan Smad2,3 üzerindeki baskılayıcı rolünü zayıflattığı ve yüksek fosforile Smad2/3 seviyelerine yol açarak DLDK hastalarında TGF-β sinyalizasyonunu, TGFβ/TGFβ-R/Smad2-Smad3 ekseninde güçlü bir şekilde aktive ederek LF fibrozisini tetiklediğini düşünülmektedir.

SKi ve Snon mRNA ekspresyonunun LF kalınlığı arasında korelasyonu

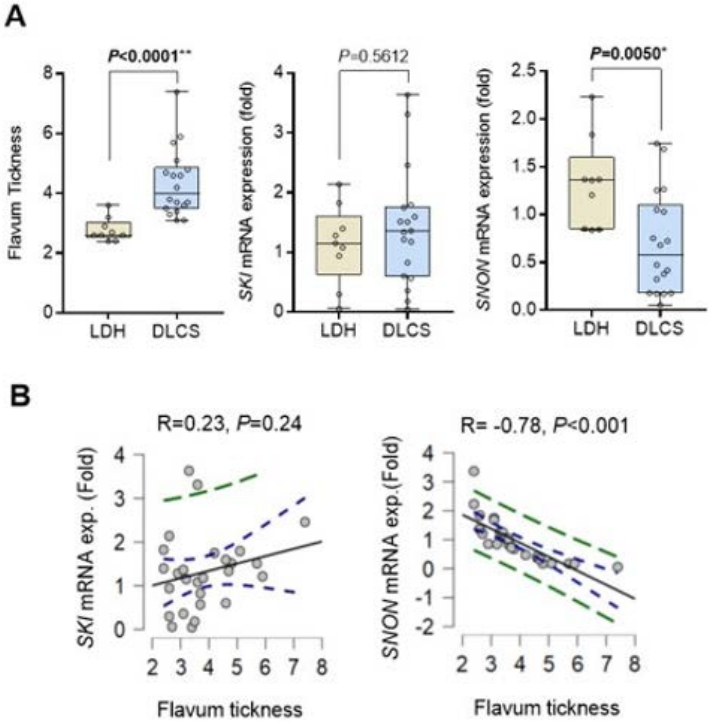

A) Dejeneratif lomber kanal stenozu (DLCS, n=18) ve lomber disk herniasyonu (LDH, n=9) gruplarında ligamentum flavum (LF) kalınlığı ile SKI veya SNON mRNA ekspresyonunun karşılaştırılması. B) LF kalınlığı ile SKI veya SNON mRNA ifadesi arasındaki Pearson korelasyonu. Tüm veriler ß-aktin olarak normalleştirildi ve GAPDH mRNA ifadesi ile kontrol edildi. *istatiksel anlamlı farkı ifade eder, Mann-Whitney U testi.

western blot analiz sonuçları

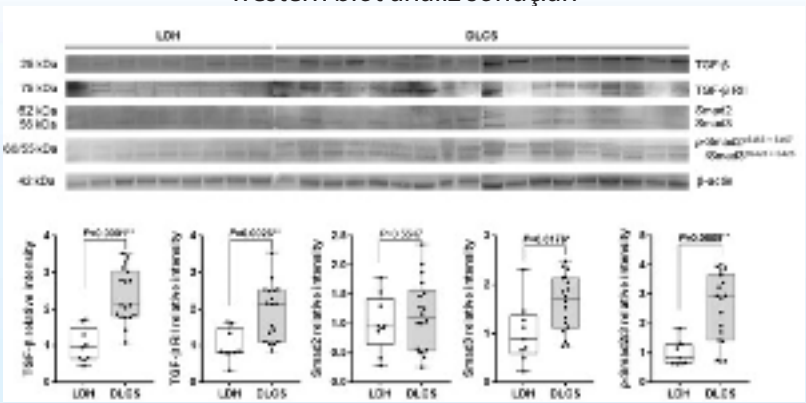

TGF-ß, TGF-ßR-II, Smad2, Smad3 ve fosfo-Smad2[pS465 + S467]/Smad3 [pS423 + S425] Western blot analizi (ß-aktin olarak normalize edilmiştir). Kutu grafikleri ortalama?±?SE, NLDH?=?9, NDLCS = 18'i gösterir. * istatiksel olarak anlamlı farkı ifade eder.

Anahtar Kelimeler: lomber dar kanal, TGFß, Smad, SnoN

S-112

COMPARISON OF THREE DIFFERENT ENDOSCOPIC TECHNIQUES FOR LUMBAR SPINAL STENOSIS DECOMPRESSION: COMPREHENSIVE RADIOLOGICAL AND CLINICAL STUDY

Abdullah MERTER[1], Motohide SHIBAYAMA[2], Zenya ITO[2], Shu Nakamura[2], Hiroki Yoshimatsu[2], Mikinobu Takeuchi[2], Yasushi Miura[2], Fujio ITO[2]

[1]Department of Orthopedics, Ankara University, School of Medicine, Ibn-i Sina Hospital
[2]Department of Orthopedics, Aichi Spine Hospital, Spine Section, Aichi prefecture, Japan.

Purpose: Many degenerative spine diseases, including lumbar spinal stenosis, can be treated with endoscopic techniques with the developing techniques and technology in recent years. These endoscopic techniques; Microendoscopic Lumbar Decompression (MELD), monoportal endoscopic technique (PELD: Percutaneous Endoscopic Lumbar Decompression) and unilateral biportal endoscopic Lumbar Decompression (UBELD) can be classified as these techniques.

The aim of this study is to compare three endoscopic techniques clinically and radiologically in the treatment of patients with unilevel lumbar spinal stenosis.

Method: Patients with clinically and radiologically proven single-level lumbar spinal stenosis without instability were included in this multicenter retrospective study. In order to measure the clinical data of the patients, the VAS score of each extremity, VAS back pain, and JOA (Japanese Orthopedic Association) scores at the pre- and postoperative 1st, 6th and 12th months were used. In order to compare the radiological results of the patients, bilateral Superior Articular Distance(SAD), Bilateral Lateral Recess Height(LR Height), Bilateral Lateral Recess Angle(LR Angle), Spinal Canal Area(SCA:cm^2) values were noted.

Results: 80 patients in the UBELD group, 73 patients in the MELD group and 62 patients in the PELD group who met the criteria were included in the study. There was a statistically significant improvement in VAS scores and JOA scores in all groups compared to the preoperative period. At the end of the 12th month, the patients in the UBELD(55.2%) group had the highest clinical(JOA) improvement rate, followed by MELD (52.9%) and PELD (42.9%), respectively.

In the radiological examination at the 12th month, from the parameters used in the evaluation of bilateral lateral recess decompressions, SAD(mm) and LR Angle(°) and LR Height(mm), respectively, the highest decompression values on the approach side were determined as MELD(SAD:4.1,LR Angle:38.8,LR Height:4) were listed as those in the UBELD(SAD:3.6,LR Angle:36.2,LR Height:4) and PELD(SAD:3, LR Angle:21.7,LR Height:3.3) groups. For the contralateral side, the highest lateral recess decompression values were listed as UBELD>MELD>PELD.

The highest decompression values in terms of SCA(cm^2) in preoperative and postoperative 12th months were found as UBELD(0.63→1.95)>MELD(0.69→1.86)>PELD(0.57→1.78), respectively. Accordingly, there was no difference between UBELD and MELD in terms of SCA, while both had statistically significantly higher decompression values compared to the PELD group.

Conclusion: Effective decompression can be performed using all endoscopic techniques in lumbar spinal stenosis. However, all results were found to be better in UBELD and MELD techniques, which have more freedom

of hand movement and high visiual capacity compared to monoportal techniques.

Floroscopic view of three endoscopic techniques. a)UBELD, b)MELD, c)PELD

Comparison of JOA by Time and Groups

	UBELD	MELD	PELD	p
Pre	12,19±2,36	10,19±5,4	11,89±5,11	0.054
Po 1st Month	19,71±3,19	18,78±5,26	18,5±5,44	0.258
Po 6th Month	20,1±3,28	19,74±4,83	18,92±5,75	0.315
Po 12th **Month**	21,49±3,19	20,07±4,49	19,05±5,63	*0.005**
Impovement(%)	55,21±18,11	52,99±21	42,19±28,07	*0.002**

*p0.05 no significant difference; Repeated ANOVA

Keywords: Minimally invasive spine surgery, lumbar spinal stenosis, endoscopic spine surgery, unilateral laminotomy bilateral decompression,

ÜÇ FARKLI ENDOSKOPİK TEKNİĞİN SPİNAL STENOZ DEKOMPRESYONUNDA RADYOLOJİK VE KLİNİK AÇIDAN KIYASLANMASI

Abdullah MERTER[1], Motohide SHIBAYAMA[2], Zenya ITO[2], Shu Nakamura[2], Hiroki Yoshimatsu[2], Mikinobu Takeuchi[2], Yasushi Miura[2], Fujio ITO[2]

[1]Ankara Üniversitesi Tıp Fakültesi Ortopedi ve Travmatoloji Anabilim Dalı, İbn-i Sina Araştırma ve Uygulama Hastanesi
[2]Aichi Omurga Enstitüsü, Aicihi, Japonya

Amaç: Son yıllarda gelişen teknik ve teknoloji ile lomber spinal stenoz dahil olmak üzere birçok dejeneratif omurga hastalıkları endoskopik tekniklerle tedavi edilebilmektedir. Bu endoskopik teknikler; mikroendoskopik Lumbar Dekompresyon(MELD), monoportal endoskopik teknik(PELD:Perkütan Endoskopik Lumbar Dekompresyon) ve unilateral biportal endoskopik Lumbar Dekompresyon(UBELD) teknikler olarak sınıflandırılabilir. Literatürde herbir tekniğe ait son yıllarda açıklanmış çalışmalar olsa dahi, 3 endoskopik tekniği kendi aralarında karşılaştıran bir çalışma bulunmamaktadır.

Bu çalışmanın amacı 3 endoskopik tekniğin tek seviyeli lumbar spinal stenozlu olguların tedavisinde klinik ve radyolojik olarak karşılaştırmaktır.

Yöntem: Multicenter retrospektif olarak yapılan bu çalışmaya instabilitesi olmayan klinik ve radyolojik olarak kanıtlanmış tek seviyeli lomber spinal stenozlu olgular dahil edildi. Her bir tekniği alanında deneyimli bir cerrah uyguladı. Hastaların klinik verilerini ölçmek için pre- and postoperative 1st, 6th and 12th month her bir ekstremite VAS skoru, VAS back pain, JOA(Japanese Orthopaedic Association) skorlarına bakıldı. Hastaların radyolojik sonuçlarını karşılaştırmak için ise MR ve bigisayarlı tomografi görüntülerinden pre- and postoperative 1st and 12th month zamanlarındaki bilateral Superior Articular Distance(SAD), Bilateral Lateral Recess Height(LR Height), Bilateral Lateral Recess Angle(LR Angle), Spinal Canal Area(SCA) değerlerine bakıldı. Bunun dışında demografik özellikler, seviye ve zamana göre klinik iyileşmeler de değerlendirildi.

Bulgular: Kriterlere uyan UBELD grubunda 80, MELD grubunda 73 ve PELD grubunda 62 hasta çalışmaya dahil edildi. VAS skorları ve JOA skorlarında preoperatif döneme göre tüm gruplarda istatiksel anlamlı olarak iyileşme gözlenmiştir. UBEDL grubunda po 1st ve 6th ayda kontralateral taraf VAS skorları diğer gruplara göre istatiksel anlamlı olarak düşük idi. 12th ay sonunda en yüksek klinik iyileşme oranına UBEDL (JOA Improvement:%55,2) grubundaki hastalar sahip olup bunu sırayla MELD(%52.9) ve PELD(%42,9) takip etmekteydi.

12th aydaki radyolojik olarak yapılan incelemede ise bilateral lateral recess dekompresyonunlarının değerlendirilmesinde kullanılan parametrelerden SAD(mm) ve LR Angle(°) VE LR Height(mm) parametrelerinden, yaklaşım tarafında sırayla en yüksek dekompresyon değerlerine MELD(SAD:4.1, LR Angle:38.8, LR Height:4), UBELD(SAD:3.6, LR Angle:36.2, LR Height:4) ve PELD(SAD:3, LR Angle:21.7, LR Height:3.3) grubundakiler olarak sıralandı. Kontralateral taraf için ise en yüksek lateral recess dekompresyon değerleri UBELD>MELD>PELD olarak sıralandı.

Preoperatif ve postoperatif 12 th aylardaki Spinal Canal Area(SCA:cm^2) açısından en yüksek dekompresyon değerlerine sırayla UBELD(0.63→1.95)>MELD(0.69→1.86)>PELD(0.57→1.78) olarak bulunmuştur. Buna göre UBELD ve MELD arasında SCA açısından fark bulunmazken, ikisi de PELD grubuna göre istatiksel olarak anlamlı şekilde yüksek dekompresyon değerlerine sahipti.

Çıkarım

Tüm endoskopik teknikler Lumbar spinal stenozda etkin bir dekompresyon uygulayabilmektedir. Ancak monoportal tekniklere göre daha özgür hareket kabiliyetine ve daha iyi görüntülemeye sahip olan UBELD ve MELD teknikte tüm sonuçlar daha iyi bulunmuştur.

Üç endoskopik tekniğin floroskopik görüntüsü a)UBELD, b)MELD, c)PELD

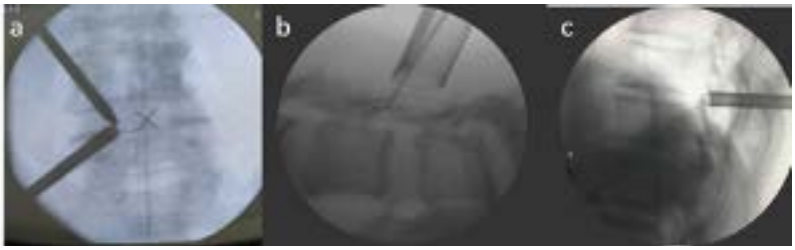

JOA Ölçümlerinin Zaman ve Gruplara göre Karşılaştırılması

	UBELD	MELD	PELD	p
Pre	12,19±2,36	10,19±5,4	11,89±5,11	0.054
Po 1st Month	19,71±3,19	18,78±5,26	18,5±5,44	0.258
Po 6th Month	20,1±3,28	19,74±4,83	18,92±5,75	0.315
Po 12th **Month**	21,49±3,19	20,07±4,49	19,05±5,63	*0.005**
Impovement(%)	55,21±18,11	52,99±21	42,19±28,07	*0.002**

*p0,05 anlamlı fark yok; Tekrarlı ANOVA

Anahtar Kelimeler: Minimal invaziv omurga cerrahisi, lomber spinal stenoz, lomber dar kanal, endoskopik omurga cerrahisi, unilateral laminotomi bilateral dekompresyon,

S-113

COMPARISON OF UNILATERAL AND BILATERAL BALLOON KYPHOPLASTY IN UNI-LEVEL OSTEOPOROTIC VERTEBRAL DEPRESSION FRACTURES

Bilal ERTUĞRUL[1], Bekir AKGÜN[2], Sait ÖZTÜRK[2], Ahmet Cemil ERGÜN[2], Fatih Serhat EROL[2]

[1]Batman Training and Research Hospital, Brain and Nerve Surgery, Batman, Turkey
[2]Firat University Faculty of Medicine, Department of Neurosurgery, Elazig, Turkey

- One of the clinic results of Osteoporosis is vertebral compression fractures. Balloon kyphoplasty is a minimal invasive surgery treatment, which has an important place in the treatment of these fractures. This treatment has such effects as pain reducing and increasing spine body height. In this study, it was aimed to evaluate VAS scores and vertebral height measurements pre and post-surgery in patients who were applied unilateral and bilateral kyphoplasty.
- In 26 patients on whom we applied single level Balloon kyphoplasty on 14 unilateral (Group 1) and 12 bilateral (Group 2) due to Osteoporotic Vertebral Fractures, pre-surgery and 3 months post-surgery vertebral height measurement VAS scores were evaluated. The height measurements in the sagittal sections where vertebral compressions were observed and the front face, just middle part and back part of the vertebral body were performed. The statistical differences between variables were evaluated by means if Chi-square test. $P<0.05$ was found significant statistically.

Results: In not only early but also late period of post-surgery, it was seen that VAS scores in patients of both bilateral and unilateral kyphoplasty significantly decreased compared with pre-surgery. There were no differences between the two groups when they were compared. Also, it was established that there was significant increase in both group in in frontal and medium measurements of corpus out of post-surgery vertebral height values. And there were no differences in the comparison of both groups.

Conclusion: Osteoporotic vertebral compression fractures cause height loss in the frontal and middle part of corpus. Backside of corpus is sound. Therefore, it is expected significant height increases in the frontal and middle parts of corpus after kyphoplasty application. However, significant difference in the height of posterior is not expected. Kyphoplasty is an effective treatment which lessens the pain in vertebral compression fractures and which provides to restore the height loss. When unilateral or bilateral is applied, the clinic results are the same. Unilateral kyphoplasty can be a better option because of the reasons such as the surgery period being short, lower exposure to radiation dose, rare potential cement complication risks in relation with lower dose cement use.

pre-op (Ant- Midd- Post)

pre-op (Ant- Midd- Post)

post-op (Ant- Midd- Post)

post-op (Ant- Midd- Post)

Keywords: Kyphoplasty, Osteoporosis, vertebra

TEK SEVİYE OSTEOPOROTİK VERTEBRAL ÇÖKME KIRIKLARINDA UNİLATERAL VE BİLATERAL BALON KİFOPLASTİNİN KARŞILAŞTIRILMASI

Bilal ERTUĞRUL[1], Bekir AKGÜN[2], Sait ÖZTÜRK[2], Ahmet Cemil ERGÜN[2], Fatih Serhat EROL[2]

[1]Batman Eğitim Araştırma Hastanesi, Beyin ve Sinir Cerrahisi, Batman, Türkiye
[2]Fırat Üniversitesi Tıp Fakültesi, Beyin ve Sinir Cerrahisi Ana Bilim Dalı, Elazığ, Türkiye

Amaç: Osteoporozun klinik sonuçlarından biri vertebral çökme kırıklarıdır. Balon Kifoplasti bu fraktürlerin tedavisinde önemli yeri olan minimal invaziv cerrahi tedavilerdendir. Hem ağrıyı azaltıcı, hem de omurga gövdesinin yüksekliğini arttırıcı etkileri vardır. Unilateral ve bilateral kifoplasti uyguladığımız hastalarda ameliyat öncesi ve sonrası VAS skorlarını ve vertebral yükseklik ölçümlerini değerlendirmeyi amaçladık.

Yöntem: Osteoporotik vertebra fraktürü nedeniyle 14 unilateral (Grup 1) ve 12 bilateral (Grup 2) tek seviye Balon Kifoplasti uyguladığımız 26 hastada ameliyat öncesi, ameliyat sonrası erken dönem (2. gün) ve geç dönem (3. ay) VAS skorlarını, ameliyat öncesi ve sonrası 3. ay vertebral yükseklik ölçümlerini değerlendirdik. Hastaların direk grafi ya da Bilgisayarlı Tomografi görüntülerinde, omurganın en çökük görüldüğü sagittal kesitlerinde, omurga gövdesinin ön yüzü, tam orta kısmı ve arka yüzünden yükseklik ölçümü yapıldı. Değişkenler arasındaki istatistiksel farklılıklar ki-kare testi ile değerlendirildi. $P<0.05$, istatistiksel olarak anlamlı bulundu.

Bulgular: Ameliyat sonrası erken dönemde de, geç dönemde de hem bilateral, hem de unilateral kifoplasti hastalarında VAS skorlarının ameliyat öncesine göre anlamlı olarak azaldığı görüldü. İki grubun karşılaştırılmasında farklılık yoktu. Yine ameliyat sonrası vertebral yükseklik değerlerinden korpus ön ve ortası ölçümlerinde de her iki grupta da anlamlı olarak artış tespit edildi. Korpus arka yüzü ölçümlerinde ise anlamlı farklılık görülmedi. Yine iki grubun karşılaştırılmasında farklılık yoktu.

Sonuç: Osteoporotik çökme kırıkları, korpus ön ve ortasında yükseklik kaybına neden olurlar. Korpus arkası sağlamdır. Bu nedenle de kifoplasti uygulanım sonrası korpus ön ve orta bölümlerinde anlamlı yükseklik artışı bekleriz. Korpus posteriorunun yüksekliğinde anlamlı değişiklik beklenmez. Kifoplasti, vertebral çökme kırıklarında ağrının azalmasını, yükseklik kaybının restore edilebilmesini sağlayan etkili bir tedavidir. Unilateral ya da bilateral uygulandığında klinik sonuçları benzerdir. Cerrahi süresinin daha kısa olması, daha düşük radyasyon dozuna maruz kalınması, daha düşük doz sement kullanımına bağlı potansiyel sement komplikasyon risklerinin daha nadir olması gibi sebeplerden dolayı unilateral kifoplasti daha iyi bir seçenek olabilir.

pre-op (Ant- Midd- Post)

pre-op (Ant- Midd- Post)

post-op (Ant- Midd- Post)

post-op (Ant- Midd- Post)

Anahtar Kelimeler: Kifoplasti, Osteoporoz, vertebra

S-114

INSTAGRAM AND LUMBAR DISCECTOMY SURGERY: EVALUATION OF PATIENTS' PERCEPTIONS OF SURGERY ON SOCIAL MEDIA

Yiğit KÜLTÜR[1], Sinan KARACA[2], Mehmet Nuri ERDEM[3], Erdem ŞAHİN[4], Mehmet TEZER[5]

[1]Taksim Training and Research Hospital, Department of Orthopedics and Traumatology, Istanbul, Turkey
[2]Yeni Yuzyil University, Department of Orthopedics and Traumatology, Istanbul, Turkey
[3]Isik University, Vocational School of Health Services, Operating Room Department, Istanbul, Turkey
[4]Erzurum Regional Training and Research Hospital, Department of Orthopedics and Traumatology, Erzurum, Turkey
[5]Nisantasi Orthopaedic Center, Istanbul, Turkey

Objective: Aim in this study was to evaluate and analyze social media content related to lumbar discectomy surgery, to identify variables that may be important to patients in the postoperative period, but that physicians may not be aware of.

Method: Public posts published with the #discectomy hashtag were evaluated. The data obtained after the evaluation of the posts were categorized with the binary score system: Tone (positive or negative), return to sports reference (yes or no), return to work reference (yes or no), rehabilitation or physical therapy reference (yes or no), incision site reference (eg scar, dressing, stitches) (yes or no), activities of daily living reference (yes or no), pain (yes or no) and x-ray/magnetic resonance imaging (MRI) (yes or no). For each post with the hashtag #discectomy, the "Instagram like ratio" was calculated by dividing the number of likes by the number of followers (like*100/[like+dislike]). Physician accounts, advertisement accounts related to rehabilitation or physical therapy and accounts related to health were excluded from the study. In addition, pre-operative posts, posts with video content, posts about cervical discectomy, posts about veterinary medicine, and posts whose original language is not in english were excluded from the study.

Results: When 272 posts were evaluated, positive tone posts were 77.9% and negative tone posts were 22.1%. Activities of daily living (25.3 %) were mentioned most frequently in the posts. A statistically significant correlation was found between positive tone and activities of daily living with return to sports ($p<0.01$). A statistically significant correlation was found between negative tone and neurological deficit, pain and x-ray/MRI ($p<0.01$). The average "Instagram like ratio" of the posts was 11%.

Conclusion: Our study presented a different perspective on the perceptions and experiences of patients who had a discectomy operation. Although it was seen that positive posts were made in general, it was determined that pain and neurological deficit were associated with negative posts. Social media has been shown to be a useful tool in examining patients' perceptions of the surgery and the situations that cause post-operative dissatisfaction.

Level of evidence: 3

Instagram post referencing the patient who returned to sport (dance) 20 years after discectomy surgery. Reprinted with permission of the post owner.

Patient Characteristics

		Tone				
		Negative n=60 (22,1%)		Positive n=212 (77,9%)		
		n	%	n	%	p
Gender	Female	50	83,3%	166	78,3%	0,395
	Male	10	16,7%	46	21,7%	
Timing of media post	<1 week after surgery	26	43,3%	39	18,4%	<0,001
	>1 week after surgery	34	56,7%	148	69,8%	
	Anniversary of surgery	0	0,0%	25	11,8%	
Neurological deficit	No	49	81,7%	212	100%	<0,001
	Yes	11	18,3%	0	0,0%	
Media reference	RTS	0	0,0%	54	26,0%	<0,001
	RTW	0	0,0%	12	5,8%	0,075
	ADL	0	0,0%	67	32,2%	<0,001
	Rehabilitation /PT	0	0,0%	10	4,8%	0,125
	Incision site	11	19,3%	51	24,5%	0,409
	Pain	50	87,7%	8	3,8%	<0,001
	X-ray or MRI	22	38,6%	13	6,3%	<0,001

RTS: Return to sport, RTW: Return to work, ADL: Activities of daily living,

PT: Physical therapy

Keywords: Discectomy, Instagram, social media.

INSTAGRAM VE LOMBER DİSKEKTOMİ AMELİYATI: HASTALARIN SOSYAL MEDYADA AMELİYAT ALGILARININ DEĞERLENDİRİLMESİ

Yiğit KÜLTÜR[1], Sinan KARACA[2], Mehmet Nuri ERDEM[3], Erdem ŞAHİN[4], Mehmet TEZER[5]

[1]Taksim Eğitim ve Araştırma Hastanesi, Ortopedi ve Travmatoloji Anabilim Dalı, İstanbul, Türkiye
[2]Yeni Yüzyıl Üniversitesi, Ortopedi ve Travmatoloji Anabilim Dalı, İstanbul, Türkiye
[3]Işık Üniversitesi, Sağlık Hizmetleri Meslek Yüksekokulu, Ameliyathane Bölümü, İstanbul, Türkiye
[4]Erzurum Bölge Eğitim ve Araştırma Hastanesi, Ortopedi ve Travmatoloji Anabilim Dalı, Erzurum, Türkiye
[5]Nişantaşı Ortopedi Merkezi, İstanbul, Türkiye

Amaç: Bu çalışmadaki amacımız lomber diskektomi ameliyatıyla ilgili Instagram sosyal medya içeriklerini değerlendirmek ve analiz etmek, ameliyat sonrası dönemde hastalar için önemli olabilecek ancak hekimlerin farkında olmadığı değişkenleri tespit etmek olmuştur.

Yöntem: Instagramda #discectomy etiketi ile yayınlanan halka açık gönderiler taranmıştır. Gönderilerin değerlendirilmesi sonrasında elde edilen veriler ikili skor sistemiyle kategorize edilmiştir: Paylaşımın genel hali (pozitif/negatif), spora dönüş referansı (evet/hayır), işe dönüş referansı (evet/hayır), rehabilitasyon/fizik tedavi referansı (evet/hayır), ameliyat bölgesi referansı (yara yeri, pansuman vs) (evet/hayır), günlük yaşam aktiviteleri referansı (evet/hayır), ağrı (evet/hayır) ve x-ray/manyetik rezonans görüntüleme (MRG) (evet/hayır). Her gönderi için, beğeni sayısının takipçi sayısına bölünmesiyle (like*100/[like+dislike]) "Instagram like ratio" hesaplanmıştır. Doktor hesapları, rehabilitasyon veya fizik tedavi ile ilgili reklam içerikli hesaplar ve sağlık ile ilgili hesaplar çalışmanın dışında bırakılmıştır. Ayrıca ameliyat öncesi yapılan paylaşımlar, video içerikli paylaşımlar, servikal diskektomi ile ilgili paylaşımlar, veterinerlik ile ilgili paylaşımlar ve orjinal dili ingilizce olmayan paylaşımlar çalışma dışında bırakılmıştır.

Bulgular: Kriterleri sağlayan 272 paylaşımın %77,9'u pozitif, %22,1'i negatiftir. Paylaşımlarda en sık olarak günlük yaşam aktivitelerinden (%25,3) bahsedilmiştir. Paylaşımın pozitif genel hali ile günlük yaşam aktiviteleri ve spora dönüş arasında istatistiksel olarak anlamlı ilişki tespit edilmiştir ($p<0,01$). Negatif genel hali ile nörolojik defisit, ağrı ve x-ray/MRG arasında istatistiksel olarak anlamlı ilişki tespit edilmiştir ($p<0,01$). "Instagram like ratio" ortalaması %11'dir.

Sonuç: Çalışmamız, diskektomi operasyonu olmuş hastaların ameliyat ile ilgili algı ve tecrübelerine yönelik farklı bir bakış açısı sunmuştur. Genel olarak pozitif paylaşımların yapıldığı tespit edilmiş olup, ağrı ve nörolojik defisitin mevcut olması negatif paylaşımlarla birliktelik göstermiştir. Hastaların ameliyat ile ilgili algılarını ve ameliyat sonrası memnuniyetsizliğe sebep olan durumları incelemede sosyal medyanın kullanılabilir bir araç olduğu gösterilmiştir.

Kanıt düzeyi: 3

Yirmi yıl önce diskektomi ameliyatı olmuş hastanın spora dönüş (dans) Instagram paylaşımı. Paylaşan kişiden izin alınarak kullanılmıştır.

Hasta Özellikleri

		Tone				
		Negative n=60 (22,1%)		Positive n=212 (77,9%)		
		n	%	n	%	p
Gender	Female	50	83,3%	166	78,3%	0,395
	Male	10	16,7%	46	21,7%	
Timing of media post	<1 week after surgery	26	43,3%	39	18,4%	<0,001
	>1 week after surgery	34	56,7%	148	69,8%	
	Anniversary of surgery	0	0,0%	25	11,8%	
Neurological deficit	No	49	81,7%	212	100%	<0,001
	Yes	11	18,3%	0	0,0%	
Media reference	RTS	0	0,0%	54	26,0%	<0,001
	RTW	0	0,0%	12	5,8%	0,075
	ADL	0	0,0%	67	32,2%	<0,001
	Rehabilitation / PT	0	0,0%	10	4,8%	0,125
	Incision site	11	19,3%	51	24,5%	0,409
	Pain	50	87,7%	8	3,8%	<0,001
	X-ray or MRI	22	38,6%	13	6,3%	<0,001

RTS: Return to sport, RTW: Return to work, ADL: Activities of daily living,

PT: Physical therapy

Anahtar Kelimeler: Diskektomi, Instagram, sosyal medya.

S-115

REOPERATION IN LUMBAR DISC HERNIAS: OUR CLINICAL EXPERIENCE

Ali KAPLAN[1], Adem DOĞAN[2]

[1]University of Health Sciences, Gulhane Training and Research Hospital, Department of Neurosurgery, Ankara, Turkey
[2]Republic of Turkey Ministry of Health Şehitkamil State Hospital Clinic of Neurosurgery, Gaziantep, Turkey

Aim: Lumbar disc hernias are one of the common surgical routines in neurosurgery. One of the difficulties of lumbar disc surgery is recurrences. Although different figures are given in the literature for recurrence rates after lumbar discectomy, it is known that recurrence occurs with a rate of 10% in the long term. Relapses are mostly seen at L4-5 level with a rate of 69%. It is observed more frequently in men than in women. Here, we wanted to share our clinical experience with recurrent lumbar disc hernias.

Method: Factors such as age, sex, localization, recurrence time, reoperation, and complications of recurrent lumbar disc herniation cases that we operated on in our clinic between 2019-2022 were analyzed retrospectively through the files of the patients.

Results: Thirty-three (55%) of the cases were male and 27 (45%) were female. The mean age of the cases was 48.3 years (20-78). The most common localization was L4-5 level with a rate of 58.3% (n:35). Other localizations were L5-S1 (n:22, 36.6%) and L3-4 (n:3, 5%). While 3 of the cases (5%) applied within the first month after the first operation, 57 of them (95%) applied with recurrence in more than 1 month. Discectomy was performed in 76.6% (n:46) of the cases, and decompression and fusion were performed in addition to discectomy in 23.3% (n:14) of the cases. Dura defect was the only complication encountered during reoperation (n: 9, 15%). Dural defects were repaired with fascia graft in 8 cases (13.3%) and with synthetic dura graft in 1 case (1.6%).

Conclusion: Recurrent lumbar disc hernias are still an important cause of morbidity in patients. Surgical technique, anatomical location of the disc forming the pathology, patient cooperation after discharge, and biomechanical factors are thought to be among the underlying causes of this condition. In most cases, removal of the disc material that causes recurrence is sufficient in reoperations, while fusion surgery is required in some cases due to instability.

Keywords: Disc herniation, recurrence, lumbar

LOMBER DİSK HERNİLERİNDE REOPERASYON: KLİNİK TECRÜBEMİZ

Ali KAPLAN[1], Adem DOĞAN[2]

[1]Sağlık Bilimleri Üniversitesi, Gülhane Eğitim ve Araştırma Hastanesi, Beyin ve Sinir Cerrahisi Kliniği, Ankara, Türkiye
[2]T.C. Sağlık Bakanlığı, Şehitkamil Devlet Hastanesi, Beyin Cerrahisi Kliniği, Gaziantep, Türkiye

Amaç: Lomber disk hernileri, beyin cerrahisinde sık uygulanan cerrahi rutinlerindendir. Lomber disk cerrahisinin zorluklarından birisi de nükslerdir. Lomber diskektomi sonrası nüks oranları için literatürde farklı rakamlar verilmiş olsa da, uzun dönemde %10 oranla nüks gerçekleştiği bilinmektedir. Nüksler, %69 oranla en çok L4-5 seviyesinde görülmektedir. Erkeklerde kadınlara göre daha sık gözlenmektedir. Burada nüks lomber disk hernileri ile ilgili klinik tecrübemizi paylaşmak istedik.

Yöntem: 2019-2022 yılları arasında kliniğimizde opere ettiğimiz nüks lomber disk hernili olgulara ait yaş, cinsiyet, lokalizasyon, nüks süresi, reoperasyon, komplikasyon gibi faktörler hastaların dosyaları üzerinden retrospektif olarak incelendi.

Bulgular: Olguların 33'ü erkek (%55), 27'si ise kadındı (%45). Olgularda yaş ortalaması 48.3 yıl idi (20-78). En sık lokalizasyon %58,3 oranla L4-5 seviyesi idi (n:35). Diğer lokalizasyonlar ise L5-S1 (n:22, %36,6) ve L3-4 (n:3, %5) şeklindeydi. Olguların 3 tanesi (%5) ilk operasyon sonrası ilk bir ay içerisinde başvururken, 57 tanesi (%95) ise 1 aydan daha uzun sürede nüks ile başvuru yapmıştır. Olguların %76,6'sına (n:46) reoperasyonda diskektomi, %23,3'üne (n:14) de diskektominin yanı sıra dekompresyon ve füzyon işlemi uygulandı. Reoperasyon sırasında karşılaşılan tek komplikasyon dura defektiydi (n: 9, %15). Dura defektleri 8 olguda (%13,3) fasya grefti ile, 1 olguda (%1,6) ise sentetik dura grefti ile tamir edildi.

Sonuç: Nüks lomber disk hernileri hastalarda hala önemli bir morbidite sebebidir. Bu durumun alt yatan nedenleri arasında cerrahi teknik, patolojiyi olusturan diskin anatomik olarak yerleşimi, taburculuk sonrası hasta kooperasyonu ve biyomekanik faktörler olduğu düşünülmektedir. Reoperasyonlarda çoğu zaman nükse sebep olan disk materyalinin çıkarılması yeterli olurken, bazı olgularda instabilite oluşması nedeniyle füzyon cerrahisi gerekmektedir.

Anahtar Kelimeler: Disk hernisi, nüks, lomber

S-117

LEARNING CURVE PROCESS IN LUMBAR DISC SURGERY MADE WITH FULL ENDOSCOPIC INTERLAMINAR METHOD

Özkan ÇELİKER[1], Doğan DEĞİRMENCİ[1]

[1]Private Iskenderun Gelisim Hospital, Neurosurgery, Hatay, Turkey

Objective: The aim of this study is to determine the approximate learning curve of Interlaminar endoscopic lumbar discectomy (IELD) method for discectomy surgery in lumbar disc herniation and to share the difficulties to be experienced in this process.

Method: At the beginning of this study, the surgeon was an expert in microsurgery and discectomy for lumbar disc surgery, but he had no surgical experience in endoscopic surgeries. Since it is difficult to measure the learning curve objectively, in our study, the duration of the operation, the number of fluoroscopy shots during the operation, the visual pain scale (VAS), the oswetry low back pain disability questionnaire (ODI), the first postoperative day, the 3rd month and the 1st year MRI results from the medical records of the patients, and complications were studied. The comfort and technical competence of the surgeon is associated with the reduction in the procedure time in a chronological case series, the learning curve has traditionally been evaluated according to the shortening in the operation time due to the number of cases.

Results: This study includes the first 120 patients who underwent single-level lumbar discectomy with the IELD method by a single neurosurgeon. In the first 30 cases, IELD operation of 2 patients could not be completed, and discectomy with microsurgery was continued. All patients underwent MRI control on the same postoperative day, and residuals were observed in 13 patients. Since only 2 of these 13 patients had clinical complaints, discectomy with microsurgery was performed on the 1st postoperative day. The reason for these residues was thought to be insufficient surgical decompression, especially from the first cases. Six patients (5%) who did not have any residuals on postoperative MRI were found to have recurrent discs at the 3rd month. Of these patients, 3 patients with clinical symptoms were re-operated endoscopically (IELD). Our one-year recurrence rate was found to be 5%. In the first 50 cases, intraoperative dural injury was seen in 2 patients as a complication, but there was no CSF leakage in the postoperative period. According to the learning curve chart, it was found that there was an acceptable early learning period in the first 30 cases, and sufficient surgical performance could be achieved in 60 cases.

Conclusion: Lumbar discectomy treatment with the IELD method is a safe, effective and minimally invasive surgical method, but it requires a long learning period before adequate performance is achieved.

graphic

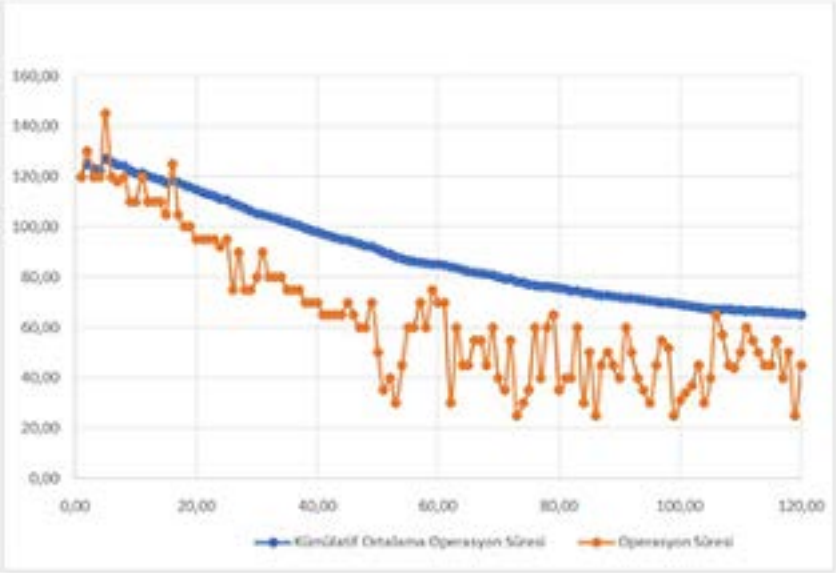
160,00
140,00
120,00
100,00
80,00
60,00
40,00
20,00
0,00
0,00
20,00
40,00
60,00
80,00
100,00
120,00
Kümülatif Ortalama Operasyon Süresi
Operasyon Süresi

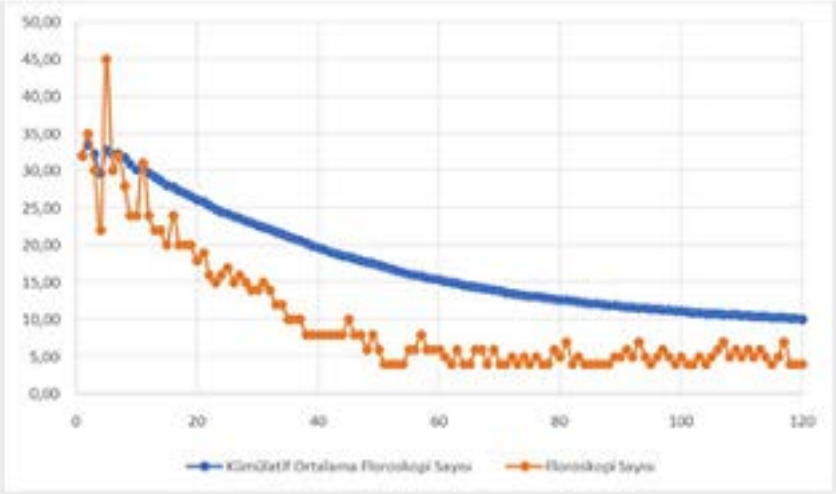
50,00
45,00
40,00
35,00
30,00
25,00
20,00
15,00
10,00
5,00
0,00
0
20
40
60
80
100
120
Kümülatif Ortalama Floroskopi Sayısı
Floroskopi Sayısı

figure-1

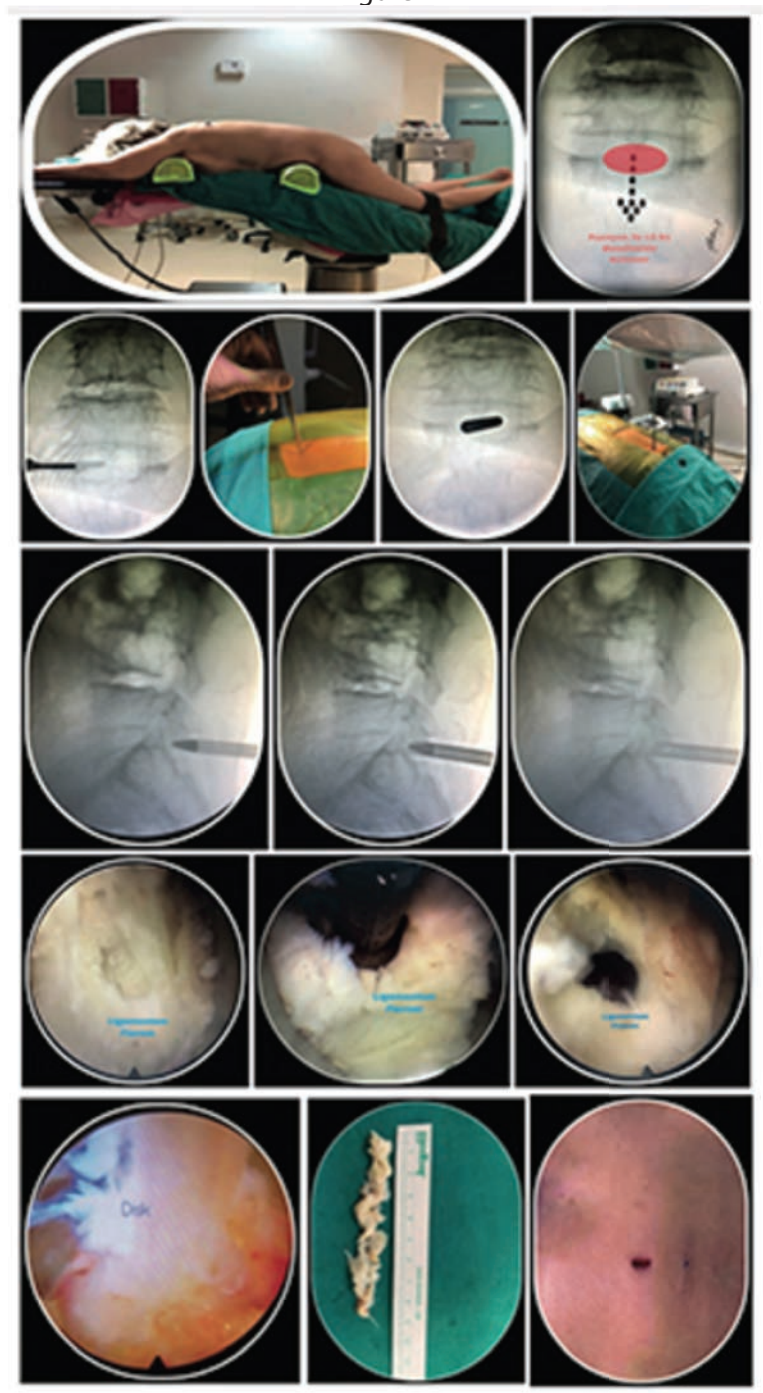

Positioning of the patient and scopy image, entry site, depth and placement of the dilator under the scopy, Control of the dilator, placement of the working cannula on the dilator and only the scopy image of the working cannula by removing the dilator. Dissecting the first muscle tissue with the help of cautery and exposing the ligamentum flavum, the incision shape in the ligamentum flavum with micro scissors, the image of cutting the ligamentum flavum with microscissors, the disc parts removed and the image of approximately 0.5 cm skin incision.

table-1

Hasta Sayısı	120
Yaş (Yıl) (median) (IQR 25-75)	40 (35-47)
Cinsiyet (kadın/erkek) (%)	44/76 (%36,7-63,3)
BMI (kg/m2) (median) (IQR 25-75)	24 (23-26)
Taraf (sol/sağ) (%)	63/57 (%52,5-47,5)
Pre-op Bel VAS (median) (IQR 25-75)	5 (4-7)
Pre-op Bacak VAS (median) (IQR 25-75)	9 (8-10)
Post-op Bel VAS(median) (IQR 25-75)	0 (0-1)
Post-op Bacak VAS (median) (IQR 25-75)	0 (0-1)
Üç ay VAS (median) (IQR 25-75)	0 (0-0)
Pre-op ODI skor (median) (IQR 25-75)	82 (78-88)
Post-op 3. Ay ODI skor (median) (IQR 25-75)	0 (0-0)
Operasyon Süresi (dakika) (median) (IQR 25-75)	60 (45-80)
Floroskopi sayısı (median) (IQR 25-75)	6 (5-14)
Açık cerrahiye geçiş (%)	2 (1,7)
1. gün MR'da rest herni (%)	13 (10,8)
1 gün sonra re-operasyon (%)	2 (1,7)
Komplikasyon (%)	2 (1,7)
3. ay nüks (%)	6 (5)

Basic data of patients.

Keywords: interlaminar endoscopic lumbar discectomy, lumbar disc herniation, microscopic lumbar discectomy, learning curve, minimally invasive spine surgery

FULL ENDOSKOPİK İNTERLAMİNER YÖNTEMLE YAPILAN LOMBER DİSK CERRAHİSİNDE ÖĞRENME EĞRİSİ SÜRECİ

Özkan ÇELİKER[1], Doğan DEĞİRMENCİ[1]

[1]Özel İskenderun Gelişim Hastanesi, Beyin ve Sinir Cerrahisi, Hatay, Türkiye

Amaç: Bu çalışmanın amacı lomber disk hernisinde, diskektomi ameliyatı için İnterlaminer endoskopik lomber diskektomi (İELD) yöntemiyle öğrenme eğrisinin yaklaşık olarak kaç vaka olduğunu belirleyebilmek ve bu süreçte yaşanılacak zorlukları paylaşmaktır.

Yöntem: Bu çalışmanın başında cerrah lomber disk cerrahisi için mikrocerrahi ile diskektomi konusunda uzmandı ancak endoskopik cerrahiler konusunda cerrahi deneyimi yoktu. Öğrenme eğrisini objektif olarak ölçmek zor olduğundan çalışmamızda hastaların tıbbi kayıtlarından ameliyat süresi, ameliyat sırasındaki skopi çekim sayısı, vizüel ağrı skalası (VAS) , oswetry bel ağrısı engellilik anketi (ODI), postoperatif ilk gün, 3.ay ve 1.yıl Mr sonuçları ve komplikasyonları incelenmiştir. Cerrahın konforu ve teknik yeterliliği kronolojik bir vaka serisinde işlem süresindeki azalma ile ilişkilidir, öğrenme eğrisi geleneksel olarak vaka sayısına bağlı operasyon süresindeki kısalmaya göre değerlendirilmiştir. Mikrocerrahi ile diskektomi ameliyat süresi 45-60 dk arası, skopi çekim sayısı da 4-6 çekim olarak belirlenmiştir, buna bağlı olarak da İELD yöntemi için ameliyat süresi ve skopi sayısı grafiği oluşturuldu. İELD yönteminde kaçıncı vakadan sonra benzer sonuçlar alındığı tespit edilerek öğrenme süreci belirlenmiş oldu.

Bulgular: Bu çalışma , tek bir nöroşirurjiyen tarafından İELD yöntemi ile tek seviyeli lomber diskektomi uygulanan ilk 120 hastayı içermektedir. İlk 30 vakada, 2 hastanın İELD operasyonu tamamlanamayarak mikrocerrahi ile diskektomi operasyonuna devam edildi. Postoperatif aynı gün tüm hastalara MR kontrolü alındı ve 13 hastada rezidü olduğu gözlendi. Bu 13 hastadan sadece 2 tanesinde klinik şikayetleri olduğu için postoperatif 1.gün mikrocerrahi ile diskektomi operasyonu yapıldı. Bu rezidülerin sebebinin özellikle ilk vakalardan yetersiz cerrahi dekompresyon olduğu düşünüldü. Postoperatif mr'da rezidü izlenmeyen 6 hastanın (%5) 3.ayda nüks disk olduğu görüldü. Bu hastalardan kliniği olan 3 hasta tekrar endoskopik (İELD) olarak cerrahiye alındı. Bir yıllık nüks oranımızda %5 olarak tespit edildi. İlk 50 vakada komplikasyon olarak 2 hastada intraoperatif dural yaralanma görüldü ancak postoperatif dönemde herhangi bir BOS kaçağı olmadı. Başka major bir komplikasyon yaşanmadı. Hiç bir hastada ne postoperatif erken dönemde ne de uzun dönemde geçirilmiş cerrahiye bağlı enfeksiyon görülmedi. Öğrenme eğrisi grafiğine göre ilk 30 vaka sonucunda kabul edilebilir erken öğrenme periyodu olduğu , 60 vaka da ise yeterli cerrahi performansa ulaşılabildiği bulunmuştur.

Sonuç: İELD yöntemi ile lomber diskektomi tedavisi güvenli, etkili ve minimal invaziv bir cerrahi yöntemdir ancak yeterli performans elde edilmeden önce uzun bir öğrenme süresi gerektirmektedir.

grafik

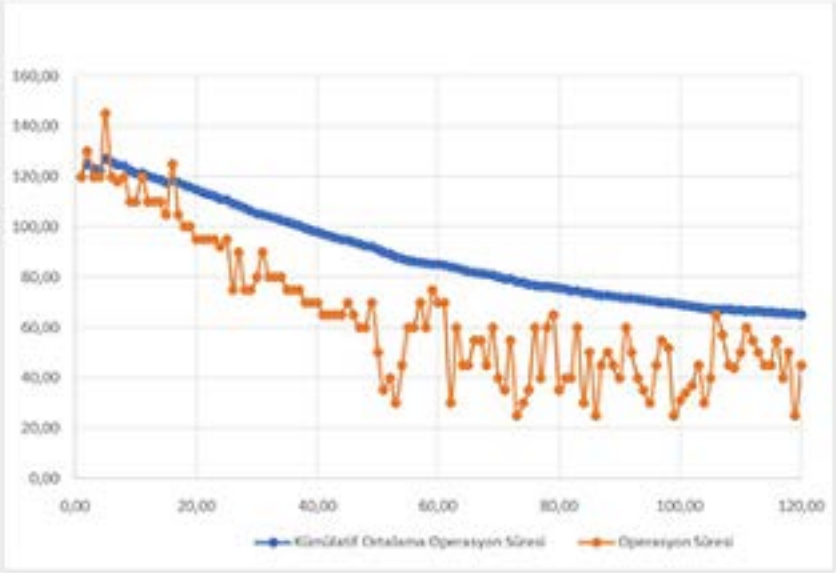

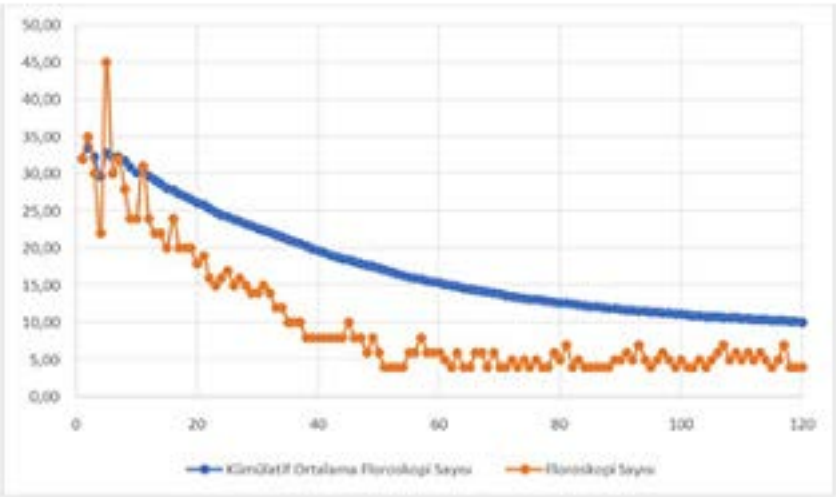

grafik-1: hasta sayısına göre ameliyat süresinin kümülatif dağılımı grafik-2: hasta sayısına göre skopi çekiminin kümülatif dağılımı

resim-1

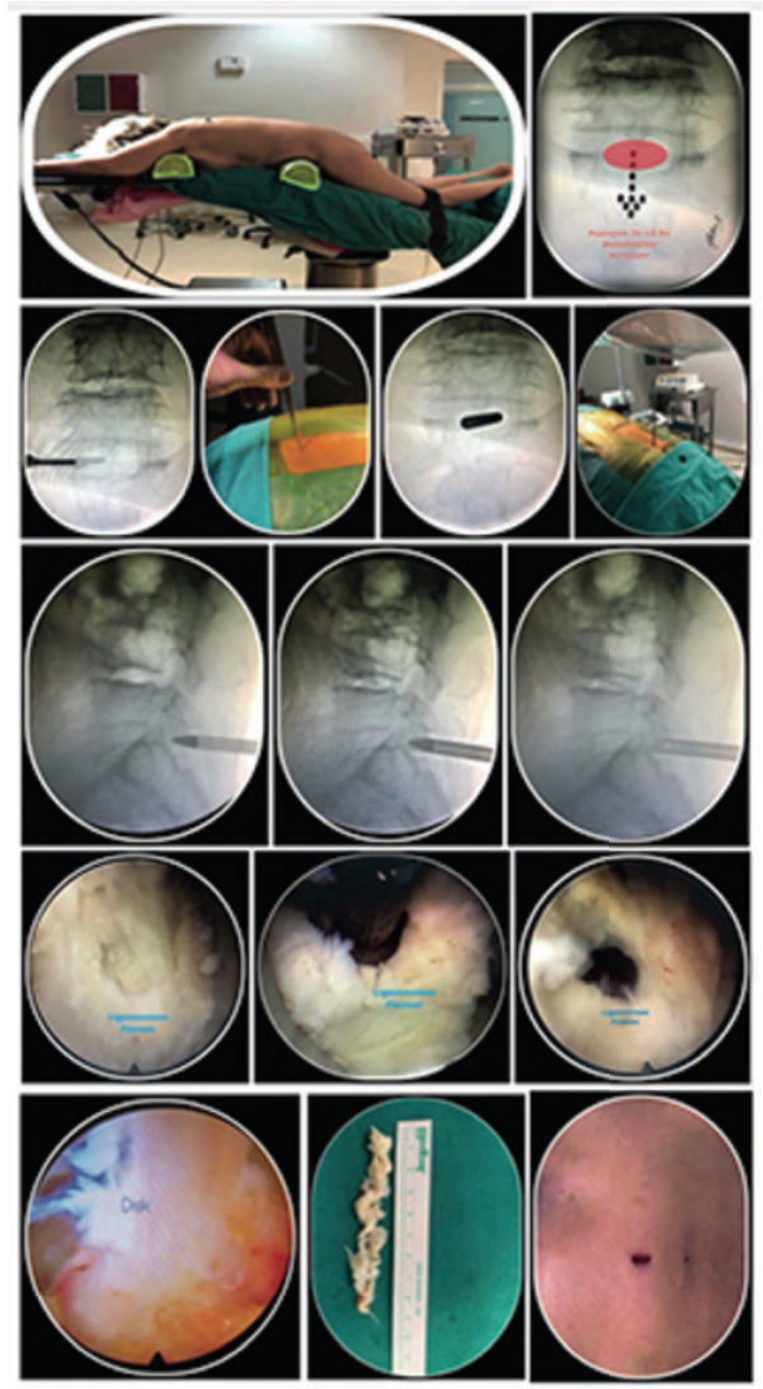

Hastanın pozisyonlanması ve skopi görüntüsü, Skopi altında giriş yeri, derinliği ve dilatörün yerleştirilmesi,Dilatörün kontrolü, dilatörün üzerine çalışma kanülünün yerleştirilmesi ve dilatörün çıkartılarak sadece çalışma kanülünün skopi görüntüsü. Koter yardımı ile ilk kas dokusunun diseke edilmesi ve ligamentum flavumun ortaya çıkartılması, mikro makas ile ligamentum flavumdaki kesi şekli ,Ligamentum flavumun mikromakas ile kesilmesi görüntüsü, çıkartılan disk parçaları ve yaklaşık 0,5 cm cilt kesisi görüntüsü.

tablo-1

Hasta Sayısı	120
Yaş (Yıl) (median) (IQR 25-75)	40 (35-47)
Cinsiyet (kadın/erkek) (%)	44/76 (%36,7-63,3)
BMI (kg/m2) (median) (IQR 25-75)	24 (23-26)
Taraf (sol/sağ) (%)	63/57 (%52,5-47,5)
Pre-op Bel VAS (median) (IQR 25-75)	5 (4-7)
Pre-op Bacak VAS (median) (IQR 25-75)	9 (8-10)
Post-op Bel VAS(median) (IQR 25-75)	0 (0-1)
Post-op Bacak VAS (median) (IQR 25-75)	0 (0-1)
Üç ay VAS (median) (IQR 25-75)	0 (0-0)
Pre-op ODI skor (median) (IQR 25-75)	82 (78-88)
Post-op 3. Ay ODI skor (median) (IQR 25-75)	0 (0-0)
Operasyon Süresi (dakika) (median) (IQR 25-75)	60 (45-80)
Floroskopi sayısı (median) (IQR 25-75)	6 (5-14)
Açık cerrahiye geçiş (%)	2 (1,7)
1. gün MR'da rest herni (%)	13 (10,8)
1 gün sonra re-operasyon (%)	2 (1,7)
Komplikasyon (%)	2 (1,7)
3. ay nüks (%)	6 (5)

Hastaların temel verileri.

Anahtar Kelimeler: interlaminar endoskopik lomber diskektomi, lomber disk hernisi, mikroskobic lomber diskektomi, öğrenme eğrisi, minimal invaziz omurga cerrahisi

S-118

ERECTILE DYSFUNCTION IN LUMBAR DISC HERNIATION

Rıdvan AÇIKALIN[1], Aykut SEZER[2], Can SEZER[3]

[1]Private Ortadogu Hospital
[2]Dr. Ersin Arslan Training and Research Hospital
[3]Seyhan State Hospital

Objective: Lumbar disc herniation (LDH) is a common cause of low back and radiating leg pain. Sometimes it is also associated with sensory and motor defects [1]. In patients with low back pain up to 72% reported varying degrees of discomfort in their sexual activity [2]. Erectile dysfunction (ED) is a major health problem that can greatly affect a man's psychological state [3]. In this study, we determined the effects of lumbar disc herniation on male sexual activity and whether surgical intervention ameliorated any related sexual dysfunction.

Methods: Thirty-seven patients, aged 20-49, who had no history of trauma and underwent posterior lumbar operation between January 2015 and March 2021, all male, without risk factors for ED were included in the study. Demographic findings of the patients, North American Spine Society score (NS) for neurological symptoms, visual analogue scale (VAS) and International Index of Erectile function (IIEF) score records for low back and leg pain were evaluated preoperatively at 1, 3, and 6 months.

Results: The mean age of 37 patients was 34.5 years (20-49). Extruded intervertebral disc herniation was found in 25 (67.6%) patients and lumbar spinal stenosis with disc herniation in 12 patients (22.4%). The most common operation was discectomy. Significant improvement was found in postoperative NS and VAS scores. However, no significant improvement was found in the IIEF score. No significant correlation was found for preoperative ED for VAS score ($P = 0.82$) or NS ($P = 0.63$). A significant correlation was found with ED in patients with NS >70 at 6 months postoperatively ($P = 0.02$). However, no significant correlation was found in terms of VAS score at 6 months ($P = 0.91$).

Conclusion: ED is an increasingly common condition in young men. Men with lumbar disc herniation should be aware of the importance of appropriately managing ED as it represents an important determinant of their psychological distress.

Anahtar Kelimeler: Spinal disc herniation, erectile dysfunction, lumbar discectomy

LOMBER DİSK HERNİSİNDE EREKTİL DİSFONKSİYON

Rıdvan AÇIKALIN[1], Aykut SEZER[2], Can SEZER[3]

[1]Özel Ortadoğu Hastanesi
[2]Dr. Ersin Arslan Eğitim ve Araştırma Hastanesi
[3]Seyhan Devlet Hastanesi

Amaç: Lomber disk herniasyonu (LDH), bel ve yayılan bacak ağrısının yaygın bir nedenidir. Bazen duyusal ve motor kusurlarla da ilişkilidir [1]. Bel ağrısı olan hastalarda

%72'ye kadar cinsel aktivitelerinde değişen derecelerde rahatsızlık bildirmiştir [2]. Erektil disfonksiyon (ED), bir erkeğin psikolojik durumunu büyük ölçüde etkileyebilecek önemli bir sağlık sorunudur [3]. Bu çalışmada lomber disk herniasyonunun erkek cinsel aktivitesi üzerindeki etkilerini ve cerrahi müdahalenin ilgili herhangi bir cinsel işlev bozukluğunu iyileştirip iyileştirmediğini belirledik.

Yöntem: Ocak 2015 ve Mart 2021 tarihleri arasında travma öyküsü olmayan, posterior lomber operasyon uygulanmış 20-49 yaş arasında hepsi erkek ED için risk faktörü olmayan 37 hasta çalışmaya alındı. Hastaların demografik bulguları, nörolojik semptomlar için North American Spine Society score (NS), bel ve bacak ağrısı için visual analogue scale (VAS) ve International Index of Erectile function (IIEF) skoru kayıtları preoperatif, 1, 3, ve 6 ay olarak değerlendirildi.

Bulgular: 37 hastanın ortalama yaşı 34.5 yıl (20-49). Hastaların 25'inde (% 67.6) ekstrüde intervertebral disk hernisi ve 12 hastada (% 22.4) disk hernisi ile birlikte lomber spinal stenoz saptandı. En yaygın operasyon diskektomiydi. Postoperatif NS ve VAS skorlarında anlamlı iyileşme saptandı. Fakat IIEF skorunda anlamlı iyileşme saptanmadı. Preoperatif ED açısından VAS skoru ($P = 0.82$) veya NS ($P = 0.63$) için anlamlı ilişki saptanmadı. Postoperatif 6. ayda NS > 70 olan hastalarda ED ile anlamlı ilişki saptandı ($P = 0.02$). Buna rağmen 6. ayda VAS skoru açısından anlamlı ilişki saptanmadı ($P = 0.91$).

Sonuç: Genç erkeklerde ED giderek yaygınlaşan bir durumdur. Psikolojik sıkıntılarının önemli bir belirleyicisini temsil ettiği için lomber disk hernili erkeklerde ED'nin uygun şekilde yönetmenin öneminin farkında olunmalıdır.

Anahtar Kelimeler: Spinal disk hernisi, erektil disfonsiyon, lomber diskektomi

S-119

EFFECT OF SINGLE SCREW PLATES TO FUSION IN SUBAXIAL AREA AFTER ANTERIOR CERVICAL DISCECTOMY

Ahmet ŞENEL[1], Saltuk Buğra TEKİN[1], Mehmet Akif AKTAŞ[1], Engin ÇARKÇI[1], Sinan ERDOĞAN[1], Yunus ATICI[1]

[1]Istanbul Training and Research Hospital

Summary: Both proximal and distal of cervical fusion plates having a single-hole are used with only one screw in per a level. On the other hand, both proximal and distal of cervical fusion plates having double-hole are used with two screws in each a level. Cervical fusion plates having a single hole make operation time shortening, additionally, they can be produced at lower costs compared to the others. There are few studies in the literature related to biomechanics research of single-hole plates. The aim of this study is to investigate the effect of using single-hole plates to fusion after anterior cervical discectomy.

Purpose: To investigate the effect of using single-hole plates to fusion for patients who underwent anterior cervical discectomy and fusion (ACDF), also, results of clinical and radiological are to compare with double-hole plates.

Method: In this retrospective study, patients who underwent one or two-level of ACDF, which were used single-hole plates and double-hole plates, and follow-up for at least one year were included. Fusion was evaluated as making use of standardized x-ray and computer tomography (CT).

Results: Among 42 patients, 25 patients underwent ACDF using the double-hole plates (titanium cage:9 patients, peek cage:16 patients), while 17 patients underwent ACDF using single-hole plates (titanium cage:17 patients). At the cervical level, in all patients who underwent surgery using double-hole plates were provided fusion (fusion for single level:15 patients, fusion for two-level:10 patients), besides 15 of among 17 patients who underwent surgery using single-hole plates were provided fusion (fusion for single-level: 10 patients, fusion for two-level: 5 patients). Plate insufficiency was determined for two patients and the plate of one of them was removed due to the fact that clinical symptoms were observed. This study showed that there is no statistical difference between these two plates in terms of fusion ($p>0,05$).

Conclusion: Single-hole plates can be preferred primary to patients suffering cervical disc hernia who will be planned fusion for single-level or two-level for the reasons of lower production costs, make surgery time shortening and no biomechanical difference with double-hole plates.

Keywords: Anterior fixation, cervical spine, disc hernia, subaxial spine

SUBAKSİYEL BÖLGEDE ANTERİOR SERVİKAL DİSKEKTOMİ SONRASI KULLANILAN TEK VİDALI PLAKLARIN FÜZYONA ETKİSİ

Ahmet ŞENEL[1], Saltuk Buğra TEKİN[1], Mehmet Akif AKTAŞ[1], Engin ÇARKÇI[1], Sinan ERDOĞAN[1], Yunus ATICI[1]

[1]İstanbul Eğitim ve Araştırma Hastanesi

Özet: Tek delikli plakların proksimaline bir vida, distaline de bir vida yerleştirilmektedir. Çift delikli olan plakların ise proksimaline 2 vida distaline 2 vida yerleştirilmektedir. Tek delikli plaklar operasyon süresini kısaltmaktadır ve daha düşük üretim maliyetine sahiptir. Tek delikli plaklarla ilgili literatürde az sayıda biyomekanik çalışma raporlanmıştır. Bu çalışmada; subaksiyel bölgede anterior servikal diskektomi sonrası tek delikli vidaların kullanımının füzyona etkisinin araştırılması planlanmaktadır.

Amaç: Anterior servikal diskektomi ve füzyon(ACDF) uygulanan hastalarda tek delikli plakların füzyona etkisinin araştırılması ve klinik ve radyolojik sonuçlarının çift delikli plaklar ile karşılaştırılması

Yöntem: Bu retrospektif çalışmaya sadece 1 veya 2 seviye anterior servikal diskektomi ve füzyon sonrası tek delikli ve çift delikli plak kullanılan takip süresi minimum 1 yıl olan hastalar dahil edilmiştir. Füzyon; direkt grafi ve bilgisayarlı tomografilerinden değerlendirilmiştir.

Bulgular: Ameliyat ettiğimiz 42 hastanın 25 ine çift delikli plak (titanyum cage: 9 hasta, peek cage: 16 hasta), 17 sine tek delikli plak (titanyum cage: 17 hasta) uygulandı. Çift delikli plak kullanılan hastaların (bir seviye füzyon: 15 hasta, iki seviye füzyon: 10 hasta) tamamında, tek delikli plak kullanılan 17 hastalanın (tek seviye füzyon: 10 hasta, çift seviye füzyon: 5 hasta) 15 inde füzyon elde edildi. Tek delikli plak kullanılan 2 hastada plak yetmezliği tespit edildi ve bir hastanın plağı semptomatik olduğu için çıkarıldı. İstatiksel olarak tek ve çift delikli plakların karşılaştırılmasında fark yoktu ($p > 0.05$).

Sonuç: Tek delikli plakların maliyeti daha düşük olmakla birlikte, anterior servikal diskektomi sonrası tek seviye veya 2 seviye füzyon planlanan hastalarda öncelikli olarak tercih edilebilir.

Anahtar Kelimeler: Anterior stabilizasyon, servikal vertebra, disk hernisi, subaksial omurga

S-120

DOES LUMBOSACRAL TRANSITIONAL VERTEBRAE CAUSE LOW BACK PAIN?

Gökhan Kürşat KARA[1], Hüseyin KAVAK[3], İsmail Tugay YAĞCI[1], Kaya TURAN[2], Çağatay ÖZTÜRK[2]

[1]Ulus Liv Hospital
[2]İstinye University Faculty of Medicine
[3]Freelance

Objective: Lumbosacral transitional vertebra (LSTV) is the most common congenital anomaly of the lumbosacral area. Its prevalence varies between 4% and 35.9%, and its relationship with back pain is controversial. In this study, we aimed to investigate the relationship of LSTV with low back pain by comparing the prevalence of LSTV between nonspecific low back pain and abdominal pain.

Materials and Methods: A total of 411 radiographs from patients with nonspecific low back pain (group 1) and 520 radiographs from patients with abdominal pain (group 2) were included in the study. Data were evaluated according to Castellvi's radiographic classification, and the prevalence of LSTV was reported.

Results: According to Castellvi's classification, the prevalence of LSTV was 27.5% and 36.7% in groups 1 and 2, respectively. LSVT types Ia, Ib and IIIb were the most common types.

Conclusion: In abdominal pain group (group 2), which was used as the control group in our study, statistically significantly (<0,05)more LSTV was found compared to the nonspecific low back pain group (group 1). Therefore, no correlation was found between LSTV and nonspecific low back pain.

Keywords: Lumbosacral transitional vertebra, sacralisation, lumbalisation, low back pain

LUMBOSAKRAL TRANSİSYONEL VERTEBRA NONSPESİFİK BEL AĞRISI YAPARMI ?

Gökhan Kürşat KARA[1], Hüseyin KAVAK[3], İsmail Tugay YAĞCI[1], Kaya TURAN[2], Çağatay ÖZTÜRK[2]

[1]Ulus Liv Hospital
[2]İstinye Üniversitesi Tıp Fakültesi
[3]Serbest Hekimlik

Amaç: Lumbosakral transisyonel vertebra (LSTV), lumbosakral bölgenin en sık görülen doğumsal anomalisidir. Prevalansı %4 ile %35.9 arasında değişmektedir ve bel ağrısı ile ilişkisi tartışmalıdır. Bu çalışmada nonspesifik bel ağrısı ile karın ağrısı arasındaki LSTV prevalansını karşılaştırarak LSTV'nin bel ağrısı ile ilişkisini araştırmayı amaçladık.

Gereç ve Yöntem: Spesifik olmayan bel ağrısı olan hastalardan (grup 1) toplam 411 radyografi ve karın ağrısı olan hastalardan (grup 2) 520 radyograf çalışmaya dahil edildi. Veriler Castellvi'nin radyografik sınıflamasına göre değerlendirildi ve LSTV prevalansı bildirildi.

Bulgular: Castellvi sınıflamasına göre LSTV prevalansı grup 1 ve 2'de sırasıyla %27.5 ve %36.7 idi. LSVT tipleri Ia, Ib ve IIIb en yaygın tiplerdi.

Sonuç: Çalışmamızda kontrol grubu olarak kullanılan karın ağrısı grubunda (grup 2) nonspesifik bel ağrısı grubuna (grup 1) göre istatistiksel olarak anlamlı ($p<0,05$) LSTV daha fazla bulundu. Bu nedenle, LSTV ile nonspesifik bel ağrısı arasında bir ilişki bulunamadı.

Anahtar Kelimeler: Lumbosakral transisyonel vertebra, sakralizasyon, lumbalizasyon, bel ağrısı

S-121

DOES VACUUM PHENOMENON INCREASE OR DECREASE AFTER THE STABILIZATION SURGERY?

Aybike DEMİRCİ[1], Furkan AVCI[1], Mustafa Umut ETLİ[1], Ali Zinnar KAYA[1], Ali Erhan KAYALAR[1], Eyüp VAROL[1], Ali Fatih RAMAZANOĞLU[1]

[1]Umraniye Training and Research Hospital

Purpose: The vacuum phenomenon is defined as the accumulation of gas in the intervertebral space in the body, which should not normally contain gas. The radiolucent image in synovial space, intervertebral disc space, and vertebrae is described as the vacuum phenomenon and it is described as gaseous accumulation, mostly nitrogen, produced by surrounding tissues.

In this study, the changes in postoperative images of vacuum phenomenon in patients who had spinal stabilization surgery between 2017 and 2021 in our clinic.

Method: 30 patients who were admitted to Umraniye Training and Research Hospital with the complaint of back pain, have vacuum phenomenon on preoperative computed tomography (CT) scans, and had spinal stabilization surgery between 2017 and 2021 were investigated retrospectively. The patients who had diabetes mellitus, hypertension and severe comorbidities which deteriorated the general condition were excluded. The early postoperative CT scans which were performed in the first hour of the postoperative period and the late CT scans which were performed on the 6th month postoperatively were investigated. The vacuum phenomenon which was seen in preoperative CT was compared with the postoperative CT scans and the findings are statistically analyzed.

Result: The 26,6% (n:8), of the patients was male and 73,4% (n:22) was female. The mean age was calculated as 60,4 years.

It showed that 13% (n:4) of the patients' vacuum phenomenon was completely resolved in early postoperative images. Also, 50% (n:2) of them had recurrent vacuum phenomenon in late postoperative CT scans. (*Table1*)

The 66,6% (n:20) of the patients had partially resolved the vacuum phenomenon in early postoperative images. In this group; 25% (n:5) of the patients had completely resolved vacuum phenomenon in late postoperative images, 50% (n:10) of them had partially resolved vacuum phenomenon and 25% (n:5) of them had no decrease in late postoperative CT scans when compared with the preoperative images. (*Table1*)

The 20% (n:6) of the patients had no changes in vacuum phenomenon in early CT scans; in this group, 16,6% (n:1) of the patients had completely resolved vacuum phenomenon, 66,6% (n:4) of them partially resolved and 16,6% (n:1) had no changes for vacuum phenomenon in late CT scans. (*Table1*)

Conclusion: This study emphasizes the increase or decrease of vacuum phenomenon after posterior stabilization surgery in the patients who has spinal instability and vacuum phenomenon in preoperative images.

Presence of vacuum phenomenon in postoperative images and numbers of patients

		POSTOP 6.AY GEÇ BT	POSTOP 6.AY GEÇ BT	POSTOP 6.AY GEÇ BT	
		YOK	AZALAN	AYNI	TOPLAM
POSTOP 1.SAAT ERKEN BT	YOK	2	0	2	4
POSTOP 1.SAAT ERKEN BT	AZALAN	5	10	5	20
POSTOP 1.SAAT ERKEN BT	AYNI	1	4	1	6
	TOPLAM	8	14	8	30

Please note that in early and late CT scans; the patient's numbers of completely resolved (none), partially resolved (decrease), and no difference in the vacuum phenomenon (same).

Keywords: Vacuum phenomenon,instability,CT

STABİLİZASYON CERRAHİSİ SONRASINDA VAKUM FENOMENİ: AZALIR MI? ARTAR MI?

Aybike DEMİRCİ[1], Furkan AVCI[1], Mustafa Umut ETLİ[1], Ali Zinnar KAYA[1], Ali Erhan KAYALAR[1], Eyüp VAROL[1], Ali Fatih RAMAZANOĞLU[1]

[1]Ümraniye Eğitim ve Araştırma Hastanesi

Amaç: Vakum fenomeni vücutta normalde gaz içermemesi gereken intervertebral alanda gaz birikimi görülmesi olarak tanımlanmaktadır. Sinoviyal boşlukta, intervertebral diskte ve vertebrada radyolüsen alan olarak görülen bu görüntü, vakum fenomeni olup; sıklıkla çevre dokular tarafından oluşturulan ve çoğunluğunu nitrojenin oluşturduğu gaz birikimi olarak tanımlanır.

Bu çalışmada kliniğimizde 2017-2021 yılları arasında opere edilen spinal enstrüman olgularında vakum fenomeni ve postoperatif görüntülemelerde vakum fenomeninde değişim araştırılmıştır.

Yöntem: 2017-2021 yılları arasında Ümraniye Eğitim ve Araştırma Hastanesinde bel ağrısı şikayeti ile başvuran ve preoperatif görüntülemelerinde vakum fenomeni var olan, spinal enstüman uygulanan 30 vaka retrospektif olarak incelenmiştir. Diyabet, hipertansiyon ve genel durumu bozan ciddi komorbiditesi olan hastalar çalışmaya dahil edilmemiştir. Hastaların postoperatif 1.saatte çekilen lomber bilgisayarlı tomografisi (BT), postoperatif 6.ay lomber BT'si görülmüştür. Preoperatif vakum fenomeni ile karşılaştırılarak vakum fenomeni varlığı ve preoperatif görüntülemeye göre değişimi istatistiksel olarak incelenmiştir.

Bulgular: Araştırmaya %26.6'sı erkek (n:8); %73,4'ü kadın (n:22) olmak üzere 30 hasta dahil edildi. Yaş ortalaması 60,4 olarak bulundu. Hastaların %13'ünde (n:4) erken postoperatif BT de vakum fenomeninin tamamen kaybolduğu; bu hastaların %50'sinde (n:2) 6.ay incelenen BT de vakum fenomeninin tekrarladığı görülmüştür. (*Tablo1*)

Hastaların %66,6'sında (n:20) erken dönem BT'de vakum fenomeninde kısmi azalma görülmüştür; bu hastaların geç dönem BT'lerinde 5 hastanın vakum fenomeninin tamamen kaybolduğu, 10 hastanın vakum fenomeninde daha da azalma olduğu, 5 hastanın ise vakum fenomeninin aynı kaldığı görülmüştür. (*Tablo1*)

Hastaların %20'sinde (n:6) ise erken dönem görülen BT'de vakum fenomeninin aynı kaldığı; geç postoperatif dönemde çekilen BT'lerde 1 hastanın vakum fenomeninde tamamen gerileme olduğu, 4 hastanın kısmi gerileme olduğu ve azaldığı, 1 hastanın ise aynı kaldığı görülmüştür. (*Tablo1*)

Sonuç: Bu çalışma spinal instabilizasyonu bulunan ve vakum fenomeni olan, posteriyor stabilizasyon yapılan hastalarda postoperatif dönemde stabilizasyon sağlanması ile vakum fenomeni yok olması/azalması arasındaki ilişkiyi vurgulamaktadır.

Postoperatif görüntülemede vakum fenomeni varlığı ve hasta sayıları

		POSTOP 6.AY GEÇ BT	POSTOP 6.AY GEÇ BT	POSTOP 6.AY GEÇ BT	
		YOK	AZALAN	AYNI	TOPLAM
POSTOP 1.SAAT ERKEN BT	YOK	2	0	2	4
POSTOP 1.SAAT ERKEN BT	AZALAN	5	10	5	20
POSTOP 1.SAAT ERKEN BT	AYNI	1	4	1	6
	TOPLAM	8	14	8	30

Postoperatif erken ve geç çekilen BT de vakum fenomeninde tamamen yok olma (yok), kısmi azalma (azalan) ve aynı kalan (aynı) hasta sayılarını gösteren tablo

Anahtar Kelimeler: Vakum fenomeni,instabilite,BT

S-122

TREATMENT OF SYMPTOMATIC THORACIC DISC HERNIATION VIA POSTERIOR ONLY APPROACH

Osman Görkem MURATOĞLU[1], Hüseyin Bahadır GÖKÇEN[1], İsmail Tugay YAĞCI[3], Tuğrul ERGÜN[2], Çağatay Öztürk[1]

[1]Istinye University Faculty of Medicine, Orthopedic and Traumatology Department, İstanbul, Turkey
[2]Liv Hospital Bahcesehir, Orthopedic and Travumatology Department, İstanbul, Turkey
[3]Liv Hospital Ulus, Orthopedic and Traumatology Department, İstanbul, Turkey

Aim: Surgical treatment of symptomatic thoracic disc herniations is difficult and risky. In this study, the clinical results and complications of 17 cases who underwent thoracic disc surgery with a posterior approach will be described.

Method: Seventeen patients with symptomatic disc herniation were included in the study. Midline incision in the prone position, pedicle screw placement, and posterolateral extrapleural anterior decompression (partial corpectomy) and fusion from the symptomatic side were performed on the patients. Nine of the patients were male and 8 were female. The main reason for admission was persistent axial pain in 11 patients, radicular pain in 4 patients, and myelopathy in 2 patients. In the preoperative MR and CT examinations, the disc was calcified in 12 and soft in 5 of the cases.

Results: The compressing disc was completely removed in all patients except 1 patient. The periphery of the calcified disc was cleaned in one patient. Mean bleeding was 195 ml and mean hospital stay was 4.8 days. A decrease or loss of neuromonitor signals was observed during decompression in 14 patients intraoperatively. Wake-up test was applied to all patients and the result was positive. No neurological damage was detected in the postoperative period.

Conclusion: Posterior decompression of extrapleural thoracic disc herniation is a difficult but effective method. It protects the patient from morbidities related to thoracotomy. It should be kept in mind that neuromonitor changes are common during surgery.

Keywords: Thoracic Disc, Posterior Approach

SEMPTOMATİK TORASİK DİSK HERNİASYONUNDA POSTERİOR CERRAHİ TEDAVİ

Osman Görkem MURATOĞLU[1], Hüseyin Bahadır GÖKÇEN[1], İsmail Tugay YAĞCI[3], Tuğrul ERGÜN[2], Çağatay Öztürk[1]

[1]İstinye Üniversitesi Tıp Fakültesi, Ortopedi ve Travmatoloji Ana Bilim Dalı, İstanbul, Türkiye
[2]Bahçeşehir Liv Hospital, Ortopedi ve Travmatoloji Kliniği, İstanbul, Turkey
[3]Ulus Liv Hospital, Ortopedi ve Travmatoloji Kliniği, İstanbul, Turkiye

Amaç: Semptomatik torasik disk herniasyonlarının cerrahi tedavisi zor ve risklidir. Bu çalışmada posterior yaklaşımla torasik disk cerrahisi uygulanan 17 vakanın klinik sonuçları ve gelişen komplikasyonlar tanımlanacaktır.

Yöntem: Semptomatik disk hernisi olan 17 hasta çalışmaya dahil edildi. Hastalara, prone pozisyonda orta hat insizyonu, pedikül vida yerleşimi ve semptomatik taraftan posterolateral yolla ekstraplevral anterior dekompresyon (parsiyel korpektomi) ve füzyon uygulandı. Hastaların 9 u erkek, 8 i kadındı. 11 hastada inatçı aksiyel ağrı, 4 hastada radiküler ağrı ve 2 hastada myelopati bulguları ana başvuru sebebi idi. Preoıperatif MR ve CT incelemelerinde olguların 12'sinde disk kalsifiye, 5'inde yumuşak (soft) idi.

Bulgular: 1 hasta hariç tüm hastalarda bası yapan disk tatamen çıkarıldı. Bir hastada kalsifiye diskin çevresi temizlendi. Ortalama kanama 195 ml ve ortalama hastanede kalış süresi 4.8 gündü. İntraoperatif 14 hastada dekompresyon esnasında nöromonitor sinyallerinde düşme veya kaybolma izlendi. Tüm hastalara wake-up testi uygulandı ve sonuç pozitif idi. Postoperatif dönemde nörolojik hasar saptanmadı.

Sonuç: Posterior yolla ekstraplevral torasik disk herniasyonunun dekompresyonu zor ama etkin bir yöntemdir. Hastayı torakotomiye bağlı morbiditelerden korur. Ameliyat esnasınsa nöromonitor değişikliklerinin sık karşılaşılacağı akılda tutulmalıdır.

Anahtar Kelimeler: Torasik Disk, Posterior Yaklaşım

S-123

SPONTANEOUS RESORPTION OF SEQUESTERED LUMBAR DISC HERNIATIONS

Hüseyin Berk Benek[1], Alper Tabanlı[1], Hakan Yılmaz[1]

[1]University of Health Sciences Izmir Bozyaka Education and Research Hospital

Lumbar disc herniations can regress with conservative treatment; however spontaneous complete resorption of two large sequestered lumbar discs at different spinal levels and time intervals in the same patient is a rare phenomenon.

A patient who experienced two large sequestered lumbar discs at different time intervals and at adjacent levels, and whose disc fragments completely disappeared spontaneously after conservative treatment is presented. A 35-year-old woman, presented with a large sequestered disc herniation with cephalad migration on the left side of spinal canal at the L4-5 level on T2-weighted MRI and the dural sac was seen to be compressed by the fragment (Figure 1a-b). Surgical intervention was offered to the patient but she refused the operation. After 4 years she came to our outpatient clinic and MRI revealed an absence of the free fragment at L4-5 level (Figure 1c-d), but a large L5-S1 right sequestered and upmigrated lumbar disc (Figure 2a-b). She refused the surgery again tenaciously. Her 3- year follow-up MRI revealed a complete resolution of the sequestered fragments (Figure 2c-d).

The exact mechanisms proposed for the resorption of sequestered disc herniation have not been determined completely yet. The most likely mechanism for resorption is an inflammatory response elicited against the free fragment. In a condition of patients with sequestered lumbar disc herniation should be managed conservatively in the absence of intense pain or cauda equina syndrome, the resorption of the disc could be seen over time.

Keywords: Sequestered lumbar disc herniation, conservative treatment, spontaneous resorption

SEKESTRE LOMBER DİSK HERNİLERİNİN SPONTAN REZORPSİYONU

Hüseyin Berk Benek[1], Alper Tabanlı[1], Hakan Yılmaz[1]

[1]Sağlık Bilimleri Üniversitesi İzmir Bozyaka Eğitim ve Araştırma Hastanesi, Beyin Cerrahisi Kliniği, İzmir, Türkiye

Amaç: Lomber disk hernileri konservatif tedavi ile regrese olabilirler. Bu konuda pek çok yayın olmakla birlikte, aynı hastada farklı seviyelerde ve farklı zaman dilimlerinde görülen iki sekestre disk hernisinin spontan komplet rezorpsiyonu oldukça nadir bir durumdur.

Yöntem-Bulgular: 35 yaşında kadın hasta bel ağrısı ve sol bacak ağrısı şikayeti ile başvurdu. Nörolojik muayenesinde motor ve duyu defisit saptanmadı. DTR'ler normoaktifti. L4-5 seviyesinde sol parasantral yukarıya migre sekestre disk herni saptandı. Dural kese fragman tarafından ciddi bası altındaydı (Şekil 1a-b). Acil cerrahi girişim önerildi, ancak hasta daha önce başka bir operasyonda yaşadığı komplikasyon nedeniyle korktuğu için ameliyatı kabul etmedi. Konservatif tedavi verilerek poliklinik kontrole çağrıldı. Hasta 4 yıl sonra tekrar polikliğimize başvurdu. Bu süreç içerisinde hiç kontrole gelmediği ve başka bir hastanede opere olmadığı öğrenildi. Çekilen Lomber MR sonrası L4-5 seviyesi sol sekestre fragmanın rezorbe olduğu (Şekil 1c-d); fakat L5-S1 sağ mediolateral kraniale migre yeni bir lomber disk hernisi olduğu saptandı (Şekil 2a-b). Hastaya yine operasyon önerildi, ancak hasta kabul etmedi. 3 yıl sonra çekilen kontrol MR'da L5-S1 sağ sekestre fragmanın komplet rezorpsiyonu izlendi (Şekil 2c-d).

Sonuç: Sekestre disk henilerinin rezorpsiyonu yada regresyonunda farklı mekanizmalar öne sürülmüştür. En olası mekanizma, serbest parçaya karşı ortaya çıkan inflamatuar yanıttır. Şiddetli ağrısı olmayan, belirgin nörodefisiti olmayan, kauda ekuina sendromu olmayan ve sonuç olarak cerrahiyi kabul etmeyen hastalarda konservatif tedavi ile yönetildiğinde sekestre disk hernisinin rezorbe olduğu izlenebilir. Sekestre disk hernilerinin regresyon oranı, protrude ve ekstrude disk hernilerine kıyasla daha fazladır.

Anahtar Kelimeler: sekestre lomber disk hernisi, konservatif tedavi, spontan rezorpsiyon

S-124

ASYMPTOMATIC RECURRENT LARYNGEAL NERVE PALSY AFTER ANTERIOR CERVICAL SPINAL SURGERY: SINGLE CENTER PROSPECTIVE STUDY

Ahmet Yasin Yavuz[2], Buse Sarıgül[1], Ozan Başkurt[3], Ece Uysal[2], Mehmet Volkan Aydın[2]

[1]Tuzla Public Hospital
[2]Prof. Dr. Cemil Tascioglu City Hospital
[3]Mardin Public Hospital

Purpose: Anterior cervical spinal surgery (ASSS) has been a common intervention in subaxial cervical spine after improvement of internal fixation and instrumentation devices and radiological and microsurgical advances. Recurrent laryngeal nerve(RLN) is an important landmark in understanding laryngeal complications of this surgery. In this retrospective study, our aim is to determine RLN palsy incidence after ASSS.

Materials and methods: 46 patients in whom ASSC with anteromedial approach was performed between November 2019 and June 2021 were included in this study. Video laryngoscopic intubation was applied to all patients. Endotracheal tube cuff pressures were measured. Duration of surgery and traction were recorded. Direct laryngoscopy was performed for evaluation of postoperative RLN palsy.

Results: 22 patients were female and 24 were male, mean age of the patients was 46.87. Days of hospitalization was 5 days in average (2-12 days). Cervical pathology was caused by trauma in 2 patients. In 38 patients, right sided approach was preferred. Anterior cervical discectomy and fusion was obtained with cage/protheses in 40, corpectomy in 4 and anterior plaque in 2 patients. Duration of operation was 128 minutes in average(85-242 min.), duration of retraction was 69 minutes (20-130 min.)in average. Cloward retraction space was 2-3 cm in 33, 3-4 cm in 13 patients. Postoperative dysphonia occured in 3 patients (6.52%). In all these patients, RLN palsy regressed spontaneously and the duration for regression was 3 weeks. Asymptomatic RLN palsy occured in 2 patients (4.34%). In these patients, unilateral vocal cord paralysis was observed. Common entity of these two patients were that they had operation in multiple vertebral segments. One patient was operated on C5-6 and C6-7, the other was operated on C4-5 and C5-6. Duration of operation for these patients was 200 minutes and retraction was 57.5 minutes. Cloward retraction space was 3-4 cm in both patients.

Conclusion: Early postoperative RLN injury after ASSC incidence is defined as 0-15.4%. In studies that involve direct laryngoscopic evaluation, asymptomatic and symptomatic RLN palsy incidence is suggested to be 24.2% and 15.9% of these were asymptomatic. Increase in intensity of traction, which is a reason for neuropraxia is accepted to increase the risk of RLN palsy. In our study, RLN palsy incidence was 4.34%. This low incidence may be explained by periodical release of retractors during surgery.

Direct laryngoscope visualization of vocal cords

Keywords: anterior cervical spinal surgery, recurrent laryngeal nerve, dysphonia

ANTERİOR SERVİKAL SPİNAL CERRAHİ SONRASI ASEMPTOMATİK REKÜRREN LARİNGEAL SİNİR FELCİ: TEK MERKEZLİ PROSPEKTİF ÇALIŞMA

Ahmet Yasin Yavuz[2], Buse Sarıgül[1], Ozan Başkurt[3], Ece Uysal[2], Mehmet Volkan Aydın[2]

[1]Tuzla Devlet Hastanesi
[2]Prof. Dr. Cemil Tascioglu Sehir Hastanesi
[3]Mardin Devlet Hastanesi

Giriş& Amaç:İnternalfiksasyon, enstrümantasyon ve retraksiyon cihazlarının gelişmesi, görüntüleme ve mikroskop ile gelişen teknolojinin cerrahi tedavinin bir parçası haline gelmesi ile; anteriorservikalspinal cerrahi (ASSC), subaksiyelservikal omurga için en sık uygulanan cerrahi prosedür haline gelmiştir. Bu cerrahinin laringeal komplikasyonlarını anlamak için rekürrenlaringeal sinir (RLN) en önemli anatomik belirteçtir. RLN felci sıklıkla subklinik olduğundan, total RLN felci insidansına ilişkin veriler sınırlıdır ve asemptomatik RLN yaralanması daha da yüksek kabul edilmektedir. Bu prospektif çalışmada ASSC sonrası asemptomatik RLN felci insidansını belirlemeyi amaçladık.

Metod: Tek merkezli, prospektif klinikçalışmaya 4 Kasım 2019 ile 30 Haziran 2021 tarihleri arasında sadece anteromedial yaklaşımlaASSC uygulanantoplam 46 hasta dahil edildi. Her hastada video laringoskopikentübasyongerçekleştirildi. Endotrakeal tüp kaf basınçları ölçüldü. Cerrahi ve traksiyon süreleri olgu raporlarına not edildi. Tüm hastalara postoperatifRLN değerlendirmek için direkt laringoskopi yapıldı.

Bulgular: 22 kadın ve 24 erkek hastanın yer aldığı çalışmamızda yaş ortalaması 46,87 idi.Hospitalizasyon ortalaması 5 gün (2-12 gün) olarak hesaplandı. Sadece 2 hastanın travmaya sekonderservikal patolojisi mevcuttu. Sağ taraflı girişim 38 hastada tercih edildi. Anteriorservikaldiskektomi ve füzyon 40 hastaya kafes/protez ile, 4 hastaya kopektomi ile ve 2 hastaya anterior plak ile gerçekleştirildi. Cerrahi işlem süresi ortalaması 128 dakika (85-242), retraksiyon süresi ortalaması 69 dakika (20-130) olarak hesaplandı. Clowardretraksiyon aralığının 33 hastada 2-3 cm arasında, 13 hastada ise 3-4 cm arasında olduğu tespit edildi. Toplam 3 hastada postoperatifdisfoni(%6,52) izlendi. Bizim serimizdeki tüm bu hastalarda gözlenen RLN komplikasyonunun spontan düzelmesi meydana geldi. Disfoninin ortalama iyileşme süresi 3 haftaydı.Sadece 2 hastada (%4,34) asemptomatik RLN felci saptandı. Bu hastalarda indirektlaringoskopi yoluyla sadece tek taraflı vokal kord paralizisi RLN hasarı ile uyumluydu. Bu iki hastanın ortak özelliği en az iki seviyeli girişim gerçekleştirilmesi idi. Biri C5-6 ve C6-7, diğeri C4-5 ve C5-6düzeylerini içeriyordu. Bu iki hastanın ortalama ameliyat süresi 200 dakika ve retraksiyon süresi 57,5 ??dakika idi. Clowardretraksiyon aralığı her ikisinde de 3-4 cm arasındaydı.

Sonuç:ASSC sonrası erken postoperatif dönemde bildirilen RLN yaralanması insidansı prospektif çalışmalarda %0 ile %15,4 arasındadır.ASSC uygulanan hastalarda direkt laringoskopi kullanılarak yapılan çalışmalarda ise, asemptomatik ve semptomatik RLN felci insidansının %24,2 olduğu ve hastalarının %15,9'undaasemptomatik RLN felci geliştiği belirtilmektedir.Nöropraksinin ana nedeni olan traksiyonun yoğunluğu arttıkça, RLN yaralanma riskinin arttığını kabul edilmektedir. Çalışmamızda asemptomatik RLN felciinsidansımız %4,34 çıkmıştır. Nispeten düşük asemptomatik RLN felci oranımız dikkatli, periyodik olarak serbest bırakılan retraktör kullanımı ile açıklanabilir.

Vokal kordların direkt laringoskop ile görüntülemesi

Anahtar Kelimeler: anterior servikal spinal cerrahi, rekürren laringeal sinir, disfoni

S-125

PERCUTANEOUS TRANSFORAMINAL ENDOSCOPIC DISCECTOMY LEARNING CURVE RESULTS OF THE FIRST 50 CASES

İnan Uzunoğlu[1]

[1]Ankara Diskapi Yıldırım Beyazit Training and Research Hospital, Dep. of Neurosurgery

Percutaneous endoscopic transforaminal lumbar discectomy (PTED) is a complete endoscopic spine surgery for disc herniation in the lumbar spine and has been popular worldwide since the 2000s as an alternative minimally invasive technique to open lumbar microdiscectomy. Many previous comparative studies have reported that PTED is not inferior to open microdiscectomy in terms of clinical outcomes, and that full endoscopic surgery is better than open surgery in terms of minimal invasiveness(1) However, the main concerns with PTED are the difficult learning curve and especially the surgeon's novice. includes fear of failure, complications, or relapse after surgery. There is a definite threshold for a skilled surgical technique in terms of an unusual two-dimensional surgical view using a small percutaneous single port entry and a narrow and enlarged endoscopic view with the transforaminal approach(2). Accordingly, some authors have suggested that a surgeon's learning curve for PTED, that is, whether the surgeon is new to PTED or an expert, may affect clinical outcomes(3-5). We wanted to share the early and late results of our first 50 cases in our study. We selected our first 50 cases from lumbar disc patients that we have operated since 2019. We divided these cases into two as early surgery (first 25 cases), and late surgery (next 25 cases). We evaluated the pain scores of these patients by comparing them in terms of VAS, Oswestri disability scale, operation time, complication, recurrence time and additional surgical procedures. Seventeen of our patients were male and 33 were female. The mean age was found to be 55.48 years. Preoperative Vas mean was 8.6, while it was 2.4 in the postoperative period. Statistically significant differences were found between the two groups in terms of operation time, need for additional surgical intervention, and postoperative VAS and ODI scores. In terms of operation time, pain palliation, inadequate surgery, better results were obtained in our data, as well as in terms of learning process. For this reason, it is important to start surgery by providing adequate training and to ensure adequate patient-physician communication in the early period.

Keywords: Percutaneous Endoscopic discectomy, Learning curve, complication

PERKÜTAN TRANSFORAMİNAL ENDOSKOPİK DİSKEKTOMİ ÖGRENME EĞRİSİ İLK 50 VAKANIN SONUÇLARI

İnan Uzunoğlu[1]

[1]Ankara Dışkapı yıldırım Beyazıt eğitim ve araştırma hastanesi beyin vesinir cerrahisi kliniği

Perkütan endoskopik transforaminal lomber diskektomi (PTED), lomber omurgadaki disk herniasyonu için tam bir endoskopik omurga cerrahisidir ve 2000'lerden beri lomber mikrodiskektomiyi açmak için alternatif bir minimal invaziv teknik olarak dünya çapında popüler olmuştur. Daha önce yapılan birçok karşılaştırmalı çalışma, klinik sonuçlar açısından PTED'nin açık mikrodisektomiden daha düşük olmadığını ve minimal invazivlik açısından tam endoskopik cerrahinin açık cerrahiden daha iyi olduğunu bildirmiştir(1) Bununla birlikte, PTED ile ilgili başlıca endişeler, zor öğrenme eğrisi ve özellikle cerrahın acemi aşamasında, ameliyattan sonra başarısızlık, komplikasyon veya nüksetme korkusunu içerir. Transforaminal yaklaşımla küçük perkütan tek port girişi ve dar ve büyütülmüş endoskopik görünüm kullanan alışılmadık iki boyutlu cerrahi görünüm açısından yetenekli bir cerrahi teknik için kesin bir eşik vardır(2). Buna göre, bazı yazarlar bir cerrahın PTED için öğrenme eğrisinin, yani cerrahın PTED 'de yeni mi yoksa bir uzman mı olduğunu, klinik sonuçları etkileyebileceğini öne sürmüşlerdir(3-5). Biz çalışmamızda ilk 50 vakamızın erken ve geç dönem sonuçlarını paylaşmak istedik.

2019 yılından itibaren opere ettiğimiz lomber disk hastalarından ilk 50 vakamızı seçtik. Bu vakaları erken dönem cerrahi uygulanan (ilk 25 vaka), ve geç dönem cerrahi uygulanan(sonraki 25 vaka) olarak 2'ye ayırdık. Bu hastalarımızın ağrı skorlarını VAS, Oswestri engellilik skalası, operasyon süresi, komplikasyon, nüks süresi ve ek cerrahi işlemler açısından karşılaştırarak değerlendirdik. Hastalarımızın 17'si erkek, 33 tanesi kadındı. Yaş ortalaması 55.48 olarak saptandı. Preoperatif Vas ortalaması 8.6 saptanırken, postoperatif dönemde 2.4 olarak saptandı. Her iki grup arasında operasyon süresi, ek cerrahi girişim ihtiyacı, postoperatif VAS ve ODI skorları arasında istatistiksel olarak anlamlı farklar elde edildi.

Operasyon süresi, ağrı palyasyonu, yetersiz cerrahi açısından birçok çalışmada olduğu gibi bizim verilerimizde de öğrenme süreci ile alakalı olarak daha iyi sonuçlar elde edildi. Bu nedenle yeterli eğitimin sağlanarak cerrahiye başlanması ve erken dönemde hasta hekim iletişimin yeetrli düzeyde sağlanması önemlidir.

Anahtar Kelimeler: Perkütan Endoskopik diskektomi, Öğrenme eğrisi, komplikasyon

S-126

BIOMECHANICAL COMPARISON OF PEEK CAGES USED IN CERVICAL DISC HERNIATION SURGERIES

Tuncay Demirbilek[1], Ali Erhan Kayalar[1], Sait Naderi[2]

[1]Health Sciences University Haydarpaşa Numune Training and Research Hospital
[2]QBMed Private Clinic

Aim: Cervical disc herniation is a common disease in neurosurgery practice. The main aim in surgical treatment is to remove the pressure on the neural tissue, to maintain the intervertebral distance and to protect the height of the neural foramen. The cage is placed to protect the height of the intervertebral distance after discectomy.

Method: In this study, we used PEEK cages with knife, with pin (round-rectangle) and both knife and pin. Biomechanical Tests are performed at TOBB Economics and Technology University Biomechanics Laboratory. The cage forces were compared in terms of force of pull-out, static compressive force, static collapse and dynamic collapse forces.

Results: In the tests carried out in terms of sending force, it was revealed that the force of the cage with knife was higher than that of the knife and pin, statistically significant ($p = 0.004$). The cage with pin has a higher displacement force than the bladed cage, statistically significant difference ($p = 0.004$).

In terms of pull-out, pin cages with the same size were found to have a higher pull-out performance, statistically significant ($p = 0.004$). We detected that the cage with both knife and pin had higher stripping performance than the cage with knife ($p = 0.004$). When the knife and pin cages were compared, the stripping performance of the cage with knife was significantly higher ($p = 0.004$).

Static discharge, flow load and rigidity tests; When compared to the cage with knife, the rectangle geometry cage with a larger area was found to have higher flow load and there was a statistically significant difference between them ($p = 0.004$). When the cage with knife and cages with both knife and pin were compared, the cage with both knife and pin had higher yield load ($p = 0.004$).

In static collapse test results; When compared the cage with pin, round geometry cage had a higher Kp value than the rectangular geometry cage. No significant difference ($p = 0.262$).

No statistically significant difference was found between the groups in the dynamic collapse test results. After the dynamic loading the collapse amounts of all cages are similar.

Conclusion: In this study, we aimed to find the cage with optimum properties by comparing PEEK cages. Surgical cage malposition is a feared complication. We found the most resistant cage in terms of lattice malposition with pin and knife cage which is the most resistant to pull-out force.

static collapse test rig



static collapse test rig

dynamic crash test rig



dynamic crash test rig

Keywords: Cage, Servical disc herniation, PEEK cage

SERVİKAL DİSK HERNİSİ AMELİYATLARINDA KULLANILAN PEEK KAFESLERİN BİYOMEKANİK AÇIDAN KARŞILAŞTIRILMASI

Tuncay Demirbilek[1], Ali Erhan Kayalar[1], Sait Naderi[2]

[1]Sağlık Bilimleri Üniversitesi Haydarpaşa Numune Eğitim Araştırma Hastanesi
[2]QBMed Özel Klinik

Amaç: Servikal disk hernisi hastalığı nöroşirurji pratiğinde sık rastlanılan ve cerrahi tedavi gerektirebilecek bir hastalıktır. Cerrahi tedavide ana amaç nöral yapılar üzerindeki basıyı kaldırmak, intervertebral mesafe ve nöral foramen yüksekliğini korumaktır. Diskektomi sonrası intervertebral mesafenin yüksekliğini korumak amacıyla kafes yerleştirilmektedir. Günümüzde kullanılan kafesler genellikle titanyum ve poly-eter-eter-ketondan(PEEK) üretilmektedir.

Yöntem: Çalışmamızda bıçaklı, pinli (yuvarlak-dörtgen) ve bıçaklı ve pinli PEEK kafesler kullanılmıştır. Biyomekanik Testler TOBB Ekonomi ve Teknoloji Üniversitesi Biyomekanik Laboratuvarı'nda yapılmıştır. Çalışmamızda kafesler gönderme kuvveti, sıyırma (pull-out) kuvveti, statik basma kuvveti, statik çökme ve dinamik çökme kuvvetleri açısından karşılaştırılmıştır.

Bulgular: Gönderme Kuvveti açısından yapılan testlerde bıçaklı kafesin gönderme kuvvetinin bıçaklı ve pinliye göre daha yüksek bulunmuş ve aralarında istatistiksel olarak anlamlı fark saptanmıştır (p=0,004). Diğer karşılaştırmada pinli olan kafesin bıçaklı kafese göre daha yüksek gönderme kuvvetine sahip olup aralarında istatistiksel olarak da anlamlı bir fark olduğu ortaya konmuştur (p=0,004).

Sıyırma açısından aynı boyutta pinli kafesler karşılaştırıldığında, yuvarlak geometrili kafesin sıyırma performansının daha yüksek olduğu ve aralarında istatistiksel olarak anlamlı fark olduğu ortaya konmuştur (p=0,004). Bıçaklı ve pinli kafesin pinli kafese göre daha yüksek sıyırma performansına sahip olduğu belirlenmiştir (p=0,004). Bıçaklı kafesin sıyırma performasının pinli kafese göre anlamlı derecede daha yüksek olduğu ortaya konmuştur (p=0,004).

Statik basma yükü uygulanarak akma yükü ve rijitliği açısından yapılan testlerde; pinli kafesler karşılaştırıldığında, daha geniş alana sahip dörtgen geometrili kafesin akma yükünün daha yüksek olduğu ve aralarında istatistiksel olarak anlamlı fark olduğu ortaya konmuştur (p=0,004). Bıçaklı ve pinli kafesin bıçaklı kafese göre daha yüksek akma yüküne sahip olduğu belirlenmiştir (p=0,004). Bıçaklı kafesin akma yükü pinli kafese göre daha yüksek olsa da aralarında anlamlı bir ilişki bulunmamıştır (p=0,855).

Statik çökme test sonuçlarında; pinli kafesler karşılaştırıldığında, yuvarlak geometrili kafesin dörtgen geometrili kafese göre daha yüksek Kp değerine sahip olduğu ve buna bağlı olarak daha düşük çökme eğilimi olduğu ortaya konmuştur. Ancak aralarında anlamlı fark saptanmamıştır(p=0,262). Bıçaklı ve pinli kafesin bıçaklı kafese göre daha yüksek Kp değerine sahip olduğu bulunmuştur. Fakat istatistiksel olarak anlamlı fark bulunmamıştır(p=0,749). Bıçaklı kafesin pinli kafese göre daha yüksek Kp değerine sahip olduğu ortaya konmuştur. Ancak aralarında istatistiksel olarak anlamlı fark saptanmamıştır(p=1).

Dinamik çökme test sonuçlarında yapılan karşılaştırmalarda hiçbir grup arasında istatistiksel açından anlamlı fark saptanmamıştır. Dinamik yüklenme sonrası bütün kafeslerin çökme miktarları birbirine benzerlik göstermektedir.

Sonuç: Biz bu çalışmamızda PEEK kafesleri karşılaştırarak optimum özelliklere sahip kafesi bulmayı hedefledik. Cerrahi açıdan kafes malpozisyonu korkulan bir komplikasyondur. Sıyırma kuvvetine en dirençli olan pinli ve bıçaklı kafes, kafes malpozisyonu açısından en güvenilir kafes olarak bulduk.

statik çökme test düzeneği



statik çökme test düzeneği

dinamik çökme test düzeneği



dinamik çökme test düzeneği

Anahtar Kelimeler: Kafes, Servikal Disk Hernisi, PEEK kafes

S-128

ASSOCIATION BETWEEN SAGITTAL ALIGNMENT AND ADJACENT SEGMENT LOADING AS PREDICTED BY PATIENT-SPECIFIC MUSCULOSKELETAL SIMULATIONS

Pascal BEHM[1], Dominika IGNASIAK[1], Markus LOIBL[3], Anne F. MANNION[2], Frank KLEINSTUECK[3], Tamas FEKETE[3], Daniel HASCHTMANN[3], Dezsö JESZENSZKY[3], Laura ZIMMERMANN[2], Sarah WUNDERLIN[2], Alba VILA-CASADEMUNT[4], Ferran PELLISE[5], Ibrahim OBEID[6], Fransisco Javier SANCHEZ PEREZ-GRUESO[7], Ahmet ALANAY[8], Caglar YILGOR[8], Stephen J. FERGUSON[1], European Spine Study Group ESSG[4]

[1]Institute for Biomechanics, ETH Zurich, Zurich, Switzerland
[2]Department of Teaching, Research and Development, Schulthess Klinik, Zurich, Switzerland
[3]Department of Spine Surgery, Schulthess Klinik, Zurich, Switzerland
[4]Spine Research Unit, Vall d'Hebron Institute of Research, Barcelona, Spain
[5]Spine Surgery Unit, Hospital Vall d'Hebron, Barcelona, Spain
[6]Pellegrin Bordeaux University Hospital, Bordeaux, France
[7]Spine Surgery Unit, Hospital Universitario La Paz, Madrid, Spain
[8]Acibadem University School of Medicine, Department of Orthopedics and Traumatology, Istanbul, Turkey

Aim: The Global Alignment and Proportion (GAP) score is a comprehensive method for defining spinal sagittal alignment, showing promising accuracy in predicting mechanical complications in adult spinal deformity (ASD) surgery. Postoperative mechanical failure in ASD is mainly caused by excessive forces. The investigation of spinal loads in relation to postoperative sagittal alignment may provide biomechanical support for the validity of the GAP method. The aim of this combined clinical and computational study was to estimate proximal adjacent segment loads in patients in different GAP categories after ASD surgery. We hypothesised that higher GAP scores are related to higher loads on the adjacent segment, indicative of potential mechanical failure.

Materials and Methods: A previously validated musculoskeletal (AnyBody) model of the thoracolumbar spine with fusion was used to simulate postoperative spinal biomechanics. The model was modified to represent patient-specific sagittal alignment, based on measured pelvic incidence, sacral slope, global tilt, L1-S1 and L4-S1 lordoses, T10-L2, T5-T12 and T2-T12 kyphoses angles, with the assumption of a horizontal gaze. Fused levels were modelled by introducing rigid constraints between spinal segments. Compression and shear forces at the proximal adjacent segment were predicted for erect standing for individual patients using their postoperative alignment measurements and fusion details. In total, 207 patients were analysed (157 female, 50 male; age 52.1±19.1 years; follow-up 28.8±8.2 months, UIV=T2-L2, LIV=T12-Sacrum), grouped into three categories based on their GAP score: proportioned (GAP-P), N=71; moderately disproportioned (GAP-MD), N=77; and severely disproportioned (GAP-SD), N=60.

Results: The mean predicted proximal segment compression forces were 267±143 N for GAP-P, 316±141 N for GAP-MD, and 382±184 N for GAP-SD (Figure 1), with statistically significant differences found between GAP-P and GAP-SD ($p<0.001$) and GAP-MD and GAP-SD ($p=0.044$). The shear forces were not statistically different between the groups (23±44N, 16±42N and 28±40N, respectively).

Conclusion: Results suggest patients with postoperative alignment rated with higher GAP scores tend to have greater compression forces at the adjacent segment. The simulated forces show high variability in all GAP categories, indicating the need for multivariate analyses in future. To our knowledge, this is the first study of

proximal junctional loads estimated for real patient-specific thoracolumbar alignments, analysing a large patient cohort. The results generally support the validity of the GAP score, and further analyses, also with more comprehensive activity simulations, may provide insights into the causes of mechanical complications after ASD.

adjacent segment loading

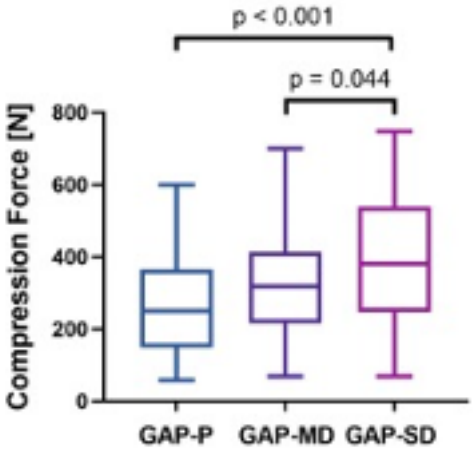

Figure 1 : Computed compressive forces for the GAP categories: proportioned (GAP-P), moderately disproportioned (GAP-MD) and severely disproportioned (GAP-SD)

Keywords: adult spinal deformity, sagittal alignment

S-129

COMPARISON OF CLINICAL AND RADIOLOGICAL RESULTS OF DYNAMIC AND RIGID INSTRUMENTATION IN DEGENERATIVE LUMBAR SPINAL STENOSIS

Serdar Onur Aydın[1], Mustafa Umut Etli[1], Cumhur Kaan Yaltırık[1], Hasan Özdemir[1], Ali Fatih Ramazanoğlu[1], Sait Naderi[1]

[1]Umraniye Training and Research Hospital

Objective: Lumbar spinal stenosis is defined as a clinical syndrome characterized by neurogenic claudication or radicular pain due to the narrowing of the spinal canal or neural foramen and the compression of its neural elements. In this study, we aimed to investigate and compare the preoperative and postoperative, clinical, and radiological aspects of patients with lumbar spinal stenosis who underwent lumbar instrumentation using a polyetheretherketone (PEEK) rod or a titanium rod.

Materials and Methods: The files of 127 patients who underwent posterior lumbar transpedicular stabilization were reviewed retrospectively. The patients were divided into two groups, dynamic and rigid, according to the rod types used. The two groups were compared using various postoperative clinical and radiological parameters.

Results: The demographic data, surgical data, VAS-ODI data, and radiological data of both groups were examined. There were 63 patients in the rigid group and 64 patients in the dynamic group. Regarding total and segmental range of motion, the affection was less in the dynamic group, which allowed for more movement. Disk height index was observed that it was better maintained in the rigid group, foraminal height was observed that it was better maintained in the dynamic group and adjacent segment disease had developed in more patients in the rigid group in the postoperative long term.

Conclusion: Although further long-term studies are needed and the cost of PEEK systems is likely to be a barrier, the results of the present study support the use of PEEK rods and other dynamic systems in spinal surgery.

Keywords: lumbar spinal stenosis, PEEK rod, dynamic instrumentation

DEJENERATİF LOMBER SPİNAL STENOZDA DİNAMİK VE RİJİT ENSTRÜMANTASYONUN KLİNİK VE RADYOLOJİK SONUÇLARININ KARŞILAŞTIRILMASI

Serdar Onur Aydın[1], Mustafa Umut Etli[1], Cumhur Kaan Yaltırık[1], Hasan Özdemir[1], Ali Fatih Ramazanoğlu[1], Sait Naderi[1]

[1]Ümraniye Eğitim ve Araştırma Hastanesi

Amaç: Lomber spinal stenoz, spinal kanal veya nöral foramenlerin daralması ve nöral elemanların basısına bağlı olarak gelişen, nörojenik kladikasyo veya radiküler ağrı ile karakterize olan klinik bir sendrom olarak tanımlanır. Bu çalışmada, lomber spinal stenozlu hastalarda polietereterketon (PEEK) rod veya titanyum rod kullanılarak lomber enstrümantasyon uygulanmasının ameliyat öncesi ve sonrası, klinik ve radyolojik yönlerini araştırmayı ve karşılaştırmayı amaçladık.

Gereç ve Yöntem: Çalışmada Ümraniye Eğitim ve Araştırma Hastanesi Beyin ve Sinir Cerrahisi Kliniği'nde posterior lomber transpediküler stabilizasyon uygulanan 127 hastanın dosyaları geriye dönük olarak incelendi. Hastalar kullanılan rod tiplerine göre dinamik ve rijit olmak üzere iki gruba ayrıldı. İki grup ameliyat sonrası çeşitli klinik ve radyolojik parametreler kullanılarak karşılaştırıldı.

Bulgular: Her iki grubun demografik verileri, cerrahi verileri, VAS-ODI verileri ve radyolojik verileri incelendi. Rijit grupta 63 hasta, dinamik grupta ise 64 hasta vardı. Total ve segmental hareket açıklığı ile ilgili olarak, daha fazla harekete izin veren dinamik grupta etkilenme daha azdı. Postoperatif uzun dönemde disk yükseklik endeksinin rijit grupta daha iyi korunduğu, foraminal yüksekliğin dinamik grupta daha iyi korunduğu ve rijit grupta daha fazla hastada komşu segment hastalığı geliştiği gözlendi.

Sonuç: Daha uzun süreli çalışmalara ihtiyaç duyulmasına ve PEEK sistemlerinin maliyetinin bir engel oluşturması muhtemel olmasına rağmen, bu çalışmanın sonuçları spinal cerrahide PEEK rodların ve diğer dinamik sistemlerin kullanımını desteklemektedir.

Anahtar Kelimeler: lomber spinal stenoz, PEEK rod, dinamik enstrümantasyon

S-130

SHORT-TERM RESULTS OF POSTERIOR VERTEBRAL COLUMN RESECTION IN NEGLECTED KYPHOSCOLIOSIS PATIENTS

Abdülhalim Akar[1], Tuna Pehlivanoğlu[1], Umut Doğu Aktürk[1], Yiğit Erdağ[1], Özgür Başal[1], Mehmet Aydoğan[1]

[1]Emsey Hospital

Objective: The literature on the ideal method of correcting congenital or early-onset kyphoscoliosis with neglected severe curvature is still controversial.Surgical procedures to be performed on patients are very risky and can cause many complications.The aim of this study is to present the radiological results of 21 patients who had a curvature of more than 100 degrees in the coronal or sagittal plane and underwent correction with posterior vertebral column resection (PVCR), after at least 1 year of follow-up.

Materials And Methods: 21 patients with at least 100 degrees of kyphoscoliotic curvature were included in the study.The patients were evaluated preoperatively with standard scoliosis standing radiograph and lateral bending radiographs.The curvatures of all patients were rigid,and halo gravity traction was applied to three patients for 2 months pre-operatively and they were followed up neurologically.Intra-op traction was applied to 6 patients. Schwab type 5 or type 6 osteotomy was performed on all patients.Neuromonitoring was applied and cell-saver was used during surgery in all cases.Screwing was performed under O-arm navigation guidance in two patients. Corrections were measured in the standing scoliosis radiographs of the patients at the post-operative first year and at the last follow-up.Pre-op and post-op neurological examinations were performed,and LEMS scores were recorded.Satisfaction of the patients was evaluated with SRS-22.

Results: Eight of the patients included in the study were male and 13 were female.The mean age of the patients was 23.1(14-31) and the mean follow-up period was 27 months(12-36).While pre-operative coronal-sagittal curvatures were 120(104-145),125(110-140) degrees;the post-operative first year was 42-49($p<0.001$) and the second year was 39-43 degrees($p<0.001$).Average correction rates were calculated as 64.8%-61.8%.Neurological examinations of 4 patients whose LEMS scores decreased in the early post-op period were found to be normal in the post-op 2nd year.While the mean preop SRS 22 score was 2.1, it was observed to be 4.6 at the postoperative 2nd year.

Conclusion: High experience is required for the surgical treatment of patients with severe spinal curvature.Good anesthesia and neuromonitoring follow-up are of vital importance in these surgeries.Especially in rigid curves,pre-op and intra-op halo traction can increase the amount of correction.Thanks to the O-arm,the margin of error in questionable screw and implant applications is greatly reduced.With today's technology and an experienced team in this field, correction with PVCR can bring good radiological and neurological results. This study showed that; In patients with advanced curvatures, posterior vertebral column resection performed by an experienced team can bring successful correction and high quality of life.

Keywords: scoliosis, osteotomy, posterior vertebral column resection, deformity

İHMAL EDİLMİŞ KİFOSKOLYOZ HASTALARINDA POSTERİOR VERTEBRAL KOLON REZEKSİYONUNUN ERKEN DÖNEM SONUÇLARIIZ

Abdülhalim Akar[1], Tuna Pehlivanoğlu[1], Umut Doğu Aktürk[1], Yiğit Erdağ[1], Özgür Başal[1], Mehmet Aydoğan[1]

[1]Emsey Hastanesi

Amaç: İhmal edilmiş İleri derecede eğriliği olan konjenital veya erken başlangıçlı kifoskolyozun koreksiyonunun ideal yöntemine dair literatür hala tarışmalıdır. Hastalara yapılacak cerrahi işlemler oldukça riskli olup, birçok komplikasyona sebep olabilmektedir. Bu çalışanın amacı koronal veya sagital planda 100 derecenin üzerinde eğriliği olan ve posterior vertebral kolon rezeksiyonu (PVKR) ile korreksiyon uygulanan 21 hastanın en az 1 yıllık takipleri sonundaki radyolojik sonuçlarını sunmaktır.

Materyal Meto: En az 100 derece kifoskolyotik eğriliği olan 21 hasta çalışmaya dahil edildi. Hastalar ameliyat öncesinde standart ayakta skolyoz ve lateral eğilme grafileriyle değerlendirildi. Tüm hastaların eğrilikleri rijit olup, üç hastaya ameliyat öncesi 2 ay süre ile halo gravity traksiyon uygulandı ve nörolojik takip edildi. 6 hastaya intra-op traksiyon uygulandı. Tüm hastalara Schwab tip 5 veya tip 6 osteotomi uygulandı. Vakaların hepsinde ameliyat sırasında nöromonitor uygulandı ve cell-saver kullanıldı. İki hastada O-arm navigasyon klavuzluğunda vidalaama yapıldı. Hastaların post-op birinci yılda ve son kontrolde ayakta çekilen skolyoz grafilerinde korreksiyonları ölçüldü. Pre-op ve post-op nörolojik muayeneleri yapıldı ve LEMS skorları kayıt edildi. Hastaların memnuniyetleri SRS-22 ile değerlendirildi.

Bulgular: Çalışmaya alınan hastaların 8'i erkek 13'ü kadındı. Hastaların yaş ortalamaları 23.1 (14-31), ortalama takip süreleri 27 ay (12-36) idi. Pre-operatif koronal-sagital plandaki eğrilikleri 120 (104-145), 125 (110-140) dereceyken, post-op birinci yıl 42 – 49 ($p<0.001$) , ikinci yıl ise 39-43 derece olarak ölçüldü ($p<0.001$). Ortalama düzeltme oranları %64.8- %61,8 olarak hesaplandı. Post-op erken dönemde LEMS skoru düşen 4 hastanın post-op 2. yılda nörolojik muayeneleri normal olarak saptandı. Preop SRS 22 skoru ortalaması 2.1 iken postop 2. Yılda 4.6 olduğu görüldü.

Sonuç: İleri derece omurga eğrilikleri olan hastaların cerrahi tedavisi için yüksek tecrübe gerektirmektedir. İyi bir anestezi ve nöromonitor takibi bu cerrahilerde hayati öneme sahiptir. Özellikle rijit eğriliklerde pre-op ve intra-op halo traksiyonu koreksiyon miktarını arttırabilmektedir. O-arm sayesinde şüpheli vida ve implant uygulamalarında hata payı büyük ölçüde azaltılmaktadır. Günümüz teknolojisi ve bu konuda tecrübeli bir ekip ile PVCR yapılan korreksiyon iyi radyolojik ve nörolojik sonuçlar alınabilmektedir. Bu çalışma göstermiştir ki; ileri eğrilikleri olan hastalarda tecrübeli bir ekipçe uygulanana posterior vertebral kolon rezeksiyonu barşarılı korreksiyon ve yüksek hayat kalitesini beraberinde getirebilmektedir.

Anahtar Kelimeler: skolyoz, osteotomi, posterior vertebral kolon rezeksiyonu, deformite

S-131

THE EFFECT OF 2 ROD AND 4 ROD USES ON PSEUDOARTHROSIS IN THORACOLUMBAR KYPHOSIS DUE TO ANKYLOSING SPONDYLITIS

Muhammed Fatih Serttaş[1], Mehmet Melih Gümüşgöz[1], Alauddin Kochai[1], İsmail Daldal[2], Mustafa Erkan İnanmaz[1]

[1]Department Of Orthopedics And Traumatology, Sakarya University Faculty Of Medicine, Sakarya, Turkey
[2]Department of Orthopaedics and Traumatology, Ankara Lokman Hekim Hospital, Ankara, Turkey

Purpose: Ankylosing spondylitis is rheumatological pathology that affects axial skeleton,which starts under 30 years of age,often associated with thoracolumbar kyphosis and sagittal imbalance.Surgery is often performed to restore patient's quality of life.Various osteotomy techniques have been described to correct kyphosis deformity. In addition,after osteotomies,instrumentation can be provided with the standard 2-rod technique and the 4-rod technique,the use of which has increased recently.In this study,we aimed to compare the rates of pseudoarthrosis and related rod breakage in long-term follow-up of patients who underwent instrumentation with 2-rod and 4-rod technique in ankylosing spondylitis cases.

Methods: Patients who were operated for AS in our clinic between 2011 and 2020 were screened.37 patients who underwent single-level pedicle subtraction osteotomy (PSO) and had at least 2 years of follow-up were included in study.Patients were divided into two groups,those with instrumentation with 2 rods and those with instrumentation with 4 rods.Two groups were compared radiographically and clinically. Preop and postop thoracic kyphosis (TC),lumbar lordosis (LL),global kyphosis (GK),sagittal vertical axis (SVA) and osteotomized vertebral angles (OVA) were measured on orthoroentgenography in all patients.Both groups were examined in terms of pseudoarthrosis,amount of bleeding,operation time,need for blood transfusion and additional complications. Presence of pseudoarthrosis was questioned by applying computed tomography (CT) imaging to patients presenting with severe low back pain.

Results: When preoperative and postoperative radiographs of both groups were compared,it was observed that there was a significant improvement in TC,LL,VA,SVA,and OVA measurements ($p<0.05$).However,when these values were compared between 2 groups,no statistically significant difference was found.There was no statistical difference between the groups in terms of mean bleeding, duration of surgery,red blood cell suspension and additional complications.Pseudoarthrosis and related rod breakage were observed to be significantly higher in patients treated with 2-rod instrumentation compared to patients who were instrumented with 4 rods ($p<0.05$). Rod breakage was observed in 7 of 20 patients with 2 rods,while rod breakage was not observed in any of 17 patients with 4 rods.The mean follow-up period was 6.2 years for the patients who were applied 2 rods,and 4.12 years for the patients who had 4 rods.

Conclusion: In surgery for AS,instrumentation with 4 rods was observed to be superior to instrumentation with 2 rods in terms of pseudoarthrosis and rod fracture. Since there was no significant difference between the two groups in terms of duration of surgery,amount of bleeding and hospital stay,we think that instrumentation with 4 rods would be appropriate in AS patients.

Figure 1

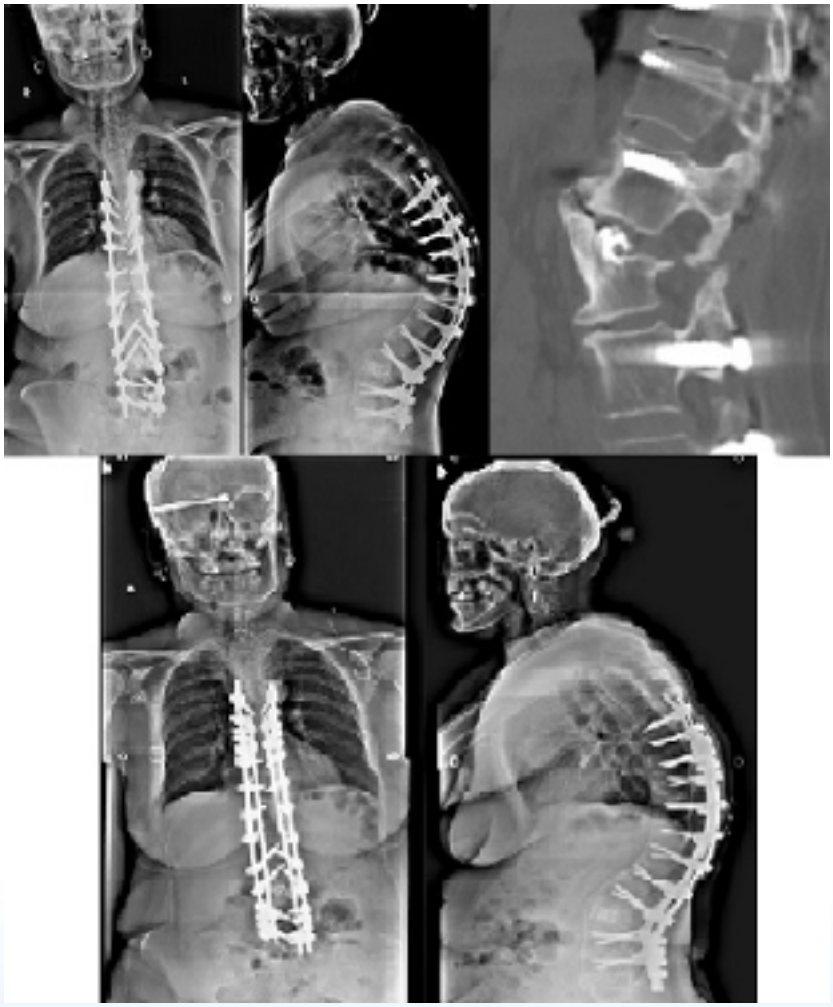

L3 seviyesinden osteotomi sonrası 2 rod enstrümantasyon uygulanan, 2. yılında rod kırılması ile revizyon yapılarak 4 rod enstrümanasyon uygulanan hasta.

Comparison results of the socio-demographics and clinic characteristics between groups and comparison results of the clinic characteristics between groups

		Total (n=37)	Tek Rod (n=20)	Çift Rod (n=17)	p
Age		43.35±11.46	43.55±13.06	43.12±9.63	0.432
Gender	**Male**	28 (75.7)	15 (75)	13 (76.5)	1,000
	Female	9 (24.3)	5 (25)	4 (23.5)	
Psödoartroz	**Yok**	30 (81.1)	13 (65)	17 (100)	0,009
	Var	7 (18.9)	7 (35)	0 (0)	
Ek Komplikas-yonlar	**Yok**	26 (70.3)	14 (70)	12 (70.6)	1,000
	Var	11 (29.7)	6 (30)	5 (29.4)	
Takip Süresi (yıl)		5.24±2.35	6.2±2.29	4.12±1.93	0.005
Verilen Eritrosit Süspansi-yonu		2.76±2.36	2.7±1.49	2.82±3.15	0.883
Taburcu (gün)		7.92±4.17	6.85±2.94	9.18±5.07	0.108
Ortalama Kanama (cc)		1454.05±519.67	1465±413.94	1441.18±635.47	0.892
Operasyon Süresi (Dk)		249.19±41.66	241.5±38.97	258.24±44.05	0.228
Rod Kırılmasına Kadar Geçen Süre (yıl) (n=7)		2.57±0.98	2.57±0.98	-	-

Data were shown as mean ±standard deviaton and count (%).

		Total (n=37)		Tek Rod (n=20)		Çift Rod (n=17)		[1]p
n		Mean±SD	n	Me-an±SD	n	Me-an±SD		
Hemog-lobin	Pre-Op	37	13,29±1,69	20	13,47±1,72	17	13,09±1,67	0,505
	Post-Op 0.Gün	37	10,61±1,40	20	10,52±1,39	17	10,72±4,03	0,663
	Post-Op 1.Gün	37	10,01±1,34	20	9,92±1,31	17	10,12±1,42	0,659
	[2]p	<0,001		<0,001		<0,001		
	Pre-op – 1.gün fark	37	3,28±1,53	20	3,55±1,82	17	2,97±1,06	0,240
Hemo-tokrit	Pre-Op	37	40,39±4,86	20	40,4±5,58	17	40,38±4,03	0,993
	Post-Op 0.Gün	37	32,19±3,9	20	31,61±4,19	17	32,88±3,53	0,332
	Post-Op 1.Gün	37	30,11±3,8	20	30,06±3,57	17	30,17±4,16	0,929
	[2]p	<0,001		<0,001		<0,001		
	Pre-op – 1.gün fark	37	10,28±5,21	20	10,34±6,65	17	10,21±2,94	0,938
Torakal Kifoz	Pre-op	37	50,05±16,7	20	49,35±15,66	17	50,88±18,3	0,785
	Erken Post-Op	37	44,05±14,32	20	43,05±13,81	17	45,24±15,24	0,650
	Post-Op 2. yıl	36	44,78±13,65	20	45,4±13,53	16	44±14,2	0,765
	[2]p	0,012		0,056		0,062		
	Pre-op – 2. yıl fark	36	4,39±12,62	20	3,95±13,79	16	4,94±11,4	0,819
Lomber Lordoz	Pre-op	37	21,97±16,35	20	23,2±16,52	17	20,53±16,53	0,627
	Erken Post-Op	37	56,16±15,87	20	56,45±14,56	17	55,82±17,74	0,907
	Post-Op 2. yıl	36	53,78±15,23	20	53±13,66	16	54,75±17,42	0,737
	[2]p	<0,001		<0,001		<0,001		
	Pre-op – 2. yıl fark	36	31,39±15,69	20	29,8±14,45	16	33,38±17,39	0,505

Global Kifoz	Pre-op	37	65,76±23,77	20	66,15±24,37	17	65,29±23,78	0,915
	Erken Post-Op	37	55,14±17,8	20	53,5±18,92	17	57,06±16,75	0,552
	Post-Op 2. yıl	36	56,47±17,63	20	56,7±18,8	16	56,19±16,66	0,932
	[2]p	0,001		0.005		0,089		
	Pre-op – 2. yıl fark	37	10,81±22,32	20	9,45±17,61	17	12,41±27,33	0,693
Sagittal Vertikal Aks	Pre-op	37	149,59±65,57	20	143,25±71,55	17	157,06±59,04	0,532
	Erken Post-Op	37	62,86±47,13	20	55,1±50,93	17	72±41,88	0,283
	Post-Op 2. yıl	37	69,16±43,84	20	64,9±45,28	17	74,18±42,89	0,529
	[2]p	<0,001		<0,001		<0,001		
	Pre-op – 2. yıl fark	37	80,43±58,78	20	78,35±66,88	17	82,88±49,51	0,819
Osteo-tomize Vertebra Açısı	Erken Post-Op	37	31,22±8,83	20	30,2±8,97	17	32,41±8,77	0,455
	Post-Op 2. yıl	37	28,7±8,83	20	26,85±9,05	17	30,88±8,31	0,170
	[2]p	<0,001		0,005		0,007		
	Erken Post-Op – 2. yıl fark	37	51,73±57,82	20	51,5±67,42	17	52±46,09	0,980

[1]:p values of comparison between two groups. [2]: p values of comparisons betwee/among periods.

Keywords: ankylosing,osteotomy,rod,pseudoarthrosis,nonunion

ANKİLOZAN SPONDİLİTE BAĞLI TORAKOLOMBER KİFOZDA 2-ROD VE 4-ROD KULLANIMININ PSÖDOARTROZ ÜZERİNE ETKİSİ

Muhammed Fatih Serttaş[1], Mehmet Melih Gümüşgöz[1], Alauddin Kochai[1], İsmail Daldal[2], Mustafa Erkan İnanmaz[1]

[1]Sakarya Üniversitesi Tıp Fakültesi Ortopedi Ve Travmatoloji Anabilim Dalı,Sakarya, Türkiye
[2]Ankara Lokman Hekim Hastanesi, Ortopedi ve Travmatoloji Anabilim Dalı, Ankara,Türkiye

Amaç: Ankilozan spondilit(AS), sıklıkla torakolomber kifoz ve sagittal imbalans ile ilişkili 30 yaş altında başlangıç gösteren aksiyel iskeleti etkileyen romatolojik bir patolojidir. Cerrahi çoğu zaman hastanın hayat kalitesini geri kazandırmak için yapılmaktadır. Kifoz deformitesini düzeltmek için çeşitli osteotomi teknikleri tanımlanmıştır. Osteotomiler sonrası ayrıca standart 2 rod tekniği ve son zamanlarda kullanımı artan 4 rod tekniği ile enstrümantasyon sağlanabilmektedir. Bu çalışmada ankilozan spondilit olgularında 2 rod ve 4 rod tekniği ile enstrümantasyon yapılan hastaların uzun dönem takiplerinde psödoartroz ve buna bağlı rod kırılması oranlarını karşılaştırmayı amaçladık.

Yöntem: Kliniğimizde 2011 ve 2020 yılları arasında AS nedeni ile opere edilen hastalar tarandı. Tek seviye pedikül subtraction osteotomi(PSO) yapılan ve en az 2 yıllık takibi olan 37 hasta çalışmaya dahil edildi. Hastalar 2 rod ile enstrümantasyon yapılanlar ve 4 rod ile enstrümantasyon yapılanlar olmak üzere 2 grupta incelendi. İki grup radyografik ve klinik olarak karşılaştırıldı. Tüm hastalarda preop ve postop torakal kifoz (TK), lomber lordoz (LL), global kifoz (GK), sagittal vertikal aks (SVA) ve osteotomize vertebra açıları (OVA) ortoröntgenografi üzerinde ölçüldü. Her iki grup psödoartroz, kanama miktarı, ameliyat süresi, kan transfüzyonu ihtiyacı ve ek komplikasyonlar açısından incelendi. Şiddetli bel ağrısı ile başvuran hastalara bilgisayarlı tomografi(BT) görüntüleme uygulanarak psödoartroz varlığı sorgulandı.

Bulgular: Her iki grupta preop ve postop grafileri karşılaştırıldığında, TK, LL, GK, SVA, OVA ölçümlerinde anlamlı seviyede düzelme olduğu görüldü($p<0.05$). Ancak 2 grup arasında bu değerler karşılaştırıldığında anlamlı istatistiksel fark saptanmadı. Ortalama kanama, cerrahi süresi, verilen eritrosit süspansiyonu ve ek komplikasyonlar açısından gruplar arasında istatistiksel fark yoktu. 4 rod ile enstrümantasyon uygulanan hastalara göre 2 rod ile enstrümantasyon uygulanan hastaların psödoartroz ve buna bağlı rod kırılmasının anlamlı derecede yüksek olduğu gözlendi ($p<0.05$). 2 rod uygulanan 20 hastanın 7'sinde rod kırılması gözlenirken 4 rod uygulanan 17 hastanın hiçbirinde rod kırılmasına rastlanmadı. 2 rod uygulanan hastaların ortalama takip süresi 6.2 yıl iken 4 rod uygulanan hastalarda bu süre ortalama 4.12 yıldı. Rod kırılmasına kadar geçen süre 2.57+-0.98 yıl olarak değerlendirildi.

Sonuç: AS için yapılan cerrahide 4 rod ile yapılan enstrümantasyon, 2 rod ile yapılan enstrümantasyona göre psödoartroz ve rod kırılmasını açısından daha üstün olduğu gözlenmiştir. Cerrahi süresi, kanama miktarı ve hastanede kalış süreleri açısından her iki grup arasında anlamlı fark olmadığı için AS hastalarında 4 rod ile enstrümantasyonun tercih edilmesi uygun olacağı kanaatindeyiz.

Resim 1

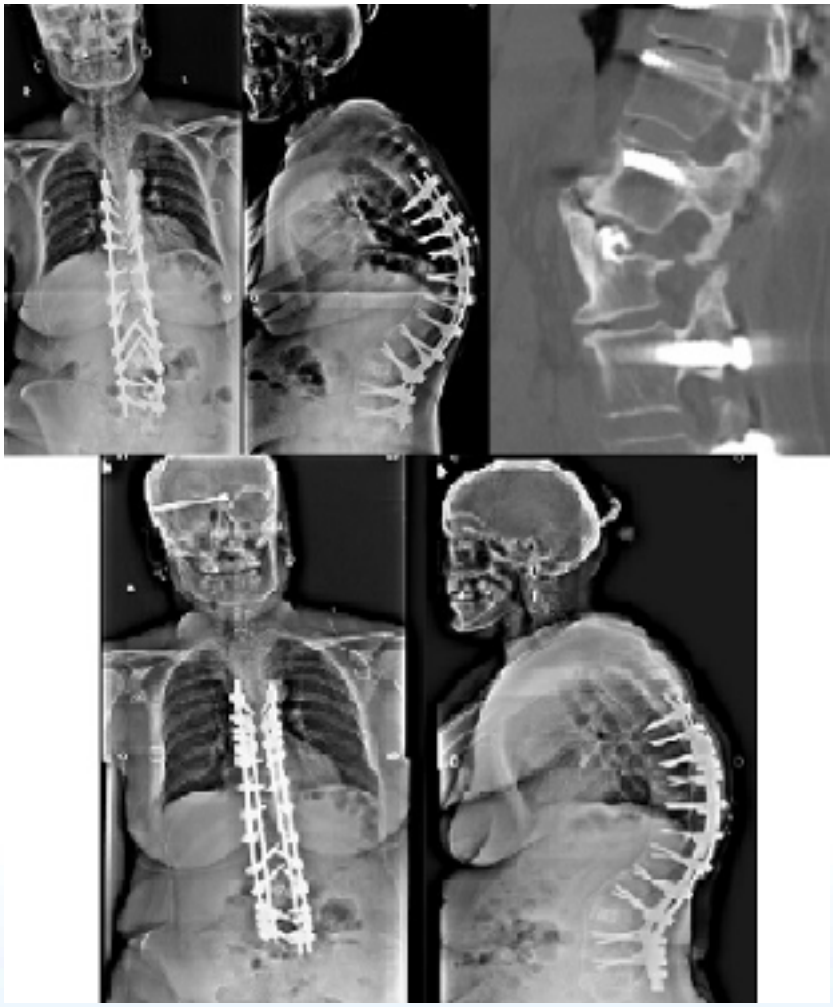

Gruplar arası sosyodemografik ve klinik karşılaştırmalar

		Total (n=37)	Tek Rod (n=20)	Çift Rod (n=17)	p
Age		43.35±11.46	43.55±13.06	43.12±9.63	0.432
Gender	Male	28 (75.7)	15 (75)	13 (76.5)	1,000
	Female	9 (24.3)	5 (25)	4 (23.5)	
Psödoartroz	Yok	30 (81.1)	13 (65)	17 (100)	0,009
	Var	7 (18.9)	7 (35)	0 (0)	
Ek Komplikasyonlar	Yok	26 (70.3)	14 (70)	12 (70.6)	1,000
	Var	11 (29.7)	6 (30)	5 (29.4)	
Takip Süresi (yıl)		5.24±2.35	6.2±2.29	4.12±1.93	0.005
Verilen Eritrosit Süspansiyonu		2.76±2.36	2.7±1.49	2.82±3.15	0.883
Taburcu (gün)		7.92±4.17	6.85±2.94	9.18±5.07	0.108
Ortalama Kanama (cc)		1454.05±519.67	1465±413.94	1441.18±635.47	0.892
Operasyon Süresi (Dk)		249.19±41.66	241.5±38.97	258.24±44.05	0.228
Rod Kırılmasına Kadar Geçen Süre (yıl) (n=7)		2.57±0.98	2.57±0.98	-	-
Data were shown as mean ±standard deviaton and count (%).					

n		Total (n=37)		Tek Rod (n=20)		Çift Rod (n=17)		[1]p
		Me-an±SD	n	Me-an±SD	n	Me-an±SD		
Hemoglo-bin	Pre-Op	37	13,29±1,69	20	13,47±1,72	17	13,09±1,67	0,505
	Post-Op 0.Gün	37	10,61±1,40	20	10,52±1,39	17	10,72±4,03	0,663
	Post-Op 1.Gün	37	10,01±1,34	20	9,92±1,31	17	10,12±1,42	0,659
	[2]p	<0,001		<0,001		<0,001		
	Pre-op – 1.gün fark	37	3,28±1,53	20	3,55±1,82	17	2,97±1,06	0,240
Hemotokrit	Pre-Op	37	40,39±4,86	20	40,4±5,58	17	40,38±4,03	0,993
	Post-Op 0.Gün	37	32,19±3,9	20	31,61±4,19	17	32,88±3,53	0,332
	Post-Op 1.Gün	37	30,11±3,8	20	30,06±3,57	17	30,17±4,16	0,929
	[2]p	<0,001		<0,001		<0,001		
	Pre-op – 1.gün fark	37	10,28±5,21	20	10,34±6,65	17	10,21±2,94	0,938
Torakal Ki-foz	Pre-op	37	50,05±16,7	20	49,35±15,66	17	50,88±18,3	0,785
	Erken Post-Op	37	44,05±14,32	20	43,05±13,81	17	45,24±15,24	0,650
	Post-Op 2. yıl	36	44,78±13,65	20	45,4±13,53	16	44±14,2	0,765
	[2]p	0,012		0,056		0,062		
	Pre-op – 2. yıl fark	36	4,39±12,62	20	3,95±13,79	16	4,94±11,4	0,819
Lomber Lordoz	Pre-op	37	21,97±16,35	20	23,2±16,52	17	20,53±16,53	0,627
	Erken Post-Op	37	56,16±15,87	20	56,45±14,56	17	55,82±17,74	0,907
	Post-Op 2. yıl	36	53,78±15,23	20	53±13,66	16	54,75±17,42	0,737
	[2]p	<0,001		<0,001		<0,001		
	Pre-op – 2. yıl fark	36	31,39±15,69	20	29,8±14,45	16	33,38±17,39	0,505

Global Kifoz	Pre-op	37	65,76±23,77	20	66,15±24,37	17	65,29±23,78	0,915
	Erken Post-Op	37	55,14±17,8	20	53,5±18,92	17	57,06±16,75	0,552
	Post-Op 2. yıl	36	56,47±17,63	20	56,7±18,8	16	56,19±16,66	0,932
	[2]p	0,001		0.005		0,089		
	Pre-op – 2. yıl fark	37	10,81±22,32	20	9,45±17,61	17	12,41±27,33	0,693
Sagittal Vertikal Aks	Pre-op	37	149,59±65,57	20	143,25±71,55	17	157,06±59,04	0,532
	Erken Post-Op	37	62,86±47,13	20	55,1±50,93	17	72±41,88	0,283
	Post-Op 2. yıl	37	69,16±43,84	20	64,9±45,28	17	74,18±42,89	0,529
	[2]p	<0,001		<0,001		<0,001		
	Pre-op – 2. yıl fark	37	80,43±58,78	20	78,35±66,88	17	82,88±49,51	0,819
Osteotomize Vertebra Açısı	Erken Post-Op	37	31,22±8,83	20	30,2±8,97	17	32,41±8,77	0,455
	Post-Op 2. yıl	37	28,7±8,83	20	26,85±9,05	17	30,88±8,31	0,170
	[2]p	<0,001		0,005		0,007		
	Erken Post-Op – 2. yıl fark	37	51,73±57,82	20	51,5±67,42	17	52±46,09	0,980

[1]:p values of comparison between two groups. [2]: p values of comparisons betwee/among periods.

Anahtar Kelimeler: ankilozan,osteotomi,rod,psödoartroz,nonunion

S-132

CORONAL BALANCE WITH SHORT STABILIZATIONS IN SHARPLY ANGULATED DEGENERATIVE SCOLIOSIS

Ahmet Öğrenci[1], Orkun Koban[2], Mesut Yılmaz[2], SEDAT DALBAYRAK[1]

[1]Medicana Ataşehir Hospital, Istanbul
[2]Neurospinal Academy, Istanbul

Introduction: Degenerative scoliosis is an important cause of low back and back pain and life restriction at an advanced age. Long segment stabilization and decompression are necessary both for passing the patient's complaints, and for maintaining the coronal and sagittal balance of the spine. However, long segment stabilization surgeries increase the recovery time and increase complication rates in these patients who are elderly and often have concomitant morbidities. For this reason, we aimed to show that short segment stabilization can be sufficient and effective in selected scoliotic deformity cases.

Method: We presented a case in which we performed 8 scoliosis corrections between 2019 and 2021, in which the sharp scoliotic deformity that we operated on was thought to be due to segmental deconstruction.

Case: We stabilized the segment with transpedicular screwing and posterior lumbar interbody fusion, where the abnormal angulation in one segment was maximum and we thought that scoliotic deformity was related to this segment. The mean Cobb angles of the preop of the cases were 28 degrees, while the postop cobb angle values were 7 degrees

Discussion and conclusion: degenerative lumbar scoliosis surgery, especially in segmental degeneration of disc degeneration in patients with sharp angulation is more or asymmetric depending on whether the maximum bound for correction, tilting the vertebrae in all, you may not need to incorporate it into the stabilization system. With short-segment stabilizations (and the maneuvers that will be presented), scoliosis correction is possible and coronal balance can be achieved.

preop-postop direct radiography

Keywords: "degenerative scoliosis", "short stabilization", "coronal balance"

KESKİN AÇILANMALI DEJENERATİF SKOLYOZDA KISA STABİLİZASYONLAR İLE KORONAL DENGE

Ahmet Öğrenci[1], Orkun Koban[2], Mesut Yılmaz[2], SEDAT DALBAYRAK[1]

[1]Medicana Ataşehir Hastanesi, İstanbul
[2]Nörospinal Akademi, İstanbul

Giriş: Dejeneratif skolyoz ilerleyen yaşta olan bel ve sırt ağrıları ve yaşam kısıtlanmasının önemli bir sebebidir. Uzun segment stabilizasyon ve dekompresyon hem hastanın şikayetlerinin geçirilmesi, hem de omurganın koronal ve sagital dengesinin sağlanması için gerekmektedir. Ancak uzun segment stabilizasyon cerrahileri ileri yaşlı ve sıklıkla eşlik eden morbiditeleri mevcut bu hastalarda iyileşme süresini arttırmakta ve komplikasyon oranlarını yükseltmektedir. Bu sebeple seçilmiş skolyotik deformite olgularında kısa segment stabilizasyonun yeterli ve etkili olabilceğini göstermeyi amaçladık.

Metod: 2019-2021 yılları arasında opere ettiğimiz keskin skolyotik deformitenin segmental açılanmaya bağlı olduğu düşünülen 8 skolyoz korreksiyonu yaptığımız olgumuzu sunduk.

Olgu: Tek segmentteki anormal açılanmanın maksimum olduğu ve skolyotik deformitenin bu segmente bağlı olduğunu düşündüğümüz segmente transpediküler vidalama ve posteriyor lomber interbody füzyon ile stabilizasyon yaptık. Olguların preop ortalama Cobb açıları; 28 derece iken postop cobb açısı değerleri 7 derece idi

Tartışma ve Sonuç: Lomber dejeneratif skolyoz cerrahisinde özellikle segmental dejenerasyonun fazla olmasına bağlı olarak veya asimetrik disk dejenerasyonuna bağlı keskin açılanma olan olgularda maksimum korreksıyon için, açılanmanın olduğu tüm vertebraları, stabilizasyon sistemi içine dahil etmeye gerek olmayabilir. Kısa segment stabilizasyonlar (ve sunulacak manevralar) ile skolyoz korreksiyonu mümkündür ve koronal denge sağlanabilmektedir.

preop-postop direkt radyografi

Anahtar Kelimeler: "dejeneratif skolyoz", "kısa stabilizasyon", koronal denge"

S-133

DOES SACRAL SLOPE ANGLE CHANGE IN THE POSTOPERATIVE PERIOD IN PATIENTS OPERATED FOR L5-S1 DISC HERNIATION?

Haydar Gök[1]

[1]Istanbul Prof. Dr. Cemil Tascioglu State Hospital, Neurosurgery Department

Aim: This study aimed to determine whether there is a significant change in the sacral slope angle in operated patients for one sided L5-S1 disc herniation.

Material and Methods: 115 operated patients due to L5-S1 one sided disc herniation were included in the study. Mean age was 47.23 years (±11.28 years), with the youngest patient being 22 years old and the eldest 76. Sacral slope angle and the other parameters showing the relationship of the lumbar region with the pelvis were measured on computed tomography. The diameters were compared preoperatively and postoperatively. The relation between measurements and sagittal balance was investigated.

Results: Mean sacral slope angle was measured as 37.44±6.75 degrees preoperatively. One month after microdiscectomy mean sacral slope angle increaded to 41.78±9.11 ($p<0.05$), and, six month after surgery decreaded to 38.21±9.04 ($p>0.05$) degrees. Compared to the preoperative period, the sacral slope angle increased statistically in the postoperative 1st month. However, in the postoperative 6th month, we found that it decreased and almost approached the preoperative degrees.

Conclusion: We found that after L5-S1 microdiscectomy the sacral slope angle increased but over time it decreaded to the preoperative values. Sacral slope angle may be increasing as the body's compensatory mechanism during the recovery period after microdiscectomy. Also, may be due to the disruption of disc integrity and posterior elements as a result of the microdiscectomy. Since the angle returns to its former value over time, it does not cause any clinical or radiological problems. Minimally invasive approaches and postoperative low back exercises can provide faster angular recovery.

Anahtar Kelimeler: Sacral slope, sagittal balance, L5-S1, microdiscectomy

L5-S1 DISK HERNISI NEDENIYLE OPERE EDILEN HASTALARDA POSTOPERATIF DÖNEMDE SAKRAL EĞIM AÇISI DEĞIŞIR MI?

Haydar Gök[1]

[1]İstanbul Prof. Dr. Cemil Taşcıoğlu Şehir Hastanesi, Nöroşirürji Kliniği

Amaç: Bu çalışmada tek taraflı L5-S1 disk hernisi nedeniyle ameliyat edilen hastalarda sakral eğim açısında anlamlı bir değişiklik olup olmadığının belirlenmesi amaçlanmıştır.

Gereç ve Yöntem: Tek taraflı L5-S1 disk hernisi nedeniyle ameliyat edilen 115 hasta çalışmaya dahil edildi. Hastaları ortalama yaş 47.23 (±11.28 yıl)iken, en genç hasta 22 ve en yaşlı hasta 76 yaşındaydı. Bilgisayarlı tomografide sakral eğim açısı ve sagital denge ile bağlantılı olan diğer spinal ve pelvik parametreler ölçüldü. Ameliyat öncesi ve ameliyat sonrası değerler birbirleri ile karşılaştırıldı. Ölçümler ile sagital denge ve klinik bulgular arasında ilişki olup olmadığı araştırıldı.

Bulgular: Ameliyat öncesi ortalama sakral eğim açısı 37.44±6.75 derece olarak ölçüldü. Mikrodiskektomiden bir ay sonra ortalama sakral eğim açısı 41.78±9.11'e ($p<0.05$) yükselirken, ameliyattan altı ay sonra 38.21±9.04 ($p>0.05$) dereceye düştü. Ameliyat öncesi dönem ile karşılaştırıldığında, ameliyat sonrası 1. ayda sakral eğim açısı istatistiksel olarak arttı. Ancak ameliyat sonrası 6. ayda azaldığını ve neredeyse ameliyat öncesi derecelere yaklaştığını gördük. Diğer parametrelerde ise anlamlı bir değişiklik saptanmadı.

Sonuç: L5-S1 mikrodiskektomi sonrası sakral eğim açısının arttığını ancak zamanla tekrar preoperatif değerlerine yaklaştığını saptadık. Sakral eğim açısı, mikrodiskektomi sonrası erken dönem iyileşme sürecinde, vücudun kompansatuar bir mekanizması olarak artıyor olabilir. Ayrıca mikrodiskektomi sonucu disk bütünlüğünün ve posterior spinal elemanların yapısının bozulmasına bağlı olarak da artıyor olabilir. Sakral eğim açısı zamanla eski değerlerine döndüğü için, ameliyat sonrası ilk ayda bile, klinik veya radyolojik herhangi bir soruna neden olmaz. Minimal invaziv yaklaşımlar ve postoperatif bel egzersizleri daha hızlı açısal iyileşme sağlayabilir.

Anahtar Kelimeler: Sakral eğim, sagital denge, L5-S1, mikrodiskektomi

S-134

DATA MINING FOR PREDICTING MECHANICAL COMPLICATIONS IN POSTOPERATIVELY WELL-ALIGNED ADULT SPINAL DEFORMITY PATIENTS USING XGBOOST MODELLING

Caglar Yilgor[1], Baris Balaban[2], Altug Yucekul[1], Tais Zulemyan[3], Ugur Sezerman[2], Javier Pizones[4], Ibrahim Obeid[5], Frank Kleinstueck[6], Francisco Javier Sanchez Perez-Grueso[4], Ferran Pellisé[7], Ahmet Alanay[1], European Spine Study Group ESSG[8]

[1]Acibadem University School of Medicine, Department of Orthopedics and Traumatology, Istanbul, Turkey
[2]Acibadem University School of Medicine, Department of Biostatistics and Medical Informatics, Istanbul, Turkey
[3]Comprehensive Spine Center, Acibadem Maslak Hospital, Istanbul, Turkey
[4]Spine Unit, Hospital Universitario La Paz, Madrid, Spain
[5]CHU Bordeaux Pellegrin Hospital, Bordeaux, France
[6]Schulthess Klinik, Department of Spine Surgery, Zurich , Switzerland
[7]Hospital Vall D´Hebron, Barcelona , Spain
[8]Spine Research Unit, Vall d'Hebron Institute of Research, Barcelona , Spain

Aims: Effect of sagittal alignment on complications is well established. Yet, demographic and technical factors also play an important role. Survival analyses have shown that ~20% of patients having a proportioned spinopelvic shape and alignment will experience mechanical complications. The aims of the study were to detect factors affecting mechanical complications and to determine thresholds for each.

Methods: Patients with ≥4-levels fusion and ≥2years f-up having a postop GAP Score of 0, 1 or 2 were included. XgBoost Trees with binary logistic objective were built using 75%-25% train-test sampling. Multiplication was used to test combined effects of parameters. 5 times 3-fold repeated cross-validation was used for parameter tuning. Rough grid search was followed by feature selection using expert-guided machine learning principles. Maximum tree count was set to 6, with a maximum depth of 3 where each leaf cannot have <10 patients following cross-validation. The key metric for model selection was F-score. Performance metrics were area under the ROC curve, sensitivity, specificity and precision. Importance matrix was built to stratify the significant factors. Patients satisfying all thresholds in both ends were used to calculate their cumulative effect.

Results: 244 patients (200F, 44M, 44±19 yrs) with a mean f-up of 41 (24-101) months were included. 42 (17%) patients experienced a mechanical complication. 5 trees with a total of 22 leaves were built. In the test set, accuracy, sensitivity and specificity were 0.72, 0.80 and 0.71, respectively; while precision was 0.35. Five parameters, in order of importance, that drive mechanical complications in well-aligned patients were identified to have these thresholds: 1) LIV: pelvis vs sacrum and above; 2) BMI: 23; 3) age: 50 years, 4) Coronal malalignment: 2 cm and 5) pre-op ODI walking: 0-1 vs 2-5. The cumulative effect of having all 5 parameters above these thresholds was 10-folds increase in complication rates.

Conclusion: Approximately one fifth of sagittally well-aligned patients will suffer from mechanical complications. Technical factors such as pelvic fixation and post-op coronal malalignment, and demographic factors such as age, BMI and pre-op walking ability can stratify the complication risk within this group.

Keywords: Adult Spinal Deformities, Posterior Instrumentation and Fusion, Adult Spinal Disorders, Mechnaical Complications

S-135

RELATIONSHIP BETWEEN ADULT SPINAL DEFORMITY SURGERY AND EMPLOYMENT, SICK LEAVES, RETURN TO WORK AND EARLY RETIREMENT: MINIMUM 5 YEARS FOLLOW-UP STUDY

Caglar Yılgor[1], Altug Yucekul[1], Tais Zulemyan[2], Yasemin Yavuz[3], Javier Pizones[4], İbrahim Obeıd[5], Frank Kleinstueck[6], Fransisco Javier Sanchez Perez-Grueso[4], Ferran Pellıse[7], Ahmet Alanay[1], European Spine Study Group Essg[8]

[1]Acibadem University School of Medicine, Department of Orthopedics and Traumatology, Istanbul, Turkey
[2]Comprehensive Spine Center, Acibadem University Maslak Hospital, Istanbul, Turkey
[3]Ankara University Faculty of Medicine, Department of Biostatistics, Ankara, Turkey
[4]Spine Surgery Unit, Hospital Universitario La Paz, Madrid, Spain
[5]Spine Unit, Bordeaux University Hospital, Bordeaux, France
[6]Spine Center, Schulthess Klinik, Zurich, Switzerland
[7]Spine Surgery Unit, Hospital Universitario Vall d'Hebron, Barcelona, Spain
[8]Vall d'Hebron Institute of Research, Barcelona, Spain

Aim: Adult spinal deformity (ASD) is a common cause of disability and sick leave. Although this presents an economic burden to the individual and the society, predictors of permanent disability and early retirement among individuals with operations for spinal deformity are not well established. Aim of the study was to evaluate preoperative and long-term postoperative work status in patients undergoing ASD surgery.

Methods: Retrospective analysis of a prospectively collected multicentric data. Adult spinal deformity patients with ≥4-level fusion and a minimum 5 years follow-up were included. Work status was divided into 4 groups: 1) Employed 2) Employed but at sick leave (groups 1 and 2 together referred to as active work life) 3) Unemployed 4) Retired due to back pain (groups 3 and 4 together referred to as inactive work life). Clinically-relevant 6 scenarios were investigated: 1) Preoperative work status 2) Time it took active ones to return to work 3) Active ones that kept being on sick leave or had to quit their jobs 4) Active ones that had an early retirement 5) Inactive ones that could make it back to work or became employed and 6) Inactive ones that couldn't make it back to work.

Results: 120 patients (92F, 28M, 44.6±14.1 years) with a mean follow-up of 68 (60-102) months were included. 74 (62%) patients were active while 46 reported being unemployed or retired early. Of the 46 that were employed, 39 (85%) returned to work within 6 months. At the final follow-up 7% became unemployed and 26% had an early retirement (mean age at surgery 49.5). Of the 28 that were at sick leave preoperatively, 17 (61%) never made it back to work; and it took longer for the ones that did. 39% had an early retirement (mean age at surgery 53.2). Of the 17 (mean age 42.5) that were unemployed and 29 (mean age 50.5) that were retired due to back pain, respectively, 29% and 24% made it back to work.

Conclusion: Approximately 30% of patients that were involved in active work life ended up having an early retirement due to back pain within 5 years after surgery. Another 15% had long-lasting sick leaves or became unemployed. Only 25% of patients who were not involved in active work life were able to make it back to work. Patients should be well informed to have realistic expectations regarding future work life when considering adult spinal deformity surgery.

Keywords: Adult Spinal Deformities, Posterior Instrumentation and Fusion, Adult Spinal Disorders, sick leave, return to work

ERİŞKİN OMURGA DEFORMİTESİ AMELİYATI İLE ÇALIŞMA HAYATI, HASTALIK İZNİ, İŞE DÖNÜŞ VE ERKEN EMEKLİLİK ARASINDAKİ İLİŞKİ: EN AZ 5 YIL TAKİP ÇALIŞMASI

Caglar Yılgor[1], Altug Yucekul[1], Tais Zulemyan[2], Yasemin Yavuz[3], Javier Pızones[4], Ibrahim Obeıd[5], Frank Kleinstueck[6], Fransisco Javier Sanchez Perez-Grueso[4], Ferran Pellıse[7], Ahmet Alanay[1], European Spine Study Group Essg[8]

[1]Acibadem University School of Medicine, Department of Orthopedics and Traumatology, Istanbul, Turkey
[2]Comprehensive Spine Center, Acibadem University Maslak Hospital, Istanbul, Turkey
[3]Ankara University Faculty of Medicine, Department of Biostatistics, Ankara, Turkey
[4]Spine Surgery Unit, Hospital Universitario La Paz, Madrid, Spain
[5]Spine Unit, Bordeaux University Hospital, Bordeaux, France
[6]Spine Center, Schulthess Klinik, Zurich, Switzerland
[7]Spine Surgery Unit, Hospital Universitario Vall d'Hebron, Barcelona, Spain
[8]Vall d'Hebron Institute of Research, Barcelona, Spain

Amaç: Erişkin omurga deformiteleri çalışma hayatından uzak kalma ve hastalık izni almanın yaygın nedenlerindendir. Erişkin omurga deformitesi ameliyatı olan hastaların, genel nüfusa benzer oranlarda aktif iş hayatına devam edip edemeyecekleri belirsizdir. Bu durum hem ameliyat olan birey hem de toplum açısından ekonomik yük oluştursa da omurga ameliyatı sonrası kalıcı maluliyetin ve erken emekliliğin etkenleri tam olarak belirlenememiştir. Öte yandan, ameliyat olmayı düşünen hastalar genellikle nekahet dönemi sonrası işe dönmeyi beklerler. Kronik bel ağrısı olan hastaların iş durumunu inceleyen birçok çalışma olmasına rağmen erişkin deformite cerrahisini takiben iş durumuna ilişkin bilgiler sınırlıdır. Çalışmanın amacı erişkin omurga deformitesi hastalarının ameliyat sonrası uzun dönemde iş durumlarının araştırılmasıdır.

Yöntem: Prospektif olarak toplanan çok-merkezli verilerin retrospektif analizi. En az 5 yıl takibi ve ≥4-seviye füzyonu olan hastalar dahil edilmiştir. İş durumu 4 gruba ayrılmıştır: 1) Çalışanlar 2) Hastalık izninde olanlar (1-2. gruplar aktif çalışma hayatı) 3) İşsizler ve 4) Malulen emekliliğe ayrılanlar (3-4. gruplar inaktif çalışma hayatı). Klinik açıdan anlamlı 6 senaryo incelenmiştir 1) Ameliyat öncesi iş durumu 2) Aktif çalışanların işe dönme süreleri 3) Hastalık iznini uzatmak veya işini bırakmak zorunda kalan aktif çalışanlar 4) Malulen emekliliğe ayrılmak zorunda kalan aktif çalışanlar 5) İnaktif çalışma hayatı olanların işe dönebilme veya işe girebilme durumları, 6) İnaktif çalışma hayatı olup işe geri dönemeyenler.

Bulgular: Ortalama takip süresi 68 (60-102) ay olan 120 hasta (92K, 28E, 44,6±14,1 yıl) çalışmaya dahil edilmiştir. Hastaların 74'ü (%62) ameliyat öncesi aktif olarak çalıştığını, kalan 46 hasta ise işsiz veya malulen emekli olduğunu bildirmiştir. Aktif olarak çalışan 46 hastanın 39'u (%85) taburculuk sonrası 6 ay içinde işe geri dönmüştür. Son takipte hastaların %7si işsiz, %26sı ise malulen emekliliğe (ameliyat sırasında ortalama yaş 49,5) ayrıldığını bildirmiştir. Ameliyat öncesi hastalık izninde olan 28 kişiden 17si (%61) işe geri dönememiş; geri kalan hastalar için işe dönebilme süresi aktif çalışanlardan daha uzun sürmüştür. Hastaların %39'u malulen emekliliğe (ameliyat sırasında ortalama yaş 53,2) ayrılmıştır. Ameliyat öncesi işsiz olan 17 hastanın (yaş ortalaması 42,5) ve malulen emekliğe ayrılmış olan 29 hastanın (yaş ortalaması 50,5) işe geri dönme oranları sırasıyla %29 ve %24'tür.

Çıkarımlar: Ameliyat öncesi aktif çalışma hayatı olan hastaların yaklaşık %30'u, ameliyattan sonraki 5 yıl içinde ağrıları nedeniyle malulen emekliliğe ayrılmıştır. Hastaların %15'i uzun süreli hastalık iznine ayrılmış veya işten ayrılmıştır. Ameliyat esnasında aktif çalışma hayatı olmayan hastaların yalnızca %25'i işe geri dönebilmiştir. Erişkin omurga deformite cerrahisi olacak hastalar gelecekteki muhtemel iş hayatlarına ilişkin gerçekçi beklentilere sahip olabilmeleri açısından detaylıca bilgilendirilmelidir.

Anahtar Kelimeler: Erişkin omurga deformiteleri, posterior enstrümantasyon ve füzyon, hastalık izni, işe geri dönüş

S-136

COMPARISON OF THE EFFECTS OF DYNAMIC AND RIGID ROD SYSTEMS ON PATIENTS' POSTOPERATIVE ODI AND VAS SCORES

Kıvanç Yangı[1], Nazmi Uğur Ünlü[1], Ahmed Yasin Yavuz[1], Haydar Gök[1], Mehmet Alpay Çal[1], Mehmet Volkan Aydın[1]

[1]Prof.Dr.Cemil Tascioglu City Hospital, Neurosurgery Clinic

Abstract: Due to aging, degeneration is seen in the spine and this causes pathologies that require surgery such as listesis and scoliosis. In these kind of degenerative spine diseases; Rod systems are usually used.Although there is no consensus on the use of rigid and dynamic rod systems ; it is predicted that the dynamic rod system can provide better fusion by providing minimal movement. The effects of these two systems on the clinical improvement of the patients were tried to be measured by recording the preoperative and postoperative VAS and ODI scores. METHOD: Rigid rod system was placed in 22 patients and dynamic rod system was placed in 19 patients who were operated on degenerative spines of patients between 50 and 75 years of age (mean 58). The preoperative ve postoperative VAS and ODI scores of the patients were recorded. The ODI score was re-measured in the same month. Postoperative 1st day, 1st month and 6th month VAS scores of the patients were recorded. The improvements in ODI and VAS scores in these two patient groups, who were followed up for a minimum of six months, were compared.

Results: The mean age of the patients who were operated on with the rigid rod system was 59 years and the perop VAS were 7. In the dynamic rod group, age was 58 and VAS was 8. The ODI of both groups is 50%. In the rigid rod group, the mean postoperative VAS decreased to 6 1.day; decreased to 4 at the 1.month and continued to 3 at the 6th month,In the dynamic rod group, the VAS regressed to 5 in the first day, decreased to 3 in the first month, and to 1 in the sixth month. While the postoperative ODI of the dynamic rod group was 10%, it was 15% in the rigid rod. While there was no significant difference in the early period of the dynamic rod group, the clinical recovery was better.CONCLUSION: The mean age and preoperative VAS and ODI scores of the patients in the two groups were similar. There is no significant difference between the VAS scores of the patients in the early postoperative period.The minimal difference seen in first month VAS scores and it became evident in the 6th month. The difference also seen in the ODI score.In the measurements after 6th month, , the difference was wider and a better clinical improvement was achieved.

Keywords:dynamic rod, rigid rod, degenerative spine, axial pain

DİNAMİK VE RİJİT ROT SİSTEMLERİNİN HASTALARIN POSTOP ODI VE VAS SKORLARI ÜZERİNE ETKİSİNİN KARŞILAŞTIRILMASI

Kıvanç Yangı[1], Nazmi Uğur Ünlü[1], Ahmed Yasin Yavuz[1], Haydar Gök[1], Mehmet Alpay Çal[1], Mehmet Volkan Aydın[1]

[1]Prof.Dr.Cemil Taşçıoğlu Şehir Hastanesi, Beyin ve Sinir Cerrahisi Kliniği

Yaşlanmayla beraber omurgada dejeneratif süreçler başlar ve bu süreçler listezis ve skolyoz gibi cerrahi tedavi gerektiren patolojilere sebebiyet verebilir.Klinik çalışmalar; stabilizasyon vakalarında füzyonun sağlanabilmesi için minimum hareket gerekliliği olduğunu göstermiştir.Stabilizasyon cerrahisinde Dinamik veya rijit rot sistemlerinin kullanılması konusunda bir konsensus olmamasına rağmen; dinamik rot sistemlerinin gerekli minimal hareketliliği oluşturarak füzyona daha çok katkı sağlayabildiği tahmin edilmektedir.Bu iki sistemin hastaların kliniği üzerindeki etkileri; hastaların preop ve postop ODI ve VAS skorları ölçülerek kıyaslandı

Metod: Dejeneratif omurga sebebiyle opere edilen 50 ve 75 yaşları arasındaki(ortalama 58) 22 hastaya rijit rot sistemi; 19 hastaya ise dinamik rot sistemi yerleştirilmiştir.Hastaların Preop ve Postop VAS ve ODI skorları kaydedilmiştir.Aynı ay içerisinde ODI skorları tekrar ölçülmüştür.Postop 1. Gün, 1.ay ve 6.ayda hastaların VAS skorları hesaplandı ve kaydedildi.En az 6 aylık takipleri yapılan bu 2 hasta grubunun VAS ve ODI skorlarındaki değişimler kıyaslandı.

Results: Rijit rot sistemi kullanılan hastaların ortalama yaşı 59'du ve perop VAS skoru 7 idi. Dinamik rot sistemi kullanılan hastaların ortalama yaşı 58 ve VAS skoru ortalaması 8 idi.2 grubun da ODI skorları %50 olarak hesaplandı. Rijit rot grubunda, ortalama postop VAS skoru birinci günde 6'ya düştü, 1. Ayda 4'e, 6. Ay sonunda 3 e düştü.

Dinamik rot sistemleri kullanılan hastalarda ise VAS skoru 1.günde 5; birinci ayda 3, 6. Ayda ise 1 olarak hesaplandı. Dinamik rot sistemleri kullanılan hastalarda postop ODI skoru %10 iken rijit rot sistemleri kullanılan hastalarda %15 olarak hesaplandı.Dinamik rot grubunda erken donemde anlamli farklilik saptanmazken , klinik iyileşmenin daha iyi olduğu görüldü.

Sonuç: İki grupta da ortalama yaş ve Preop VAS ve ODI skorları benzer idi.Erken postop dönemde her iki gruptaki hastaların VAS skorları arasında anlamlı farklılık saptanmadı; lakin hastaların postop takiplerinde 1. Ay VAS skorlarında minimal farklılık görülürken bu farkın 6. Ay VAS skorlarında derinleştiği görüldü.VAS skorundaki değişim kendini ODI skorunda da gösterdi.Füzyon için gereken minimal hareketliliğin, dinamik rot sistemleri ile rijit rot sistemlerine göre daha iyi sağlanabildiğine inanıldı.

Bu sebeple; 6. Ay takiplerinde, füzyon meydana geldiğinde, 2 grup arasındaki farkın genişlediği ve klinik olarak iyileşmenin farklılığı görüldü.

Anahtar Kelimeler: Dinamik rot, rijit rot, dejeneratif omurga, aksiyel ağrı

S-137

EFFECT OF L2 AND L3 CLOSING WEDGE OSTEOTOMY ON GLOBAL KYPHOSIS AT ANKYLOSING SPONDYLITIS PATIENTS

Muhammed Fatih SERTTAŞ[1], Mehmet Cemil GÜN[1], Fevzi SAĞLAM[1], Alauddin KOCHAİ[1], Mustafa Erkan İNANMAZ[1]

[1]Sakarya University Faculty of Medicine, Department of Orthopedics and Traumatology, Sakarya, Turkey

Introduction: Ankylosing spondylitis (AS) is a chronic inflammatory arthropathy associated with thoracolumbar kyphotic deformity and sagittal imbalance. In advanced stages of the deformity, patients can not look straight ahead and their lie qulity decreases. Many corrective spinal osteotomy techniques such as closed wedge osteotomy (CWO), polysegmental Smith-Peterson osteotomy, and opening wedge osteotomy can be used to correct the kyphosis deformity and improve the quality of life in these patients. In this study,we aimed to compare the radiological results of patients who underwent single-level CWO from the Lumbar 2 (L2) and Lumbar 3 (L3) vertebrae in ankylosing spondylitis cases.

Methods: AS patients who were operated on between 2011 and 2019 were analysed retrospectively.29 patients with at least 3 years of follow-up were analyzed and divided into 2 groups according to osteotomy level. Groups were defined as patients with CWO at L2 level (n: 12) and patients with CWO at L3 level (n: 17). The two groups were compared preoperatively and postoperatively radiographically. Thoracal kyphosis (TK), lumbar lordosis (LL), global kyphosis (GK), the sagittal vertical axis (SVA), and osteotomized vertebral angle (OVA) were evaluated in radiographic measurements. In addition, the two groups were compared in terms of fusion level, amount of bleeding, operation time, need for blood transfusion, length of hospital stay, and complications.

Results: There was a significant improvement in LL and SVA measurements in both groups ($p<0.05$). There was no statistical difference between the two groups in terms of fusion level, amount of bleeding, operation time, need for blood transfusion, and discharge times. While there were no significant improvement in global kyphosis (GK) measurements in patients who underwent CWO from the L2 level, statistically significant improvement was observed in patients who underwent CWO from the L3 level. In addition, the OVA value in patients who underwent CWO from the L3 level was significantly higher than in the L2 group.

Conclusion: In the treatment of thoracolumbar kyphosis due to AS, CWO surgery performed at both L2 and L3 vertebral levels is an effective method in correcting kyphosis. It is observed that CWO from the L3 level corrects global kyphosis better by provide to reach higher OVA values.

Figure 1

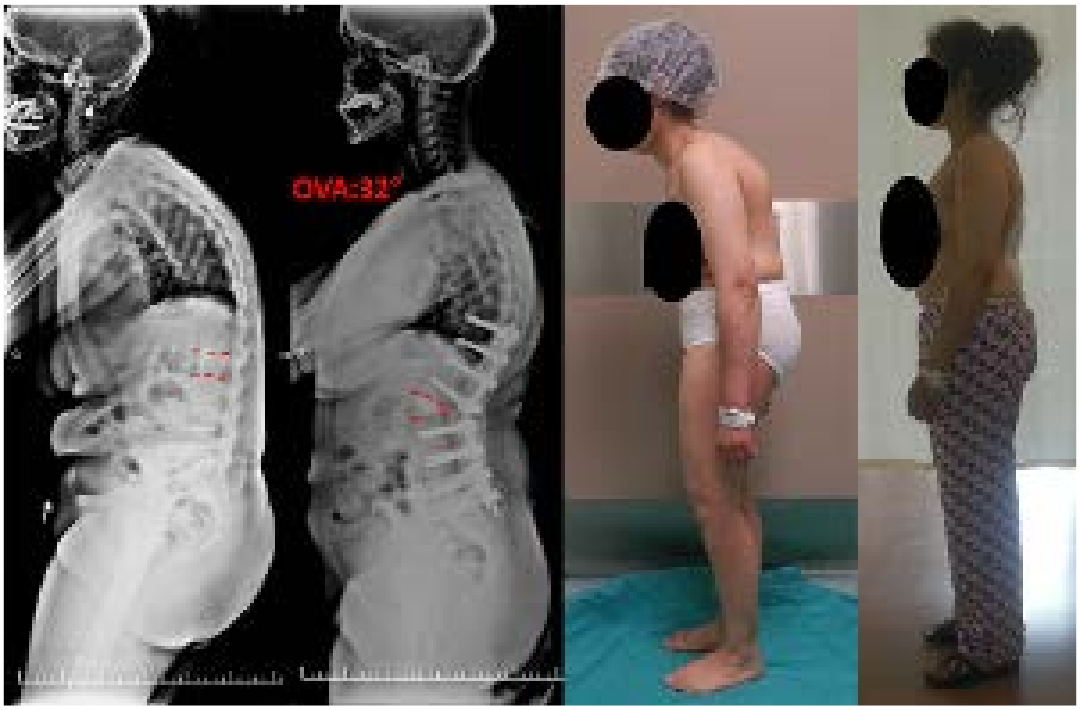

Preoperative and postoperative radiological and clinical image of the patient who underwent CWO at L2 level and postoperative OVA value

Figure 2

Preoperative, postoperative lateral radiography of the spine and postoperative OVA value of the patient who underwent CWO at the L3 level

Table 1

		Total (n=37)	L2 Osteotomi (n=20)	L3 Osteotomi (n=17)	[1]p
Hemoglobin	Pre-Op	12,93±1,59	12,69±1,63	13,1±1,58	0,501
	Post-Op 0.Gün	10,32±1,35	10,06±1,47	10,51±1,28	0,384
	Post-Op 1.Gün	9,85±1,34	10,2±1,38	9,6±1,29	0,235
	[2]p	<0,001	<0,001	<0,001	
	Pre-op – 1.gün fark	3,09±1,5	2,49±1,32	3,51±1,52	0,072
Hemotokrit	Pre-Op	39,64±4,67	38,83±5,03	40,22±4,47	0,442
	Post-Op 0.Gün	31,56±3,85	30,65±4,33	32,19±3,46	0,296
	Post-Op 1.Gün	29,87±3,87	31,14±3,22	28,97±4,13	0,139
	[2]p	<0,001	<0,001	<0,001	
	Pre-op – 1.gün fark	9,78±5,42	7,69±5,74	11,25±4,81	0,081
Torakal Kifoz	Pre-op	48,24±17,81	38,92±12,17	54,82±18,5	0,015
	Erken Post-Op	45,34±14,73	37,08±14,32	51,18±12,31	0,008
	Post-Op 3. yıl	47,28±14,91	40,67±15,61	51,94±12,87	0,043
	[2]p	0,148	0,202	0,197	
	Pre-op – 3. yıl fark	0,97±9,3	-1,75±7,82	2,88±9,99	0,191
Lomber Lordoz	Pre-op	19,34±14,96	18,67±15,52	19,82±15,01	0,842
	Erken Post-Op	57,9±17,36	61±17,16	55,71±17,67	0,428
	Post-Op 3. yıl	55,52±16,54	56,5±20,07	54,82±14,17	0,794
	[2]p	<0,001	<0,001	<0,001	
	Pre-op – 3. yıl fark	36,17±13,37	37,83±19,04	35±7,75	0,633

Global Kifoz	Pre-op	64,21±24,57	49,83±20,49	74,35±22,43	0,006
	Erken Post-Op	57,1±17,92	45,25±14,81	65,47±15,22	0,001
	Post-Op 3. yıl	59,55±17,68	49,83±16,35	66,41±15,56	0,01
	[2]p	0,003	0,333	0,007	
	Pre-op – 3. yıl fark	4,66±12,86	0±14,07	7,94±11,2	0,102
Sagittal Vertikal Aks	Pre-op	150,93±70,16	155,75±88,08	147,53±57,02	0,762
	Erken Post-Op	54,52±40,67	47,83±27,35	59,24±48,19	0,467
	Post-Op 3. yıl	59,41±36,1	56,33±21,06	61,59±44,32	0,707
	[2]p	<0,001	0,001	<0,001	
	Pre-op – 3. yıl fark	91,52±62,58	99,42±84,51	85,94±43,17	0,619
Osteotomize Vertebra Açısı	Erken Post-Op	33,76±6,54	31,5±8,37	35,35±4,49	0,166
	Post-Op 3. yıl	32,97±6,98	28,67±7,77	36±4,47	0,009
	[2]p	0,177	0,001	0,348	
	Erken Post-Op – 3. yıl fark	0,79±3,09	2,83±2,33	-0,65±2,76	0,001

[1]:p values of comparison between two groups. [2]: p values of comparisons betwee/among periods.

Comparison results of the radiologic and clinical characteristics between groups

Keywords:ankylosing spondylitis, kyphosis, osteotomy

ANKİLOZAN SPONDİLİT HASTALARINDA L2 VE L3 KAPALI KAMA OSTEOTOMİSİNİN GLOBAL KİFOZ ÜZERİNE ETKİSİ

Muhammed Fatih SERTTAŞ[1], Mehmet Cemil GÜN[1], Fevzi SAĞLAM[1], Alauddin KOCHAİ[1], Mustafa Erkan İNANMAZ[1]

[1]Sakarya Üniversitesi Tıp Fakültesi, Ortopedi ve Travmatoloji Anabilim Dalı, Sakarya, Türkiye

Amaç: Ankilozan spondilit (AS), torakolomber kifotik deformite ve sagittal dengesizlik ile ilişkili kronik inflamatuar bir artropatidir. Deformitenin ileri evrelerinde hastalar karşıya düz olarak bakamazlar ve hayat kaliteleri düşer. Bu hastalarda kifoz deformitesini düzeltmek ve yaşam kalitesini arttırmak için kapalı kama osteotomisi(KKO), polisegmental Smith-Peterson osteotomisi ve açma kama osteotomisi gibi birçok düzeltici spinal osteotomi tekniği kullanılmaktadır. Bu çalışmada ankilozan spondilit olgularında Lomber 2(L2) ve Lomber 3(L3) vertebradan tek seviye KKO yaptığımız hastaların radyolojik sonuçlarını karşılaştırmayı amaçladık.

Yöntem: 2011-2019 yılları arasında opere edilen AS hastaları geriye dönük olarak incelendi. En az 3 yıllık takibi olan 29 hasta analiz edildi ve osteotomi seviyesine göre 2 gruba ayrıldı. Gruplar L2 seviyesinden KKO yapılan hastalar(n:12) ve L3 seviyesinden KKO yapılan hastalar(n:17) olarak tanımlandı. İki grup preop ve postop radyografik olarak karşılaştırıldı. Radyografik ölçümlerde torakal kifoz (TK), lomber lordoz (LL), global kifoz (GK), sagittal vertikal aks (SVA) ve osteotomize vertebra açısı (OVA) değerlendirildi. Ayrıca iki grup füzyon seviyesi, kanama miktarı, ameliyat süresi, kan transfüzyonu ihtiyacı, hastanede kalış süresi ve komplikasyonlar açısından karşılaştırıldı.

Bulgular: Her iki grupta da LL ve SVA ölçümlerinde anlamlı seviyede düzelme vardı ($p<0.05$). Füzyon seviyesi, kanama miktarı, ameliyat süresi, kan transfüzyonu ihtiyacı ve taburcu olma süreleri açısından iki grup arasında istatistiksel fark yoktu. Global kifoz (GK) açılarında L2 seviyesinden KKO yapılan hastalarda anlamlı düzelme görülmezken, L3 seviyesinden KKO uygulanan hastalarda istatiksel olarak anlamlı düzelme görüldü. Ayrıca L3 seviyesinden KKO yapılan hastalardaki OVA değeri, L2 grubuna göre anlamlı olarak yüksekti.

Sonuç: AS'ye bağlı torakolomber kifoz tedavisinde hem L2 hem de L3 vertebra seviyesinden uygulanan KKO cerrahisinin kifozun düzeltilmesinde etkili bir yöntem olduğu görüldü. L3 seviyesinden yapılacak olan KKO daha yüksek OVA değerlerine ulaşarak global kifozu daha iyi düzelttiği görüldü.

Resim 1

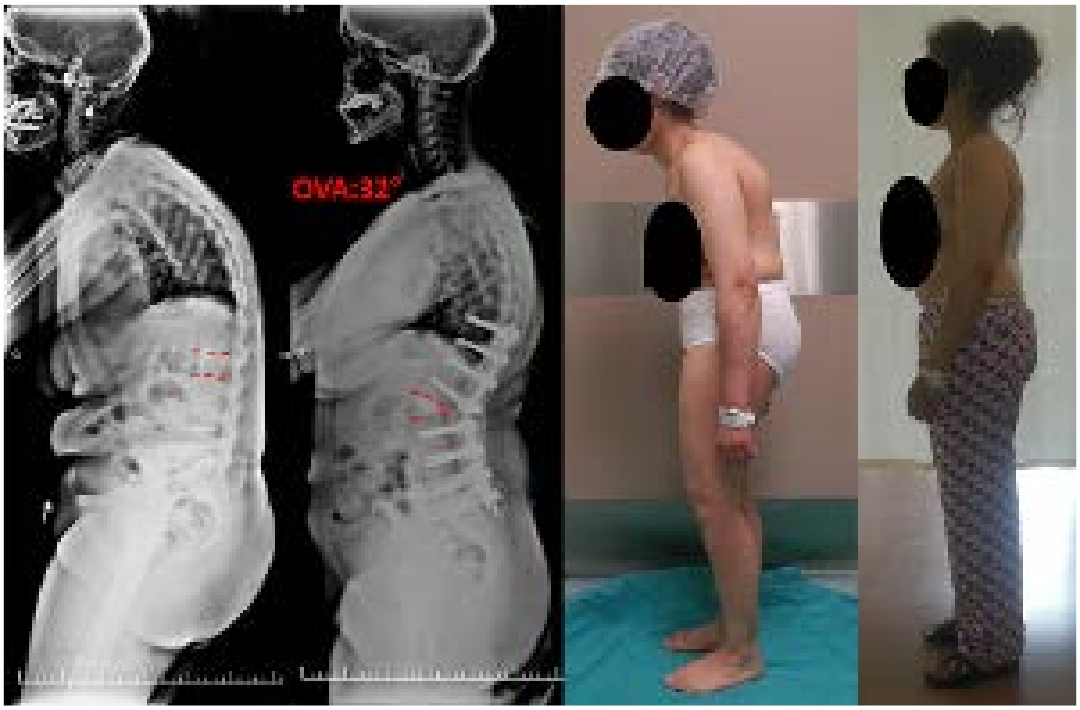

L2 düzeyinde KKO yapılan hastanın ameliyat öncesi ve ameliyat sonrası radyolojik ve klinik görüntüsü ve ameliyat sonrası OVA değeri

Resim 2

L3 düzeyinde CWO yapılan hastanın ameliyat öncesi ve ameliyat sonrası tüm omurga lateral grafisi ve ameliyat sonrası OVA değeri

Tablo 1

		Total (n=37)	L2 Osteotomi (n=20)	L3 Osteotomi (n=17)	[1]p
Hemoglobin	Pre-Op	12,93±1,59	12,69±1,63	13,1±1,58	0,501
	Post-Op 0.Gün	10,32±1,35	10,06±1,47	10,51±1,28	0,384
	Post-Op 1.Gün	9,85±1,34	10,2±1,38	9,6±1,29	0,235
	[2]p	<0,001	<0,001	<0,001	
	Pre-op – 1.gün fark	3,09±1,5	2,49±1,32	3,51±1,52	0,072
Hemotokrit	Pre-Op	39,64±4,67	38,83±5,03	40,22±4,47	0,442
	Post-Op 0.Gün	31,56±3,85	30,65±4,33	32,19±3,46	0,296
	Post-Op 1.Gün	29,87±3,87	31,14±3,22	28,97±4,13	0,139
	[2]p	<0,001	<0,001	<0,001	
	Pre-op – 1.gün fark	9,78±5,42	7,69±5,74	11,25±4,81	0,081
Torakal Kifoz	Pre-op	48,24±17,81	38,92±12,17	54,82±18,5	0,015
	Erken Post-Op	45,34±14,73	37,08±14,32	51,18±12,31	0,008
	Post-Op 3. yıl	47,28±14,91	40,67±15,61	51,94±12,87	0,043
	[2]p	0,148	0,202	0,197	
	Pre-op – 3. yıl fark	0,97±9,3	-1,75±7,82	2,88±9,99	0,191
Lomber Lordoz	Pre-op	19,34±14,96	18,67±15,52	19,82±15,01	0,842
	Erken Post-Op	57,9±17,36	61±17,16	55,71±17,67	0,428
	Post-Op 3. yıl	55,52±16,54	56,5±20,07	54,82±14,17	0,794
	[2]p	<0,001	<0,001	<0,001	
	Pre-op – 3. yıl fark	36,17±13,37	37,83±19,04	35±7,75	0,633

Global Kifoz	Pre-op	64,21±24,57	49,83±20,49	74,35±22,43	0,006
	Erken Post-Op	57,1±17,92	45,25±14,81	65,47±15,22	0,001
	Post-Op 3. yıl	59,55±17,68	49,83±16,35	66,41±15,56	0,01
	[2]p	0,003	0,333	0,007	
	Pre-op – 3. yıl fark	4,66±12,86	0±14,07	7,94±11,2	0,102
Sagittal Vertikal Aks	Pre-op	150,93±70,16	155,75±88,08	147,53±57,02	0,762
	Erken Post-Op	54,52±40,67	47,83±27,35	59,24±48,19	0,467
	Post-Op 3. yıl	59,41±36,1	56,33±21,06	61,59±44,32	0,707
	[2]p	<0,001	0,001	<0,001	
	Pre-op – 3. yıl fark	91,52±62,58	99,42±84,51	85,94±43,17	0,619
Osteotomize Vertebra Açısı	Erken Post-Op	33,76±6,54	31,5±8,37	35,35±4,49	0,166
	Post-Op 3. yıl	32,97±6,98	28,67±7,77	36±4,47	0,009
	[2]p	0,177	0,001	0,348	
	Erken Post-Op – 3. yıl fark	0,79±3,09	2,83±2,33	-0,65±2,76	0,001
[1]:p values of comparison between two groups. [2]: p values of comparisons betwee/among periods.					

Gruplar arası radyolojik ve klinik özelliklerin karşılaştırma sonuçları

Anahtar Kelimeler: ankilozan spondilit, kifoz, osteotomi

S-138

ANALGESIC AND OPIOID MEDICATION PROFILE OF EUROPEAN ADULT SPINAL DEFORMITY PATIENTS: MINIMUM 5 YEARS FOLLOW-UP STUDY

Caglar YILGOR[1], Altug YUCEKUL[1], Tais ZULEMYAN[2], Yasemin YAVUZ[3], Louis BOISSIERE[4], Ibrahim OBEID[4], Javier PIZONES[5], Frank KLEINSTUECK[6], Fransisco Javier Sanchez Perez-Grueso[5], Ferran PELLISE[7], Ahmet ALANAY[1], European Spine Study Group ESSG[8]

[1]Acibadem University School of Medicine, Department of Orthopedics and Traumatology, Istanbul, Turkey
[2]Comprehensive Spine Center, Acibadem University Maslak Hospital, Istanbul, Turkey
[3]Ankara University Faculty of Medicine, Department of Biostatistics, Ankara, Turkey
[4]Spine Unit, Bordeaux University Hospital, Bordeaux, France
[5]Spine Surgery Unit, Hospital Universitario La Paz, Madrid, Spain
[6]Spine Center, Schulthess Klinik, Zurich, Switzerland
[7]Spine Surgery Unit, Hospital Universitario Vall d'Hebron, Barcelona, Spain
[8]Vall d'Hebron Institute of Research, Barcelona, Spain

Aim: Although appropriate pain control is a critical aspect of patient management, past few decades have been associated with major increases in opioid-related overdoses and addiction treatment. Current literature focuses on chronic back pain and degenerative conditions and information regarding long-term opioid use following adult spinal deformity surgery is limited. The aim was to investigate opioid use of adult spinal deformity patients, pre- and long-term postoperatively.

Methods: Retrospective analysis of a prospectively collected multicentric data. Adult spinal deformity patients with ≥4-level fusion and a minimum 5 years follow-up were included. Analgesic use was divided into 4 groups: 1) No Analgesics 2) Non-Opioid Analgesics (groups 1 and 2 together referred to as opioid naive) 3) Weak Opioids and 4) Strong Opioids (groups 3 and 4 together referred to as opioids). Clinically-relevant 6 scenarios were investigated: 1) Opioid use preoperatively 2) Opioid use at 6 weeks 3) Continued opioid use at 6 months and beyond 4) Opioid cessation 5) Restart on opioids and 6) Persistent opioid use at 5 years and beyond.

Results: 265 patients (215F, 50M, 52±19 yrs) with a mean follow-up of 67 (60-102) months were included. 202 (76%) patients were opioid naive while 63 reported preop opioid use. In the multivariate analysis, SRS-22 pain score and study-group site were the only important parameters. At 6 weeks, 23% of opioid naive patients were using opioids, which dropped to 13% at 6 months. Patients with reported preop use had usage rates of 67% and 43% at 6 weeks and at 6 months, respectively. Opioid use at 6 months was affected by ASA score, pre-op and 6-weeks opioid use and post-op sagittal plane deformity. At the final follow-up 15% of opioid naive patients were still using opioids. In the opioid group, there was a 44% of final follow-up use where more than half of the patients were using stronger opioids. Persistent opioid use at and beyond 5 years were only affected by pre-op, 6-weeks and 6-months postoperative use, and not by any demographic, surgical and/or radiographic parameters.

Conclusion: Approximately 15% of patients who received no preop opioids ended up receiving long-term (5+ years) postop opioids. Of the preop opioid users, only 56% could quit. Among identified risk factors, sagittal plane correction seems to be the only parameter that is directly at the surgeon's discretion. Observed differences among sites can point towards a room for improvement.

Anahtar Kelimeler: Adult Spinal Deformities, Posterior Instrumentation and Fusion, Adult Spinal Disorders, opioid use

AVRUPA ERİŞKİN OMURGA DEFORMİTE HASTALARININ ANALJEZİK VE OPİOİD İLAÇ KULLANIM PROFİLİ: EN AZ 5 YIL TAKİP ÇALIŞMASI

Caglar YILGOR[1], Altug YUCEKUL[1], Tais ZULEMYAN[2], Yasemin YAVUZ[3], Louis BOISSIERE[4], Ibrahim OBEID[4], Javier PIZONES[5], Frank KLEINSTUECK[6], Fransisco Javier Sanchez Perez-Grueso[5], Ferran PELLISE[7], Ahmet ALANAY[1], European Spine Study Group ESSG[8]

[1]Acibadem University School of Medicine, Department of Orthopedics and Traumatology, Istanbul, Turkey
[2]Comprehensive Spine Center, Acibadem University Maslak Hospital, Istanbul, Turkey
[3]Ankara University Faculty of Medicine, Department of Biostatistics, Ankara, Turkey
[4]Spine Unit, Bordeaux University Hospital, Bordeaux, France
[5]Spine Surgery Unit, Hospital Universitario La Paz, Madrid, Spain
[6]Spine Center, Schulthess Klinik, Zurich, Switzerland
[7]Spine Surgery Unit, Hospital Universitario Vall d'Hebron, Barcelona, Spain
[8]Vall d'Hebron Institute of Research, Barcelona, Spain

Amaç: Ameliyat sonrası hastaların opioid kullanımıyla ilgili önemli ölçüde değişkenlik söz konusudur. Ağrı kontrolünün hasta takibindeki kritik rolü aşikardır; öte yandan, son yıllarda opioid bağımlılığı ve aşırı dozu oranlarında ciddi artış yaşanmıştır. Bazı çalışmalar ameliyat öncesi opioid kullanımının hastanede kalış süresini artırdığını, işe dönüş süresini geciktirdiğini, daha fazla cerrahi komplikasyona sebep olduğunu ve kötü işlevsel sonuçlar doğurduğunu göstermiştir. Yine de ameliyat olmayı düşünen hastaların beklentilerinden biri de ameliyat sonrasında opioid kullanımını bırakabilmektir. Çalışmanın amacı erişkin omurga deformitesi hastalarının ameliyat öncesi ve ameliyat sonrası uzun dönemde opioid kullanımının araştırılmasıdır.

Yöntem: Prospektif toplanan çok-merkezli verilerin retrospektif analizi. En az 5 yıl takibi ve ≥4-seviye füzyonu olan hastaları dahil edilmiştir. Analjezik kullanımı 4 gruba ayrılmıştır: 1) Analjezik kullanmayan 2) Opioid olmayan analjezikler kullanan (1-2. gruplar opioid kullanmayan) 3) Hafif Opioidler ve 4) Güçlü Opioidler (3-4. gruplar opioid kullanan). Klinik açıdan 6 senaryo incelenmiştir: 1) Ameliyat öncesi opioid kullanımı 2) Taburculuk sonrası 6. haftada opioid kullanımı 3) 6. Ay ve sonrasında opioid kullanımı 4) Opioid kullanımının bırakılması 5) Opioid kullanımına tekrar başlanması ve 6) 5 yıl ve sonrasına uzanan opioid kullanımı.

Bulgular: Ortalama takip süresi 67 (60-102) ay olan 265 hasta (215K, 50E, 52±19 yıl) çalışmaya dahil edilmiştir. Bu hastaların 202'si (%76) opioid kullanmayan grupta yer alırken, 63 hasta ameliyat öncesi opioid kullanımı bildirmiştir. Opioid kullanmayan hastalardan, 6. haftada, %22,8'i opioid kullanırken, bu oran 6 ay ve sonrasında %13,4'e düşmüştür. 6. Haftada opioid kullananların %25'i uzun takipte opioid kullanımını bırakabilmiştir. Takip süresince opioid kullanımına tekrar başlama oranı bu grup için %42'dir. Son takipte hastaların %15,4'ü opioid kullanımına devam etmektedir. Diğer taraftan, ameliyat öncesi opioid kullanımı bildiren 63 hastaların taburculuk sonrası 6. haftada ve 6 ay ve sonrasında opioid kullanım oranları sırası ile %67 ve %43 olmuştur. %36,5'luk opioid kullanımını bırakma oranını %44'lük geri başlama oranı takip etmiştir. Neticede, son takipte opioid kullanım oranı %44,4 olmuştur.

Çıkarımlar: Ameliyat öncesinde opioid kullanmayan hastaların %15'i uzun sureli (5+ yıl) opioid kullanmak durumunda kalmıştır. Buna ek olarak hastaların %17'si ameliyattan 5 yıl geçmesine rağmen hala düzenli olarak opioid olmayan analjezik kullanımı bildirmektedir. Ameliyat öncesinde opioid kullanan hastaların sadece %55'i opioid kullanımını bırakabilmiştir. Uzun süreli opioid kullanan hastaların %57'si ameliyat öncesine göre daha güçlü opiodler kullanmaktadır. Erişkin omurga deformite cerrahisi olacak hastalar takipteki muhtemel opioid kullanımlarına ilişkin gerçekçi beklentilere sahip olabilmeleri açısından detaylıca bilgilendirilmelidir.

Anahtar Kelimeler: Erişkin omurga deformiteleri, posterior enstrümantasyon ve füzyon

S-139

EFFICIENCY OF CELL SAVER IN SPINE SURGERY

Mustafa ÇELİKTAŞ[1], Remzi ÇAYLAK[1], Mahir GÜLŞEN[1]

[1]Private Ortopedia Hospital

Purpose: Long segment spine surgeries often require allogeneic blood transfusions due to bleeding during the operations. Allogeneic transfusion can be reduced by autotransfusions that can be performed by collecting bleeding during surgery. The aim of this study is to investigate the efficacy of the cell saver machine for autologous transfusion.

Methods: In patients who underwent long segment spine surgery, surgeries using cell saver and those not used were compared retrospectively. Hemoglobin, hematocrit, and thrombocyte changes were examined, as well as demographic characteristics of the patients. Transfused blood units, postoperative bleeding and cost analyzes were investigated.

Results: There were 18 patients in both groups. The mean age of the patients who used cell saver was 26.6±19.5, and the number of operated vertebrae was 10.44±3.03. The mean age of the patients who did not use cell saver was 27.7±16.7, and the number of operated vertebrae was 12.1±1.64.

Allogeneic erythrocyte suspension was not transfused to any patient in whom cell saver was used during the operation, while an average of 1.83±2.04 units of allogeneic erythrocyte suspension was transfused to patients who were not used. ($p<0,001$) Total erythrocyte suspension transfusion was 1.06±1.30 and 3.28±2.59 in patients with and without cell saver, respectively. ($p<0.003$) The total costs of patients with and without autologous transfusion were 3804.46±537.62 TL and 1487.78±1249.17 TL respectively. ($p=0.000$)

Conclusion: Allogeneic blood transfusions bring risks of allergic reaction, transmission of virus and/or bacterial infection and hemolysis. The use of cell saver in spinal surgery operations requiring long segment fixation reduces the need for allogeneic blood transfusion. Despite its high costs, it is a method that can be preferred in terms of preventing possible risks of blood transfusion. It also provides extra safety in patients with a high risk of bleeding.

Keywords: cell saver, spine surgery, surgical bleeding, blood transfusion

SPİNAL CERRAHİDE CELL SAVER KULLANIMININ ETKİNLİĞİ

Mustafa ÇELİKTAŞ[1], Remzi ÇAYLAK[1], Mahir GÜLŞEN[1]

[1]Özel Ortopedia Hastanesi

Amaç: Çok seviyeli omurga ameliyatları sırasında olan kan kayıpları sıklıkla kan transfüzyonlarını gerektirmektedir. Ameliyat esnasında oluşan kanın toplanarak hastaya yeniden verilmesi ile otolog kan transfüzyonu yapılarak allojenik transfuzyon azaltılabilir. Bu çalışmamızda otolog transfüzyon amacı ile cell saver (hücre kurtarma) cihazı kullanımının etkinliğini araştırdık

Yöntem: Uzun segment omurga ameliyatı yapılan hastalarda cell saver kullanılan cerrahiler ile kullanılmayan cerrahiler retrospektif olarak karşılaştırıldı. Hastaların demografik özellikleri yanında hemoglobin, hemotokrit, trombosit değişiklikleri incelendi. Yapılan kan transfüzyon miktarları, postoperatif kanama miktarları ve maliyet analizleri karşılaştırıldı.

Bulgular: Her iki grupta 18 hasta bulunmaktaydı. Cell saver kullanılan hastaların ortalama yaşı 26,6±19,5 ve operasyon yapılan omurga seviyesi 10,44±3,03 idi. Cell saver kullanılmayan hastaların ortalama yaşı ise 27,7±16,7 ve operasyon yapılan omurga seviyesi 12,1±1,64 idi. Operasyon sırasında cell saver kullanılan hiçbir hastaya allojenik eritrosit süspansiyonu transfüzyon yapılmamışken, kullanılmayan hastalara ortalama 1,83±2,04 ünite allojenik eritrosit süspansiyonu transfüzyonu yapılmıştı. ($p<0,001$) Toplam eritrosit süspansiyonu transfüzyonu ise cell saver kullanılan ve kullanılmayan hastalarda sırasıyla 1,06±1,30 ve 3,28±2,59 idi. ($p<0,003$) Otolog transfüzyon yapılan ve yapılmayan hastaların toplam maliyetleri ise sırasıyla 3804,46±537,62 ve 1487,78±1249,17 idi. ($p=0,000$)

Sonuç: Allojenik kan transfüzyonları beraberinde alerjik reaksiyon, virüs ve/veya bakteriyel enfeksiyon geçişi ve hemoliz risklerini getirmektedir. Uzun segment tespit yapılması gereken spinal cerrahi ameliyatlarında cell saver kullanımı allojenik kan transfüzyonu ihtiyacını azaltmaktadır. Maliyetlerinin yüksek olmasına rağmen olası risklerin önüne geçilmesi açısında tercih edilebilecek bir yöntemdir. Ayrıca kanama riskinin yüksek olduğu hastalarda ekstra güvenlik sağlamaktadır.

Anahtar Kelimeler: cell saver, omurga ameliyatı, cerrahi kanama, kan transfuzyonu

S-140

A COMPARISON OF 3 DIFFERENT POSTOPERATIVE ANALGESIA METHODS IN PATIENTS WHICH WAS APPLIED LUMBAR SPINAL FUSION SURGERY

Selcan AKESEN[2], Yücel BİLGİN[1], Saltuk Buğra GÜLER[1], Burak AKESEN[1]

[1]Bursa Uludag University Faculty of Medicine Department of Orthopedics and Traumatology, Bursa, Turkey
[2]Bursa Uludag University Faculty of Medicine, Department of Anesthesiology and Reanimation, Bursa, Turkey

Objective: Posterior spinal fusion is defined as a very painful surgery. Postoperative pain, on the other hand, limits the early mobilization and discharge of patients and negatively affects patient satisfaction. While prolongation of hospital stay may cause an increase in complications such as deep vein thrombosis and pneumonia, it also poses a risk for chronic pain syndromes. The aim of our study is in patients who underwent lumbar spinal surgery; To compare 3 different analgesia methods applied with infiltration, Onq catheter and epidural catheter and to investigate the effects of these 3 methods on pain control, ambulation, opioid consumption and hospital stay in the early postoperative period.

Method: ASA (American Society of Anesthesiologists) class I-II patients aged 18-65 years, who underwent lumbar spinal fusion surgery between 2017 and 2021, were included in the study. A total of 120 patients in the control group (n=30), infiltration (n=30), Onq catheter (n=30) and epidural catheter (n=30) were included in the study for postoperative analgesia control. Demographic data of the patients, operation time, induction fentanyl dose, perop additional fentanyl dose, perioperative bleeding amount, blood transfusion need, postoperative VAS scores, mobilization times, opioid consumption, opioid side effects, additional analgesia need, and discharge times were recorded.

Results: Compared to the control group, there was a significant decrease in the length of stay of all other groups (p=0.3). A significant difference was found in nausea as an opioid side effect at the 12th hour between the 4 groups (p=0.24). There was a significant difference between all groups in opioid doses. There was a difference between the first 24 hour VAS scores between the Onq catheter and the epidural catheter, but no significant difference was found in the 24 hour VAS score. There was a significant difference between the Onq catheter and the infiltration group at all times. While there was a significant difference between the Onq catheter and the infiltration group in the first 12 hours in terms of opioid requirement, there was no difference between the Onq catheter and the control group in terms of opioid requirement in the first 24 hours.

Conclusion: Local infiltration of anesthetic agents is common with postoperative multimodal pain management. It is seen that the need for additional opioid substances is also reduced when the follow-up hours are taken into account, as these applications that we apply in our clinic shorten the patient's stay in the post-operative hospital.

Keywords: pain,pain management,postoperative

LOMBER SPİNAL FÜZYON CERRAHİSİ UYGULANAN HASTALARDA 3 AYRI POSTOPERATİF ANALJEZİ YÖNTEMİNİN KARŞILAŞTIRILMASI

Selcan AKESEN[2], Yücel BİLGİN[1], Saltuk Buğra GÜLER[1], Burak AKESEN[1]

[1]Bursa Uludağ Üniversitesi Tıp Fakültesi Ortopedi ve Travmatoloji Anabilim Dalı ,Bursa,Türkiye
[2]Bursa Uludağ Üniversitesi Tıp Fakültesi Anesteziyoloji ve Reanimasyon Anabilim Dalı ,Bursa,Türkiye

Amaç: Posterior spinal füzyon, oldukça ağrılı bir cerrahi olarak tanımlanmaktadır. Postoperatif ağrı ise, hastaların erken mobilizasyonunu, taburculuğunu sınırlandırmakta ve hasta memnuniyetini negatif olarak etkilemektedir (1). Hastanede kalış süresinde olan uzama, derin ven trombozu ve pnömoni gibi komplikasyonlarda artışa sebep olabilirken, kronik ağrı sendromları için de risk oluşturmaktadır (2). Çalışmamızın amacı, lomber spinal cerrahi uygulanan hastalarda; infiltrasyon, Onq kateter ve epidural kateter ile uygulanan 3 ayrı analjezi yöntemini karşılaştırmak ve bu 3 yöntemin erken postoperatif dönemde ağrı kontrolü, ambulasyon, opioid tüketimi ve hastane kalış süresi üzerine etkisini araştırmaktır.

Yöntem: 2017-2021 yılları arasında, lomber spinal füzyon cerrahisi uygulanan, 18-65 yaş arası, ASA (American Society of Anesthesiologists) sınıfı I-II hastalar çalışmaya dahil edildi. Postoperatif dönemde analjezi kontrolü için;kontrol grubu (n=30) infiltrasyon (n=30), Onq kateter (n=30) ve epidural kateter (n=30) uygulanan toplam 120 hasta çalışmaya dahil edildi. Hastaların demografik verileri, operasyon süresi, indüksiyon fentanil dozu, perop ek fentanil dozu, perioperative kanama miktaraları, kan transfüzyon ihtiyacı, postoperatif dönemde VAS skorları, mobilizasyon zamanları, opioid tüketimleri, opioid yan etkileri, ek analjezi ihtiyacı, taburculuk süreleri kaydedildi.

Bulgular: Kontrol grubuna göre diğer tüm grupların yatış süresi arasında anlamlı olarak azalma mevcuttur(p=0,3). 4 grup arasında 12. Saatte opioid yan etkisi olarak bulantıda anlamlı fark saptanmıştır(p=0,24). Opioid dozları arasında tüm gruplar arasında anlamlı fark tespit edilmiştir. Post operative VAS skorları arasında Onq kateter ile kontrol grubu arasında fark saptanmamıştır. Onq kateter ile epidural katater arasında ilk 24 saat VAS skorları arasında fark saptanmış ancak 24. Saat VAS skorunda anlamlı fark saptanmamıştır. Onq kateter ile infiltrasyon grubu arasında ise tüm saatlerde anlamlı fark saptanmıştır. Opioid ihtiyacı açısından Onq kateter ile infiltrasyon grubu arasında ilk 12 saat anlamlı fark saptanmışken Onq kateter ile kontrol grubu arasında ilk 24 saat opioid ihtiyacı açısından fark saptanmamıştır.

Sonuç: Postoperative multimodal ağrı yönetimi ile birlikte anestezik ajanların lokal infiltrasyonu yaygındır. Kliniğimizde uyguladığımız bu uygulamaların hastanın post operative hastahanede kalış süresini kısalttığı takip saatleri dikkate alındığında ek opioid madde ihtiyacının da azaldığı görülmektedir.

Anahtar Kelimeler: ağrı, postoperative, ağrı yönetimi

S-141

INTRADISCAL VACUUM PHENOMENON AND SPINAL DEGENERATION: A CROSS-SECTIONAL ANALYSIS OF 219 SUBJECTS

Murat Şakir Ekşi[1], Doğu Küçüksüleymanoğlu[1], Maftun Zarbizade[1], Alper Akkaş[1], Emel Ece Özcan Ekşi[2], Edward Benzel[3]

[1]Acıbadem MAA University, School of Medicine, Department of Neurosurgery, Istanbul, Turkey
[2]Bahçeşehir University, School of Medicine, Department of Physical Therapy and Rehabilitation, İstanbul, Turkey
[3]Cleveland Clinic, Department of Neurosurgery, Ohio, USA

Objective: 1) To report the prevalence of intradiscal vacuum phenomenon (IVP) in adults with low back pain (LBP); 2) To understand the association of IVP with intervertebral disc degeneration (IVDD), Modic changes, and subchondral sclerosis (SS).

Methods: A total of 12.450 consecutive patients with chronic LBP were evaluated in terms of having abdominal computed tomography (CT) scan concomitant with lumbar spine magnetic resonance imaging (MRI) using database of three spine centers. We excluded the patients with a history of malignancy, metabolic disease, spinal infection, traumatic or osteoporotic spine fracture, and spine surgery. All lumbar levels were evaluated in terms of IVDD and Modic changes on MRI, while they were evaluated in terms of SS and IVP on CT scans.

Results: We included 219 patients. Severe IVDD, Modic changes, SS, and IVP were seen in 53.9% (n: 118), 38.8% (n: 85), 16% (n: 35), and 26.5% (n: 58) of the patients, respectively. Intradiscal vacuum phenomenon was closely associated with severe IVDD (OR: 8.204), Modic changes (OR: 3.547) and SS (OR: 4.231).

Conclusion: Intradiscal vacuum phenomenon was closely associated with severe IVDD, Modic changes and SS. Further prospective clinical and laboratory studies are necessary to better delineate the pathogenesis and end-result of IVP.

Keywords: vacuum phenomenon, disc degeneration, Modic change, subchondral sclerosis, low back pain

İNTRADİSKAL VAKUM FENOMENİ VE SPİNAL DEJENERASYON: 219 HASTANIN KESİTSEL ANALİZİ

Murat Şakir Ekşi[1], Doğu Küçüksüleymanoğlu[1], Maftun Zarbizade[1], Alper Akkaş[1], Emel Ece Özcan Ekşi[2], Edward Benzel[3]

[1]Acıbadem MAA Üniversitesi, Tıp Fakültesi, Beyin ve Sinir Cerrahisi Anabilim Dalı, İstanbul, Türkiye
[2]Bahçeşehir Üniversitesi, Tıp Fakültesi, Fizik Tedavi ve Rehabilitasyon Anabilim Dalı, İstanbul, Türkiye
[3]Cleveland Klinik, Beyin ve Sinir Cerrahisi Anabilim Dalı, Ohio, Amerika Birleşik Devletleri

Amaç: 1) Bel ağrısı olan erişkinlerde intradiskal vakum fenomeninin (İVF) prevalansını belirlemek. 2) İVF ile intervertebral disk dejenerasyonu (İVDD), Modic değişiklik ve subkondral skleroz (SS) arasındaki ilişkiyi anlamak

Yöntem: Üç omurga merkezinin veritabanını kullanarak kronik bel ağrısı olan 12450 hasta abdominal bilgisayarlı tomografi (BT) ve lomber manyetik rezonans görüntüleme (MRG) yönünden tarandı. Öyküsünde malignite, metabolik hastalık, spinal enfeksiyon, travmatik veya osteoporotik omurga fraktürü ve omurga cerrahisi olan hastalar çalışmaya alınmadı. Lomber MRG'de İVDD ve Modic değişiklik, abdominal BT'de SS ve İVF tüm lomber seviyelerde değerlendirildi.

Bulgular: Çalışmaya 219 hasta dahil edildi. Hastaların %53.9'unda (n: 118) ileri düzeyde İVDD, %38.8'inde (n: 85) Modic değişiklik, %26.5'inde (n: 58) İVF ve %16'sında (n: 35) SS saptandı. İVF ile ileri düzeyde İVDD (OR: 8.204), SS (OR: 4.231) ve Modic değişiklik (OR: 3.547) arasında yakın ilişki görüldü.

Sonuç: İntradiskal vakum fenomeni ileri düzeyde İVDD; SS ve Modic değişiklikle yakından ilgilidir. İVF'nin patogenezini daha iyi anlamak ve neden-sonuç ilişkisini belirlemek için ileri laboratuar ve klinik çalışmalar gereklidir

Anahtar Kelimeler: disk dejenerasyonu, intradiskal vakum fenomeni, Modic değişikliği, subkondrol skleroz, bel ağrısı

S-142

THE RELATIONSHIP BETWEEN FACET JOINT ARTHROSIS AND MULTIFIDUS MUSCLES FATTY ATROPHY IN SPINAL OSTEOARTHRITIS

Chasan Mola ALİ[1], Sinan KARACA[2], Yiğit KÜLTÜR[3], Mehmet Nuri ERDEM[4], Ragıp Gökhan ULUSOY[2], Mehmet TEZER[5]

[1]Yeni Yuzyil University, Department of Physical Therapy and Rehabilitation, Istanbul, Turkey
[2]Yeni Yuzyil University, Department of Orthopedics and Traumatology, Istanbul, Turkey
[3]Taksim Training and Research Hospital, Department of Orthopedics and Traumatology, Istanbul, Turkey
[4]Isik University, Vocational School of Health Services, Operating Room Department, Istanbul, Turkey
[5]Nisantasi Orthopaedic Center, Istanbul, Turkey

Objective: Facet joint arthrosis (FJA) is shown as one of the most common causes of chronic low back pain (1). Since FJA is a disorder involving the entire spine segment, it should not be considered as just a cartilage injury (2). The aim of this study is to investigate the relationship between FJA and multifidus muscles fatty atrophy (MMFA).

Method: Axial magnetic resonance images of 79 patients (45 males and 34 females) with chronic low back pain were retrospectively analyzed. The mean age of the patients was 39.5 (range: 20-65, SD±10.6). The classification of Grogan et al. (3) was used for the degree of FJA at the L4-L5 level (Stage 1: The thick cartilage completely covers the articular surfaces and a black band with low signal intensity is seen between the cartilage layers, Stage 2: The cartilage completely covers the joint surface, but there are areas irregular and eroded, Stage 3: The cartilage partially protects the articular surface, there are areas where the bone is associated with the joint, Stage 4: The cartilage is almost completely eliminated and cartilage remnants can be seen. The MMFA was evaluated according to the visual staging of Kjaer et al. (4) ("normal" for 0-10% fat, "mild" for 10-50% fat, and "severe" for >50% fat).

Results: Of the patients with normal MMFA, the FJA grade was determined as Stage 1 in 7 patients, Stage 2 in 2 patients, Stage 3 in 1 patient, and Stage 4 in 2 patients. In patients with mild MMFA, the FJA grade was determined as Stage 1 in 4 patients, Stage 2 in 22 patients, Stage 3 in 6 patients, and Stage 4 in 1 patient. In patients with severe MMFA, the FJA grade was determined as Stage 1 in 7 patients, Stage 2 in 14 patients, Stage 3 in 9 patients, and Stage 4 in 4 patients. A statistically significant difference was found between FJA grade and MMFA grade ($p < 0.05$) (Kappa: 0.234).

Conclusion: MMFA is strongly related to FJA. This shows that facet joint degeneration is not a condition that only concerns the facet joint and that its adjacent muscles are involved in the disease. In the degenerative process of the spine, the facet joint and adjacent structures should be evaluated together.

Exclusion criteria from the study

1) Spinal cord infections
2) Spinal cord injuries
3) Spine tumors
4) Spine fractures
5) Vertebra deformities
6) History of lumbosacral surgery
7) Diseases that limit physical activities (cerebrovascular diseases, muscular diseases)
8) Rheumatic diseases

Keywords: Facet joint, multifidus, muscle fatty atrophy, spinal osteoarthritis

OMURGA OSTEOARTRİTİNDE FASET EKLEM ARTROZU VE MULTİFİDUS KASI YAĞLI ATROFİSİ İLİŞKİSİ

Chasan Mola ALİ[1], Sinan KARACA[2], Yiğit KÜLTÜR[3], Mehmet Nuri ERDEM[4], Ragıp Gökhan ULUSOY[2], Mehmet TEZER[5]

[1]Yeni Yüzyıl Üniversitesi, Fizik Tedavi ve Rehabilitasyon Anabilim Dalı, İstanbul, Türkiye
[2]Yeni Yüzyıl Üniversitesi, Ortopedi ve Travmatoloji Anabilim Dalı, İstanbul, Türkiye
[3]Taksim Eğitim ve Araştırma Hastanesi, Ortopedi ve Travmatoloji Anabilim Dalı, İstanbul, Türkiye
[4]Işık Üniversitesi, Sağlık Hizmetleri Meslek Yüksekokulu, Ameliyathane Bölümü, İstanbul, Türkiye
[5]Nişantaşı Ortopedi Merkezi, İstanbul, Türkiye

Amaç: Faset eklem artrozu (FEA) kronik bel ağrısının en sık sebeplerinden biri olarak gösterilmektedir (1). FEA omurga segmentinin tümünü ilgilendiren bir rahatsızlık olması sebebiyle sadece bir kıkırdak hasarı olarak değerlendirilmemelidir (2). Bu çalışmanın amacı FEA ile multifidus kası yağlı atrofisi (MKYA) arasındaki ilişkiyi araştırmaktır.

Yöntem: Kronik bel ağrısı olan 79 hastanın (45 erkek ve 34 kadın) aksiyal manyetik rezonans görüntüleri retrospektif olarak incelenmiştir. Hastaların yaş ortalaması 39.5'tir (aralık: 20-65, SD±10,6). L4-L5 seviyesindeki FEA derecesi için Grogan ve arkadaşlarının (3) sınıflaması kullanılmıştır (Evre 1: Kalın kıkırdak eklem yüzeylerini tamamen kaplar ve kıkırdak tabakalar arasındaki düşük sinyal yoğunluğuna sahip siyah bant görülmektedir, Evre 2: Kıkırdak eklem yüzeyini tamamen kaplar ancak düzensiz ve erode olmuş alanlar mevcuttur, Evre 3: Kıkırdak eklem yüzeyini kısmen korumakta olup, kemiğin eklem ile iştirakli olduğu alanlar mevcuttur, Evre 4: Kıkırdak neredeyse tamamen ortadan kalkmış olup kıkırdak kalıntıları görülebilmektedir). MKYA Kjaer ve arkadaşlarının (4) görsel evrelendirmesine göre değerlendirilmiştir (%0-10 yağ için "normal", %10-50 yağ için "hafif" ve >%50 yağ için "şiddetli"). Omurga enfeksiyonları, omurilik yaralanmaları, omurga tümörleri, kırıklar, deformiteler, geçirilmiş lumbosakral cerrahi, fiziksel aktiviteleri engelleyen komorbiditeler (serebrovasküler olay, kas hastalıkları vs) ve romatizmal hastalıklar çalışmanın dışında bırakılmıştır.

Bulgular: MKYA derecesi normal olan hastaların, FEA derecesi 7 hastada Evre 1, 2 hastada Evre 2, 1 hastada Evre 3, 2 hastada Evre 4 olarak saptanmıştır. MKYA derecesi hafif olan hastaların, FEA derecesi 4 hastada Evre 1, 22 hastada Evre 2, 6 hastada Evre 3, 1 hastada Evre 4 olarak saptanmıştır. MKYA derecesi şiddetli olan hastaların, FEA derecesi 7 hastada Evre 1, 14 hastada Evre 2, 9 hastada Evre 3, 4 hastada Evre 4 olarak saptanmıştır. FEA derecesi ile MKYA derecesi arasında istatistiksel olarak anlamlı farklılık gözlenmiştir ($p < 0.05$) (Kappa: 0.234).

Sonuç: MKYA, FEA ile güçlü bir şekilde ilişkilidir. Bu durum faset eklem dejenerasyonunun sadece faset eklemi ilgilendiren bir durum olmadığını ve komşu adelelerinde hastalığa dahil olduğunu göstermektedir. Omurganın dejeneratif sürecinde faset eklem ile komşu yapıların birlikte değerlendirilmesi gerekmektedir.

Çalışmadan dışlanma kriterleri

1) Spinal cord infections
2) Spinal cord injuries
3) Spine tumors
4) Spine fractures
5) Vertebra deformities
6) History of lumbosacral surgery
7) Diseases that limit physical activities (cerebrovascular diseases, muscular diseases)
8) Rheumatic diseases

Anahtar Kelimeler: Faset eklem, multifidus, yağlı kas atrofisi, omurga osteoartriti

S-143

APPROACH TO ADJACENT SEGMENT IN POSTERIOR THORACOLOMBER STABILIZATION

Şahin KIRMIZIGÖZ[1], Aykut SEZER[1]

[1]Gaziantep Ersin Arslan Training and Research Hospital

Background: In the presence of instability in posterior spinal surgeries, posterior stabilization is performed with pedicular polyaxial screw and rod systems. Posterior stabilization; It prevents instability by allowing block movement of the vertebrae between the instrumentation segments and the instrumentation segments. With posterior stabilization;

• Spine movement is restricted
• The joints between the vertebrae above and below the stabilized segment for spinal movement become the most agile joints of the spine.

This situation reveals disc pathologies that require repetitive surgery in these joints. In our report, we presented cases of posterior stabilization using dinamic and static rod systems.

Method: The data of the patients who underwent posterior stabilization are given in the Table. The patients were evaluated in 2 groups. In the first group, there are patients who only underwent stabilization to prevent instability. In the second group, in the presence of disc pathology that does not require surgery in the disc above or below the planned segment gap, the stabilization level was increased by one level by placing a dynamic rod for this level.

Results: We performed posterior stabilization in 49 patients in our clinic. Four patients, for whom we used a dynamic system, were re-operated for adjacent segment disc pathology. Fifteen patients for whom we did not use the dynamic system were re-operated for adjacent segment disc pathology.

Conclusion: By using the dynamic system, it prevents excessive movement of the iatogenic compound that we have created. In addition, it provides a balanced distribution of the load on the spine at the stabilization level. Thanks to this method;
• Repetitive surgical interventions are decreasing,
• The patient's postoperative well-being lasts longer,
• Less work and time loss is developing.

Figure: Adjacent segment disease after posterior stabilization

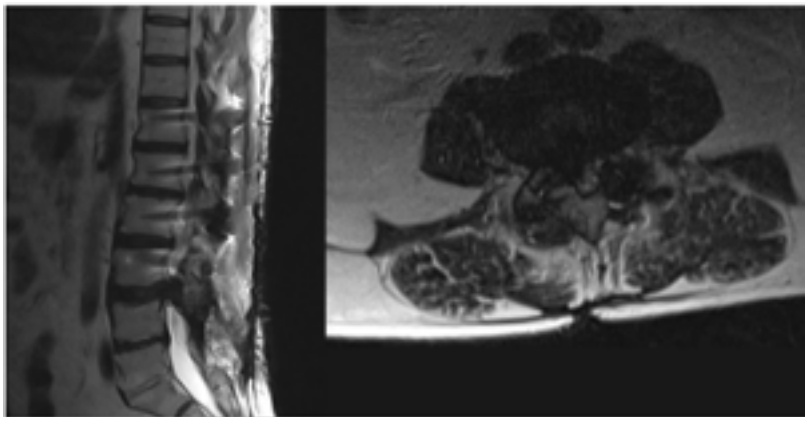

In sagittal and axial section T2 MRI sequences, adjacent segment pathologies are observed in the stabilization sub-segment 2 years after posterior stabilization surgery covering L1-L4 levels.

Table: Demographic characteristics of the patients

	Dinamik	Statik	Toplam
Erkek	10	10	20
Kadın	11	18	29
Toplam hasta sayısı	21	28	49
Yaş ortalaması (yıl)	45	51	50
Stabilizasyon seviye ortalaması	4	3	4
Komşu segment varlığı	4	15	19
Ek sakral stabilizasyon	7	8	15
Ek torakal stabilizasyon	3	7	10

The table shows the distribution of variables such as gender, mean age, stabilization level, presence of adjacent segments, and localization according to the dynamic and static stabilization system.

Keywords: Posterior stabilization, Dinamic rot, Adjacent-segment disease, Degenerative disc disease

POSTERİOR TORAKOLOMBER STABİLİZASYONDA KOMŞU SEGMENTE YAKLAŞIM

Şahin KIRMIZIGÖZ[1], Aykut SEZER[1]

[1]Gaziantep Ersin Arslan Eğitim ve Araştırma Hastanesi

Amaç: Posterior spinal cerrahilerde instabilite varlığında pediküler poliaksiyel vida ve rot sistemleri ile posterior stabilizasyon yapılmaktadır. Posterior stabilizasyon; enstrumantasyon segmentleri ve arasında kalan vertebraların blok halinde hareketine izin vererek instabiliteyi engellemektedir.

Posterior stabilizasyon ile birlikte;

- Omurga hareketi kısıtlanmakta
- Omurga hareketi için stabilizasyon yapılan segmentin altındaki ve üstündeki vertebra ile arasında kalan eklemler omurganın en hakeretli eklemleri haline gelmektedir.

Bu durum bu eklemlerde tekrarlayan cerrahi gerektiren disk patolojileri ortaya çıkarmaktadır.

Bildirimizde dinamik ve rijid rot sistemleri kullanılarak yapılan posterior stabilizasyon vakalarını sunduk.

Yöntem: Posterior stabilizasyon yapılan hastalara ait veriler Tablo'da verilmiştir.

Hastalar 2 grupta değerlendirilmiştir. Birinci grupta instabiliteyi engellemeye yönelik sadece stabilizasyon yapılan hastalar yer almaktadır. İkinci grupta stabilizasyon seviyesi planlanan segment aralığının bir altındaki veya üstündeki diskte cerrahi gerektirmeyen disk patolojisi varlığında bu seviyeye yönelik dinamik rot konarak enstrumantasyon bir seviye arttırılmıştır.

Bulgular: Kliniğimizde 49 hastaya posterior stabilizasyon yaptık. Dinamik sistem kullandığımız 4 hasta komşu segment disk patolojisi nedeniyle tekrar opere edildi.

Dinamik sistem kullanmadığımız 15 hasta komşu segment disk patolojisi nedeniyle tekrar opere edildi.

Sonuç: Dinamik sistem kullanılarak iyatojenik oluşturduğumuz bileşkenin aşırı hareketini önlemektedir. Ayrıca omurgaya binen yükün stabilizasyon seviyesinde dengeli dağıtılmasını sağlamaktadır.

Bu yöntem sayesinde;

- Tekrarlayan cerrahi girişimler azalmakta,
- Hastanın postoperatif iyilik hali daha uzun sürmekte,
- Daha az iş ve zaman kaybı gelişmektedir.

Resim: Posterior stabilizasyon sonrası komşu segment hastalığı

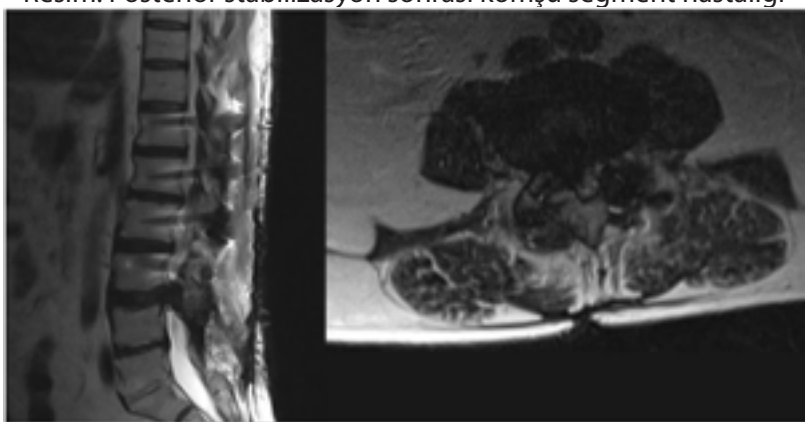

Sagital ve aksiyel kesit T2 MRG sekanslarında L1-L4 seviyelerini kapsayan posterior stabilizasyon cerrahisi 2 yıl sonrasında stabilizasyon alt segmentinde komşu segment patolojileri izlenmektedir.

Tablo: Hastaların demografik özellikleri

	Dinamik	Statik	Toplam
Erkek	10	10	20
Kadın	11	18	29
Toplam hasta sayısı	21	28	49
Yaş ortalaması (yıl)	45	51	50
Stabilizasyon seviye ortalaması	4	3	4
Komşu segment varlığı	4	15	19
Ek sakral stabilizasyon	7	8	15
Ek torakal stabilizasyon	3	7	10

Tabloda cinsiyet, yaş ortalaması, stabilizasyon seviyesi, komşu segment varlığı, lokalizasyonu gibi değişkenlerin dinamik ve statik stabilizasyon sistemine göre dağılımı gösterilmektedir.

Anahtar Kelimeler: Posterior stabilizasyon, Dinamik rot, Komşu segment bozukluğu, Dejeneratif disk hastalığı

S-144

MO-FI-DISC DISTINGUISHES SYMPTOMATIC SUBJECTS WITH LOW BACK PAIN FROM THE ASYMPTOMATIC ONES

Murat Şakir Ekşi[1], Gürkan Berikol[3], Ömer Orhun[1], Maftun Zarbizade[1], Ahmet Harun Yaşar[1], Ali Börekci[4], Erhan Çelikoğlu[4], Emel Ece Özcan-Ekşi[2]

[1]Acıbadem Mehmet Ali Aydınlar University, School of Medicine, Department of Neurosurgery
[2]Bahçeşehir University, School of Medicine, Department of Physical Therapy and Rehabilitation
[3]İstanbul Taksim Education and Research Hospital, Neurosurgery Clinic
[4]Fatih Sultan mehmet Training and Research Hospital, Neurosurgery Clinic

Objective: ' Mo-fi-disc' is a new scoring system that quantifies degeneration of the lumbar spine and predicts the intensity of low back pain (LBP). However, its association with LBP-related disability is unknown. In the present study, we aimed to analyze whether 'Mo-fi-disc' scoring system could reliably predict disability in patients with LBP and distinguish symptomatic subjects from asymptomatic ones.

Methods: We conducted a cross-sectional analysis of a prospectively collected database between March 2018 and June 2021. Modic changes (Mo), fatty infiltration in the paraspinal muscles (fi), and intervertebral disc degeneration (disc) were evaluated using 'Mo-fi-disc' scoring system on lumbar spine magnetic resonance imaging. Pain and disability were evaluated with visual analogue scale (VAS) and Oswestry disability index (ODI), respectively.

Findings: We included age-, gender-, and BMI-matched 132 subjects (patients: 66, asymptomatic subjects: 66). A Mo-fi-disc score of 5.5 was the most suitable cut-off value. Mo-fi-disc scoring system had an OR of 1.57 in distinguishing patients with LBP from asymptomatic controls. One point increment in VAS and ODI had ORs of 1.62 and 1.11 for predicting higher Mo-fi-disc scores.

Conclusions: 'Mo-fi-disc' scoring system is a useful tool for the evaluation of pain intensity and disability in patients with LBP. A score of 5.5 could distinguish symptomatic patients with LBP from the asymptomatic subjects.

Keywords: disc degeneration; Modic change; paraspinal muscle fatty infiltration; low back pain; quality of life.

MO-Fİ-DİSC: BEL AĞRISI OLAN HASTALARI ASEMPTOMATİK BİREYLERDEN RADYOLOJİK OLARAK AYIRT EDEBİLMEDE KULLANIŞLI BİR ARAÇ

Murat Şakir Ekşi[1], Gürkan Berikol[3], Ömer Orhun[1], Maftun Zarbizade[1], Ahmet Harun Yaşar[1], Ali Börekci[4], Erhan Çelikoğlu[4], Emel Ece Özcan-Ekşi[2]

[1]Acıbadem Mehmet Ali Aydınlar Üniversitesi, Tıp Fakültesi, Beyin ve Sinir Cerrahisi Anabilim Dalı
[2]Bahçeşehir Üniversitesi, Tıp Fakültesi, Fizik Tedavi ve Rehabilitasyon Anabilim Dalı
[3]İstanbul Taksim Eğitim ve Araştırma Hastanesi, Beyin ve Sinir Cerrahisi Kliniği
[4]Fatih Sultan Mehmet Eğitim ve Araştırma Hastanesi, Beyin ve Sinir Cerrahisi Kliniği

Giriş-Amaç: Kronik bel ağrılı (KBA) hastalarda serum beyaz küre (WBC) sayılarını, C-reaktif protein (CRP) düzeylerini, eritrosit sedimantasyon hızlarını (ESH) ve nötrofil-tolenfosit oranlarını değerlendirmeyi amaçladık. Ayrıca şiddetli intervertebral disk dejenerasyonu (IVDD) ve Modic değişikliklerinin yüksek kan hücresi sayıları ve serum inflamatuar belirteçleri ile ilişkili olup olmadığını belirlemeyi amaçladık.

Gereç-Yöntem: Lomber IVDD ve vertebral end-plate değişiklikleri, lomber omurga MRG'de Pfirrmann derecelendirmesi ve Modic sınıflandırması kullanılarak değerlendirildi. Serum WBC sayıları, CRP seviyeleri ve ESH'ler hasta dosyalarından kaydedildi. Serum biyokimya değerleri ile radyoloji bulguları arasında karşılaştırmalı bir analiz yapıldı.

Bulgular: Çalışmamıza 218 hasta dahil edildi. Hastaların sırasıyla %39 ve %20,6'sında herhangi bir lomber seviyede şiddetli IVDD ve Modic değişiklikleri tespit edildi. Herhangi bir lomber seviyede Modic değişikliği olan hastalarda, Modic değişikliği olmayanlara kıyasla WBC ve nötrofil sayıları ve serum CRP seviyeleri anlamlı derecede daha yüksekti (7.71 ± 1.95 x10^3/uL'ye karşı 6.89 ± 2.08 x10^3/uL, p=0.026; 4,56 ± 1,58 x10^3/uL - 3,95 ± 1,54 x10^3/uL, p=0,028; 0,31 ± 0,23 mg/dL - 0,22 ± 0,31 mg/dL, p=0.014). Kronik KBA'lı hastalarda herhangi bir lomber düzeyde Modic değişiklikleri tahmin etmek için, beyaz kan hücresi ve nötrofil sayımlarının OR'leri 1.192 (%95 GA: 1.018-1.396, p= 0.03) ve 1.260 (%95 GA: 1.021-1.555, p=0.031) idi.

Sonuç: Modic değişiklikleri olan hastalarda serum WBC, nötrofil sayıları ve CRP seviyeleri daha yüksekti. Serum WBC ve nötrofil sayıları, KBA'lı hastalarda Modic değişikliklerin belirlenmesi amacıyla tanı da yardımcı olabilir.

Anahtar Kelimeler: disk dejenerasyonu, Modic değişikliği, paraspinal kasların yağlı infiltrasyonu, bel ağrısı, hayat kalitesi

S-145

INVESTIGATION OF THE RELATIONSHIP BETWEEN WORKING POSTURE AND SPINE POSTURAL STRUCTURE, MOBILITY, AND COMPETENCY IN DENTISTS

Merve KESKİN[1], Mehmet İrfan KARADEDE[2], Derya ÖZER KAYA[1]

[1]Izmir Katip Celebi University, Faculty of Health Sciences, Department of Physiotherapy and Rehabilitation, Izmir.
[2]Izmir Katip Celebi University, Faculty of Dentistry, Department of Orthodontics, Izmir

Aim: Dentists are at risk regarding posture due to the negative conditions of working. The aim of this study was to examine the relationship between working posture and spine structure, mobility, and competency in dentists.

Method: In the study, 122 volunteers (52 males, 70 females, age: 25.94±3.40 years) from dentists and dentistry students who have been active in the clinic for at least 6 months were included. Working posture was evaluated during the study by observation with the REBA whole-body assessment method. The risk levels of the scoring results made according to the REBA method; 1 point was classified as "negligible, 2-3 points as "low", 4-7 points as "moderate", 8-10 as "high" and 11-15 as "very high". Valedo®Shape device (Idiag, Fehraltorf, Switzerland) was used for spine evaluation. Postural structure, mobility and competency in the sagittal and frontal planes were evaluated. The response of the spine to loading was evaluated using weight for compentency measurement. After measuring before the weight, the participant was asked to wait for 30 seconds with the weights in hand, and the measurement was repeated. During the analysis of the data, Pearson and Spearman correlation analyzes were used according to their normal distribution.

Results: According to the REBA score risk classification, 36.1% of the participants were included between 4-7 "medium risk", 56.6% 8-10 "high risk", and 7.4% 11-15 "very high risk" group. The mean REBA score was found to be 6.48±0.73 in the intermediate-risk group, 8.72±0.73 in the high-risk group and 11.00±0.00 in the very high-risk group. The mean sagittal plane angles of the participants were found to be 40.41±9.72° in the thoracic region -35.81±9.49° in the lumbar region and 22.42±8.02° in the sacral region. The mean of the frontal plane angles was found to be 8.17±4.86° in the thoracic region, 3.54 ±2.95° in the lumbar region, and 6.25±3.83° in the sacral region. There was a negative correlation between REBA score and lumbar mobility in the sagittal plane, and a negative correlation between the lumbar and sacral angles in the frontal plane (r=-0,187; -0,178; -0,272). There was no relationship between REBA score and competency (p>0.05).

Conclusion: It was observed that dentists are a risky group regarding working position and as the working posture gets worse, lumbar mobility in the sagittal plane and lumbar and sacral angles in the frontal plane decrease.

Keywords: Dentist, posture, spine

DİŞ HEKİMLERİNDE ÇALIŞMA POSTÜRÜ İLE OMURGA POSTÜRAL YAPISI, MOBİLİTESİ VE DAYANIKLILIĞI ARASINDAKİ İLİŞKİNİN İNCELENMESİ

Merve KESKİN[1], Mehmet İrfan KARADEDE[2], Derya ÖZER KAYA[1]

[1]İzmir Kâtip Çelebi Üniversitesi, Sağlık Bilimleri Fakültesi, Fizyoterapi ve Rehabilitasyon Bölümü, İzmir
[2]İzmir Kâtip Çelebi Üniversitesi, Diş Hekimliği Fakültesi, Ortodonti Anabilim Dalı, İzmir

Amaç: Diş hekimleri, çalışma koşullarının getirdiği olumsuz durumlar nedeniyle postür açısından risk altındadır. Bu çalışmanın amacı, diş hekimlerinde çalışma postürü ile omurga yapısı, mobilitesi ve dayanaklılığı arasındaki ilişkinin incelenmesiydi.

Yöntem: Çalışmaya en az 6 aydır klinikte aktif çalışan diş hekimi ve diş hekimliği öğrencilerinden 122 gönüllü (52 erkek, 70 kadın, yaş: 25,94±3,40 yıl) dâhil edildi. Çalışma postürü REBA tüm vücut değerlendirme yöntemi ile gözlem yoluyla çalışma esnasında değerlendirildi. REBA yöntemine göre yapılan puanlama sonuçları risk seviyeleri; 1 puan "ihmal edilebilir, 2-3 puan "düşük", 4-7 puan "orta", 8-10 "yüksek" ve 11-15 "çok yüksek" olarak sınıflandırıldı. Omurga değerlendirmesi için Valedo®Shape cihazı (Idiag, Fehraltorf, Switzerland) kullanıldı. Sagital ve frontal düzlemdeki postüral yapı, mobilite ve dayanıklılık değerlendirildi. Dayanıklılık ölçümü için ağırlık kullanılarak omurganın yüklemeye karşı verdiği cevap değerlendirildi. Ağırlık öncesi ölçüm yapıldıktan sonra katılımcıdan, elde ağırlıklarla 30 saniye boyunca beklemesi istendi ve ölçüm tekrarlandı. Verilerin analizi sırasında normal dağılım durumlarına göre Pearson ve Spearman korelasyon analizleri kullanıldı.

Bulgular: REBA puanı risk sınıflamasına göre katılımcıların %36,1'i, "orta riskli", %56,6'sı "yüksek riskli" ve %7,4'ü "çok yüksek riskli" grubunda yer aldı. REBA puanı ortalamaları orta riskli grupta 6,48±0,73; yüksek riskli grupta 8,72±0,73; çok yüksek riskli grupta 11,00±0,00 olarak bulundu. Katılımcıların sagital düzlem açılarının ortalamaları torakal bölgede 40,41±9,72°; lumbal bölgede -35,81±9,49°; sakral bölgede 22,42±8,02° bulundu. Frontal düzlem açılarının ortalamaları torakal bölgede 8,17±4,86°; lumbal bölgede 3,54 ±2,95°; sakral bölgede 6,25±3,83° olarak bulundu. REBA puanı ile sagital düzlemde lumbal mobilite arasında negatif yönde, frontal düzlemde lumbal ve sakral açı arasında negatif yönde korelasyon bulundu (r=-0,187; -0,178; -0,272). REBA puanı ile dayanıklılık arasında ilişki bulunmadı (p>0,05).

Sonuç: Diş hekimlerinin çalışma pozisyonu açısından riskli bir grup olduğu ve çalışma postürü kötüleştikçe sagital düzlemde lumbal mobilitenin, frontal düzlemde lumbal ve sakral açının azaldığı görüldü.

Anahtar Kelimeler: Diş hekimi, postür, omurga

S-146

A STUDY ON THE EFFECTS OF PEEK ROD-PEDICLE SCREW SPINAL INSTRUMENTATION AND RIGID INSTRUMENTATION SYSTEMS ON THE INTERVERTEBRAL DISC DEGENERATION PROCESS IN PATIENTS WITH LUMBAR SPINAL STENOSIS

Numan KARAARSLAN[1], Bilgehan POTOĞLU[2], Fatma Bahar HACIOĞLU KASIM[3], Tezcan ÇALIŞKAN[2]

[1]Halic University Faculty of Medicine, Department of Neurosurgery, Istanbul, Turkey
[2]Namik Kemal University Faculty of Medicine, Department of Neurosurgery, Tekirdag, Turkey
[3]Republic of Turkey, Ministry of Health, Dr. Ismail Fehmi Cumalioglu Hospital, Clinics of Radiology, Tekirdag, Turkey.

Aim: Lumbar degenerative diseases such as lumbar disc herniation, lumbar spinal stenosis, and spondylolisthesis have a significant adverse impact on daily life and functional capacity. Decompression combined with fusion has been widely accepted as the conventional surgical treatment of these diseases. Given the long-term outcomes of these instrument systems used in patients with spinal stenosis, it has been suggested that especially rigid instrument systems may cause adjacent segment disease in degenerative lumbar spine diseases. The present study has evaluated the effects of peek rod-pedicle screw spinal instrumentation and rigid instrumentation systems on the intervertebral disc degeneration process in patients with lumbar spinal stenosis

Methods and Materials: Data of 60 cases were extracted retrospectively from archive files. The preoperative values of the cases treated with rigid rods were named as group 1(n=30) while the postoperative values were named as group 2. Likewise, the preoperative data obtained from cases treated with dynamic rods were referred to as group 3(n=30). The postoperative data of the cases in group 3 were named group 4. A standard form was created, and the data of the cases(n=60) were recorded in this form. A pre-and post-operative, superior adjacent segment intervertebral disc magnetic resonance imaging (MRI) ROI measurements on T2-weighted sequence(A), intervertebral disc intensity measurements between instrumented segments(B), and lower adjacent segment MRI intensity measurements on T2 sequence(C) were recorded. After ANOVA was used to compare the differences between the groups, Tukey HSD analysis, which is one of the multiple comparison tests, was performed. The existence and direction of the relationship between the variables were tested with the Pearson correlation test. Alpha significance value was accepted as <0.05.

Results: The difference between group 1 and group 2 was not statistically significant(P>0.05). The number of instrument levels in the cases in groups 2 and 4 was two. When all groups were compared, A(F=4.94; P=0.003), B(F=9.53; P=0.000), and C(F=4.25; P=0.007) were statistically significant(P<0.05). The Tukey HSD of group 3 and group 4 values after one-way analysis of variance revealed statistically significant differences(Figure 1). There were also statistically significant differences between group 2 and group 4(Table 1).

Conclusion: It is observed that the positive effects of dynamic instrumentation systems on the degeneration process of disc tissues are significantly higher than rigid systems, especially in lumbar spinal stenosis patients treated with short-segment instrumentation, both in the disc tissue in the adjacent segments and in the disc distances at the instrumented levels.

Inteval plot of A, B, and C (95% Confidence Interval for the mean).

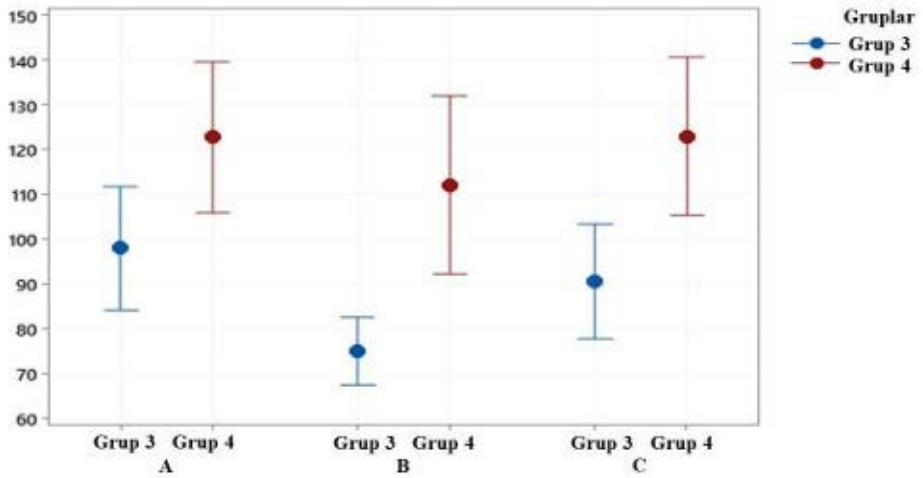

Evaluation results of pre- and post-operative, one-way analysis of variance of ROI measurements of intervertebral disc MRI T2-weighted sequence.

Comparison of the averages of the cases in groups 3 and 4

Değişken	N	Ortalama	Gruplama (Tukey HSD Test)	F	P
A	30	Grup 4: 122.850 Grup 3: 98.077	Grup 4: A Grup 3: B	5.39	0.02
B	30	Grup 4: 112.167 Grup 3: 75.077	Grup 4: A Grup 3: B	12.69	0.001
C	30	Grup 4: 123.033 Grup 3: 90.7	Grup 4: A Grup 3: B	9.17	0.004

After the analysis of variance, the data of the findings obtained from the multiple comparison tests

Keywords: PEEK rod systems, Non-fusion procedure, Lumbar degenerative diseases, Pedicle-based dynamic stabilization

PEEK ROD KULLANILAN ENSTRÜMANTASYON SİSTEMLERİNİN LUMBAR SPİNAL STENOZ OLGULARINDA İNTERVERTEBRAL DİSK DEJENERASYON SÜRECİNE OLAN ETKİSİNİN, RİJİT SİSTEMLER İLE KARŞILAŞTIRILMALI OLARAK DEĞERLENDİRİLMESİ

Numan KARAARSLAN[1], Bilgehan POTOĞLU[2], Fatma Bahar HACIOĞLU KASIM[3], Tezcan ÇALIŞKAN[2]

[1]Haliç Üniversitesi Tıp Fakültesi, Beyin ve Sinir Cerrahisi Ana Bilim Dalı, İstanbul, Türkiye.
[2]Namık Kemal Üniversitesi Tıp Fakültesi, Beyin ve Sinir Cerrahisi Ana Bilim Dalı, Tekirdağ, Türkiye.
[3]T.C. Sağlık Bakanlığı, Dr. İsmail Fehmi Cumalıoğlu Hastanesi, Radyoloji Kliniği, Tekirdağ, Türkiye.

Amaç: Lomber disk hernisi, lomber spinal stenoz ve spondilolistezisler gibi lomber dejeneratif hastalıklar günlük yaşam ve fonksiyonel kapasite üzerinde önemli bir etkiye sahiptir. Geleneksel olarak, füzyonla kombine edilen dekompresyon, bu hastalıklar için geleneksel cerrahi tedavi olarak geniş çapta kabul görmüştür. Spinal stenozlu olgularda kullanılan bu enstrüman sistemlerinin uzun dönem sonuçları dikkate alındığında, özellikle rijit enstrüman sistemlerinin dejeneratif lomber omurga hastalıklarında, komşu segment hastalığına yol açtığın dair görüşler öne sürülmüştür. Bu amaçla son yıllarda lomber dejeneratif omurga patolojilerinde, lomber omurga biyomekaniğine uyum sağlayan ve omurganın fizyolojik hareketine yakın hareket açıklığına izin veren dinamik enstrüman sistemleri geliştirilmiş ve uygulanmaya başlamıştır. Bu çalışmada literatürden farklı olarak lomber spinal stenoz olgularını cerrahi tedavisinde kullanılan kullanılan peek rod dinaamik lomber enstürman sistemlerinin, enstrümante segmentteki disk dokusundaki dejenerasyon sürecine olan etkisinin, rijit sistemler ile karşılaştırılması amaçlandı.

Yöntem: Olgulara ait retrospektif olarak dosya arşiv verileri kayıt altına alındı. Rijit rot kullanılan olguların preoperatif değerleri grup 1 (n=30) olarak adlandırılırken, postoperatif verileri, grup 2 olarak adlandırıldı. Aynı şekilde, dinamik rod kullanılan olgulardan elde edilen preoperatif veriler, grup 3 (n=30) olarak adlandırılırdı. Grup 3'de yer alan olgulara ait postoperatif veriler ise grup 4 olarak adlandırıldı. Satndart bir form oluşturuldu ve olgulara (n=60) ait veriler bu forma kaydedildi. Tüm bunlara ek olarak; pre- ve post-operatif, üst komşu segment intervertebral disk manyetik rezonans görüntüleme (MRG) T2 ağırlıklı sekansta ROI ölçümleri (A), enstrümante segmentler arasındki intervertebral disk intensite ölçümleri (B) VE alt komşu segment MRG T2 sekansta intensite ölçümleri (C) kaydedildi. Gruplar arası karşılaştırmalarda tek yönlü varyans analizi (ANOVA) sonrası, çoklu karşılaştırma testlerinden Tukey HSD analizi gerçekleştirilirken, değişkenler arasındaki ilişkinin varlığı ve yönü, Pearson korelasyon testi ile test edilerek gerçekleştirilmiştir. Alfa anlamlılık değeri<0,05 olarak kabul edildi.

Bulgular: Grup 1 ve grup 2 arasındaki karşılaştırmalarda, meydana gelen farkın istatistiksel olarak anlamlı olmadığı görüldü (P>0,05). Grup 2 ve 4'te yer alan olgulara enstrüman seviyelerinin sayısı, iki seviye idi. Tüm gruplar karşılaştırıldığında; A (F=4.94; P=0.003), B (F=9.53; P=0.000), and C (F=4.25; P=0.007) istatistiksel olarak anlamlılık (P<0.05) görüldü. Grup 3 ve grup 4 değerlerinin tek yönlü varyans analizi sonrası Tukey HSD karşılaştırılmasında ise aradaki farkların istatistiksel olarak anlamlı olduğu raporlandı(Şekil 1). Grup 2 ile grup 4 karşılaştırmalarında anlamlılık derecesinde öneme sahip ilişkiler ortaya konuldu(Tablo 1).

Sonuç: Özellikle kısa segment enstrüman uygulanan lomber spinal stenoz olgularında gerek komşu segmentlerdeki disk dokusunda gerekse enstrümante edilen seviyelerdeki disk mesafelerinde, dinamik enstrümantasyon sistemlerinin, disk dokuları üzerindeki dejenerasyon süreci üzerine olumlu etkilerinin, rijit sistemlere kıyasla önemli ölçüde fazla olduğu görülmektedir.

A, B ve C'nin interval grafiği (ortalama için %95 Güven Aralığı).

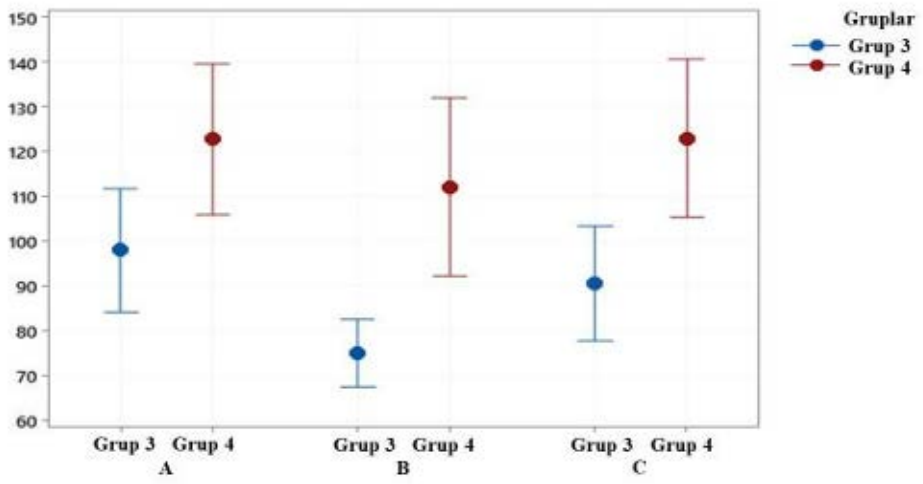

Pre- ve post-operatif, intervertebral diske ait MRG T2 ağırlıklı sekansta ROI ölçümlerinin, tek yönlü varyan analizi ile değerlendirme sonuçları.

Grup 3 ve 4'de yer alan olgulara ait ortalamaların karşılaştırılması

Değişken	N	Ortalama	Gruplama (Tukey HSD Test)	F	P
A	30	Grup 4: 122.850 Grup 3: 98.077	Grup 4: A Grup 3: B	5.39	0.02
B	30	Grup 4: 112.167 Grup 3: 75.077	Grup 4: A Grup 3: B	12.69	0.001
C	30	Grup 4: 123.033 Grup 3: 90.7	Grup 4: A Grup 3: B	9.17	0.004

Varyan analizi sonrası, çoklu karşılaştırma testlerinden elde edilen bulgulara ait veriler

Anahtar Kelimeler: PEEK rod sistemler, Füzyonsuz girişim, Lomber dejeneratif hastalıklar, Pedikül bazlı dinamik stabilizasyon

S-147

COMPARISON OF SPINE STRUCTURE AND MOBILITY OF MIDDLE AND ADVANCED WOMEN

Sevtap GÜNAY UÇURUM[1], Hilal UZUNLAR[1], Elif Umay ALTAŞ[2], Derya ÖZER KAYA[1]

[1]Izmir Katip Celebi University Faculty of Health Sciences, Department of Physiotherapy and Rehabilitation, Izmir, Turkey
[2]Izmir Bakircay University Faculty of Medicine, Department of Physical Medicine and Rehabilitation, İzmir, Turkey

Objective: Various changes occur in the structure of each part of the spine with aging. The changes that occur prevent the proper functioning of the spine. Our study was conducted to compare the spine structure and mobility of middle-aged and elderly women..

Method: The study included 80 people, including 40 middle-aged women [age; 52.00 (50.00/55.00) years, height; 1.59 (1.55/1.64) meters, weight; 68.00 (60.25/79.00) kilogram] and 40 older women [age: 66.00 (64.00/69.75) years, height; 1.60 (1.55/1.63) meters, weight; 68.50 (60.25/77.25) kilogram]. Spinal structure and mobility were evaluated with the HocomaValedo®Shape device. Measurements were made on the spinous processes between C7 and S2 in the sagittal plane standing upright, maximum trunk flexion and maximum trunk extension position, standing upright in the frontal plane, and right and left lateral flexion positions.

Results: Compared to middle-aged women, in the sagittal plane, the thoracic and spinal inclination angle values increased and their lumbar mobility decreased (respectively; p=0.017; p=0.001; p=0.041). Sacral inclination and lumbar mobility decreased in the frontal plane (respectively; p=0.037, p=0.048). No significant difference was found between other spine angles and mobility in the sagittal and frontal planes (p>0.05). It was observed that age and thoracic region and spinal inclination angle values in the sagittal plane were positively and weakly correlated (respectively; r=0.242, p=0.030; r=0.398, p<0.001), while lumbar region mobility was negatively correlated weakly (r=- 0.278, p=0.013). It was found that age and lumbar region mobility in the frontal plane were negatively and weakly correlated (r=-0.279, p=0.012).

Conclusion: It has been observed that the spinal angle and mobility of elderly women have changed compared to middle-aged women. In addition, it was determined that the spine angles increased with increasing age, but the mobility decreased. We think that it is important for the healthy aging of the spine to provide the necessary guidance for the preservation of spine alingment and mobility in advanced age groups.

Keywords: Aging, Spinal Mobility, Spinal Structure

ORTA VE İLERİ YAŞLI KADINLARIN OMURGA YAPI VE MOBİLİTESİNİN KARŞILAŞTIRILMASI

Sevtap GÜNAY UÇURUM[1], Hilal UZUNLAR[1], Elif Umay ALTAŞ[2], Derya ÖZER KAYA[1]

[1]İzmir Kâtip Çelebi Üniversitesi Sağlık Bilimleri Fakültesi, Fizyoterapi ve Rehabilitasyon Anabilim Dalı, İzmir, Türkiye
[2]İzmir Bakırçay Üniversitesi Tıp Fakültesi, Fiziksel Tıp ve Rehabilitasyon Anabilim Dalı, İzmir, Türkiye

Amaç: Yaşlanma ile omurganın her bir parçasının yapısında çeşitli değişiklikler meydana gelmektedir. Meydana gelen değişimler omurga işlevinin doğru şekilde yerine getirilmesini engellemektedir. Çalışmamız, orta yaşlı ve ileri yaşlı kadınların omurga yapı ve mobilitesinin karşılaştırılması amacıyla yapıldı.

Yöntem: Çalışmaya, 40 orta yaşlı kadın [yaş; 52,00 (50,00/55,00) yıl, boy; 1,59 (1,55/1,64) metre, kilo; 68,00 (60,25/79,00) kilogram] ve 40 ileri yaşlı kadın [yaş: 66,00 (64,00/69,75) yıl, boy; 1,60 (1,55/1,63) metre, kilo; 68,50 (60,25/77,25) kilogram] olmak üzere 80 kişi dâhil edildi. Omurga yapısı ve mobilitesi HocomaValedo®Shape cihazı ile değerlendirildi. Ölçümler sagital düzlemde ayakta dik durma, maksimum gövde fleksiyonu ve maksimum gövde ekstansiyonu pozisyonunda, frontal düzlemde ayakta dik durma, sağ ve sola lateral fleksiyon pozisyonlarında C7 ve S2 arası spinöz prosesler üzerinden yapıldı.

Bulgular: İleri yaş grubu kadınların orta yaş grubu kadınlara oranla sagital düzlemde torakal ve spinal inklinasyon açı değerleri artmış ve lumbal mobiliteleri azalmıştır (sırasıyla; p=0,017; p=0,001; p=0,041). Frontal düzlemde ise sakral inklinasyon ve lumbal mobiliteleri azalmıştır (sırasıyla; p=0,037, p=0,048). Sagital ve frontal düzlemdeki diğer omurga açıları ve mobiliteleri arasında anlamlı fark saptanmamıştır (p>0,05). Yaş ile sagital düzlemdeki torakal bölge ve spinal inklinasyon açı değerlerinin pozitif yönlü zayıf düzeyde ilişkili olduğu (sırasıyla r=0,242, p=0,030; r=0,398, p<0,001) lumbal bölge mobilitesinin ise negatif yönlü zayıf düzeyde ilişkili olduğu görüldü (r=-0,278, p=0,013). Yaş ile frontal düzlemde lumbal bölge mobilitesinin negatif yönlü zayıf düzeyde ilişkili olduğu saptandı (r=-0,279, p=0,012).

Sonuç: İleri yaşlı kadınların orta yaşlı kadınlara kıyasla omurga açı ve mobilitelerinin değiştiği görülmüştür. Ayrıca yaş artışı ile omurga açılarının arttığı, ancak mobilitenin azaldığı tespit edilmiştir. İleri yaş gruplarında omurga düzgünlüğü ve mobilitenin korunması için gerekli yönlendirmelerin yapılması omurganın sağlıklı yaşlanması için önemli olduğunu düşünmekteyiz.

Anahtar Kelimeler: Yaşlanma, Spinal Mobilite, Spinal Yapı

S-149

DOES CHIROPRACTIC MANIPULATION HAVE AN IMMEDIATE EFFECT ON PAIN RELIEF IN PATIENTS WITH DORSALGIA?

Chasan Mola ALİ[1], Yiğit KÜLTÜR[2]

[1]Yeni Yuzyil University, Gaziosmanpasa Hospital, Physical Medicine and Rehabilitation, Istanbul, Turkey
[2]Taksim Training and Research Hospital, Department of Orthopedics and Traumatology, Istanbul, Turkey

Objective: Although back pain is a common condition, it is one of the important causes that impair quality of life. Chiropractic is an inexpensive and non-invasive treatment method for back pain. The aim of this study is to evaluate the immediate effect of chiropractic in patients with back pain.

Methods: Sixty male volunteer patients aged between 20 and 45 who applied to our hospital's Physical Therapy and Rehabilitation and Orthopedics and Traumatology outpatient clinic with the complaint of back pain were included in our study. All patients participating in the study were randomly divided into experimental and control groups. High-velocity low-amplitude (HVLA) manipulation was applied to the spinal segments found to be hypomobile in the dorsal region of 30 patients in the experimental group. Sham manipulation was applied to 30 patients in the control group. Visual Analogue Scale (VAS) was used to evaluate pain before and after treatment.

Results: Post-treatment VAS values ??decreased in the HVLA manipulation group ($p<0.05$). Although there was a slight decrease in VAS values in the sham manipulation group, it was not statistically significant ($p>0.05$). No side effects were observed during the treatment.

Conclusion: Chiropractic manipulation in back pain is effective in reducing pain. We think that chiropractic should have a place in the multidisciplinary treatment of back pain. However, it is recommended to be evaluated together with medium and long-term results in future studies.

Keywords: Chiropractic, Manipulation, Back pain

DORSALJISI OLAN HASTALARDA KAYROPRAKTIK MANIPÜLASYONUN AĞRIYI GIDERMEDE ANLIK OLARAK ETKISI VAR MI?

Chasan Mola ALİ[1], Yiğit KÜLTÜR[2]

[1]Yeni Yüzyıl Üniversitesi, Gaziosmanpaşa Hastanesi, Fiziksel Tıp Ve Rehabilitasyon Ana Bilim Dalı, İstanbul, Türkiye
[2]Taksim Eğitim Araştırma Hastanesi, Ortopedi ve Travmatoloji Anabilim Dalı, İstanbul, Türkiye

Amaç: Sırt ağrısı sık görülen bir durum olmakla birlikte hayat kalitesini bozan önemli nedenlerden biridir. Kayropraktik, sırt ağrısında kullanılan ucuz ve non-invaziv bir tedavi metodudur. Bu çalışmanın amacı sırt ağrısı olan hastalarda, kayropraktik uygulamasının ağrı üzerine olan anlık etkisini değerlendirmektir.

Yöntem: Çalışmamıza hastanemiz Fizik Tedavi ve Rehabilitasyon ile Ortopedi ve Travmatoloji polikliniğine sırt ağrısı şikayetiyle başvuran, yaşları 20 ile 45 arasında değişen 60 gönüllü erkek hasta dahil edilmiştir. Çalışmaya katılan tüm hastalar randomize bir şekilde deney ve kontrol grubuna ayrılmıştır. Deney grubundaki 30 hastaya dorsal bölgede hipomobil saptanan spinal segmentlere yüksek hızda düşük şiddette (HVLA) manipülasyon uygulanmıştır. Kontrol grubundaki 30 hastaya ise sham manipülasyonu uygulanmıştır. Tedavi öncesi ve sonrası ağrıyı değerlendirmek amacıyla Vizüel Analog Skala (VAS) kullanılmıştır.

Bulgular: Tedavi sonrası VAS değerleri HVLA manipülasyon uygulanan grupta istatistiksel olarak anlamlı şekilde azalırken ($p<0.05$), sham manipülasyon uygulanan grupta VAS değerlerinde hafif azalma olsa da istatistiksel olarak anlamlı saptanmamıştır ($p>0.05$). Tedavi sırasında herhangi bir yan etkiye rastlanmamıştır.

Sonuç: Sırt ağrısında kayropraktik manipülasyon uygulamaları ağrıyı azaltmada etkilidir. Kayropratik uygulamasının sırt ağrısı multidisipliner tedavisinde yeri olması gerektiğini düşünmekteyiz. Ancak gelecekteki çalışmalarda orta ve uzun dönem sonuçlar ile birlikte değerlendirilmesi önerilmektedir.

Anahtar Kelimeler: Kayropraktik, Manipülasyon, Sırt ağrısı

S-150

THE RELATIONSHIP BETWEEN DEGENERATIVE CHANGES IN THE LUMBAR SPINE AND BLOOD INFLAMMATORY PARAMETERS IN CHRONIC LOW BACK PAIN

Gürkan BERİKOL[1], Murat Şakir EKŞİ[2]

[1]Taksim Training and Research Hospital, Department of Neurosurgery, Istanbul, Turkey
[2]Health Sciences University Fatih Sultan Mehmet Training and Research Hospital, Department of Neurosurgery, Istanbul, Turkey

Background: We aimed to evaluate serum white blood cell (WBC) counts, C-reactive protein (CRP) levels, erythrocyte sedimentation rates (ESR), and neutrophil-to-lymphocyte ratios in patients with chronic low back pain (LBP). We also aimed to identify whether severe intervertebral disc degeneration (IVDD) and Modic changes were associated with elevated blood cell counts and serum inflammatory markers.

Methods: Lumbar IVDD and vertebral end-plate changes were evaluated using Pfirrmann grading and Modic classification on lumbar spine magnetic resonance imaging. Serum WBC counts, CRP levels, and ESRs were recorded from patients' charts. A comparative analysis was made between serum biomarkers and radiology findings.

Results: We included 218 patients. Severe IVDD and Modic changes were detected at any lumbar level in 39% and 20.6% of the patients, respectively. Patients with Modic changes at any lumbar level had significantly higher WBC and neutrophil counts and higher serum CRP levels compared to those without Modic changes (7.71 ± 1.95 x10^3/uL vs. 6.89 ± 2.08 x10^3/uL, p=0.026; 4.56 ± 1.58 x10^3/uL vs. 3.95 ± 1.54 x10^3/uL, p=0.028; 0.31 ± 0.23 mg/dL vs. 0.22 ± 0.31 mg/dL, p=0.014). White blood cell and neutrophil counts had ORs of 1.192 (95% CI: 1.018-1.396, p= 0.03) and 1.260 (95% CI: 1.021-1.555, p=0.031) to predict Modic changes at any lumbar level in subjects with chronic LBP.

Conclusions: Serum WBC, neutrophil counts and CRP levels were higher in patients with Modic changes. Serum WBC and neutrophil counts were predictive for Modic changes in patients with LBP.

Keywords: End-plate; Modic changes; leukocyte; spine; inflammation

KRONIK BEL AĞRISINDA, LOMBER OMURGADAKİ DEJENERATİF DEĞİŞİKLİKLER VE KAN ENFLAMASYON PARAMETRELERİ ARASINDAKİ İLİŞKİ

Gürkan BERİKOL[1], Murat Şakir EKŞİ[2]

[1]Taksim Eğitim ve Araştırma Hastanesi, Nöroşirürji Ana Bilim Dalı, İstanbul, Türkiye
[2]Sağlık Bilimleri Üniversitesi Fatih Sultan Mehmet Eğitim ve Araştırma Hastanesi, Nöroşirürji Ana Bilim Dalı, İstanbul, Türkiye

Amaç: Kronik bel ağrılı hastalarda serum beyaz küre (WBC) sayılarını, C-reaktif protein (CRP) düzeylerini, eritrosit sedimantasyon hızlarını (ESR) ve nötrofil-lenfosit oranlarını değerlendirmeyi amaçladık. Ayrıca şiddetli intervertebral disk dejenerasyonu (IVDD) ve Modic değişikliklerinin yüksek kan hücresi sayıları ve serum inflamatuar belirteçleri ile ilişkili olup olmadığını belirlemeyi amaçladık.

Yöntemler: Lomber omurga manyetik rezonans görüntüleme kullanılarak, lomber IVDD ve vertebral end-plate değişikliklerini, Pfirrmann derecelendirmesi ve Modik sınıflandırması kullanılarak değerlendirildi. Serum WBC sayıları, CRP seviyeleri ve ESR'ler hasta tablolarından kaydedildi. Serum biyobelirteçleri ile radyoloji bulguları arasında karşılaştırmalı bir analiz yapıldı.

Bulgular: Çalışmaya 218 hasta dahil edildi. Hastaların sırasıyla %39'unda ve %20.6'sında herhangi bir lomber düzeyde şiddetli IVDD ve Modik değişiklikleri saptandı. Herhangi bir lomber seviyede Modik değişikliği olan hastalarda, Modik değişikliği olmayanlara kıyasla WBC ve nötrofil sayıları ve serum CRP seviyeleri anlamlı olarak daha yüksekti (7.71 ± 1.95 x10^3/uL'ye karşı 6.89 ± 2.08 x10^3/uL, p=0.026; 4,56 ± 1,58 x10^3/uL - 3,95 ± 1,54 x10^3/uL, p=0,028; 0,31 ± 0,23 mg/dL - 0,22 ± 0,31 mg/dL, p=0.014). Beyaz kan hücresi ve nötrofil sayısının kronik bel ağrılı hastalarda herhangi bir lomber seviyede Modik değişiklikleri öngörmesinin oranı sırasıyla 1.192 (%95 GA: 1.018-1.396, p= 0.03) ve 1.260 (%95 GA: 1.021-1.555, p=0.031) idi.

Sonuç: Modik değişiklikleri olan hastalarda serum WBC, nötrofil sayıları ve CRP seviyeleri daha yüksekti. Serum WBC ve nötrofil sayıları, kronik bel ağrılı hastalarda Modic değişiklikleri için öngörücüydü.

Anahtar Kelimeler: End-plate; modik değişiklikler; lökosit; omurga; inflamasyon

S-151

THE IMMEDIATE EFFECT OF THOROCO LUMBAL FASCIA KINESIOLOGY TAPING ON TISSUE PROPERTIES AND LOW BACK PAIN IN TRANSFEMORAL AMPUTEES

Zehra AKPINAR[1], Nilüfer KABLAN[2]

[1]Alliance of International Doctors, Kuwait İstanbul Prosthetic Orthotics Center
[2]İstanbul Medeniyet University, Faculty of Health Sciences, Department of Physiotherapy and Rehabilitation, Istanbul, Turkey

Objective: The absence of ankle and knee joints in transfemoral amputees leads to development of lumbo–pelvic asymmetrical movement patterns and adaptation mechanisms during ambulation. These adaptations consequently causes deformations in musculoskeletal system and may ultimately result in secondary pathologies, such as low back pain (LBP), osteoarthritis, deterioration of thoracolumbar fascia fiber sequence (TLF). The aim of this study to investigate effect of TLF kinesiological taping (KT) on fascial tissue properties and LBP.

Methods: Syrian males with unilateral transfemoral amputation were included in the prospective, randomize-controlled study. Participants were evaluated into Experimental (KT) Group (n = 13; mean age: 28.69 ± 2.09 years) and Control Group (n = 13; mean age: 36.00 ± 3.05 years). 6-minute walking test (6MWT) was performed as submaximal exercise and KT was applied at the end of the test; Three "I" bands were used in experimental group; first two bands were applied without tension on paravertebral muscles from thorocal-7 to spina iliaca superior posterior (SIPS) in standing with maximum trunk flexion, and from SIPS, the tape was applied at angle of 45º with horizontal plane in standing. Third "I" tape was applied with a slight tension between SIPS's in standing position. Placebo KT was applied on thorax far from the paravertebral muscles in control group. Tissue properties of TLF (Stiffness-N/m, Tone-Hz) were measured with myometer (MyotonPro, Estonia) from center of coordination region (3cm lateral to lateral processus spinosus of lumbal-1 vertebra) located on TLF for paravertebral muscles. LBP was evaluated with VAS. Measurements were performed before 6MWT (measurement-1), immediately after test (measurement-2), and 30 minutes after KT application (measurement-3).

Results: In intragroup comparisons, at both group, it was found stiffness/tonus values obtained at measurement times at the both intact and also amputated sides were similar ($p > 0.05$). LBP values at measurement times was shown significant difference in experimental group ($p < 0.001$). In control group, there was significant difference between 1.- 2. ($p = 0.001$) and also between 2.- 3. measurement times ($p = 0.001$). In intergroup comparison, the rate of pain intensity change between 2.-3. ($p = 0.019$) and between 1.-3. ($p = 0.034$) measurement times was found significantly difference in favor of experimental group.

Conclusion: The findings of study was shown KT did not have immediate effect on tissue properties of TLF but it reduced the severity of LBP. Hence, TLF taping can be used as alternative method to relieve LBP.

Paravertebral kinesiology tape application position (a) and completed band application (b)

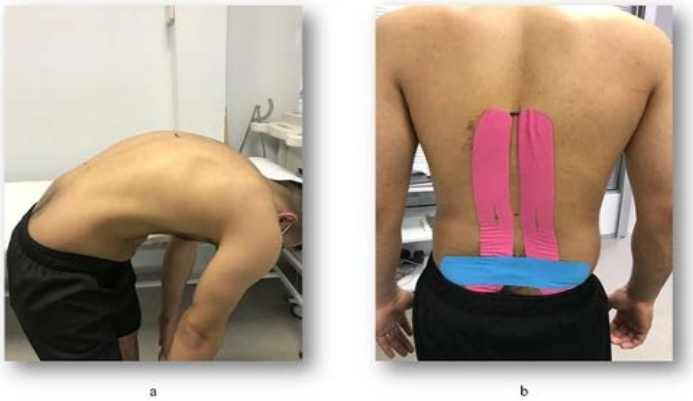

Center of coordination of lumbal paravertebral muscle (a) and Myoton measurement position (b)

Intra-group comparison of pain values ??obtained at measurement times

Para-metre	**Gruplar**	**Ölçüm$_1$** (Ort±S.S.)	**Ölçüm$_2$ (Ort±S.S.)**	**Ölçüm$_3$ (Ort±S.S.)**	**P**	Post-Hoc	P*
						Ölçüm$_{1-2}$	0,001
	Deney (n=13)	1,53±0,87	3,30±1,25	0,84±0,68	<0,001	Ölçüm$_{1-3}$	0,013
Ağrı						Ölçüm$_{2-3}$	0,001
						Ölçüm$_{1-2}$	0,001
	Kontrol (n=13)	1,46±0,77	2,92±1,18	1,30±0,63	<0,001	Ölçüm$_{1-3}$	0,317
						Ölçüm$_{2-3}$	0,001

Measurement 1:Pre-6DYT; Measurement2: Post-6DYT; Measurement3: Post 30 min-6DYT; P: Friedman Test; P*: Wilcoxon Test (Post-Hoc); Significant values ??are indicated in bold; p?0,05

Keywords:stiffness, tone, transfemoral amputation, low back pain

TRANSFEMORAL AMPUTELERDE THOROCO LUMBAL FASYA KİNEZYOLOJİK BANTLAMASININ DOKU ÖZELLİKLERİ VE BEL AĞRISI ÜZERİNE AKUT ETKİSİ

Zehra AKPINAR[1], Nilüfer KABLAN[2]

[1]Uluslararası Doktorlar Derneği, Özel Kuveyt İstanbul Protez Ortez Merkezi, İstanbul, Türkiye
[2]İstanbul Medeniyet Üniversitesi, Sağlık Bilimleri Fakültesi, Fizyoterapi ve Rehabilitasyon Bölümü, İstanbul, Türkiye

Amaç: Transfemoral amputelerde ayak bileği ve diz eklemi yokluğu ambulasyon sırasında lumbo-pelvik asimetrik hareket paternlerinin ve adaptasyon mekanizmalarının gelişmesine yol açmaktadır. Bu adaptasyonlar zamanla kas-iskelet sisteminde deformasyonlara neden olmakta ve bel ağrısı, osteoartrit ve thoroco lumbal fasyanın (TLF) lif diziliminde bozulmalar gibi seconder patolojiler ile sonuçlanmaktadır. Bu çalışmanın amacı TLF üzerine yapılan kinezyolojik bantlama uygulamasının (KBU) fasyal doku özellikleri ve bel ağrısı üzerine etkisini araştırmaktır.

Yöntem: Prospektif, randomize-kontrollü çalışmaya unilateral transfemoral amputasyona sahip Suriye'li erkek olgular dahil edilmiştir. Katılımcılar Deney (KB) (n = 13; ort yaş: 28,69 ± 2,09) Grubu ve Kontrol Grubu (n = 13; ort yaş: 36,00 ± 3,05) olmak üzere iki grubta değerlendirilmiştir. Submaksimal egzersiz olarak 6 Dakika Yürüme Testi (6DYT) yaptırılmış ve testin bitiminde KB uygulanmıştır. Deney grubunda üç adet "I" bandı kullanılmıştır; İki bant olgu ayakta ve maksimum gövde fleksiyonu yapmış pozisyonunda iken, thorocal-7 seviyesinden Spina İliaka Superior Posterior'a (SIPS) kadar paravertebral kaslar üzerine, SIPS noktasından sonra ise olgu ayakta dik pozisyonda dururken horizontal düzlemle 45° açı yapacak şekilde gerim uygulamaksızın yapıştırılmıştır. Üçüncü I bandı ise, olgu ayakta dururken, iki SIPS arasına hafif bir gerimle yapılmıştır. Kontrol grubuna plesabo KBU yapılmış ve bantlar paravertebral kaslardan uzağa göğüs kafesi üzerine yapıştırılmıştır. TLF'nın doku özellikleri (Stiffness-N/m, Tonus-Hz) paravertebral kasların TLF üzerinde yer alan koordinasyon merkezlerinden (Lumbal-1 vertebranın çıkıntısının 3cm laterali) Myometre (MyotonPro, Estonia) ile ölçülmüştür. Bel ağrısı, VAS ile değerlendirilmiştir. Ölçümler 6DYT öncesinde (Ölçüm-1), hemen sonrasında (Ölçüm-2) ve KBU'dan 30dk sonra (Ölçüm-3) yapılmıştır.

Bulgular: Grup içi karşılaştırmalarda, her iki gruptada, hem sağlıklı hem de ampute taraftan ölçüm zamanlarında alınan stiffness/tonus değerlerinin benzer olduğu bulunmuştur ($p > 0.05$). Deney grubunda, ölçüm zamanlarında alınan ağrı değerleri anlamlı farklılık göstermiştir ($p < 0,001$). Kontrol grubunda, 1-2. (p : 0,001) ile 2-3 (p : 0,001). ölçüm zamanları arasında anlamlı fark görülmüştür. Gruplararası karşılaştırmada, 2.-3. ölçüm (p : 0,019) ve 1-3. Ölçüm (p : 0,034) arasındaki ağrı şiddeti değişim oranları deney grubu lehine anlamlı düzeyde farklı bulunmuştur.

Sonuç: Çalışman bulguları kinezyolojik bantlamasının TLF'nın doku özellikleri üzerine akut bir etkisi olmadığını fakat bel ağrısı şiddetini azalttığını göstermiştir. Bel ağrısının giderilmesinde TLF bantlaması alternatif bir yöntem olarak kullanılabilir.

Paravertebral kinezyolojik bant uygulama pozisyonu (a) ve tamamlanmış ban uygulaması (b)

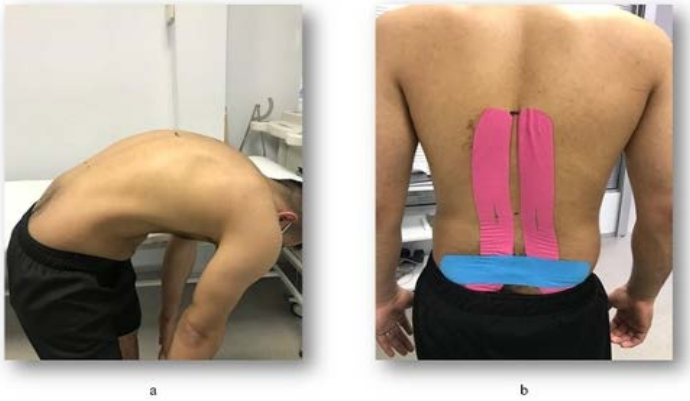

Lumbal paravertebral kasların koordinasyon merkezleri (a) ve Myoton ölçüm pozisyonu (b)

Ölçüm zamanlarında elde edilen ağrı değerlerinin grupiçi karşılaştırması

Parametre	**Gruplar**	**Ölçüm$_1$** (Ort±S.S.)	**Ölçüm$_2$ (Ort±S.S.)**	**Ölçüm$_3$ (Ort±S.S.)**	**P**	Post-Hoc	P*
						Ölçüm$_{1-2}$	0,001
	Deney (n=13)	1,53±0,87	3,30±1,25	0,84±0,68	<0,001	Ölçüm$_{1-3}$	0,013
Ağrı						Ölçüm$_{2-3}$	0,001
						Ölçüm$_{1-2}$	0,001
	Kontrol (n=13)	1,46±0,77	2,92±1,18	1,30±0,63	<0,001	Ölçüm$_{1-3}$	0,317
						Ölçüm$_{2-3}$	0,001

Ölçüm1: 6DYT öncesi yapılan ölçüm; Ölçüm2: 6DYT hemen sonrasında yapılan ölçüm; Ölçüm3: Kinezyolojik bant uygulamasından 30 dk sonra yapılan ölçüm; P: Friedman Test; P*: Wilcoxon Test (Post-Hoc); Anlamlı değerler koyu rankle belirtilmiştir, p?0,05.

Anahtar Kelimeler: sertlik, tonus, transfemoral amputasyon, bel ağrısı

S-152

TREATMENT OF PERSISTENT SYRINGOMYELIA FOLLOWING DECOMPRESSION FOR CHIARI TYPE 1 MALFORMATION: SYRINGOSUBARACHNOID SHUNT

Levent AYDIN[1]

[1]Mus State Hospital

Aim: While treatment of symptomatic Chiari type 1 malformation (CM) is foramen magnum decompression (FMD), the treatment of persistent syringomyela associated with CM is still ambiguous.This study delineates the clinical and radiological short term outcome of syringo-subarachnoid shunt (SSS) as the treatment for persistent syringomyelia following decompression for Chiari type 1 malformation (CM)

Method: Seventy six cases, who were operated for CM1 between January 1,2015- January 1, 2020, at Health Science University Sisli Hamidiye Etfal Training and Research Hospital Department of Neurosurgery, analysed. Fortynine of these cases including also syrinx and seventeen of them were operated due to persistent syrinx formation. We presented the patients demographic data, neurological presentations and radiological results including, cerebellar herniation according to McRae line, syrinx start and finish level, syrinx size and diameter.

Results: Seventeen patients underwent SSS, either concurrent to the FMD, or at a later stage. One minor surgical complications were seen, a CSF leak, and revized. Neither morbidity nor mortality occurred. Preoperative avarage syrinx vertebral segment level (sagittaly, syrinx from start to finish level) was 7,64 and postoperative was 4.58. On these seventeen cases seven of them operated at C6 level. On postoperative MRI, shrinkage of the syrinx was seen in all patients.

Conclusion: SSS for syrinx following FMD for Chiari I malformation is a safe and reliable surgical treatment method when performed by an experienced neurosurgeon.

Preoperative and Postoperative MRI

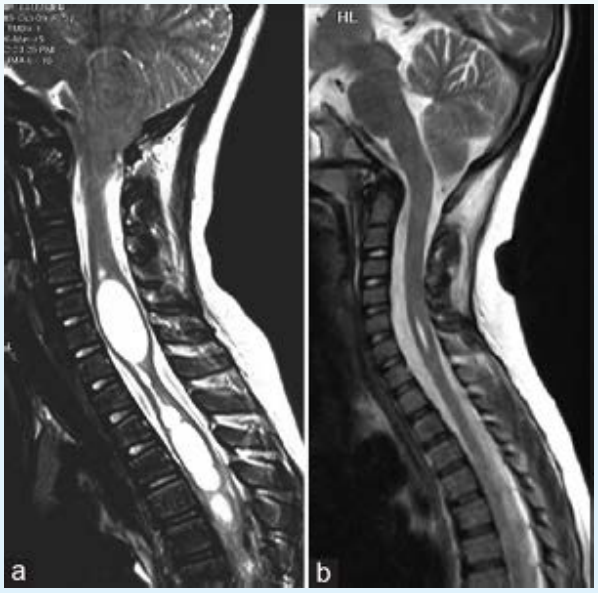

In sagittal section of the patient's MRI. A, cervical MRI before syringosubarachnoid shunt surgery. B,

postoperative 3rd month control cervical MRI. It is seen that the size and volume of the syrinx are significantly reduced.

Intraoperative Image

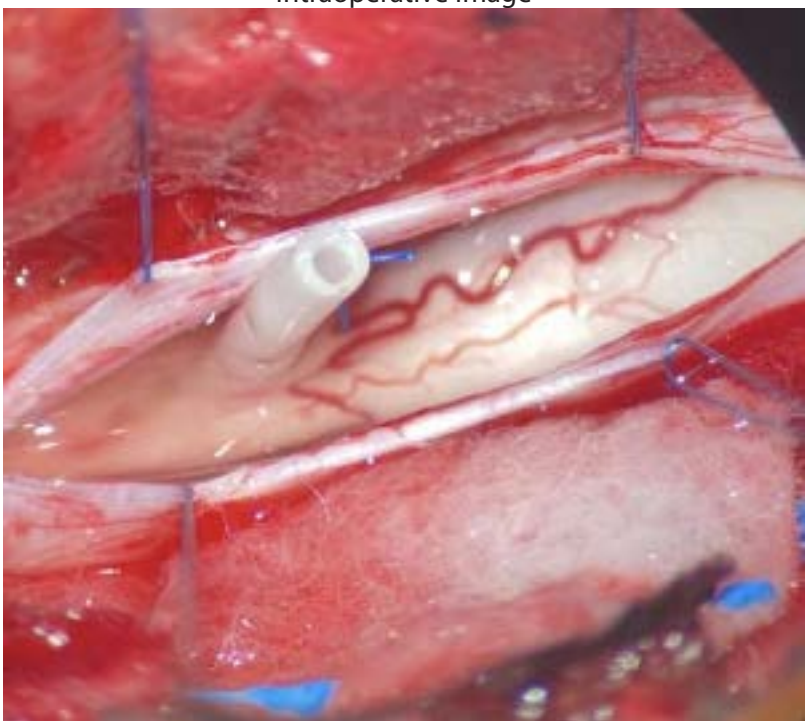

The tube inserted by opening the syrinx cavity with the determination of the safe area from the posterior midline under the guidance of neuromonitor. For continuity of drainage, possible slippage is prevented by suturing the end of the tube to the dura

Keywords: Chiari Malformation type 1, syringo-subarachnoid shunt, syringomyelia

CHİARİ TİP 1 MALFORMASYONU İÇİN DEKOMPRESYON SONRASI GEÇMEYEN SİRİNGOMYELİNİN TEDAVİSİ: SİRİNGOSUBARAKNOİD ŞANT

Levent AYDIN[1]

[1]Muş Devlet Hastanesi

Amaç: Semptomatik Chiari tip 1 malformasyonunun (CM) tedavisi foramen magnum dekompresyonu (FMD) iken, CM ile ilişkili kalıcı siringomiyelin tedavisi hala belirsizdir. Bu çalışma, CM için FMD sonrası geçmeyen siringomyeli tedavisi olarak siringo-subaraknoid şantın (SSS) klinik ve radyolojik sonuçlarını tanımlamaktadır.

Yöntem: SBÜ Şişli Hamidiye Etfal Eğitim ve Araştırma Hastanesi Nöroşirurji Anabilim Dalı'nda 2015 - 2020 tarihleri arasında CM tip 1 nedeniyle opere edilen 76 olgu analiz edildi. Bu olguların 49'unda sirinks mevcut iken cerrahi sonrası geçmeyen ve klinik etkisi evam eden 17 sirinks olgusu siringo-subaraknoid şant takılmak üzere yeniden opere edildi. Hastaların demografik verileri, nörolojik prezentasyonları ve McRae çizgisine göre serebellar herniasyon, sirinks başlangıç ve bitiş düzeyi, sirenks boyutu ve çapı gibi radyolojik sonuçları sunduk.

Bulgular: On yedi hastaya siringo-subaraknoid şant ameliyatı uygulandı. Bir minör cerrahi komplikasyon görüldü (BOS kaçağı) ve revize edildi. Morbidite ve mortalite görülmedi. Ameliyat öncesi ortalama sirinks vertebral segment seviyesi (sagittal kesitte, sirinksin başlangıçtan bitiş seviyesine kadar olan segment sayısı) 7,64 ve ameliyat sonrası 4,58 idi. Bu on yedi vakada yedisi C6 seviyesinde ameliyat edildi. Ameliyat sonrası MRG'de tüm hastalarda sirnkste küçülme görüldü.

Sonuç: Chiari I malformasyonunda FMD sonrası sirenks için SSS, deneyimli nöroşirurjiyenler tarafından yapıldığında güvenli ve güvenilir bir cerrahi tedavi yöntemidir.

Preoperatif ve Postoperatif MR

Hastanın çekilmiş MR' ında sagittal kesitte A, siringosubaraknoid şant cerrahisi öncesi servikal MR . B, postoperatif 3. ay kontrol servikal MR. Sirinks boyutu ve hacminin belirgin derecede azaldığı görülmekte.

İntraoperatif Görüntü

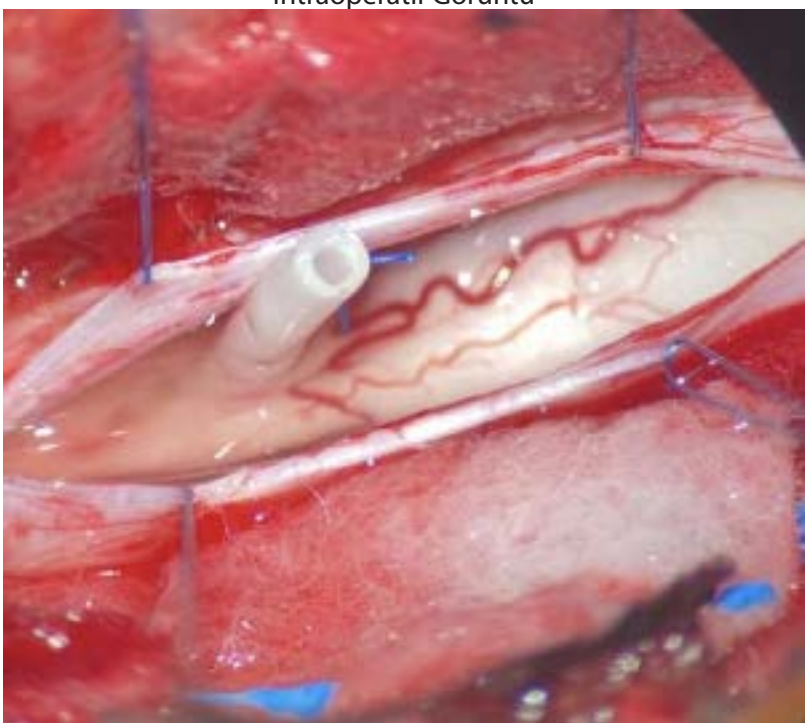

Nöromonitör eşliğinde posterior orta hattan güvenli alan tayini ile sirinks kavitesi açılarak yerleştirilen tüp. Drenajın devamlılığı için tüpün ucunun duraya dikilerek olası kayma engellenmektedir.

Anahtar Kelimeler: chiari 1 malformasyonu, siringo-subaraknoid şant, siringomyeli

S-153

SUBCUTANEOUS FAT INDEX: A RELIABLE TOOL FOR LUMBAR SPINE STUDIES

Gürkan BERİKOL[1], Murat Şakir EKŞİ[2], Ali Börekçi[2], Emel Ece ÖZCAN-EKŞi[3]

[1]Taksim Training and Research Hospital, Department of Neurosurgery, Istanbul, Turkey
[2]Istanbul Fatih Sultan Mehmet Training and Research Hospital, Department of Neurosurgery, Istanbul, Turke
[3]Bahçeşehir University Faculty of Medicine, Department of Physical Medicine and Rehabilitation,Istanbul, Turkey

Objectives: Obesity has been proposed as a risk factor for low back pain (LBP), and the body mass index (BMI) has been used for obesity; however, a more reliable tool is required to assess obesity-related health issues. A recent study depicted the subcutaneous fat tissue thickness (SFTT) at the L1–L2 level as superior to BMI in predicting LBP and spine degeneration. However, the study failed to answer the following questions: 1) What was the cut-off value for the SFTT to predict LBP and spine degeneration? 2) Could this new index be adjusted according to gender? 3) Could this new index predict fatty infiltration in the paraspinal muscles, severe intervertebral disc degeneration (IVDD), and Modic changes in the lumbar spine? Therefore, the current study aimed to answer these questions by developing and validating a new anthropometric index—the subcutaneous fat index (SFI).

Methods: This study retrospectively reviewed the magnetic resonance imaging database of patients with LBP and compared them with asymptomatic volunteers.

Results: Appropriate cut-off values for females and males were 8.45 mm and 9.4 mm, respectively. Females and males with the SFI of >8.45 mm and >9.4 mm, respectively, had significantly higher rates of spine degeneration.

Conclusion: The SFI reliably distinguished patients with LBP from the asymptomatic subjects and could reliably distinguish patients with severe IVDD/Modic changes at the lower lumbar levels and those with moderate-to-severe fat-infiltrated paraspinal muscles at all lumbar levels with reliable cut-off values for males and females.

Keywords: Disk degeneration; Modic changes; Paraspinal muscles; Low back pain; Obesity

SUBKÜTAN YAĞ ENDEKSİ: LOMBER OMURGA ÇALIŞMALARI İÇİN GÜVENİLİR BİR ARAÇ

Gürkan BERİKOL[1], Murat Şakir EKŞİ[2], Ali Börekçi[2], Emel Ece ÖZCAN-EKŞi[3]

[1]Taksim Eğitim ve Araştırma Hastanesi, Nöroşirürji Anabilim Dalı, İstanbul, Türkiye
[2]İstanbul Fatih Sultan Mehmet Eğitim ve Araştırma Hastanesi, Beyin Cerrahisi Anabilim Dalı, İstanbul, Türkiye
[3]Bahçeşehir Üniversitesi Tıp Fakültesi, Fiziksel Tıp ve Rehabilitasyon Anabilim Dalı, İstanbul, Türkiye

Amaç: Obezite bel ağrısı (LBP) için bir risk faktörü olarak öne sürülmüştür ve obezite için vücut kitle indeksi (BKİ) kullanılmıştır; bununla birlikte, obezite ile ilgili sağlık sorunlarını değerlendirmek için daha güvenilir bir araç gereklidir. Yakın tarihli bir çalışma, L1-L2 seviyesindeki deri altı yağ dokusu kalınlığının (SFTT), LBP ve omurga dejenerasyonunu öngörmede BMI'den daha üstün olduğunu gösterdi. Ancak, çalışma aşağıdaki soruları yanıtlayamadı: 1) SFTT'nin bel ağrısı ve omurga dejenerasyonunu öngörmesi için kesme değeri neydi? 2) Bu yeni endeks cinsiyete göre ayarlanabilir mi? 3) Bu yeni indeks paraspinal kaslarda yağ infiltrasyonunu, şiddetli intervertebral disk dejenerasyonunu (IVDD) ve lomber omurgada Modic değişiklikleri öngörebilir mi? Bu nedenle, mevcut çalışma, yeni bir antropometrik indeks - deri altı yağ indeksi (SFI) geliştirerek ve doğrulayarak bu soruları cevaplamayı amaçladı.

Yöntemler: Bu çalışma, LBP'li hastaların manyetik rezonans görüntüleme veri tabanını geriye dönük olarak gözden geçirdi ve bunları asemptomatik gönüllülerle karşılaştırdı.

Bulgular: Kadınlar ve erkekler için uygun cut-off değerleri sırasıyla 8.45 mm ve 9.4 mm idi. Sırasıyla >8,45 mm ve >9,4 mm SFI değerine sahip dişiler ve erkeklerde, önemli ölçüde daha yüksek omurga dejenerasyonu oranları vardı.

Sonuç: SFI, LBP'li hastaları asemptomatik deneklerden güvenilir bir şekilde ayırdı ve alt lomber seviyelerinde şiddetli IVDD/Modic değişiklikleri olan hastaları ve tüm lomber seviyelerinde orta ila şiddetli yağ infiltre paraspinal kasları olan hastaları güvenilir bir şekilde ayırt edebildi. erkekler ve kadınlar için kapalı değerler.

Anahtar Kelimeler: Disk dejenerasyonu; Mod değişiklikleri; Paraspinal kaslar; Bel ağrısı; obezite

S-154

EVALUATION OF THE RESULTS OF AT LEAST 2 YEARS OF FOLLOW-UP OF PATIENTS WHO UNDERWENT ELECTIVE SPINAL SURGERY FOR DEGENERATIVE SPONDYLOLISTHESIS: 63 CASES

Sait Kayhan[1]

[1]Health Sciences University Gülhane Training and Research Hospital

Introduction and Aim: Spondylolisthesis is a compound word of Greek origin and consists of the words spondilos meaning vertebra and listesis meaning slipping. The aim of our study was to present the postoperative clinical results of the patients who underwent elective spinal surgery for Degenerative Spondylolisthesis (DS) after at least 2 years of follow-up.

Materials and Methods: The surgical treatment and results of 63 patients who underwent elective spinal surgery for DS between 2016 and 2020 in our clinic were retrospectively reviewed. All of the patients included in our study were aged 45 years and above, and all of them had at least Meyerding Grade 1 DS in imaging methods. Two different surgical methods, decompression alone or short segment fusion with decompression, were used in the surgical treatment of the patients.

Results: Of the 63 patients included in our study, 49 were female and 14 were male. The mean age of our patients was 61. While DS was detected at L3-4 level in 9 (14.3%) of the patients, DS was found at L4-5 level in the remaining 54 (85.7%) patients. As a result of at least 2 years of follow-up of the patients, decompression and short segment fusion were applied to 41 patients, and decompression alone was applied to 22 patients. The mean BMI value was found to be 29.1. As a result of the evaluation, Adjacent Segment Disease (CSH) developed in 4 (9.7%) of 41 patients who underwent decompression and short segment fusion and underwent reoperation, and CSH developed in 6 (42.8%) of 14 patients who underwent decompression alone and underwent reoperation. In addition, 8 of the 10 patients who were reoperated were female and 2 were male, and it was observed that all of them were in the obese or morbidly obese classes with BMI values ??above 30.

Discussion and Conclusion: When the rates of CSH development and reoperation were examined in patients treated surgically for DS, a higher rate of CSH development and reoperation was observed in patients treated with only decompression compared to those treated with decompression and fusion. In addition, it has been determined that obesity contributes to this situation seriously. In conclusion, we suggest that spinal surgeons can reduce reoperation rates by adding short segment fusion to decompression in their surgeries, considering the contribution of obesity to the development of CSH while determining the surgical management of DS patients in their preoperative planning.

Keywords: Degenerative Spondylolisthesis, Adjacent Segment Disease, Obesity

DEJENERATİF SPONDİLOLİSTEZİS NEDENİYLE ELEKTİF SPİNAL CERRAHİ UYGULANAN HASTALARIN EN AZ 2 YILLLIK TAKİPLERİ SONUCUNDA ORTAYA ÇIKAN SONUÇLARININ DEĞERLENDİRİLMESİ: 63 OLGU

Sait Kayhan[1]

[1]Sağlık Bilimleri Üniversitesi Gülhane Eğitim ve Araştırma Hastanesi

Giriş ve Amaç: Spondilolistesiz Yunanca kökenli bir bileşik kelime olup vertebra anlamındaki spondilos ve kayma anlamına gelen listezis kelimelerinden oluşur. Kazanılmış spondilolistezis sebeplerinden biriside Dejeneratif Spondilolistezistir. Çalışmamızın amacı Dejeneratif Spondilolistezis (DS) nedeniyle elektif spinal cerrahi uygulanan hastaların, en az 2 yılllık takipleri sonucunda ortaya çıkan postoperatif klinik sonuçlarını sunmaktıktır.

Gereç ve Yöntem: Kliniğimizde Ocak 2016 – Ocak 2020 yılları arasında DS nedeniyle elektif spinal cerrahi uygulanan 63 hastanın cerrahi tedavi ve sonuçları retrosepektif olarak incelenmiştir. Çalışmamıza dahil edilen hastaların tamamı 45 yaş ve üstü olup hepsinin görüntüleme yöntemlerinde en az Meyerding Grade 1 DS saptanmıştır. Hastaların cerrahi tedavisinde yöntem olarak yalnız dekompresyon veya dekompresyon ile beraber kısa segment füzyon olmak üzere iki farklı cerrahi yöntem uygulanmıştır.

Bulgular: Çalışmamıza dahil edilen 63 hastanın 49'u kadın 14'ü ise erkek cinsiyetindeydi. Hastalarımızın ortalama yaşı 61 idi. Hastaların 9 (%14.3) tanesinde L3-4 seviyesinde DS saptanırken geri kalan 54 (%85.7) tanesinde L4-5 seviyesinde DS saptanmıştır. Hastaların en az 2 yıllık takipleri sonucunda toplamda 41 hastaya dekompresyon ve kısa segment füzyon, 22 hastaya tek başına dekompresyon uygulanmıştır. Hastaların Vucut Kitle İndeks (VKİ) değerleri kayıt altına alınmıştır. Ortalama VKİ değeri 29.1 bulunmuştur. Bu hastaların takiplerinde reoperasyon geçirmelerine ve Komşu Segment Hastalığı (KSH) geliştirme durumları inceleme altına alınmıştır. Değerlendirme sonucunda, dekompresyon ve kısa segment füzyon uygulanan toplam 41 hastanın 4 (%9.7) tanesinde KSH gelişmiş ve reoperasyona alınmış olup tek başına dekompresyon yapılan 14 hastanın 6 (%42.8) tanesinde KSH gelişmiş ve reoperasyona alınmıştır. Ayrıca reopere edilen toplam 10 hastanın 8'i kadın 2 tanesi erkek cinsiyetinde olup tamamının VKİ değerleri 30'un üzerinde obez veya morbid obez sınıflarında oldukları gözlemlenmiştir.

Tartışma ve Sonuç: DS nedeniyle cerrahi olarak tedavi edilen hastalarda KSH geliştirme ve reoperasyon oranları incelendiğinde dekompresyon ve füzyon ile tedavi edilenlere göre sadece dekompresyon ile tedavi edilen hastalarda daha yüksek bir KSH geliştirme ve reoperasyon oranı gözlenmiştir. Ayrıca obezitenin de bu duruma ciddi katkı sağladığı saptanmıştır. Sonuç olarak, omurga cerrahlarına DS'li hastaların preoperatif planlamalarında cerrahi yönetimlerini belirlerken obezitenin KSH geliştirmesine sağladığı katkıyı göz önünde bulundurarak cerrahilerinde dekompresyon yanına kısa segment füzyon ekleyerek reoperasyon oranlarını azaltabileceklerini önermekteyiz.

Anahtar Kelimeler: Dejeneratif Spondilolistezis, Komşu Segment Hastalığı, Obezite

S-155

PERCUTANEOSUS VERTEBROPLASTY IN VERTEBRAL FRACTURES; OUR CLINICAL EXPERIENCE

Bülent Bozyiğit[1], Yurdaer Denizhan[1]

[1]Gozde Academy Hospital

We retrospectively examined 108 patients who underwent percutaneous vertebroplasty for osteoporotic and traumatic vertebral fractures in our clinic between 2016-2021.

The demografic features of patients, trauma patterns, related vertebral segment and operated vertebral segments were recorded in detail. An average of 4.5 cc of PMMA percutenous was used for all patients under fluroscopy control. The patients were followed up for 1-24 months. While almost all patients were re-examined in the first month, 50% of the patients re-examined after 6 months. While the vertebral height was preserved in the early period, a minimal height loss was observed after 6 months, especially in osteoporotic patients. However, no clinical worsening was observed.

Vertebroplasty is an important intervention that is still widely used in the world, especially in oppropriate indications, which increases the quality of life and functional capacity of elderly patients with co-morbid diseases.

Anahtar Kelimeler: Vertebroplasty, osteoporosis, retrospective study

VERTEBRA KIRIKLARINDA PERKUTAN VERTEBROPLASTİ. KLİNİK DENEYİMİMİZ

Bülent Bozyiğit[1], Yurdaer Denizhan[1]

[1]Gözde Akademi Hastanesi

Kliniğimizde 2016-2021 yılları arasında osteoporotik ve travmatik vertebra kırıklarında perkutan girişimle vertebroplasti operasyonu uyguladığımız 108 hastayı retrospektif olarak inceledik.

Hastaların yaş, travma şekli,, vertebra segmenti ve uygulanan mesafeler ayrıntılı olarak incelendi.

Tüm hastalara ortalama 4.5 cc PMMA (polimetilmetakrilat) perkutan olarak sikopi kontrolünde verildi.

Hastalar 1-24 ay takip edildi. İlk ay hemen hemen tüm hastalar kontrole gelirken 6. ay sonrası hastaların %50 si kontrole geldi

Erken dönemde vertebra yüksekliği korunurken 6 ay sonrası özellikle osteoporotik hastalarda minimal bir yükseklik kaybı gözlendi. Ancak klinik kötüleşme gözlenmedi.

Verebroplasti halen dünyada yaygın olarak kullanılan, özellikle uygun endikasyon durumunda sistemik sağlık problemi olan yaşlı hastalarda yaşam kalitesi ve fonksiyonel kapasitesini arttıtran önemli bir girişim şeklidir.

Keywords: Vertebroplasti, osteoporoz, retrospectif inceleme

S-156

OUTCOME COMPARİSON OF VERTEBROPLASTY, BALLOON KYPHOPLASTY AND OSSEOFİX SPİNAL REDUCTİON SYSTEM TECHNİQUES İN COMPRESSİON FRACTURES

Buse Sarıgül[1], Ahmet Yasin Yavuz[2], Deniz Şirinoğlu[2], Haydar Gök[2], Mehmet Volkan Aydın[2]

[1]Tuzla Public Hospital
[2]Prof. Dr. Cemil Tascioglu City Hospital

Aim: Percutaneous techniques may provide pain control, improve functional outcomes and prevent kyphotic deformity in compression fractures. In this study; we compared 6 month clinical and radiological outcomes of vertebroplasty (VP), balloon kyphoplasty (BK) and Osseofix spinal reduction system (OSRS) techniques.

Materials&Methods: Patients who admitted to our clinics between 2018 and 2020 with a diagnosis of thoracolumbar compression fracture caused by osteoporosis, trauma or malignancy were included in this study. DEXA test was used for determining osteoporosis and T-score below -1.0 was accepted as abnormal. All the patients underwent surgery for one of VP, BK or OSRS techniques. CT scans were obtained from all patients preoperatively, postoperative first day and 6th month.

Kolgomorov-Smirnov test was used for normality analysis of parameters. For normally distributed parameters, one way ANOVA test and for non-normally distributed parameters, Kruskal-Wallis test was applied. Chi-square test was used for categorical variables and Spearman rho correlation test was used for correlation analysis. All analyses were performed in SPSS17.0 programme with a p value of 0.05 and 95% confidence interval.

Results: 93 patients were included in this study. 20 patients underwent VP, 55 underwent KP and 18 underwent OSRS. 56 patients were male and 37 were female. Mean age was 60.47 (26-81). Most common co-morbidities were hypertension(n=46), cardiac pathologies(n=12) and malignancy(n=6). Fractures were traumatic in 37, osteoporotic in 46 and pathological in 10 patients. Fracture was located mostly in L1(n=26) and T12(n=15), least in T6(n=1) and T7(n=2) vertebrae. Fracture was AOSpine type A1 in 21, A2 in 72 of patients.

Duration of operation was shorter in OSRS in comparison with other techniques(p=0.011). Cement leak was observed in 14 of VP and 5 of BK and none of the patients in OSRS group. VAS score for axial pain reduced more evidently in OSRS, BK and VP groups, respectively; and for radicular pain reducal was prominent in VP, BK and OSRS groups respectively. In radiological follow up; restoration rate and correction of bisegmental kyphotic angle was more prominent in OSRS group compared to other techniques. There was no statistical difference between VP and BK groups.

Conclusion: Percutaneous augmentation techniques are common and feasible in neurosurgical practice for thoracolumbar compression fractures in order to increase the quality of life. OSRS, which is a third generation vertebral augmentation technique is suggested to be superior in relieving pain and maintaining restoration compared to BK and VP techniques.

Comparison of restoration ratio in postoperative 6th month

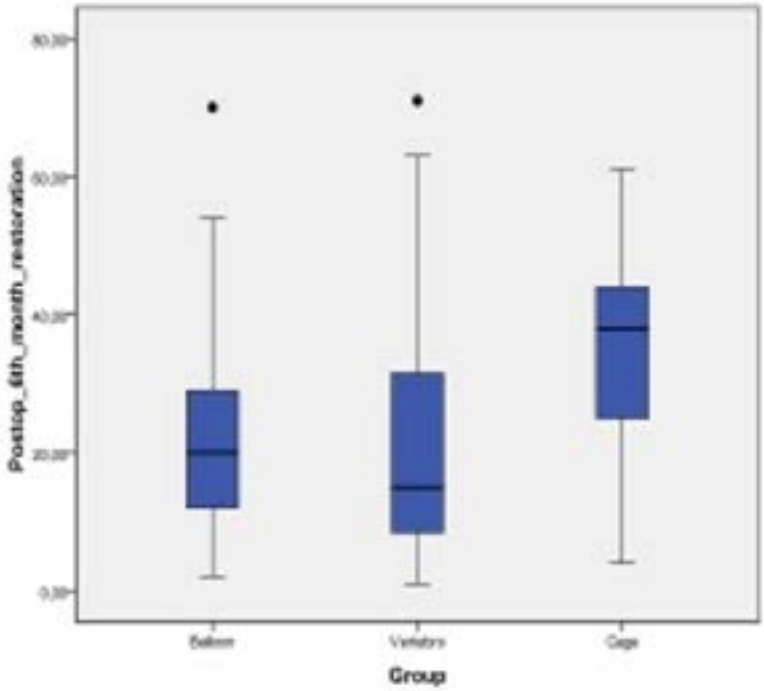

In thoracolumbar CT scans obtained in 6 months postoperatively, restoration rate was higher in OSRS, VP and BK techniques respectively.

Comparison of VAS scores for axial pain in postoperative 6th month

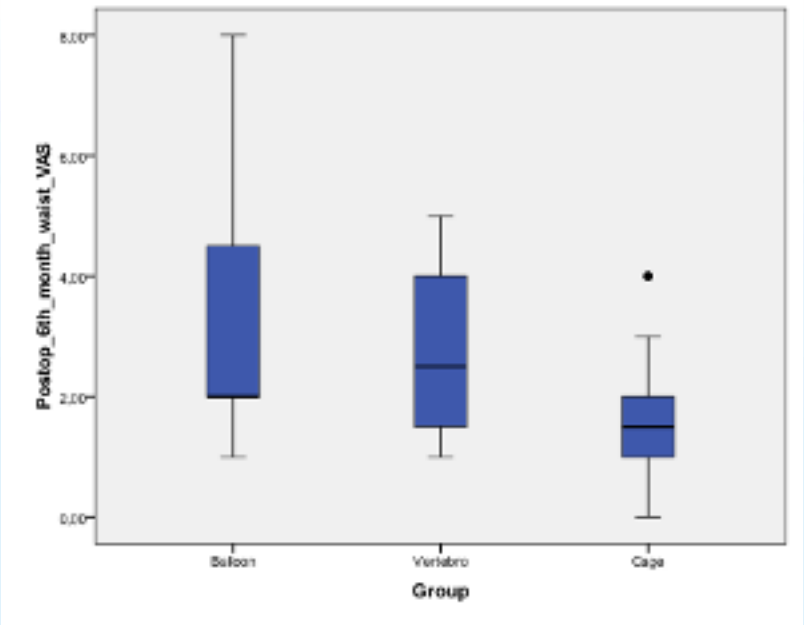

VAS score for axial pain was reduced better in patients who underwent OSRS, compared to other techniques.

Demographic information on the groups

Group	Balon kifoplasti (n=55)	Vertebroplasti (n=20)	OSRS (n=18)
Yaş, ortalama ± SD	61.24±12.63	59.55±14.35	59.17±13.29
Cinsiyet, n (%)			
Erkek	33 (60.0)	12 (60.0)	11 (61.1)
Kadın	22 (40.0)	8 (40.0)	7 (38.9)
Etiyoloji, n (%)			
Travma	20(36.4)	7(35.0)	10(55.6)
Osteoporoz	31(56.4)	9(45.0)	6(33.3)
Patolojik	4(7.3)	4(20.0)	2(11.1)
Lokalizasyon,n(%)			
L1	14(25.5)	5(25.0)	7(38.9)
L2	5(9.1)	3(15.0)	1(5.6)
L3	8(14.5)	-	1(5.6)
L4	7(12.7)	2(10.0)	2(11.1)
L5	5(9.1)	2(10.0)	1(5.6)
T11	3(5.5)	3(15.0)	3(16.7)
T12	11(20.0)	2(10.0)	2(11.1)
T6	-	1(5.0)	-
T7	1(1.8)	-	1(5.6)
T8	1(1.8)	2(10.0)	-
AOspine Tipi, n (%)			
A1	6(10.9)	7(35.0)	8(44.4)
A2	49(89.1)	13(65.0)	10(55.6)
Komplikasyon	14(25.5)	5(25.0)	-

Keywords: compression fracture, kyphoplasty, vertebroplasty, osseofix

KOMPRESYON FRAKTÜRLERİNDE VERTEBROPLASTİ, BALON KİFOPLASTİ VE OSSEOFİX SPİNAL REDÜKSİYON SİSTEMİ TEKNİKLERİNİN KLİNİK VE RADYOLOJİK KARŞILAŞTIRMASI

Buse Sarıgül[1], Ahmet Yasin Yavuz[2], Deniz Şirinoğlu[2], Haydar Gök[2], Mehmet Volkan Aydın[2]

[1]Tuzla Devlet Hastanesi
[2]Prof. Dr. Cemil Taşçıoğlu Şehir Hastanesi

Amaç: Kompresyon fraktürlerinde perkütan yöntemler ile ağrı kontrolü ve fonksiyonel kazanım sağlanabilmekle birlikte kifotik deformite de önlenebilmektedir. Bu çalışmamızda; vertebroplasti, balon kifoplasti ve üçüncü jenerasyon vertebroplastilerden olan OsseoFix spinal redüksiyon sistemi (OSRS) tekniklerinin 6 aylık klinik ve radyolojik karşılaştırmasını sunmaktayız.

Materyal ve Metodoloji: Bu çalışmaya, 2018-2020 yılları arasında kliniğimizde osteoporoz, travma ve malignite nedeniyle torakolomber kompresyon fraktürü tanısı konan hastalar dahil edilmiştir. Osteoporoz tanısı hastalara DEXA testi ile konmuş, T skoru -1.0'dan küçük olanlara osteoporoz tanısı konmuştur. Tüm hastalara vertebroplasti, balon kifoplasti ve OSRS tekniklerinden biriyle cerrahi tedavi uygulanmıştır. Hastalara ameliyat öncesinde ve postoperatif 1.gün ile 6.aylarda torakolomber BT çekilmiştir. Klinik ve radyolojik parametreler kaydedilmiştir.

İstatistiksel olarak parametrelerin normallik analizi için Kolmogorov Smirnov testi kullanılmıştır. Normal dağılımlı parametreler için tek yönlü ANOVA testi, normal dağılımlı olmayan parametreler için ise Kruskal-Wallis testi uygulanmıştır. Kategorisel değişkenlerin karşılaştırılması için Ki-kare testi ve korelasyon analizi için Spearman rho korelasyon testi kullanılmıştır. Analizlerin tümü, 0.05 p değeri ve %95 güven aralığında SPSS 17.0 programında yapılmıştır.

Bulgular: Çalışmamıza toplamda 93 hasta dahil edilmiştir. 20 hastaya vertebroplasti, 55 hastaya balon kifoplasti, 18 hastaya OSRS uygulanmıştır. Hastaların 56sı erkek, 37si kadındır ve yaş aralığı 26-81 arasındadır (ortalama 60,47). Hastalarda en sık görülen ek komorbiditeler hipertansiyon (n=46), diyabet (n=22), kardiyak patolojiler (n=12) ve malignitedir (n=6). 37 hastada travmatik, 46 hastada osteoporotik ve 10 hastada patolojik fraktür tespit edilmiştir.Fraktür en sık L1 (n=26) ve T12 (n=15) vertebralarda, en az ise T6 (n=1) ve T7 (n=2) vertebralarda saptanmıştır. Fraktürlerin 21 tanesinde sadece bir son plakta (AOSpine A1), 72 tanesinde her iki son plakta kırık (AOSpine A2) tespit edilmiştir.

Operasyon süresi OSRS'de diğer tekniklere oranla daha kısa bulunmuştur (p=0.011). Vertebroplasti yapılanların 14ünde, balon kifoplasti yapılanların 5inde sement kaçağı görülmüştür. Sement kaçağı OSRS yapılanlarda görülmemiştir. VAS skoru, aksiyel ağrı için sırasıyla OSRS, balon kifoplasti ve vertebroplasti gruplarında daha belirgin azalmış; radiküler ağrı için ise sırasıyla vertebroplasti, balon kifoplasti ve OSRS gruplarında daha belirgin azalmıştır. Radyolojik takiplerde 1.gün ve 6.ayda restorasyon oranı ve bisegmental kifoz açısında düzelme, OSRS'de diğer gruplara oranla daha fazla bulunmuş, vertebroplasti ve balon kifoplasti teknikleri arasında bir fark görülememiştir.

Sonuç: Torakolomber kompresyon fraktürlerinde ağrı kontrolü sağlamak, vertebra yüksekliğini korumak ve fonksiyonel kaybı azaltarak yaşam kalitesine katkıda bulunmak amaçlı peruktan yöntemler nöroşirürji pratiğinde sıkça kullanılmaktadır. Üçüncü jenerasyon vertebral kuvvetlendirme tekniklerinden olan OsseoFix Spinal Fraktür Redüksiyon Sistemi, hem ağrı kontrolü hem de radyolojik olarak restorasyonu sağlamak yönünden bizim çalışmamızda diğer yöntemlerden üstün bulunmuştur.

Postoperatif 6. aydaki restorasyon oranlarının karşılaştırılması

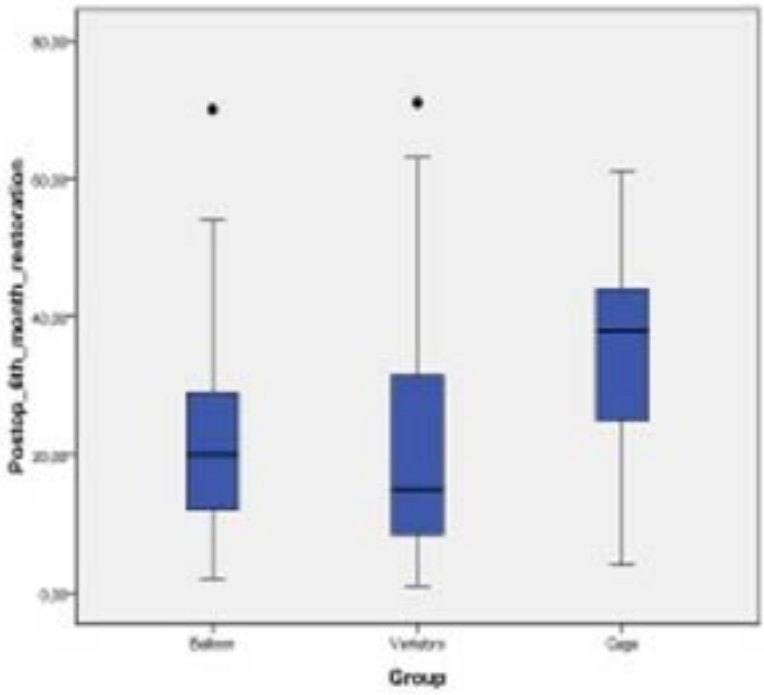

Postoperatif 6.ayda çekilen torakolomber BT'de sırasıyla restorasyon oranlarının OSRS, VP ve BK yöntemlerinde daha fazla olduğu görülmüştür.

Postoperatif 6.ayda aksiyal ağrı için VAS skorlarının karşılaştırılması

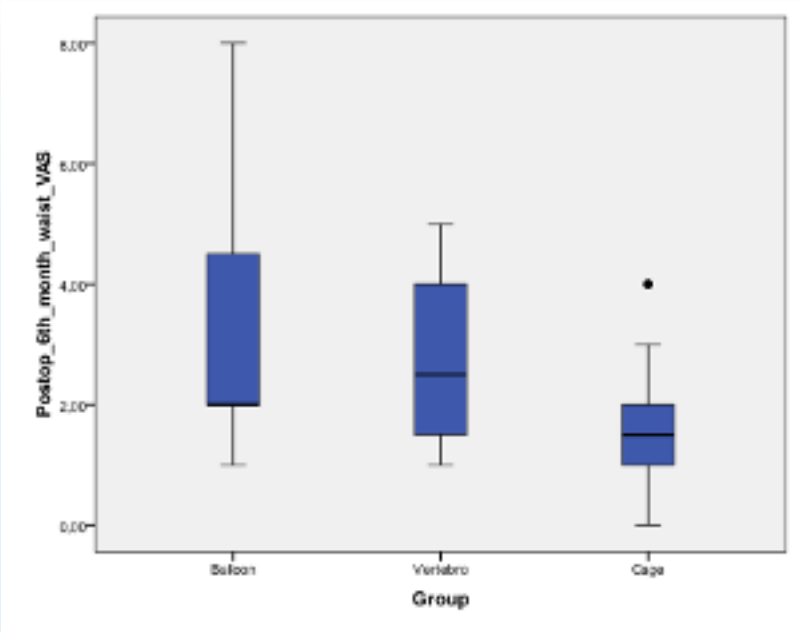

Aksiyal ağrı için VAS skoru OSRS'de, diğer tekniklere kıyasla daha fazla azalmıştır.

Grupların demografik bilgileri

Group	Balon kifoplasti (n=55)	Vertebroplasti (n=20)	OSRS (n=18)
Yaş, ortalama ± SD	61.24±12.63	59.55±14.35	59.17±13.29
Cinsiyet, n (%)			
Erkek	33 (60.0)	12 (60.0)	11 (61.1)
Kadın	22 (40.0)	8 (40.0)	7 (38.9)
Etiyoloji, n (%)			
Travma	20(36.4)	7(35.0)	10(55.6)
Osteoporoz	31(56.4)	9(45.0)	6(33.3)
Patolojik	4(7.3)	4(20.0)	2(11.1)
Lokalizasyon,n(%)			
L1	14(25.5)	5(25.0)	7(38.9)
L2	5(9.1)	3(15.0)	1(5.6)
L3	8(14.5)	-	1(5.6)
L4	7(12.7)	2(10.0)	2(11.1)
L5	5(9.1)	2(10.0)	1(5.6)
T11	3(5.5)	3(15.0)	3(16.7)
T12	11(20.0)	2(10.0)	2(11.1)
T6	-	1(5.0)	-
T7	1(1.8)	-	1(5.6)
T8	1(1.8)	2(10.0)	-
AOspine Tipi, n (%)			
A1	6(10.9)	7(35.0)	8(44.4)
A2	49(89.1)	13(65.0)	10(55.6)
Komplikasyon	14(25.5)	5(25.0)	-

Anahtar Kelimeler: kompresyon fraktürü, kifoplasti, vertebroplasti, osseofix

S-157

FLUOROSCOPICALLY GUIDED COMBINED CAUDAL EPIDURAL AND TRANSFORAMINAL INJECTIONS: CAN LONG-TERM PAIN RELIEF BE ACHIEVED WITH A SYNERGISTIC EFFECT?

İsmail Daldal[1], Alpaslan Şenköylü[2], Ahmet Arık[1], Alimcan Baymurat[2], Alper Kurtoğlu[3]

[1]Lokman Hekim Akay Hospital, Orthopedics and Traumatology
[2]Gazi University Medicine Faculty, Orthopedics and Traumatology
[3]Sakarya Research and Training Hospital, Orthopaedics and Traumatology

Title: Fluoroscopically Guided Combined Caudal Epidural and Transforaminal Injections: Can Long-term Pain Relief be Achieved With a Synergistic Effect?

Introduction: Caudal epidural injections and lumbar transforaminal injections of local anesthetic with steroid provided effective and significant improvement to relieve pain originating from degenerative spine disorders like as spinal stenoses and neural foraminal stenoses or disk herniations. With these injection methods, the drugs are directly deliver into the target space to relieve pain. In general, the short-term results of these injections are reported to be good and excellent, but there is ongoing debate about the mid-term and long-term results.

In this study, it was aimed to evaluate the short and long-term efficacy of combined epidural caudal and transforaminal epidural injections in degenerative lumbar spine patients over 60 years of age with low back and radicular pain.

Methods: Between 2017 and 2019, 105 patients over the age of 60 who had spinal stenosis with radicular symptoms and had at least 2 years of follow-up were included in the study. Visual analogue scala (VAS) and Oswestry disability index (ODI) were measured pre-injection, 1, 3, 6, 12 and 24 months after the intervention.

Results: The VAS and ODI at each observation point of the post-operation were significantly decreased compared with the pre-injection ($P<0.05$). Although an increase was observed in VAS and ODI scores in the long term (12th and 24th months), it was observed that they remained significantly lower compared to the pre-injection period ($P<0.05$). Sacral insufficiency fracture that was not detected in the first MRI image was observed in four of the seven patients with increased post-injection pain in the 6th month control magnetic resonance imaging (MRI).

Conclusion: Fluoroscopically guided combined transforaminal and caudal epidural steroid injections offered a safe, minimally invasive option for managing pain caused by degenerative spine disorders like as spinal stenosis and neural foraminal stenosis.

Fluoroscopy guided caudal epidural steroid injection

Ipsilateral mutisegment transforaminal epidural steroid injections

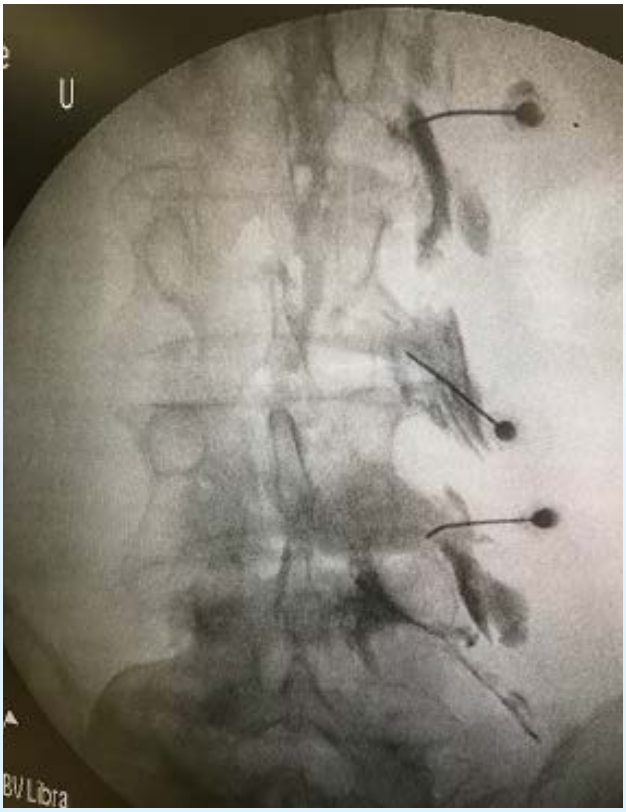

Keywords: degenerative lumbar spine, epidural injection, transforaminal epidural steroid, caudal epidural steroid injection

FLOROSKOPİ EŞLİĞİNDE YAPILAN KOMBİNE KAUDAL EPİDURAL VE TRANSFORAMİNAL ENJEKSİYONLAR: SİNERJİSTİK ETKİ İLE UZUN DÖNEM AĞRI KONTROLÜ SAĞLANABİLİR Mİ?

İsmail Daldal[1], Alpaslan Şenköylü[2], Ahmet Arık[1], Alimcan Baymurat[2], Alper Kurtoğlu[3]

[1]Lokman Hekim Akay Hastanesi, Ortopedi ve Travmatoloji
[2]Gazi Üniversitesi Tıp Fakültesi, Ortopedi ve Travmatoloji ABD
[3]Sakarya Eğitim Araştırma Hastanesi, Ortopedi ve Travmatoloji

Başlık: Floroskopi Eşliğinde Yapılan Kombine Kaudal Epidural ve Transforaminal Enjeksiyonlar: Sinerjistik Etki ile Uzun Dönem Ağrı Kontrolü Sağlanabilir mi?

Giriş: Kaudal epidural ve lomber transforaminal epidural yöntemle steroid ve lokal anastezik ilaç enjeksiyonları, spinal stenoz, foraminal stenoz ve disk hernileri gibi dejeneratif omurga hastalıkları kaynaklı ağrıların tedavisinde kullanılan minimal invaziv yöntemlerdendir. Bu enjeksiyon yöntemleri ile ağrıyı gidermek için ilaçlar doğrudan hedef alana iletilir. Genel olarak bu enjeksiyonların kısa dönem sonuçları iyi olarak bildirilmekle beraber orta ve uzun dönem sonuçları ile ilgili tartışmalar devam etmektedir. Bu çalışmada, bel ve radiküler ağrısı olan 60 yaş üstü dejeneratif lomber omurga hastalarında kombine epidural kaudal ve transforaminal epidural enjeksiyonların kısa ve uzun dönem etkinliğinin değerlendirilmesi amaçlandı.

Metod: 2017-2019 yılları arasında radiküler semptomları olan ve kombine kaudal epidural ve transforaminal enjeksiyon sornası en az 2 yıl takibi olan 60 yaş üstü 105 hasta çalışmaya dahil edildi. Görsel analog skala (VAS) ve Oswestry indeksi (ODI) kullanılarak hastaların enjeksiyon öncesi, enjeksiyon sonrası 1., 3., 6., 12. ve 24. ay ağrı düzeyleri ve günlük yaşam aktiviteleri değerlendirildi.

Sonuçlar: İşlem sonrası tüm kontrol dönemlerinde VAS ve ODI skorlarının enjeksiyon öncesi dönem ile karşılaştırıldığında anlamlı ölçüde azaldığı gözlendi ($P<0.05$). Uzun dönemde (12. ve 24. aylar) VAS ve ODI skorlarınında artış gözlenmesine rağmen enjeksiyon öncesi dönemle karşılaştırıldığında anlamlı ölçüde düşük kaldığı gözlendi ($P<0.05$). Enjeksiyon sonrası ağrılarında artış saptanan yedi hastanın dördünde 6. ay kontrol manyetik rezonans görüntülemelerinde (MRG) ilk MRG görünterinde saptanmayan sakral yetmezlik kırığı gözlendi.

Çıkarım: Kaudal epidural ve transforaminal epidural enjeksiyonların dejeneratif lomber omurga hastalarında kombine kullanımı iyi ve mükemmel kısa dönem sonuçlarının yanında orta ve uzun dönemde de hastanın ağrı kontrolü ve yaşam kalitesine olumlu etki sağlamaktadır.

Floroskopi kontrollü caudal epidural steroid enjeksiyonu

İpsilateral multisegment transforaminal epidural steroid uygulamaları

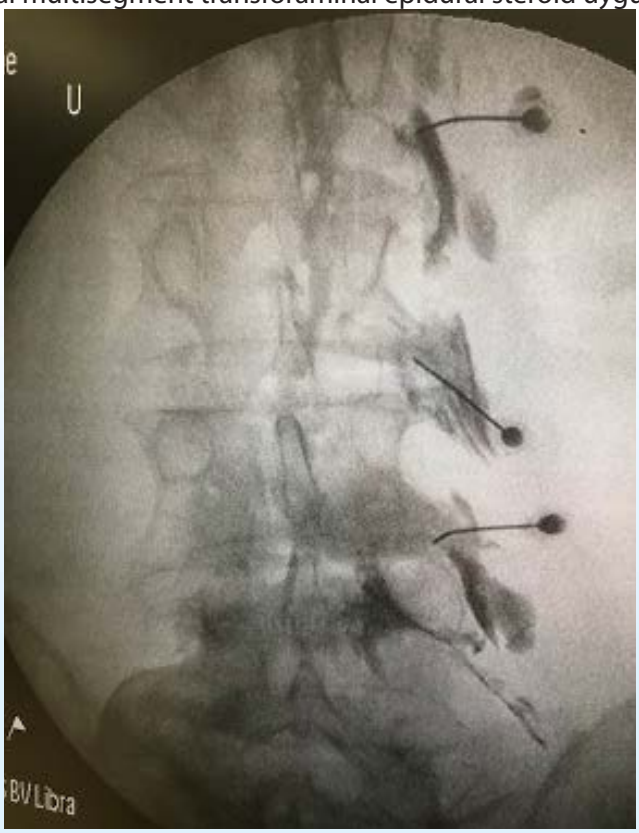

Anahtar Kelimeler: degeneratif lomber omurga, transforaminal epidural steroid, epidural enjeksiyon, kaudal epidural steroid enjeksiyonu

S-158

A CASE OF BASILAR INVAGINATION OPERATED WITH THE MODIFIED GOEL TECHNIQUE

Tahsin Atmaca[1], Hasan Kamil Sucu[1], İsmail Ertan Sevin[1], Cafer Tayyar Kızıl[1]

[1]İzmir Katip Celebi University Atatürk Education And Research Hospital, Neurosurgery Depa

Aim: Basilar invagination is a craniocervical junction anomaly in which the odontoid process protrudes above the foramen magnum. Its association with genetic and acquired pathologies complicates the treatment planning.

The combination of atlanto-axial distraction, fusion and stabilization as a surgical option has been increasingly used after Goel's publication.

A 46-year-old female patient with head and neck pain radiating to the right arm and dysphagia for a year was operated with Goel technique. In this case report, we aimed to review the literature and examine the treatment options.

Method: The case was fixed without traction, in the neutral-prone position. After muscle separation, bilateral C2 pars interarticularis was found. Subperiosteal dissection was performed with a Penfield dissector. C1-C2 facet joints were reached. C2 roots were retracted and C1-C2 facet joints were entered.

The joints were retracted by Penfield dissector and then with cervical cage templates. A cervical PEEK cage was placed at both joint spaces. C2 roots were retracted and C1 lateral mass screws were placed. Intralaminar screws were placed in C2 bilaterally. C1 and C2 screws were connected with rods.

Results: Preoperative CT showed the odontoid tip 7 mm above the foramen magnum. The atlantodental gap was 4.23mm, the anterior arch was fused with basion, the C1 posterior arch was absent.

On MRI, the bulb was under pressure from the odontoid tip. The cervicomedullary angle was 117.8° (Normal: 135-175°).

In physical examination, no neurodeficit was detected except weakness in right hand squeezing. Postop CT showed the odontoid tip 4mm above the foramen magnum level. The atlantodental gap was 1.84mm. On MRI, it was observed that the bulb was relieved of the odontoid compression. The cervicomedullary angle was 136.9°.

At the follow-up assessment at 3 months, the patient's complaints were over and muscle strength was normal

Conclusion: As one-stage operations, Goel technique, Tuere operation, or cervical traction and occipitocervical fixation are ideal procedures. Advantages of the modified Goel technique:

1-C1-C2 facet distraction can be performed without using preoperative invasive traction, thus indirect decompression can be achieved

2-Using C2 spinous process screws instead of pedicle screws, which are technically challenging

3- Screwing the C1 lateral mass instead of the occipital bone in the rostral, establishing a short lever arm structure instead of long lever arm stabilization with a high risk of instrument failure.

Technically challenging basilar invagination cases can be easily operated and decompression and stabilization can be achieved with this technique.

Preop MRI

Postop MRI

Keywords: Atlantoaxial Joint,Craniovertebral Approach,Basillar İnvagination

MODİFİYE GOEL TEKNİĞİ İLE OPERE EDİLEN BİR BAZİLER İNVAJİNASYON VAKASI

Tahsin Atmaca[1], Hasan Kamil Sucu[1], İsmail Ertan Sevin[1], Cafer Tayyar Kızıl[1]

[1]İzmir Katip Çelebi Üniversitesi Atatürk Eğitim Ve Araştirma Hastanesi, Nöroşirürji Kliniği

Amaç: Baziler invajinasyon, odontoid proçesin foramen magnum seviyesinin rostraline çıktığı kranioservikal bileşke anomalisidir.Genetik ve edinsel patolojilerle birliktelik gösterdiği için tedavi planlaması zorlaşır,cerrahi komplikasyonlar artar.

Cerrahi seçenekler içinde önceleri anterior transoral odontoid rezeksiyonu ve posterior oksipitoservikal stabilizasyon ön plandayken Goel'in yayını sonrası atlanto-aksiyel distraksiyon, füzyon ve stabilizasyon kombinasyonunun kullanımı artmıştır.

Kırk altı yaşında, bir yıldır sağ kola yayılan baş-boyun ağrısı, disfaji şikayetleriyle polikliniğimize başvuran kadın hasta Goel tekniğiyle opere edildi. Bu vaka ekseninde literatürü tarayıp tedavi seçeneklerini irdelemeyi amaçladık.

Yöntem: Vaka genel anestezi altında, nötral-prone pozisyonunda, çivili başlıkta, traksiyon yapılmadan fikse edildi. Katların geçilip adele seperasyonundan sonra bilateral C2 pars interartikülarisi bulundu. Penfield disektörle subperiostal diseksiyon yapılarak kaudalden kraniale ilerlendi. C1-C2 faset eklemlerine ulaşıldı. C2 kökleri kraniale ekarte edilerek C1-C2 faset eklemlerine girildi.

Faset eklemler önce Penfield disektör ,sonra servikal cage templateleriyle çevrilerek ekarte edildi. Eklem kartilajları küretle çıkarıldı. Her iki eklem mesafesine 4 mm yüksekliğinde,14 mm genişliğinde servikal PEEK kafes kondu. C2 kökleri kaudale ekarte edilerek 32.0/3.5 mm poliaksiyel C1 lateral mass vidaları yerleştirildi. C2'ye bilateral 18.0/3.5 mm intralaminer vida kondu.

C1 lateral mass vidalarıyla C2 intralaminer vidaları karşılıklı birer rodla birleştirildi. Katlar kapatılarak operasyon sonlandırıldı.

Bulgular: Preop kranioservikal BT'de(Bilgisayarlı Tomografi) odontoid proçes ucunun foramen magnum seviyesinin 7 mm rostralinde, atlantodental aralığın 4.23 mm, ön arkusun basiona füze olduğu, C1 arka arkusunun olmadığı görüldü. C1 lateral massları oksipital kondillerle tek kemik kütlesi oluşturacak şekilde füzeydi.

MRG'de(Manyetik Rezonans Görüntüleme) bulbusun, odontoid ucun bası altında olduğu görüldü. Servikomedüller açı 117.8 derece ölçüldü (Normali 135-175).

Fizik muayenesinde sağ el sıkmada zayıflık dışında nörodefisit saptanmadı.

Postop BT'de odontoid proçes ucunun foramen magnum seviyesinin 4 mm rostralinde, atlantodental aralığın 1.84 mm olduğu saptandı.

MRG'de bulbusun odontoid basısından kurtulduğu görüldü. Servikomedüller açı 136.9 derece ölçüldü.

Beşinci gününde sorunsuz taburcu edilen hastanın 3.ay poliklinik kontrolünde şikayetlerinin sonlandığı; fizik muayenesinde kas gücünün tam olduğu görüldü.

Sonuç: Tek aşamalı bir operasyon düşünüldüğünde, Goel tekniği, Tuere operasyonu veya servikal traksiyon ve oksipitoservikal fiksasyon ideal prosedürlerdir.Bizim vakada kullandığımız modifiye Goel tekniğinin avantajları:

1-Preop invaziv traksiyon kullanılmadan ameliyatta C1-C2 faset distraksiyonunun yapılabilmesi, böylece indirekt dekompresyonun gerçekleşmesi

2-Tekniği zorlayıcı olan C2 pedikül vidaları yerine daha kolay olan C2 spinöz proçes vidalarının kullanılması

3-Rostralde oksipital kemik yerine C1 lateral massının vidalanması, enstürman yetmezliği riski fazla olan uzun kaldıraç kollu stabilizasyon yerine kısa kaldıraç kollu yapı kurulmasıdır.

Cerrahi tekniği zorlayıcı olan baziler invajinasyon vakaları kullandığımız teknikle kolayca opere edilip; dekompresyon ve stabilizasyon sağlanabilir.

Preop MRG

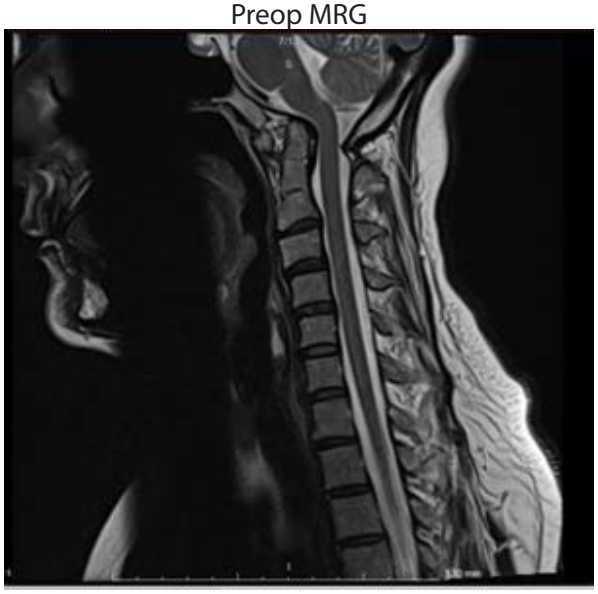

Postop MRG

Anahtar Kelimeler: Atlantoaksiyel Eklem,Kraniovertebral Yaklaşımlar, Baziler İnvajinasyon

S-159

EXAMINATION OF FACTORS RELATED TO SPINE STRUCTURE AND MOBILITY OF WOMEN WITH OSTEOPOROSIS

Sevtap GÜNAY UÇURUM[1], Hilal UZUNLAR[1], Elif Umay ALTAŞ[2], Derya ÖZER KAYA[1]

[1]Izmir Katip Celebi University Faculty of Health Sciences, Department of Physiotherapy and Rehabilitation, Izmir, Turkey
[2]Izmir Bakircay University Faculty of Medicine, Department of Physical Medicine and Rehabilitation, İzmir, Turkey

Objective: One of the areas most affected by osteoporosis in the skeletal system is the spine. Osteoporosis can cause changes in the structure and mobility of the spine by affecting the biomechanics of the spine over time. These changes may cause adverse effects. In our study, it was aimed to examine the factors associated with the spine structure and mobility of women with osteoporosis.

Method: Forty-two women [age;61.50(52,75/66.25)years, height;1.59(1.55/1.62)meters, weight;67.00(60.00/79.25) kilogram] with osteoporosis were included in the study. Spinal structure and mobility were evaluated with the HocomaValedo®Shape device. Measurements were made on the spinous processes between C7 and S2 in the sagittal plane in standing upright, maximum trunk flexion and maximum trunk extension position. Physical activity level 'International Physical Activity Questionnaire' depression level 'Beck Depression Inventory' fear of movement 'Tampa Scale for Kinesiophobia' quality of life; pain, physical function, social function, general health, mental function sub-dimensions and total score were evaluated with the 'Quality of Life Questionnaire of the European Foundation for Osteoporosis'.

Results: In our study, the thoracic spine angle in the sagittal plane was weak with the level of social function and physical activity; ıt was seen that the duration of sitting was moderately related (Respectively; r=0.386, p=0.012; r=-0.346, p=0.025; r=0.401, p=0.008), and the mobility was weakly related to the level of depression, fear of movement, and physical activity (Respectively; r=-0.389, p=0.011; r=-0.307, p=0.048; r=0.331, p=0.032). Lumbal spine mobility was associated weakly with pain, physical function, social function, and moderately with total score; spine angle was found to be weakly associated with pain (Respectively; r=-0.308, p=0.047; r=-0.341, p=0.027; r=-0.394, p=0.010; r=-0.407, p=0.008; r=0.390, p=0.011). It was determined that sacral inclination spine mobility was moderately associated with pain sub-dimension (r=-0.405, p=0.008). Spinal inclination spine angle is weak with social function, spinal mobility is moderate with pain; weakly correlated with physical function and total score (Respectively; r=0.312, p=0.044; r=-0.428, p=0.005; r=-0.374, p=0.015; r=-0.379, p=0.013).

Conclusion: Thoracic spine angle value in the sagittal plane increases with increasing sitting time, negatively affecting the quality of life and physical activity level. In addition, it was observed that spinal mobility increased as the level of physical activity increased and increased the quality of life, but decreased mobility increased the level of depression and fear of movement in people. We think that it is important to apply the necessary protective applications to protect the angular smoothness and mobility of the spine.

Keywords: Depression, Physical activity, Fear of movement, Osteoporosis, Spine, Quality of life

OSTEOPOROZ OLAN KADINLARIN OMURGA YAPI VE MOBİLİTESİ İLE İLİŞKİLİ FAKTÖRLERİN İNCELENMESİ

Sevtap GÜNAY UÇURUM[1], Hilal UZUNLAR[1], Elif Umay ALTAŞ[2], Derya ÖZER KAYA[1]

[1]İzmir Kâtip Çelebi Üniversitesi Sağlık Bilimleri Fakültesi, Fizyoterapi ve Rehabilitasyon Anabilim Dalı, İzmir, Türkiye
[2]İzmir Bakırçay Üniversitesi Tıp Fakültesi, Fiziksel Tıp ve Rehabilitasyon Anabilim Dalı, İzmir, Türkiye

Amaç: İskelet sisteminde osteoporozdan en çok etkilenen bölgelerden biri omurgadır. Osteoporoz zamanla omurganın biyomekaniğini etkileyerek omurganın yapı ve mobilitesinde değişikliğe yol açabilmektedir. Bu değişikliklerde olumsuz etkilenimlere neden olabilir. Çalışmamızda osteoporoz olan kadınların omurga yapı ve mobilitesi ile ilişkili faktörlerin incelenmesi amaçlandı.

Yöntem: Çalışmaya, osteoporoz olan 42 kadın [yaş; 61,50(52,75/66,25)yıl, boy; 1,59(1,55/1,62) metre, kilo; 67,00(60,00/79,25) kilogram] dâhil edildi. Omurga yapısı ve mobilitesi HocomaValedo®Shape cihazı ile değerlendirildi. Ölçümler sagital düzlemde ayakta dik durma, maksimum gövde fleksiyonu ve maksimum gövde ekstansiyonu pozisyonunda C7 ve S2 arası spinöz prosesler üzerinden yapıldı. Fiziksel aktivite düzeyi 'Uluslararası Fiziksel Aktivite Anketi' depresyon düzeyi 'Beck Depresyon Ölçeği' ve hareket korkusu 'Tampa Kinezyofobi Ölçeği' yaşam kalitesi; ağrı, fiziksel fonksiyon, sosyal fonksiyon, genel sağlık, zihinsel fonksiyon alt boyutları ve total skor olarak 'Avrupa Osteoporoz Kurumu Yaşam Kalitesi Anketi' ile değerlendirildi.

Bulgular: Çalışmamızda sagital düzlemde torakal omurga açısının sosyal fonksiyon ve fiziksel aktivite düzeyi ile zayıf düzeyde; oturma süresiyle orta düzeyde ilişkili olduğu (Sırasıyla; r=0,386, p=0,012; r=-0,346, p=0,025; r=0,401, p=0,008) mobilitenin ise depresyon düzeyi, hareket korkusu, fiziksel aktivite düzeyi ile zayıf düzeyde ilişkili olduğu görüldü (Sırasıyla; r=-0,389, p=0,011; r=-0,307, p=0,048; r=0,331, p=0,032). Lumbal omurga mobilitesinin ağrı, fiziksel fonksiyon, sosyal fonksiyon ile zayıf düzeyde, total skorla orta düzeyde ilişkili olduğu; omurga açısının ise ağrıyla zayıf düzeyde ilişkili olduğu saptandı (Sırasıyla; r=-0,308, p=0,047; r=-0,341, p=0,027; r=-0,394, p=0,010; r=-0,407, p=0,008; r=0,390, p=0,011). Sakral inklinasyon omurga mobilitesinin ağrı alt boyutuyla orta düzeyde ilişkili olduğu saptandı (r=-0,405, p=0,008). Spinal inklinasyon omurga açısı sosyal fonksiyonuyla zayıf düzeyde, omurga mobilitesi ise ağrıyla orta düzeyde; fiziksel fonksiyon ve total skorla zayıf düzeyde ilişkilidir (Sırasıyla; r=0,312, p=0,044; r=-0,428, p=0,005; r=-0,374, p=0,015; r=-0,379, p=0,013).

Sonuç: Sagital düzlemde torakal omurga açı değeri oturma süresinin artmasıyla artmakta, yaşam kalitesi ve fiziksel aktivite düzeyini olumsuz etkilemektedir. Ayrıca omurga mobilitesinin fiziksel aktivite düzeyi arttıkça arttığı ve yaşam kalitesini arttırdığı, ancak mobilitedeki azalmanın kişilerde depresyon düzeyi ve hareket korkusunu arttırdığı görülmüştür. Omurganın açısal düzgünlüğünün ve mobilitesinin korunması için gerekli koruyucu uygulamaların yapılmasının önemli olduğunu düşünmekteyiz.

Anahtar Kelimeler: Depresyon, Fiziksel aktivite, Hareket korkusu, Osteoporoz, Omurga, Yaşam kalitesi

S-162

THE DIAGNOSIS THAT CAN BE OVERLOOKED IN ELDERLY PATIENTS: "SACRAL INSUFFICIENCY FRACTURE"

Sedat Dalbayrak[1], Mesut Yılmaz[2], Orkun Koban[3], Ahmet Öğrenci[1]

[1]Medicana Ataşehir Hospital
[2]Neurospinal Academy
[3]Okan University Faculty of Medicine

Objective: Sacral insufficiency fracture, especially in elderly women, can develop as a result of normal physical loads, which is reflected in the osteoporotic bone with reduced elastic resistance, and low back and hip pains that restrict its mobilization are observed. its annual incidence is 3% in patients over 60 years of age. Quite often it can mimic a lumbar pathology. It is very difficult to recognize with standard imaging methods and standard lumbar MRI examination. Failure to correctly identify the source of complaints in the patient leads to incorrect steps in treatment.

Method: The suspicion of sacral insufficiency fracture was obtained thanks to the coronal plan STIR sequence shot that we added to routine spinal MRI examinations. The diagnosis was confirmed by sacral MRI and CT performed on the patients. During the last 15-year period, 152 patients with whom we detected a sacral insufficiency fracture were retrospectively examined. An analysis of the cases was performed.

Results: Of the 152 patients, 146 were female (96%) and 6 were male. The mean age was 48-93 years (range, dec. 69.2). Bilateral incidence rate was found to be (65%). 41 of them were patients who underwent lumbar surgery and 22 of them underwent stabilization. The most common complaints were lower back, hip, leg, groin pain and difficulty walking caused by standing and walking, and the most common examination finding was pain caused by pressing on the sacrum. Cerrrahi was applied to 62 of the cases. percutaneous sacroplasty was performed under scopy with local anesthesia in 60 cases. stabilization was revised in 2 cases. No leakage of semen was observed, but PMMA was accidentally applied to the iliac wings instead of sacroplasty in 3 cases. The operation was completed by operating again.

Conclusıon: In lumbar imaging examinations, the introduction of the MR coronal STIR sequence into the routine can provide a great advantage in terms of diagnosis. In suspected cases, sacral MRI, CT and scintigraphy are performed. On scintigraphy, the Honda symptom is pathognomonic for a bilateral insufficiency fracture of the "sacral ala". As a surgical treatment, alternatives such as vertebroplasty, percutaneous sacral instrumentation, sacroplasty are available. The main advantage of surgical treatment is that it allows for early mobilization. Sacral decency fracture is a neglected pathology that should come to mind in patients admitted to the outpatient clinic with lumbosacral region pain and should be kept in mind between routine evaluations.

Keywords:"osteoporotic fracture", "fracture of sacral insufficiency", "sacroplasty"

YAŞLI HASTALARDA GÖZDEN KAÇABİLEN TANI: "SAKRAL YETMEZLİK KIRIĞI"

Sedat Dalbayrak[1], Mesut Yılmaz[2], Orkun Koban[3], Ahmet Öğrenci[1]

[1]Medicana Ataşehir Hastanesi
[2]Nörospinal Akademi
[3]Okan Üniversitesi Tıp Fakültesi

Amaç: Özellikle yaşlı kadınlarda görülen sakral yetersizlik kırığı, elastik direnci azalmış osteoporotik kemiğe yansıyan normal fiziksel yüklenmeler sonucu gelişebilir ve mobilizasyonunu kısıtlayan bel ve kalça ağrıları görülür. 60 yaş üstü hastalarda yıllık insidansı %3'tür. Sıklıkla lomber bir patolojiyi taklit edebilir. Standart görüntüleme yöntemleri ve standart lomber MR incelemesi ile tanınması oldukça güçtür. Hastada yakınma kaynağının, doğru olarak ortaya konamaması tedavide yanlış adımlara neden olmaktadır.

Yöntem: Rutin spinal MR incelemelerine eklediğimiz koronal plan STIR sekans çekimi sayesinde sakral yetmezlik kırığı şüphesi hasıl oldu. Hastalara yapılan sakral MR ve BT ile tanı doğrulandı. Son 15 yıllık süre içinde, sakral yetmezlik kırığı saptadığımız 152 hasta retrospektif olarak incelendi. Olguların analizi yapıldı.

Bulgular: 152 hastanın 146'sı kadın (%96), 6'sı erkekti. Yaşları 48-93 arasında (ortalama 69,2). Bilateral görülme oranı (%65) olarak saptandı. 41'i lomber cerrahi, bunların 22'si stabilizasyon uygulanmış hastalardı. En sık görülen yakınma ayakta durmak ve yürümekle ortaya çıkan bel, kalça, bacak, kasık ağrıları ve yürüme güçlüğü, en sık saptadığımız muayene bulgusu ise sakrum üzerine basmakla ortaya çıkan ağrı idi. Olguların 62'sine cerrrahi uygulandı. 60 olguya lokal anestezi ile skopi altında perkütan sakroplasti yapıldı. 2 olguda stabilizasyon revize edildi. Sement kaçağı gözlenmedi ancak 3 olguda sakroplasti yerine yanlışlıkla iliak kanatlara PMMA uygulandı. Tekrar opere edilerek işlem tamamlandı.

Sonuç: Lomber görüntüleme tetkiklerinde, MR koronal STIR sekansın rutine konması tanı açısından büyük avantaj sağlayabilir. Şüphenilen olgularda sakral MR, BT ve sintigrafi yapılır. Sintigrafide Honda belirtisi, "sakral ala"nın bilateral yetersizlik kırığı için patognomoniktir. Cerrahi tedavi olarak vertebroplasti, perkütan sakral enstrümantasyon, sakroplasti gibi alternatifler mevcuttur. Cerrahi tedavinin en büyük avantajı erken mobilizasyona olanak sağlamasıdır. Sakral yetmezlik kırığı, lumbosakral bölge ağrısı ile polikliniğe başvuran hastalarda akla gelmesi gereken ve rutin değerlendirmeler arasında akılda tutulması gereken ve ihmal edilmiş bir patolojidir.

Anahtar Kelimeler: "osteoporotik kırık", "sakral yetmezlik kırığı", "sakroplasti"

S-163

UNILATERAL BIPORTAL ENDOSCOPIC (UBE) SPINE SURGERY, SINGLE CENTER EXPERIENCE OF 500 LEVELS

Orhun Eray Bozkurt[1], Merve Dursun[1], Yunus Şamil Gönüldenk[1], Mustafa Onur Karaca[1], Abdullah Merter[1]

[1]Ankara University Medical Faculty, Orthopedics and Traumatology Department

Introduction: Unilateral Biportal Endoscopic (UBE) spine surgery is a minimally invasive surgical procedure that has gained popularity in recent years. It emerges as a treatment option especially in lumbar disc herniation (LDH), spinal stenosis (SS), foraminal stenosis (FS), and in selected listhesis cases. The aim of the study is to present the retrospective results of the first 384 patients who were operated with the UBE technique in our clinic.

Method: Patients operated with UBE technique between the dates 2018-2022 for LDH, SS, FS, and listhesis were included in the single-center retrospective study. Discectomy for LDH, decompression for central and foraminal stenosis, and percutaneous fusion for listhesis were performed. Preoperative imaging; JOA, ODI, and VAS scores applied at regular intervals preoperatively and postoperatively were evaluated. Complications, recurrences, revisions, length of hospitalization, and duration of surgery were evaluated. The results at the beginning, middle, and end of the learning curve were compared.

Results: 384 patients were operated for 500 levels. 223 (58%) were female; the mean age was 58.24 (15.31). There were 161 (41.1%) LDH, 219 (57.2%) SS, 21 (5.5%) FS diagnoses. Percutaneous fusion was performed in 15 patients (3.8%); as a single procedure for 8 and in addition to other treatments in 7. 290 (75.4%) patients were operated for a single level, 74 (19.4%) for double, 17 (4.5%) for 3, and 3 (0.69%) for 4. Preoperative mean scores of the patients were JOA 9.64, ODI 62.86, right leg VAS 5.96, left leg VAS 6.48, and low back VAS 7.04. Postoperative scores were JOA 16.2, ODI 8.45, right VAS 1.21, left VAS 1.41, low back VAS 1.02, and improved significantly according to preoperative values ??($p<0.05$). The mean surgery time was 121 minutes for the first 60 patients, 65 minutes for the second 60, and 50 minutes for the rest, which differed significantly ($p<0.05$). The mean hospital stay was 1.25 for LDH, 1.12 for SS and FS, and 2.03 for listhesis. Complications (eg: dural tear) developed in 12 (3.1%) patients, 5% and 6.7% at the head and middle of the learning curve and 1.59% at the end of the learning curve.

Conclusion: UBE provides great advantages and convenience compared to other spinal surgeries due to the advantages such as short hospitalization and operation time, less postoperative pain, low infection rate due to continuous irrigation and smaller incision, mobilization on the same day, and no need for fusion for SS and LDH.

Keywords: UBE, spine surgery, minimally invasive, LDH, stenosis

UNİLATERAL BİPORTAL ENDOSKOPİK (UBE) OMURGA CERRAHİSİ, TEK MERKEZ 500 SEVİYE VAKA SERİSİ

Orhun Eray Bozkurt[1], Merve Dursun[1], Yunus Şamil Gönüldenk[1], Mustafa Onur Karaca[1], Abdullah Merter[1]

[1]Ankara Üniversitesi Tıp Fakültesi, Ortopedi ve Travmatoloji ABD

Giriş: Unilateral Biportal Endoskopik (UBE) omurga cerrahisi vertebra patolojilerinde son yıllarda popülerlik kazanan minimal invaziv cerrahi prosedürdür. Özellikle lomber disk hernisi (LDH), santral stenoz (SS), foraminal stenoz (FS) ve seçilmiş listezislerde tedavi seçeneği olarak karşımıza çıkmaktadır. Çalışmanın amacı kliniğimizde UBE tekniği ile opere edilen ilk 384 hastanın (500 seviye) retrospektif sonuçlarını sunmaktır.

Yöntem: Tek merkezli retrospektif çalışmaya, 2018-2022 yılları arasında hastanemizde LDH, SS, FS ve seçilmiş listezis vakaları için UBE teknik kullanılan hastalar dahil edilmiştir. LDH için diskektomi, santral ve formainal stenoz için dekompresyon, listezislerde perkütan füzyon uygulanmıştır. Hastaların preoperatif görüntülemeleri ile preoperatif ve postoperatif belirli aralıklarla uygulanan *Japanese Orthopedic Association* (JOA), *Oswerty Disability Index* (ODI) ve *Visual Analog Scale* (VAS) skorları değerlendirilmiştir. Komplikasyon, nüks, revizyon, hastanede yatış süresi ve cerrahi süresi değerlendirilmiş; öğrenim eğrisinin başındaki, ortasındaki ve sonrasındaki sonuçlar karşılaştırılmıştır. İlk 60 hasta öğrenim eğrisinin ilk aşaması, 2. 60 hasta orta aşama ve sonraki hastalar öğrenim eğrisi sonu olacak şekilde bölünmüştür.

Veriler: 384 hasta 500 seviye için opere edilmiştir. 223 (%58) kadın olup ortalama yaş 58.24 (15.31) bulunmuştur. 161 (%41,1) LDH, 219 (%57,2) SS, 21 (%5,5) FS tanısı mevcuttur. 15 (%3.8) toplam olmak üzere 8 hastaya tek başına, 7 hastaya diğer tedavilere ek olarak perkütan füzyon yapılmıştır. 290 (%75.4) hasta tek seviye, 74 (%19.4) hasta çift seviye, 17 (%4.5) hasta 3 seviye, ve 3 (%0.69) hasta 4 seviye için opere olmuştur. Hastaların preoperatif ortalama skorları JOA 9.64, ODI 62.86, sağ bacak VAS 5.96, sol bacak VAS 6.48 ve bel VAS 7.04 bulunmuştur. Hastaların postoperatif JOA 16.2, ODI 8.45, sağ bacak VAS 1.21, sol bacak VAS 1.41, bel VAS 1.02 olduğu ve preoperatif değerlere göre anlamlı düzeldiği görülmüştür ($p<0.05$). Ortalama cerrahi süresi ilk 60 hasta için ortalama 121dk, 2. 60 hasta için ortalama 65dk, sonraki hastalar için ortalama 50dk olup anlamlı farklıdır ($p<0.05$). Hastaların ortalama hastanede kalış süresi LDH için 1.25, SS ve FS için 1.12, listezisler için 2.03'tür. Toplam 12 (%3.1) hastada komplikasyon (örn: dura yırtığı) gelişmiş olup, öğrenim eğrisinin baş ve ortasında %5 ve %6.7 iken öğrenim eğrinin sonunda %1.59 görülmüştür

Sonuçlar: UBE hastanede yatış süresi ve operasyon süresinin kısalığı, minimal invazi cerrahi olmasından dolayı postoperatif ağrı ve fibrozis azlığı, intraoperatif sürekli izotonik SF irrigasyonu ve insizyon alanın daha az olması sayesinde enfeksiyon oranının azlığı ve aynı gün mobilizasyon gibi avantajlarından; LDH ve SS cerrahilerinde füzyon yapılmamasından dolayı eklem hareket kaybının olmaması açısından diğer spinal cerrahilere göre büyük avantaj ve kolaylık sağlamaktadır.

Anahtar Kelimeler: UBE, omurga cerrahisi, minimal invaziv, LDH, stenoz

S-164

THE EFFECT OF LOCKDOWN DURING PANDEMIC AND RESTRICTION OF OUTPATIENT CLINIC SERVICES ON PATIENTS QUALITY OF LIFE; NEED TO CONTINUE THE OUTPATIENT CLINIC SERVICES

Mustafa Akif AŞANSU[1]

[1]Marmara University School of Medicine Pendik Education and Research Hospital, Department of Orthopaedics and Traumatology, Istanbul, Turkey

Aim: The aim of this study is to investigate whether the quality of life of patients who applied to the orthopedic outpatient clinic with low back pain was affected during the COVID-19 pandemic.

Methods: Patients who applied to the orthopedic outpatient clinics of a tertiary hospital with low back pain between June-October 2020 were retrospectively scanned. Patients whose outpatient clinic records were filled out completely, were included. Patients who had incomplete files and came to the outpatient clinic despite the restrictions, were not included. It was revealed that whether the patients who were requested further examination came to control or not. The patients were reached through phone when the second wave was experienced. The level of complaints, how their quality of life was affected in this period was asked.

Results: From June to October 2020, 2329 patients applied to the outpatient clinic. 374 people complained of low back pain. 308 patients whose outpatient clinic records were complete and could not come for control, were included. It was determined that further examination was requested with the preliminary diagnosis of lumbar disc herniation in 246, lumbar spinal stenosis in 7, ankylosing spondylitis in 4, osteoporotic compression fractures in 2, metastasis in 11, benign bone tumors in 3 and osteoporosis in 35 patients. 56 patients stated that their complaints regressed, therefore they did not come. 228 patients stated that their complaints were at the same level; 154 of them stated that they could not come because they could not find an appointment, 74 of them said that they did not want to come due to the fear of getting covid. 24 patients who stated that their complaints were progressing; 17 of them stated that they could not come because they could not find an appointment, 7 of them said that they did not want to come due to the fear of getting covid. 82% of the patients stated that their quality of life deteriorated during this period.

Conclusıons: Restrictions in a national quarantine due to the pandemic have reduced the number of applications to the orthopedics outpatient clinic. However, there was no decrease in the volume of spine patients compared to the non-pandemic period. Therefore, outpatient clinic services should continue without any restrictions in order not to neglect the special patients. This should be a part of health care planning during a possible new wave or a different pandemic in the future.

Keywords: low back pain, covid 19, pandemic, orthopaedics, outpatient clinic, lumbar disc herniation, lumbar spinal stenosis, osteoporosis

PANDEMİ SIRASINDA UYGULANAN SOKAĞA ÇIKMA YASAĞININ VE KISITLANAN POLİKLİNİK HİZMETLERİNİN HASTALARIN YAŞAM KALİTESİ ÜZERİNE ETKİSİ; POLİKLİNİK HİZMETLERİNİN SUNULMASINA DEVAM ETME İHTİYACI

Mustafa Akif AŞANSU[1]

[1]Marmara Üniversitesi Tıp Fakültesi Pendik Eğitim ve Araştırma Hastanesi, Ortopedi ve Travmatoloji Anabilim Dalı, İstanbul, Türkiye

Amaç: Bu çalışmanın amacı, bel ağrısı şikayetiyle ortopedi polikliniğine başvuran hastaların yaşam kalitesinin COVID-19 pandemisi esnasında etkilenip etkilenmediğini araştırmaktır.

Yöntem: Çalışmada, Haziran 2020 - Ekim 2020 tarihleri arasında İstanbul' daki üçüncü basamak bir hastanenin ortopedi polikliniklerine bel ağrısı şikayetiyle başvuran hastalar, hastane bilgi işlem sistemi aracılığıyla retrospektif olarak tarandı. Şikayetleri, hikayeleri, özgeçmişleri ve fizik muayeneleri poliklinik kayıtlarında eksiksiz doldurulan hastalar çalışmaya dahil edildi. Dosyaları eksik olan, ulaşılabilir durumda olmayan ve pandemi kısıtlamalarına rağmen poliklinik kontrolüne gelmiş olan hastalar çalışmaya dahil edilmedi. Muayene edilip röntgen tetkiki ile değerlendirilen ve ileri tetkik (laboratuvar tetkiki, kemik dansitometre, BT, MRG) istenen hastaların kontrole gelip gelmediği ortaya konuldu. Hastalara, ülkemizde 2. dalganın yaşandığı Kasım 2020 - Ocak 2021 tarihleri arasında, poliklinik kayıtlarındaki iletişim numarası vasıtası ile ulaşıldı. Şikayetlerinin ne düzeyde olduğu, ilerleyip ilerlemediği, kontrole neden gelemedikleri, yaşam kalitelerinin bu süreçte nasıl etkilendiği soruldu ve kaydedildi.

Bulgular: Kısıtlamaların kaldırılarak normalleşme sürecinin başladığı Haziran 2020 tarihinden Ekim 2020 tarihine kadar polikliniğe toplamda 2329 hasta başvurusu oldu. Bu hastalar arasında bel ağrısı şikayetinden yakınanlar 374 kişi idi. Poliklinik kayıtları eksiksiz olan ve kontrole gelemeyen 308 hasta çalışmaya dahil edildi. Hastaların 126' sı erkek, 182' si kadın olarak saptandı. 55 yaş ve üzeri hasta sayısı 243 olarak kaydedildi. 246 hastada lomber disk hernisi, 7 hastada lomber dar kanal, 4 hastada ankilozan spondilit, 2 hastada osteoporotik kompresyon kırığı, 11 hastada metastaz, 3 hastada benign kemik tümörü, 35 hastada osteoporoz ön tanılarıyla ileri tetkik istendiği saptandı. 56 hasta şikayetlerinin gerilediğini ve bu yüzden gelmediğini belirtti. Şikayetlerinin aynı düzeyde olduğunu ifade eden 228 hastadan 154' ü randevu bulamadığı için gelemediğini, 74' ü ise covid hastalığına yakalanma endişesi ile kontrole gelmek istemediğini bildirdi. Şikayetlerinin ilerlediğini ifade eden 24 hastadan 17' si randevu bulamadığı için gelemediğini, 7' si ise covid hastalığına yakalanma endişesi ile kontrole gelmek istemediğini dile getirdi. Hastaların %82' si bu süreçte yaşam kalitelerinin bozulduğunu ifade etti.

Sonuç: Pandemi nedeniyle uygulanan ulusal bir karantinada kısıtlamalar, ortopedi ve travmatoloji polikliniğine başvuru sayısını azaltmıştır. Ancak omurga hastalarının yoğunluğunda, pandemi olmayan dönem ile kıyaslandığında herhangi bir azalma olmamıştır. Bu yüzden özellikli hastaları ihmal etmemek adına poliklinik hizmetlerinin yaş kısıtlaması olmaksızın devam etmesi gerekmektedir. Bu durum, gelecekte meydana gelebilecek olası yeni bir dalgada veya farklı bir pandemi sürecinde sağlık hizmetleri planlamasının bir parçası olmalıdır.

Anahtar Kelimeler: bel ağrısı, covid 19, pandemi, ortopedi, poliklinik, lomber disk hernisi, lomber dar kanal, osteoporoz

S-166

COMPARISON OF THE SPINE POSTURAL STRUCTURE, MOBILITY AND INCLINATIONS OF FOOTBALL PLAYERS PLAYING IN DIFFERENT AGE CATEGORIES

Derya ÖZER KAYA[1], Merve KESKİN[1], Melissa KÖPRÜLÜOĞLU[1], Sevtap GÜNAY UÇURUM[1]

[1]Izmir Katip Celebi University, Faculty of Health Sciences, Department of Physiotherapy and Rehabilitation

Aim: Although sports performance is related to some features that can be improved, it depends on the age and body structure of the athlete. Segmental angulations, mobility and inclination of the spine are features that can vary from person to person, age, body structure, physical activity level, and the duration of sports and training load (sport age). The aim of this study was to compare the spine structures of football players playing in U17 and U19 teams separated by age groups.

Method: From U17 team 20 men (age:15.45±0.51 years, weight:63.67±6.28 kg, height:176.00±7.65 cm, body mass index:20.50±1.13 kg/m^2, sports age:5.75±1.59), 22 men from U19 team (age:17.23±0.75 years, weight:63.67±6.28 kg, height:176.00±7,65 cm, body mass index:21.07±1.48 kg/m^2, sports age:7.05±1.43) were included. Valedo®Shape device (Idiag, Fehraltorf, Switzerland) was used for spine evaluation. In the sagittal and frontal planes, thoracic kyphosis, lumbar lordosis and sacral angles, mobility and inclination angles were recorded. Mann Whitney U test was used in the comparisons between groups and Spearman correlation coefficient was used to analyse the relationship between parameters.

Results: When the participants were compared in terms of their physical characteristics, the U19 group was found to be higher than the U17 group in terms of age ($p<0.001$). There was no difference between the two groups in terms of height, weight and body mass index ($p>0.05$). According to the spine measurement results, the mean sagittal plane angles of the U17 group were thoracic 41.50±9.35°/lumbar -24.45±9.62°/sacral 14.55±7.49°; in U19 group thoracic 40.82±6.04°/lumbar -23.00±6.23°/sacral 12.91±5.13° were found. The mean frontal plane angles were thoracic 7.00±6.14°/lumbar 6.35±4.63°/sacral 5.20±2.73° in the U17 group; in the U19 group, thoracic 5.86±4.03°/lumbar 5.73±3.12°/sacral 3.82±2.61° were found and no difference was found between the groups ($p>0.05$). While there was more deviation in the U17 group than the U19 group in terms of inclination and mobility angles in the frontal plane ($p=0.022$), there was no difference in the sagittal plane ($p>0.05$). There was no relationship between age, height and weight and spine measurement values ($p>0.05$). A moderate negative correlation was found between sports age and sacral angle and inclination angle in the sagittal plane ($r=-0.347$; $r=-0.350$).

Conclusion: It was observed that the U17 team, whose mean age was younger regarding spine measurements, had more deviations regarding inclination angle. It was determined that the sacral angle and the angle of inclination decreased as the age of sports increased.

Keywords: Spine structure, mobility, athlete

FARKLI YAŞ KATEGORİLERİNDE OYNAYAN FUTBOLCULARIN OMURGA POSTÜRAL YAPISI, MOBİLİTESİ VE İNKLİNASYONLARININ KARŞILAŞTIRILMASI

Derya ÖZER KAYA[1], Merve KESKİN[1], Melissa KÖPRÜLÜOĞLU[1], Sevtap GÜNAY UÇURUM[1]

[1]İzmir Kâtip Çelebi Üniversitesi, Sağlık Bilimleri Fakültesi, Fizyoterapi ve Rehabilitasyon Bölümü, İzmir

Amaç: Spor performansı geliştirilebilir bazı özelliklerle ilişkili olmakla birlikte temelde sporcunun yaşı ve vücut yapısına bağlıdır. Omurganın segmental açılanmaları, mobilitesi ve inklinasyonu kişiden kişiye, yaşa, vücut yapısına, fiziksel aktivite düzeyine, yaptığı spor ve antrenman yüklenme süresine (spor yaşına) göre değişiklik gösterebilen özelliklerdir. Bu çalışmanın amacı, yaş gruplarına göre ayrılan U17 ve U19 takımlarında oynayan futbolcularda omurga yapılarını karşılaştırmaktı.

Yöntem: Çalışmaya U17 takımından 20 erkek (yaş: 15,45±0,51 yıl, kilo: 63,67±6,28 kg, boy: 176,00±7,65 cm, beden kütle indeksi: 20,50±1,13 kg/m^2, spor yaşı: 5,75±1,59), U19 takımından 22 erkek (yaş: 17,23±0,75 yıl, kilo: 63,67±6,28 kg, boy: 176,00±7,65 cm, beden kütle indeksi: 21,07±1,48 kg/m^2, spor yaşı: 7,05,±1,43) olmak üzere 42 futbolcu dahil edildi. Omurga değerlendirmesi için Valedo®Shape cihazı (Idiag, Fehraltorf, Switzerland) kullanıldı. Sagital ve frontal düzlemde, torakal kifoz, lumbal lordoz ve sakral kifoz açıları, mobiliteleri ve inklinasyon açıları kaydedildi. Gruplar arası karşılaştırmalarda Mann Whitney U testi, parametreler arasındaki ilişkiyi analiz etmek için Spearman korelasyon katsayısı kullanıldı.

Bulgular: Katılımcılar fiziksel özellikleri açısından karşılaştırıldığında yaş açısından U19 grubu U17 grubundan daha yüksek bulundu (p<0,001). Boy, kilo ve beden kütle indeksi açısından iki grup arasında fark bulunmadı (p>0,05). Omurga ölçüm sonuçlarına göre, U17 grubunun sagital düzlem açı ortalamaları torakal 41,50±9,35°/lumbal -24,45±9,62°/sakral 14,55±7,49°; U19 grubunun torakal 40,82±6,04°/lumbal -23,00±6,23°/sakral 12,91±5,13° olarak bulundu. Frontal düzlem açı ortalamaları U17 grubunda torakal 7,00±6,14°/ lumbal 6,35±4,63°/sakral 5,20±2,73°; U19 grubunda torakal 5,86±4,03°/lumbal 5,73±3,12°/sakral 3,82±2,61° olarak saptandı ve gruplar arasında fark bulunmadı (p>0.05). Frontal düzlemde inklinasyon ve mobilite açısı bakımından U17 grubunda U19 grubuna göre daha fazla sapma görülürken (p=0,022), sagital düzlemde bir fark yoktu (p>0,05). Yaş, boy ve kilo ile omurga ölçüm değerleri arasında ilişki bulunmadı (p>0,05). Spor yaşı ile sagital düzlemde sakral açısı ve inklinasyon açısı arasında negatif yönlü orta düzeyde korelasyon bulundu (r=-0,347; r=-0,350).

Sonuç: Omurga ölçümleri açısından yaş ortalaması daha küçük olan U17 takımında inklinasyon açısı bakımından daha fazla sapma olduğu görüldü. Spor yaşı artıkça sakral açısının ve inklinasyon açısının azaldığı saptandı.

Anahtar Kelimeler: Omurga yapısı, mobilite, sporcu

S-167

THE EFFECT OF SACRAL FIXATION ON SPINOPELVIC PARAMETERS

Osman Çimen[1], Abdul Fettah Büyük[1], Muhammet Alptekin Kocaoğlu[1]

[1]Ministry of Health Metin Sabanci Baltalimani Bone and Joint Diseases Education and Research Hospital

Purpose: The aim of this retrospective study is to evaluate the effect of sacral fixation on spinopelvic parameters in the patients operated because of various spinal diseases or spinal deformities.

Methods: Sixty-two patients (44 female, 18 male), operated due to various etiologies by using sacral fixation method, between the years 2012 and 2020 were included in the study. Patients' mean age was 45.1 years (range 15–77). Twenty-four of 62 patients were operated for scoliosis, 13 patients for spinal stenosis, 10 patients for spondylolisthesis, 7 patients for vertebral fractures, 4 patients for kyphosis, 3 patientsfor lumbar disc herniation, and 1 patient for vertebral column metastasis. The patients were evaluated retrospectively via the parameters on the radiographic charts including the pelvic tilt, pelvic incidence and sacral slope. The parameters were measured in the preoperative and during the last follow-up by using Surgimap 2.0 software. The data obtained from the measurements were evaluated statistically.

Results: The mean follow-up period was 53.8 months (range 12–115). The average pelvic incidence was found as 50.97 (range 1.7–131) preoperatively and 54.4 (range 20.1–87.9) during the last follow-up. The average pelvic tilt was found as 24.1 (range 0.5-73.7) and 21.95 (range 1.6-42.8) during the last follow-up. The average sacral slope was found as 29.48 (range 0.9-88.6) and 33 (range 0-63.4) during the last follow-up. According to paired samples t test, there were no statistically significant difference between preoperative and the last follow-up pelvic tilt and pelvic incidence measurements ($p \leq 0.05$). There were statistically significant difference between preoperative and last follow-up sacral slope measurements ($p \leq 0.05$).

Conclusion: Including sacral fixation in posterior instrumentation resulted in a statistically significant increase in sacral slope, but it did not cause a statistically significant change in other spinopelvic parameters.

Keywords: pelvic incidence, pelvic tilt, sacral slope, sacral fixation, spinopelvic parameters

SAKRAL FİKSASYONUN SPİNOPELVİK PARAMETRELER ÜZERİNE ETKİSİ

Osman Çimen[1], Abdul Fettah Büyük[1], Muhammet Alptekin Kocaoğlu[1]

[1]Sağlık Bakanlığı Metin Sabancı Baltalimanı Kemik ve Eklem Hastalıkları Eğitim ve Araştırma Hastanesi

Amaç: Bu retrospektif çalışmada birçok farklı omurga hastalığı veya omurga deformitesi nedeni ile opere edilmiş hastalarda sakral fiksasyonun spinopelvik parametreler üzerine etkisinin incelenmesi amaçlandı.

Yöntem: 2012 ile 2020 yılları arasında farklı etiyolojiler nedeni ile opere edilmiş ve sakral fiksasyon yöntemi kullanılmış olan altmış iki (44 kadın,18 erkek) hasta çalışmaya dahil edildi. Hastaların ortalama yaşı 45.1 (15-77) idi. Altmış iki hastanın 24'ü skolyoz, 13'ü spinal stenoz, 10'u spondilolistezis, 7'si vertebra kırığı, 4'ü kifoz, 3'ü lomber disk hernisi ve 1'i vertebral kolon metastazı nedeni ile opere edilmişti. Hastalar pelvik tilt, pelvik insidans ve sakral eğimi içeren radyografik parametreler üzerinden retrospektif olarak değerlendirildi. Preoperatif ve takip sonu döneme ait bu radyografik parametreler Surgimap 2.0 yazılımı kullanılarak ölçüldü. Ölçümler sonucunda elde edilen veriler istatistiksel olarak değerlendirildi.

Bulgular: Hastaların ortalama takip süresi 53,8 ay (12-115 ay) idi. Ortalama pelvik insidans preoperatif dönemde 50,97 (1,7-131) derece, takip sonu dönemde ise 54,4 (20,1-87,9) derece olarak bulundu. Ortalama pelvik tilt preoperatif dönemde 24,1 (0,5-73,7) derece, takip sonunda ise 21,95 (1,6-42,8) derece olarak bulundu. Ortalama sakral eğim preoperatif dönemde 29,48 (0,9-88,6) derece, takip sonu dönemde ise 33 (0-63,4) derece olarak bulundu. Bağımlı örneklem t testine göre ameliyat öncesi ve takip sonu dönemde pelvik tilt ve pelvik insidans ölçümleri arasında istatistiksel olarak anlamlı bir fark tespit edilmedi ($p \leq 0.05$). Ameliyat öncesi ve takip sonu sakral eğim ölçümleri arasında istatistiksel olarak anlamlı bir fark olduğu görüldü ($p \leq 0.05$).

Çıkarımlar: Posterior enstrümantasyonla beraber sakral fiksasyon uygulaması, sakral eğimde istatistiksel olarak anlamlı bir artışa neden olmakta ancak diğer spinopelvik parametrelerde istatistiksel olarak anlamlı bir değişikliğe neden olmamaktadır.

Anahtar Kelimeler: pelvik insidans, pelvik tilt, sakral eğim, sakral fiksasyon, spinopelvik parametreler

S-168

MINI-OPEN THORACOTOMY WITH EXTRAPLEURAL APPROACH FOR ANTERIOR SPINAL DECOMPRESSION AND STABILIZATION IN THORACAL COMPRESSION FRACTURES

Deniz Şirinoğlu[1]

[1]Prof. Dr. Cemil Tascioglu City Hospital

Aim: The main scope in treating thoracolumbar compression or burst fractures is to improve neurological outcomes, correct kyphotic deformity and maintain mechanical stability. In this clinical study, we present 9 patients in whom spinal fusion with anterolateral mini-thoracotomy extrapleural approach was performed for compression fractures caused by various etiologies.

Materials&Methods: Patients that underwent anterior corpectomy and instrumentation via mini-thoracotomy extrapleural approach between 2020 and 2021 were included in this retrospective study. Operation was performed in lateral decubitus position with left side facing upwards. Standard intubation was performed and the left lung was deflated, double-lumen tube was not used. After fluoroscopic confirmation of the vertebral segment, 7 cm linear skin incision was made on the corresponding intercostal space and 9 cm of the rib was cut via muscle-preserving thoracotomy. Parietal pleural retraction was performed for extrapleural approach and the attachment of diaphragm to thorax wall was disconnected. Segmental arteries were ligated on the correspondent and adjacent vertebrae. After corpectomy, expandable cage with allograft was positioned in the cavity. Dual rod system was inserted on the anterior wall via 4 screws. A hemovac drain was inserted in the intercostal space during closure.

Age, sex, etiology of fracture, neurological evaluation and VAS scores were recorded. Preoperative and postoperative segmental kyphotic angle was measured via the angle between the upper end plate of the above vertebra and lower end plate of the below vertebra. Angulation of the cage in coronal sections were recorded postoperatively.

Results: 3 patients were female, 6 were male. Mean age was 53.1 with a range of 25 to 67. This technique provided an approach from T3 to L1 vertebrae. Multiple segments were involved in 2 patients. Etiology of the fracture was trauma in 4, malignancy in 3 and tuberculosis in 1 patient. VAS score was in average 7.67 preoperatively and 2.33 postoperatively. Difference was calculated as 5.33±1.5. Kyphotic angle was in average 18.44±8.63 preoperatively, 16.67±7.34 postoperatively. Pneumothorax was seen in early postoperative period in 1 patient. A thorax tube was inserted in this patient and extracted in 4th day with expansion of the lung.

Conclusion: Maintaining fusion in the anterior column provides increased stability in thoracolumbar fractures. Extrapleural approach may decrease the aggresiveness of the surgery and provides a corridor from T3 to L1 vertebrae.

Peroperative images of mini-open thoracotomy technique

A. Approximately 7 cm skin incision. B. pleura and diaphragm retraction, extrapleural approach. C. insertion of the cage after corpectomy. D. dual rod system insertion

Information of the included patients

	yaş	etiyoloji	seviye	NM-pre-op	VAS-pre-op	SKA-pre-op	NM-pos-top	VAS-postop	SKA-pos-top	Koro-nalka-fesaçısı
1	61	metas-taz	T11	bilatera-lAE4/5	8	10.4	bilatera-lAE5/5	2	26	87
2	61	metas-taz	T4	bilateral AE 4/5	9	31.9	bilateral AE 4/5	5	21	89
3	30	travma	L1	sol AE 3/5, sağ AE 2/5	8	8.1	bilateral AE 3/5	1	2.6	85
4	53	tüber-küloz	T6--7	bilateral AE 2/5	6	20.4	bilateral AE 2/5	2	8.2	90
5	67	travma	T7-9	sol AE 2/5, sağ AE 3/5	7	18	bilateral AE 2/5	3	10	66

6	25	travma	T4	bilateral AE 3/5	10	33.5	sol AE 3/5, sağ AE 4/5	5	20	90
7	67	travma	T6	bilateral AE 4/5	8	11.5	bilateral AE 4/5	1	22.1	90
8	58	tümör	T3	bilateral AE 4/5	7	12.4	bilatere-al AE 5/5	0	19.3	90
9	56	tümör	T9	sol AE 2/5, sağ AE 3/5	6	19.8	bilateral AE 3/5	2	20.8	90

Keywords: anterior approach, thoracotomy, thoracal fracture, compression

TORAKAL KOMPRESYON FRAKTÜRLERİNDE ANTERİOR SPİNAL DEKOMPRESYON VE STABİLİZASYON AMAÇLI MİNİ-TORAKOTOMİ İLE EKSTRAPLEVRAL YAKLAŞIM

Deniz Şirinoğlu[1]

[1]Prof. Dr. Cemil Taşçıoğlu Şehir Hastanesi

Amaç: Torakolomber kompresyon ve patlama kırıklarının tedavisinde amaç spinal dekompresyon ile nörolojik iyileşmeyi sağlamanın yanında, kifotik deformiteyi düzeltmek ve mekanik stabilite elde etmektir. Kliniğimizde farklı etiyolojiler nedeniyle kompresyon fraktürü olan ve anterolateral mini-torakotomi ekstraplevral yaklaşımla spinal füzyon uygulanan 9 hastanın klinik ve radyolojik sonuçlarını sunmaktayız.

Yöntem: Kliniğimize 2020-2021 yıllarında başvuran hastalar retrospektif olarak taranarak, mini-torakotomi ekstraplevral yaklaşımla anterior korpektomi ve enstrümentasyon yapılan hastalar, çalışmaya dahil edildi.

Bu operasyon sırasında hastalara sol taraf üstte kalacak şekilde, lateral dekübitus pozisyonlama yapıldı. Hastalara standart entübasyon uygulandı ve opere edilecek taraftaki akciğer söndürüldü, çift lümen tüp kullanılmadı. Mesafe tayini sonrasında ilgili interkostal aralığa yaklaşık 7 cmlik cilt insizyonu yapıldı ve kas koruyucu torakotomi ile kotun 9 cmsi kesildi. Ekstraplevral yaklaşım için parietal plevra retraksiyonu yapıldı ve diyaframın toraks duvarıyla olan bağlantısı disseke edildi. Vertebra seviyesi yeniden floroskopiyle kontrol edildikten sonra patolojik vertebra ve bir üst bir alt vertebraya ait segmental arterlere ligasyon yapıldı. Korpektomi sonrası kemik greftiyle birlikte ekspandable kafes, kaviteye yerleştirildi. Ardından korpusun anterior duvarına dual-rod sistemi, 4 adet vida ile yerleştirildi. Kapatma aşamasında interkostal aralıktan kaviteye uzanan bir adet hemovak dren yerleştirildi.

Çalışmaya dahil edilen hastaların yaşı, cinsiyeti, fraktür etiyolojisi, preoperatif ve postoperatif nörolojik muayene bulguları, preoperatif ve postoperatif VAS (Vizüel Analog Skalası) skorları kayıt edildi. Ayrıca preoperatif ve postoperatif BTlerde segmental kifoz açıları, alt vertebranın alt son plağı ve üst vertebranın üst son plağı arası ölçülerek değerlendirildi. Postoperatif BT ile yerleştirilen kafesin koronal plandaki açılanması da kaydedildi.

Bulgular: Bu çalışmaya dahil edilen 9 hastanın 3ü kadın, 6sı erkekti. Ortalama yaş 53.1 olmakla birlikte, 25-67 aralığındaydı. En üst segment olarak T3, en alt segment olarak L1 vertebraya aynı teknikle cerrahi uygulanabildi, 2 hastada çoklu vertebra tutulumu mevcuttu. Torakolomber fraktürün sebebi 4 hastada travma, 3 hastada malignite ve 1 hastada tüberkülozdu. Preop VAS skoru ortalama 7.67, postop VAS skoru 2,33 idi. Preoperatif ve postoperatif VAS skorları arasındaki fark, 5.33±1.5 olarak hesaplandı. Preoperatif segmental kifoz açısı ortalama 18.44±8.63 iken postoperatif segmental kifoz açısı ortalama 16.67±7.34 idi. Çalışmaya dahil edilen hastaların bir tanesinde postoperatif erken dönemde pnömotoraks görüldü. Bu hastada, geçici toraks tüpü takıldı ve akciğer ekspansiyonu 4.gün sağlandıktan sonra tüp çekildi.

Sonuç: Torakolomber kompresyon fraktürlerinde anterior kolonda füzyon sağlanması, stabilizasyonun arttırılmasını sağlar. Anterolateral girişimle omurgaya yapılan müdahalelerde ekstraplevral yaklaşım, cerrahinin agresifliğini azaltmakla birlikte bu teknik ile T3 ve L1 vertebralar arasına cerrahi olarak ulaşılabilmektedir.

Mini-torakotomi tekniğinin peroperatif görüntülemesi

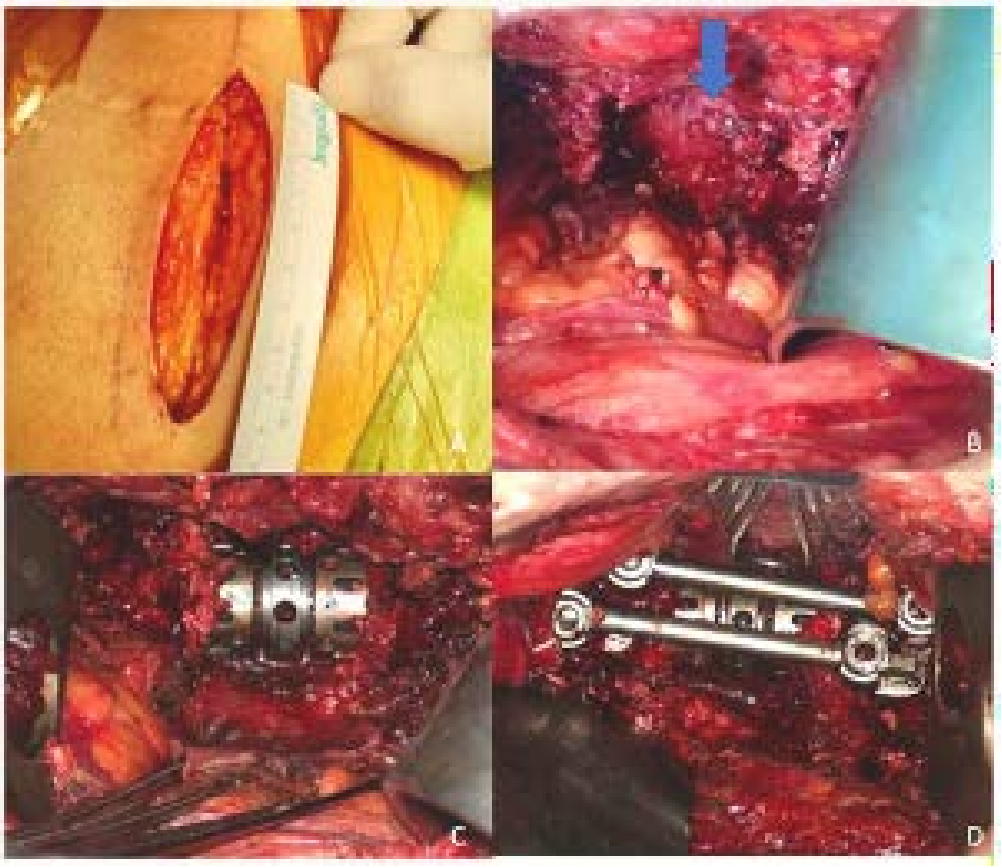

A. Yaklaşık 7 cmlik cilt insizyonunu. B. plevra ve diafram retraksiyonu, ekstraplevral yaklaşım. C. korpektomi sonrası kafes yerleştirilmesi. D.dual rod sistemi yerleştirilmesi

Çalışmaya dahil edilen hastaların bilgileri

	yaş	etiyoloji	seviye	NM-pre-op	VAS-preop	SKA-preop	NM-pos-top	VAS-postop	SKA-pos-top	Koronal-kafesa-çısı
1	61	metas-taz	T11	bilatera-IAE4/5	8	10.4	bilatera-IAE5/5	2	26	87
2	61	metas-taz	T4	bilateral AE 4/5	9	31.9	bilateral AE 4/5	5	21	89
3	30	travma	L1	sol AE 3/5, sağ AE 2/5	8	8.1	bilateral AE 3/5	1	2.6	85
4	53	tüber-küloz	T6--7	bilateral AE 2/5	6	20.4	bilateral AE 2/5	2	8.2	90
5	67	travma	T7-9	sol AE 2/5, sağ AE 3/5	7	18	bilateral AE 2/5	3	10	66

6	25	travma	T4	bilateral AE 3/5	10	33.5	sol AE 3/5, sağ AE 4/5	5	20	90
7	67	travma	T6	bilateral AE 4/5	8	11.5	bilateral AE 4/5	1	22.1	90
8	58	tümör	T3	bilateral AE 4/5	7	12.4	bilatereal AE 5/5	0	19.3	90
9	56	tümör	T9	sol AE 2/5, sağ AE 3/5	6	19.8	bilateral AE 3/5	2	20.8	90

Anahtar Kelimeler: anterior yaklaşım, torakotomi, torakal fraktür, kompresyon

S-169

THE ROLE OF WASH-OUT VERTEBROPLASTY IN VERTEBRA COMPRESSION FRACTURES

Mehmet Akif Çaçan[1], Kadir Uzel[1], Ömer Serdar Hakyemez[1], Murat Birinci[1], Hasan Köse[1], Bekir Yavuz Uçar[2]

[1]Istanbul Medipol University
[2]Istanbul Umraniye Training And Research Hospital

Introduciton: Vertebral compression fractures are more common with osteoporosis, but they can also be seen with pathologies such as malignant tumor metastases. In 10-15% of cancer patients, the spine is a frequent site of metastasis. Vertebral compression fractures cause pain and deformity, resulting in a significant decrease in quality of life. Early diagnosis and treatment of these fractures is important to improve the quality of life in vertebral compression fractures. Vertebral compression fracture patients for whom conservative treatment has not shown benefit are ideal candidates for percutaneous vertebroplasty, regardless of neurological deficit and radicular pain. Percutaneous vertebroplasty is a safe and less invasive treatment for both osteoporotic and metastatic vertebral fractures for patients of all age groups, and enables early mobilization for patients. Various methods are tried to reduce the complications due to leaks seen during vertebroplasty. A "wash-out" method has been described to reduce the resistance forces to injection after osteoporotic fractures, to improve the distribution of cement, and to reduce the risk of possible cardiovascular events. A similar method was also used in metastatic compression fractures to reduce the tumoral load on the vertebra to be injected. Our aim in this study is to share the results of our patients in whom we used the "wash-out" method in patients who underwent percutaneous vertebroplasty.

Matherial-Method: Twenty-four patients (10 Males, 14 Females) who were operated for vertebral compression fractures between 2018-2022 were included in the study. While the etiology was osteoporosis in 14 of the patients, the other 10 patients were metastases of different malignancies. (7 multiple myeloma, 1 colon cancer, 1 prostate cancer, 1 breast cancer) Percutaneous vertebroplasty with the "washing" method was applied to all of the patients. Changes in patients' VAS scores and complication rates were recorded.

Results: An average of 3 levels of vertebroplasty was performed in 24 patients. While the mean VAS score was 8.2 before vertebroplasty, the mean VAS score was 2.2 after the procedure. The decrease in VAS score was found to be statistically significant. Foraminal cement leak was observed in 1 patient who underwent vertebroplasty, but the patient was asymptomatic. No complications were observed in the follow-up of the other patients.

Conclusions: Vertebroplasty with "wash-out" is seen as an effective, safe and low complication rate surgical option. Studies with larger patient participation and control groups are needed for this newly defined method in the literature.

Keywords: Vertebroplasty, wash-out, compression fracture

VERTEBRA KOMPRESYON KIRIKLARINDA YIKAMALI VERTEBROPLASTİ'NİN YERİ

Mehmet Akif Çaçan[1], Kadir Uzel[1], Ömer Serdar Hakyemez[1], Murat Birinci[1], Hasan Köse[1], Bekir Yavuz Uçar[2]

[1]İstanbul Medipol Üniversitesi,
[2]İstanbul Ümraniye Eğitim Ve Araştırma Hastanesi

Giriş: Vertebra kompresyon kırıkları, osteoporozla birlikte daha sık olmakla beraber malign tümör metastazları gibi patolojilerle de görülebilmektedir. Kanser hastalarının %10-15'inde omurga, sık bir metastaz alanıdır. Vertebral kompresyon kırıkları ağrıya ve deformiteye yol açarak hayat kalitesinde belirgin bir azalmaya neden olur. Bu kırıkların erken tanısı ve tedavisi vertebra kompresyon kırıklarında hayat kalitesini yükseltmek için önemlidir. Konservatif tedavinin fayda göstermediği vertebral kompresyon kırığı hastaları, nörolojik defisit ve radiküler ağrıdan bağımsız olarak perkütan vertebroplasti için ideal adaylarıdır. Perkütan vertebroplasti, her yaş grubundan hasta için hem osteoporotik hem de metastaik vertebra kırığı için güvenli ve az invaziv bir tedavi yöntemidir ve hastalar için erken mobilizasyonu mümkün kılar. Vertebroplasti sırasında görülen kaçaklara bağlı komplikasyonları azaltmak için çeşitli yöntemler denenmektedir. Osteoporotik kırıklar sonrası enjeksiyona karşı olan direnç kuvvetlerini azaltmak, sementin dağılımını iyileştirmek ve muhtemel kardiyovasküler olayların gerçekleşme riskini azaltmak için bir "yıkama" yöntemi tariflenmiştir. Benzer bir yöntem de metastatik kompresyon kırıklarında, enjeksiyon yapılacak olan vertebradaki tümöral yükü azaltmak için yine yapılmıştır. Bizim bu çalışmadaki amacımız, perkütan vertebroplasti yapılan hastalarda "yıkama" yöntemi kullandığımız hastalarımızın sonuçlarını paylaşmaktır.

Materyal-Metod: 2018-2022 yılları arasında vertebra çökme kırığı sebebi ile opere olan 24 hasta (10 Erkek, 14 Kadın) çalışmaya dahil edildi. Hastaların 14'ünde etiyoloji osteoporoz iken diğer 10 hastada farklı malignitelerin metastazları şeklindeydi. (7 multipl myelom, 1 kolon kanseri, 1 prostat kanseri, 1 meme kanseri) Hastaların tamamına "yıkama" yöntemi ile birlikte perkütan vertebroplasti uygulandı. Hastaların VAS skorlarındaki değişimler ve komplikasyon oranları kayıt altına alındı.

Sonuçlar: 24 hastada ortalama 3 seviye vertebroplasti yapıldı. Vertebroplasti öncesi VAS skoru ortalama 8,2 iken, işlem sonrasında ortalama VAS skoru 2,2 olarak bulundu. VAS skorundaki düşüşün istatistiksel olarak anlamlı olduğu görüldü. Vertebroplasti yapılan 1 hastada foraminal sement kaçağı görüldü fakat hasta asemptomatikti. Diğer hastaların takiplerinde herhangi bir komplikasyon gözlenmedi.

Çıkarımlar: Yıkama ile yapılan vertebroplasti işlemi etkili, güvenli ve komplikasyon oranı düşük bir cerrahi seçenek olarak görülmektedir. Literatürde yeni tanımlanan bu yöntem ile ilgili daha geniş hasta katılımlı ve kontrol gruplu çalışmaların yapılması gerekmektedir.

Anahtar Kelimeler: Vertebroplasti, wash-out, yıkama, kompresyon kırığı

S-170

AN IMPORTANT RADIOLOGICAL PARAMETER IN PREDICTING CLINICAL SUCCESS IN FACET JOINT INJECTIONS: PELVIC INCIDENCE

Orhun Çelik[1], Yunus Elmas[1], Avni Tan[1], Necati Doğan[1], Cemil Ertürk[1]

[1]University of Health Sciences, Kanuni Sultan Suleyman Healthcare Practice and Research Center, Orthopedics and Traumatology Department, Istanbul

Introduction: Facet joint disease is a mechanic instability syndrome at a specific vertebral region caused by degenerative and traumatic pathologies to the facet joints (aphophysial or zygaphophysial)[1]. Conservative treatment techniques are usually applied as first-step treatment. For patients who don't benefit from conservative treatment, invasive techniques are applied. Fluoroscopy-guided steroid injection is the first-step invasive treatment for patients with facet joint disease[2]. This technique is commonly applied in our department. We aimed to find out the association between our clinical outcomes and pelvic incidence, which is a radiological parameter.

Material and Methods: 58 patients that were diagnosed with facet joint disease and that were treated with fluoroscopy-guided steroid injection between January 2020 and October 2021 were evaluated retrospectively. We accepted the universal normal pelvic incidence value of 48-55 degrees as the normal value. We created two groups. Group 1 contained patients with normal pelvic incidence values whereas Group 2 contained patients with abnormal pelvic incidence values. Pelvic incidence (PI) values of patients on lumbosacral lateral views were measured. On the other hand, clinical evaluation was made according to VAS scores before and after the injections. In addition to this, Oswestry Low Back Pain Disability Index (ODI) scores were evaluated to aid determining the clinical outcomes.

Results: In our study, mean age was 62.1 (32-86). Of the 58 patients, 13 were male and 46 were female. Mean follow up time was 10.8 months (6-19). Mean pelvic incidence values of Group 1 and Group 2 were 51.3 (48-55) and 64.1 (24-47, 56-90) accordingly. Group 1 patients had a preoperative VAS score of 7.05 which decreased to 3.31 postoperatively. However, Group 2 patients had a preoperative VAS score of 7.2 which decreased to 5.01 postoperatively. We found that decrease in VAS score of Group 1 was significantly greater than the decrease in VAS score of Group 2 ($p<0.05$;$p=0.028$). In addition to this, we evaluated the ODI. 63% of Group 1 and 53% of Group 2 was identified to have minimal to moderate disability. No significant difference was found between the two groups according to ODI criteria ($p>0.05$).

Conclusion: Steroid injections to facet joints were found to decrease pain in both groups. Patients with normal pelvic incidence values showed greater decrease in pain and a more significant improvement in ability to perform daily activities. As a result, better clinical outcomes can be expected from patients with normal pelvic incidence values.

Keywords: Facet joint disease, Facet joint steroid injection, Pelvic incidence

FASET EKLEM ENJEKSİYONLARINDA KLİNİK BAŞARIYI ÖNGÖRMEK İÇİN ÖNEMLİ BİR RADYOLOJİK PARAMETRE: PELVİK İNSİDANS

Orhun Çelik[1], Yunus Elmas[1], Avni Tan[1], Necati Doğan[1], Cemil Ertürk[1]

[1]Sağlık Bilimleri Üniversitesi, Kanuni Sultan Süleyman Sağlık Uygulama ve Araştırma Merkezi, Ortopedi ve Travmatoloji Kliniği, İstanbul

Giriş: Faset eklem hastalığı, ilgili vertebra bölgesindeki faset (apofizer veya zigapofizeal) eklemlerin dejeneratif ve travmatik nedenlere bağlı olarak ortaya çıkan mekanik instabilite sendromudur. [1] İlk basamak tedavi olarak genellikle konservatif teknikler uygulanmaktadır. Konservatif tedaviden fayda görmeyen hastalarda ise invazif tedavi olarak floroskopi altında steroid enjeksiyonu uygulaması ilk tercih olmaktadır. [2] Kliniğimizde de sıklıkla uyguladığımız bu tekniğin klinik sonuçlarının radyolojik bir değer olan pelvik insidans ile ilişkisini ortaya çıkarmayı amaçladık.

Hastalar ve yöntem: Ocak 2020-Ekim 2021 tarihleri arasında faset eklem hastalığı tanısıyla floroskopi altında steroid enjeksiyonu yapılan 58 hasta geriye dönük olarak değerlendirildi. Toplumda ortalama normal pelvik insidans değeri olan 48-55 derece aralığını, yaptığımız çalışmada normal değer olarak kabul ettik. Normal pelvik insidansa sahip hastalar Grup 1, diğerleri ise Grup 2 olmak üzere iki ayrı hasta grubu oluşturuldu. Radyolojik değerlendirmede lumbosakral lateral direkt grafide yapılan ölçümler ile hastaların pelvik insidans (PI) değerleri belirlendi. Klinik değerlendirmede ise enjeksiyon öncesi ve sonrası Vas skoru ve Oswestry Low Back Pain Disability Index (ODI) skorları değerlendirildi.

Bulgular: Çalışmamızdaki hastaların yaş ortalaması 62,1 (32-86) olarak hesaplandı. 58 hastanın 13'ü erkek, 45'i kadındı. Ortalama takip süresi 10,8 (6-19) ay olarak belirlendi. Grup 1 olarak belirlenen hastaların pelvik insidans ortalaması 51,3 (48-55) olarak ölçülürken, Grup 2 olarak belirlenen hastaların pelvik insidans ortalaması ise 64,1 (24-47,56-90) olarak hesaplandı. Grup 1 hastalarda ortalama preop Vas skoru 7,05 iken; son takipte Vas skoru 3,31'e gerilemişti. Grup 2 hastalarda ise ortalama preop Vas skoru 7,2 iken; son takipte Vas skoru 5,01'e gerilemişti. Grup 1›in Vas skorundaki azalmanın Grup 2›ye kıyasla anlamlı derecede daha yüksek olduğunu tespit ettik ($p<0,05$;$p=0,028$). Oswestry Low Back Pain Disability Index (ODI) skorlarını değerlendirdiğimizde ise son takipte Grup 1›deki hastaların %63'ü mükemmel/iyi şeklinde belirlenirken, Grup 2›deki hastaların %53'ü mükemmel/iyi olarak sonuçlandı. Oluşturulan iki grup arasında anlamlı fark bulunamadı ($p>0,05$).

Sonuç: Faset eklem hastalığı tedavisinde faset ekleme steroid enjeksiyonu uygulamasının her iki grupta da etkin bir şekilde ağrıyı azalttığı görülmüştür. Pelvik insidansı toplumsal normal değerlerde olan hastalarda enjeksiyon sonrası daha etkin bir düzeyde ağrı azalması ve günlük aktivitelerde daha belirgin düzelme gözlemlenmiştir. Sonuç olarak pelvik insidansı toplumsal normal değerler içinde bulunan hastaların memnuniyet oranının daha yüksek olacağı öngörülebilinir.

Anahtar Kelimeler: Faset eklem hastalığı, Faset eklem steroid enjeksiyonu, Pelvik insidans

S-171

FACET JOINT SCREW APPLICATION IN SPINAL INSTABILITY SURGERY

Aykut SEZER[1], Halit ŞENSOY[1]

[1]Gaziantep Ersin Arslan Training and Research Hospital

Background: A very large proportion of low back and neck pain occurs due to facet joint degeneration. In addition, spinal instability may occur in facet joint degenerations. One of the ways to treat the resulting instability is to stabilize the unstable situation of spine with facet joint screws. The facet screw system is indicated for stabilizing the vertebra to aid fusion by the fixation method. The working mechanism of these systems is the restriction of spinal movement, especially the flexion and extension movements of the spine, as a result of the stabilization of the facet joint.

In this report, we evaluated the clinical results of facet joint screw application in patients with grade I spondylolisthesis.

Method: The data of 22 patients, 13 male and 9 female, who underwent facet joint screws are shown in the table. The patient groups were evaluated according to gender, age, the level of application of the facet joint screw, and the need for revision surgery.

The facet joint screw is placed bilaterally from the superior facet joint to the inferior pedicle with the percutaneous approach, accompanied by scopy.

Results: In the group of patients who underwent facet screw, the mean age was found to be 31 years in males and 28 years in females.

Due to the detection of spinal stenosis, repeated surgery was required in six male patients' postoperative follow-up. Due to the detection of spinal stenosis in 3 female patients, repeated surgery was required.

Two level facet joint screws were applied to 13 patients and a single level facet joint screw was applied to 9 patients. In the postoperative period, revision was required in the patient with 3 single levels, while revision surgery was performed in 6 double-level patients.

Conclusion: Percutaneous facet joint screw fixation is a highly applicable minimally invasive posterior stabilization and fusion method. It has been observed that this method supports the fusion process when applied in posterior stabilizations.

Figure 1: Postoperative imaging after facet screw application

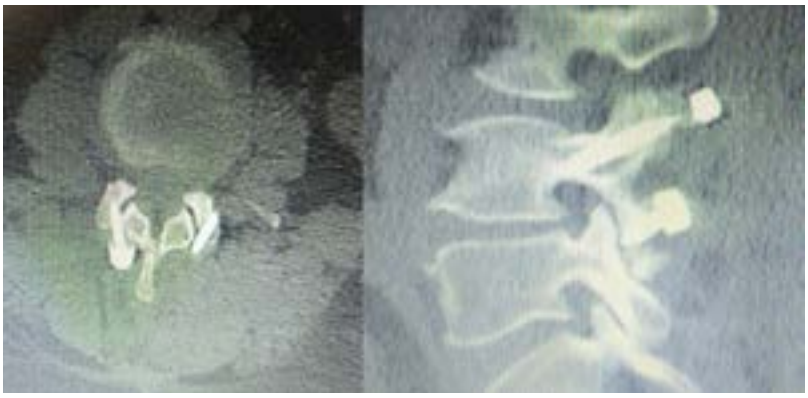

Postoperative computed tomography scans are shown after bilateral facet screw application to L3-4 and L4-5 levels.

Picture 2: Disc disease developing after facet application

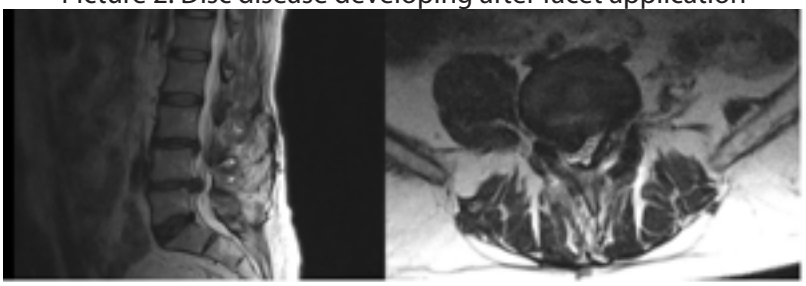

After the bilateral L5-S1 facet application, sagittal and axial MRI images of disc disease that developed at the end of the postoperative 1st year are shown.

Table: Demographic characteristics of patients

	Erkek	Kadın	Toplam
Hasta sayısı	13	9	22
Yaş ortalaması (yıl)	31	28	30
Tekrarlayan cerrahi	6	3	9
İki seviye	4	4	8
Tek seviye	9	5	14

In the table, the mean age, revision surgery and facet screw application level of the patients according to gender groups are indicated.

Keywords: Facet joint, spondylolisthesis, spinal instability

SPİNAL İNSTABİLİTE CERRAHİSİNDE FASET EKLEM VİDASI UYGULAMASI

Aykut SEZER[1], Halit ŞENSOY[1]

[1]Gaziantep Ersin Arslan Eğitim ve Araştıma Hastanesi

Amaç: Bel ve boyun ağrılarının çok büyük bir oranı faset eklem dejenerasyonuna bağlı oluşur. Ayrıca faset eklem dejenerasyonlarında spinal instabilite ortaya çıkabilmektedir. Oluşan instabiliteyi tedavi etmenin yollarından bir tanesi de faset eklem vidaları ile instabil durumun stabil hale getirilmesidir. Faset vida sistemi, fiksasyon yöntemiyle füzyona yardımcı olmak üzere vertebrayı stabilize etmek için endikedir. Bu sistemlerin çalışma mekanizması, faset eklemin stabilizyonu sonucu omurganın fleksiyon, ekstansiyon hareketleri başta olmak üzere omurga hareketini kısıtlanmasıdır.

Bu bildiride grade 1 spondilolistezis tanılı hastalarda faset eklem vidası uygulamasının klinik sonuçlarını değerlendirdik.

Yöntem: Faset eklem vidası uygulanan 13 erkek, 9 kadın toplam 22 hastaya ait veriler Tablo'da gösterilmiştir. Hasta grubu cinsiyet , yaş , faset eklem vidasının uygulandığı seviye ve revizyon cerrahi ihtiyacına göre incelenmiştir.

Perkutan yaklaşımla skopi eşliğinde bilateral olarak faset eklemin süperiorundan faset eklemi geçip inferior pediküle ulaşacak şekilde yerleştirilir.

Bulgular: Faset vidası uygulanan hasta grubunda erkeklerde yaş ortalaması 31,1 , kadınlarda yaş ortalaması 28,4 olarak bulundu.

6 erkek hastada postoperatif dönemdeki takiplerinde spinal stenoz gelişmesi nedeniyle tekrarlayan cerrahi ihtiyacı gerekti. 3 hastada postoperatif dönemdeki takiplerinde spinal stenoz gelişmesi nedeniyle tekrarlayan cerrahi ihtiyacı gerekti.

13 hastaya çift seviye 9 hastaya ise tek seviye faset eklem vidası uygulandı. Postoperatif dönemde 3 tek seviye uygulanan hastada revizyon gerekirken , 6 çift seviye uygulanan hastada revizyon cerrahisi uygulandı.

Sonuç: Perkutan faset eklem vida fiksasyonu, uygulanabilirliği yüksek bir minimal invaziv posterior stabilizasyon ve füzyon yöntemidir. Bu yöntem posterior stabilizasyonlarda uygulandığında füzyon sürecini desteklediği görülmüştür.

Resim 1: Faset vida uygulaması sonrası postoperatif görüntüleme

L3-4 ve L4-5 seviyelerine bilateral faset vida uygulaması sonrası postoperatif bilgisayarlı tomografileri gösterilmiştir.

Resim 2: Faset uygulaması sonrası gelişen disk hastalığı

Bilateral L5-S1 faset uygulaması sonrasında postoperatif 1. yıl sonunda gelişen disk hastalığı sagittal ve aksiyel MRG görüntüleri gösterilmiştir.

Tablo. Hastaların demografik özellikleri

	Erkek	Kadın	Toplam
Hasta sayısı	13	9	22
Yaş ortalaması (yıl)	31	28	30
Tekrarlayan cerrahi	6	3	9
İki seviye	4	4	8
Tek seviye	9	5	14

Tabloda hastaların cinsiyet gruplarına göre yaş ortalaması, revizyon cerrahisi ve faset vida uygulanma seviyesi belirtilmiştir.

Anahtar Kelimeler: Faset eklem, spondilolistezis, spinal istabilite

S-172

AT WHAT SPEED DOES SPINAL DEGENERATION GEAR UP?: AGING PARADIGM

Murat Şakir Ekşi[1], Feryal Bastacı[1], Ahmet Harun Yaşar[1], Ömer Orhun[1], Gürkan Berikol[2], Ahmet Taha Dursun[1], Ali Yayla[1], Veli Umut Turgut[4], Emel Ece Özcan Ekşi[3]

[1]Acıbadem Mehmet Ali Aydınlar University, School of Medicine, Department of Neurosurgery
[2]İstanbul Taksim Teaching and Research Hospital, Neurosurgery Clinic
[3]Bahçeşehir University, School of Medicine, Pysical Medicine and Rehabilitation
[4]Antalya Atatürk State Hospital, Neurosurgery Clinic

Background: Aging is a cause of spinal degeneration. However, the natural history of degeneration process is unclear. We aimed to analyze progression of intervertebral disc degeneration (IVDD) and Modic changes in Caucasians with LBP decade by decade. We also aimed to find out breaking points of having severe IVDD and Modic changes.

Methods: We conducted a cross-sectional analysis of a retrospective database in patients aged between 10-100 years. All patients were evaluated in terms of IVDD and Modic changes. Optimal binning was conveyed to group age of the patients in terms of major changes in percentages of severe IVDD and Modic changes.

Results: We evaluated 2434 patients (female: 1328 and male: 1106; mean age: 47.2 ±17.2 years; age range = 10-98 years). In all patients, 50.5% and 23.6% had severe IVDD and Modic changes at any lumbar level, respectively. Women were significantly more likely to have severe IVDD than men. Prevalence of Modic changes at any lumbar level significantly increased in 40s and 60s, whereas prevalence of severe IVDD at any lumbar level significantly increased in 20s, 30s, 50s and 70s.

Conclusions: Spinal degeneration had specific gear-up periods in human life. This knowledge would help clinicians prevent and manage LBP properly.

Keywords: disc degeneration, end-plate, Modic changes, aging

OMURGA DEJENERASYONU HANGİ HIZDA GERÇEKLEŞİR?: YAŞLANMA PARADİGMASI

Murat Şakir Ekşi[1], Feryal Bastacı[1], Ahmet Harun Yaşar[1], Ömer Orhun[1], Gürkan Berikol[2], Ahmet Taha Dursun[1], Ali Yayla[1], Veli Umut Turgut[4], Emel Ece Özcan Ekşi[3]

[1]Acıbadem Mehmet Ali Aydınlar Üniversitesi, Tıp Fakültesi Hastanesi, Beyin ve Sinir Cerrahisi Anabilim Dalı
[2]İstanbul Taksim Eğitim ve Araştırma Hastanesi, Beyin ve Sinir Cerrahisi Kliniği
[3]Bahçeşehir Üniversitesi, Tıp Fakültesi, Fizik Tedavi ve Rehabilitasyon Anabilim Dalı
[4]Antalya Atatürk Devlet Hastanesi, Beyin ve Sinir Cerrahisi Kliniği

Amaç: Yaşlanma spinal dejenerasyonun önemli bir sebebidir ancak bu dejenerasyonunun doğal seyri tam olarak ortaya konulamamıştır. Bu çalışmada intervertebral disk dejenerasyonunun ve son plak değişikliklerinin dekadlara göre ilerleyişini analiz etmeyi amaçladık. Dekadlara göre dejenerasyonun ilerleyişini izlemenin yanı sıra dejeneratif süreçlerin yaşa göre kırılma noktalarını tanımladık.

Yöntem: On ila yüz yaş arasında hastalardan oluşan bir veri setinin kesitsel analizi yapıldı. Hastalar radyolojik olarak intervertebral disk dejenerasyonu ve Modic değişiklikler açısından dekadlar halinde değerlendirildi. Disk dejenerasyonunun hızlandığı kırılım noktalarını belirlemek için "optimal binning" fonksiyonu kullanıldı.

Bulgular: Toplamda 2434 hasta (kadın: 1328, erkek: 1106; ortalama yaş: 47.2 ± 17.2; yaş aralığı: 10-98) çalışmaya katıldı. Tüm hastaların % 50.5'inde ciddi disk dejenerasyonu, %23.6'sında ise Modic değişiklikler saptandı. Erkeklere kıyasla kadınlarada ciddi disk dejenerasyonu görmek ihtimali daha yüksek çıktı. Modic değişiklikeri 40'lı ve 60'lı yaşlarda anlamlı derecede ilerlerken, ciddi disk dejenerasyonu 20'li, 30'lu, 50'li ve 70'li yaşlarda anlamlı olarak arttı.

Sonuç: Spinal dejenerasyonun hızlandığı dönemler saptanmıştır. Her dekadda omurgada belirgin farklılıkların oturduğu gözlemlendi. Bu yaş gruplarını bilmek klinisyenler için bel ağrısını yönetmek ve önlemek için yardımcı olacaktır.

Anahtar Kelimeler: disk dejenerasyonu, son-plak, Modik değişikliği, yaşlanma

S-173

EARLY RESULTS OF OUR CLINIC STUDY ON {THE EFFECT OF MOVEMENT RESTRICTION DURING THE COVID-19 PANDEMIC QUARANTINE PERIOD ON SPONTANEOUS FUSION AFTER SERVICAL DISC PROSTHESIS APPLICATION IN THE TREATMENT OF DEGENERATIVE DISC DISEASE}

Engin YÜCEL[1]

[1]Alanya Education and Research Hospital, Department of Neurosurgery, Antalya, Turkey

Purpose: In the study was to see whether long-term immobility caused by the Covid -19 restriction has an effect on the spontaneous fusion and prosthesis mobility of the cervical prosthesis applied in degenerative cervical disc disease.

Method: Anterior cervical discectomy and cervical disc arthroplasty are now becoming the gold standard in cervical degenerative disc disease (1, 2). The reason why disc prostheses are more preferred; it delays the formation of fusion and therefore adjacent segment disease by reducing the intradiscal pressure and facet joint contact pressure in the applied segment (3, 4). After surgery (earlier with cage application, much later with disc prosthesis), fusion in the applied segment is considered as an inevitable result (5- 7).

A total of 25 patients that underwent a surgical operation in the Neurosurgery Clinic of Alanya Education and Research Hospital immediately before and during the restriction period of the Covid-19 pandemic took part in the study. Out of all patients included in the study, 14 were male, 11 were female, and the average age was 45 years (35–55 years). The patients did not have a metabolic disease. Our follow-up period was 1 year on average. Measurements based on spinous processes, using the uncinate joint tip and medial pedicle wall preoperatively determined the implantation site of the prosthesis. Intraoperatively, Caspar screws were placed using fluoroscopy in accordance with preoperative measurements (Figure 1). After discectomy and removal of osteophytes, if any, the distance to which the prosthesis will be applied was cleaned very well with saline. Ensure complete hemostasis. A single distance, semi-constrained Biomech disc prosthesis was applied to each patient.

Results: Cervical tomography was performed on all patients immediately after the operation. Long-term follow-up included an examination of a postoperative dynamic cervical X-ray at six months and dynamic cervical tomography twelve months after the operation (Figure 2).

Clinical results were evaluated with the visual analog scale (VAS) and functional results were evaluated with the Oswestry disability index (ODI). Except for one female patient, our follow-up criteria were positive. This patient, though the disc prosthesis was not observed to be on the middle line, a revision surgery was not considered.

Conclusıon: The prolonged period of inactivity (an average of six months) did not accelerate spontaneous fusion in our study. We suggest that spontaneous fusion, which seems inevitable after cervical disc prosthesis implants, can be delayed as much as possible by means of our applied procedures.

Figure 1

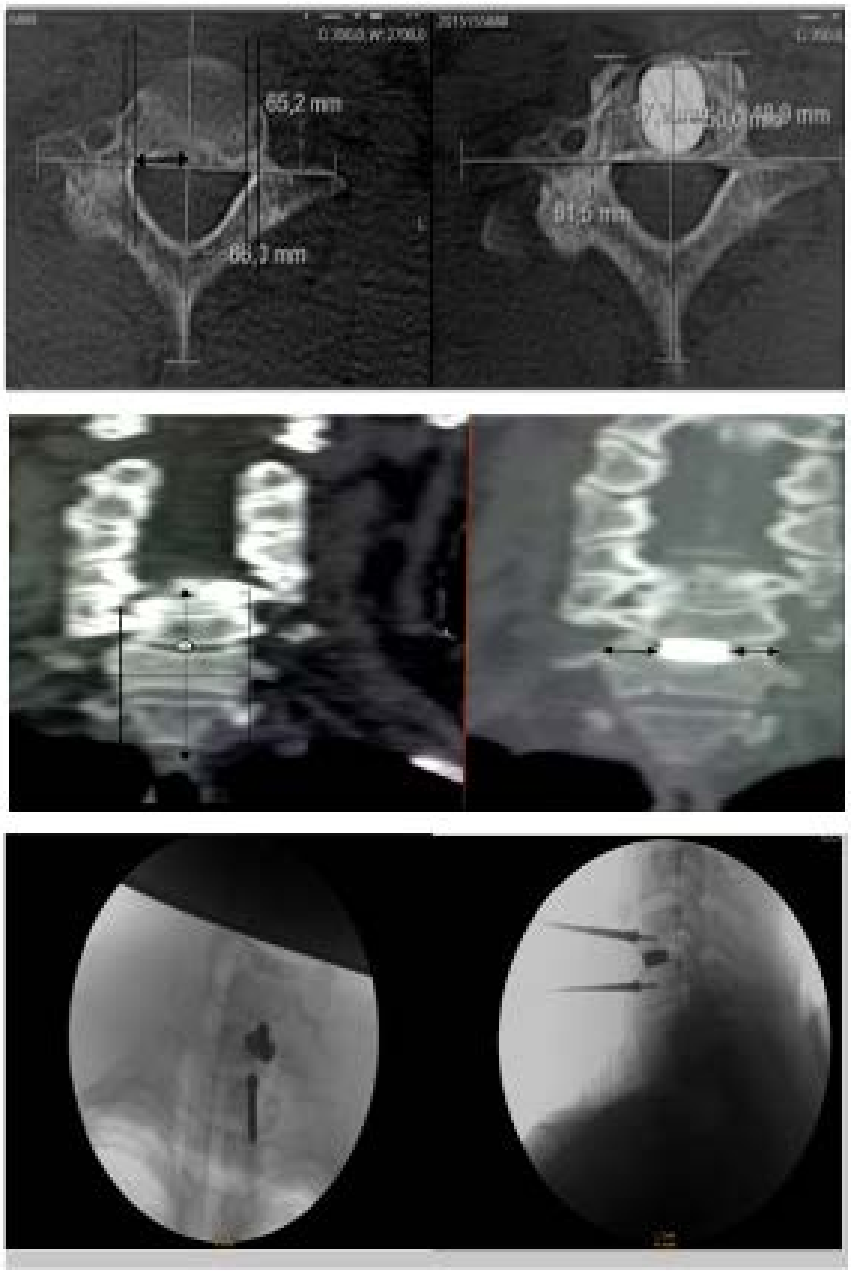

Tomography images of the preoperative axial-coronal section of the pedicle upper boundary, uncinate joint and spinous process centered planning, and postoperative axial-coronal section, Intraoperative Caspar screws and spinous processes taken as the midline guide.

Figure 2

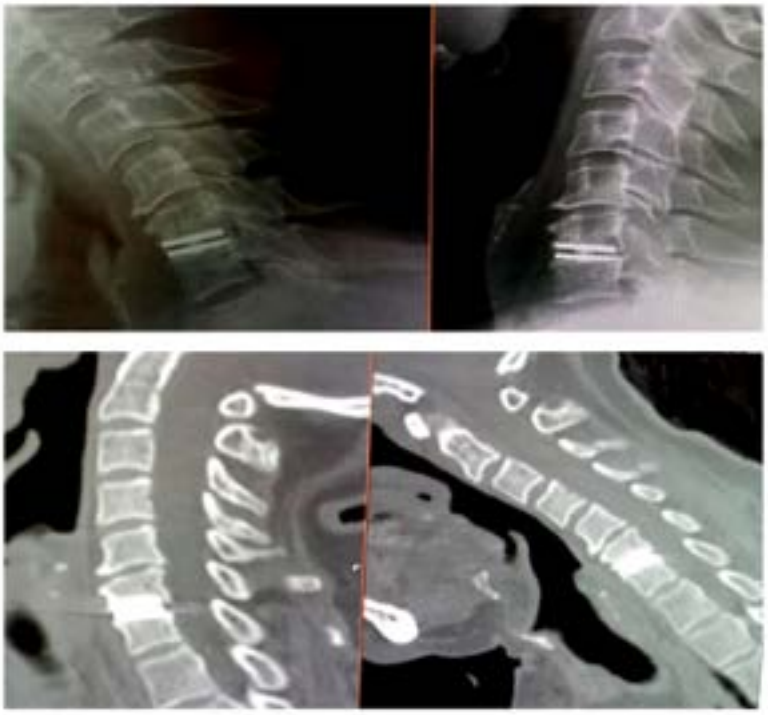

Postoperative dynamic X-rays at sixth months and postoperative dynamic cervical tomography at first year.

Keywords: "servical disc prosthesis", "degenerative cervical disc disease" , "covid-19 pandemic" , "spontaneous fusion"

{COVİD-19 PANDEMİSİ KARANTİNA-KISITLAMA DÖNEMİNDEKİ HAREKET KISITLILIĞININ, DEJENERATİF DİSK HASTALIĞI TEDAVİSİNDE, SERVİKAL DİSK PROTEZİ UYGULAMASI SONRASI GELİŞEN SPONTAN FÜZYON ÜZERİNE ETKİSİ} KLİNİK ÇALIŞMAMIZIN ERKEN SONUÇLARI

Engin YÜCEL[1]

[1]Sağlık Bakanlığı Alanya Eğitim Araştırma Hastanesi, Nöroşirürji Kliniği, Antalya, Türkiye

Amaç: Bu çalışmada amacımız; Covid-19 pandemisinde, kısıtlamalar nedeniyle ortaya çıkan uzun süre hareketsizliğin, dejeneratif servikal disk hastalığı tedavisinde kullanılan protezlerin, spontan füzyon ve protez hareketliliği üzerine etkisi olup olmadığını görmekti.

Yöntem: Servikal dejeneratif disk hastalığında, anterior servikal diskektomi ve servikal disk artroplasti uygulaması artık altın standart haline gelmektedir (1, 2). Disk protezlerinin daha çok tercih edilmesinin sebebi; uygulanan segmentte intradiskal basıncı ve faset eklem temas basıncını azaltarak füzyon ve dolayısıyla komşu segment hastalığının oluşmasını geciktirmesidir (3, 4). Cerrahiden sonra (kafes uygulaması ile daha erken, disk protezi ile çok daha geç dönemde), uygulanan segmentte füzyon olması kaçınılmaz bir sonuç olarak düşünülmektedir (5-7).

Çalışmamıza Alanya Eğitim Araştırma Hastanesi Nöroşirürji Kliniğinde, Covid 19 pandemisi kısıtlamalarından hemen önce ve kısıtlama döneminde opere ettiğimiz 25 hastayı dahil ettik. Hastalarımızın 14'ü erkek, 11'i kadın ve ortalama yaş 45 (35-55 yaş) idi. Hastaların metabolik bir hastalığı yoktu. Takip süremiz ortalama 1 yıldı. Ameliyat öncesi protezin yerleştirileceği bölge, spinöz proses merkezli, unsinat eklem ucu ve pedikül medial duvarını kullanarak ölçümlerle belirlendi. İntraoperatif olarak da, Caspar çivileri floroskopi kullanılarak preop ölçümlere uygun yerleştirildi (Resim1). Diskektomi ve varsa osteofitlerin çıkarılması sonrası, protezin uygulanacağı mesafe serum fizyolojik ile çok iyi temizlendi. Hemostazın tam olduğundan emin olundu. Her hastaya tek mesafe, yarı kısıtlı Biomech disk protezi uygulandı.

Bulgular: Ameliyattan hemen sonra tüm hastalara servikal tomografi çekildi. Uzun dönem takiplerde de postop 6. ayda dinamik servikal grafiler ve postop 1. yılda dinamik servikal tomografiler çekildi (Resim 2).

Klinik sonuçlar görsel analog skala (VAS) ile, fonksiyonel sonuçlar Oswestry engellilik indexi (ODI) ile değerlendirildi. Bir kadın hasta dışında takip kriterlerimiz olumluydu. Bu hastada protezin orta hatta olmadığı, sonuç olarak füzyon olduğu gözlendi. Ancak boyun ağrısı dışında radiküler şikâyeti olmadığından ikinci cerrahi uygulanmadı.

Sonuç: Servikal disk protez kullanılacak hastaların çok iyi seçilmesi ve uygun hastaya uygulanması, protezin orta hatta yerleştirilmiş olması postop başarıyı artıran ve spontan füzyonu, dolayısıyla komşu segment hastalığını öteleyen en önemli faktördür. Devam etmekte olan çalışmamızda, uzun süre hareketsiz kalma (ortalama 6 ay) spontan füzyonu hızlandırmamıştır. Servikal disk protezi sonrası kaçınılmaz gibi görünen spontan füzyonu, uyguladığımız prosedürler ile mümkün olduğunca geciktirebileceğimizi düşünmekteyiz.

Resim 1

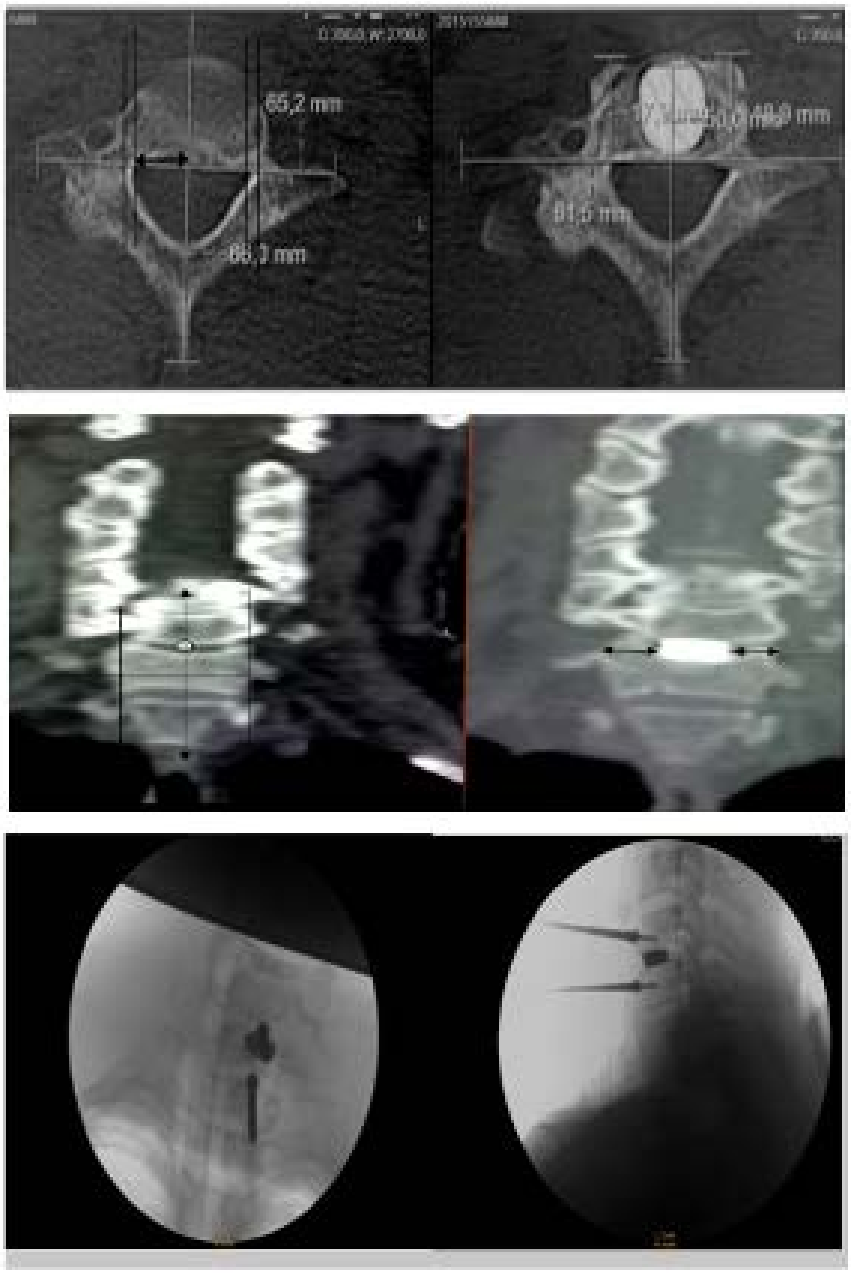

Preop axial-koronal kesitte pedikül üst sınırı, unsinat eklem ve spinöz proses merkezli planlama ve postop axial-koronal tomografi görüntüleri, İntraoperatif Caspar çivilerinin ve spinöz proseslerin orta hat rehberi olarak alınması.

Resim 2

Postop altıncı ay dinamik grafiler ve postop birinci yıl dinamik servikal tomografiler.

Anahtar Kelimeler: "servikal disk protezi" , "dejeneratif servikal disk hastalığı" , "covid-19 pandemisi" , "spontan füzyon"

S-174

ASSOCIATION BETWEEN FACET JOINT ORIENTATION/TROPISM AND LUMBAR INTERVERTEBRAL DISC DEGENERATION

Levent AYDIN[1], Emel Ece ÖZCAN EKŞİ[2], Murat Şakir EKŞİ[3]

[1]Mus State Hospital
[2]Bahcesehir University, School of Medicine, Department of Physical Medicine and Rehabilitation
[3]Fatih Sultan Mehmet Training and Research Hospital, Department of Neurosurgery

Aim: The aim of this study was to understand how facet joint orientation (FJO) and facet joint tropism (FJT) affected severe intervertebral disc degeneration (IVDD) process at lower lumbar levels in patients with LBP. Methods: This study is a cross-sectional analysis of a retrospective database. Patients were evaluated in terms of IVDD, FJO, and FJT at all lumbar levels on magnetic resonance imaging.

Results: In this study (n: 123) facet joints were aligned more coronal in men than in women at upper lumbar levels. Men had less FJT compared to women, significantly at L2-L3 and L3-L4 levels. Severe IVDD at L4-L5 was associated with more coronal aligned L1-L2 (29.0±2.5 vs. 23.3±2.3, p 1⁄4 0.006) and mis-aligned L5-S1 (8.3±1.9 vs. 4.5±1.7, p1⁄4 0.008). Besides, severe IVDD at L3-L4 was associated with more coronal aligned L4-L5 (49.1±3.2 vs. 41.4±2.8, p1⁄4 0.014). Conclusion: There is a close association between FJO/FJT with lumbar IVDD. Facet joint orientation and FJT do not affect the disc at only the corresponding level; the lumbar spine should be evaluated as a whole.

Facet Joint Orientation

Facet joint orientation is the angle between 2 lines drawn; one passing through center of the disc and the center of the spinous process, and one pass- ing through the anteromedial and posterolateral edges of superior articular proc- esses of facet joints.

Facet Joint Orientation and Facet Joint Tropism

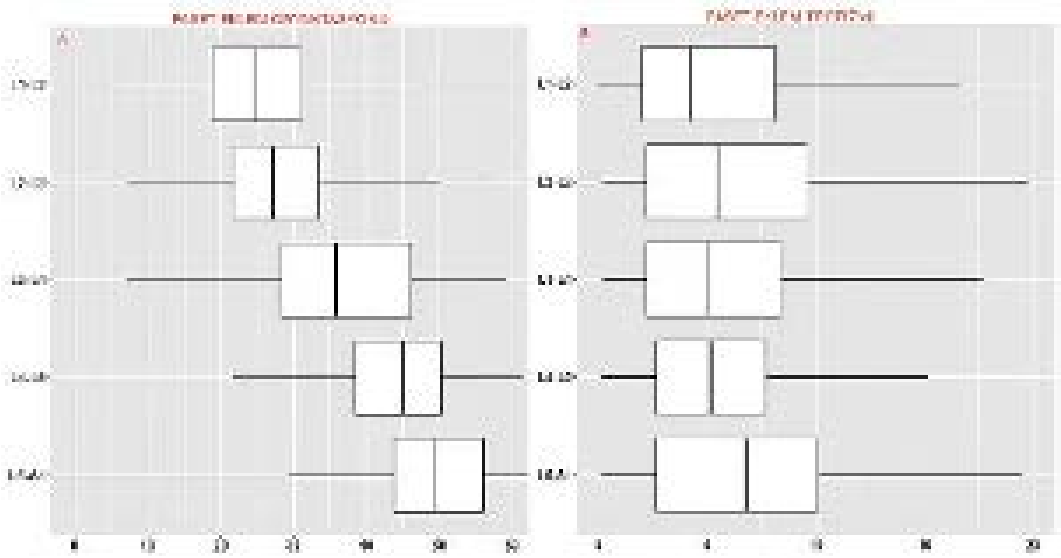

Facet joint orientation (A) and facet joint tropism (B) values from L1-L2 to L5-S1 levels in the whole cohort

Keywords: facet joint, orientation, tropism, degeneration

FASET EKLEM ORYANTASYONU/TROPİZM VE LOMBER İNTERVERTEBRAL DİSK DEJENERASYONU ARASINDAKİ İLİŞKİ

Levent AYDIN[1], Emel Ece ÖZCAN EKŞİ[2], Murat Şakir EKŞİ[3]

[1]Muş Devlet Hastanesi
[2]Bahçeşehir Üniversitesi Tıp Fakültesi, Fizik Tedavi ve Rehabilitasyon Anabilim Dalı
[3]Fatih Sultan Mehmet Eğitim ve Araştırma Hastanesi, Beyin ve Sinir Cerrahisi Kliniği

Amaç: Bu çalışmanın amacı, bel ağrısı olan hastalarda faset eklem oryantasyonu (FEO) ve faset eklem tropizminin (FET) alt lomber seviyelerde şiddetli intervertebral disk dejenerasyonu (IVDD) sürecini nasıl etkilediğini anlamaktır.

Method: Bu çalışma, geriye dönük bir veri tabanının kesitsel analizidir. Manyetik rezonans (MR) görüntülemede hastalar tüm lomber seviyelerde IVDD, FEO ve FET açısından değerlendirildi.

Bulgular: Bu çalışmada (n:123) faset eklemler üst lomber seviyelerde erkeklerde kadınlara göre daha koronal hizadaydı. Erkekler, kadınlara kıyasla, L2-L3 ve L3-L4 seviyelerinde önemli ölçüde daha az FET'ye sahipti. L4-L5'te şiddetli IVDD, daha koronal hizalanmış L1-L2 (29.0 ± 2.5'e karşı 23.3 ± 2.3 , p 1⁄4 0.006) ve yanlış hizalanmış L5-S1 (8,3±1.9'a karşı 4.5±1.7, p1⁄) ile ilişkilendirildi. 40.008). Ayrıca, L3-L4'teki şiddetli IVDD, daha koronal L4-L5 (49.1±3.2'ye karşı 41.4±2.8,p1⁄40.014) ile ilişkilendirildi.

Sonuç: FEO/FET ile lomber IVDD arasında yakın bir ilişki vardır. Faset eklem oryantasyonu ve FET diski sadece ilgili seviyede etkilemez; lomber omurga bir bütün olarak değerlendirilmelidir.

Faset Eklem Oryantasyonu

Faset eklem oryantasyonu, çizilen 2 çizgi arasındaki açıdır; biri diskin merkezinden ve spinöz çıkıntının

merkezinden, diğeri faset eklemlerin üst artiküler işlemlerinin anteromedial ve posterolateral kenarlarından geçer.

Faset Eklem Oryantasyonu ve Faset Eklem Tropizmi

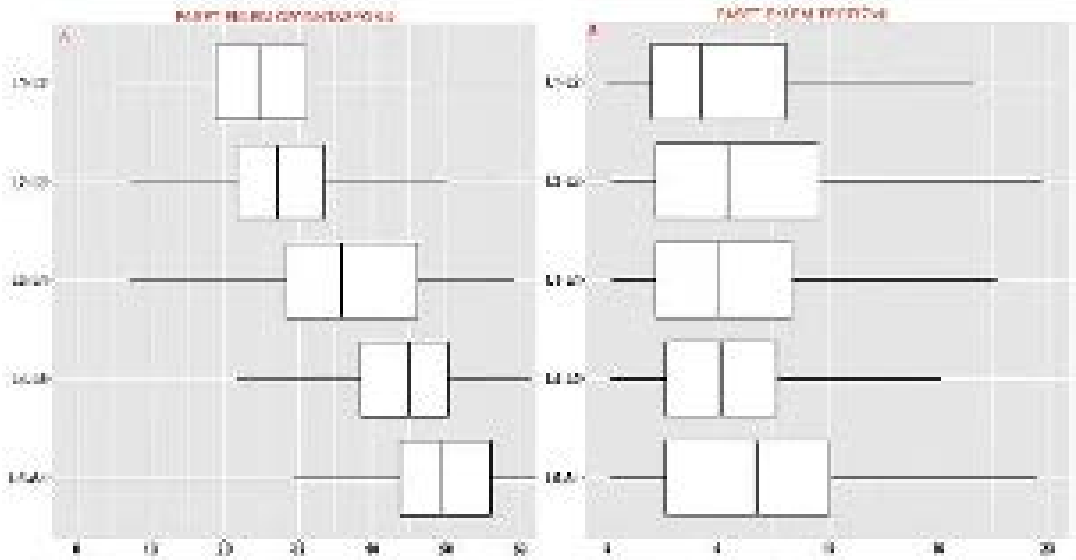

Tüm kohortta L1-L2'den L5-S1 seviyelerine faset eklem oryantasyonu (A) ve faset eklem tropizmi (B) değerleri

Anahtar Kelimeler: faset eklem , oryantasyon, tropizm, dejenerasyon

S-175

EVALUATION OF THE SAFETY AND EFFICACY OF A NEW INTERBODY FUSION IMPLANT IN A SHEEP SPINE MODEL

Hüseyin Bahadır GÖKÇEN[1], Gürkan GÜMÜŞSUYU[1], Erhan ŞÜKÜR[2], Çağatay ÖZTÜRK[1], Osman Görkem MURATOĞLU[1]

[1]Istinye University Faculty of Medicine, Orthopedic and Traumatology Department, İstanbul, Turkey
[2]Sakarya Training and Research Hospital, Orthopedic and Traumatology Department, Sakarya, Turkey

Aim: Anterior column support is an important concept in spinal instrumentation, as only posterior instrumentation in the spine has a high rate of unsuccessful results. In this experimental animal study, we aimed to investigate the efficacy and safety of a new device used for anterior column support in a sheep spine model.

Method: After the ethics committee report, 24 Merinos sheep were included in the study. The operations were performed in the prone position and with the dorsal mediolateral approach at the levels between L2 and L6. L3-4 and L5-6 discectomies were performed in each sheep. A new device (Structured titanium-ST) was placed on one level and a standard device (smooth full titanium-FT) was placed on the other level together with allogeneic bone graft. All sheep were fixed with a short segment pedicle screw. Eight sheep were sacrificed at the 1st month postoperatively, 8 sheep at the 2nd month postoperatively, and 8 sheep at the 3rd month postoperatively. In the sacrification process, the lumbar spine of all sheep was removed en bloc and plain radiographs and 3D CT images were taken. Of the 8 vertebrae in each group, 5 were subjected to histological examination and the remaining 3 to biomechanical tests.

Results: In CT examinations performed after sacrification; In ST levels, 87.5% radiological fusion was detected at 1 month and 100% at 2 months. These rates were found to be 62.5%, 78% and 90% for FT levels. In biomechanical pullout tests, ST levels showed higher pullout values ??compared to FT levels. In histological examinations; Faster bone tissue formation and less connective tissue formation were observed at the ST level. In summary, higher radiological fusion rate, higher biomechanical durability and more biological bone formation were detected at ST levels.

Conclusion: Although sheep spine anatomy is different from human spine anatomy, the bone formation biology is similar. As a result of our study, it was determined that ST (porous coated) interbody devices were more advantageous in terms of fusion formation and biomechanical durability compared to standard full titanium devices.

Keywords: sheep model, interbody fusion

KOYUN OMURGA MODELİNDE YENİ BİR İNTERBODY FÜZYON İMPLANTININ GÜVENİRLİRLİĞİNİN VE ETKİNLİĞİNİN DEĞERLENDİRİLMESİ

Hüseyin Bahadır GÖKÇEN[1], Gürkan GÜMÜŞSUYU[1], Erhan ŞÜKÜR[2], Çağatay ÖZTÜRK[1], Osman Görkem MURATOĞLU[1]

[1]İstinye Üniversitesi Tıp Fakültesi, Ortopedi ve Travmatoloji Ana Bilim Dalı, İstanbul, Türkiye
[2]Sakarya Eğitim ve Araştırma Hastanesi, Ortopedi ve Travmatoloji Kliniği, Sakarya, Türkiye

Amaç: Omurgada sadece posterior enstrumantasyon beraberinde yüksek oranda başarısız sonuçlar içerdiği için ön kolon desteği spinal enstrumantasyonda önemli bir konsepttir. Bu deneysel hayvan çalışmamızda, ön kolon desteğinde kullanılan yeni bir cihazın etkinliğini ve güvenilirliğini koyun omurgası modelinde araştırmak amaçlanmıştır.

Yöntem: Etik komite raporu sonrasında, 24 Merinos koyunu çalışmaya alındı. Ameliyatlar prone posizyonda ve dorsal mediolateral yaklaşımla L2-L6 arası seviyelerde gerçekleştirildi. Her koyunda L3-4 ve L5-6 diskektomi yapıldı. Bir seviyeye yeni cihaz (Structured titanium-ST), diğer seviyeye standart cihaz (smooth full titanium-FT) allojen kemik grefti ile beraber yerleştirildi. Tüm koyunlarda kısa segment pedikül vidası ile fiksasyon yapıldı. 8 koyun postop 1.ayda, 8 koyun postop 2. ayda, 8 koyun postop 3. ayda sakrifiye edildi. Sakrifikasyon işleminde tüm koyunların lomber omurgaları en blok olarak çıkarıldı ve düz grafileri ve 3 boyutlu BT görüntüleri alındı. Her bir gruptaki 8 omurganın 5'i histolojik incelemeye, kalan 3'ü ise biyomekanik testlere tabi tutuldu.

Bulgular: Sakrifikasyon sonrası yapılan BT incelemelerinde; ST seviyelerinde 1. ayda %87,5, 2. ayda %100 radyolojik füzyon saptandı. Bu oranlar FT seviyeleri için %62,5, %78 ve %90 olarak bulundu. Biyomekanik pullout testlerinde ST seviyeleri FT seviyelerine kıyasla daha yüksek pullout değerleri gösterdiler. Histolojik incelemelerde; ST seviyesinde daha hızlı kemik doku oluşumu ve daha az bağ doku oluşumu gözlendi. Özetle, ST seviyelerinde daha yüksek radyolojik füzyon oranı, daha yüksek biyomekanik dayanıklılık ve daha fazla biyolojik kemik oluşumu saptandı.

Sonuç: Koyun omurga anatomisi insan omurga anatomisinden farklı olmasına rağmen kemik oluşum biyolojisi benzerdir. Çalışmamızın sonucunda, ST (poroz kaplı) interbody cihazlarının standart full titanium cihazlara göre füzyon oluşumu ve biyomekanik dayanıklılık açısından daha avantajlı olduğu saptandı.

Anahtar Kelimeler: omurga modeli, interbody füzyon,

S-176

THE NOVEL INSIGHT TO DEGENERATIVE LUMBAR SPONDYLOLISTHESIS SURGERY. WHY WE CHOOSE THE PROCEDURE WITH MORE COMPLICATIONS, IF THE CLINICAL AND RADIOLOGICAL RESULTS ARE SIMILAR?

Ömer Faruk KILIÇASLAN[1], Aliekber YAPAR[1], Vugar NABİ[1], Mehmet Ali Tokgöz[2]

[1]Antalya Training and Research Hospital
[2]Ankara Keçiören Training and Research Hospital

Objective: The aim of this study is to retrospectively assessment of the mid-long term clinical and radiological results of lumbar decompression and instrumented fusion in patients with degenerative lumbar spondylolisthesis.

Material and Methods: In this study, 31 patients who underwent surgical treatment with the diagnosis of Degenerative Spondylolisthesis in the Orthopedics and Traumatology Clinic of SBU Antalya Training and Research Hospital were evaluated retrospectively. Patients who were diagnosed with Type-3 Degenerative Spondylolisthesis according to Wiltse Newman classification, had at least 1 year follow-up and underwent surgical treatment were included in the study. Patient demographics, radiographs, scores of the clinical function, pain and quality of life scales (Oswestry Disability Index (ODI), VAS and Short Form-36 (SF-36)) were obtained from the hospital records.

Results: Thirty-one patients with a diagnosis of spondylolisthesis, 30 of whom were female (96.8%) and with a mean age of 59.5±8.6 (min=43, max=76) years, were included. The spondylolisthesis levels of the patients were between L3-L4 in 1 (3.2%), L4-L5 in 17 patients (54.9%), and L5-S1 in 13 patients (41.9%), respectively. In the surgical approach, posterior lumbar decompression (laminectomy)-instrumented fusion was preferred in 25 patients (80.6%) and Transforaminal Lumbar Interbody Fusion (TLIF) method was preferred in addition to these procedures in 6 patients (19.4%). While a significant increase was observed in the sacral slope and SF-36 scores ($p<0.001$), it was observed that the grade, pelvic tilt, AI index, lumbar lordosis, VAS and ODI scores decreased in the postoperative period. ($p<0.001$) In the postoperative period, the slip angle decreased by a median 4.2 degrees in the TLIF applied group; It was noted that there was an increase of 6.9 degrees in the posterior lumbar decompression (laminectomy) - instrumented fusion group; this difference between the groups was found to be statistically significant ($p=0.019$). Preoperative-postoperative radiological measurement and clinical score changes were found to be similar between patient groups according to the level of spondylolisthesis ($p>0.05$).

Conclusions: We observed that there was partial reduction in the postoperative evaluation even in patients who were planned for in-situ fusion. We observed that the quality of life scales and radiographic results of these patients were successful. There is a need for powered randomized studies with appropriate subjective and objective outcome measures to establish evidence-based surgical treatment for these patients.

Table. Demographic and clinical characteristics

Değişkenler (n=31)	
Yaş, yıl Ort±ss Medyan (min-maks)	 59,5±8,6 59 (43 - 76)
Cinsiyet, n (%) Kadın Erkek	 30 (96,8) 1 (3,2)
Spondilolistezis Seviyesi, n(%) L3-L4 L4-L5 L5-S1	 1 (3,2) 17 (54,9) 13 (41,9)
MRI stenoz durumu, n(%) Foraminal stenoz Santral stenoz Lateral reses stenoz	 15 (48,4) 13 (41,9) 3 (9,7)
Takip süresi, ay Ort±ss Medyan (min-maks)	 52,9±31,1 39 (17 - 117)
Cerrahi, n(%) Posterior lomber dekompresyon (laminektomi)-enstrumantasyonlu füzyon TLİF	 25 (80,6) 6 (19,4)
Cerrahi Seviye, n(%) L1-S1 L2-S1 L3-S1 L4-L5 L4-S1 L5-S1	 1 (3,2) 9 (29) 10 (32,3) 1 (3,2) 9 (29) 1 (3,2)
Laminektomi seviye, n(%) 1 seviye 2 seviye 3 seviye	 12 (38,7) 17 (54,8) 2 (6,5)
PI Ort±ss Medyan (min-maks)	 57,3±10,8 56,3 (36,9 - 89,9)

Keywords: Spondylolisthesis, in-situ fusion, instrumented fusion, TLIF

DEJENERATİF LOMBER SPONDİLOLİSTEZİS CERRAHİSİNE YENİ BİR BAKIŞ. KLİNİK VE RADYOLOJİK SONUÇLAR BENZERSE, NEDEN DAHA KOMPLİKASYONLU PROSEDÜRÜ SEÇİYORUZ?

Ömer Faruk KILIÇASLAN[1], Aliekber YAPAR[1], Vugar NABİ[1], Mehmet Ali Tokgöz[2]

[1]Antalya Eğitim ve Araştırma Hastanesi
[2]Ankara Keçiören Eğitim ve Araştırma Hastanesi

Amaç: Bu çalışmanın amacı dejeneratif lomber spondilolistezisli hastalarda lomber dekompresyon ve enstrümante füzyon cerrahisinin orta-uzun dönem klinik ve radyolojik sonuçlarını retrospektif olarak değerlendirmektir.

Gereç ve Yöntemler: Bu çalışmada, SBÜ Antalya Eğitim ve Araştırma Hastanesi Ortopedi ve Travmatoloji Kliniğinde Dejeneratif Spondilolistezis tanısıyla cerrahi tedavi uygulanmış 31 hasta retrospektif olarak incelendi. Wiltse Newman sınıflamasına göre Tip-3 Dejeneratif Spondilolistezis tanısı olan en az 1 yıllık takibi olan ve cerrahi tedavi uygulanmış hastalar çalışmaya dahil edildi. Hasta bilgileri, grafileri, hastalara uygulanan klinik fonksiyon, ağrı ve yaşam kalitesi ölçeklerinin skorları (Oswestry Disability Index (ODI), VAS ve Short Form- 36 (SF-36)) hastane arşivinden elde edildi.

Bulgular: Bu çalışmaya 30'u kadın (%96,8), yaş ortalaması 59.5±8.6 (min=43, maks=76) yıl olan 31 spodilolistezis tanılı hasta dahil edilmiştir. Hastaların spondilolistezis seviyeleri sırası ile 1 hastada (%3,2) L3-L4, 17 hastada (%54,9) L4-L5 ve 13 hastada (%41,9) L5-S1 omurga arasındaydı. Cerahi yaklaşımda 25 hastada (%80,6) posterior lomber dekompresyon (laminektomi)- enstrumantasyonlu füzyon ve 6 hastada (%19,4) bu prosedürlere ilaveten Transforaminal Lumbar Interbody Fusion (TLIF) yöntemi tercih edilmiştir. Hastaların sakral slope ve SF-36 skorlarının tamanında postoperative dönemede preoperative döneme göre anlamlı yükselme gözlenirken ($p<0,001$), grade, pelvik tilt, Aİ indeks, lumbal lordoz, VAS ve ODI değerlerinin ise preoperative döneme göre istatistiksel olarak anlamlı ($p<0,001$) düşüş olduğu gözlenmiştir. Postoperative dönemde Slip açısının TLIF uygulanan grupta medyan 4,2 derece düşüş gösterdiği; posterior lomber dekompresyon (laminektomi)- enstrumantasyonlu füzyon uygulanan grupta ise 6,9 derece artış gösterdiği dikkat çekmiştir; gruplar arasındaki bu fark istatistiksel anlamlı bulunmuştur ($p=0,019$). Spondilolistezis seviyesine göre hasta grupları arasında Preop-postoperatif radyolojik ölçüm ve klinik skor değişim miktarlarının ise benzer olduğu tespit edilmiştir ($p>0,05$)

Sonuç: İn-situ füzyon planlanan hastalarda bile postoperatif değerlendirmede parsiyel redüksiyon olduğunu gözlemledik. Bu hastaların yaşam kalitesi ölçeklerinin ve radyografik sonuçlarının başarılı olduğunu gözlemledik. Bu hastalarda kanıta dayalı cerrahi tedavi oluşturmak için uygun subjektif ve objektif sonuç ölçütleri ile güçlendirilmiş randomize çalışmalara ihtiyaç vardır.

Tablo. Demografik ve klinik özellikler

Değişkenler (n=31)	
Yaş, yıl Ort±ss Medyan (min-maks)	 59,5±8,6 59 (43 - 76)
Cinsiyet, n (%) Kadın Erkek	 30 (96,8) 1 (3,2)
Spondilolistezis Seviyesi, n(%) L3-L4 L4-L5 L5-S1	 1 (3,2) 17 (54,9) 13 (41,9)
MRI stenoz durumu, n(%) Foraminal stenoz Santral stenoz Lateral reses stenoz	 15 (48,4) 13 (41,9) 3 (9,7)
Takip süresi, ay Ort±ss Medyan (min-maks)	 52,9±31,1 39 (17 - 117)
Cerrahi, n(%) Posterior lomber dekompresyon (laminektomi)- enstrumantasyonlu füzyon TLİF	 25 (80,6) 6 (19,4)
Cerrahi Seviye, n(%) L1-S1 L2-S1 L3-S1 L4-L5 L4-S1 L5-S1	 1 (3,2) 9 (29) 10 (32,3) 1 (3,2) 9 (29) 1 (3,2)
Laminektomi seviye, n(%) 1 seviye 2 seviye 3 seviye	 12 (38,7) 17 (54,8) 2 (6,5)
PI Ort±ss Medyan (min-maks)	 57,3±10,8 56,3 (36,9 - 89,9)

Anahtar Kelimeler: Spondilolistezis, in-situ füzyon, enstrümantasyonlu füzyon, TLIF

S-177

SHARP ANGLE ROD BENDING TECHNIQUE FOR INSERTING THE ROD INTO THE SCREW IN CRANIOCERVICAL AND LUMBOSACRAL JUNCTION SURGERY

Orkun Koban[1], Ahmet Öğrenci[2], SEDAT DALBAYRAK[2], Mesut Yılmaz[3]

[1]Okan University Faculty of Medicine, Istanbul, Turkey
[2]Medicana Ataşehir Hospital, Istanbul
[3]Neurospinal Academy

Introduction: As the scope of spinal surgery has expanded and the parameters of deformity surgery have been understood more clearly, longer stabilizations have been made. Especially in craniocervical and lumbosacral junction surgery, it is difficult to give an angle to the rod and make a connection in a single rod. That is why we wanted to share a simple device that allows you to bend the rod sharply, as well as its effectiveness in practice.

Method: The apparatus that we have been using for 20 years and called "PIPE" was inspired by the bending of construction irons. It was first used for LS connection with the iliac wing plates that we developed. Examples of the 58 cases we use in the KS and LS compound will be presented and the technique will be explained.

Case: During the surgery of the cases, the roda angle was given with appropriate angulation and maneuver. And the system is connected. In the follow-up of the cases, there was no fracture of the rod at these levels in any case.

Discussion and Conclusion: It is easier to connect the system by bending the rod and combining the system with an apparatus that allows the application of a single rod in problem compounds and especially in long stabilizations. There are no problems with long-term follow-ups.

Keywords: "junctional surgery", "long stabilization", "rod bending"

KRANYOSERVİKAL VE LUMBOSAKRAL BİLEŞKE CERRAHİSİNDE, RODU VİDAYA YERLEŞTİRMEDE KESKİN AÇILI ROD BÜKME TEKNİĞİ

Orkun Koban[1], Ahmet Öğrenci[2], SEDAT DALBAYRAK[2], Mesut Yılmaz[3]

[1]Okan Üniversitesi Tıp Fakültesi, İstanbul
[2]Medicana Ataşehir Hastanesi, İstanbul
[3]Nörospinal Akademi

Giriş: Spinal cerrahinin kapsamı genişledikçe ve deformite cerrahisinin parametreleri daha net anlaşıldıkça daha uzun stabilizasyonlar yapılmaya başlanmıştır. Özellikle kranyoservikal ve lumbosakral bileşke cerrahisinde, roda açı vermek ve tek rod halinde bağlantı yapmak zordur. Bu nedenle rodun keskin bükülmesine olanak veren basit bir aparatı ve uygulamadaki etkinliğini paylaşmak istedik.

Metod: 20 yıldır kullandığımız ve 'BORU" olarak isimlendirdiğimiz aparat, inşaat demirlerinin bükülmesinden esinlenilmiştir. İlk olarak geliştirdiğimiz iliak kanat plakları ile LS bağlantı için kullanılmıştır. KS ve LS bileşkede kullandığımız 58 olgudan örnekler sunulacaktır ve teknik anlatılacaktır.

Olgu: Olguların cerrahisi sırasında uygun açılanma ve manevra ile roda açı verildi. Ve sistem bağlandı. Olguların takibinde hiç bir olguda bu seviyelerde rod kırılması görülmedi.

Tartışma ve Sonuç: Sistemin bağlanması sorunlu bileşkelerde ve özellikle uzun stabilizasyonlarda tek rod uygulamasına olanak veren aparat ile rod bükme ve sistemi birleştirme daha kolay olmaktadır. Uzun dönem takiplerinde sorun yaşanmamaktadır.

Anahtar Kelimeler: "Bileşke cerrahisi", "uzun stabilizasyon", "rod bükme"

S-178

POSTOPERATIVE OPIOID USE AFTER LUMBAR INSTRUMENTATION SURGERY

Kaya TURAN[2], İsmail Tugay YAĞCI[1], Tuğrul ERGÜN[3], Çağatay ÖZTÜRK[2]

[1]Liv Hospital Ulus
[2]Istinye University Faculty of Medicine
[3]Bahcesehir Liv Hospital

Aim: Long-term opioid use after lumbar instrumentation surgery; It is important in terms of addiction, opioid drug side effects and correct evaluation of postoperative results. In this study, risk factors that may be effective in the development of opioid addiction in the postoperative period in patients who underwent surgery with lumbar instruments were investigated.

Method: Between 2015 and 2019, 768 patients who underwent instrument surgery with the diagnosis of degenerative lumbar spine were included in the study. From the patient prescription program, it was determined how many days the patients used opioids postoperatively. Patients using opioids for 90 days or more were considered opioid addicts. The mean age of the patients at surgery was 66.7 (24-88), and the female/male ratio was 469/299. Preoperative opioid use was present in 423 (55%) of 768 patients. All patients used opioids for the first 30 days after surgery.

Results: Opioid use was more than 90 days postoperatively in 47 of 768 patients (6%). The mean preoperative opioid use of these 47 patients was 2.3 months. In the other 376 patients, preoperative use was irregular, but it was less than 1 month. The mean hospital stay of patients who developed opioid addiction in the later postoperative period was 2.6 days longer than the other patients (6.2 and 8.8 days). While the waist VAS was 4.2 and the leg VAS was 3.7 in the postoperative 3rd month in patients who developed opioid addiction, these values ??were 2.4 and 1.8, respectively, in patients who did not develop addiction.

Conclusion: Preoperative long-term use of opioids in patients undergoing instrument surgery due to degenerative lumbar spine disease is a risk factor for the development of opioid dependence after surgery and inadequate clinical outcomes.

Keywords: spinal surgery, opioid usage, pain scores

LOMBER ENSTRUMANLI CERRAHİ SONRASI OPİOİD KULLANIMI

Kaya TURAN[2], İsmail Tugay YAĞCI[1], Tuğrul ERGÜN[3], Çağatay ÖZTÜRK[2]

[1]Liv Hospital Ulus
[2]İstinye Üniversitesi Tıp Fakültesi
[3]Bahçeşehir Liv Hospital

Amaç: Lomber enstrumanlı cerrahi sonrası uzun dönem opioid kullanımı; bağımlılık yapma, opioid ilaç yan etkileri ve postoperatif sonuçların doğru değerlendirilmesi açısından önem taşımaktadır. Bu çalışmada, lomber enstrumanlı cerrahi yapılan hastalarda postoperatif dönemde opioid bağımlılığı gelişiminde etkili olabilecek risk faktörleri araştırılmıştır.

Yöntem: 2015-2019 yılları arasında dejeneratif lomber omurga tanısı ile enstrumanlı cerrahi yapılan 768 hasta çalışmaya dahil edildi. Hasta reçete programından hastaların postoperatif kaç gün opioid kullandıkları tespit edildi. 90 gün ve üstü opioid kullanan hastalar opioid bağımlısı olarak kabul edildi. Hastaların cerrahi sırasında ortalama yaşı 66,7 (24-88) ve kadın/erkek oranı 469/299 du. 768 hastanın 423'ünde (%55) preoperatif dönemde opioid kullanımı mevcuttu. Tüm hastalar ameliyat sonrası ilk 30 gün opioid kullandılar.

Bulgular: 768 hastanın 47'sinde opioid kullanımı postoperatif 90 günden fazla idi (%6). Bu 47 hastanın preoperatif opioid kullanımı ortalama 2,3 aydı. Diğer 376 hastada preoperatif kullanım düzensiz olmakla beraber 1 aydan daha az olduğu tespit edildi. İlerleyen postoperatif dönemde opioid bağımlılığı gelişen hastaların ortalama hastanede kalış süreleri diğer hastalara göre 2,6 gün daha fazlaydı (6,2 ve 8,8 gün). Opioid bağımlılığı gelişen hastalarda postoperatif 3. ay bel VAS 4,2, bacak VAS 3,7 iken bağımlılık gelişmeyen hastalarda bu değerler sırasıyla 2,4 ve 1,8 idi.

Sonuç: Dejeneratif lomber omurga hastalığı sebebi ile enstrumanlı cerrahi uygulanan hastalarda preoperatif uzun dönem opioid kullanımı ameliyat sonrası opioid bağımlılığı gelişimi açısından ve yetersiz klinik sonuçlar açısından risk faktörü teşkil etmektedir.

Anahtar Kelimeler: spinal cerrahi, opioid kullanımı, ağrı skorları

S-179

THE EFFECT OF PREOPERATIVE PSOAS AND PARASPINAL MUSCLE AREAS ON THE DEVELOPMENT OF PROXIMAL JUNCTIONAL DISEASE IN ADULT SPINAL DEFORMITY: A RETROSPECTIVE STUDY

Yücel BİLGİN[1], Saltuk Buğra GÜLER[1], Selcan AKESEN[2], Burak AKESEN[1]

[1]Bursa Uludag University, School of Medicine, Department of Orthopedics and Traumatology, Bursa, Turkey
[2]Bursa Uludag University, School of Medicine, Department of Anesthesiology and Reanimation, Bursa, Turkey

Objective: The aim of the study is to reveal whether the preoperative psoas and paraspinal muscle areas have an effect on the development of proximal junctional disease in adult spinal deformity patients.

Methods: Patients with a diagnosis of adult spinal deformity who underwent posterior instrumentation of 3 levels or more, had complete physical examination and radiological images required for the study, gave consent to participate in the study, and had a postoperative follow-up of at least 1 year were included in the study retrospectively. Age, gender, body-mass index, preoperative-postoperative sagittal vertical axis (SVA), preoperative-postoperative pelvic parameters (pelvic tilt, sacral slope, pelvic incidence), preoperative-postoperative global tilt angle data of the patients were recorded. The patients were divided into two groups according to whether they developed proximal junctional disease or not, and psoas muscle areas and paraspinal muscle areas were measured at the L3-L4 level using preoperative magnetic resonance images (MRI) in terms of sarcopenia(Figure-1). The differences between both groups were compared statistically.

Results: 39 patients were included in the study. The mean age of the patients was 69.37 years. Proximal junctional disease was detected in 11 of the patients. In the group that developed proximal junctional disease, the mean total psoas muscle area was 1355,034 mm2, and the mean total paraspinal muscle area was 4013,335 mm2. In the group without proximal junctional disease, the mean total psoas muscle area was 1663,782 mm2, and the total mean paraspinal muscle area was 4153.818 mm2. When both groups were compared, it was found that the psoas muscle area was lower in patients with proximal junctional disease (p=0.046) and there was no difference in the paraspinal muscle area (p=0.866).

Conclusion: Low psoas muscle area measured in preoperative MRI images in adult patients with spinal deformity is a predictive finding for the development of proximal junctional disease.

Measurement of psoas and paraspinal muscle areas at the L3-L4 level using preoperative magnetic resonance

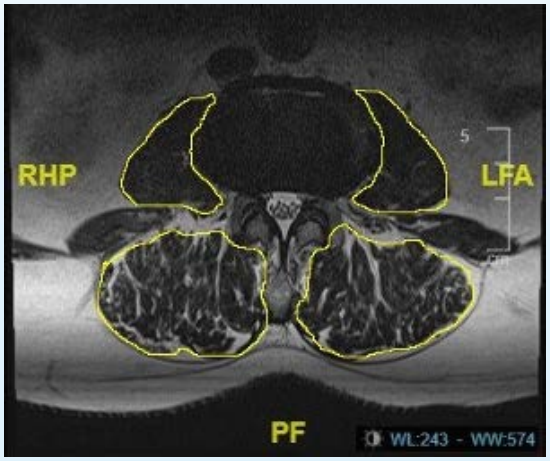

Keywords: proximal junctional disease, psoas, adult spinal deformity

ERİŞKİN SPİNAL DEFORMİTELİ HASTALARDA PREOPERATİF PSOAS VE PARASPİNAL KAS ALANLARININ PROKSİMAL BİLEŞKE HASTALIĞI GELİŞİMİ ÜZERİNE ETKİSİ: RETROSPEKTİF ÇALIŞMA

Yücel BİLGİN[1], Saltuk Buğra GÜLER[1], Selcan AKESEN[2], Burak AKESEN[1]

[1]Bursa Uludağ Üniversitesi, Tıp Fakültesi, Ortopedi ve Travmatoloji Anabilim Dalı, Bursa, Türkiye
[2]Bursa Uludağ Üniversitesi, Tıp Fakültesi, Anesteziyoloji ve Reanimasyon Anabilim Dalı, Bursa, Türkiye

Amaç: Çalışmanın amacı erişkin spinal deformiteli hastalarda preoperatif psoas ve paraspinal kas alanlarının proksimal bileşke hastalığı gelişimi üzerine etkisi olup olmadığını ortaya koymaktır.

Yöntem: Erişkin spinal deformite tanısıyla 3 seviye ve üzeri posterior enstrümentasyon yapılmış, çalışma için gerekli fizik muayene ve radyolojik görüntüleri eksiksiz olan, çalışmaya katılmaya onam veren ve postoperatif en az 1 yıllık takibi bulunan hastalar retrospektif olarak çalışmaya dahil edildi. Hastaların yaş, cinsiyet, vücut-kitle indeksi, preoperatif-postoperatif sagital vertikal aks (SVA), preoperatif –postoperatif pelvik parametreler(pelvik tilt, sakral slope, pelvik insidans), preoperatif-postoperatif global tilt açısı verileri kayıt altına alındı. Hastalar proksimal bileşke hastalığı gelişip gelişmeme durumlarına göre iki gruba ayrılarak sarkopeni açısından preoperatif magnetik rezonans görüntüleri (MRG) kullanılarak L3-L4 seviyesinde psoas kas alanları ve paraspinal kas alanları ölçüldü(Resim-1). Her iki grup arasındaki farklılıklar istatistiksel olarak karşılaştırıldı.

Bulgular: 39 hasta çalışmaya dahil edildi. Hastaların ortalama yaşı 69,37'di. Hastaların 11'inde sında proksimal bileşke hastalığı gelişimi tespit edildi. Proksimal bileşke hastalığı gelişen grupta toplam psoas kas alanı ortalaması 1355,034 mm^2, toplam paraspinal kas alanı ortalaması 4013,335 mm2 oalrak tespit edildi. Proksimal bileşke hastalığı gelişmeyen grupta toplam psoas kas alanı ortalaması 1663,782 mm^2, toplam paraspinal kas alanı 4153,818 mm^2 olarak tespit edildi. Her iki grup karşılaştırıldığında psoas kas alanının proksimal bileşke hastalığı gelişen hastalarda düzeyde daha az olduğu (p=0,046), paraspinal kas alanında fark olmadığı (p=0,866) tespit edildi.

Sonuç: Erişkin spinal deformiteli hastalarda preoperatif MRG görüntülerinde ölçülen psoas kas alanının düşük olması proksimal bileşke hastalığı gelişimi açısından prediktif bir bulgudur.

Preoperatif magnetik rezonans görüntüleme (MRG) kullanılarak L3-L4 seviyesinde psoas ve paraspinal kas alanlarının ölçümü

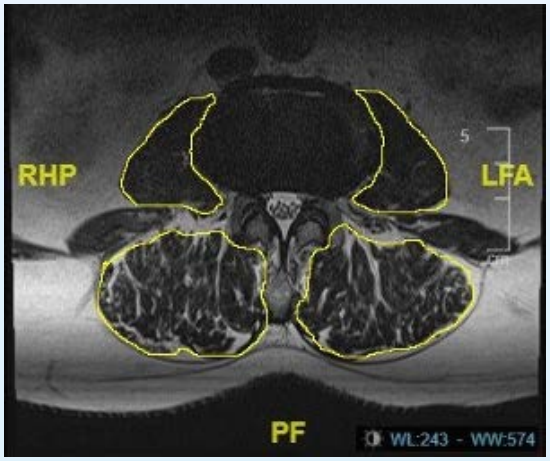

Anahtar Kelimeler: proksimal bileşke hastalığı, psoas, erişkin spinal deformite

S-181

SURGİCAL OPERATİON REQUİRİNG PROBLEMS DURİNG LONG-TERM FOLLOW-UP OF DYNAMİC AND RİGİD SYSTEMS

Gürkan Berikol[3], İbrahim Taha Albas[1], Uzay Erdoğan[1], Ali Ender Ofluoğlu[2]

[1]Bakırköy Prof Dr Mazhar Osman Mental Healty and Neuro Disaseas Hospital
[2]Bakırköy Spine Center
[3]Taksim Education and Research Hospital

In this study, it was aimed to compare the long-term results of dynamic and rigid stabilization systems applied to treat lumbar degenerative disc disease in terms of the necessity of reoperation clinically and radiologically. Patients with lumbar degenerative disc disease who underwent dynamic and rigid stabilization systems with lumbar pedicular screwing between January 2017 and January 2019 were included in the study. Long-term follow-ups of lumbar instrumentation and dynamic and rigid stabilization systems were included in the study. The data of patients who underwent revision surgery due to adjacent distance disease, pseudoarthrosis and instrumentation failure, and low back pain due to axial loading were summarized. Of the 127 rigid system and 46 dynamic system lumbar stabilization patients, 24 patients who underwent revision surgery were included in the study. TLIF was applied to 73 (57%) of 127 patients with rigid system. The median age of the patients was 58 (range, 31-71), and 77% were female. Revision surgery was performed in 19 patients (15%) from 127 patients with rigid systems, and 5 patients (26%) from patients with 46 dynamic systems. Revision surgery was performed a median of 19 months (range, 15-93 months) after the first operation. Revision surgery was performed in 16 (12%) patients with adjacent distance disease, 3 (2%) due to pseudoarthrosis and instrumentation failure out of 127 patients who underwent a rigid system. Revision surgery was performed in 3 (6%) of the 46 patients who underwent dynamic system due to persistent low back pain due to axial loading, and 2 (4%) due to adjacent distance disease. The need for revision surgery due to the development of adjacent distance disease and pseudoarthrosis was seen at a higher rate in patients who underwent a rigid system. Revision surgery was required more frequently in patients who underwent dynamic system because of low back pain that did not go away due to axial loading. When the patients who underwent the dynamic system for revision were evaluated, it was observed that there was spinal deformity and that 4 levels and above segments were instrumented. Our rigid system revision surgery rates show similarities with the literature. However, we see that the Dynamic system is much more successful when patients with deformity and instrumentation planned segment level 4 and above are excluded. We think that the dynamic system will be more successful in patients who do not have spinal deformity and short segment fixation is considered.

Keywords: "Degenerative Disc Disease,Rigid System,Dynamic System"

DİNAMİK VE RİJİT SİSTEMLERİN UZUN DÖNEM TAKİPLERİNDE OPERASYON GEREKTİREN SORUNLAR

Gürkan Berikol[3], İbrahim Taha Albas[1], Uzay Erdoğan[1], Ali Ender Ofluoğlu[2]

[1]Bakırköy Prof Dr Mazhar Osman Ruh ve Sinir Hastalıkları Hastanesi
[2]Bakırköy Omurga Merkezi
[3]Taksim Eğitim ve Araştırma Hastanesi

Bu çalışma ile lomber dejeneratif disk hastalığını tedavi etmek için lomber pediküler vidalama ile dinamik ve rijit stabilizasyon sistemleri uzun dönemli sonuçları reoperasyon gerekliliği açısından güvenlik, etkinlik ve radyolojik değişiklikleri karşılaştırılması amaçlandı.

Ocak 2017 ve Ocak 2019 tarihleri arasında Lomber dejeneratif disk hastalığı olan lomber pediküler vidalama ile dinamik ve rijit stabilizasyon sistemleri uygulanmış hastalar çalışmaya dahil edildi.

Lomber pediküler enstrümantasyon ile dinamik ve rijit stabilizasyon sistemlerinin uzun dönem takiplerinde operasyon gerektirecek boyutta olanlar çalışmaya dahil edildi. Komşu mesafe hastalığı, psödoartroz ve enstrumantasyon yetmezliği, aksiyel yüklenmeye bağlı geçmeyen bel ağrısı nedeniyle revizyon cerrahisi uygulanan hastaların verileri özetlendi.

127 rijit sistem ve 46 dinamik sistem lomber stabilizasyon uygulanan hastalardan Revizyon cerrahisi uygulanan 24 hasta çalışmaya dahil edildi. 127 rijit sistem yapılan hastaların 73 (%57)'sine TLIF uygulandı. Hastaların medyan yaşı 58'di (aralık, 31-71) ve %77'si kadındı. 127 rijit sistem yapılan hastalardan 19 hasta (%15), 46 dinamik sistem yapılan hastalardan 5 hasta (%26) revizyon cerrahisi yapıldı. İlk operasyondan medyan 19 ay (aralık, 15-93 ay) sonra revizyon cerrahisi yapıldı. Rijit sistem uygulanan 127 hastadan 16'sı (%12) komşu mesafe hastalığı, 3'ü (%2) psödoartroz ve enstrumantasyon yetmezliği sebebiyle revizyon cerrahisi uygulandı. Dinamik sistem uygulanan 46 hastadan 3'ü (%6) aksiyel yüklenmeye bağlı geçmeyen bel ağrısı, 2'sine (%4) komşu mesafe hastalığı sebebiyle revizyon cerrahisi uygulandı.

Lomber stabilizasyon operasyonu sonrası bazı hastalarda revizyon cerrahisi gerekmektedir. Rijit sistem uygulanan hastalarda komşu mesafe hastalığı ve psödoartroz gelişimine bağlı revizyon cerrahisi gereksinimi daha yüksek oranda görüldü. Dinamik sistem uygulanan hastalarda ise aksiyel yüklenmeye bağlı geçmeyen bel ağrısı sebebiyle revizyon cerrahisi gereksinimi daha sık görüldü.

Dinamik sistem uygulanan hastalardaki revizyona giden hastalar kliniği ve radyolojisi retrospektif olarak değerlendirildiğinde spinal dejeneratif deformite mevcudiyeti ve 4 seviye ve üzerinde segmentin enstrumante edildiği görüldü. Rijit sistem revizyon cerrahi oranlarımız literatür ile benzerlikler göstermektedir. Fakat Dinamik sistem uygulama endikasyonlarımızdan deformitesi olanlar ve enstrümantasyon planlanan segment seviyesi 4 ve üzerinde patolojisi olan hastalar dışlandığında dinamik sistemin çok daha başarılı olduğunu görmekteyiz. Spinal deformite olmayan ve kısa segment fiksasyon düşünülen hastalarda dinamik sistemin daha başarılı olacağını düşünmekteyiz.

Anahtar Kelimeler: "Dejeneratif Disk Hastalığı,Rijit Sistem,Dinamik Sistem"

S-183

RESTORATION OF SAGITTAL BALANCE WITH PONTE OSTEOTOMIES IN LUMBAR DEGENERATIVE DEFORMITY

Sedat Dalbayrak[1], Mesut Yılmaz[1], Orkun Koban[1], Ahmet Öğrenci[1]

[1]Neurospinal Academy, Istanbul

Objective: Major surgical osteotomies (PSO, corner osteotomy..) performed for sagittal imbalances are among the ones with high morbidity and morbidity. As the spinopelvic displays are understood, it seems that the lower lumbar insufficient lordosis is actually the main explanation of the problem. We present our reconstruction and clinical review with Ponte osteotomies in this study.

Material and Method: We retrospectively screened 21 patients between 2015 and 2021, 8 of whom had previously undergone surgery and 21 who had positive sagittal imbalance. Ponte osteotomies performed with interbody cage application were stabilized by giving extension to the table and hip. Lumbar lordosis (LL) and sagittal vertical Axis (MOA) were measured as preop and postop in patients with spinopelvic parameters (SS, PT,PI). Scoliosis radiography was used in the follow-up of the patients.

Results: The mean preoperative SVA of 21 patients was 12.2, while the postop went down to 3.5. The sacral slope angles of the patients improved from an average of 18.0 degrees to 36.2 degrees. L5-S1 interbody fusion was performed on all patients who were landed on the sacrum. The mean surgical time was 210 min and the mean amount of bleeding was 850 cc. Changes in spinopelvic parameters were evaluated.(It will also be offered)

Conclusion: In appropriate elderly patients with positive sagittal imbalance, SVA correction with Ponte osteotomies may be possible without applying major osteotomies with high complications. This provides a good level of benefit while reducing both the surgical time and morbidity. In appropriate cases, only short stabilizations performed in the lower lumbar and/or lumbosacral region may be sufficient

Keywords: "degenerative deformity", "sagittal imbalance", "Ponte osteotomy"

LOMBER DEJENERATIF DEFORMITEDE PONTE OSTEOTOMILER ILE SAGITTAL DENGENIN RESTORASYONU

Sedat Dalbayrak[1], Mesut Yılmaz[1], Orkun Koban[1], Ahmet Öğrenci[1]

[1]Nörospinal Akademi, İstanbul

Amaç: Sagittal imbalans için uygulanan majör osteotomiler (PSO, köşe osteotomisi..) morbidite ve morbiditesi yüksek cerrahiler arasında yer almaktadır. Spinopelvik parametrelerin önemi anlaşıldıkça alt lomber ve lumbosakral bileşkede yetersiz lordozun aslında problemin ana kaynağı olduğu görülmektedir. Biz bu çalışmamızda Ponte osteotomileri ile sağladığımız rekonstrüksiyonu ve klinik sonuçlarını irdeledik.

Mateyal-Metod: 2015-2021 tarihleri arası, pozitif sagittal imbalansı olan 8'u daha önce cerrahi geçirmiş, 21 hastayı retrospektif taradık. İnterbody kafes uygulaması ile yapılan Ponte osteotomileri ile masaya ve kalçaya ekstansiyon verilerek stabilizasyon uygulandı. Hastalarda spinopelvik parametreler (SS, PT,PI) ile lomber lordoz(LL) ve sagital vertikal Aks (SVA) preop ve postop olarak ölçüldü. Hastaların takiplerinde skolyoz grafisi kullanıldı.

Bulgular: 21 hastanın preoperatif SVA ortalama 12.2 iken postop 3,5 e kadar geriledi. Hastaların sakral slope açılarında ortalama 18.0 dereceden 36,2 dereceye kadar düzelme görüldü. Sakruma inilen hastaların hepsine L5-S1 interbody füzyon uygulandı. Ortalama cerrahi süre 210 dk iken ortalama kanama miktarı 850 cc idi. Spinopelvik parametrelerdeki değişimler değerlendirildi.(Ayrıca sunulacaktır)

Sonuç: Pozitif sagital imbalansı olan uygun yaşlı hastalarda, komplikasyonları yüksek majör osteotomiler uygulamadan, Ponte osteotomileri ile SVA düzeltimi mümkün olabilmektedir. Bu hem cerrahi süreyi hem de morbiditeyi azaltırken iyi düzeyde faydalanım sağlamaktadır. Uygun olgularda sadece alt lomber ve/veya lumbosakral bölgede yapılan kısa stabilizasyonlar yeterli olabilmektedir.

Anahtar Kelimeler: "dejeneratif deformite", "sagittal imbalans", "Ponte osteotomisi"

S-185

EVALUATION OF SATISFACTION WITH A QUESTIONNAIRE ACCORDING TO FRACTURE LEVEL AND FRACTURE TYPE OF PATIENTS WHO UNDERWENT BALOON KYPHOPLASTY

Yiğit KÜLTÜR[1], Emre BAL[2], Mehmet Nuri ERDEM[3], Mehmet TEZER[4]

[1]Taksim Training and Research Hospital, Department of Orthopedics and Traumatology, Istanbul, Turkey
[2]Fatih Sultan Mehmet Training and Research Hospital, Department of Orthopedics and Traumatology, Istanbul, Turkey
[3]Isik University, Vocational School of Health Services, Operating Room Department, Istanbul, Turkey
[4]Nisantasi Orthopaedic Center, Istanbul, Turkey

Objective: It has been stated in some previous studies that the most common vertebral fractures are in T12 and L1 (1-3). In the literature there are studies comparing the thoracic and lumbar vertebra (4-5), but there is no study comparing the most common fracture levels, T12-L1 with other levels. Likewise, we did not find any comparison between fracture types (Osteoporotic, trauma, malignancy) in patients who underwent kyphoplasty. For this reason, we aimed to compare the most common fractures with less frequently seen fractures in order to evaluate the outcomes of kyphoplasty procedure in terms of patient satisfaction.

Method: Kyphoplasty cases operated between 2013 and 2018 were included in the study. The patients were contacted through the numbers registered in the hospital system. A questionnaire were asked to the patients. Patients were grouped according to gender, fracture level (T12-L1 and others) and fracture type (Osteoporotic, trauma, malignancy).

Results: Fourty-one patients were included in the study and average age was 62. Ninety-two percent of the patients stated that the pain of the procedure was tolerable. Seventy percent reported that their pain decreased after the procedure and 75 % of the patients stated that they could have this procedure done again. Pain reduction and the desire to have same surgery again were significantly higher in female patients than in the male group ($p<0,05$). In the T12-L1 group and osteoporotic fracture group, the procedure was more easily tolerated, the pain was relieved more and the desire to have the same surgery was higher ($p<0,05$).

Conclusion: Kyphoplasty is accepted as an operation that is well tolerated by patients and has good pain relief. Additionally more detailed information was obtained about the patient's complaints after the kyphoplasty procedure, according to the fracture level and type.

Baloon kyphoplasty questionnaire

		N	%
Is cement injection to the fracture a tolerable process?	Yes No	38 3	92,7 7,3
Did your pain ease after injecting cement into your fracture?	Yes No Somewhat	29 4 8	70,7 9,8 19,5
Would you want to be if we offered the same surgery again?	Yes No I'm not sure	31 4 6	75,6 9,8 14,6

Keywords: Kyphoplasty, questionnaire, vertebroplasty, vertebra, fracture

BALON KİFOPLASTİ SONUÇLARININ KIRIK DÜZEYİ VE KIRIK TİPİNE GÖRE ANKET ÇALIŞMASI İLE HASTA MERKEZLİ DEĞERLENDİRİLMESİ

Yiğit KÜLTÜR[1], Emre BAL[2], Mehmet Nuri ERDEM[3], Mehmet TEZER[4]

[1]Taksim Eğitim ve Araştırma Hastanesi, Ortopedi ve Travmatoloji Anabilim Dalı, İstanbul, Türkiye
[2]Fatih Sultan Mehmet Eğitim ve Araştırma Hastanesi, Ortopedi ve Travmatoloji Anabilim Dalı, İstanbul, Türkiye
[3]Işık Üniversitesi, Sağlık Hizmetleri Meslek Yüksekokulu, Ameliyathane Bölümü, İstanbul, Türkiye
[4]Nişantaşı Ortopedi Merkezi, İstanbul, Türkiye

Amaç Daha önce yapılan bazı çalışmalarda en sık görülen vertebra kırıklarının T12 ve L1'de olduğu belirtilmiştir (1-3). Literatürde torasik ve lomber vertebra kırıklarını karşılaştıran çalışmalar vardır. Ancak en sık tespit edilen kırık seviyeleri olan T12-L1'i diğer seviyelerle karşılaştıran bir çalışma mevcut değildir (4-5). Aynı şekilde kifoplasti uygulanan hastalarda kırık tipleri (Osteoporotik, travma, malignite) arasında yapılan bir karşılaştırma bulunmamaktadır. Bu nedenle kifoplasti işleminin sonuçlarını hasta memnuniyeti açısından değerlendirmek için en sık görülen kırıklarla daha az görülen kırıkları karşılaştırmayı amaçladık.

Yöntem: 2013-2018 yılları arasında kifoplasti uygulanan olgular çalışmaya dahil edilmiştir. Hastane sisteminde kayıtlı olan numaralar üzerinden hastalar ile iletişime geçilmiştir. Hastalara önceden hazırlanmış olan anket soruları yöneltilmiştir. Hastalar cinsiyet, kırık düzeyi (T12-L1 ve diğerleri) ve kırık tipine (osteoporotik, travma, malignite, bilinmeyen) göre gruplandırılmıştır.

Bulgular: Çalışmaya 41 hasta dahil edilmiş olup hastaların yaş ortalaması 62'dir. Hastaların %92'si işlemin ağrısının katlanılabilir olduğunu belirtmiştir. Hastaların %70'i işlem sonrası ağrılarının azaldığını, %75'i ise bu işlemi tekrardan yaptırabileceğini bildirmiştir. Kadın hastalarda ağrının azalması ve tekrardan aynı ameliyatı olma isteği erkek hastalara göre anlamlı derecede yüksektir ($p<0,05$). T12-L1 grubunda ve osteoporotik kırık grubunda işlemin daha kolay tolere edildiği, ağrının daha fazla azaldığı ve aynı ameliyatı olma isteğinin daha yüksek olduğu görülmüştür ($p<0,05$).

Sonuç: Kifoplasti, hastalar tarafından iyi tolere edilmekte ve ağrıyı etkin bir şekilde azaltmaktadır. Kırık seviyesi ve kırık tipine göre gruplandırma yapılarak kifoplasti işleminin sonuçları hakkında daha detaylı bilgi edinilmiştir.

Balon kifoplasti anketi

		N	%
Is cement injection to the fracture a tolerable process?	Yes No	38 3	92,7 7,3
Did your pain ease after injecting cement into your fracture?	Yes No Somewhat	29 4 8	70,7 9,8 19,5
Would you want to be if we offered the same surgery again?	Yes No I'm not sure	31 4 6	75,6 9,8 14,6

Anahtar Kelimeler: Kifoplasti, anket, vertebroplasti, vertebra, kırık

S-186

3D PRINTED GUIDE USED FOR THORACIC INSTRUMENTATION, A TECHNICAL NOTE

Koray UR[1], Ege COŞKUN[1], Reşit Buğra HÜSEMOĞLU[2], Ceren KIZMAZOĞLU[1]

[1]Dokuz Eylul University Faculty of Medicine, Neurosurgery Department
[2]Dokuz Eylul University Health Sciences Institute, Biomechanics Department

Aim: Spinal traumas are significant causes of morbidity amongst the population. Posterolateral fusion is the choice of treatment if surgery is needed. Free-hand technique can be used if neuronavigation modalities can not be swiftly set up for placing the instrumentation. However, in patients with relatively thinner pedicles or accompanying rotoscoliosis this technique could become challenging. Therefore, we propose that this technique would be easier and with fewer complications if a patient-specific 3 dimensionally (3D) printed guide is utilised.

Method: 28 years old female without comorbidities presented with back pain after a motor vehicle accident. Neurological examination was unremarkable. A T11 vertebral body compression fracture with mild indentation to the spinal canal (AO Spine type B2, Thoracolumbar injury classification and severity (TLICS) score: 7) was detected on imaging. Thoracic laminectomy and posterior segmental instrumentation were planned. Additionally, use of a 3D printed guide was decided. 3D printed guide was aimed to be used for preoperative planning, intraoperative determination of screw trajectories and as a supportive tool for free-hand technique. Spinal computed tomography (CT) with 0.5 mm slice thickness was obtained for preparation of the 3D printed guide. Digital Imaging and Communications in Medicine (DICOM) files were acquired and used for model construction via third party 3D designing software. Afterwards, the designed 3D model was printed. the model was sterilised with ethylene oxide and utilised intraoperatively.

Results: T9-T10-T12-L1 (T11 was skipped) posterior instrumentation was performed. T12 and L1 screws were placed with free-hand technique and T9 and T10 screws with help of the 3D printed guide. The guide was placed on the facet joints which surrounding soft tissue components were removed. Then, proper screw trajectories were prepared with hand tools. In our experience, with the help of the guide, free-hand technique was performed easier and safer.

Conclusion: Free-hand technique is a reliable and fast technique which is widely used especially when neuronavigation modalities are not available. An additional supportive method, like a 3D printed guide, may help surgeons in more difficult cases in several ways: shortening of operation duration, prevention of possible instrumentation-related complications and easing the surgical technique for younger neurosurgeons. In this demonstration we aimed to show possible benefits of a 3D printed guide to the free-hand technique. Larger study groups with randomization will exhibit these benefits thoroughly.

Preoperative and Postoperative Imaging

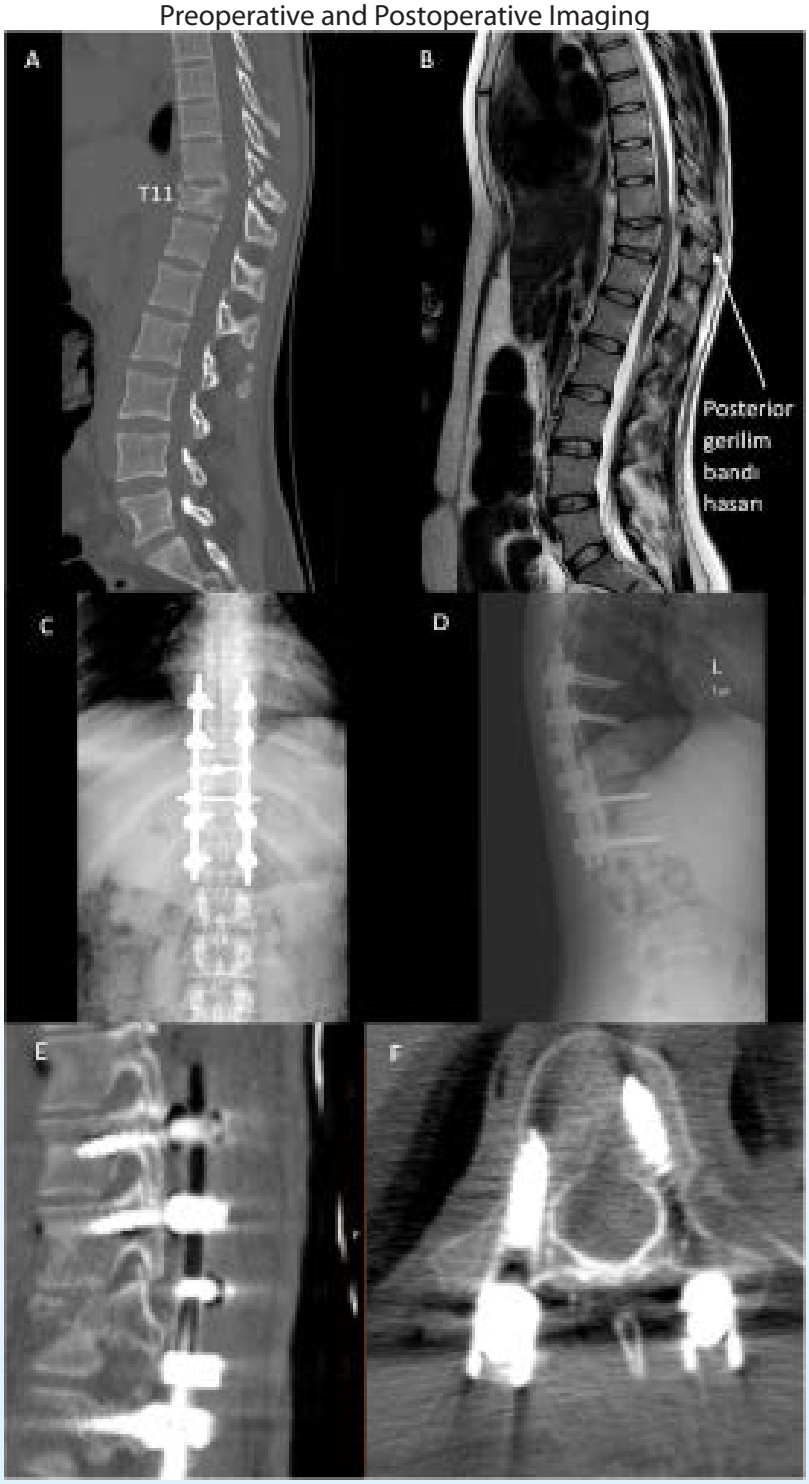

A: T11 fracture on preoperative CT. B: Compression on spinal cord due to the fracture and posterior tension band injury detected on preoperative MRI. C, D: Postoperative X-rays. E, F: Postoperative tomography images.

3 dimensional modelling and Intraoperative images

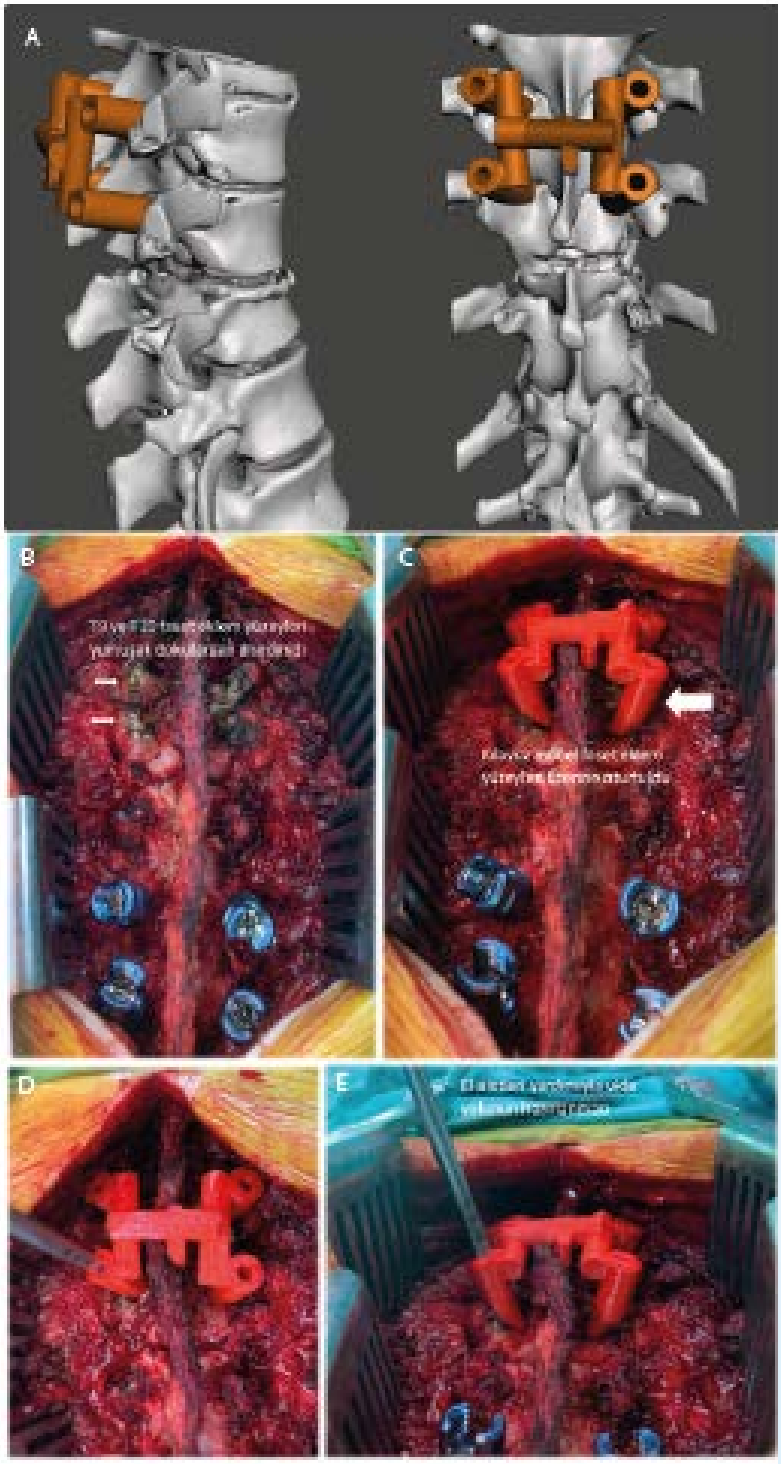

A: Creation of patient-specific guide model on 3 dimensional design software. B: Removal of soft tissue on facet joints. C: Placement of the guide. D, E: Preparation of screw trajectory inside the pedicle.

Keywords: 3 dimensional printing, Thoracic fracture, Lumbar fracture

TORAKAL ENSTRÜMANTASYONDA 3 BOYUTLU BASKI İLE ELDE EDİLEN KILAVUZUN KULLANIMI, TEKNİK NOT

Koray UR[1], Ege COŞKUN[1], Reşit Buğra HÜSEMOĞLU[2], Ceren KIZMAZOĞLU[1]

[1]Dokuz Eylül Üniversitesi Tıp Fakültesi, Beyin ve Sinir Cerrahisi Anabilim Dalı
[2]Dokuz Eylül Üniversitesi Sağlık Bilimleri Enstitüsü, Biyomekanik Anabilim Dalı

Amaç: Spinal travmalar popülasyonda önemli morbiditeye sebep olur. Bu hastaların tedavisinde cerrahi gerekliliği olması halinde posterolateral füzyon tercih edilir. Nöronavigasyon yöntemlerine hızlı erişimin mümkün olmadığı durumlarda free-hand tekniği yardımıyla enstrümantasyon gerçekleştirilebilir. Ancak özellikle pediküllerin ince olduğu veya rotoskolyozun eşik ettiği hastalarda bu tekniğin kullanımı güçleşebilir. Bu sebeple hastanın kendi görüntülemelerinden elde edilecek ve 3 boyutlu baskı yardımıyla üretilen kılavuz modellerin, bu tarz hastalarda tekniğin uygulanmasını kolaylaştıracağını ve aynı zamanda enstrüman uygulanmasına bağlı olası komplikasyonları azaltabileceği kanaatindeyiz.

Yöntem: Bilinen ek hastalığı olmayan, 28 yaşında kadın hasta araç içi trafik kazası geçirmesi sonrası gelişen sırt ve bel ağrısı şikayetleri ile başvurdu. Nörolojik muayenesi olağan olan hastanın yapılan görüntülemelerinde T11 vertebra korpusunda yükseklik kaybı ile vertebral kanala da indentasyona neden olan fraktür (AO tip B2, Thoracolumbar injury classification and severity (TLICS) skoru:7) saptandı. Hasta için torakal laminektomi ve posterior segmental enstrümantasyon cerrahisi planlandı. Ek olarak 3 boyutlu yazıcı yardımıyla oluşturulacak olan 3 boyutlu kılavuz modelden yararlanılması kararlaştırıldı. 3 boyutlu modelin preoperatif olarak enstrüman doğrultularının planlanmasında, intraoperatif olarak da bu doğrultuların teyit edilmesi ve free-hand tekniğine yardımcı bir araç olarak kullanılması amaçlandı. 3 boyutlu baskı ile hazırlanan model için preoperatif olarak hastanın 0.5 mm kesit kalınlığına sahip spinal tomografisi elde edildi. Buradan edinilen Digital Imaging and Communications in Medicine (DICOM) görüntüleri, üçüncü parti 3 boyutlu tasarım programları aracılığı ile enstrümanın yerleştirilme doğrultusunun belirlenmesinde yardımcı olacak bir model hazırlanması amacıyla kullanıldı. Elde edilen 3 boyutlu model baskıya hazır haline getirilerek 3 boyutlu yazıcı yardımıyla basıldı. Basılan model etilen oksit yardımıyla sterilize edilerek intraoperatif olarak kullanıldı.

Bulgular: Hastaya T11 vertebra pedikülleri atlanarak T9-T10-T12-L1 posterior enstrümantasyon uygulandı. T12 ve L1 vidaları free-hand tekniği ile yerleştirilirken T9 ve T10 vidaları için kılavuz modelden yararlanıldı. Kılavuz yumuşak dokularından temizlenmiş faset eklemler üzerine yerleştirilerek el aletleri yardımıyla vida için uygun doğrultuda yol oluşturuldu. Kılavuz sayesinde tekniğin daha kolay ve güvenli şekilde uygulandığı tecrübe edildi.

Sonuç: Enstrümantasyon için nöronavigasyon yöntemlerine ulaşılamadığı zamanlarda free-hand tekniği halen kullanılan hızlı ve güvenilir bir tekniktir. Cerrahın tecrübesine göre de değişmekle birlikte vida yerleştirilmesinin daha zor olduğu vakalarda tekniğe destek olarak kullanılabilecek bir yöntem hem cerrahinin süresinin kısalmasına, hem olası komplikasyonların önüne geçilmesine, hem de daha tecrübesiz cerrahlar için cerrahinin daha güvenli bir şekilde gerçekleştirilmesine olanak sağlayabilir. Biz bu vakamızda 3 boyutlu yazıcı yardımıyla üretilebilecek olan kılavuz modelin kullanımının, free-hand tekniğine yardımcı bir yöntem olabileceğini göstermek istedik. Geniş hasta grupları randomizasyon içeren gruplar ile yapılacak olan çalışmalar, böyle bir yöntemin olası faydalarını bizlere daha iyi gösterecektir.

Preoperatif ve Postoperatif Görüntüleme

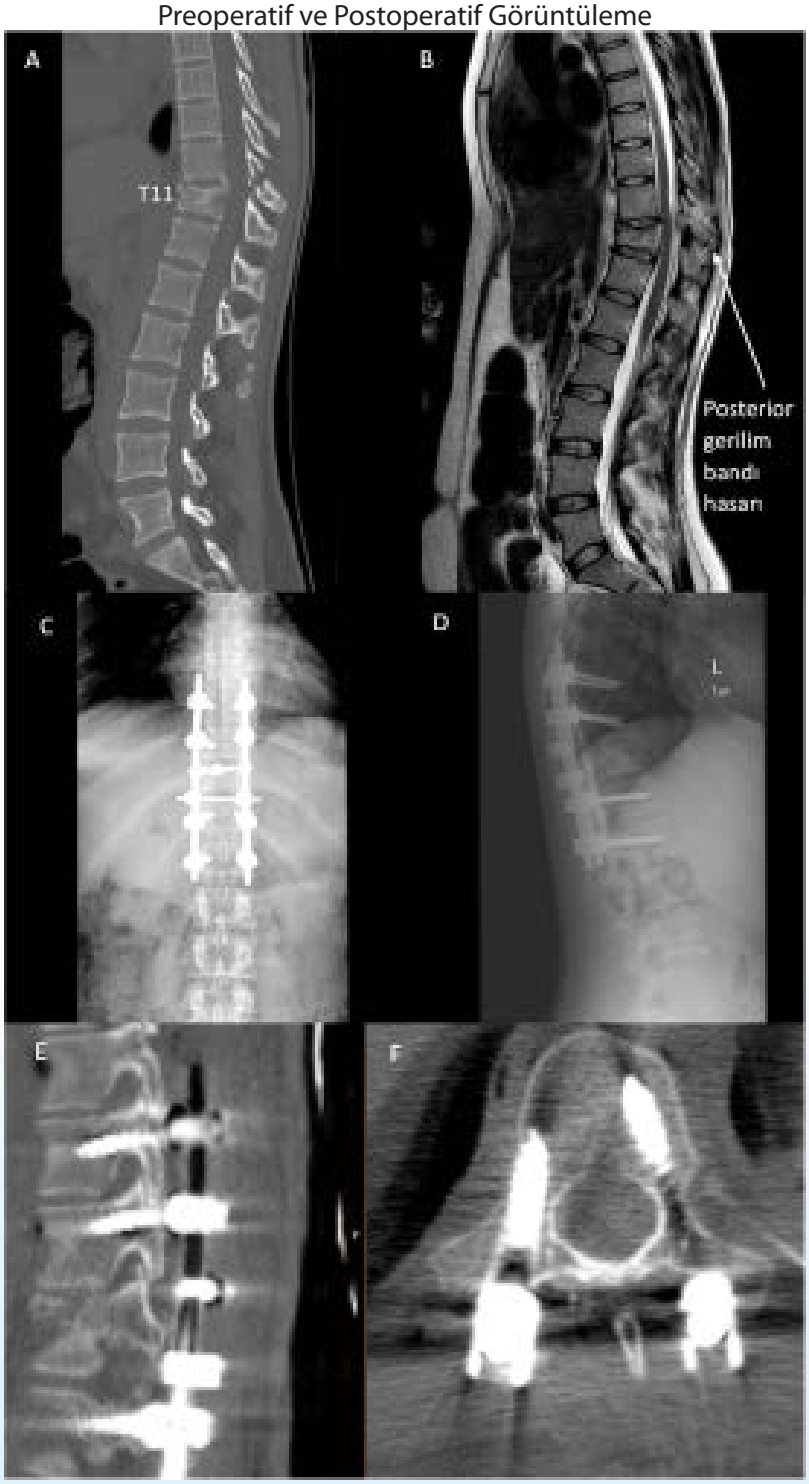

A: Preoperatif BT'de T11 fraktürü saptandı. B: Preoperatif MR'da kırık nedeniyle spinal kordda bası ve posterior gerilim bandında hasar saptandı. C, D: Postoperatif grafiler. E, F: Postoperatif tomografi kesitleri.

3 boyutlu modelleme ve Intraoperatif görüntüler

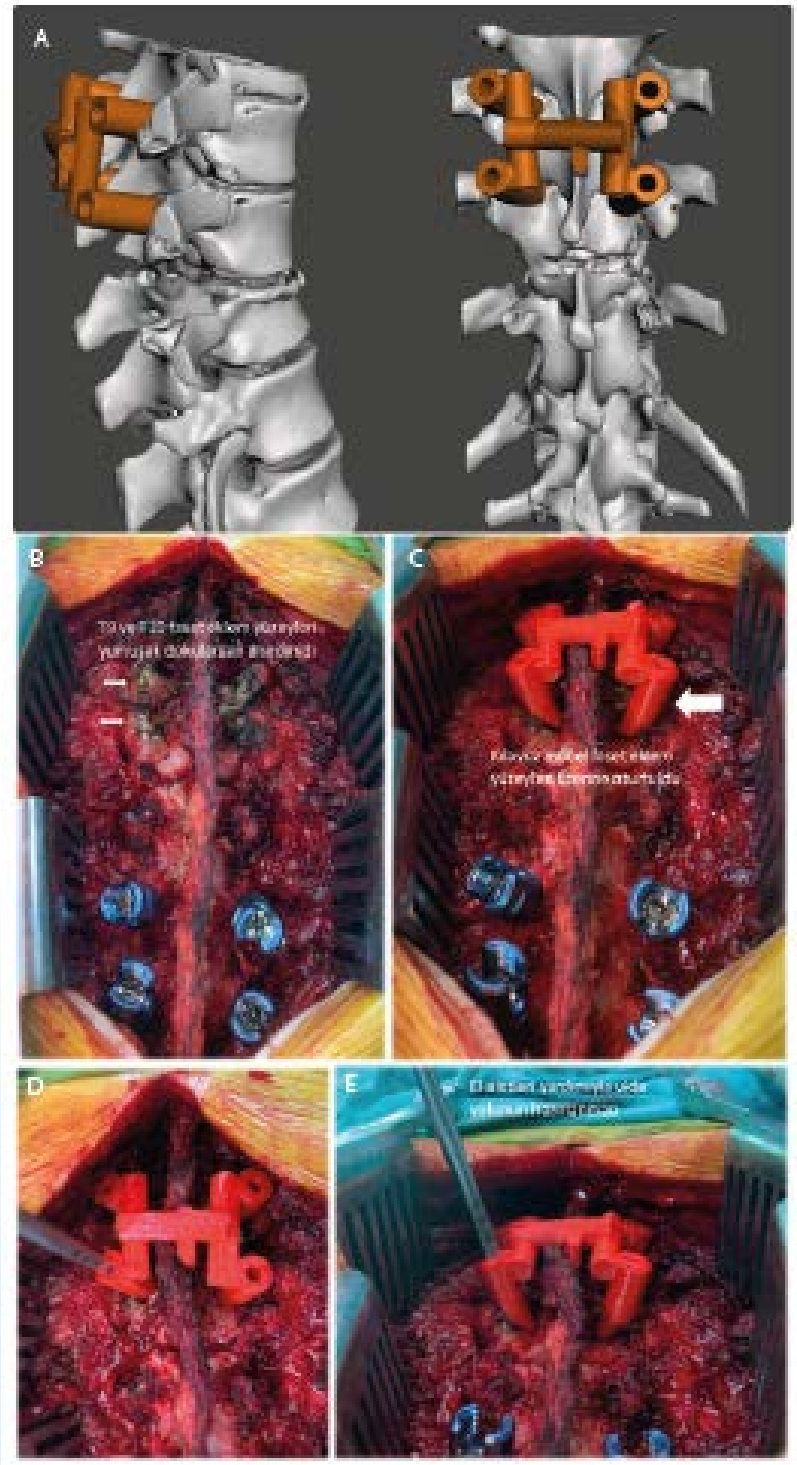

A: 3 boyutlu tasarım uygulamaları üzerinde kılavuz modelin hastaya özgü olarak hazırlanması. B: Faset eklem yüzeylerinin yumuşak dokulardan arındırılması. C: Kılavuz modelin yerleştirilmesi. D, E: Vida yolunun pedikül içinde belirlenmesi.

Anahtar Kelimeler: 3 boyutlu baskı, Torakal fraktür, Lomber fraktür

S-187

TRANSLAMINAR SCREWING OF THE AXIS (C2) IN UPPER CERVICAL TRAUMA

Emrah Keskin[1], Murat Kalaycı[1]

[1]Zonguldak Bülent Ecevit University Department of Neurosurgery

Introduction: Upper cervical traumas can cause serious permanent and/or temporary damage and death. Instability should be corrected to prevent spinal cord damage due to these traumas. Many previous studies have shown that screw fixation of the axis (C2) is effective in the treatment of disorders requiring cervical stabilization (1-3). C2 translaminar screws, on the other hand, have become an alternative method for screwing C2, which is increasingly used today (2).

Objective: For the last 20 years, the use of posterior cervical screws in cervical instability has replaced traditional posterior wiring methods (3). However, the two most commonly applied posterior fusion methods, the transarticular screw and the C1 lateral mass-C2 pedicle screw method, carry the risk of vertebral artery injury (3-5). In our study, we wanted to emphasize that C2 translaminar screwing is an alternative method in cases where these two methods cannot be applied for any reason.

Materials and Methods: In this study, Type 2 odontoid fracture due to upper cervical trauma was found in Zonguldak Bülent Ecevit University Neurosurgery Clinic between January 2018 and March 2022; 5 cases where C2 pedicle screw could not be applied due to short C2 pedicle or asymetric vertebral artery were evaluated retrospectively (Figure 1).

Results: 3 of the patients were female and 2 were male, and the mean age was 69.2 years. 4 of the patients had a type 2 odontoid fracture due to a traffic accident and 1 due to a fall from a height. C1 lateral mass and C2 translaminar screw fixation were performed in all patients (Figure 2). Intraoperative complications and screw-related neurological deterioration or vascular injury were not observed in any of our cases. In only one of our cases, unilateral screw malposition was detected in the postoperative computed tomography examination. However, revision surgery was not performed because the patient did not have any complaints or findings. The mean follow-up period of the patients was 11 months; screw loosening was not observed in the control films during the follow-up period.

Conclusion: Although the risk of neurological damage and dural injury is high with translaminar screwing, the risk of vertebral artery injury is less. For this reason, it is a safe and easily applicable surgical option that can be an alternative for instability of the upper cervical region in cases with short C2 pedicle or asymmetric vertebral artery.

Figure 1

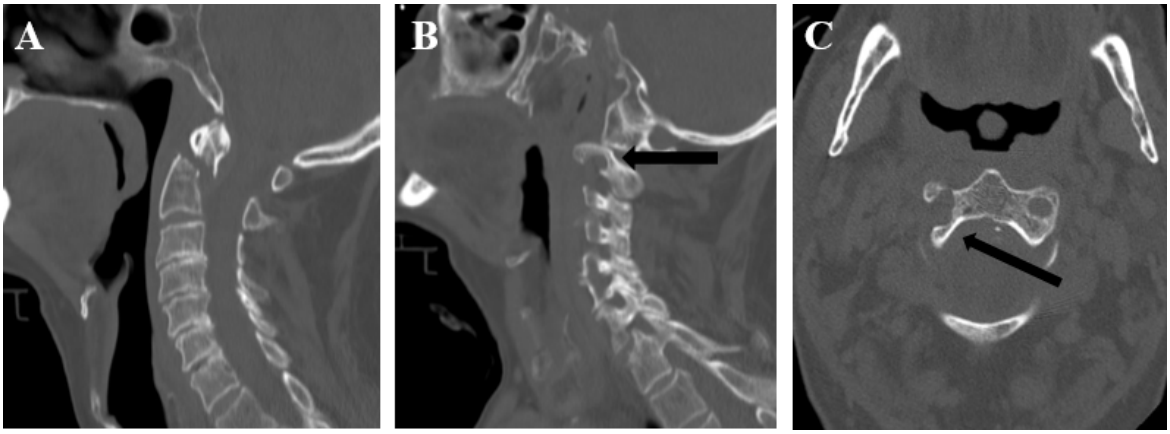

A high vertebral artery is observed in the sagittal (B) and axial (C) imaging of a 72-year-old male patient with type 2 odontoid fracture (A) and preoperative cervical CT due to falling from a height.

Figure 2

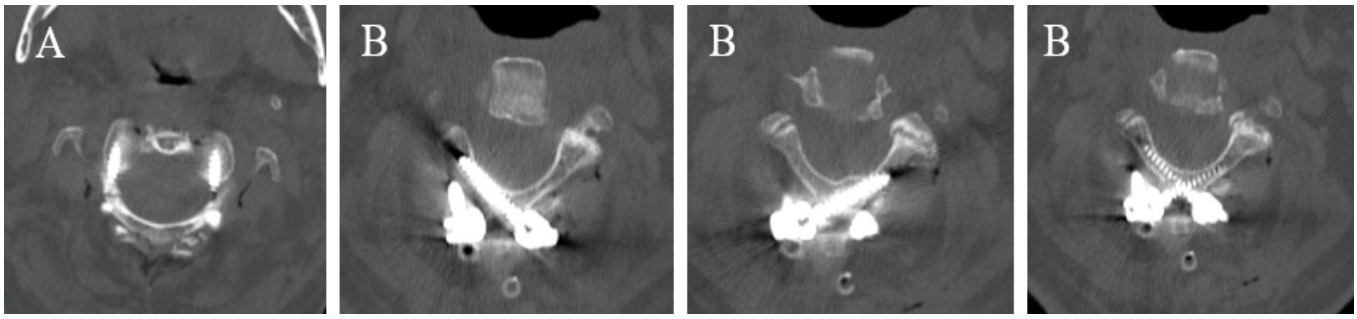

Postoperative axial CT imaging of a 72-year-old male patient with type 2 odontoid fracture shows C1 lateral mass (A) and C2 translaminar screws (B)

Keywords: C2 translaminar screw, Type 2 Odontoid fracture, cervical trauma

ÜST SERVİKAL TRAVMADA AKSİS' İN (C2) TRANSLAMİNAR VİDALANMASI

Emrah Keskin[1], Murat Kalaycı[1]

[1]Zonguldak Bülent Ecevit Üniversitesi Beyin ve Sinir Cerrahisi Anabilim Dalı

Giriş: Üst servikal travmalar ciddi kalıcı ve/veya geçici hasarlara ve ölüme sebep olabilmektedir. Bu travmalara bağlı oluşabilecek omurilik hasarını önlemek için meydana gelen instabilite düzeltilmelidir. Aksis' in (C2) vida ile fiksasyonunun servikal stabilizasyon gerektiren bozuklukların tedavisinde etkili olduğu daha önce yapılan pek çok çalışmada gösterilmiştir (1-3). C2 translaminar vidalar ise günümüzde giderek daha fazla kullanılan, C2' nin vidalanmasında alternatif bir yöntem haline gelmiştir (2).

Amaç: Son 20 yıldır, servikal instabilitelerde posterior servikal vidaların kullanımı, geleneksel posterior kablolama yöntemlerinin yerini almıştır (3). Ancak en yaygın olarak uygulanan iki posterior füzyon yöntemi olan transartiküler vida ve C1 lateral kitle-C2 pedikül vidası yöntemi, vertebral arter yaralanma riskini taşımaktadır (3-5). Çalışmamızda, herhangi bir nedenden dolayı bu iki yöntemin uygulanamadığı durumlarda C2 translaminar vidalamanın alternatif bir yöntem olduğunu vurgulamak istedik.

Gereç ve Yöntem: Bu çalışma Ocak 2018 ile Mart 2022 tarihleri arasında Zonguldak Bülent Ecevit Üniversitesi Beyin ve Sinir Cerrahisi Kliniğinde üst servikal travmaya bağlı Tip 2 odontoid fraktürü olup; kısa C2 pedikülü veya asimetrik vertebral arter nedeniyle C2 pedikül vidasının uygulanamadığı 5 olgu retrospektif olarak değerlendirildi (Şekil 1).

Bulgular: Hastaların 3' ü kadın 2' si erkek olup ortalama yaşları 69.2' idi. Hastaların 4' ünde araç içi trafik kazasına, 1' inde ise yüksekten düşmeye sekonder tip 2 odontoid fraktürü mevcuttu. Hastaların hepsine C1 yan kitle ve C2 translaminar vida fixasyonu yapıldı (Şekil 2). İntraoperatif komplikasyon ve vidadan kaynaklanan nörolojik kötüleşme veya vasküler yaralanma hiçbir olgumuzda görülmedi. Olgularımızdan sadece bir tanesinde tek taraflı vida malpozisyonu olduğu postoperatif bilgisayarlı tomografi incelemesinde tespit edildi. Ancak hastada herhangi bir şikayet ve bulgu olmaması sebebi ile revizyon cerrahisi yapılmadı. Hastaların ortalama takip süresi 11 ay olup; takip süresi boyunca kontrol filmlerinde herhangi bir vida gevşemesi görülmedi.

Sonuç: Translaminar vidalama ile nörolojik hasar ve dural yaralanma riski yüksek olsa da vertebral arter yaralanma riski daha azdır. Bu sebeple kısa C2 pedikülü veya asimetrik vertebral arteri olan olgularda üst servikal bölgenin instabiliterinde alternatif olabilecek, güvenilir ve kolay uygulanabilir bir cerrahi seçenektir.

Şekil 1

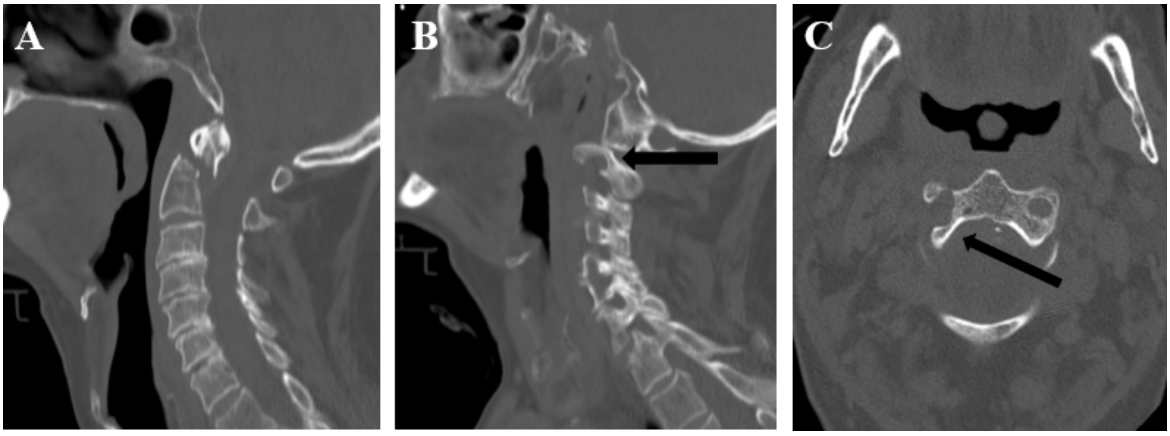

72 yaş erkek hastanın yüksekten düşme nedeniyle tip 2 odontoid fraktürü (A) ve preoperatif servikal BT' sinin sagittal (B) ve aksiyal (C) görüntülemesinde yüksek vertebral arter izlenmekte

Şekil 2

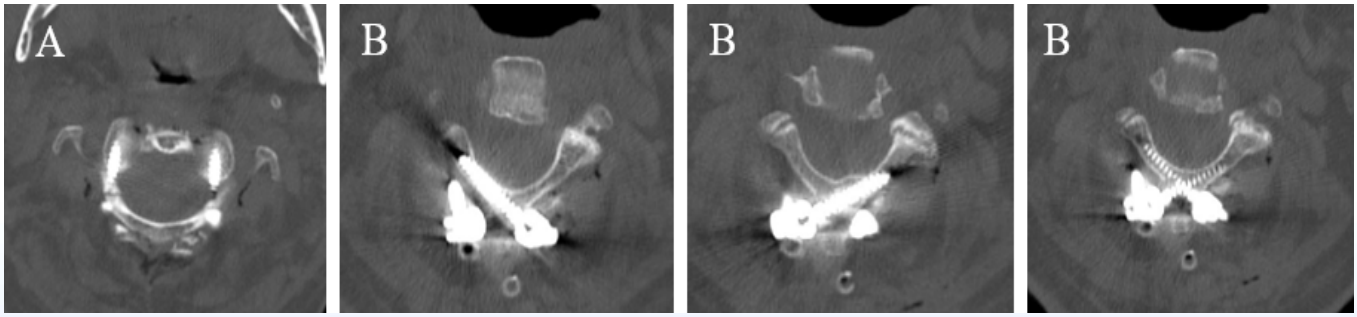

Tip 2 Odontoid fraktürü olan, 72 yaş erkek hastanın postoperatif aksiyal BT görüntülemesinde C1 yan kitle (A) ve C2 translaminar vidaları (B) izlenmekte

Anahtar Kelimeler: C2 translaminar vida, Tip 2 Odontoid fraktür, servikal travma

S-188

LONG-TERM RESULTS OF SHORT SEGMENT INSTRUMENTATION OF THORACOLUMBAR BURST FRACTURES

Yiğit KÜLTÜR[1], İlker SARIKAYA[2], Mahmut Kürşat ÖZŞAHİN[3], Cumhur Deniz DAVULCU[3], Önder AYDINGÖZ[3]

[1]Taksim Training and Research Hospital, Orthopedics and Traumatology, Istanbul, Turkey
[2]Ortopediatri Pediatric Orthopedic Academy, Istanbul, Turkey
[3]Cerrahpasa Medical Faculty, Department of Orthopedics and Traumatology, Istanbul, Turkey

Aim: The aim of this study was to evaluate long-term efficiency of short segment posterior instrumentation and fusion (SSPIF) for the treatment of thoracolumbar burst fractures.

Material and Methods: We retrospectively evaluated the patients who were treated with SSPIF for single level thoracolumbar burst fractures. Radiographic imaging results from pre-operative, post-operative and follow-ups were used to compare the changes in vertebral body heights and wedge angle (Figure 1). Pain and working evaluations were assessed with Denis scale.

Results: A total of 12 patients pre-operative, early post-operative, and later follow-ups were included in the study. Mean age of patients was 39,7 (range: 21-60 years). The mean duration of follow-up was 225,6±20,3 months (Range: 205-265). The comparisons showed that there was a statistically significant difference between the preoperative period and the other periods according to anterior and middle vertebral body heights and wedge angles ($p<0,05$). There was no statistically difference between early post-operative period and follow-up values ($p>0,05$). According to the Denis pain scale, there was no statistically difference between follow-ups ($p>0,05$).

Conclusion: Our findings showed that anterior and middle vertebral body height loss and wedging were significantly corrected with SSPIF. Furthermore this correction sustained at almost 20 years after surgery. SSPIF is a safe and effective method in the treatment of thoracolumbar burst fractures. Considering its success at the end of long-term follow-up, it was concluded that SSPIF is one of the primary options among alternative treatment methods.

Patient x-ray samples

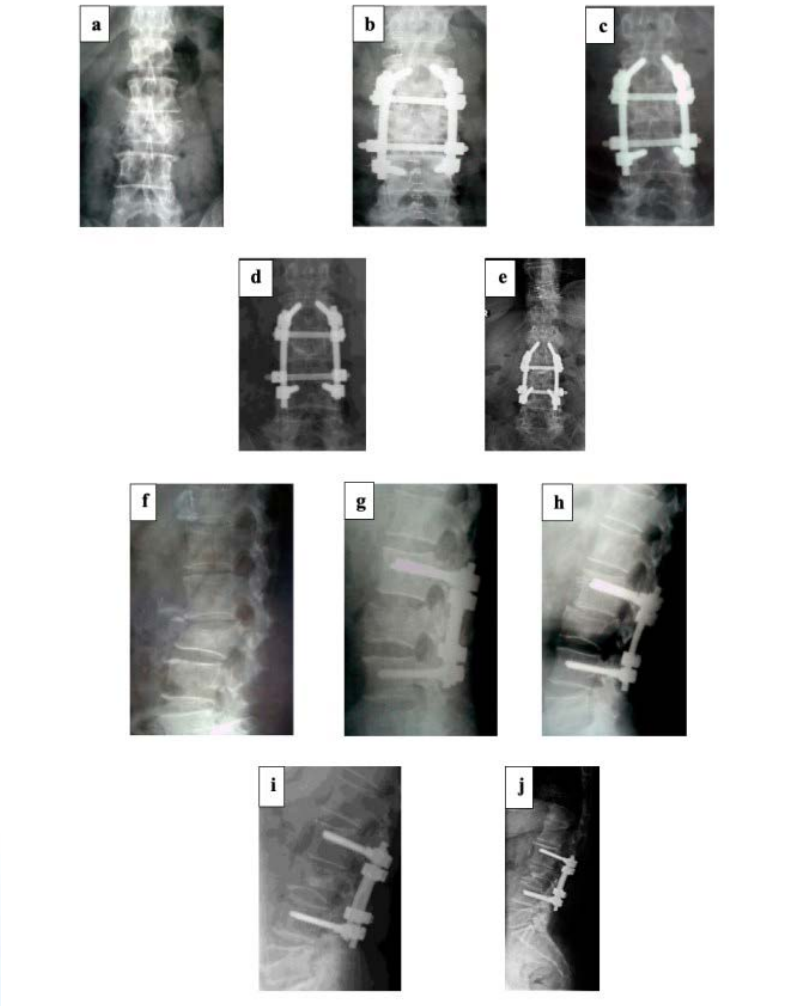

Figure 1. Patient x-ray samples: Preoperative AP (a), early postoperative AP (b), 2004 AP (c), 2010 AP (d), 2021 AP (e), preoperative lateral (f), early postoperative lateral (g)), 2004 lateral (h), 2010 lateral (i), 2021 lateral (j) (AP: Anteroposterior)

Keywords: Fusion, fracture, short segment, posterior instrumentation, thoracolumbar

TORAKOLOMBER PATLAMA KIRIKLARININ KISA SEGMENT ENSTRÜMANTASYONUNUN UZUN DÖNEM SONUÇLARI

Yiğit KÜLTÜR[1], İlker SARIKAYA[2], Mahmut Kürşat ÖZŞAHİN[3], Cumhur Deniz DAVULCU[3], Önder AYDINGÖZ[3]

[1]Taksim Eğitim Araştırma Hastanesi, Ortopedi ve Travmatoloji Anabilim Dalı, İstanbul, Türkiye
[2]Ortopediatri Çocuk Ortopedisi Akademisi, İstanbul, Türkiye
[3]Cerrahpaşa Tıp Fakültesi, Ortopedi ve Travmatoloji Anabilim Dalı, İstanbul, Türkiye

Amaç: Bu çalışmanın amacı, torakolomber patlama kırıklarının tedavisinde kısa segment posterior enstrümantasyon ve füzyon (KSPEF) tekniğinin uzun dönem etkinliğini değerlendirmektir.

Yöntem: Tek seviyeli torakolomber patlama kırığı nedeniyle KSPEF uygulanan hastalar retrospektif olarak değerlendirilmiştir. Vertebra gövdesi yükseklikleri ve kama açısındaki farklılıkları karşılaştırmak için ameliyat öncesi, ameliyat sonrası ve takiplerde elde edilen radyografiler kullanılmıştır (Şekil 1). Ağrı ve çalışma skorları Denis ölçeği ile değerlendirilmiştir.

Bulgular: Ameliyat öncesi, ameliyat sonrası erken dönem ve sonraki takipleri mevcut olan toplam 12 hasta çalışmaya dahil edilmiştir. Hastaların ortalama yaşı 39,7'dir (aralık: 21-60 yıl). Ortalama takip süresi 225,6±20,3 aydır (aralık: 205-265). Ön ve orta vertebra gövde yükseklikleri ve kama açıları ameliyat öncesi dönem ile diğer dönemler arasında karşılaştırıldığında istatistiksel olarak anlamlı fark tespit edilmiştir ($p<0,05$). Ameliyat sonrası erken dönem ile takip değerleri arasında istatistiksel olarak anlamlı farklılık yoktur ($p>0,05$). Denis ağrı ölçeğine göre takipler arasında istatistiksel olarak anlamlı fark tespit edilmemiştir ($p>0,05$).

Sonuç: KSPEF ile ön ve orta vertebra gövdesi yükseklik kaybı ile kamalaşma miktarı önemli ölçüde düzelmiştir. Ayrıca bu düzelme miktarı ameliyattan yaklaşık 20 yıl sonra da devam etmiştir. KSPEF torakolomber patlama kırıklarının tedavisinde güvenli ve etkili bir yöntemdir. Uzun dönem takip sonundaki başarısı göz önüne alındığında, KSPEF'nin alternatif tedavi yöntemleri arasında öncelikli seçeneklerden biri olduğu sonucuna varılmıştır.

Hasta x-ray örnekleri

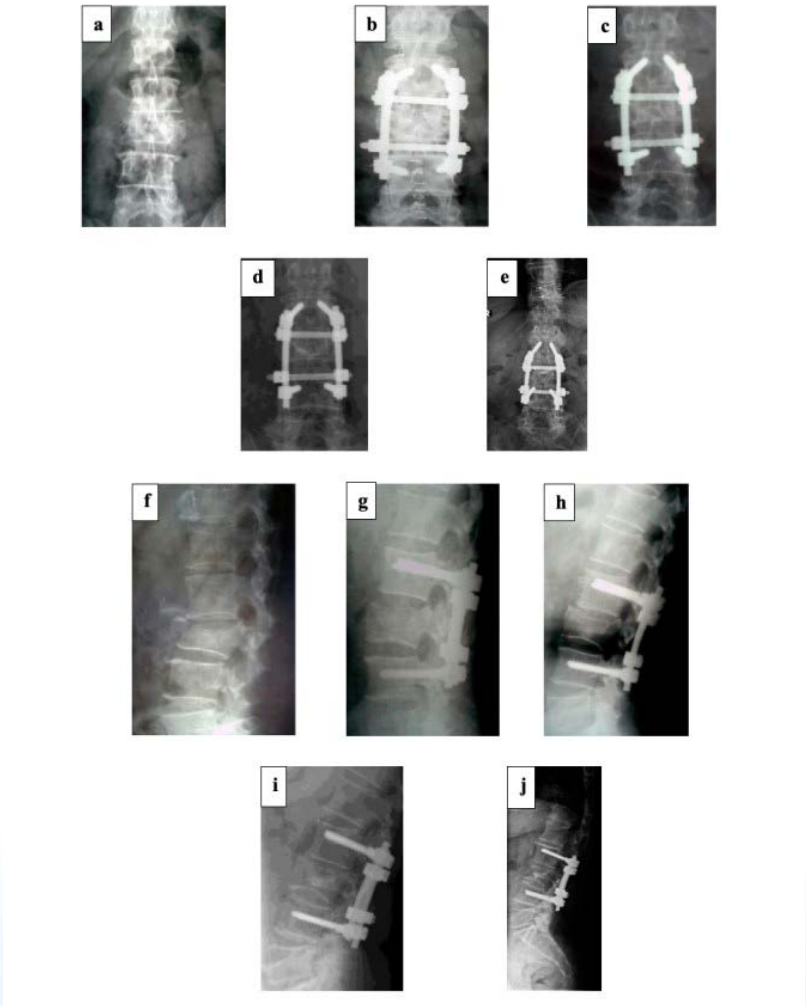

Şekil 1. Hasta x-ray örnekleri: Ameliyat öncesi AP (a), erken dönem ameliyat sonrası AP (b), 2004 AP (c), 2010 AP (d), 2021 AP (e), ameliyat öncesi lateral (f), erken dönem ameliyat sonrası lateral (g)), 2004 lateral (h), 2010 lateral (i), 2021 lateral (j) (AP: Anteroposterior)

Anahtar Kelimeler: Füzyon, kırık, kısa segment, posterior enstrümantasyon, torakolomber

S-189

MORPOMETRIC EVALUATION OF T12 VERTEBRA IN TURKISH SOCIETY

Anıl Agar[2], Adem Şahin[1]

[1]University of Health Sciences, Istanbul Kanuni Sultan Süleyman Training and Research Hospital. Orthopedics and Traumatology Clinic
[2]Elazığ Fethi Sekin City Hospital

Objective: The success of the pedicle screw depends on anatomical knowledge to avoid undesirable complications, as misplacement can lead to cerebrospinal fluid leaks, vascular, neurological and visceral injuries. Knowing the morphometric characteristics of the pedicle is necessary to prevent the occurrence of such complications. Our aim in this study is to minimize the complications that may occur during pedicle screw placement by evaluating the T 12 morphometric features in the Turkish population radiologically.

Patients and Methods: Patients were admitted to our hospital and had a tomography including the thoracolumbar region for any reason, were included in the study. Total of 100 patients (50 male, 50 female) were included in the study. Patients with scoliosis, congenital vertebral anomalies, history of vertebral disease, any previous or recent fracture, and patients with suspected malignancy were not included in the study. As measurement parameters; pedicle length in the axial plane (PL), the distance between the pedicles (PD), the cortical width of the pedicle in the axial plane (APCW), the endosteal width of the pedicle in the axial plane (APEW), the midline-pedicle angle (MPA), the corpus length (CL), the corpus width (CW), spinal canal anteroposterior diameter (SAPD), spinal canal transverse diameter (STD), foramen diameter in the axial plane (AFD), foramen diameter in the sagittal plane (SFD), width of the sagittal plane pedicle (SPW), height of the corpus in the sagittal plane (SCH) was noted.

Results: The ages of the subjects whose measurements were evaluated ranged from 18 to 60, with a mean of 40.77±11.9. The values ??of the cases according to the measurement parameters are given in table 1. Men's pedicle axial length values, interpedicular distance values, pedicle axial cortical width values, pedicle axial endosteal width values, corpus length values, corpus width values, foramen diameter values ??in sagittal plane, sagittal plane pedicle endosteal width values, and corpus height values ??in sagittal plane. statistically significantly higher ($p<0.05$). There was no statistically significant difference between men and women in terms of pedicle-midline angle, spinal canal anterior-posterior diameter, spinal canal transverse diameter and foramen diameter parameters in the axial plane ($p>0.05$).

Conclusion: In conclusion, pedicular morphometric parameters show significant differences in different studies. This may be a result of the different physical characteristics of the population studied. Preoperative CT scanning appears to estimate the transverse diameter and therefore provides a margin of safety in the choice of screw size and can be evaluated on a need basis.

T12 Vertebra Axial View

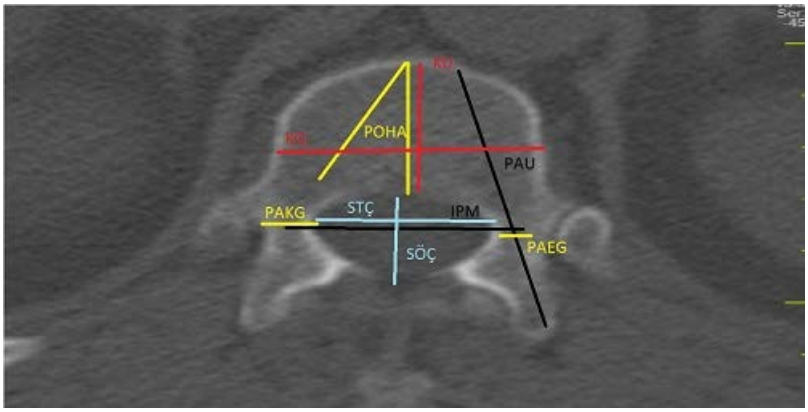

T12 Vertebra Sagittal View

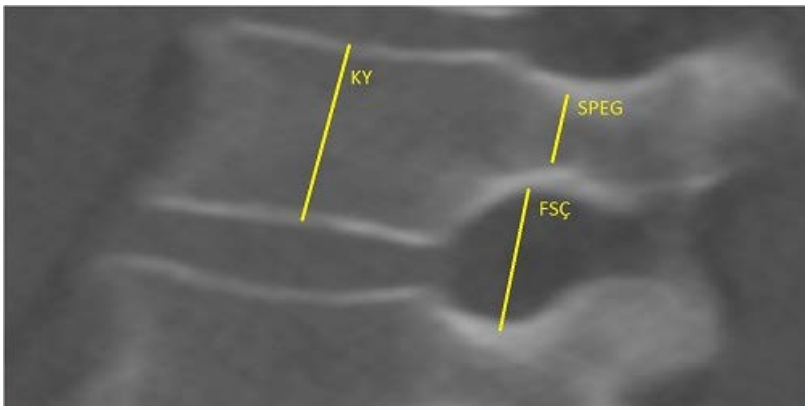

Evaluation of study measurement parameters by gender

	Cinsiyet		Total
	Erkek	Kadın	
	(Min-Max)-(Ort±SS)	(Min-Max)-(Ort±SS)	(Min-Max)-(Ort±SS)
Yaş	(19-60)-(41,22±10,83)	(18-60)-(40,32±12,98)	(18-60)-(40,77±11,9)
Pedikül aksiyel uzunluğu (PAU)	(4,42-6,53)-(5,4±0,41)	(4,17-6,4)-(4,99±0,38)	(4,17-6,53)-(5,2±0,44)
İnterpediküler mesafe (IPM)	(2,72-3,59)-(3,09±0,2)	(2,54-3,85)-(2,96±0,27)	(2,54-3,85)-(3,03±0,24)
Pedikül aksiyel kortikal genişliği (PAKG)	(5,62-10,5)-(8,41±1,27)	(5,84-10,2)-(7,76±1,16)	(5,62-10,5)-(8,09±1,25)

Pedikül aksiyel endosteal genişliği(PAEG)	(3,66-8,49)-(5,69±1,31)	(2,28-7,59)-(5,08±1,02)	(2,28-8,49)-(5,39±1,21)
Pedikül-orta hat açısı (POHA) (medyan)	(9,2-15,8)-(11,79±1,24 (11,7))	(9,5-22,7)-(12,22±2,03 (11,7))	(9,2-22,7)-(12±1,69 (11,7))
Korpus uzunluğu (KU)	(2,59-3,72)-(3,14±0,23)	(2,27-3,29)-(2,84±0,26)	(2,27-3,72)-(2,99±0,29)
Korpus genişliği (KG)	(3,34-4,89)-(4,08±0,31)	(2,8-4,6)-(3,74±0,33)	(2,8-4,89)-(3,91±0,36)
Spinal kanal ön-arka çapı (SÖÇ)	(1,16-2,04)-(1,73±0,19)	(1,43-2)-(1,73±0,15)	(1,16-2,04)-(1,73±0,17)
Spinal kanal transvers çapı (STÇ)	(1,57-2,92)-(2,38±0,28)	(1,88-2,71)-(2,3±0,21)	(1,57-2,92)-(2,34±0,25)
Aksiyel planda foramen çapı (FAÇ)	(5,81-10,7)-(7,51±1,06)	(5,42-9,84)-(7,4±0,88)	(5,42-10,7)-(7,45±0,97)
Sagittal planda foramen çapı (FSÇ)	(1,16-2,18)-(1,7±0,22)	(1,2-1,9)-(1,57±0,16)	(1,16-2,18)-(1,64±0,2)
Sagittal plan pedikül endosteal genişliği (SPEG) (medyan)	(7,38-10,97)-(9,34±0,99 (9,7))	(5,01-10,27)-(8,68±1,06 (8,7))	(5,01-10,97)-(9,01±1,07 (9,1))
Sagittal planda korpus yüksekliği (SKY)	(2,15-2,97)-(2,49±0,2)	(1,92-2,58)-(2,3±0,16)	(1,92-2,97)-(2,4±0,21)

Keywords:"thoracic vertebra""T12 vertebra""morphometric features""tomography"

TÜRK TOPLUMUNDA T12 VERTEBRANIN MORFOMETRİK DEĞERLENDİRİLMESİ

Anıl Agar[2], Adem Şahin[1]

[1]Sağlık Bilimleri Üniversitesi, İstanbul Kanuni Sultan Süleyman SUAM. Ortopedi ve Travmatoloji Kliniği
[2]Elazığ Fethi Sekin Şehir Hastanesi

Amaç: Torakolomber segment (T10-L2), daha az hareketli torakal omurgalardan daha mobil lomber omurgaya geçiş bölgesidir ve bunun için en yaygın olarak travmatik omurga kırıklarıyla ilgili bölgedir. Omurga cerrahisinde yaygın olarak kullanılan pedikül vida enstrümantasyonu, diğer stabilizasyon sistemlerine göre üstünlüğü nedeniyle devrim yaratmıştır. Pedikül vidasının başarısı, yanlış yerleştirilmesi beyin omurilik sıvısı sızıntılarına, vasküler, nörolojik ve visceral yaralanmalara yol açabileceğinden, istenmeyen komplikasyonlardan kaçınmak için sağlam anatomik bilgiye bağlıdır. Pedikülün morfometrik özelliklerinin bilinmesi, bu tür komplikasyonların ortaya çıkmasını önlemek için gereklidir. Bu çalışmada; Türk toplumundaki T 12 morfometrik özelliklerini radyolojik olarak değerlendirerek pedikül vidası yerleştirilmesi sırasında oluşacak komplikasyonları minumun düzeye düşürmek amaçlanmaktadır.

Hastalar ve Yöntem: 2015-2020 tarihleri arasında hastanemiz acil bölümüne başvuran ve herhangi bir sebeple torakaolomber bölgeyide içerecek şekilde tomografi çekilen, 18 yaşından büyük ve 60 yaş altı hastalar çalışmaya dahil edildi. Hastaların 50'si (%50) erkek ve 50'si (%50) kadın olmak üzere toplam 100 olgu çalışmaya dahil edildi. Skolyoz, konjenital vertebra anomalileri, vertebral bir hastalık hikayesi olan ve herhangi bir eski veya yakın zamanda kırığı olan hastalar ile malignite düşünülen hastalar çalışmaya dahil edilmedi. Hastaların tomografi ölçümleri dicom programı üzerinden yapıldı. Tüm ölçümler tek kişi tarafından değerlendirildi. Ölçüm parametreleri olarak; aksiyel planda pedikül uzunluğu (PU) , pediküller arası mesafe (PM), aksiyel planda pedikülün kortikal genişliği (APKG), aksiyel planda pedikülün endosteal genişliği (APEG), orta hat-pedikül açısı (OPA), korpus uzunluğu (KU), korpus genişliği (KG), spinal kanal ön-arka çapı (SÖÇ), spinal kanal transvers çapı (STÇ), aksiyel planda foramen çapı (AFÇ), sagittal planda foramen çapı (SFÇ), sagittal plan pedikül genişliği (SPG), sagittal planda korpus yüksekliği (SKY) not edildi.

Bulgular: Ölçümleri değerlendirilen olguların yaşları 18 ile 60 arasında değişmekte olup, ortalaması 40.77±11.9'dur. Olguların ölçüm parametrelerine göre değerleri tablo 1' de verilmiştir. Erkeklerin pedikül aksiyel uzunluğu değerleri, interpediküler mesafe değerleri, pedikül aksiyel kortikal genişliği değerleri, pedikül aksiyel endosteal genişliği değerleri, korpus uzunluğu değerleri, korpus genişliği değerleri, sagittal planda foramen çapı değerleri, sagittal plan pedikül endosteal genişliği değerleri ve sagittal planda korpus yüksekliği değerleri, kadınlardan istatistiksel olarak anlamlı düzeyde yüksek bulunmuştur($p<0.05$). Erkekler ve Kadınlar arasında pedikül-orta hat açısı, spinal kanal ön-arka çapı, spinal kanal transvers çapı ve aksiyel planda foramen çapı parametreleri değerleri açısından istatistiksel olarak anlamlı bir farklılık bulunmamaktadır ($p>0.05$).

Sonuç: Sonuç olarak, pediküler morfometrik parametreler, farklı çalışmalarda önemli farklılıklar göstermektedir. Bu, incelenen popülasyonun farklı fiziksel özelliklerinin bir sonucu olabilir. Preoperatif CT taraması, enine çapı tahmin ediyor gibi görünmekte ve bu nedenle vida boyutu seçiminde bir güvenlik marjı sağlamaktadır ve ihtiyaca göre değerlendirilebilir.

T12 Vertebra Aksiyel Görünüm

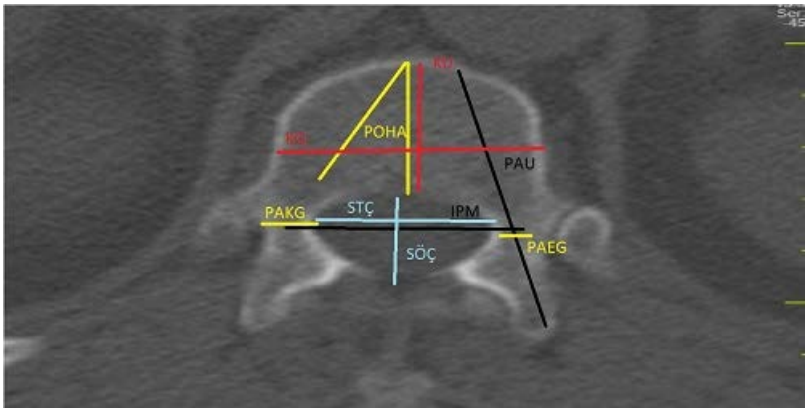

T12 Vertebra Sagittal Görünüm

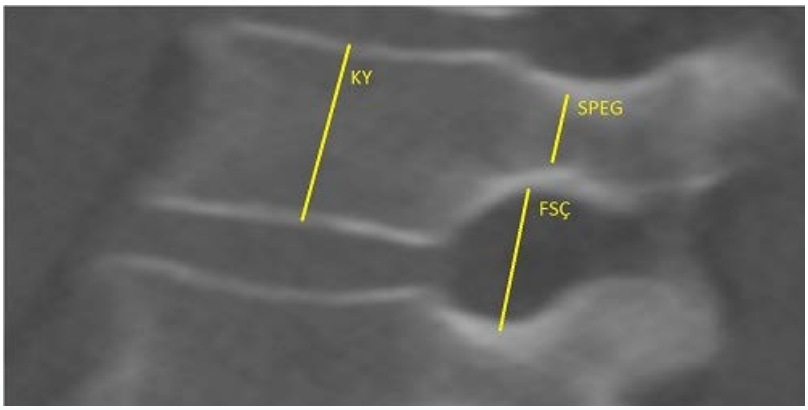

Cinsiyete göre çalışma ölçüm parametrelerinin değerlendirilmesi

	Cinsiyet		Total
	Erkek	Kadın	
	(Min-Max)-(Ort±SS)	(Min-Max)-(Ort±SS)	(Min-Max)-(Ort±SS)
Yaş	(19-60)-(41,22±10,83)	(18-60)-(40,32±12,98)	(18-60)-(40,77±11,9)
Pedikül aksiyel uzunluğu (PAU)	(4,42-6,53)-(5,4±0,41)	(4,17-6,4)-(4,99±0,38)	(4,17-6,53)-(5,2±0,44)
İnterpediküler mesafe (IPM)	(2,72-3,59)-(3,09±0,2)	(2,54-3,85)-(2,96±0,27)	(2,54-3,85)-(3,03±0,24)

Pedikül aksiyel kortikal genişliği (PAKG)	(5,62-10,5)-(8,41±1,27)	(5,84-10,2)-(7,76±1,16)	(5,62-10,5)-(8,09±1,25)
Pedikül aksiyel endosteal genişliği(PAEG)	(3,66-8,49)-(5,69±1,31)	(2,28-7,59)-(5,08±1,02)	(2,28-8,49)-(5,39±1,21)
Pedikül-orta hat açısı (POHA) (medyan)	(9,2-15,8)-(11,79±1,24 (11,7))	(9,5-22,7)-(12,22±2,03 (11,7))	(9,2-22,7)-(12±1,69 (11,7))
Korpus uzunluğu (KU)	(2,59-3,72)-(3,14±0,23)	(2,27-3,29)-(2,84±0,26)	(2,27-3,72)-(2,99±0,29)
Korpus genişliği (KG)	(3,34-4,89)-(4,08±0,31)	(2,8-4,6)-(3,74±0,33)	(2,8-4,89)-(3,91±0,36)
Spinal kanal ön-arka çapı (SÖÇ)	(1,16-2,04)-(1,73±0,19)	(1,43-2)-(1,73±0,15)	(1,16-2,04)-(1,73±0,17)
Spinal kanal transvers çapı (STÇ)	(1,57-2,92)-(2,38±0,28)	(1,88-2,71)-(2,3±0,21)	(1,57-2,92)-(2,34±0,25)
Aksiyel planda foramen çapı (FAÇ)	(5,81-10,7)-(7,51±1,06)	(5,42-9,84)-(7,4±0,88)	(5,42-10,7)-(7,45±0,97)
Sagittal planda foramen çapı (FSÇ)	(1,16-2,18)-(1,7±0,22)	(1,2-1,9)-(1,57±0,16)	(1,16-2,18)-(1,64±0,2)
Sagittal plan pedikül endosteal genişliği (SPEG) (medyan)	(7,38-10,97)-(9,34±0,99 (9,7))	(5,01-10,27)-(8,68±1,06 (8,7))	(5,01-10,97)-(9,01±1,07 (9,1))
Sagittal planda korpus yüksekliği (SKY)	(2,15-2,97)-(2,49±0,2)	(1,92-2,58)-(2,3±0,16)	(1,92-2,97)-(2,4±0,21)

Anahtar Kelimeler: "torakal vertebra""T12 vertebra""morfometrik özellikler""tomografi"

S-190

LONG-TERM CLINICAL AND RADIOLOGICAL FOLLOW-UP OF SURGICALLY TREATED PATIENTS WITH TRAUMATIC UPPER CERVICAL SPINE INJURIES

Şahin Hanalioğlu[2], Samet Dinç[3], Çağhan Tönge[1], Serra Özbal Güneş[4], Rafet Özay[1], Mehmet Erhan Türkoğlu[1]

[1]Health Sciences University Gulhane School of Medicine Diskapi Yildirim Beyazit Training and Research Hospital Neurosurgery Clinic
[2]Hacettepe University School of Medicine Neurosurgery Clinic
[3]Afyon Karahisar State Hospital, Neurosurgery Clinic
[4]Health Sciences University Gulhane School of Medicine Diskapi Yildirim Beyazit Training and Research Hospital Radiology Clinic

Traumatic upper cervical spine injuries (TUCSI) are the most fatal injuries within all spinal traumas. Although their classification and management options have been widely studied, literature regarding the long-term functional and radiological outcomes is sparse. Here, we aimed to provide a comprehensive analysis of the surgical options and results, radiological fusion rates and long-term functional status of the patients with TUCSI. We retrospectively evaluated 45 patients operated for TUCSI between 2013-2019 in a high-volume trauma referral center. Collected data included demographic, clinical, radiological characteristics, surgical data and results, long-term functional status as assessed by neck range of motion (ROM) and neck disability index (NDI), and radiological fusion. Mean age was 48.7±21.9 years. Majority of patients (77,7%) were neurologically intact at baseline. Five patients had only C1, 32 patients had only C2, and 8 patients had both C1 and C2 fractures. Seven patients (15,5%) had concomitant subaxial spine injury, polytrauma was noted in 16 (35,5%) patients. Posterior C1-C2 instrumentation with Harms-Goel technique was the most common surgical procedure used. No operative mortality or morbidity was noted. The mean length of hospital stay was 9.6±6.7 days. After a mean follow-up of 41.9±22.6 months, the average NDI score was 11.3±6.9, ROM was 43.8°±13.7° for neck flexion, 52.4°±12.1° for neck extension, 75.5°±26.4° for total rotation. Forty three (95,5%) patients had radiological fusion. Surgical management of TUCSI is feasible, safe and efficient. Utilization of C1-C2 fixation techniques and avoidance of occipitocervical fusion yields excellent radiological fusion rates and favorable functional outcomes.

Demonstrative radiological and operative images of posterior C1-C2 fixation by Harms-Goel technique

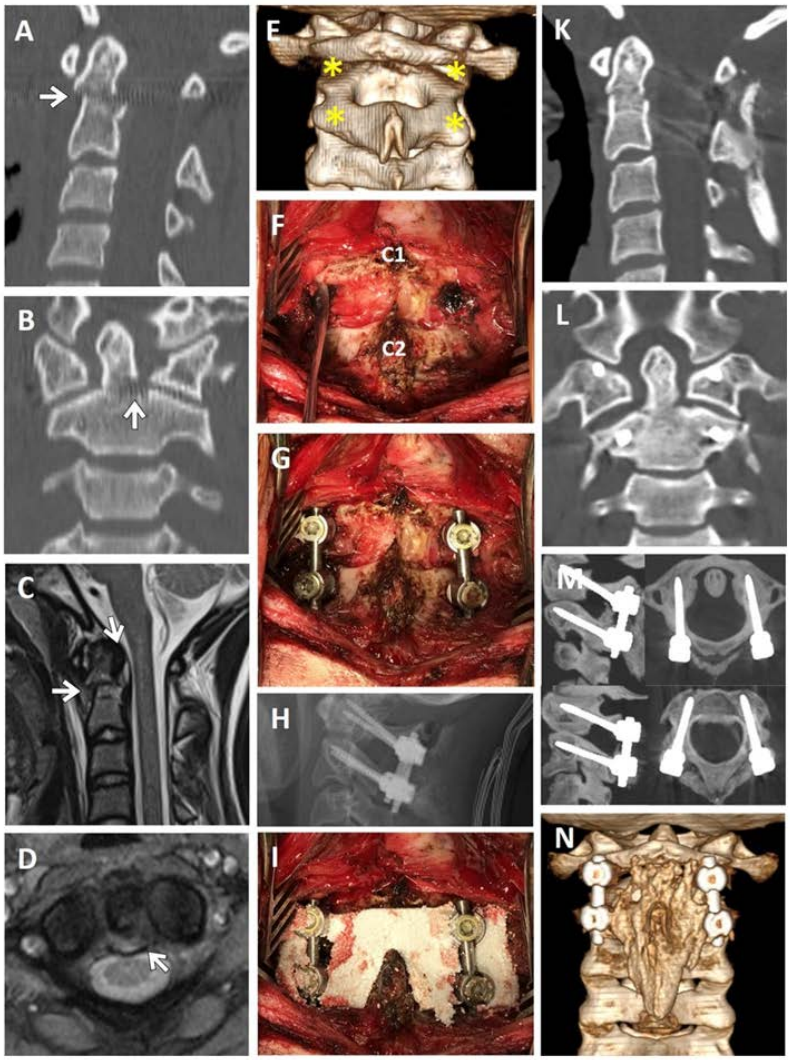

A: Sagittal and B: Coronal sections of cervical spine computed tomography (CT) scan showing type II odontoid fracture. C: Sagittal cervical spine T2-weighted magnetic resonance image (MRI) showing fracture line, anterior dislocation of odontoid process and hyperintensity in the ligaments. D: Axial cervical spine T2-weighted MRI showing transverse ligament injury. E: 3D reconstruction of cervical spine CT shows posterior C1 lateral mass and C2 pedicle screw entry points. F: Operative view of posterior upper cervical approach with the exposure of bony elements after muscle dissection. G: Operative photograph of bilateral C1 lateral mass/C2 pedicle screw/rod fixation. H: Cervical spine lateral X-ray demonstrating instrumentation. I: Operative photograph showing synthetic fusion material placement after decortication of bony surfaces. K: Sagittal and L: Coronal sections of CT scan of upper cervical vertebrae following the surgery demonstrating odontoid process reduced to its anatomic location by C1-C2 fixation. M: Maximum intensity projection (MIP) reconstruction of postoperative CT scan showing correct placement of C1 lateral mass and C2 pedicle screws. N: 3D reconstruction of late postoperative CT scan showing C1-C2 instrumentation and bony fusion posteriorly.

A complex C2 fracture treated with posterior C1-C2 fixation as demonstrated by computed tomography (CT) scans

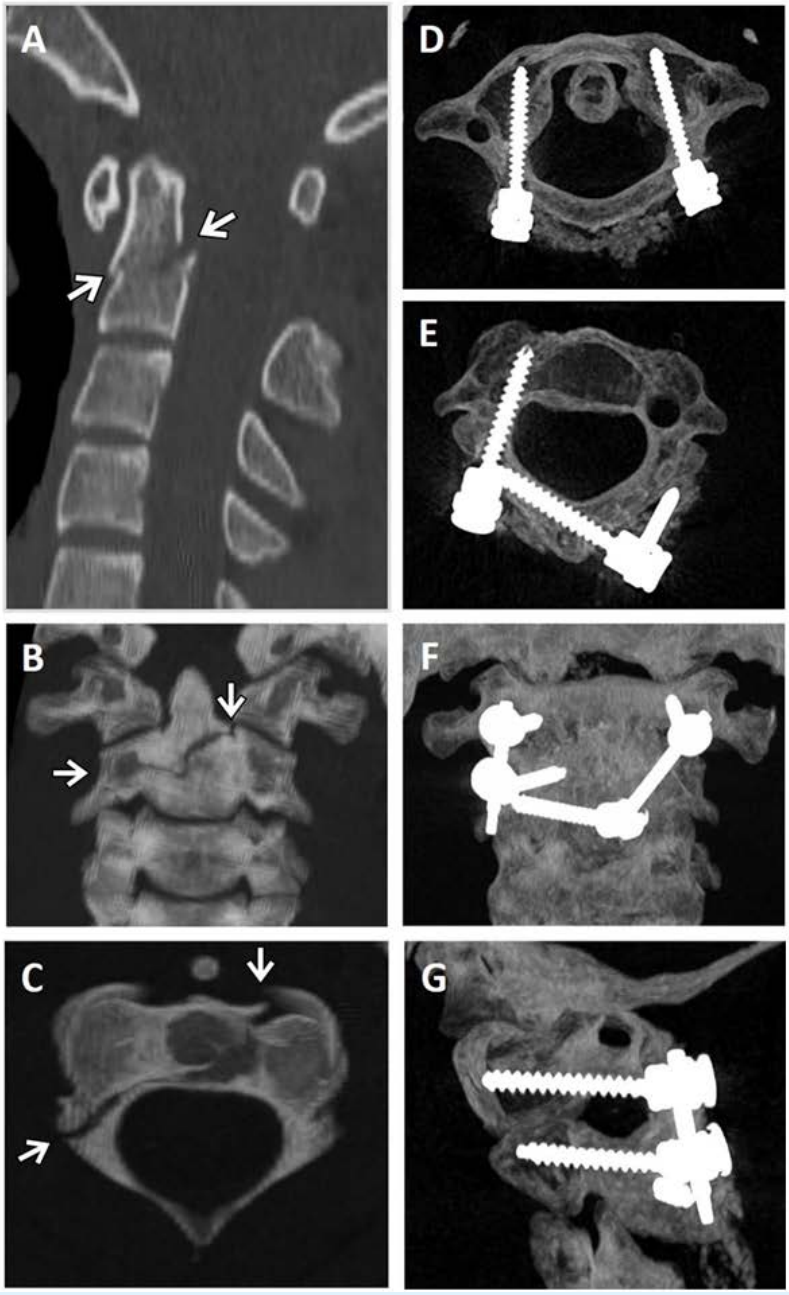

A: Mid-sagittal view of upper cervical spine CT scan showing oblique C2 fracture line resembling type II odontoid fracture. B: Coronal and C: Axial MIP reconstructions of CT scan show a complex fracture starting from the neck of odontoid process traversing C2 corpus and extending to the right C2 pedicle. D-G: MIP reconstructions of postoperative CT scan show bilateral C1 lateral mass, C2 pedicle and translaminar screws.

Surgical management and early outcomes

Surgery	n (%)
Only 2 vertebrae	34 (75,5)
Only C1-C2	32 (71,1)
>2 vertebrae posterior	10 (22,2)
>2 vertebrae only posterior	8 (17,7)
Anterior + posterior	2 (4,4)
Only anterior	1 (2,2)
Duration of surgery (min)	
mean ± SD	128 ± 45
median (range)	120 (74 - 240)
Blood transfusion (unit RBC)	
mean ± SD	0.6 ± 1.1
median (range)	0 (0 - 4)
Complications	
Intraoperative	3 (6,6)
screw malposition	1 (2,2)
CSF leakage	1 (2,2)
VA injury	1 (2,2)
Postoperative	4 (8,8)
infectious	4 (8,8)
systemic	2 (4,4)
local	2 (4,4)
Length of stay hospital (day)	
Total	
mean ± SD	9.6 ± 6.7
median (range)	8 (2 – 43)
Postoperative	
mean ± SD	4.6 ± 5.4
median (range)	3 (1 – 31)
30 day mortality	0 (0)

Keywords: trauma, spine, atlas, axis, surgery, outcome

TRAVMATİK ÜST SERVİKAL OMURGA YARALANMALARI OLAN CERRAHİ OLARAK TEDAVİ EDİLEN HASTALARIN UZUN SÜRELİ KLİNİK VE RADYOLOJİK TAKİBİ

Şahin Hanalioğlu[2], Samet Dinç[3], Çağhan Tönge[1], Serra Özbal Güneş[4], Rafet Özay[1], Mehmet Erhan Türkoğlu[1]

[1]Sağlık Bilimleri Üniversitesi Gülhane Tıp Fakültesi Dışkapı Yıldırım Beyazıt Eğitim ve Araştırma Hastanesi Beyin ve Sinir Cerrahisi Kliniği
[2]Hacettepe Üniversitesi Tıp Fakültesi Beyin ve Sinir Cerrahisi Kliniği
[3]Afyon Karahisar Devlet Hastanesi Beyin ve Sinir Cerrahisi Kliniği
[4]Sağlık Bilimleri Üniversitesi Gülhane Tıp Fakültesi Dışkapı Yıldırım Beyazıt Eğitim ve Araştırma Hastanesi Radyoloji Kliniği

Travmatik üst servikal omurga yaralanmaları (TUCSI), tüm spinal travmalar içinde en ölümcül yaralanmalardır. Sınıflandırma ve yönetim seçenekleri geniş çapta çalışılmış olmasına rağmen, uzun vadeli fonksiyonel ve radyolojik sonuçlarla ilgili literatür azdır. Bu çalışmada TUCSI olan hastaların cerrahi seçenekleri ve sonuçları, radyolojik füzyon oranları ve uzun dönem fonksiyonel durumlarının kapsamlı bir analizini sunmayı amaçladık. Yüksek hacimli bir travma sevk merkezinde 2013-2019 yılları arasında TUCSI nedeniyle ameliyat edilen 45 hastayı geriye dönük olarak değerlendirdik. Toplanan veriler, demografik, klinik, radyolojik özellikler, cerrahi veriler ve sonuçlar, boyun hareket açıklığı (ROM) ve boyun sakatlık indeksi (NDI) ile değerlendirilen uzun vadeli fonksiyonel durum ve radyolojik füzyonu içeriyordu. Ortalama yaş 48.7±21.9 yıl idi. Hastaların çoğu (%77,7) başlangıçta nörolojik olarak sağlamdı. Beş hastada sadece C1, 32 hastada sadece C2 ve 8 hastada hem C1 hem de C2 kırığı vardı. Yedi hastada (%15,5) eşlik eden subaksiyel omurga yaralanması, 16 (%35,5) hastada çoklu travma saptandı. Harms-Goel tekniği ile posterior C1-C2 enstrümantasyonu, kullanılan en yaygın cerrahi prosedürdü. Hastalarda operasyona sekonder mortalite veya morbidite kaydedilmedi. Ortalama hastanede kalış süresi 9,6±6,7 gündü. Ortalama 41.9±22,6 aylık takip sonunda ortalama NDI skoru 11.3±6.9, EHA boyun fleksiyonu 43.8°±13.7°, boyun ekstansiyonu 52.4°±12.1°, toplam rotasyon için 75.5°±26.4° idi. Kırk üç (%95,5) hastada radyolojik füzyon vardı. TUCSI'nin cerrahi yönetimi uygulanabilir, güvenli ve verimlidir. C1-C2 tespit tekniklerinin kullanılması ve oksipitoservikal füzyondan kaçınılması, mükemmel radyolojik füzyon oranları ve olumlu fonksiyonel sonuçlar sağlar.

Harms-Goel tekniği ile posterior C1-C2 fiksasyonun radyolojik ve operatif görüntülerii

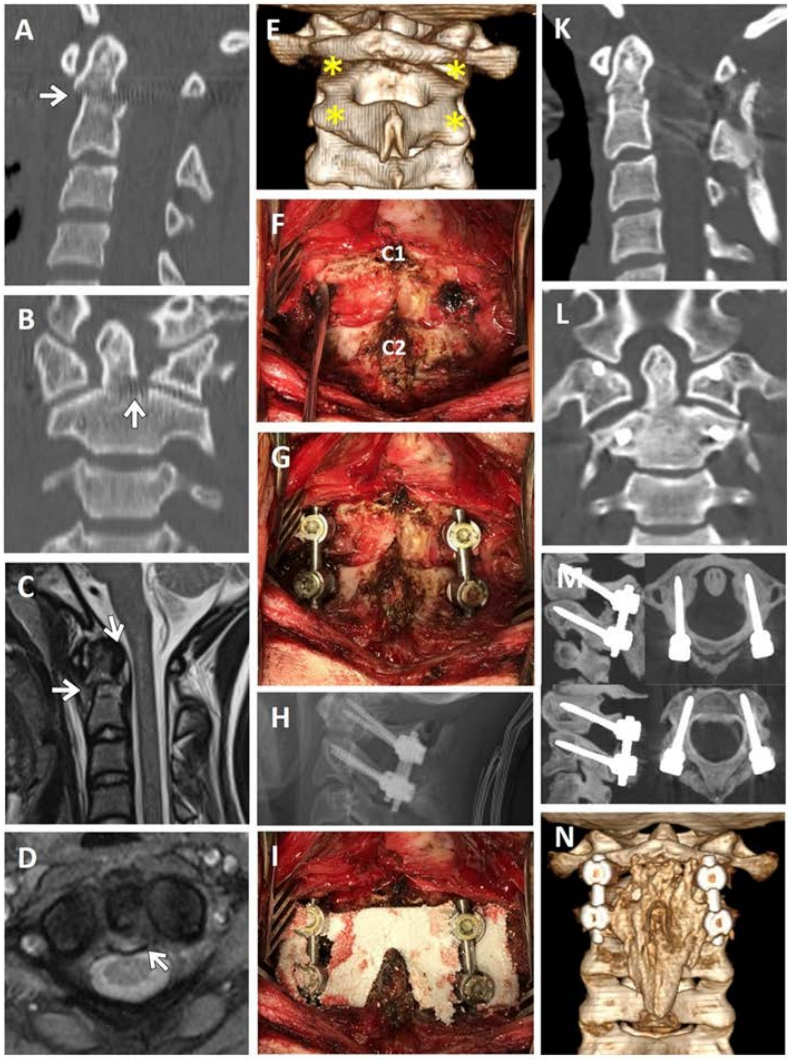

A: Sagital ve B: Tip II odontoid kırığı gösteren servikal omurga bilgisayarlı tomografi (BT) taramasının koronal kesitleri. C: Kırık hattını, odontoid çıkıntının anterior çıkığını ve bağlarda hiperintensiteyi gösteren sagital servikal omurga T2 ağırlıklı manyetik rezonans görüntüsü (MRI). D: Enine bağ yaralanmasını gösteren aksiyal servikal omurga T2 ağırlıklı MRG. E: Servikal omurga BT'sinin 3D rekonstrüksiyonu posterior C1 lateral kitlesini ve C2 pedikül vida giriş noktalarını göstermektedir. F: Kas diseksiyonu sonrası kemik elemanlarının açığa çıkarıldığı posterior üst servikal yaklaşımın operatif görünümü. G: Bilateral C1 lateral kitle/C2 pedikül vida/çubuk tespitinin ameliyat fotoğrafı. H: Enstrümantasyonu gösteren servikal omurga lateral röntgeni. I: Kemikli yüzeylerin dekortikasyonundan sonra sentetik füzyon materyali yerleşimini gösteren işlem fotoğrafı. K: Sagital ve L: C1-C2 fiksasyonu ile anatomik konumuna indirgenmiş odontoid prosesi gösteren cerrahi sonrası üst servikal vertebranın BT taramasının koronal kesitleri. M: C1 lateral kitle ve C2 pedikül vidalarının doğru yerleşimini gösteren postoperatif BT taramasının maksimum yoğunluk projeksiyonu (MIP) rekonstrüksiyonu. N: C1-C2 enstrümantasyonunu ve posteriorda kemik füzyonunu gösteren geç postoperatif BT taramasının 3D rekonstrüksiyonu.

Bilgisayarlı tomografi (BT) taramalarıyla gösterildiği üzere posterior C1-C2 fiksasyonu ile tedavi edilen kompleks bir C2 kırığı

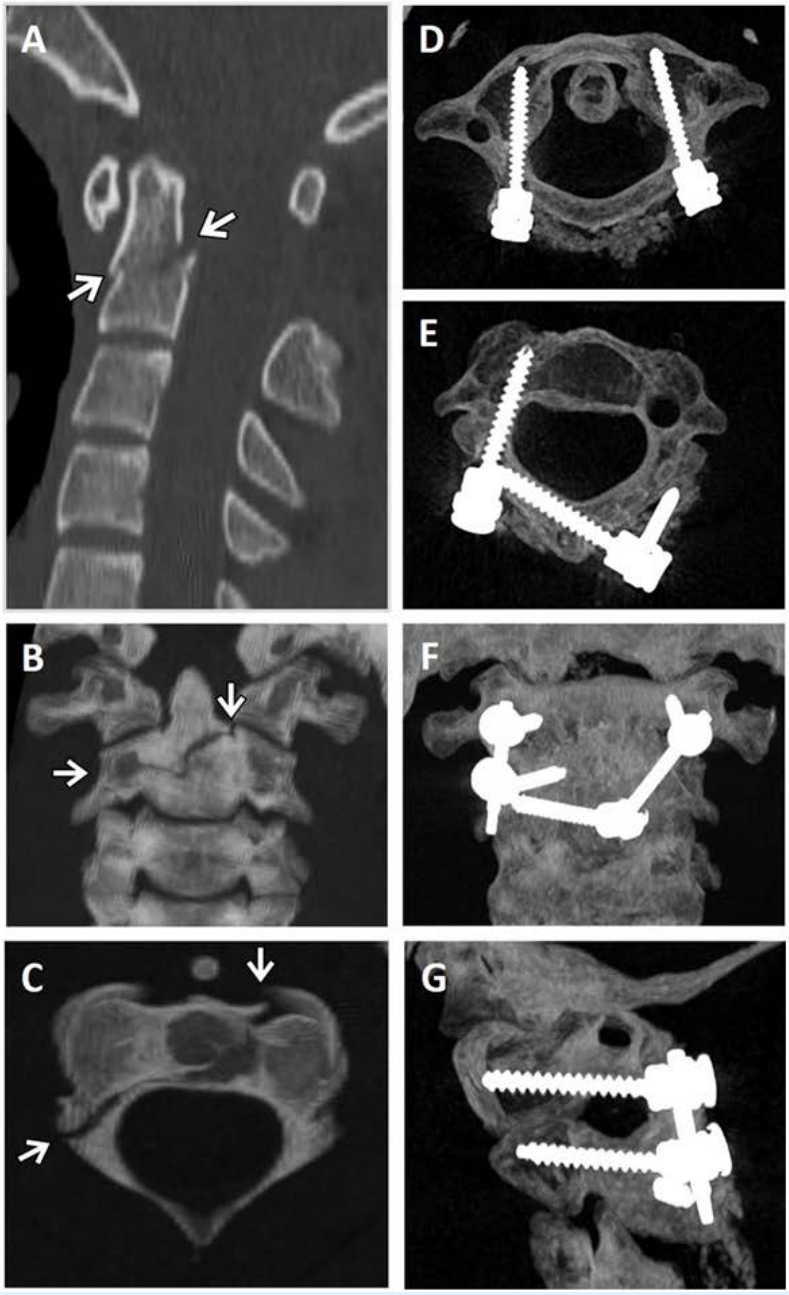

A: Tip II odontoid kırığa benzeyen eğik C2 kırık hattını gösteren üst servikal omurga BT taramasının orta sagital görünümü. B: Koronal ve C: BT taramasının aksiyal MIP rekonstrüksiyonları, C2 korpusunu geçen ve sağ C2 pedikülüne uzanan odontoid işlemin boynundan başlayan karmaşık bir kırık gösterir. D-G: Postoperatif BT taramasının MIP rekonstrüksiyonları bilateral C1 lateral kitle, C2 pedikül ve translaminar vidaları göstermektedir. Cerrahi yaklaşım ve erken dönem çıktıları

Surgery	n (%)
Only 2 vertebrae	34 (75,5)
Only C1-C2	32 (71,1)
>2 vertebrae posterior	10 (22,2)
>2 vertebrae only posterior	8 (17,7)
Anterior + posterior	2 (4,4)
Only anterior	1 (2,2)
Duration of surgery (min)	
mean ± SD	128 ± 45
median (range)	120 (74 - 240)
Blood transfusion (unit RBC)	
mean ± SD	0.6 ± 1.1
median (range)	0 (0 - 4)
Complications	
Intraoperative	3 (6,6)
screw malposition	1 (2,2)
CSF leakage	1 (2,2)
VA injury	1 (2,2)
Postoperative	4 (8,8)
infectious	4 (8,8)
systemic	2 (4,4)
local	2 (4,4)
Length of stay hospital (day)	
Total	
mean ± SD	9.6 ± 6.7
median (range)	8 (2 – 43)
Postoperative	
mean ± SD	4.6 ± 5.4
median (range)	3 (1 – 31)
30 day mortality	0 (0)

Anahtar Kelimeler: travma, omurga, atlas, eksen, ameliyat, sonuç

S-191

COMPARISON OF TECHNIQUE, MATERIAL USAGE AND COMPLICATION BY TWO ODONTOID FIXATION CASES

Nazmi Uğur Ünlü[1], Kıvanç Yangı[1], Ahmed Yasin Yavuz[1], Ece Uysal[1], Mehmet Alpay Çal[1], Mehmet Volkan Aydın[1]

[1]Prof.Dr.Cemil Tascioglu City Hospital, Neurosurgery Clinic

Introduction: The treatment of type 2 odontoid fractures is controversial. However, surgical stabilization is recommended in cases where the chance of fusion will be low. It is aimed to show the effect of surgical technique and use of instruments on the clinical outcome of the patient through two cases.

Method: It was aimed to stabilize a young male patient with isolated Type 2 odontoid fracture with odontoid screw. The first case started with an oblique incision parallel to the right SCM muscle, and the muscles were dissected and excluded. Due to technical failures, the case had to be performed with a single scope and the odontoid screw used could only be supplied with a blunt tip. The dentis is stabilized with a single screw. These conditions caused the stabilization process to be performed with difficulty and relatively longer time and increased the risk of postoperative complications. In the second case, the problems experienced in the first case were taken into consideration and it was ensured that a threaded screw was provided with two scopes. The muscles and sternum were not allowed to interfere with the patient's positioning.

Results: In the first case, although the patient's fracture line was stabilized, cortical separation was observed at the apex of the dentis. The patient's operation took longer and as a result, the patient developed dysphagia and dysphonia. Although these complaints were temporary, they prolonged the postoperative recovery period of the patient and thus the discharge process. In the second case, the fracture line was stabilized completely, the patient's operation was completed quickly and the patient was discharged in a short time. Although the differences of the patients diverged in the early postoperative period, no significant difference was observed in the follow-ups.

Conclusion: Although odontoid fixation is considered to be a relatively short operation, it is an operation with a high requirement for preoperative preparation, correct material use and correct technique. It is aimed to contribute to the literature on these two cases so that possible complications and appropriate preparations are not forgotten.

Keywords: odontoid fixation, complication, operation technique

İKİ ODONTOİD FİKSASYON VAKASINDA, TEKNİK, MATERYAL KULLANIMI VE KOMPLİKASYONLARIN KARŞILAŞTIRILMASI

Nazmi Uğur Ünlü[1], Kıvanç Yangı[1], Ahmed Yasin Yavuz[1], Ece Uysal[1], Mehmet Alpay Çal[1], Mehmet Volkan Aydın[1]

[1]Prof.Dr.Cemil Taşçıoğlu Şehir Hastanesi, Beyin ve Sinir Cerrahisi Kliniği

Amaç: Tip 2 odontoid fraktürlerinin tedavisi tartışmalıdır. Ancak füzyon şansının az olacağı vakalarda cerrahi stabilizasyon önerilmektedir. Yapılan iki vaka üzerinden cerrahi teknik ve enstürman kullanımının hastanın klinik outcome üzerine etkisi gösterilmek istenmiştir.

Metod: Izole Tip 2 odontoid fraktürü bulunan yaşları birbirine yakın genç erkek hastanın odontoid vidası ile stabilizasyonlarını sağlamak hedeflenmiştir. İlk vaka sağ SCM kasına paralel bir oblik kesi ile başlamış kaslar diseke edilerek ekarte edilmiştir. Teknik arızalar sebebi ile vaka tek skopi eşliğinde gerçekleştirilmek zorunda kalmış ve kullanılan odontoid vidası sadece künt uçlu temin edilebilmiştir. Dentis tek vida ile stabilize edilmiş. Bu şartlar stabilizasyon işleminin zorlukla ve görece daha uzun sürede yapılmasına sebebiyet vermiş ve postop komplikasyon riskini arttırmıştır. İkinci vakada ilk vakad yaşanan aksaklıklar göz önünde bulundurulmuş ve iki skopi eşliğinde ucu yivli vada temin edildiğinden emin olunmuştur. Hastanın pozisyonlamasında kasların ve sternumun engel olmasına izin verilmemiştir.

Bulgular: İlk vakada hastanın fraktür hattında stabiliasyon sağlanmasına rağmen dentisin apeksinde kortikal ayrılma gözlenmiştir. Hastanın operasyonu daha uzun sürmüş ve bunun sonucu olarak hastanın disfaji ve disfoni şikayeti gelişmiştir. Bu şikayetler geçici olmasına karşın hastanın postop düzelme sürecini ve dolayısı ile taburculuk sürecini uzatmıştır. İkinci vakada fraktür hattında stabilizasyon tam olarak sağlanmış, hastanın operasyonu hızlıca tamamlanmış ve kısa sürede hasta taburcu edilmiştir. Hastaların farklılıları erken postop dönemde ayrışmasına karşın takiplerinde belirgin farklılık izlenmemiştir.

Sonuç: Odontoid fiksasyonu görece kısa bir operasyon olarak düşünülmesine rağmen preop hazırlık, doğru materyal kullanımı ve doğru teknik uygulama gereksinimi yüksek olan bir operasyondur. Olası komplikasyonlar ve uygun hazırlıkların unutulmaması için literatüre bu iki vaka üzerinde katkı sağlanmak hedeflenmiştir.

Anahtar Kelimeler: odontoid fiksasyonu, komplikasyon, operasyon tekniği

S-192

EFFECT OF MESENCHYMAL STEM CELLS THERAPY IN EXPERIMENTAL SYRINGOMYELIA MODEL

Ercan BAL[1], Şahin HANALİOĞLU[2], Çağla Zübeyde KÖPRÜ[3], Sevil KÖSE[4], Ahmet Tulgar BAŞAK[5], Sibel PEHLİVAN[6], Duygu Uçkan ÇETİNKAYA[7], Nuhan Puralı[8], Petek KORKUSUZ[9], Gökhan Bozkurt[10]

[1]Ankara Yıldırım Beyazıt University School of Medicine, Department of Neurosurgery, Ankara, Turkey
[2]Hacettepe University School of Hospital, Department of Neurosurgery, Ankara, Turkey
[3]Yüksek İhtisas University School of Medicine, Department of Histology and Embryology, Ankara, Turkey.
[4]Atılım University Faculty of Medicine, Department of Medical Biology, Istanbul, Turkey
[5]Medipol Mega Hospital University of School, Department of Neurosurgery, Istanbul, Turkey
[6]Hacettepe University Faculty of Pharmacy, Department of Pharmaceutical Technology, Ankara, Turkey
[7]Hacettepe University School of Medicine, Center for Stem Cell Research and Development (PEDI-STEM), Ankara, Turkey
[8]Hacettepe University School of Medicine, Department of Biophysics, Ankara, Turkey
[9]Hacettepe University School of Medicine, Department of Histology and Embryology, Ankara, Turkey.
[10]Acıbadem Hospital, Department of Neurosurgery, Istanbul, Turkey

Introduction The currently accepted pathophysiology in post-traumatic syringomyelia consists of two stages: a primary cyst formation and an expansion of this cystic cavity. It has been shown that endogenous stem cells and neuronal precursor cells play an active role in the expansion of the cyst. This study, evaluated the effectiveness of exogenous stem cell in the treatment of syringomyelia by utilizing hMSCs to evaluate the asses of the syrinx size, limitation of the syrinx cavity, the nature of the cells in the cavity and myelin thickness.

Material Methods Groups were designated as saline (group A, n=5), kaolin(receive hMSCs (group B-MSC n=8), and the other eight subjects (group B n=8) would not receive hMSC), kaolin-trauma(receive hMSCs (group C-MSC, n=8), and the other eight subjects (group C, n=8) did not receive hMSCs) groups. All groups were evaluated with immunohistochemistry, electron microscopy, confocal microscopy and subjects were functionally evaluated using the Basso–Beattie–Bresnahan (BBB) scoring system.

Results The syrinx cavities were largest in group B-MSC and group C-MSC as compared to the other groups. The hMSC-applied group, group B-MSC, presented better lesional organization when compared to the group B, and the group C. (Figure 1a and 1b). Immunohistochemical study, immune-labeled cells were significantly higher in groups given hMSC when compared to the other groups. This result could be a sign of differentiation. In the confocal microscopy, the fluorescent-labeled hMSCs were observed as a column along the central canal in the appropriate groups(Figure 2). Some of the hMSCs were distributed to the lesion area. In the functional assesment, the C-MSC group that is treated with hMSC therapy showed a significant difference (a significant improvement over time) between 1. day, 1. week, and 1. month postoperatively ($p < 0.05$; Figure 6). In functional scoring, better functional results were obtained in groups given MSC than in groups not given. (Figure 6).

Conclusion There are many studies in the literature that focus on stem cell treatment in SCI. However, there is not enough research for focusing stem cell therapy in syringomyelia. In our research, it was concluded that axonal repair accelerated in groups receiving stem cells, and thus, stem cells are effective in recovery of neural tissue and myelin damage in syringomyelia. Also, we demonstrated the exogeneous stem cells in the syrinx cavity with confocal microscopy. As a result, stem cell therapy offers strong evidence for the neuronal tissue repair in post-traumatic syringomyelia.

Figure 1

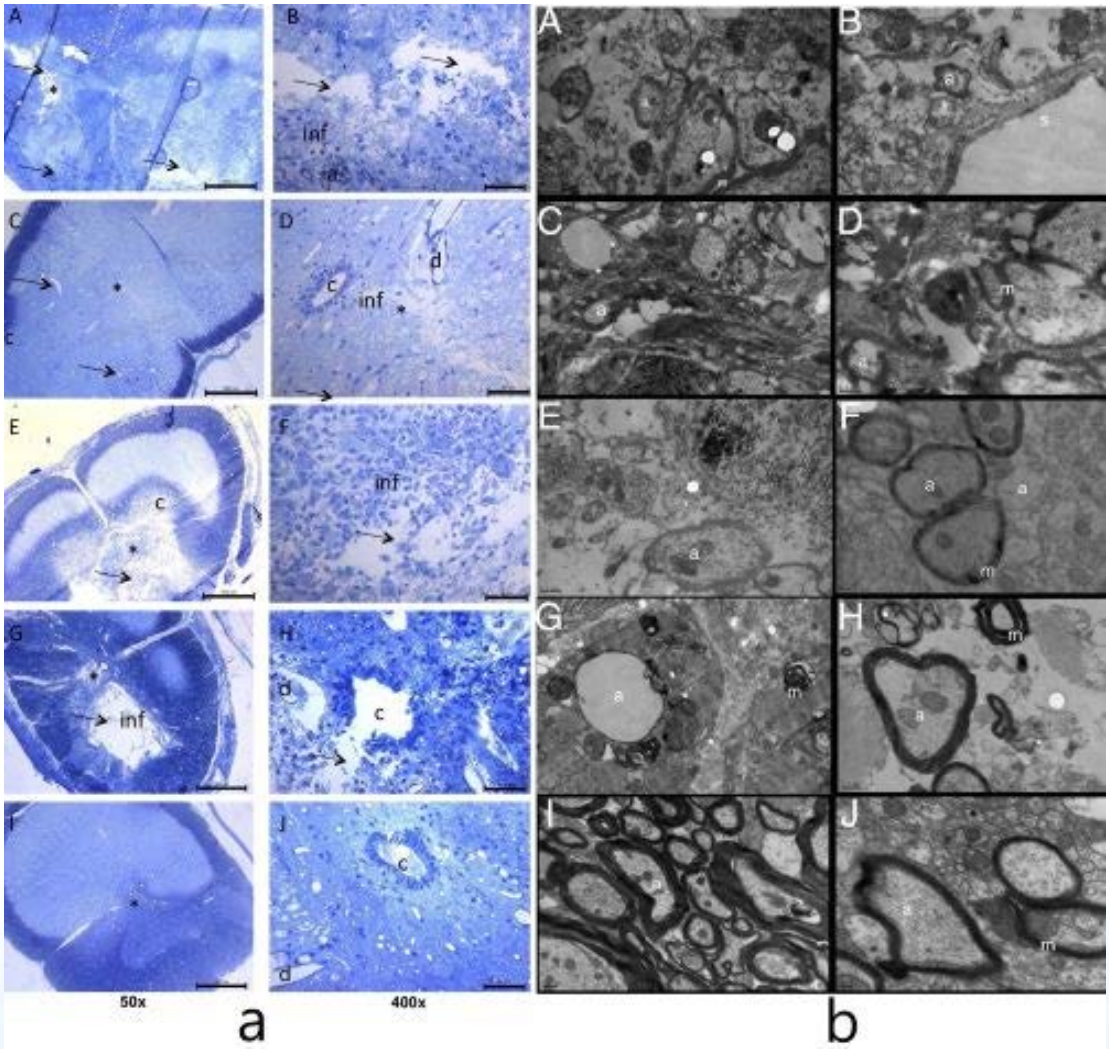

Figure 1. a: The cysts belonging to syrinx cavities are observed at the axial (transverse) spinal cord in semi-thin section micrographs of all groups except the hMSC-applied ones (A-B: kaolin group, C-D: kaolin-hMSC group, E-F: kaolin-trauma, G-H: kaolin-trauma-hMSC, I-J: saline group). Necrotic cell debris and inflammatory cells are present in the cyst lumina and walls in B, D, E, F, and H. Note the connection of the dilated central canal and the syrinx cavity in H. Arrow: syrinx cavity (cyst); a: axon; *: insert at x400; v: vessel; inf: inflammatory cells; methylene blue-azur II. Figure 1. b: Electron micrographs show the white matter adjacent to syrinx cavities at low (left column, x20,000 or x30,000) and high (right column x40,000 and x50,000) power magnifications (A-B=kaolin group, C-D=kaolin-hMSC group, E-F=kaolin-trauma group, G-H=kaolin-trauma-hMSC group, I-J=saline group). The myelinated and unmyelinated axon groups are observed. Axonal thinning (A-F), splitting, swelling, peeling (G, H, I), and degeneration in axoplasmic mitochondria are generally noted. The axons appear relatively healthy in D, H, I, and J. Those degenerative changes are coupled with the remyelination of baby axons (D, H, I, J). a: axon; m: myelin; s: syrinx; uranyl acetate-lead citrate.

Figure 2

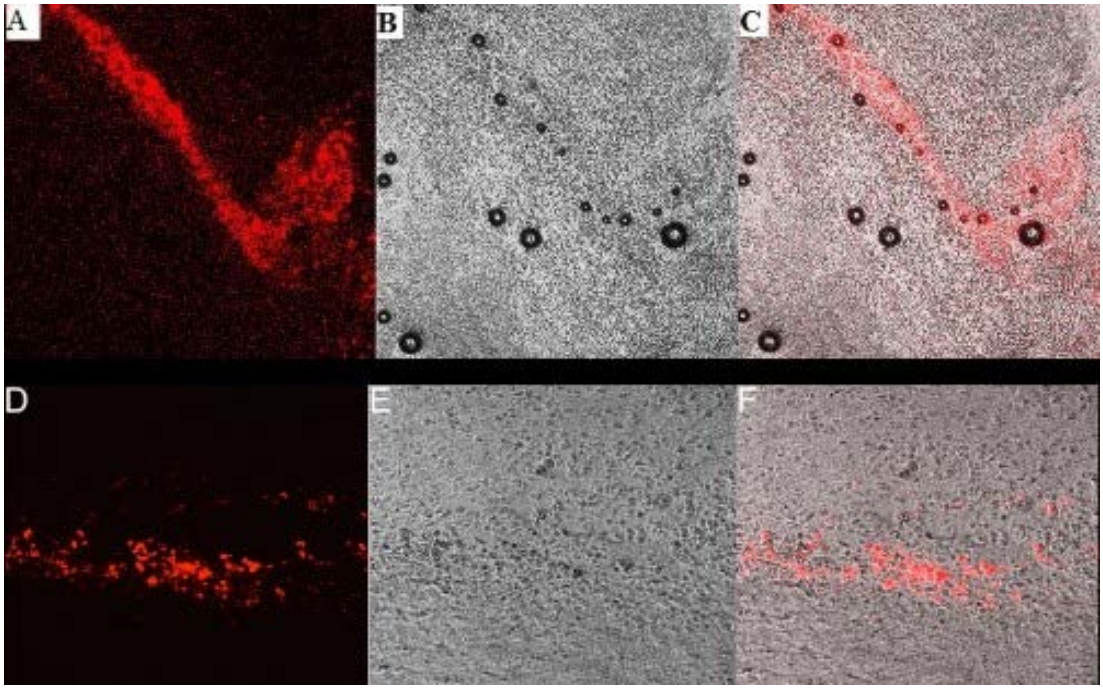

Figure 2. Confocal microscopy image from a subject in the stem-cell-administered kaolin-trauma group (A, B, C) and showing hMSC distribution to spinal cord in kaolin and hMSC-receiving group (D, E, F). A; Fluorescent image of hMSCs in enlarged central canal. D; Fluorescent image of hMSCs marked with DiL. B, E; TMLDM image; C, F; superposition of two images.

Keywords: Confocal microscopy, kaolin, mesenchymal stem cell, syringomyelia, spine trauma

DENEYSEL SİRİNGOMİYELİ MODELİNDE MEZENKİMAL KÖK HÜCRE TEDAVİSİNİN ETKİLERİ

Ercan BAL[1], Şahin HANALİOĞLU[2], Çağla Zübeyde KÖPRÜ[3], Sevil KÖSE[4], Ahmet Tulgar BAŞAK[5], Sibel PEHLİVAN[6], Duygu Uçkan ÇETİNKAYA[7], Nuhan Puralı[8], Petek KORKUSUZ[9], Gökhan Bozkurt[10]

[1]Ankara Yıldırım Beyazıt Üniversitesi Tıp Fakültesi Beyin ve Sinir Cerrahisi Kliniği, Ankara, Türkiye
[2]Hacettepe Üniversitesi Tıp Fakültesi, Beyin ve Sinir Cerrahisi Ana Bilim Dalı, Ankara, Türkiye
[3]Yüksek İhtisas Üniversitesi Tıp Fakültesi, Histoloji be Embriyolpoji Ana Bilim Dalı, Ankara, Türkiye
[4]Atılım Üniversitesi Tıp Fakültesi, Tıbbi Biyoloji Ana Bilim Dalı, İstanbul, Türkiye
[5]Medipol Mega Hastanesi Üniversitesi Tıp Fakültesi, Beyin ve Sinir Cerrahisi Ana Bilim Dalı, İstanbul, Türkiye
[6]Hacettepe Üniversitesi Eczacılık Fakültesi, Farmasötik Teknoloji Ana Bilim Dalı, Ankara, Türkiye
[7]Hacettepe Üniversitesi, Kök Hücre Araştırma ve Uygulama Merkezi (PEDI-STEM), Ankara, Türkiye
[8]Hacettepe Üniversitesi Tıp Fakültesi, Biofizik Ana Bilim Dalı, Ankara, Türkiye
[9]Hacettepe Üniversitesi Tıp Fakültesi, Histoloji ve Embriyoloji Ana Bilim Dalı, Ankara Türkiye
[10]Acıbadem Hastanesi, Beyin ve Sinir Cerrahisi Kliniği, İstanbul, Türkiye

Amaç: Post-travmatik siringomyelide patofizyolojik olarak öncelikle primek kist oluşmakta ve sonrasında bu kistik boşluğun genişlemesi gerçekleşmektedir. Endojen kök hücrelerin ve nöronal öncü hücrelerin kistin genişlemesinde aktif rol oynadığı gösterilmiştir. Teorik olarak sirinkslerin neden olduğu kayıp dokuyu yerine koymak ve sirinks kavitesini doldurmak için nöral progenitör hücrelerin proliferasyonunu ve diferansiasyonunu uyarmak mümkündür. Bu çalışmada, insan kaynaklı mezenkimal kök hücreler(hMSC) kulanılarak siringomiyeli tedavisinde eksojen kök hücrelerin sirinks kavitesinin sınrılandırılımasında ve sirinks myelin yapısı üzerindeki etkinliği incelenmiştir

Gereç Yöntem: Gruplar salin (n=5), kaolin(n=16 (h-MSC verilen grup B-MSC, n=8, h-MSC verilmeyen grup B, n=8)) ve kaolin-travma (n=16(h-MSC verilen grup C-MSC, n=8, MSC verilmeyen grup C, n=8) grupları olarak belirlendi. . Tüm gruplar immünohistokimya, elektron mikroskobu, konfokal mikroskopi ve fonksiyonel olarak değerlendirildi.

Sonuçlar: Sirinks kaviteleri diğer gruplara göre B-MSC ve grup C-MSC'de en büyüktü. hMSC uygulanan grup, grup B-MSC, grup B ve grup C ile karşılaştırıldığında daha iyi lezyon organizasyonu gösterdi. (Figure1a ve 1b). İmmünohistokimyasal çalışmada, hMSC verilen gruplarda immün-labelled hücreler diğer gruplara göre anlamlı derecede yüksekti. Konfokal mikroskopide, flüoresan-labelled hMSC'ler, uygun gruplarda merkezi kanal boyunca bir kolon olarak gözlendi(Figure 2). Bazı hMSC'ler lezyon bölgesine dağıldığı gözlendi. Fonksiyonel değerlendirmede, hMSC tedavisi ile tedavi edilen C-MSC grubu ameliyat sonrası 1.gün, 1. hafta ve 1. ay arasında anlamlı bir fark (zaman içinde anlamlı bir iyileşme) gösterdi ($p < 0.05$). Fonksiyonel skorlamalarda MSC verilen gruplarda verilmeyen gruplara göre daha iyi fonksiyonel sonuçlar elde edildi..

Sonuç: Literatürde SCI'de kök hücre tedavisine odaklanan birçok çalışma bulunmaktadır. Bununla birlikte, siringomyelide kök hücre tedavisine odaklanan için yeterli araştırma yoktur. Araştırmamızda kök hücre alan gruplarda aksonal onarımın hızlandığı ve dolayısıyla kök hücrelerin siringomyelide nöral doku ve miyelin hasarının düzelmesinde etkili olduğu sonucuna varıldı. Ayrıca, konfokal mikroskopi ile sirinks kavitesinde eksojen kök hücreleri gösterilmiştir. Sonuç olarak, kök hücre tedavisi, travma sonrası siringomyelide nöronal doku onarımı için güçlü kanıtlar sunmaktadır

Figure 1

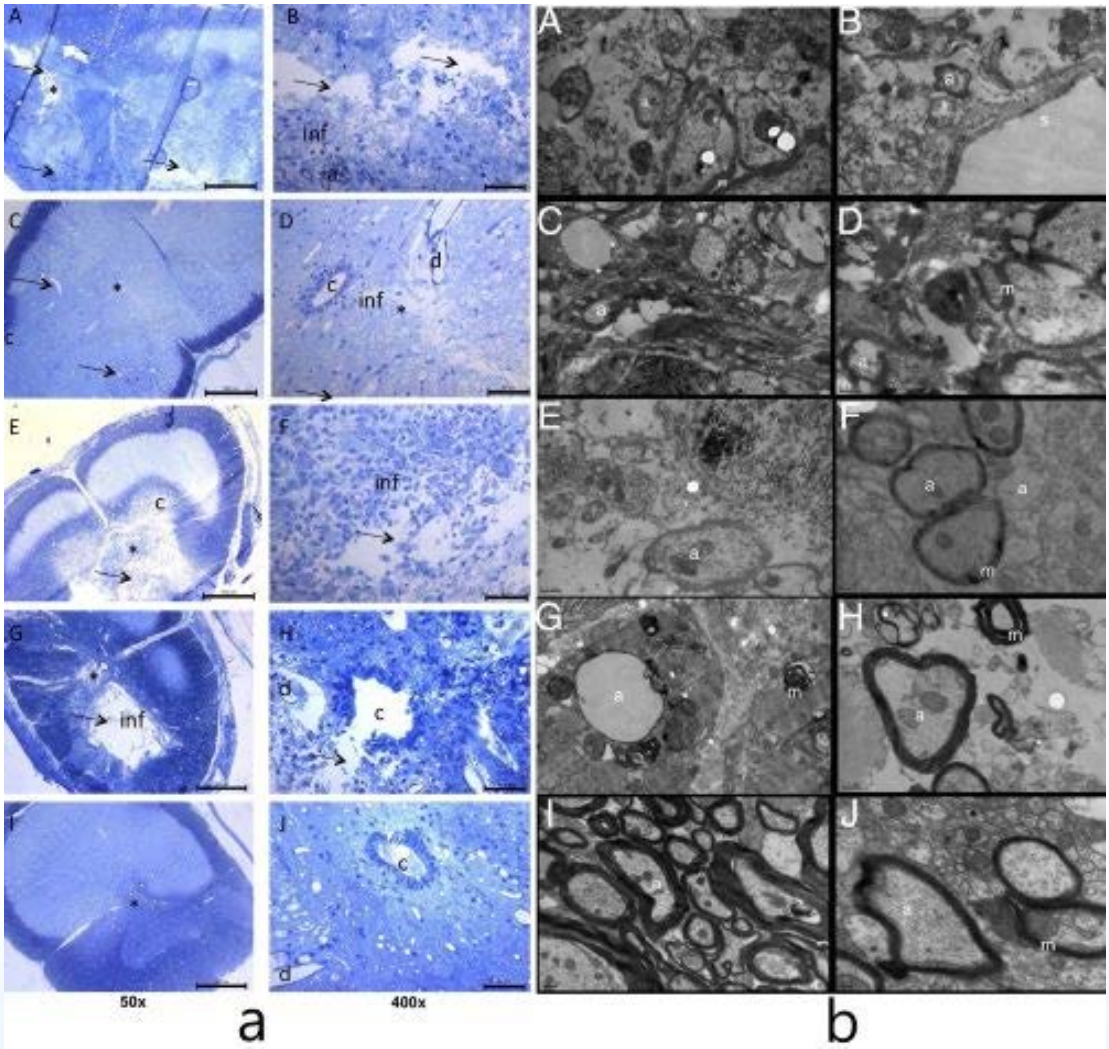

Şekil 1. a: hMSC uygulananlar dışındaki tüm grupların (A-B: kaolin grubu, C-D: kaolin-hMSC grubu, E-F) yarı ince kesit mikrografларında aksiyal (transvers) omurilikte sirenks kavitelerine ait kistler görülmektedir. : kaolin-travma, G-H: kaolin-travma-hMSC, I-J: salin grubu). B, D, E, F ve H'deki kist lümen ve duvarlarında nekrotik hücreler ve inflamatuar hücreler bulunur. H'de dilate santral kanal ve sirinks kavitesi bağlantısına dikkat çekilmiştir. Ok: sirinks kisti (kist); a: akson; *: insert at x400; v: vessel; inf: inflammatory cells; methylene blue-azur II. Şekil 1. b: Elektron mikrografları, düşük (sol sütun, x20.000 veya x30.000) ve yüksek (sağ sütun x40.000 ve x50.000) büyütmelerde (A-B=kaolin grubu, C-D=kaolin-hMSC grubu, E-F=kaolin-travma grubu, G-H=kaolin-travma-hMSC grubu, I-J=salin grubu). Miyelinli ve miyelinsiz akson grupları gözlenir. Aksonal incelme (A-F), splitting, şişme, soyulma (G, H, I) ve aksoplazmik mitokondride dejenerasyon genellikle görülür. D, H, I ve J'de aksonlar nispeten sağlıklı görünür. Bu dejeneratif değişiklikler bebek aksonlarının (D, H, I, J) remiyelinizasyonu ile birleşir. a: akson; m: miyelin; s: sirinks; uranil asetat-kurşun sitrat

Figure 2

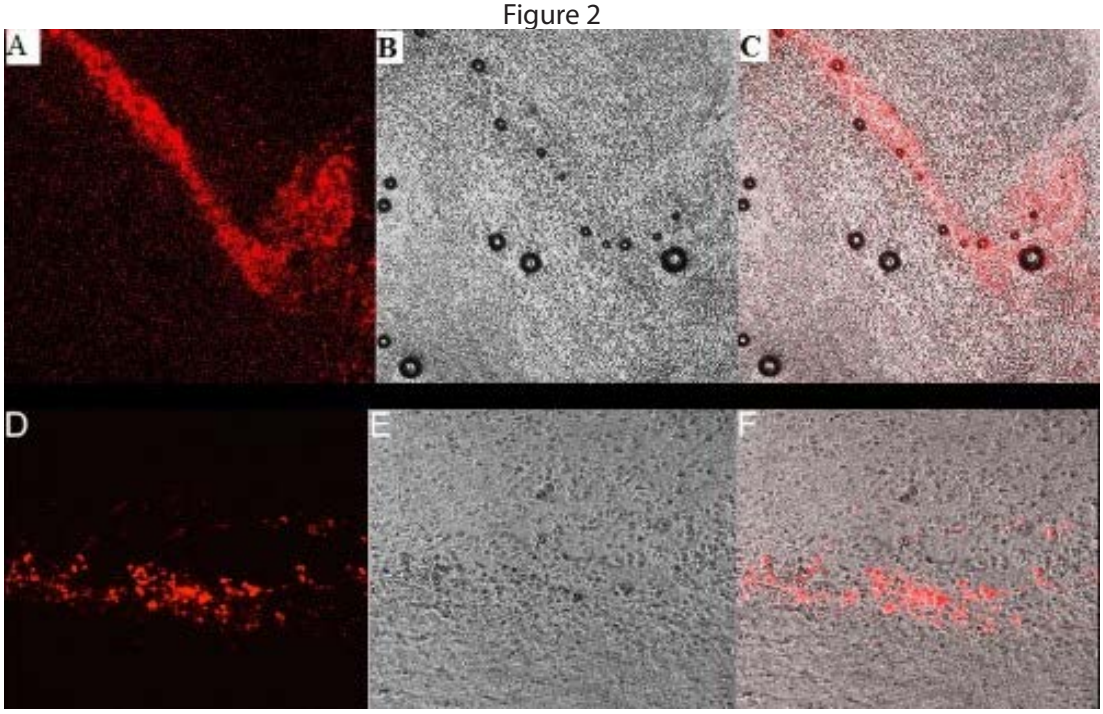

Figure 2. Kök hücre uygulanan kaolin-travma grubundaki (A, B, C) bir denekten alınan ve kaolin ve hMSC alan gruptaki (D, E, F) omuriliğe hMSC dağılımını gösteren konfokal mikroskopi görüntüsü. A; Büyütülmüş santral kanalda hMSC'lerin floresan görüntüsü. D; DiL ile işaretlenmiş hMSC'lerin floresan görüntüsü. OLMAK; B, E; TMLDM image; C, F; iki görüntünün süperpozisyonu

Anahtar Kelimeler: Kaolin, Konfokal mikroskopi, Mezenkimal kök hücre, Siringomiyeli, Spinal travma

S-195

CLINICAL OUTCOMES OF CONSERVATIVE TREATMENT MODALITIES IN ODONTOID FRACTURES: A SINGLE-CENTER STUDY

Derya Karataş[1], Yakup Yıldırım[1], Emel Avcı[1], Ahmet Dağtekin[1]

[1]Mersin University School of Medicine, Department of Neurosurgery

Objective: Fractures of the odontoid process are classified as type I, type II and type III according to the classification made by Anderson and D'Alonzo (1). Type I, type III fractures and non-displaced type II fractures are usually treated conservatively. Among the conservative treatment methods, there is the stabilization of the neck with devices such as Halo vest, Philadelphia neck collar and SOMI (Sternal Occipital Mandibular Immobilizer) (2, 3,4). In our retrospective study, we reviewed our odontoid fracture patients who were managed conservatively.

Methods: Between January 2012 and January 2022, 90 patients hospitalized with the diagnosis of odontoid fracture and treated conservatively were included. Almost all non-displaced type II fractures were treated with either SOMI or Halo vest, type I and type III fractures were treated with Philadelphia neck collar. Demographic data, type of odontoid fracture, treatment modalities and union rate after treatment were retrospectively analyzed.

Results: Of 90 patients with odontoid fractures, 6 (6.7%) were type I, 45 (50.1%) type II, and 39 (43.3%) type III. 5 patients with type III fracture and 3 patients with type II fractures had accompanying atlas vertebral fractures. One of combined fractures had atlantoaxial rotatuar dislocation (Figure 1, 2). 54 of whole patients had road car accidents, 23 patients had simple fall, 9 patients had fall from height (4-16 meters), and 4 patients had fall from a ladder. The fracture line of type II was transverse in 50%, posterior oblique in 26.9% and anterior oblique in 23.1%. Five of type II patients were treated with Halo vest and SOMI was suggested for the remaining type II patients. Phledelphia was used for only 4 elderly Type II patients who using SOMI because of the decubitus wound. Type II patients with more than 5mm odontoid displacement did not accept operation and had "successful union" with Halo vest. On the other hand, 4 of 45 (8,9%) patients with non-displaced type II developed nonunion, one of these patients died from lung cancer.

Conclusion: Patients with nonunion did not have poor clinical outcomes compared to those who achieved union at 12 months, except local decubitus due to SOMI. Consequently, conservative treatment may be useful for patients who do not have a surgical indication or refuse surgery. Additionally, considering the successful union in all 15 patients over the age of 70, conservative methods can be reliable in the elderly for both type 3 and non-displaced type 2 fractures initially.

Figure 1

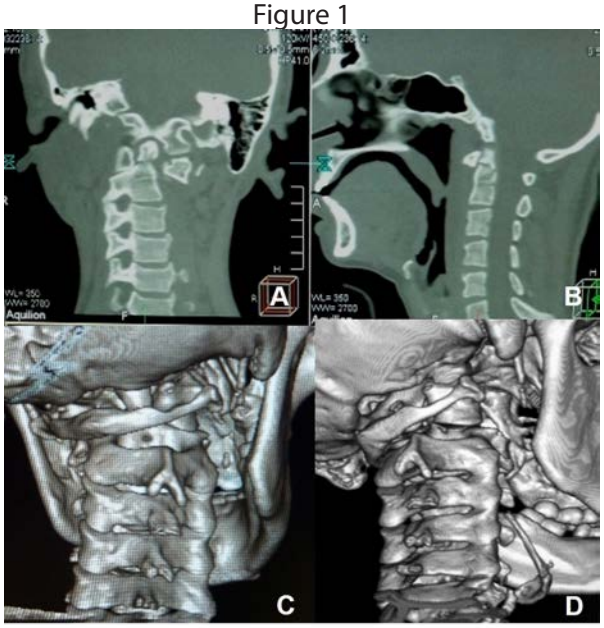

A 24 years old female patient presented to our hospital because of a combined type II odontoid fracture after a traffic accident. Coronal (A) and sagittal (B) cervical vertebra tomography images show the transverse non-displaced odontoid fracture. 3 dimensional reformatted images reveal cervical tilt and the rotation of the atlas on the axis from the posterior aspect (C, D).

Figure 2

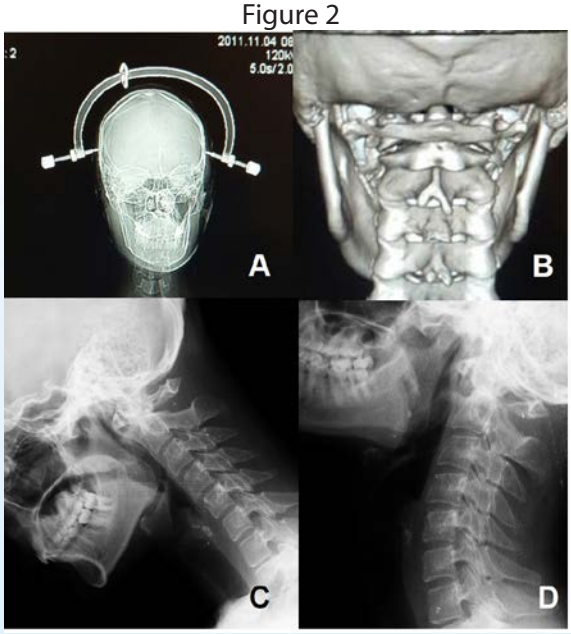

Figure 2. Gardner cervical traction was performed for the patient (A). Three dimensional image shows that the cervical alignment was restored after traction (B). One year after trauma, combined type II fracture developed union and there are no signs of instability in the flexion and extension radiographs (C, D).

Keywords: odontoid fractures, conservative treatments, fusion rate

ODONTOİD KIRIKLARINDA KONSERVATİF TEDAVİ MODALİTELERİNİN KLİNİK SONUÇLARI: TEK MERKEZLİ ÇALIŞMA

Derya Karataş[1], Yakup Yıldırım[1], Emel Avcı[1], Ahmet Dağtekin[1]

[1]Mersin Üniversitesi Tıp Fakültesi, Beyin ve Sinir Cerrahisi

Amaç: Odontoid fraktürleri, Anderson ve D'Alonzo tarafından yapılan klasifikasyona göre tip I, tip II ve tip III olarak sınıflandırılmaktadır (1). Tip I, tip III kırıklar ve deplase olmayan tip II kırıklar genellikle konservatif olarak tedavi edilmektedir. Konservatif tedavi yöntemleri arasında Halo, Philadelphia boyunluk ve SOMI (Sternal Occipital Mandibular İmmobilizer) ile boynun sabitlenmesi yer almaktadır (2, 3,4). Retrospektif yaptığımız çalışmamızda odontoid kırığı olan konservatif olarak tedavi ettiğimiz hastalar incelenmiştir.

Yöntem: Ocak 2012 ile Ocak 2022 arasında hastanemize başvuran odontoid kırığı nedeniyle konservatif tedavi edilen 90 hastayı çalışmamıza dâhil edilmiştir. Nondeplase tip II kırıkların neredeyse tamamı SOMI veya Halo ile tedavi edilirken, tip I ve tip III kırıklar Philadelphia boyunluk ile tedavi edildi. Demografik veriler, odontoid kırığın tipi, tedavi modaliteleri ve füzyon oranları retrospektif olarak incelenmiştir.

Bulgular: Odontoid kırığı olan 90 hastanın 6'sı (%6.7) tip I, 45'i (%50.1) tip II ve 39'u (%43.3) tip III idi. Tip III kırığı olan 5 hasta ve tip II kırığı olan 3 hastada eşlik eden atlas kırığı mevcuttu. Kombine kırıkların birinde atlantoaksiyel rotatuar dislokasyon vardı (Resim 1, 2). Tüm hastaların 54'ü trafik kazası, 23'ü basit düşme, 9'u (4-16 metre) yükseklikten, 4'ü de merdivenden düşme nedeniyle başvurdu. Tip II kırık hattının %50'si transvers, %26.9'u posterior oblik ve %23.1'i anterior oblik özelliğe sahipti. Tip II hastaların 5'ine Halo ve kalan tüm tip II hastalara SOMI önerildi. SOMI kullanan 4 yaşlı Tip II kırık hastasında dekübit yarası nedeniyle Phledelphia kullanıldı. 5 mm'den fazla odontoid deplasmana sahip olup ameliyatı kabul etmeyen 4 Tip II hastasında Halo ile "başarılı füzyon" sağlandı. Öte yandan nondeplase tip II kırıklı 45 hastanın 4'ünde (%8,9) füzyon gerçekleşmedi ve bu hastalardan biri akciğer kanseri nedeniyle kaybedildi.

Sonuç: Füzyon gelişmeyen hastalarda SOMI'ye bağlı dekübit gelişmesi dışında, birinci yılda füzyon elde edilenlerle karşılaştırıldığında katastrofik klinik durumlara neden olmadı. Sonuç olarak cerrahi endikasyonu olmayan veya cerrahiyi reddeden hastalarda konservatif tedavi iyi bir seçenek olabilmektedir. Ayrıca 70 yaş üstü 15 hastanın tamamında başarılı füzyon olması, yaşlılarda hem tip 3 hem de deplase olmayan tip 2 kırıklarda konservatif yöntemlerin oldukça güvenilir olduğunu göstermektedir.

Figür 1

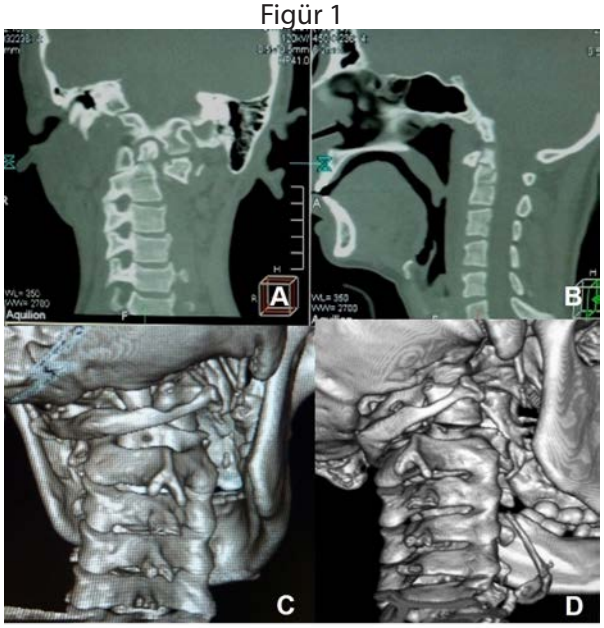

24 yaşında kadın hasta trafik kazası sonrası ortaya çıkan kombine tip II odontoid kırığı nedeniyle hastanemize getirildi. Koronal (A) ve sagittal (B) servikal vertebra tomografi görüntülerinde transvers nondeplase odontoid kırığı görülmektedir. 3 boyutlu reformatlanmış görüntülerde servikal tilt ve atlas rotasyonu posterior yüzeyden görülmektedir (C, D).

Figür 2

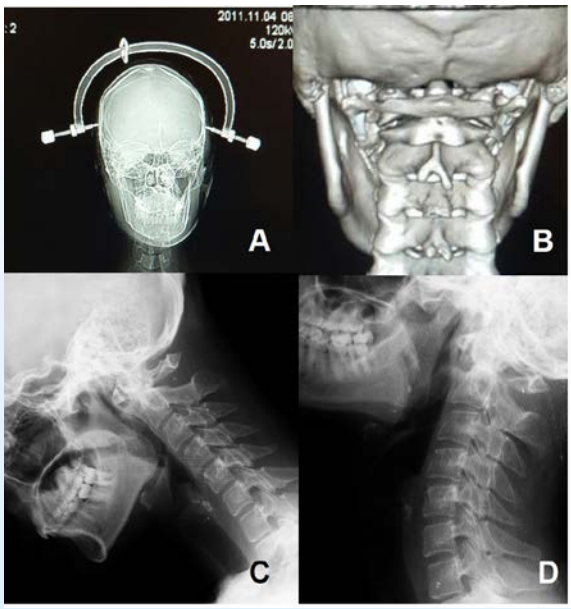

Hastaya (A) Gardner servikal traksiyonu uygulandı. Üç boyutlu görüntülemede, traksiyon sonrasında servikal dizilimin yeniden sağlandığı görülmektedir (B). Travmadan bir yıl sonra kombine tip II kırıkta füzyon gelişmiş olup, fleksiyon ve ekstansiyon grafilerinde instabilite bulgusu görülmemektedir (C, D).

Anahtar Kelimeler: odontoid kırıkları, konservatif tedaviler, füzyon

S-196

ADJACENT SEGMENT DISEASE AFTER INSTRUMENTED FUSION IN LUMBAR FRACTURES

Ömer Faruk KILIÇASLAN[1], Aliekber YAPAR[1], Vugar NABİ[1], Mehmet Ali TOKGÖZ[2]

[1]Antalya Training And Research Hospital
[2]Ankara Keçiören Training And Research Hospital

Objective: The study aimed to identify the rate of the occurrence of adjacent segment disease (ASD) after posterior instrumentation surgery for lumbar vertebrae fractures.

Material and Methods: This retrospective study evaluated seventy-seven patients who underwent posterior lumbar transpedicular instrumentation for lumbar fracture between 2009 and 2017. Adjacent segment disease has been defined as, having changes in disc height, disc angle, and vertebral possible translation in patients' follow-up radiographs. Oswestry Disability Index (ODI) and VAS scores of patients with and without ASD were evaluated in the preoperative and postoperative periods.

Results: Seventy-seven patients with a mean age of 40.4±16.3 (range: 18-76) were included in the study. The majority of patients were male (59, 76.6%). The mean fusion level was 3.7±0.9 (range: 2 – 6). The mean length of hospital stay was 7.45±4.88 days (range: 2 – 33). Mean follow-up was 65.0±40.7 months (range: 11-251). Proximal ASD was identified in 16 (21%) cases. Distal ASD was identified in 13 (17%) cases. Both proximal and distal ASD was identified in 8 (10%) cases. Spondylolisthesis of distal segment and proximal junctional kyphosis were the most common imaging finding, and progressive back pain was the most common clinical symptom in the ASD group. The mean ODI score significantly decreased from 93.2 ± 6.9 before surgery to 31.0 ± 19.7 at the final follow-up. The mean VAS significantly decreased from 9.29 ± 0.8 to 3.69 ± 2.0 at the final follow-up. There was no difference in the preoperative VAS and ODI values between patients with and without ASD. However, the postoperative VAS score of patients with ASD was 4.19 ± 1.47, while those without ASD were 3.17 ± 1.30 (p: 0.003). Mean ODI scores were 36.78 ± 12.27 in the ASD group and 21.15 ± 10.32 in those with the normal radiographic examination (p: 0.001). A statistically significant difference was observed between the postoperative VAS (p: 0.008) and ODI (p: 0.001) scores in the analysis after the groups were separated according to the location of the ASD (None, Proximal, Distal, and Both)

Conclusions: Adjacent-segment disease was found in both adjacent segments of the instrumented spine, after lumbar fusion surgery. This seems to be due to the changes at the adjacent level are similar to those at the fractured level, resulting in stress-shielding and (eventually) weakening of the anterior column of these adjacent vertebrae.

Figure 1.

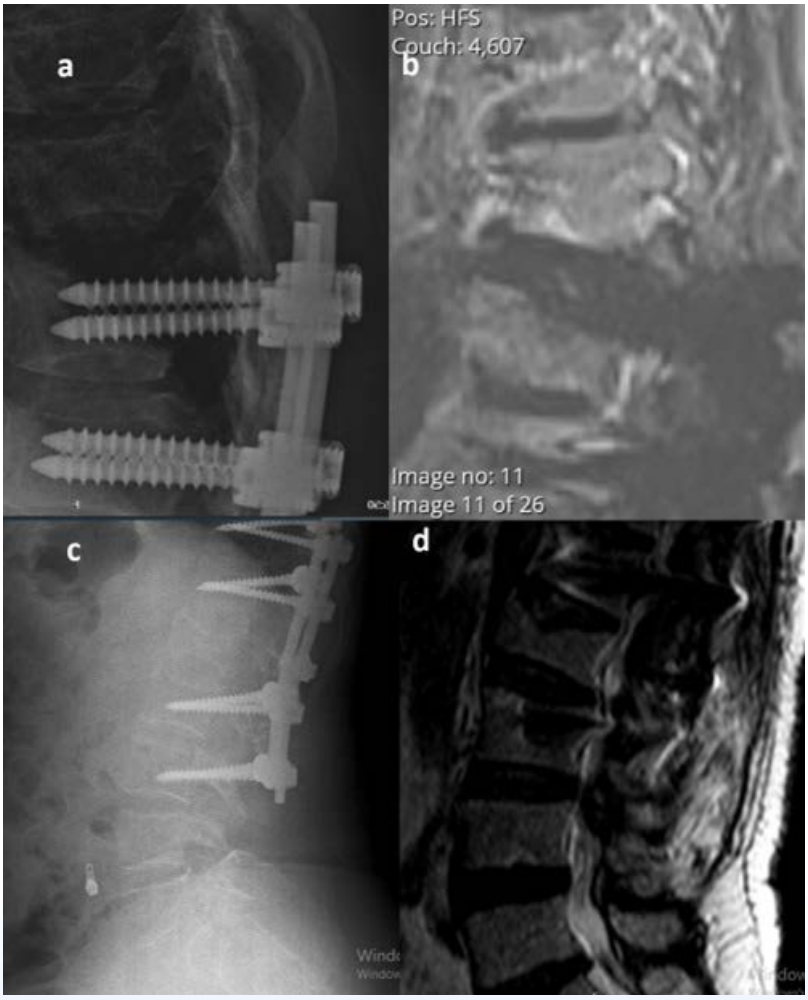

a)Lateral radiograph of a 32-year-old woman who had undergone posterior fusion due to lumbar vertebral fracture 4 years earlier.Radiograph shows adjacent disc space narrowing.b) MRI showed disc degeneration and disc space narrowing in the sagittal plan at the same patient.c)42 years old male complain of leg and buttock pain.lateral X-ray shows adjacent segment disc space narrowing. d) MRI shows adjacent segment degeneration.

Figure 2

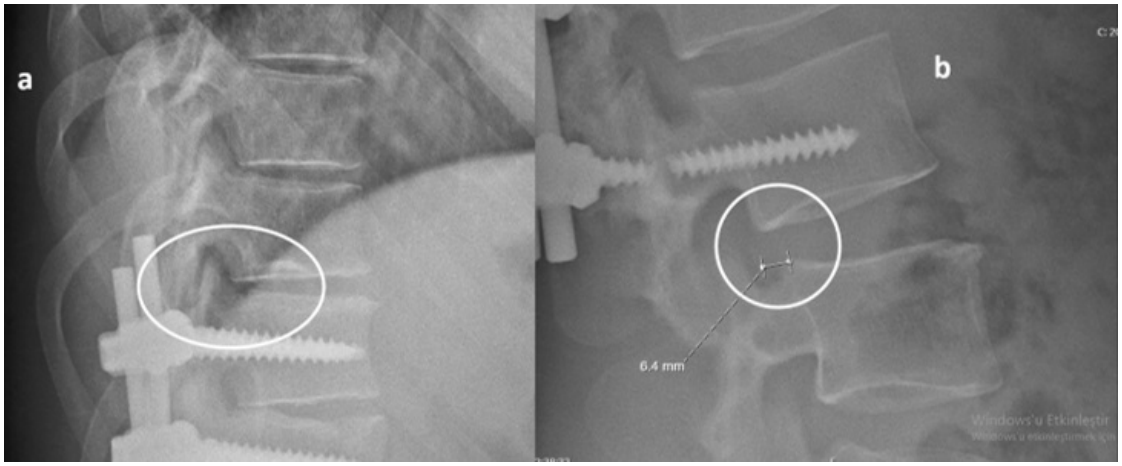

40 years old female who underwent posterior long instrumentation due to lumbar fracture. A)An example of radiographic proximal adjacent segment desease due to vertebral translation. B) Distal adjacent segment desease due to distal level translation.

Keywords: Adjacent segment disease, lumbar fracture, fusion, lumbar spine

LOMBER OMURGA KIRIKLARINDA ENTRÜMENTE FÜZYON SONRASI KOMŞU SEGMENT HASTALIĞI

Ömer Faruk KILIÇASLAN[1], Aliekber YAPAR[1], Vugar NABİ[1], Mehmet Ali TOKGÖZ[2]

[1]Antalya Eğitim ve Araştırma Hastanesi
[2]Ankara Keçiören Eğitim ve Araştırma Hastanesi

Amaç: Bu çalışmada lomber vertebra kırıkları için posterior enstrümantasyon cerrahisi sonrası komşu segment hastalığı (ASD) oluşum oranını belirlemeyi amaçladık.

Gereç ve Yöntemler: Bu retrospektif çalışmada, 2009-2017 yılları arasında lomber kırığı nedeniyle posterior lomber transpediküler enstrümantasyon uygulanan yetmiş yedi hasta değerlendirildi. Komşu segment hastalığı, hastaların takip radyografilerindeki disk yüksekliği, disk açısı ve olası vertebral translasyon değişiklikleri olarak tanımlandı. KSH gelişen ve gelişmeyen hastaların Oswestry Disability İndeks(ODI) ve VAS skorları preoperatif ve postoperatif dönemde değerlendirildi.

Bulgular: Ortalama yaşı 40.4±16.3 (aralık: 18-76) olan 77 hasta çalışmaya dahil edildi. Hastaların çoğunluğu erkekti (59, %76,6). Ortalama füzyon seviyesi 3,7±0,9 (aralık: 2 – 6) idi. Ortalama hastanede kalış süresi 7,45±4,88 gündü (aralık: 2-33). Ortalama takip süresi 65.0±40,7 aydı (aralık: 11-251). On altı (%21) olguda proksimal KSH tespit edildi. On üç (%17) olguda distal KSH tespit edildi. Sekiz (%10) olguda hem proksimal hem de distal KSH tespit edildi. Distal segment spondilolistezi ve proksimal bileşke kifozu en yaygın görüntüleme bulgusuydu ve ilerleyici sırt ağrısı KSH grubunda en yaygın klinik semptomdu. Ortalama ODI skoru, ameliyat öncesi 93.2 ± 6.9›dan son takipte 31,0 ± 19,7›ye anlamlı ölçüde geriledi. Ortalama VAS, son takipte 9,29 ± 0,8›den 3,69 ± 2,0›a anlamlı ölçüde geriledi. KSH olan ve olmayan hastalar arasında preoperatif VAS ve ODI değerlerinde fark yoktu. Ancak KSH olan hastaların postoperatif VAS skoru 4,19 ± 1,47 iken, KSH olmayanların ise 3,17 ± 1,30 (p: 0,003) idi. Ortalama ODI skorları KSH grubunda 36,78 ± 12,27, normal grupta 21,15 ± 10,32 idi (p: 0.001). KSH yerleşimine göre (Yok, Proksimal, Distal ve Her İkisi) postoperatif VAS (p: 0,008) ve ODI (p: 0,001) skorları arasında istatistiksel olarak anlamlı fark gözlendi.

Sonuç: Lomber füzyon cerrahisi sonrası enstrümante omurganın her iki komşu segmentinde komşu segment hastalığı bulundu. Bunun nedeni, komşu seviyedeki değişikliklerin kırık seviyedekilere benzer olması ve stres dalgasının komşu vertabraların yumuşak dokusunu hasarlayarak ön kolonun zayıflatması görünmektedir.

Resim 1.

a) 4 yıl önce lomber vertebra kırığı nedeniyle posterior füzyon uygulanan 32 yaşındaki kadının lateral grafisi. Radyografisinde komşu disk aralığında daralma. b) MRG'de sagital planda disk dejenerasyonu ve disk aralığında daralma. c)42 yaşında erkek bacak ve kalça ağrısından yakınıyor. Yan grafide komşu segment disk aralığında daralma. d) MRI komşu segment dejenerasyonunu.

Resim 2

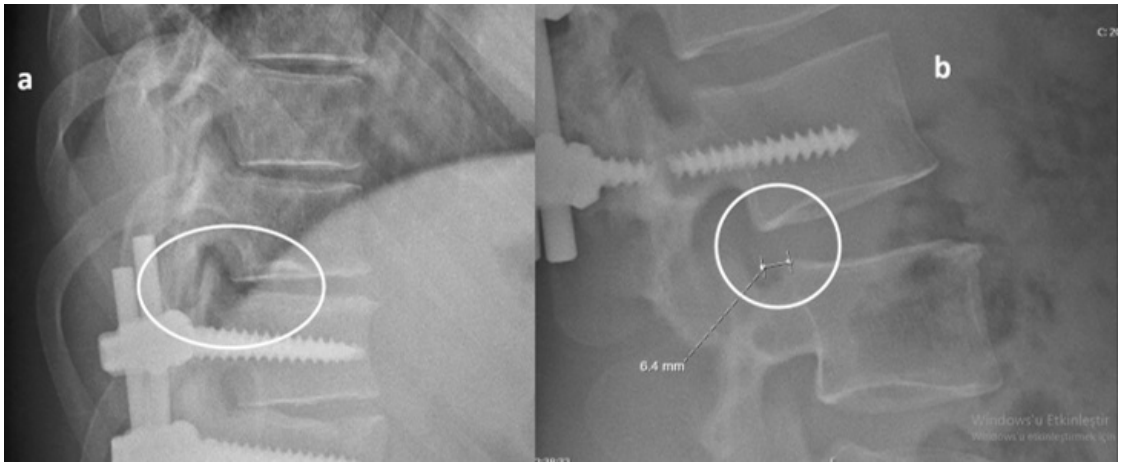

Lomber omurga kırığı nedeniyle posterior uzun segment enstrümantasyon uygulanan 40 yaşında kadın. A) Vertebral translasyona bağlı radyografik proksimal komşu segment hastalığına B) Distal seviye translasyonu nedeniyle distal komşu segment hastalığı.

Anahtar Kelimeler: Komşu segment hastalığı, lomber vertebra kırığı, füzyon, lomber omurga

S-197

THE MIDTERM RESULTS OF INSUFFICIENCY FRACTURES OF THE SACRUM TREATED WITH TRIANGULAR OSTEOSYNTHESIS

Serkan Erkan[1], Hakan Koray Tosyalı[1], Sertan Hancıoğlu[1], Güvenir Okcu[1]

[1]Manisa Celal Bayar University, Faculty of Medicine, Department of Orthopedics and Traumatology

Purpose: To investigate the midterm results of patients having the insufficiency fracture of sacrum treated with triangular osteosynthesis.

Methods: Between 2017 March and 2021 February, 11 female patients, mean age 71±4.8, having the insufficiency fracture of sacrum treated with triangular osteosynthesis, results of clinical and radiographic outcomes were evaluated retrospectively. Predisposing factors for sacral insufficiency fractures were osteoporosis in 7 patients (%63.7), rheumatoid arthritis in 3 patients (%27.3) and radiotherapy in 1 patient (%9). Rutine pelvic radiographs (AP,inlet and outlet) and 2 and 3 diameter computerized tomography imaging were obtained for all patients. Diagnosis with a mean delay to surgery was 4.2±0.8 months. All patients were preoperatively and at follow-up assesed statistically by means of the visual analogue score (VAS), narcotic analgesic consumption, and the ability to perform activitis of daily living (ADLs).

Results: The average duration of postoperative follow-up was 18.1±2.7 months. All patients were allowed to weight bear as tolerated immediately after surgery. No neurological injury and screw malposition were observed in any pateints. The mean VAS improved statistically 52.7±5.1 mm (preoperative:74.8±6.4, at follow-up:21.8±3) ($p<0.05$). Nine patients (%81.8) consumed narcotic analgesics before surgery, and two patients(%18.2) at follow-up ($p<0.05$). Eight patients (%72.7) consumed nonsteroidal-antiinflammatory drugs before surgery and three patients (%27.3) after surgery. Before surgery, six patients (%54.5) were able to perform ADLs with a pain score of grade 4 (severe pain); five patients (%45.5) with grade 5 (unable to perform activities of daily life). At follow-up, seven patients (%63.7) did have grade of 1 (without pain); three patients (%27.3) have grade of 2 (mild pain) and one (%9) has grade 3 (moderate pain) ($p<0.05$).

Conclusion: Triangular osteosynthesis is an effective surgical method in improving VAS score, narcotic analgesic consumption, and the ability to perform activitis of daily living (ADLs) in patients with the insufficiency fracture of sacrum

Image

71 year-old women treated with triangular osteosynthesis

Keywords: Fracture,iliosacral screw,insufficiency

TRİANGULAR OSTEOSENTEZ UYGULANAN SAKRUM YETMEZLİK KIRIKLARININ ORTA DÖNEM SONUÇLARI

Serkan Erkan[1], Hakan Koray Tosyalı[1], Sertan Hancıoğlu[1], Güvenir Okcu[1]

[1]Manisa Celal Bayar Üniversitesi, Tıp Fakültesi, Ortopedi ve Travmatoloji Anabilim Dalı

Amaç: Sakrum yetmezlik kırığı nedeniyle trianguler osteosentez tespiti uygulanan hastaların orta dönem sonuçlarının araştırılması

Yöntem: 2017 Mart ile 2021 Şubat tarihleri arasında sakrum yetmezlik kırığı nedeniyle trianguler osteosentez tespiti uygulanmış, yaş ortalaması 71±4.8 olan 11 kadın hastanın klinik ve radyografik sonuçları retrospektif olarak değerlendirilmiştir. Predispozan faktör olarak 7 hastada (%63.7) osteoporoz, 3 hastada (%27.3) romatoid artrit ve 1 hastada (%9) radyoterapi saptandı. Tüm hastalarda ameliyat öncesi ve sonrası takiplerde rutin pelvis radyografileri (AP,inlet ve outlet) ve 2 ve 3 boyutlu bilgisayar tomografileri çekildi. Ortalama cerrahi zamanlama kırık sonrası 4.2±0.8 aydı. Hastaların ameliyat öncesi ve sonrası takiplerde Visüel Ağrı Skorları (VAS), narkotik analjezik kulllanımı ve Hayat Kalite Ölçek (ADL) skorları değerlerindeki değişiklikler istatistiksel olarak değerlendirildi.

Bulgular: Ortalama takip süresi 18.1±2.7 aydı. Hastalara ameliyat sonrası tam yükle yürümesine izin verildi. Nörolojik yaralanma ve vida malpozisyonu hiçbir hastada izlenmedi. VAS skorlarındaki ortalama iyileşme 52.7±5.1mm (ameliyat öncesi: 74.8±6.4, sonrası: 21.8±3) olarak saptandı ($p<0.05$). Ameliyat öncesi 9 hasta (%81.8) narkotik analjezik kullanmışken, ameliyat sonrası 2 hasta (%18.2) kullanmaya devam etti ($p<0.05$). 8 hasta (%72.7) ameliyat öncesi non-steroidal antiinflamatuar kullanmışken, ameliyat sonrası 3 hasta (%27.3) kullanmaya devam etti ($p<0.05$). Hayat Kalite Ölçeği (ADL) skorlarına göre ameliyat öncesi 6 hasta (%54.5) grade 4 (çok şiddetli ağrı), 5 hasta (%45.5) grade 5 (hareket edemez halde) iken ameliyat sonrası 7 hasta (%63.7) grade 1 (ağrısız), 3 hasta (%27.3) grade 2 (hafif ağrı) ve 1 hasta (%9) grade 3 (orta şiddetli ağrı) olarak değerlendirildi ($p<0.05$).

Sonuç: Trianguler osteosentez tespiti, orta dönemde sakral yetmezlik kırığı olan hastaların VAS skorları, narkotik analjezik kullanımları ve hayat kalitesi ölçüt skorlarındaki iyileşmeleri sağlayan etkin bir cerrahi yöntemdir.

S-198

COMPARISON OF THE EFFECTS OF RILUZOLE, METHYLPREDNISOLONE AND COMBINATION OF TWO DRUGS ON SPINAL DECOMPRESSION IN THE TREATMENT OF ACUTE SPINAL INJURY IN AN IN VIVO RAT MODEL

Cem Önder[1], Burak Akesen[1], Selcan Akesen[2], Ezgi Yumuşak[3]

[1]Uludag University Medical School Orthopaedics and Traumatology Department
[2]Uludag University Medical School Anesthesiology and Reanimation Department
[3]Uludag University Veterinary School Pathology Department

Purpose: Acute spinal injury is a post-traumatic process, the effects of which are generally irreversible. It is thought that the determination of medical treatment methods that can affect the injury mechanisms that develop after acute spinal injury at certain levels will significantly prevent morbidity. For this reason, it is important to determine the medical efficacy of riluzole, which has been researched for a long time, and methylprednisolone (MPS), which has taken its place in treatment guidelines. The aim of our study was to determine and compare the efficacy of riluzole, methylprednisolone, and the combination of two drugs in a rat model with acute spinal trauma, electrophysiologically and histopathologically.

Material and Methods: 59 rats were divided into 4 groups as control, riluzole, MPS and riluzole+MPS. Acute spinal trauma was created by inflating the embolectomy catheter which was advanced in the epidural space after applying laminectomy to rats and the subjects were followed for 7 days. The aforementioned drugs were given and electrophysiological recording was made with neuromonitoring and the amplitude–latency values ??between the groups were compared. At the end of 7 days, they were sacrificed and histopathological examination and comparison was made between the groups.

Results: Statistically, no significant relationship was observed in terms of the difference in amplitude and latency values ??obtained after spinal cord injury for experimental homogenity. Drug superiorities were compared and although the riluzole group provided the greatest increase in amplitude, no treatment provided a significant improvement. The riluzole group provided significantly more improvement in amplitude than the MPS group. Similarly, riluzole+MPS group achieved significantly more improvement than the MPS group. For latency, no treatment provided a significant improvement compared to the control group and each other. Finally, histopathological examination was made and found that there was significantly less cavitation area in the riluzole group than in the control group. Riluzole and Riluzole+MPS group group also caused significantly less cavitation than the MPS group. However, MPS group and the riluzole+MPS group didn't provide a significant difference compared to the control group.

Conclusion: It seems that MPS treatment does not show any benefit in acute spinal injury. Riluzole, which is one of the new treatment agents, is not certain, but it is possible to be used in the near future with this indication. Although it does not affect the electrophysiological results significantly, it is thought that riluzole has proven itself in histopathological recovery.

Advancement and inflation of the embolectomy catheter through the epidural space after laminectomy

Advancement and inflation of the embolectomy catheter through the epidural space after laminectomy

Calculation of the cavitary lesion area that has formed in the medulla spinalis

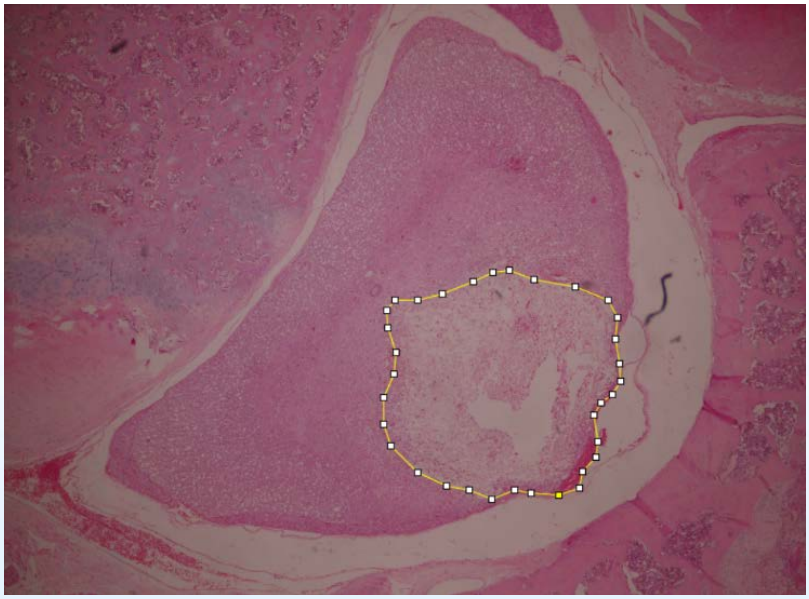

Calculation of the cavitary lesion area that has formed in the medulla spinalis

Statistical significance data of the percentile change comparison between groups from the creation of spinal cord injury to the end of the 7th day.

Sample 1-Sample 2	Test Statistic	Std. Error	Std. Test Statistic	Sig.	Adj. Sig.[a]
MPS - Kontrol	9,250	4,690	1,972	0,049	0,292
MPS - Riluzol ve MPS	-13,250	4,690	-2,825	0,005	0,028
MPS - Riluzol	-21,500	4,690	-4,584	0,000	0,000
Riluzol ve MPS - Kontrol	-4,000	4,690	-0,853	0,394	1,000
Kontrol - Riluzol	-12,250	4,690	-2,612	0,009	0,054
Riluzol ve MPS - Riluzol	8,250	4,690	1,759	0,079	0,472

Statistical significance data of the percentile change comparison between groups from the creation of spinal cord injury to the end of the 7th day. Kruskal Wallis and Dunn tests were used. p

Keywords: Riluzole, Methylprednisolone, Acute spinal injury

AKUT SPİNAL YARALANMANIN TEDAVİSİNDE RİLUZOL, METİLPREDNİSOLON VE İKİ İLACIN KOMBİNASYONUNUN SPİNAL DEKOMPRESYONA ETKİSİNİN IN VİVO SIÇAN MODELİNDE KARŞILAŞTIRILMASI

Cem Önder[1], Burak Akesen[1], Selcan Akesen[2], Ezgi Yumuşak[3]

[1]Uludağ Üniversitesi Tıp Fakültesi Ortopedi ve Travmatoloji Anabilim Dalı
[2]Uludağ Üniversitesi Tıp Fakültesi Anesteziyoloji ve Reanimasyon Anabilim Dalı
[3]Uludağ Üniversitesi Veteriner Fakültesi Patoloji Anabilim Dalı

Amaç: Akut spinal hasar, travma sonrası gerçekleşen ve etkileri genellikle geri dönüşümsüz olan bir süreçtir. Akut spinal hasar sonrası gelişen yaralanma mekanizmalarını belirli düzeylerde etkileyebilecek olan medikal tedavi yöntemlerinin belirlenmesinin morbiditenin önemli ölçüde önüne geçeceği düşünülmektedir. Bu sebeple araştırmaları uzun süredir devam eden riluzol ve tedavi kılavuzlarında kendine yer edinmiş metilprednisolonun (MPS) medikal etkinliklerinin belirlenmesi öne çıkmaktadır. Çalışmamızda amaç riluzol, MPS ve iki ilacın kombinasyonun akut spinal travma oluşturulmuş bir sıçan modelinde medikal tedavi etkinliğinin elektrofizyolojik ve histopatolojik olarak belirlenmesi ve karşılaştırılmasıdır.

Gereç ve Yöntem: Çalışmamızda 59 adet sıçan kontrol, riluzol, MPS ve riluzol + MPS olmak üzere 4 gruba ayrılmıştır. Akut spinal travma, sıçanlara laminektomi uygulanıp epidural aralıkta ilerletilen embolektomi kateterinin şişirilmesi yöntemiyle yaratılmış ve denekler 7 gün boyunca izlenmiştir. Bahsedilen ilaçlar verilmiş ve nöromonitörizasyon ile elektrofizyolojik kayıt yapılmış ve gruplar arası amplitüd – latans değerleri karşılaştırılmıştır. 7 gün sonunda sakrifiye edilmiş ve gruplar arası histopatolojik inceleme ve karşılaştırma yapılmıştır.

Bulgular: İstatistiksel olarak deney prosedürünün benzer akut spinal travma yaratması ve deneklerin elektrofizyolojik olarak homojen olması test edilmiştir. Spinal kord hasarı gerçekleştirilmesi sonrası alınan amplitüd ve latans değerlerinin farklılığı açısından anlamlı bir ilişki gözlenmemiştir. İlaç üstünlükleri de karşılaştırılmış ve amplitüd açısından riluzol tedavi grubu amplitüd değerinde en fazla artışı sağlamasına rağmen, hiçbir tedavinin kontrol grubuna göre anlamlı bir iyileşme sağlamadığı görülmüştür. Tedavi gruplarının birbirlerine üstünlüklerine bakıldığında ise riluzol tedavi grubunun, MPS tedavi grubuna göre amplitüdde anlamlı olarak daha fazla iyileşme sağladığı gözlenmiştir. Benzer şekilde riluzol + MPS tedavi grubunun, MPS tedavi grubuna göre amplitüdde anlamlı olarak daha fazla iyileşme sağladığı gözlenmiştir. Latans açısından, hiçbir tedavinin kontrol grubuna göre ve birbirlerine göre anlamlı bir iyileşme sağlamadığı görülmüştür. Son olarak histopatolojik inceleme, alınan medulla spinalis kesitlerinde kavitasyon alanı hesabına dayanarak yapılmış ve riluzol tedavi grubunda, kontrol grubuna göre anlamlı olarak daha az kavitasyon alanı olduğu görülmüştür . Aynı zamanda riluzol tedavi grubunun, MPS tedavi grubuna göre anlamlı olarak daha az kavitasyon oluşmasını sağladığı gözlenmiştir. Riluzol + MPS tedavi grubunun da MPS tedavi grubuna göre anlamlı olarak daha az kavitasyon oluşmasını sağladığı gözlenmiştir. Bunlara karşılık MPS tedavi grubunun ve riluzol + MPS tedavi grubunun kontrol grubuna göre anlamlı bir fark sağlamadığı gözlenmiştir .

Sonuç: Akut spinal yaralanmada klasik MPS tedavisinin fayda göstermediği görülmektedir. Yeni tedavi ajanlarından riluzolün ise kesin olmamakla birlikte, bu endikasyon ile yakın gelecekte kullanıma girebilmesi söz konusudur. Elektrofizyolojik sonuçlara anlamlı düzeyde etki etmemesine rağmen histopatolojik iyileşme olarak riluzolün kendini kanıtladığı düşünülmektedir.

Embolektomi kateterinin laminektomi sonrası epidural aralıktan ilerletilmesi ve şişirilmesi

Embolektomi kateterinin laminektomi sonrası epidural aralıktan ilerletilmesi ve şişirilmesi

Medulla spinaliste oluşmuş olan kaviter lezyon alanının hesaplanması

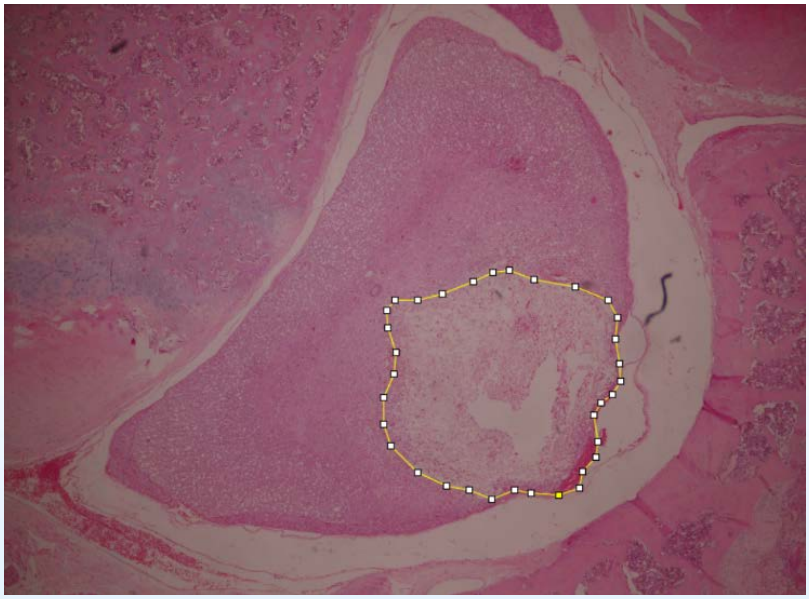

Medulla spinaliste oluşmuş olan kaviter lezyon alanının hesaplanması

Gruplar arası spinal kord hasarı yaratılmasından 7. gün sonuna kadar olan amplitüd yüzdesel değişim karşılaştırmasının istatistiksel anlamlılık verileri

Sample 1-Sample 2	Test Statistic	Std. Error	Std. Test Statistic	Sig.	Adj. Sig.[a]
MPS - Kontrol	9,250	4,690	1,972	0,049	0,292
MPS - Riluzol ve MPS	-13,250	4,690	-2,825	0,005	0,028
MPS - Riluzol	-21,500	4,690	-4,584	0,000	0,000
Riluzol ve MPS - Kontrol	-4,000	4,690	-0,853	0,394	1,000
Kontrol - Riluzol	-12,250	4,690	-2,612	0,009	0,054
Riluzol ve MPS - Riluzol	8,250	4,690	1,759	0,079	0,472

Gruplar arası spinal kord hasarı yaratılmasından 7. gün sonuna kadar olan amplitüd yüzdesel değişim karşılaştırmasının istatistiksel anlamlılık verileri. Kruskal Wallis ve Dunn testleri kullanılmıştır. p

Anahtar Kelimeler: Riluzol, Metilprednisolon, Akut spinal yaralanma

Fotoğraf

71 yaş kadın hasta trianguler osteosentez fiksasyonu

Anahtar Kelimeler: Fraktür, iliosakral vida,yetmezlik

S-199

DOES THE SIZE OF INTERMEDIATE SCREW EFFECT THE OUTCOMES IN THE SHORT SEGMENT PEDICLE SCREW FIXATION COMBINED WITH INTERMEDIATE SCREW AT THE FRACTURE LEVEL FOR TREATMENT OF THORACOLUMBAR FRACTURES?

Anıl Murat Öztürk[1], Selahaddin Aydemir[2], Onur Süer[3], Bünyamin Kılıçlı[1], Ömer Akçalı[2]

[1]Department of Orthopaedic Surgery, Ege University, School of Medicine
[2]Department of Orthopaedic Surgery, Dokuz Eylul University, School of Medicine
[3]Department of Orthopaedics and Traumatology, University of Health Sciences Izmir Bozyaka Education and Research Hospital

Objective: To evaluate the outcome of size of the intermediate pedicle screw in posterior fixation including the fractured vertebra for the treatment of thoracolumbar vertebral fractures.

Methods: 33 patients that sustained a single-level thoracolumbar fracture thoracolumbar (T11-L2) were included in this retrospective study between Jenuary 2015 and March 2021. Patients were divided into two groups according to size of the intermediate pedicle screw (group A: <35mm, m/f: 9/6, n:15, age: 41.25 , group B: >35mm, m/f: 11/7 n: 18, age: 39.5). All patients were periodically followed-up with clinical and radiologic evaluation. Cobb's angle, vertebral body height, the operation time, intra-operational blood loss, the Denis pain scale scores and complications were compared between the groups.

Results: There were no statistical differences between the 2 groups for age, gender, fractured segment, fracture type, preoperative Denis pain scale scores, kyphotic angle and vertebral heights. There was no significant signifance early post-operative Cobb's angles and vertebral heights. The group B was significantly more succesful in protection of achieved correction of post-operative Cobb's angles and vertebral heights in follow-up. No statistical differences were found between the groups for the operation time, intra-operational blood loss, the Denis pain scale scores at last follow up. Implant failure was seen only in group A in two patients.

Conclusion: To use >35mm intermediate pedicle screw is associated with better reduction of the fractured vertebrae, less correction loss in the follow-up more effective in protection of achieved correction of post-operative Cobb's angles and vertebral heights in follow-up.

Keywords:''Thoracolumbar Fractures'', Short segment fixation'', ''Intermediate screw''

TORAKOLOMBER VERTEBRA KIRIKLARININ KISA SEGMENT PEDİKÜL VİDALAMA İLE YAPILAN TEDAVİSİNDE, KIRIK VERTEBRAYA KONULAN VİDANIN BOYUTU SONUÇLARI ETKİLER Mİ?

Anıl Murat Öztürk[1], Selahaddin Aydemir[2], Onur Süer[3], Bünyamin Kılıçlı[1], Ömer Akçalı[2]

[1]Ege Üniversitesi Tıp Fakültesi Ortopedi ve Travmatoloji Anabilim Dalı
[2]Dokuz Eylül Üniversitesi Tıp Fakültesi Ortopedi ve Travmatoloji Anabilim Dalı
[3]Sağlık Bakanlığı Üniversitesi İzmir Bozyaka Eğitim ve Araştırma Hastanesi Ortopedi ve Travmatoloji Kliniği

Amaç: Torakolomber vertebra kırıklarının tedavisinde kullanılan kısa segment posterior entrümentasyonda kırık vertebraya konulan pedikül vidasının boyutunun sonuca etkisini değerlendirmek.

Yöntem: Ocak 2015 ile Mart 2021 arasında tek seviye torakolomber vertebra (T11-L2) kırığı olan 33 hasta bu retrospektif çalışmaya dahil edildi. Hastalar kırık vertebraya konulan pedikül vidasının boyutuna göre iki gruba ayrıldı (grup A: < 35mm, e/k: 9/6, n:15, yaş: 41.25 , grup B: >35mm, e/k: 11/7 n: 18, yaş: 39,5. Tüm hastalar periyodik olarak klinik ve radyolojik değerlendirme ile takip edildi. Gruplar arasında Cobb açısı, vertebra korpus yüksekliği, operasyon süresi, operasyon içi kan kaybı, Denis ağrı skalası skorları ve komplikasyonlar karşılaştırıldı.

Bulgular: Yaş, cinsiyet, kırık seviyesi, kırık tipi, ameliyat öncesi Denis ağrı ölçeği skorları, kifoz açısı ve vertebra yükseklikleri açısından 2 grup arasında istatistiksel fark yoktu. Erken postoperatif Cobb açıları ve vertebra yüksekliklerinde anlamlı bir fark yoktu. Grup B takipte elde edilen postoperatif Cobb açılarının ve vertebra yüksekliklerinin korunmasında anlamlı derecede daha başarılıydı. Gruplar arasında operasyon süresi, intraoperatif kan kaybı, Denis ağrı skalası skorları açısından son takipte istatistiksel fark bulunmadı. Gruon A'da İki hastada implant başarısızlığı görüldü.

Sonuç: Kırık vertebraya konulan pedikül vidasının >35mm kullanılması kırık vertebranın daha iyi redüksiyonu, takipte daha az korreksiyon kaybı ile ilişkilidir. Takipte postoperatif elde edilen Cobb açılarındaki ve vertebra yüksekliklerindeki düzeltmenin korunmasında daha etkilidir.

Anahtar Kelimeler: ''Torakolomber vertebra kırıkları'', ''kısa segment fiksasyon'', ''intermediate vida''

Poster Bildiriler



PP-001

CSF-VENOUS FISTULAS, A RARE CAUSE OF INTRACRANIAL HYPOTENSION: A CASE REPORT

Ali Ekrem ADIYAMAN[1], Duran Şahin[1], Tuğrul Cem Ünal[1], İlyas Dolaş[1], Mehmet BARBUROĞLU[2], Serra SENCER[2], Aydın AYDOSELİ[1], Altay SENCER[1]

[1]Istanbul University, Istanbul Faculty of Medicine, Department of Neurosurgery
[2]Istanbul University, Istanbul Faculty of Medicine, Department of Radiology

Introduction: Spinal CSF-Venous fistulas are a newly detected rare cause of intracranial hypotension. A connection between the spinal subarachnoid space and the paraspinal veins causes irregular CSF loss.

Case Report: 51-year-old female patient. The patient, who was found to have intracranial hypotension due to headaches that developed when standing up, which started three years ago, underwent four blood patch procedures in different centers. In the patient whose complaints did not regress, an anterior cervical discectomy was performed in July 2020, considering that the C6-7 disc might cause CSF leakage in July 2020. Blood patches were applied three more times to the patient whose complaints continued. The patient who applied to us underwent spinal CT myelography and cranial and spinal vertebra MRI examination. The CSF-venous fistula was detected at the T2 vertebra level in CT myelography, and the diagnosis was confirmed by performing lateral decubitus spinal DSA. The CSF-venous fistula was closed by entering the venous system through the endovascular technic.

Conclusion: The patient's complaints regressed in the first month after the procedure. In control spinal MRI, it was observed that the CSF accumulation in the spinal anterior epidural space regressed.

Discussion: CSF-venous fistulas are a rare cause of intracranial hypotension and should be considered in patients with intracranial hypotension whose underlying cause is unknown.

CSF-venous fistula at preoperative CT myelography

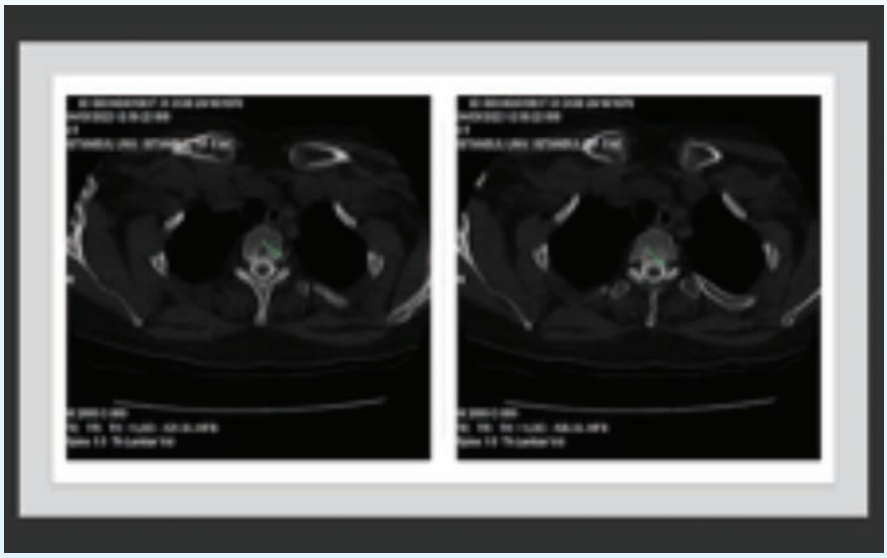

Regration of CSF-Venous fistula at preoperative-postoperative MRI

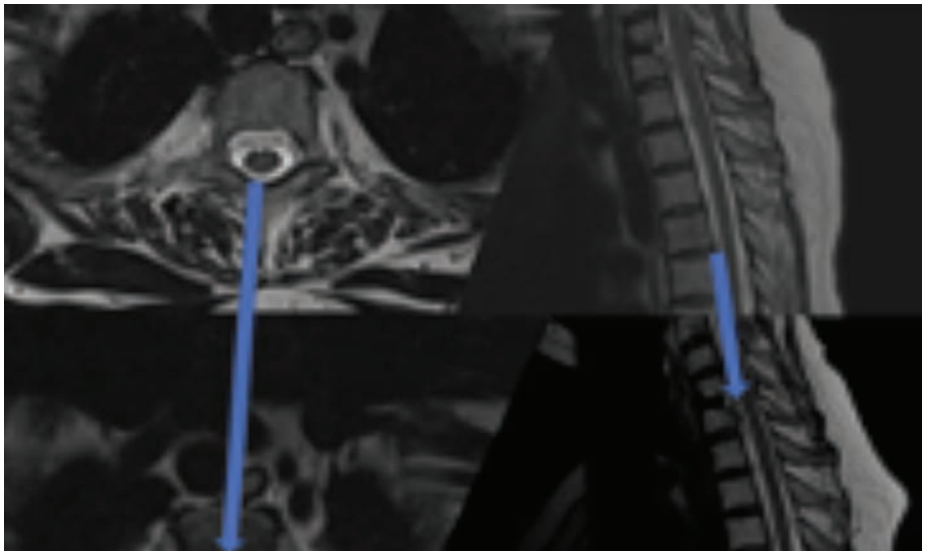

Keywords: Spinal CSF-venous fistula, intracranial hypotension

İNTRAKRANYAL HİPOTANSİYONUN NADİR BİR NEDENİ BOS-VENÖZ FİSTÜLLER: OLGU SUNUMU

Ali Ekrem ADIYAMAN[1], Duran Şahin[1], Tuğrul Cem Ünal[1], İlyas Dolaş[1], Mehmet BARBUROĞLU[2], Serra SENCER[2], Aydın AYDOSELİ[1], Altay SENCER[1]

[1]İstanbul Üniversitesi, İstanbul Tıp Fakültesi, Beyin ve Sinir Cerrahisi Anabilim Dalı
[2]İstanbul Üniversitesi, İstanbul Tıp Fakültesi, Radyoloji Anabilim Dalı

Giriş: Spinal BOS-Venöz fistüller, intrakranyal hipotansiyonun yeni saptanan nadir bir nedenidir. Spinal subaraknoid boşluk ve paraspinal venler arasında oluşan bir bağlantı düzensiz BOS kaybına neden olmaktadır.

Vaka Sunumu: 51 yaşında kadın hasta. Üç yıl önce başlayan ayakta durunca gelişen baş ağrıları nedeniyle yapılan tetkiklerinde intrakranyal hipotansiyon saptanan hastaya farklı merkezlerde toplam dört kez kan yaması işlemi yapılmış. Şikayetleri gerilemeyen hastada Temmuz 2020'de C6-7 diskinin BOS kaçapına neden olabileceği düşünülerek Temmuz 2020'de anterior servikal diskektomi yapılmış. Şikayetleri devam eden hastaya üç kez daha kan yaması uygulanmış. Tarafımıza başvuran hastaya kranyal ve tüm spinal vertebra MR tetkiki ile birlikte spinal BT myelografi yapıldı. BT myelografide T2 vertebra seviyesinde BOS-venöz fistül saptanan hastaya lateral dekübit serebral DSA yapılarak tanı doğrulandı. Venöz sistemden endovasküler yolla girilerek BOS-venöz fistül kapatıldı.

Sonuç: İşlem sonrası 1. ayda olan hastanın şikayetleri geriledi. Kontrol spinal MR'ında spinal anterior epidural mesafedeki BOS birikiminin regrese olduğu izlendi.

Tartışma: BOS-venöz fistüller intrakranyal hipotansiyonun nadir bir nedenidir ve altta yatan neden anlaşılamayan intrakranyal hipotansiyon hastalarında akla gelmelidir.

Preop BT myelografide BOS-venöz fistülün görünümü

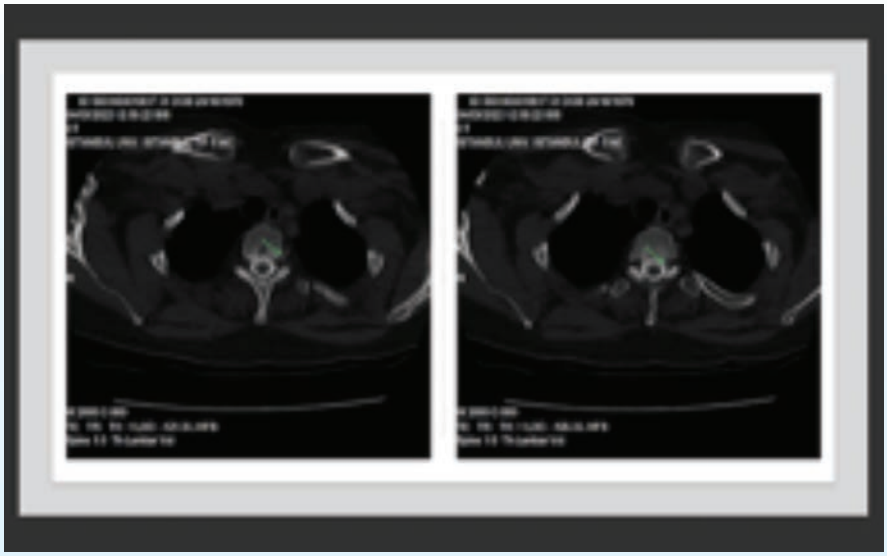

Preop-Postop MR'larda BOS fistülünün regresyonu

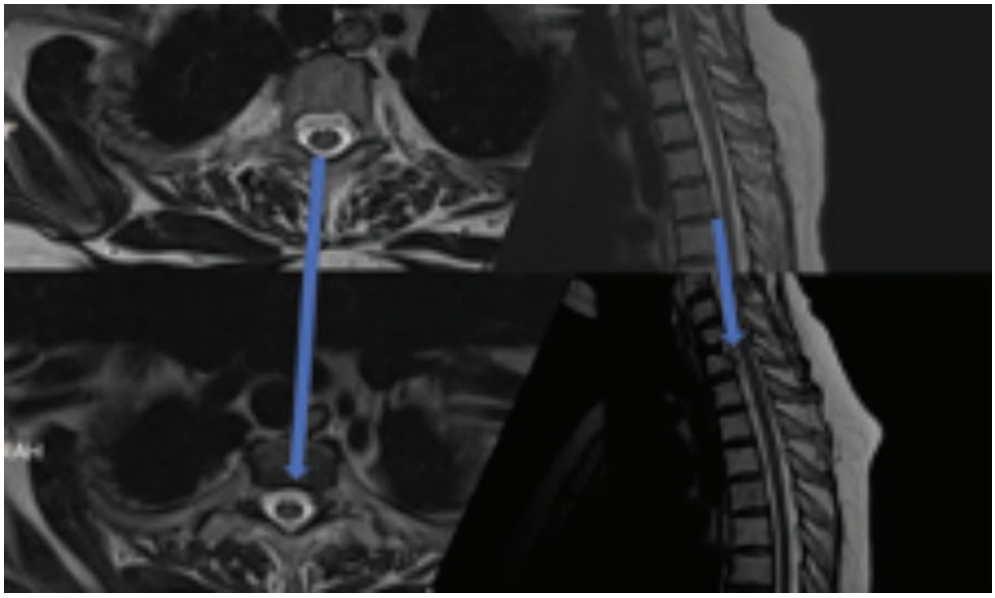

Anahtar Kelimeler: Spinal BOS-venöz fistül, intrakranyal hipotansiyon

Kaynakça:

Kumar, N., Diehn, F. E., Carr, C. M., Verdoorn, J. T., Garza, I., Luetmer, P. H., Atkinson, J. L., & Morris, J. M. (2016). Spinal CSF venous fistula: A treatable etiology for CSF leaks in craniospinal hypovolemia. *Neurology*, *86*(24), 2310–2312. https://doi.org/10.1212/WNL.0000000000002776

PP-002

SYNOVIAL CYST INVADING FROM CERVICAL VERTEBRA TO FORAMEN MAGNUM

Aydın Sinan Apaydın[1], Gizem Meral Atis[1]

[1]Karabuk Training and Research Hospital

Aydın Sinan Apaydın / Karabuk Training and Research Hospital

Synovial cysts are periarticular cysts of the synovial membrane and often contain a pale yellow mucinous fluid or gas. It is most common in the lumbar region, the region where lumbar synovial cysts are most common, occurs in the L4-5 spinal segments, adjacent to the facet joints. It is more common in women than in men. It usually occurs in people over 50 years of age and with advanced degeneration of the facet joints. It is detected in up to 2% of the radiological imaging of the lumbar spinal region. While leg pain is the most common clinical symptom, neurological deficit is rare. There may be myelopathy findings in cases in the cervical and thoracic regions. It is more rarely found in the cervical and thoracic regions. Although the diagnosis can be easily made by radiological imaging methods today, Tarlov's perineural cysts, extradural arachnoid cysts, dermoid cysts and neuromas with cystic changes, meningiomas and metastases should be kept in mind. A 67-year-old male patient presented with complaints of numbness and weakness in his bilateral arms. In the examination of the patient in the outpatient clinic, a slight deficit was detected in the right arm, although it could not be evaluated clearly. In their report, after the examinations performed on the patient who did not have any additional disease other than known cardiac insufficiency, in his cervical MRI, "a synovial cystic lesion, possibly related to the joint, narrowing the foramen magnum was observed at the craniocervical junction posterior to the atlantoaxial joint". Contrast-enhanced cervical MRI taken afterwards showed hypertrophy in the atlantoaxial joint and synovial cyst formations associated with the joint, mostly in the lateral part of the joint. It was reported that hypertrophy synovial cyst formations in the atlantoaxial synovial joint, which is a synovial joint, may be due to chronic arthritis or rheumatoid pathology involvement (rheumatoid arthritis). Synovial cyst, which is rarely seen together with meningioma, neuroma or metastases in the cervical region, should be kept in mind. The patient should be evaluated together with the examination and appropriate treatment should be planned.

Figure 1

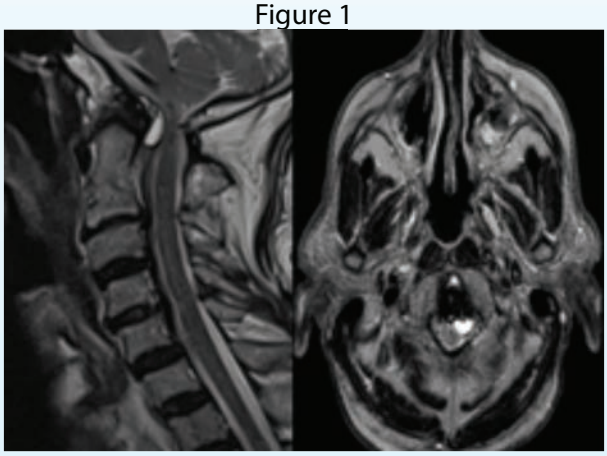

Keywords: synovial cyst,cervical vertebra,foramen magnum

SERVİKAL VERTABRADAN FORAMEN MAGNUMA İNVAZE SİNOVYAL KİST

Aydın Sinan Apaydın[1], Gizem Meral Atis[1]

[1]Karabük Eğitim ve Araştırma Hastanesi

Sinovyal kistler, sinovyal zarın periartiküler kistleridir ve çoğunlukla açık sarı renkte müsinöz sıvı ya da gaz içerirler. En sık lomber bölgede, lomber sinovyal kistlerin en sık görüldüğü bölge, L4-5 spinal segmentlerde, faset eklemlere bitis¸ik olarak ortaya çıkar.Kadınlarda, erkeklere oranla daha sıktır. Genellikle 50 yaş üzerinde ve faset eklemlerinde ileri derecede dejenerasyon olan kişilerde ortaya çıkmaktadır.

Lomber spinal bölgenin radyolojik görüntülenmesinde %2'ye varan oranlarda tespit edilmektedir. Klinik semptom olarak en sık bacak ağrısı gözlenirken nörolojik defisit seyrektir. Servikal ve torakal bölgedeki olgularda miyelopati bulguları olabilir. Genelde servikal ve torakal bölgede daha nadir bulunur. Günümüzde tanı radyolojik görüntüleme yöntemleriyle kolaylıkla konulabilmesine rağmen Tarlov'un perinöral kistleri, ekstradural araknoid kistler, dermoid kistler ve kistik değisiklikleri olan nöromalar, menenjiyom ve metastazların akılda tutulması gerekir.

67 yaşında erkek hasta bilateral kollarında uyuşma ve güçsüzlük şikayeti ile başvurdu. Hastanın poliklinik şartlarında yapılan muayanesinde net değerlendirilememekle beraber sağ kolda silik defisit saptandı. Bilinen kardiyak yetmezlik dışında ek hastalığı olmayan hastaya yapılan tetkikler sonrasında servikal MRG'ında 'Kranioservikal bileşkede atlantoaksiyel eklem posteriorunda foramen magnumu daraltan muhtemelen eklem ile ilişkili sinovyal kistik lezyon izlenmiştir' diye raporlarında. Sonrasında çekilen kontrastlı servikal MRG'ında 'Atlantoaksiyal eklemde hipertrofi ve eklemin daha çok lateral bölümde eklem ile iliskili sinovyal kist formasyonlari izlenmistir. Sinovyal bir eklem olan atlantoaksiyeldeki hipetrofi sinovyal kist formasyonlari kronik artrit ya da romatizmal patoloji tutulumuna(romatoid artrit) bagli olabilir.' şeklinde raporlandı.(Şekil 1) Sonrasında romatoloji bölümüe konsulte edilen hastaya cerrahi önerildi.

Servikal bölgede görülen menengiom, nöroma veya metastazlarla beraber nadir görülmekte olan sinoviyal kistde akılda tutulmalıdır. Hastanın muayenesi ile beraber değerlendirilip uygun tedavi planlanmalıdır.

Şekil 1

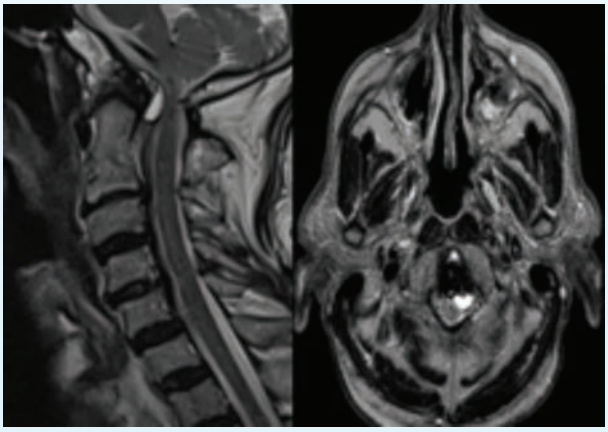

Anahtar Kelimeler: sinovyal kist,servikal vertebra,foramen magnum

PP-003

TRAUMATIC ASYMMETRICAL UNILATERAL FACET FRACTURE DISLOCATION OF CERVICOTHORACIC JUNCTION ON TWO CONTIGUOUS VERTEBRAE

Ferhat Harman MD[1,2], İsmail Şimşek MD[1,2], Bahadır Topal MD[1,2], Fatih Akbulut MD[1,2], Efecan Çekiç MD[1,2]

[1]Marmara University Faculty of Medicine, Department of Neurosurgery, Istanbul, Turkey
[2]Marmara University Institute of Neurological Sciences, Department of Neurosurgery, Istanbul

Introduction: Falling from high which mostly occurs at workplace is a common cause of trauma, and represents a high percentage on etiologies of cervical injuries. In order to avoid complications appropriate precautions needs to be taken for diagnosis. Axial loading forces during vertical falls can cause facet dislocation fractures which are often seen in cervical spine rather than the rest of the vertebral column. These fractures may happen bilaterally which are mostly located at same level on two sides. With this case, we present an atypical presentation of bilateral facet dislocation fracture of cervicothoracic junction with asymmetrical involvement of two different levels.

Case presentation: 41-year-old male patient is referred to our emergency clinic after a work accident of a fall from 7-meters high on his right leg. Physical examination showed that he was conscious, totally oriented and had no motor deficit. He had event amnesia and sensitivity on back side of his neck. He also had a minor pain on left arm which had occurred after trauma, but showed no sign of trauma or bruising on inspection. Computerized tomography (CT) scan revealed that he had C7-T1 traumatic dislocation due to right sided C6-7 and left sided C7-T1 unilateral facet fracture dislocations with C7 lamina and right pedicle fractures (Figure 1a-c). The patient was taken to operation room without any delay. During the surgery the tip of right C7 superior facet and left T1 superior facet was removed and cervical realignment was provided. Afterwards right C7 corpus, bilateral C6, T1, T2 transpedicular screws are inserted, C6 and C7 total laminectomy was performed and fusion was achieved with appropriately angled rods for cervical lordosis (Figure 2). The patient was transferred to the ward without neurological deficit.

Conclusion: In this case, the patient had asymmetrical unilateral facet dislocation fractures on two contiguous vertebrae. When the patient fell onto his right leg tumbling over, an asymmetrical impact occured in the cervical vertebrae and due to the shear force generated by this impact on his C7 vertebrae, this may be the reason for the uneven two-level unilateral facet dislocations.

This case is an example of the importance of careful inspections of CT scans, that could reveal atypical fracture dislocation patterns which may impact the surgical decision-making process.

Figure 1

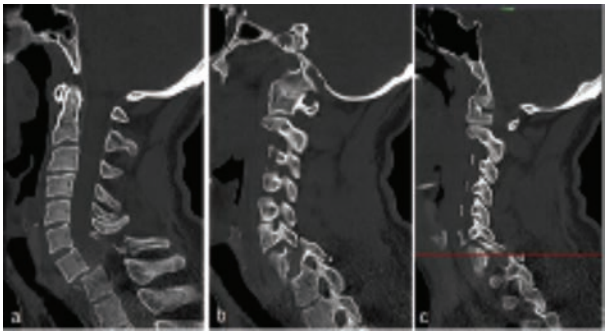

Preoperative sagittal CT scan a) C7-T1 dislocation on midsagittal plane b) Right C6-7 facet fracture dislocation c) Left C7-T1 facet fracture dislocation

Figure 2

a) Postoperative AP radiogram shows transpedicular instrumentation b) Proper sagittal realignment seen on the postoperative sagittal CT scan.

Keywords: trauma, work accidents, falls, facet dislocation fracture, cervicothoracic junction

PP-004

SURGICAL TREATMENT OF SPINAL METASTATATIC CASES-RETROSPECTIVE ANALYSIS

Göksal GÜNERHAN[1], Emin ÇAĞIL[1], Zeynep DAĞLAR[1], Özgür ÖCAL[1], Egemen IŞITAN[2], Ali DALGIÇ[3]

[1]University of Health Sciences, Ankara Sehir Hospital, Department of Neurosurgery, Ankara-Türkiye
[2]Erol Olçok Training and Research Hospital, Department of Neurosurgery,Çorum-Türkiye
[3]Private Medicana International Ankara Hospital, Department of Neurosurgery, Ankara-Turkey

Aim: Spinal bone metastases are seen in approximately 5% of cancer cases diagnosed each year. The skeletal system is the third most common site of metastasis after lung and liver. The spine is also a common site for metastases within the skeletal system. The thoracic spine is the most common region. While the vertebral body is involved in 80% of metastases, the posterior elements are involved in 20%. In adults, the most common metastatic tumor of the spine is breast cancer, followed by lung, prostate, and hematological malignancies. Of all tumors, multiple myeloma has the highest propensity for spinal metastases. Various sarcoma and neuroblastoma metastases are more common in children.

In addition to cancer histology, neurological status, and life expectancy, systemic patient factors such as general health, nutritional status, and medical comorbidities should be considered not only when making an operation decision, but also in choosing the appropriate surgical procedure. The goals of treatment in patients with metastatic disease of the spine are to prevent neurologic regression, relieve pain, restore lost neurologic function, and stabilize ranges of motion of the spine. In most cases, palliation and improving quality of life are the goals.

Materials And Methods: A total of 26 patients who were operated for spinal bone metastases in our clinic since April 2020 were examined retrospectively with digital file records and imaging.

Results: Of the 26 patients included in our study, 5 were operated for cervical, 15 for thoracic, 4 for lumbar, 2 for sacral spinal bone metastases. Thirteen of the patients were male and 13 were female. When the initial complaints of the patients were examined, 4 were found to have weakness in the extremities, 16 had vertebral pain, and 6 had no active complaints, but cancer was detected during screening. Four of the patients had previous motor deficits, and 22 had normal neurological examination. Six of the patients had a history of previously diagnosed cancer. Pathology was determined as lung cancer in 11 patients (such as squmous cell, small cell, adenocarcinoma), pathology was determined as breast cancer in 5 patients, prostate cancer in 1 patient, multiple myeloma in 1 patient, and lymphoma in 8 patients.

Conclusion: Management of patients with metastatic spinal tumors requires a multidisciplinary approach that includes the surgical team and radiation/medical oncologist. Newer surgical techniques for both tumor resection and spinal stabilization offer the best outcome in selected patients.

Keywords: "spine, metastatic tumor, palliative care"

SPİNAL METASTAZ OLGULARININ CERRAHİ TEDAVİSİ-RETROSPEKTİF İNCELEME

Göksal GÜNERHAN[1], Emin ÇAĞIL[1], Zeynep DAĞLAR[1], Özgür ÖCAL[1], Egemen IŞITAN[2], Ali DALGIÇ[3]

[1]Sağlık Bilimleri Üniversitesi, Ankara Şehir Hastanesi, Beyin ve Sinir Cerrahisi Kliniği, Ankara-Türkiye
[2]Erol Olçok Eğitim ve Araştırma Hastanesi, Beyin ve Sinir Cerrahisi Kliniği, Çorum-Türkiye
[3]Özel Medicana International Ankara Hastanesi, Beyin ve Sinir Cerrahisi Kliniği, Ankara-Türkiye

Amaç: Her yıl tanı konulan kanser vakalarının yaklaşık %5 inde omurga kemik metastazı görülmektedir. İskelet sistemi, akciğer ve karaciğerden sonra 3. En sık metastaz yeridir. Omurga da iskelet sistemi içinde metastazlar için yaygın bir bölgedir. Torasik omurga en sık görülen bölgedir. Metastazların %80 ininde vertebra korpusu tutulurken, %20 sinde posterior elemanlar tutulur. Yetişkinlerde, omurganın en yaygın metastatik tümörü meme kanseri olup bunu akciğer, prostat ve hematolojik maligniteler izlemektedir. Tüm tümörler arasında multipl miyelom spinal metastaz için en yüksek eğilime sahiptir. Çocuklarda ise, çeşitli sarkom ve nöroblastom metastazları daha sık görülür.

Kanser histolojisi, nörolojik durum ve yaşam beklentisine ek olarak, genel sağlık, beslenme durumu ve tıbbi komorbiditeler gibi sistemik hasta faktörleri, sadece operasyon kararı verirken değil, aynı zamanda uygun cerrahi prosedürün seçiminde de dikkate alınmalıdır. Omurganın metastatik hastalığı olan hastalarda tedavinin amacı, nörolojik gerilemeyi önlemek, ağrıyı hafifletmek, kayıp nörolojik fonksiyonu eski haline getirmek ve omurganın hareket bölümlerini stabilize etmektir. Çoğu durumda, palyasyon ve yaşam kalitesinin iyileştirilmesi hedeftir.

Gereç Ve Yöntem: Kliniğimizde Nisan 2020 tarihinden itibaren spinal kemik metastazı nedeniyle opere edilmiş toplam 26 adet hasta, dijital ortamdaki dosya kayıtları ve görüntülemeleriyle retrospektif olarak incelenmiştir.

Bulgular: Çalışmamıza dahil edilen 26 hastanın 5'i servikal, 15'i torakal ve 4'ü lomber, 2'si sakral spinal kemik metastazı nedeniyle opere edilmişti. Hastaların 13'ü erkek, 13'ü kadındı. Hastaların ilk başvuru şikayetleri incelendiğinde 4'ü ekstremitelerde güçsüzlük, 16'sı vertebral ağrı ve 6'sının ise aktif şikayeti olmamasına rağmen, kanser nedenli tarama yapılırken tespit edildi. Hastaların 4'ünde eski motor defisitleri mevcuttu, 22'sinin nörolojik muayenesi doğaldı. Hastaların 6'sında daha önce tanı konulmuş kanser öyküsü mevcuttu. 11 hastada patoloji Akciğer kanseri (squmöz hücreli, küçük hücreli, adenokarsinom gibi), 5 hastada patoloji meme kanseri,1 hastada patoloji prostat kanseri, 1 hastada patoloji multiple myelom, 8 hastada ise patoloji lenfoma olarak belirlenmiştir.

Ayrıca hastaların 5'ine vertebral stabilizasyon tedavisi uygulandı. Hastaların preop ve postop nörolojik muayenesi karşılaştırıldığında güçsüzlük şikayeti ile başvuran 3 hastanın şikayetinde azalma olduğu ve 1 hastanın şikayetinin arttığı görüldü. Güçsüzlük şikayeti artan hasta acil olarak reoperasyona alındı ve nörolojik muayenesinde iyileşme izlendi.

Sonuç: Metastatik spinal tümörlü hastaların yönetimi, cerrahi ekibi ve radyasyon/medikal onkoloğu içeren multidisipliner bir yaklaşım gerektirir. Cerrahinin uygun olup olmadığına karar vermek ve uygun cerrahi prosedür ve yaklaşımı seçmek için kanser histolojisi ve yaşam beklentisinin yanı sıra performans/beslenme durumu ve tıbbi komorbiditeler gibi hasta faktörleri de dikkate alınmalıdır. Hem tümör rezeksiyonu hem de spinal stabilizasyona yönelik daha yeni cerrahi teknikler, seçilmiş hastalarda en iyi sonucu sunar.

Anahtar Kelimeler: "omurga, metastatik tümör,palyatif bakım"

Kaynakça:

1. Hong S, Youk T, Lee SJ, Kim KM, Vajdic CM. Bone metastasis and skeletal-related events in patients with solid cancer:A Korean nationwide health insurance database study. PLoS One. 2020; 15(7):e0234927. doi:10.1371/journal.pone.0234927

2. Portales F, Thezenas S, Samalin E, Assenat E, Mazard T, Ychou M. Bone metastases in gastrointestinal cancer. Clinical and Experimental Metastasis. 2015;32(1):7-14.

3. Weilbaecher KN, Guise TA, McCauley LK. Cancer to bone :a fatal attraction. Nature Reviews Cancer.2011;11(6):411-25.

4. Coleman RE. Skeletal complications of malignancy. Cancer.1997;80(8 Suppl):1588-94.

PP-005

TRAUMATIC C7-T1 BILATERAL FACET JOINT DISLOCATION AND POSTERIOR CERVICAL STABILIZATION

Kıvanç Yangı[1], Deniz Şirinoğlu[1], Gökhan Perçinoğlu[1], Eren Soğuk[1], Mehmet Volkan Aydın[1]

[1]Prof. Dr. Cemil Tascioglu City Hospital, Neurosurgery Clinic

Abstract : Posttraumatic spondylolisthesis of the cercival spine is typically associated with neurological deficit and usually needs urgent traction or surgery.If there is a misalignment in vertebral axis; it must be corrected.We present an unusual case of C7-T1 traumatic spondylolisthesis with bilateral fascet joint dislocation in a 51 year-adult man.

Case: A 51-year-old male patient, who was brought to the emergency room after falling from approximately 4 meters during construction, showed 2/5 of the left lower extremity muscle strength and 1/5 of the right lower extremity muscle strength in the first examination, and anterolisthesis was observed at C7-T1 levels in the imaging performed. The origin of the pathology was found to be bilateral dislocation of the C7-T1 facet joints. The patient was placed in cervical traction using a Gardner-Wells head. Subsequently, the patient was operated on. Transpedicular screws were sent to C7-T1-T2 vertebrae. The system was connected and fixed with rods in accordance with cervical lordosis and thoracic kyphosis. The patient's postoperative posture improved. Left lower extremity muscle strength was measured as 4/5 and right lower extremity 1/5. No neurological deficit was observed.

Discussion: In cases of posttraumatic cervical listesis; the location of the pathology should be determined. At first glance and in the evaluation of the patient, a combined posterior+anterior approach may seem necessary; However, the risks of the combined approach should not be forgotten. The invasiveness of the surgery should be reduced as much as possible. In this case; The patient's pathology was found to be bilateral dislocation of the C7-T1 joints. The patient was placed in cervical traction following his admission; After 6 levels of stabilization surgery (C4-C5-C6-C7-T1-T2), the vertebral axis of the patient improved and anterior approach was not required.

Conclusion: In cases of posttraumatic cervical listesis; when the approach is determined according to the location of the pathology, a single approach may be sufficient to provide stabilization; thus, intraoperative repositioning of the patient can be avoided; The risks of possible complications can be minimized and even if the combined anterior+posterior approach seems necessary at first glance, unnecessary surgery can be avoided and the operation time can be shortened. In this case, risks such as dysphagia, hoarseness and esophageal injury, which are complications of anterior approach, are avoided by avoiding the anterior approach.

Preoperative CT Scan of the patient with Traumatic C7-T1 Bilateral Facet Joint Dislocation and Anterolistezis

Posttraumatic anterolisthesis and facet joint dislocation at the level of C7-T1 vertebraes.
Postoperative Cervical CT Scan of the patient who undergone Posterior Cervical Stabilization surgery because of Traumatic C7-T1 bilateral facet joint dislocation and anterolisthesis

Lateral mass and transpedicular screw formations are seen between the levels of C4 and T2 vertebraes. Dramatic improvement of facet joint dislocation and anterolisthesis at the trauma level is clearly seen.

Keywords: Facet Dislocation, Listhesis, Traumatic Listhesis, Posterior Cervical Stabilization

TRAVMATİK C7-T1 BİLATERAL FASET EKLEM DİSLOKASYONU VE POSTERİOR SERVİKAL STABİLİZASYON

Kıvanç Yangı[1], Deniz Şirinoğlu[1], Gökhan Perçinoğlu[1], Eren Soğuk[1], Mehmet Volkan Aydın[1]

[1]Prof. Dr. Cemil Taşçıoğlu Şehir Hastanesi, Beyin ve Sinir Cerrahisi Kliniği

Abstract : Posttraumatic spondylolisthesis of the cercival spine is typically associated with neurological deficit and usually needs urgent traction or surgery.If there is a misalignment in vertebral axis; it must be corrected.We present an unusual case of C7-T1 traumatic spondylolisthesis with bilateral fascet joint dislocation in a 51 year-adult man.

Case: İnşaatta yaklaşık 4 metreden düşme sonucu acil servise getirilen 51 yaşında erkek hastanın yapılan ilk muayenesinde sol alt ekstremite kas gücünün 2/5, sağ alt ekstremite kas gücünün 1/5 olarak görülmesi üzerine yapılan görüntülemede C7-T1 seviyelerinde anterolistezis görülmüştür.Hastanın filmleri incelendiğinde patolojinin aslının bilateral C7-T1 faset eklemlerde dislokasyon olduğu görülmüştür.Hasta Gardner-Wells başlıkta servikal traksiyona alınmıştır.Takiben Cerrahi operasyon planı yapılan hastada C4-C5-C6 vertebralara lateral mass vidaları; C7-T1-T2 vertebralara transpediküler vidalar gönderilmiştir.Sistem rodlarla servikal lordoz ve torakal kifoza uygun olarak birbirine bağlanmış ve sabitlenmiş.Hastanın postop postüründe düzelme olmuştur.Sol alt ekstremite kas gücü 4/5, Sağ alt ekstremite 1/5 şeklinde ölçülmüştür.Hastada ek nörolojik defisit görülmemiştir.

Discussion Posttravmatik servikal listezis vakalarında; patolojinin yeri belirlenmelidir.Hastaya ilk bakışta ve değerlendirmede posterior+anterior kombine yaklaşım gerekli gibi görülebilir; fakat kombine yaklaşımın doğuracağı riskler de unutulmamalıdır. Cerrahinin invazifliği mümkün olduğunca indirgenmelidir.Bu vakada; hastanın patolojisinin bilateral C7-T1 eklemlerinde dislokasyon olduğu görülmüştür.Hasta başvurusunu takiben servikal traksiyona alınmıştır; ardından 6 seviye stabilizasyon cerrahisi (C4-C5-C6-C7-T1-T2) yapılan hastanın vertebral aksı düzelmiş ve anterior yaklaşıma gerek duyulmamıştır.

Conclusion: Posttravmatik servikal listezis vakalarında; yaklaşım patolojinin yerine göre belirlendiğinde tek yaklaşım stabilizasyonun sağlanması için yeterli olabilir; böylelikle hastanın intraop tekrar pozisyonlanmasının önüne geçilebilir; olası komplikasyon riskleri minimize edilebilir ve ilk bakışta kombine anterior+posterior yaklaşım gerekli görünse bile gerekli olmayan büyüklükte cerrahinin önüne geçilebilir, ameliyat süresi kısaltılabilir.Bu vakada anterior yaklaşımdan kaçınılarak anterior yaklaşım komplikasyonları olan disfaji, ses kısıklığı, özofagus yaralanması gibi risklerden kaçınılmıştır.

Travmatik C7-T1 bilateral Faset Dislokasyonu ve Anterolistezis Preop Servikal BT Görüntüleme

C7-T1 Vertebra seviyesinde travma sonrası oluşan listezis ve faset eklem dislokasyonu dikkat çekmektedir.

Travmatik C7-T1 Bilateral faset dislokasyonu ve anterolistezis hastasının posterior servikal stabilizasyon sonrası Servikal BT görüntülemesi

C4 ve T2 vertebra seviyeleri arasına yerleştirilen lateral mass ve transpediküler vida formasyonları görülmektedir. C7-T1 seviyesindeki bilateral faset eklem dislokasyonundaki ve anterolistezisteki dramatik düzelme göze çarpmaktadır.

Anahtar Kelimeler: Faset Dislokasyonu, Listezis, Travmatik Listezis , Posterior Servikal Stabilizasyon

Kaynakça:

1. Lins CC, Prado DT, Joaquim AF. Surgical treatment of traumatic cervical facet dislocation: anterior, posterior or combined approaches? Arq Neuropsiquiatr. 2016 Sep;74(9):745-749. doi: 10.1590/0004-282X20160078. PMID: 27706424.

2. Cunha M, Silva PS, Pereira P, Vaz R. Treatment of old cervical bilateral facet dislocation: Case report and literature review. Neurocirugia (Astur : Engl Ed). 2020 Sep-Oct;31(5):253-258. English, Spanish. doi: 10.1016/j.neucir.2019.07.005. Epub 2019 Oct 31. PMID: 31679910.

3. Nightingale RW, Bass CR, Myers BS. On the relative importance of bending and compression in cervical spine bilateral facet dislocation. Clin Biomech (Bristol, Avon). 2019 Apr;64:90-97. doi: 10.1016/j.clinbiomech.2018.02.015. Epub 2018 Mar 8. PMID: 29544678.

4. Cho N, Alkins R, Khan OH, Ginsberg H, Cusimano MD. Unilateral Lumbar Facet Dislocation: Case Report and Review of the Literature. World Neurosurg. 2019 Mar;123:310-316. doi: 10.1016/j.wneu.2018.12.006. Epub 2018 Dec 18. PMID: 30576818.

PP-006

DIAGNOSIS OF AMYOTROPHIC LATERAL SCLEROSIS AFTER CERVICAL DISC SURGERY: A CASE REPORT

Ceren Tunay[1], Aykut Akpınar[1], Ali Osman Akdemir[1], Mustafa Ali Akçetin[1]

[1]University of Health Sciences İstanbul Haseki Education and Research Hospital

Introduction: Herniated nucleus pulposus is common disease that induces radiculopathy or myelopathy. Cervical herniated nucleus pulposus is common at third and fourth decade. Large disc herniations can cause myelopathy, radiculopathy. Most of cervical disc herniation with radiculopathy can improve with /or without surgery. Here we reported a 42-year-old man with acute radiculopathy after cervical disc surgery.

Case: 42-year-old man was admitted our outpatient clinic that he could not sleep due to intense backache, neck and left upper extremity pain. He complained of severe neck pain with tingling and numbness in his left upper extremity. His neurologic examination revealed weakness brachioradialis, supinator, wrist extensor muscles and hypoesthesia at left side of his arm. In the preoperative period the patient whose MRI (magnetic resonance imaging) signs indicated cervical 6-7 herniated nucleus pulposus was operated (Figure 1). After anterior cervical discectomy and interbody cage fusion CT (computed tomography) scan of the cervical spine was performed (Figure 2). A month after surgery the patient had a left hemiparesis and loss of proprioception, ataxia and right hemi-hypoesthesia. EMG (electromyography) findings indicated bilateral chronic period C5-6-7-8 radiculopathies that causing significant axonal damage in the left C7 and C8 root. We recommended control EMG (electromyography) examination to the patient who had DTR (deep tendon reflexes) hyperactivity, clonus and pyramidal irritation signs. Because of these findings it was supported clinic as "ALS (Amyotrophic Lateral Sclerosis)" and the patient was offered physiotherapy. In the postoperative third month EMG (electromyography) findings indicated chronic partial neurogenic involvement in the left C6-7 roots innervated muscles. In the neurological examination of the patient, it was observed that left hemiparesis as left upper and lower extremities muscle strength 4/5, right hemi-hypoesthesia and ataxia continued.

Conclusion: % 90 of Cervical HNP (herniated nucleus pulposus) acute radiculopathies can improve without surgical intervention. Some neurodegenerative diseases as ALS (Amyotrophic Lateral Sclerosis) should be considered before surgery. As in this case clinical findings and progression of ALS (Amyotrophic Lateral Sclerosis) may accelerate after surgery. Therefore, we should avoid surgery on ALS (Amyotrophic Lateral Sclerosis) person and pursue the treatment with multidisciplinary approach.

Figure 1

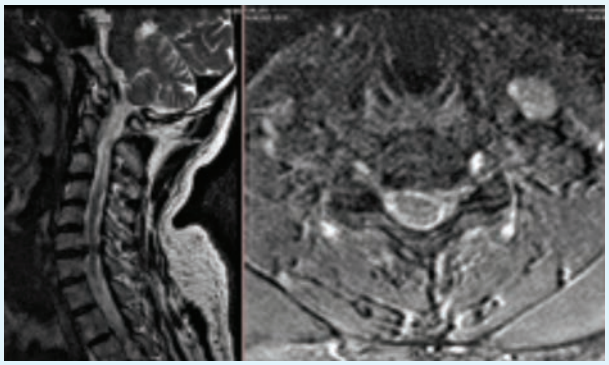

Pre-operative axial and sagittal MRI

Figure 2

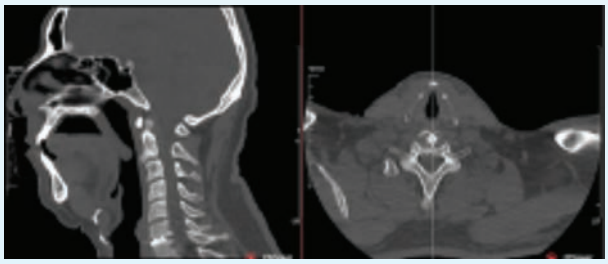

Post-operative axial and sagittal CT

Keywords: Cervical disc herniation, ALS (Amyotrophic Lateral Sclerosis), Radiculopathy

SERVİKAL DİSK CERRAHİSİ SONRASI AMYOTROFİK LATERAL SKLEROZ TANISI: BİR OLGU SUNUMU

Ceren Tunay[1], Aykut Akpınar[1], Ali Osman Akdemir[1], Mustafa Ali Akçetin[1]

[1]Sağlık Bilimleri Üniversitesi İstanbul Haseki Eğitim ve Araştırma Hastanesi

Giriş: Herniye nükleus pulposus, radikülopati veya miyelopatiye neden olan yaygın bir hastalıktır. Servikal herniye nükleus pulposus üçüncü ve dördüncü dekatta sık görülür. Büyük disk hernileri miyelopatiye, radikülopatiye neden olabilir. Radikülopatiyle olan servikal disk hernilerinin çoğu ameliyatla veya ameliyatsız iyileşebilir. Biz burada servikal disk cerrahisi sonrası akut radikülopatisi olan 42 yaşında bir erkek hastayı bildirdik.

Olgu: 42 yaşında erkek hasta yoğun sırt ağrısı, boyun ve sol üst ekstremite ağrısı nedeniyle uyuyamadığı için polikliniğimize başvurdu. Sol üst ekstremitede karıncalanma ve uyuşma ile birlikte şiddetli boyun ağrısından şikayet etti. Nörolojik muayenesinde brachioradialis, supinator, el bileği ekstansör kaslarında güçsüzlük ve kolda sol tarafında hipoestezi saptandı. Preoperatif dönemde MRG (manyetik rezonans görüntüleme) bulguları servikal 6-7 herniye nükleus pulposus gösteren hasta ameliyat edildi (Resim 1). Anterior servikal diskektomi ve intervertebral cage füzyonu sonrası servikal omurganın BT (bilgisayarlı tomografi) taraması yapıldı (Resim 2). Ameliyattan bir ay sonra hastada sol hemiparezi ve propriosepsiyon kaybı, ataksi ve sağ hemi-hipoestezi vardı. EMG (elektromiyografi) bulguları sol C7 ve C8 kökünde önemli aksonal hasara neden olan bilateral kronik dönem C5-6-7-8 radikülopatilerini gösterdi. DTR (derin tendon refleksleri) hiperaktivitesi, klonus ve piramidal irritasyon bulguları olan hastaya kontrol EMG (elektromiyografi) tetkiki önerdik. Bu bulgular nedeniyle klinik "ALS (Amyotrofik Lateral Skleroz)" olarak desteklendi ve hastaya fizyoterapi önerildi. Postoperatif üçüncü ayda EMG (elektromiyografi) bulguları sol C6-7 köklerinin innerve ettiği kaslarda kronik parsiyel nörojenik tutulumu gösterdi. Hastanın nörolojik muayenesinde sol üst ve alt ekstremite kas kuvveti 4/5 olarak sol hemiparezi, sağ hemi-hipoestezi ve ataksinin devam ettiği görüldü.

Sonuç: Servikal HNP (herniated nukleus pulposus) akut radikülopatilerinin % 90'ı cerrahi müdahale olmadan düzelebilir. ALS (Amyotrofik Lateral Skleroz) gibi bazı nörodejeneratif hastalıklar ameliyat öncesinde göz önünde bulundurulmalıdır. Bu olguda olduğu gibi ameliyat sonrası ALS (Amyotrofik Lateral Skleroz)'nin klinik bulguları ve progresyonu hızlanabilir. Bu nedenle ALS (Amyotrofik Lateral Skleroz) hastasını ameliyat etmekten kaçınmalı ve multidisipliner yaklaşımla tedaviyi sürdürmeliyiz.

Resim 1

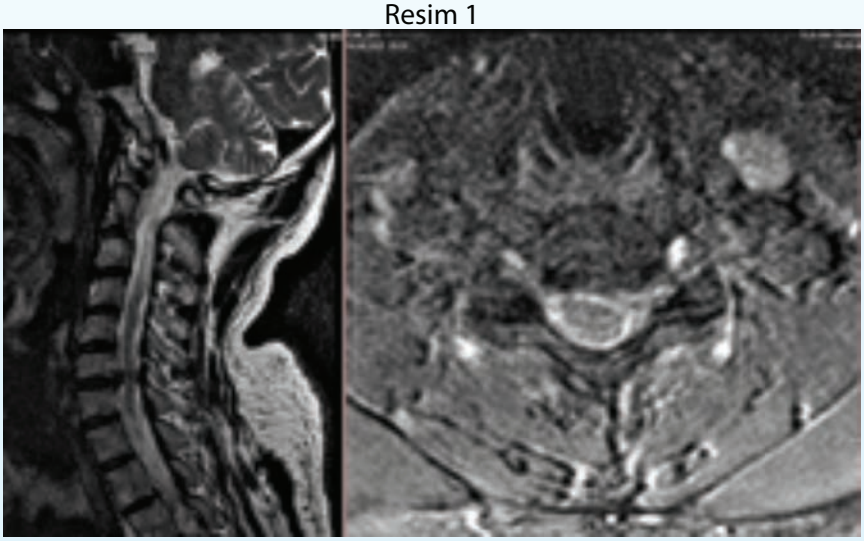

Preoperatif aksiyel ve sagittal MR görüntülemesi

Resim 2

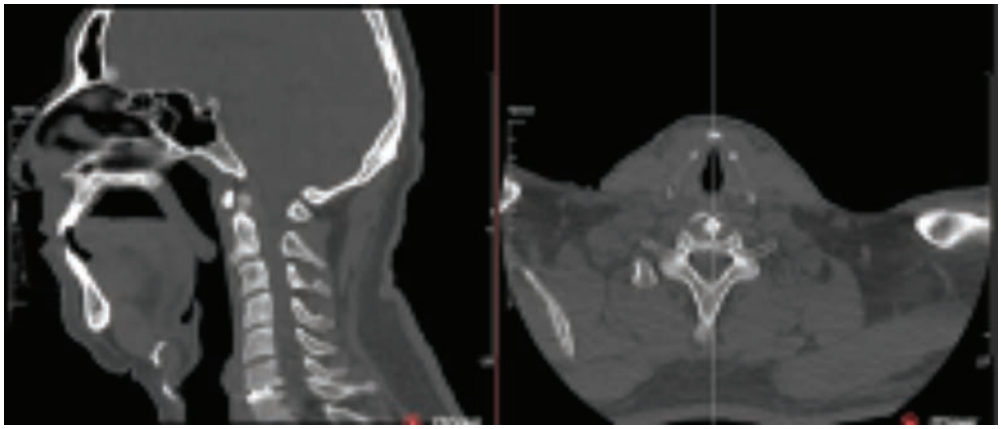

Postoperatif aksiyel ve sagittal BT

Anahtar Kelimeler: Servikal disk hernisi, ALS (Amyotrofik Lateral Skleroz), Radikülopati

Kaynakça:

1. Pinto S, Swash M, de Carvalho M. Does surgery accelerate progression of amyotrophic lateral sclerosis?. Journal of Neurology, Neurosurgery & Psychiatry 2014;85:643-646.

2. Eisen A. Surgery and amyotrophic lateral sclerosis: avoid the surgeon. Journal of Neurology, Neurosurgery & Psychiatry 2014;85:595.

3. Joyce NC, Carter GT. Electrodiagnosis in persons with amyotrophic lateral sclerosis. PM R. 2013 May;5(5 Suppl):S89-95. doi: 10.1016/j.pmrj.2013.03.020. Epub 2013 Mar 21. PMID: 23523708; PMCID: PMC4590769.

PP-007

APPROACH TO UPPER THORACAL MASS LESIONS WITH MINI J STERNOTOMY: A CASE REPORT

Bekir Murat Döğer[1], Densel Araç[1], Büşra Gül[1], Serdar Kaplan[1], Muhammed Talha Yıldırım[1], Fatih Keskin[1], Mehmet Fatih Erdi[1]

[1]Necmettin Erbakan University Meram School of Medicine Department of Neurosurgery

Introduction-Objective: In this article, we present two cases with mass lesion in the upper thoracic spinal region and operated with anterior mini j sternotomy. Although it is rare, anterior interventions are preferred in cases associated with anterior and middle vertebral column, spinal cord compression, advanced kyphosis, and in cases where the posterior approach will not be enough to correct the deformity or decompression (1). It is an important advantage that the posterior elements and tension band are not iatrogenically impaired in these interventions.

Method: Case-1:67 years old, female patient with neck pain, back, and right arm pain for two months. Neurological examination of the patient revealed proximal 4/5 distal 2/5 motor strength in both upper extremities. Abscess and spondylodiscitis were reported at C7, T1 and T2 levels on radiological images. In addition, more than 50% loss of height in the T1 vertebral body, narrowing of the spinal canal and myelomalacia at T1-T2 levels were detected. The patient was operated with anterior mini-j sternotomy method and pathological and microbiological examination was reported as chronic inflammation.

Case-2: A 74-year-old male patient presented to the emergency department with the complaints of sudden onset of inability to walk, weakness and numbness. muscle strength in the upper extremities was 2/5, paraplegia and anesthesia below T1 level were detected. There was urinary and fecal incontinence. imaging studies revealed a mass lesion in the T1 vertebral corpus that showed heterogenous contrast enhancement, leading to corpus compression, spinal cord compression, and myelomalacia. The patient was taken to the emergency operation and operated with mini j sternotomy and anterior approach. Pathology was reported as carcinoma metastasis.

Results: Our Case 1 patient showed improvement in neuromotor examination within 24 hours after the operation and was transferred to the physiotherapy clinic. Despite physical therapy in our case 2 patient, there was no neuromotor improvement in the postoperative 1 month follow-up examination. He was referred to oncology for adjuvant treatment.

Discussion-Conclusion: The upper thoracic vertebral anterior approach with mini-j sternotomy should be preferred according to the location of the pathology and spinal biomechanics. A multidisciplinary approach is required in this operation. It should be known that prolongation of hospital stay and heart and lung complications may occur. Among the advantages of the anterior approach are; It allows direct intervention to spinal pathology, facilitates total resection of pathology due to sufficient exposure, enables anterior stabilization and does not deteriorate posterior biomechanics.

Case 1

a and b: Pre-operative MR imaging, c: Post-operative CT imaging

Case 2

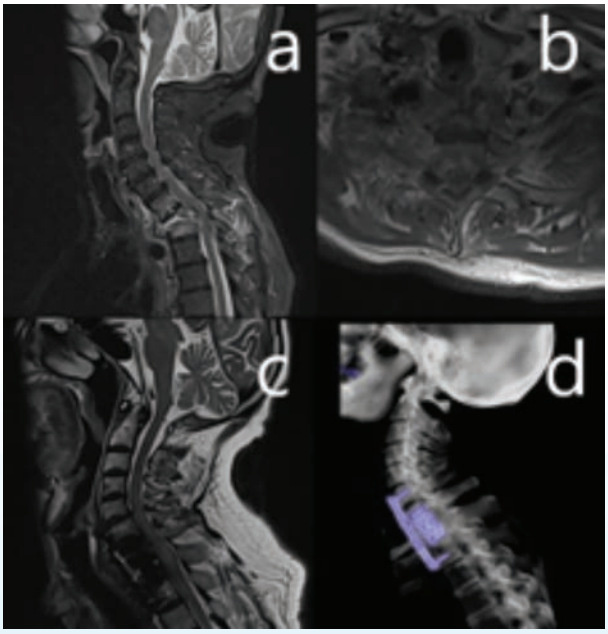

a and b: Pre-operative MR imaging, c: Post-operative MR imaging, d: post-operative 3D CT imaging

Keywords: Anterior, Thoracal Vertebra, Mini J Sternotomy

ÜST TORAKAL BÖLGE KİTLESEL LEZYONLARINA MİNİ J STERNOTOMİ İLE YAKLAŞIM: OLGU SUNUMU

Bekir Murat Döğer[1], Densel Araç[1], Büşra Gül[1], Serdar Kaplan[1], Muhammed Talha Yıldırım[1], Fatih Keskin[1], Mehmet Fatih Erdi[1]

[1]Necmettin Erbakan Üniversitesi Beyin ve Sinir Cerrahisi A.D.

Giriş-Amaç: Bu bildiride üst torakal spinal bölgede kitle lezyonu olan ve anterior mini j sternotomi ile ameliyat edilen iki olgu sunuldu. Nadir de olsa ön ve orta vertebral kolon, spinal kord basısı, ileri kifoz ile ilişkili olgularda, posterior yaklaşımın deformiteyi düzeltmek veya dekompresyon için yeterli olmayacağı durumlarda anterior yaklaşım tercih edilmektedir (1). Bu girişimlerde posterior elemanların ve gerilim bandının iyatrojenik olarak bozulmamış olması önemli bir avantajdır

Yöntem: Olgu-1: 67 yaşında,kadın; iki aydır boyun, sırt ve sağ kol ağrısı olan hasta. Hastanın nörolojik muayenesinde her iki üst ekstremitede proksimal 4/5, distal 2/5 motor gücü saptandı. Radyolojik görüntülerde C7, T1 ve T2 seviyelerinde apse ve spondilodiskit bildirilmiştir. Ayrıca T1 vertebra gövdesinde %50›den fazla yükseklik kaybı, spinal kanalda daralma ve T1-T2 seviyelerinde miyelomalazi tespit edildi. Hasta anterior mini-j sternotomi yöntemi ile opere edildi ve patolojik ve mikrobiyolojik incelemesi kronik inflamasyon olarak raporlandı.

Olgu-2: 74 yaşında erkek hasta ani başlayan yürüyememe, halsizlik ve uyuşukluk şikayetleri ile acil servise başvurdu. üst ekstremite kas gücü 2/5, parapleji ve T1 seviyesinin altında anestezi saptandı. İdrar ve fekal inkontinans mevcuttu. görüntüleme çalışmaları, T1 vertebral korpusta, korpus kompresyonuna, omurilik kompresyonuna ve miyelomalaziye yol açan heterojen kontrast artışı gösteren bir kitle lezyonu ortaya çıkardı. Acil operasyona alınan hasta mini j sternotomi ve anterior yaklaşımla ameliyat edildi. Patoloji karsinom metastazı olarak raporlandı.

Bulgular: Olgu 1 de bahsedilen hastamız, operasyondan 24 saat sonra nöromotor muayenesinde düzelme gösterdi ve fizyoterapi kliniğine transfer edildi. Olgu 2 de bahsedilen hastamızın, fizik tedaviye rağmen postoperatif 1. aydaki kontrol muayenesinde nöromotor düzelme olmadı. Adjuvan tedavi için onkoloji bölümüne yönlendirildi.

Tartişma-Sonuç: Mini-j sternotomi ile üst torakal vertebralara anterior yaklaşım, patolojinin yeri ve spinal biyomekaniğine göre tercih edilmelidir. Bu operasyonda multidisipliner bir yaklaşım gereklidir. Hastanede kalış süresinin uzaması, kalp ve akciğer komplikasyonlarının ortaya çıkabileceği bilinmelidir. Anterior yaklaşımın avantajları: Spinal patolojiye direkt müdahaleye izin verir, yeterli görüş alanı sağlaması nedeniyle patolojinin total rezeksiyonunu kolaylaştırır, anterior stabilizasyon sağlar ve posterior biyomekaniği bozmaz.

Olgu 1

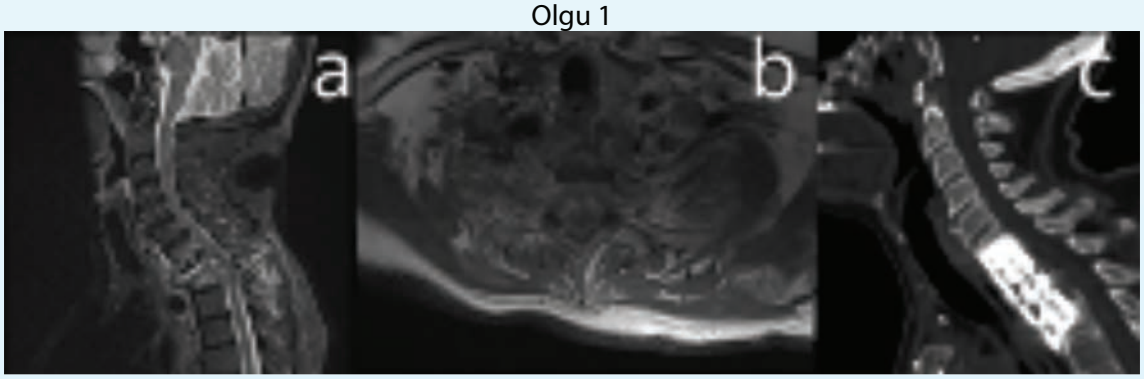

a ve b : Preoperatif MR görüntülemesi, c: Postoperatif Bt görüntülemesi
Olgu 2

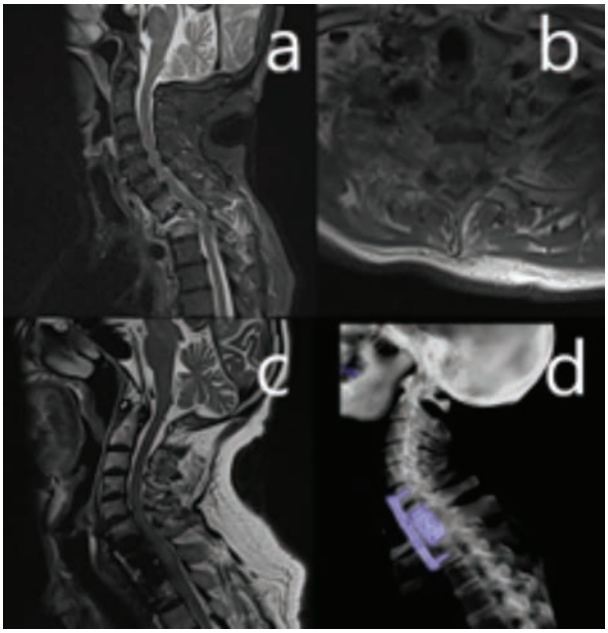

a ve b : Preoperatif MR görüntülemesi, c: Postoperatif MR görüntülemesi, d: Postoperatif BT görüntülemesi

Anahtar Kelimeler: Anterior, Torakal Vertebra, Mini J Sternotomi

Kaynakça:

1. Kwan K, Cheung KMC: Anterior thoracic instrumentation. Winn HR (ed), Youmans and Winn Neurological Surgery, cilt 3, yedinci baskı, Philadelphia: Elsevier, 2017: 2675-2680

PP-008

A RARE CASE: PRIMARY CERVICAL EWING SARCOMA

Büşra Gül[1], Densel Araç[1], Fatih Keskin[1], Mehmet Kenan[1], Muhammed Erkam Yüksek[1]

[1]Necmettin Erbakan University Meram School of Medicine Department of Neurosurgery

Introduction and purpose: Ewing sarcoma(ES) is one of the most common extremity bone tumors in childhood. It is most common between the ages of 4-15. Primary Ewing sarcoma primarily affects the pelvic bones and femurs, but rarely, costal, scapula, and vertebral involvement may also be seen. The prevalence of Ewing's sarcoma located in the vertebra is approximately 3.5%. Vertebral involvement is most common in the sacral region. (1) We aimed to present a case of Ewing's sarcoma, which is rarely seen in the literature, primarily in the cervical epidural area.

Phenomenon: A 20-year-old male patient was admitted to our clinic with intermittent neck pain, urinary incontinence, numbness in the arms for two weeks, difficulty in walking and weakness in the arms and legs that had persisted for the last two days. There was no feature in his medical history. Vital signs were stable. Physical examination was normal. In neurological examination, he was tetraparetic (4/5) and Babinski (+). In radiological imaging, cervical MRI revealed a lesion pressing posteriorly at the C6-T1 level, extending from the left to the neural foremen, and enhancing contrast in the epidural area. (Picture 1) He was hospitalized to our clinic for surgery. The patient underwent left C6-C7 hemilaminectomy with IONM and total tumoral excision was performed. Histopathological diagnosis was reported as Ewing sarcoma. Chemotherapy and radiotherapy were applied to the patient in the postoperative period. It was observed that neurologic deficits improved and urinary incontinence problem resolved in the postoperative 2nd month after rehabilitation. No recurrence or residual tumor was detected in the 6th month cervical MRI. 20% compression was observed of the C7 corpus. (Picture 2)

Conclusion and Discussion: Ewing sarcoma is defined as a small round-cell sarcoma with varying degrees of neuroectodermal differentiation. In some cases, the tumor shows nervous tissue features and is also called a primitive neuroectodermal tumor (PNET). Although the clinical complaint is pain, severe neurologic deficits can be seen, especially in situations that cause compression on the spinal cord. ES are tumors sensitive to chemotherapy and radiotherapy. Spinal deformities may develop after total laminectomies in surgical treatment. In our case, we aimed to reduce this risk as much as possible by performing hemilaminectomy. Especially in pediatric patients, persistent neck, back and low back pain may be a sign of malignancy or an infection. Early diagnosis and treatment reduces the patient's risk of mortality and morbidity.

Picture 1

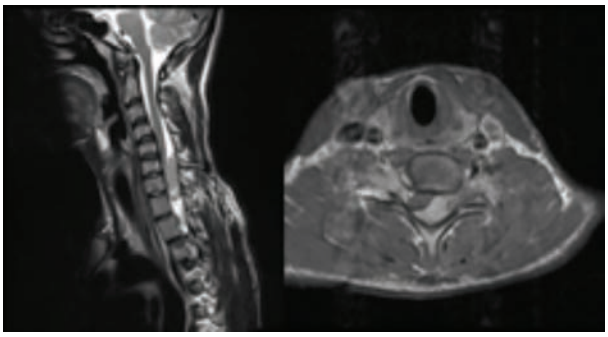

Contrast-enhancing lesion in the epidural area, compressing posteriorly of the C6-T1 level, extending from the left to the neural foremen

Picture 2

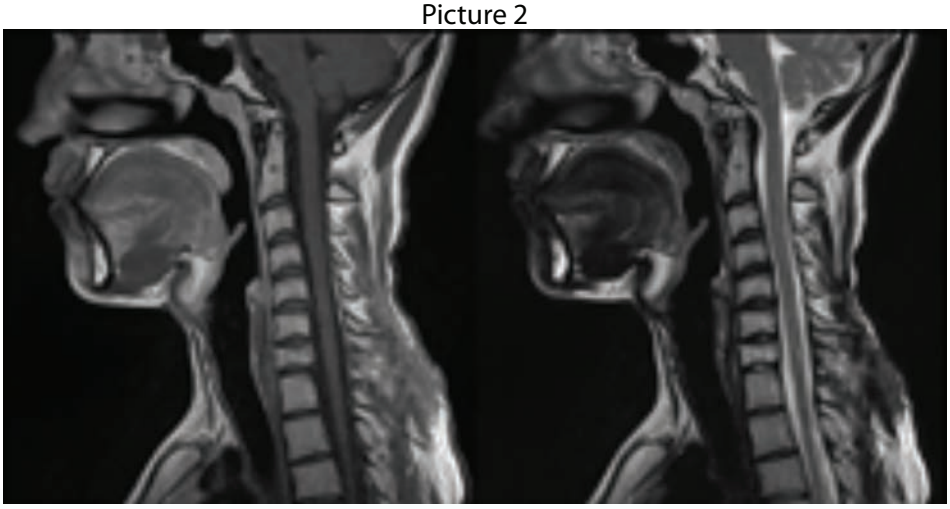

No recurrence or residual tumor was detected in the 6th month cervical MRI.

Keywords: Ewing Sarcoma, Primary, Cervical Tumor

NADİR GÖRÜLEN BİR OLGU: PRİMER SERVİKAL EWİNG SARKOMU

Büşra Gül[1], Densel Araç[1], Fatih Keskin[1], Mehmet Kenan[1], Muhammed Erkam Yüksek[1]

[1]Necmettin Erbakan Üniversitesi Meram Tıp Fakültesi Beyin ve Sinir Cerrahisi A.D.

Giriş ve Amaç: Ewing sarkomu(ES) çocukluk çağında en sık görülen ekstremite kemik tümörlerindendir. En sık 4-15 yaş arasında görülür. Primer Ewing sarkomu öncelikle pelvik kemikleri ve femurları etkiler, ancak nadiren kosta, skapula ve vertebra tutulumları da görülebilir. Vertebrada yerleşim gösteren Ewing sarkomunun prevalansı yaklaşık %3.5 tir. Vertebra tutulumları ise en sık sakral bölgede görülür.(1) Literatürde oldukça az görülen primeri servikal epidural alanda olan Ewing sarkomu olan bir olguyu sunmayı amaçladık.

Olgu: 20 yaşında erkek hasta, ara ara boyun ağrısı, iki haftadır olan kollarda uyuşma, yürümede zorluk, son iki gündür devam eden kollarda ve bacaklarda güçsüzlük şikayeti ile kliniğimize başvurdu. Özsoy geçmişinde özellik yoktu. Vital bulguları stabildi. Fizik muayenesinde özellik yoktu. Nörolojik muayenesinde tetraparetik(4/5), babinski(+) idi. Yapılan radyolojik görüntülemelerinde Servikal MRG'de C6-T1 seviyesinde posteriordan bası yapan,soldan nöralforemenlere uzanım gösteren, epidural alanda kontrast tutan kitle saptandı.(Resim 1)Opere edilmek üzere kliniğimize yatırıldı.Hasta İONM eşliğinde sol C6-C7 hemilaminektomi yapılarak total kitle eksizyonu uygulandı. Histopatolojik tanısı Ewing sarkom olarak raporlandı. Postoperatif dönemde hastaya kemoterapi ve radyoterapi uygulandı.. Rehabilitasyon sonrası postoperatif 2. ayda nörojik defisitlerinin düzeldiği ve sfinkter probleminin düzeldiği görüldü. Çekilen 6. ay servika lMRG'sinde nüks yada rezidü kitle saptanmadı. C7 korpusunda %20 oranında kompresyon izlendi.(Resim 2)

Sonuç ve Tartışma: Ewing sarkomu, çeşitli derecelerde nöroektodermal farklılaşma gösteren küçük yuvarlak hücreli sarkom olarak tanımlanır. Bazı vakalarda tümör sinir dokusu özellikleri gösterir ve primitif nöroektodermal tümör (PNET) olarak da isimlendirilir. Klinik şikayet ağrı olmakla birlikte özellikle spinal korda bası oluşturan durumlarda şiddetli nörolojik defisitler görülebilir. ES kemoterapi ve radyoterapiye duyarlı tümörlerdir. Cerrahi tedavide total laminektomiler sonrası spinal deformitler gelişebilir. Bizim olgumuzda hemilaminektomi yaparak mümkün olduğunca bu riski azaltmayı amaçladık. Özellikle çocuk hastalarda ısrarcı boyun, sırt ve bel ağrıları malignite veya bir enfeksiyonun habercisi olabilir. Erken teşhis ve tedavi hastanın mortalite ve morbidite riskini azaltır.

Resim 1

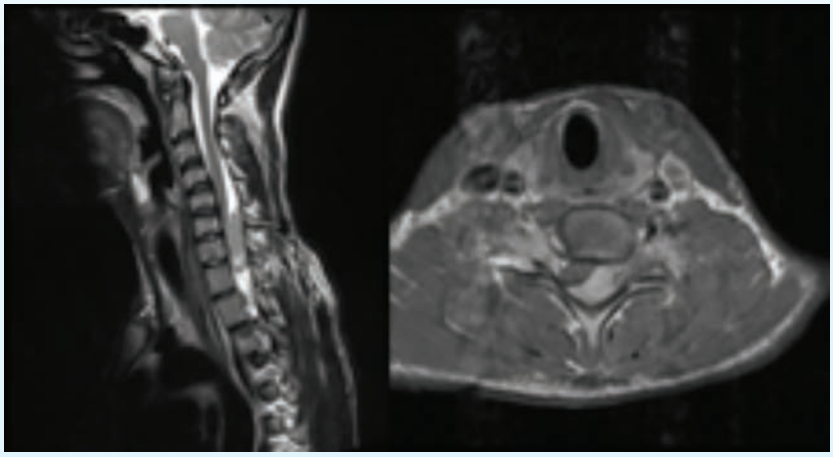

C6-T1 seviyesinde posteriordan bası yapan, soldan nöral foremenlere uzanım gösteren, epidural alanda kontrast tutan kitle
Resim 2

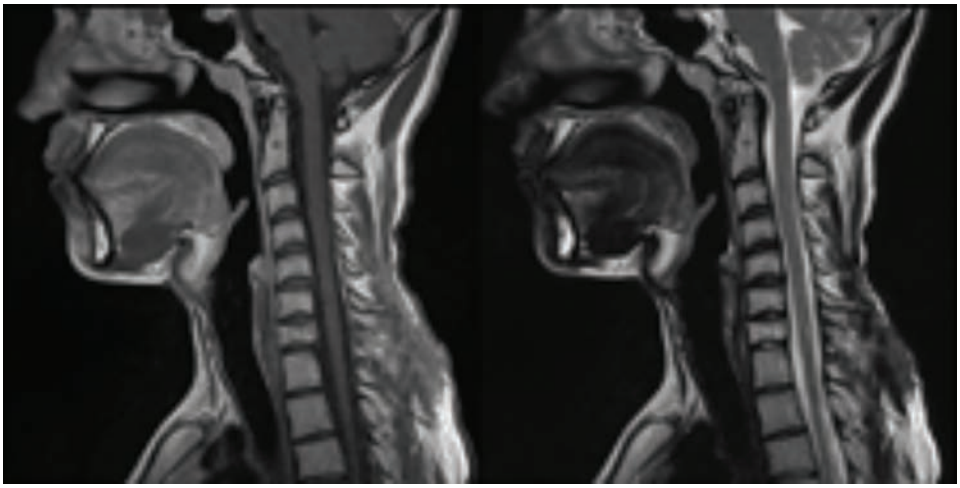

6. ay Servikal MRG'sinde nüks yada rezidü kitle saptanmadı

Anahtar Kelimeler: Ewing Sarkom, Primer, Servikal Tümör

Kaynakça:

1-Dahm PH, Bhattacharjee M, Huh W, Thapar V. Ewing's Sarcoma of the Cervical Spine. J Pediatr Intensive Care. 2018 Jun;7(2):86-89. doi: 10.1055/s-0037-1606256. Epub 2017 Aug 24. PMID: 31073476; PMCID: PMC6260343.

PP-009

CASE OF RECURRENT HYDATID CYST IN THE SPINE

Gürhan TÜKEL[1], Cihangir TÜREMİŞ[2], Ala MUKAT[1], Onur GÜRSAN[1], Ömer AKÇALI[1]

[1]Dokuz Eylul University Department of Orthopedics and Traumatology
[2]Cesme Alper Cizgenakat State Hospital

Hydatid disease is caused by the parasite Echinococcus granulosus. There are six species known to be the most common cause of E. granulosus disease. Hydatid cyst is mainly associated with internal organ involvement such as liver, lung, brain and genitourinary system.

A 23-year-old female patient was admitted to our clinic with complaints of paresthesia on the dorsal surface of the right toe, balance problems and loss of strength in the right lower extremity, which had been present for five months. There was no previous history of neurological disease in his anamnesis. The patient underwent surgery for hydatid cysts in the lung and liver in another center in 2009. The described appearance was evaluated as compatible with hydatid cyst. In 2016, the hydatid cyst was removed by applying posterior spinal instrumentation to the eighth and tenth vertebrae. a surgery in conjunction with thoracic surgery. The thorax was opened posterolaterally by thoracotomy through the right ninth intercostal space. A cyst was removed along with the ninth and tenth ribs. The mass was reached through the medullary canal by performing a foraminotomy of the eighth vertebra. We performed posterior spinal instrumentation by placing it at the level of the eighth and tenth vertebrae. Andazol treatment for 2 years after the operation. Our patient, who was followed up by us after the operation, presented to our clinic in 2021 with complaints of paresthesia on the dorsal surface of the right toe, balance problems and loss of strength in the right lower extremity. Decision Upon the detection of recurrent hydatid cyst in the spine, he underwent surgery. A cystic lesion extending from the vertebral canal to the right paravertebral muscle was observed in the defined surgical area. The cyst content was aspirated by entering the cyst with an injector. . After aspiration, the cyst was washed with 3% Nacl hypertonic solution and waited. Pathology samples were taken from the bone tissue around the cyst. Antiparasitic treatment with Andazol (2*400 mg orally) was started and discontinued after six months. In the pathology report of the pathology samples taken, "Cysts and bone protoscolics were seen in the surgical materials sent. There are no active symptoms in the patient whom we continue to follow up routinely.

With the development of surgical technique, surgical removal of the paravertebral cyst has become possible. Total removal without rupture of the cyst should be aimed. Cyst rupture may lead to recurrence

Recurrent images and postoperative follow-up from spinal involvement in 2016

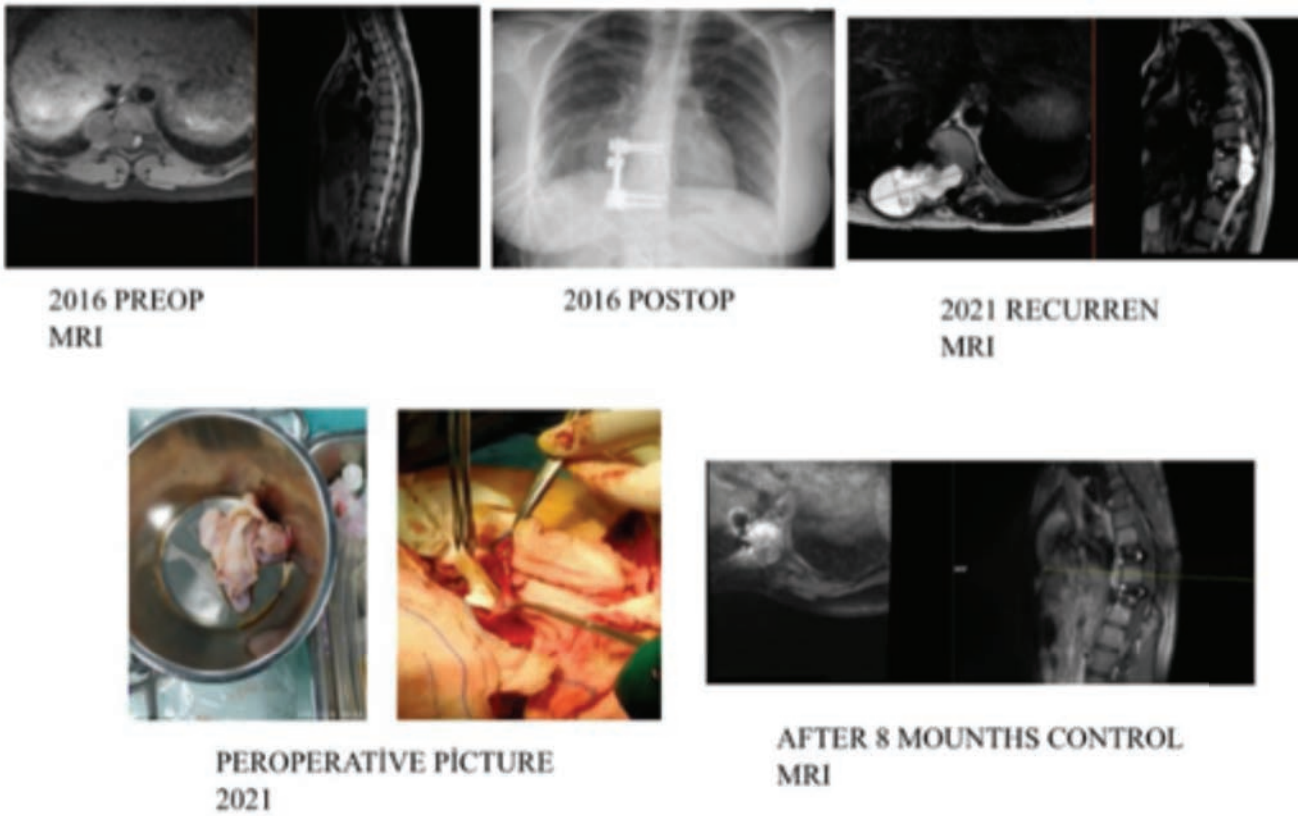

Recurrence of images evaluated with 2016 preop post-op in 2021 perop 2021 image and 8th month postoperative follow-up image
Recurrent images and postoperative follow-up from spinal involvement in 2016

Keywords: Echinococcus granulosus, recurrens, spine involvement

OMURGADA TEKRARLAYAN KİST HİDATİK OLGUSU

Gürhan TÜKEL[1], Cihangir TÜREMİŞ[2], Ala MUKAT[1], Onur GÜRSAN[1], Ömer AKÇALI[1]

[1]Dokuz Eylül Üniversitesi Ortopedi ve Travmatoloji Anabilim Dalı
[2]Çeşme Alper Çizgenakat Devlet Hastanesi

Hidatik hastalığa Echinococcus granulosus paraziti neden olur. E. granulosus'un hastalığın en sık nedeni olduğu bilinen altı tür vardır . Karaciğer, akciğer, beyin ve genitoüriner sistem gibi esas olarak viseral tutulumla ilişkili hidatik hastalık; ancak ikincil olarak diğer organları da etkileyebilir. iskelet tutulumu nadirdir. Kemik tutulumunun en sık görüldüğü yer vertebral cisimdir ve bunların arasında en sık torasik vertebra yer alır. Burada nörolojik tutulumu olmayan izole bir spinal nüks hidatik kist olgusunu sunuyoruz.

23 yaşında kadın hasta, beş aydır var olan sağ ayak parmak dorsal yüzeyinde parestezi, denge sorunları ve sağ alt ekstremitede güç kaybı şikayetleri ile kliniğimize başvurdu. Anamnezinde geçirilmiş nörolojik hastalık öyküsü yoktu. Hasta 2009 yılında başka bir merkezde akciğer ve karaciğerde kist hidatik ameliyatı oldu. Tarif edilen görünüm kist hidatik ile uyumlu olarak değerlendirildi. 2016 yılında sekizinci ve onuncu vertebraya posterior spinal enstrümantasyon uygulanarak kist hidatik çıkarıldı. göğüs cerrahisi ile birlikte bir ameliyat. Toraks sağ dokuzuncu interkostal aralıktan torakotomi ile posterolateral olarak açıldı. Dokuzuncu ve onuncu kaburgalarla birlikte bir kist çıkarıldı. Sekizinci omurdan foraminotomi yapılarak medüller kanaldan kitleye ulaşıldı. Sekizinci ve onuncu omurlar hizasına yerleştirerek posterior spinal enstrümantasyon yaptık. ameliyat sonrası 2 yıl andazol tedavisi.Ameliyat sonrası tarafımızca takip edilen hastamız 2021 yılında sağ ayak parmak dorsal yüzeyinde parestezi, denge sorunları ve sağ alt ekstremitede güç kaybı şikayetleri ile başvurdu.Karar Yapılan incelemelerde omurgada tekrarlayan kist hidatik saptanması üzerine ameliyata alındı. Tanımlanan cerrahi alanda vertebral kanaldan sağ paravertebral kasa uzanan kistik lezyon görüldü. Enjektör ile kist içine girilerek kist içeriği aspire edildi. . Aspirasyon sonrası kist %3'lük Nacl hipertonik solüsyon ile yıkandı ve beklendi. Kist çevresindeki kemik dokusundan patoloji örnekleri alındı. Andazol (ağızdan 2*400 mg) ile antiparaziter tedavi başlandı ve altı ay sonra kesildi. Alınan patoloji örneklerinin patoloji raporunda "Gönderilen cerrahi materyallerde kistler ve kemik protoskolikleri görüldü. Rutin takibine devam ettiğimiz hastada aktif semptom yok

Cerrahi tekniğin gelişmesi ile paravertebral kistin cerrahi olarak çıkarılması mümkün hale gelmiştir. Kist rüptürü olmaksızın total çıkarılması hedeflenmelidir. Kist rüptürü tekrarlamaya neden olabilir. İskelet tutulumu, torasik vertebranın en sık görüldüğü vakaların sadece %0.5-2'sinde görülür. Spinal kist hidatik hastalığı, kord üzerine direkt bası dışında herhangi bir patognomik bulgu göstermez. Nörolojik tutulum vakaların %20-80'inde görülür. Bizim olgumuz ekstradural intraspinal tipteydi. Semptomatik spinal kist hidatik vaka cerrahinin amacı, esas olarak laminektomi dekomprese ederek kisti patlatmadan çıkarmak amaçlandı. Parça bırakmadan nüksten korumak için yırtılmamasına özen gösterilmelidir. Ancak kist rüptürü olsada bunun için hipertonik salin ile debridmanı yapılabilir. Ardından sonraki 6 ay anti-helmintik ilaçlarla kistin tekrarlaması engellebilir

2016 yılında omurga tutulumundan itibaren rekurren görüntüleri ve postop takibi

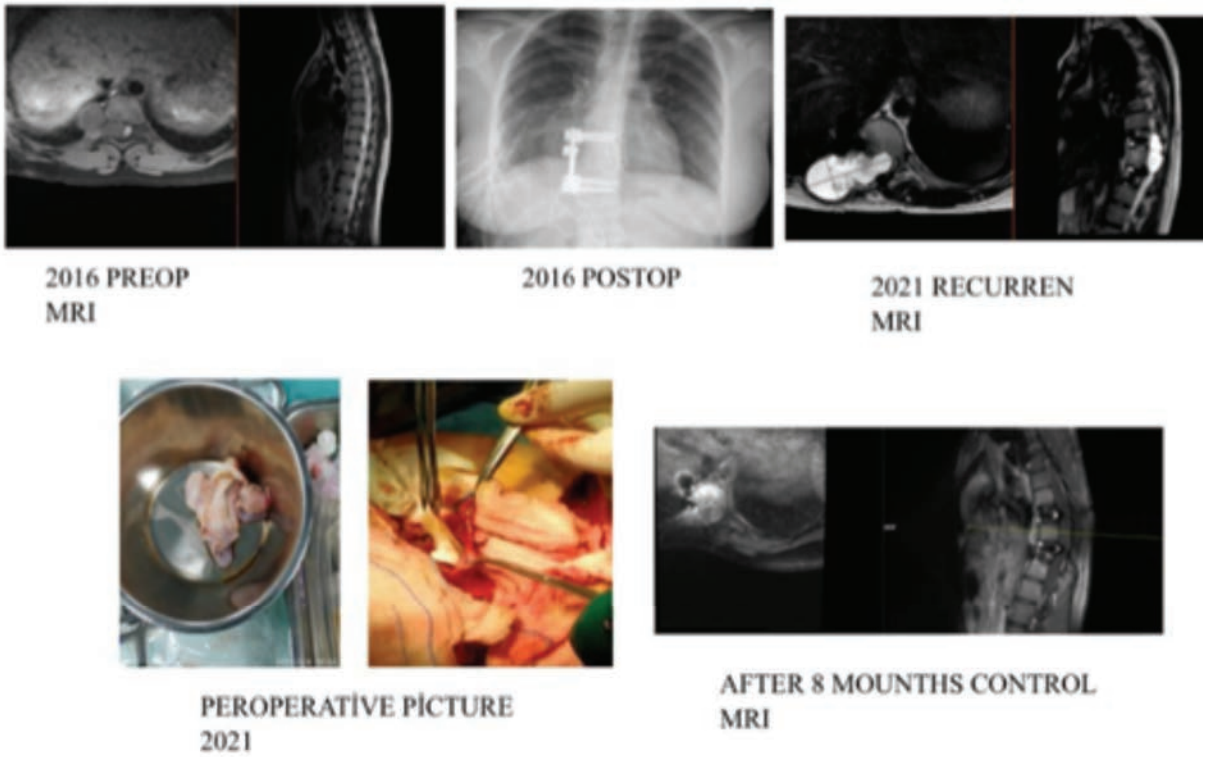

2016 preop ile değerlendirilen görüntülerin postop sonrası 2021 de rekurren görüntüleri perop 2021 görüntüsü ve 8. ay postop takip görüntüsü

2016 yılında omurga tutulumundan itibaren rekurren görüntüleri ve postop takibi

Anahtar Kelimeler: Ekinokok granulosus, tekrarlayan, omurga tutulumu

Kaynakça:

1. Yuksel M, Demirpolat G, Sever A, Bakaris S, Bulbuloglu E, Elmas N. Hydatid disease involving some rare locations in the body: a pictorial essay. Korean J Radiol 2007; 8: 531-40.
2. Arif S, Zaheer S (2009) Intradural extramedullary primary hydatid cyst of the spine in a child: a very rare presentation. Eur Spine J 18(Suppl 2):179–182
3. Abbassioun K, Amirjamshidi A. Diagnosis and management of hydatid cyst of the central nervous system:Part 2:Hydatid cysts of the skull, orbit, and spine. *Neurosurg Q.* 2001;11:10–6.
4. Prabhakar M, Acharya A, Modi D, Jadav B (2005) Spinal hydatid disease: a case series. J Spinal Cord Med 28:426–431
5. Baysefer A, Gönül E, Canakci Z, Erdoğan E, Aydoğan N, Kayali H. Hydatid disease of the spine. *Spinal Cord.* 1996;34:297–300.
6. Morshed AA. Hydatid disease of the spine. *Neurochirurgia (Stuttg)* 1977;20:211–5.
7. Arif SH, Zaheer S. Intradural extramedullary primary hydatid cyst of the spine in a child:A very rare presentation. *Eur Spine J.* 2009;18:179–82.

PP-010

COMPARISON OF C1-C2 POSTERIOR INSTRUMENTATION TECHNIQUES

Levent AYDIN[1], Serkan ÇOPUR[2], Adem YILMAZ[2], Ahmet Murat MÜSLÜMAN[2]

[1]Mus State Hospital
[2]Health Science University Sisli Hamidiye Etfal Training and Research Hospital

Aim: Although C1-C2 is included in the occipital region for stabilization with instrumentation with posterior approach, it has been reported that stabilization can be achieved with isolated C1-C2 posterior segmental instrumentation without including the craniovertebral junction in recent biomechanical studies. In our study, C1-C2 stabilization cases were performed with different techniques performed by our clinic.

Method: Comparison of the postoperative clinical and radiological data of the patients who underwent C1 -C2 posterior segmental instrumentation (supralaminar hook, pedicle screw, lateral mass screw) between 2016-2020 at Health Science University Şişli Hamidiye Etfal Training and Research Hospital,department of neurosurgery .

Results: The mean age of the patients was 42.3 years (range 19-67). 4 of the patients were male and 4 were female. The most common form of trauma was falling from a height. The most common traumatic pathology was type 2 odontoid fracture (75%). Only C1-C2 posterior instrumentation (with Harms-Goel technique) was applied to 37% of the patients, supralaminar hook in 1 case, C1 arcusectomy in addition to the Harms Goel technique in 1 case, and lateral to C3 and/or C4 in addition to C1-C2 in 3 cases. Stabilization was performed with a mass screw. No complications or additional neurological deficits were observed in the patients in the intraoperative or postoperative period. Fusion was observed in the postoperative period of at least 1 year follow-up of the patients.

Conclusion: In C1-C2 stabilization, adequate stabilization can be achieved without adding the occipital bone. There was not clinically and radiologically significant difference between the applied surgical techniques (supralaminar hook, pedicle screw, lateral mass screw) and no significant difference was observed in their effects on fusion.

C1-2 Stabilisation Examples

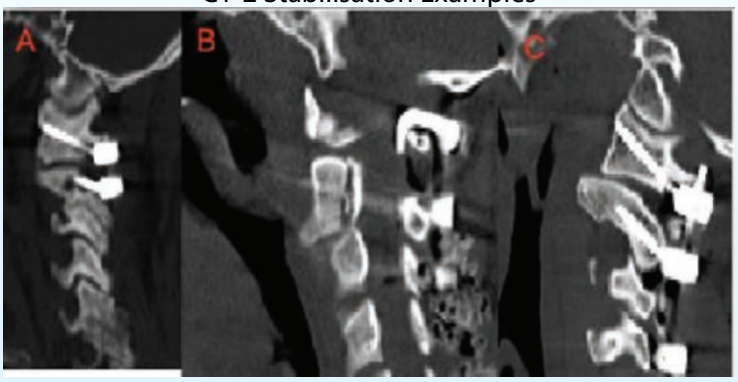

A, C1-2 stabilization. B, A supralaminar hook is an alternative method when C1 can not be fixed with a screw. C, in cases where isolated stabilization of C1-2 may be insufficient, the stabilization of the fusion can be increased by adding C3 and C4.

Keywords: C1-C2, posterior segmental stabilisationyon, cervical trauma

C1-C2 POSTERİOR ENSTRUMANTASYON TEKNİKLERİ KARŞILAŞTIRILMASI

Levent AYDIN[1], Serkan ÇOPUR[2], Adem YILMAZ[2], Ahmet Murat MÜSLÜMAN[2]

[1]Muş Devlet Hastanesi

[2]Sağlık Bilimleri Üniversitesi Şişli Hamidiye Etfal Eğitim ve Araştırma Hastanesi

Amaç: C1-C2 posterior yaklaşımla ile enstrümantasyonla stabilizasyonda oksipital bölge de dahil edilmiş olsa da yakın dönemde yapılan biyomekanik çalışmalarda, kraniovertebral bileşke dahil edilmeksizin izole C1-C2 posterior segmental enstrümantasyonlar ile de stabilizasyon sağlandığı bildirilmiştir. Çalışmamızda kliniğimizce yapılan farklı teknikler ile C1-C2 stabilizasyon olguları derlenmiştir

Yöntem: Yöntem: SBÜ Şişli Hamidiye Etfal Eğitim ve Araştırma Hastanesi Beyin ve Sinir Cerrahisi'nde 2016-2020 yılları arasında C1 –C2 posterior segmental enstrümantasyon uygulanan (supralaminar hook,pedikül vidası,lateral mass vidası) olgularının postoperatif dönemdeki klinik ve radyolojik verilerinin karşılaştırılması yapılmıstır

Bulgular: Bulgular: Hastaların yaş ortalaması 42.3 yıldı (19-67 yaş aralığı). Hastaların 4'ü erkek, 4'ü kadındı. En sık travma şekli yüksekten düşmeydi.En sık travmatik patoloji tip 2 odontoid kırığı (%75) idi. Hastaların %37sine yalnızca C1-C2 posterior enstrümantasyon (Harms-Goel tekniği ile) uygulandı, 1 olgu da supralaminar hook,1 olgu da Harms Goel tekniğine ilaveten C1 arkusektomi,3 olgu da ise C1-C2 ye ilaveten C3 ve/veya C4 e lateral mass vidası ile stabilizasyon uygulandı.Hastalarda intraoperatif ya da postoperatif dönemde komplikasyon veya ek nörolojik defisit izlenmedi. Hastların postoperatif dönemdeki en az 1 yıllık takiplerinde füzyon görüldü.

Sonuç: C1-C2 stabilizasyonda oksiput ilave edilmeksizin yeterli stabilizasyon sağlanabilmektedir.Uygulanan cerrahi teknikler arasında (supralaminar hook,pedikül vidası,lateral mass vidası) klinik ve radyolojik olarak anlamlı fark bulunmamıştır ve füzyona etkileri arasında belirgin fark görülmemiştir.

C1-2 Stabilizasyon Örnekleri

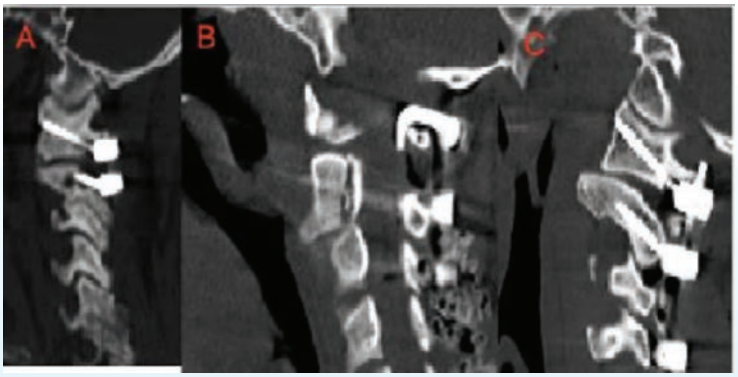

A, C1-2 stabilizasyon. B, C1'in vida ile fikse edilemediği durumlarda supralaminar hook alternatif bir yöntemdir. C, C1-2'nin izole stabilizasyonunun yetersiz olabileceği durumlarda C3 ve C4 'ün eklenerek füzyonun stabilizasyonu arttırılabilir.

Anahtar Kelimeler: C1-C2,posterior segmental stabilizasyon, servikal travma

Kaynakça:

Atul Goel A Review of a New Clinical Entity of 'Central Atlantoaxial Instability': Expanding Horizons of Craniovertebral Junction Surgery Neurospine. 2019 Jun;16(2):186-194. doi: 10.14245/ns.1938138.069. Epub 2019 Jun 30.

Goel A. Central or axial atlantoaxial instability: Expanding understanding of craniovertebral junction. J

Craniovertebr Junction Spine 2016;7:1-3

PP-011

C1-2 LAMINAR HOOK STABILIZATION IN A TRAUMATIC COMPLEX C2 FRACTURE PATIENT, A CASE REPORT

Ahmet Faruk Ozdemir[1], Murat Hancı[2]

[1]Luleburgaz State Hospital, Neurosurgery, Kirklareli, Turkey
[2]Istanbul University- Cerrahpasa, Cerrahpasa School of Medicine, Department of Neurosurgery, Istanbul, Turkey

C2 vertabra is affected aproximately 25% of all cervical spine injuries. Cervical spinal cord injury is related with 2-3 % of all trauma patients and %8.2 of all trauma related deaths. Spinal cord injury is one of the common reason of severe morbidity and mortality(1,2). It is known that early surgical investigation provide more favourable long term results in spinal cord injuries. Especially sugical decompression within 24 hours of spinal cord injury is associated with improven sensorimotor outcome. Also 24-36 hours after spinal cord injury seems to be critical time interval to provide neurological improvement(3). For this reason early surgical investigation has critical importance in spinal cord injuries to provide better neurological improvement.

52 years old, male patient came to the emergency department with severe neck pain after he fell from a bicycle. He did not present neurological defisit. After cervical CT study, complex C2 fracture and instability signs in cervical MRI study are observed and decided to stabilize C1 and C2 vertebra. The patient is operated within 24 hours, C1 and C2 vertebras are stabilized with bilateral laminar hook- rod system. The patient doesn't have neurological defisit, neck pain is resolved in 2 days and followed with cervical collar for 12 weeks. During follow-up period minimal anterior subluxation of C2 corpus is observed, since the patient doesn't have any complaint we decided to follow the patient. We did not any further investigation since the patient is radiologically and neurologically stable.

As a result, C1-2 laminar hook-rod system with the other stabilization techniques can be used safely and provide adequate stabilization in emergency conditions in C2 fractures. So C1-2 laminar hook-rod stabilization provide a benificial and safe alternative technique in this kind of pathologies.

Preoperative and Postoperative Imaging Studies

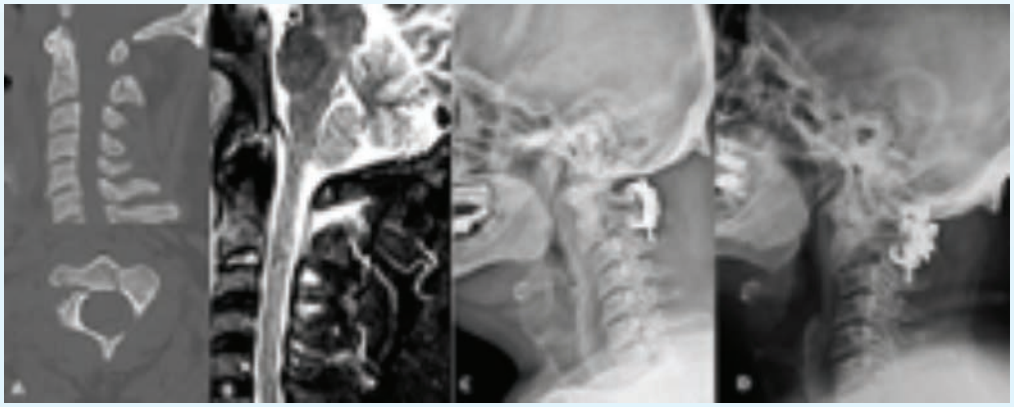

A) Preoperative BT study B) PreoperativeMRI study C) Postoperative 1st month X-ray D) Postoperative 3th month

X-ray

Keywords: Spinal Cord Injuries, Upper Cervical Traumas, C2 Fracture, C1-2 Stabilization, Laminar Hook

TRAVMATİK KOMPLEKS C2 FRAKTÜRÜ HASTASINDA C1-C2 CLAMİNAR HOOK İLE STABİLİZASYON, BİR OLGU SUNUMU

Ahmet Faruk Ozdemir[1], Murat Hancı[2]

[1]Lüleburgaz Devlet Hastanesi, Beyin ve Sinir Cerrahisi, Kırklareli, Türkiye
[2]İstanbul Üniversitesi-Cerrahpaşa, Cerrahpaşa Tıp Fakültesi, Beyin ve Sinir Cerrahisi Anabilim Dalı, İstanbul, Türkiye

Servikal vertebra yaralanmalarının tümü değerlendirildiğinde bunların yaklaşık %25' inin C2 fraktürü olduğu görülmektedir. Servikal spinal kord yaralanmaları tüm travma hastalarının yaklaşık %2-3'ünü, travmaya bağlı ölümlerinse %8,2'sini oluşturmaktadır. Spinal kord yaralanmaları travma sonrası ağır morbidite ve mortalite nedenleri arasında en sık karşılaşılan nedenlerden biridir(1-2). Spinal kord yaralanmalarında erken dönemde yapılacak cerrahi müdahele uzun dönemdeki sonuçları olumlu yönde etkilediği bilinmektedir. Özellikle ilk 24 saatte yapılan cerrahi dekompresyonun daha iyi sensorimotor iyileşme sonuçları ortaya koyduğu, aynı zamanda ilk 24-36 saatin travma sonrası optimal nörolojik iyileşme sonuçlarının elde edilmesinde kritik süre olarak karşımıza çıktığı görülmektedir(3). Bu nedenle servikal spinal kord yaralanmalarına mümkün olan en kısa sürede müdahele edilmesi hastanın nörolojik iyileşmesi açısından kritik öneme sahiptir.

52 yaşında erkek hasta bisikletten düşme sonrası geçmeyen boyun ağrısı şikayetiyle acil servise başvurusunda yapılan muayenesinde nörolojik defisit saptanmadı. Hastanın servikal BT incelemesinde C2 kompleks fraktür saptanması ve servikal MR incelemesinde instabilite bulgularının olması nedeniyle C1 ve C2 stabilizasyon kararı alındı. Hasta ilk 24 saatte operasyona alınırak C1 ve C2 laminalarına bilateral laminar hooklar yerleştirilerek stabilize edildi. Hastanın postop defisiti olmadı, boyun ağrısı ikinci günde geriledi, postoperativ 3. günde taburcu edildi, servikal kollar ile 12 hafta boyunca takip edildi. Hastanın takibinde C2 korpusunda anteriora minimal subluksasyon olduğu görüldü, hastanın yakınması yoktu, bu nedenle hastayı takip etme kararı aldık. Hastanın takiplerinde radyolojik ve nörolojik olarak stabil seyretmesi nedeniyle ek girişim düşünülmedi.

Sonuç olarak, C2 fraktürlerinde C1-2 laminar hooklar ile stabilizasyon diğer stabilizasyon yöntemlerinin yanında kullanılabilecek güvenli ve acil durumlarda yeterli stabilizasyonu sağlamada faydalı bir yöntem olarak değerlendirilelebilir.

Preoperatif ve Postoperatif Görüntülemeler

A) Preoperatif BT B) Preoperatif MR C) Postoperatif 1. ay grafisi D) Postoperatif 3. ay grafisi

Anahtar Kelimeler: Spinal Kord Yaralanmaları, Üst servikal Travmalar, C2 fraktürü, C1-2 Stabilizasyon, Laminar Hook

Kaynakça:

1. Srinivas BH, Rajesh A, Purohit AK. Factors affecting outcome of acute cervical spine injury: A prospective study. *Asian J Neurosurg*. 2017, 12(3):416-423.

2. Kone N, Haidara A, Gaimundo M, Rusconi A. Management of Type II Odontoid Fractures OBOV: About A Series of 5 Cases and Literature Review. Int J Surg Surgicak Proced. 2018, 3: 130.

3. Badhiwala JH, Wilson JR, Witiw CD, Harrop JS, Vaccaro AR, Aarabi B, Grossman RG, Geisler FH, Fehlings MG. The influence of timing of surgical decompression for acute spinal cord injury: a pooled analysis of individual patient data. Lancet Neurol. 2021 Feb, 20(2):117-126.

PP-012

DURAL ECTASIA IN CONNECTIVE TISSUE DISEASES

Aydın Sinan Apaydın[1], Ömer Aydın[1]

[1]Karabuk Training and Research Hospital

Connective tissue is a general definition given to the structures that hold our body and tissues together, connect and support them. Within this definition, there are all kinds of structures that make up tissues such as bones, ligaments, tendons, cartilages, adipose tissue and vascular walls. Connective tissue disorders can be seen in the community as hereditary, autoimmune or inflammatory connective tissue diseases. It is a disease characterized by fibrillin disorder, which is the basic building block of microfibrils in Marfan syndrome. Fibrillin is found in the lung, cerebral cortex, skin, tendon, bone membrane, lens of the eye, heart muscle and valves. Anomaly develops in all tissues containing fibrillin in Marfan syndrome. In the diagnosis of Marfan syndrome; 2 major and 3 minor criteria are required.

Major criteria: Family history, genetic study, aortic root dilatation, aortic dissection, ectopic lens, skeletal anomalies (pectus excavatum, pectus carinatum, scoliosis), lumbosacral dural ectasia.

Minor criteria: Mitral valve prolapse, pulmonary artery dilatation, dilatation or dissection of the descending aorta, spontaneous pneumothorax, apical bullous lung, recurrent or incisional hernia.

A 55-year-old male patient was admitted to the neurosurgery clinic with intermittent back pain and leg pain. No significant motor deficit was detected in the examination of the patient. On sensory examination, he had hypoesthesias at the upper leg levels. After lumbar MRI was taken, the patient was reevaluated. In the lumbar MRI of the patient, a fusiform cystic lesion with a craniocaudal length of 74 mm and an axial diameter of 52*38 mm at the widest point, starting from the lateral recesses and extending to the iliopsoacaca level, is observed at the T12-L1 and L1-2 levels. Scalloping findings due to CSF ??pulsations were observed in the vertebrae. The appearance was reported in favor of 'may be compatible with duralectasis'. (Figure 1) In the lumbar CT of the patient, thinning and degenerations were observed in the right pedicle and lamina of the L1-2 vertebra. (Figure 2) Contrast-enhanced lumbar MRI was performed in order to exclude the tumor. After the patient was evaluated in the clinical council, he was followed up in the outpatient clinic. There were no additional problems with the controls. A detailed anamnesis should be taken during the patient examination. Spinal scanning should also be performed symptomatically in underlying connective tissue diseases. Dural ectasia should be kept in mind in connective tissue diseases.

Figure 1

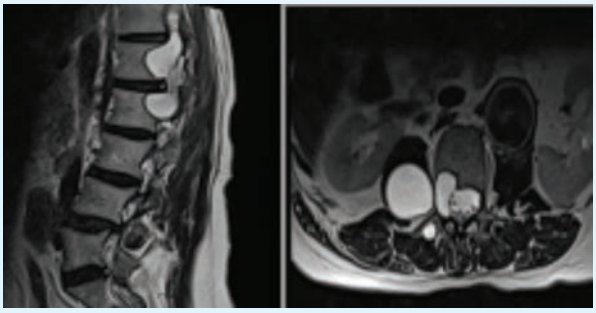

Figure 2

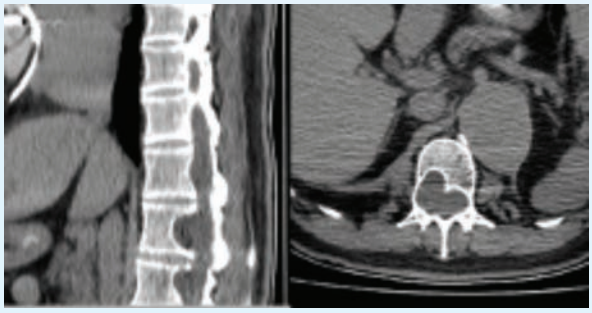

Anahtar Kelimeler: dural ectasia,marfan,connective tissue

BAĞ DOKUSU HASTALIKLARINDA DURAL EKTAZİ

Aydın Sinan Apaydın[1], Ömer Aydın[1]

[1]Karabük Eğitim ve Araştırma Hastanesi

Bağ dokusu, vücudumuzu, dokularımızı bir arada tutan onları bağlayan ve destekleyen yapılara veriilen genel bir tanımdır. Bu tanım içinde kemikler, ligamanlar, tendonlar, kıkırdaklar, yağ dokusu ve damar çeperi gibi dokuları oluşturuan her türlü yapı vardır. Bağ dokusu bozuklukları toplumda kalıtsal, otoimmun veya iltihabi bağ dokusu hastalıkları olarak görülebilir. Marfan sendromunda mikrofibrillerin temel yapı taşı olan fibrillin bozukluğu ile karakterize bir hastalıktır. Fibrillin akciğer, beyin zarı, deri, tendon, kemik zarı, göz lensi, kalp kası ve kapakçıklarında bulunmaktadır. Marfan sendromunda fibrillin içeren bütün dokularda anamoli gelişmektedir. Marfan sendromu tanısında; 2 major , 3 minor kriter pozitifliği gerekmektedir.

Major kriterler: Aile öyküsü, genetik çalışma, aort kökü dilatasyonu, aort diseksiyonu, ektopik lens, iskelet anamolileri (pektus ekskavatum, pektus karinatum, skolyoz), lumbosacral dural ektazi.

Minör kriterler: Mitral kapak prolapsusu, pulmoner arter dilatasyonu, inen aorta dilatasyon veya diseksiyonu, spontan pnemotoraks, apikal bülloz akciğer, rekürrent veya insizyonel herni.

55 yaşında erkek hasta ara ara olan sırt ağrısı ve bacak ağrısı şikayetleri ile beyin cerrahi polikliniğine başvurdu. Hastanın yapılan muayenesinde belirgin motor defisit saptanmadı. Duyu muayenesinde üst bacak seviyelerinde hipoestezileri mevcuttu. Hastaya lomber MRG çekildikten sonra hasta tekrar değerlendirildi. Hastanın lomber MRG'ında 'T12-L1 ve L1-2 düzeylerinde lateral reseslerden baslayarak iliopsoaskasi düzeyine uzanan kraniokaudal uzunlugu 74 mm, aksiyel çapi en genis yerde 52*38 mm'ye ulasan fuziform kistik lezyon gözlenmektedir. Vertebralarda BOS pulsasyonlarina bagli skalloping bulgulari gözlenmistir. Görünüm duralektazi ile uyumlu olabilir' lehine raporlandı. (Şekil1) Hastanın çekilen lomber BT'sinde ise L1-2 vertebra sağ pedikül ve laminalarında incelme ve dejenerasyonlar mevcuttur.(Şekil 2) Hastanın daha sonrasında tümör ekartasyonu açısından kontrastlı lomber MRG çekildi. Hasta klinik konseyde değerlendirildikten sonra poliklinik takibine alındı. Kontrollerinde ek bir sıkıntı olmadı.

Hasta muayanesi esnasında ayrıntılı anamnez alınması gerekmektedir. Altta yatan bağ dokusu hastalıklarında semptomatik olarak spinal tarama da yapılmalıdır. Bağ dokusu hastalıklarında dural ektazi akılda tutulmalıdır.

Şekil 1

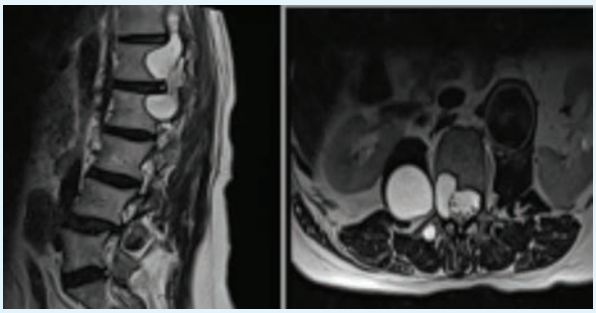

Şekil 2

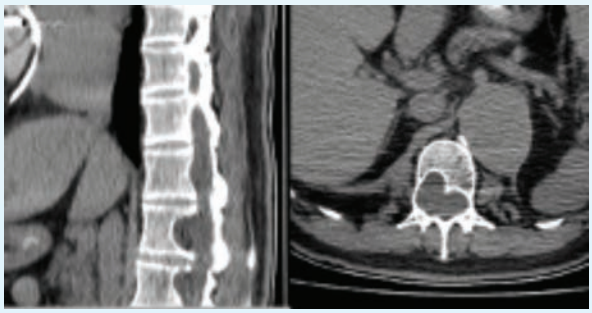

Anahtar Kelimeler: dural ektazi,marfan,bağ dokusu

PP-013

C1-C2 TRANSARTICULAR SCREW PLACEMENT IN A CASE OF CERVICAL ATLANTO-AXIAL METASTASİS

Ferhat HARMAN MD [1,2,3], Fatih AKBULUT MD [1,2], Can KIVRAK MD [1,2], Özcan SÖNMEZ MD [1,2], Adnan DAĞÇINAR MD [1,2]

[1] Marmara University Faculty of Medicine, Department of Neurosurgery, Istanbul, Turkey
[2] Marmara University Institute of Neurological Sciences, Department of Neurosurgery, Istanbul, Turkey
[3] Marmara University Faculty of Health Sciences, Department of Neurosurgery, Division of Microneurosurgery, Istanbul, Turkey

Introduction: C1 lateral mass, C2 pedicular (Harms-Goel technique) and transarticular atlantoaxial screw placements (Magerl technique) are currently accepted techniques for C1-C2 joint stabilization with a posterior approach[1]. In both methods, care should be taken during instrumentation because of the risk of vertebral artery injury. Transpedicular screw placement of C2 is known to be safer than transarticular screws for cases of variable vertebral artery tracing since it is directed more medial and superior[2]. We presented a case of C1-C2 transarticular placment of screws due to the lytic bilateral C2 pedicle and corpus metastatic lesions.

Case: A 54-year-old male patient was admitted to our hospital with a complaint of neck pain due to cervical trauma. There was cervical tenderness and no neurological motor deficit in the physical examination. No first motor neuron sign was detected. The patient had a known history of bladder cancer and chronic renal failure.

Cervical CT and contrast enhancement MRI revealed metastatic lytic lesions on the C2 and C3 corpus and bilateral C2 pedicles. There was also a left C2 pedicle fracture and a Type 3 odontoid fracture. (Figure 1a and 1b). C1-C2 transarticular instrumentation was decided due to the lytic C2 corpus and pedicle lesion., The patient was operated on under fluoroscopy. In the prone position, a midline skin incision and subperiosteal paravertebral dissection was performed between C1-C7. A Kirschner wire was advanced under fluoroscopy for bilateral C1-2 transarticular screw placement using the Magerl technique. Canulated screws were placed bilaterally under fluoroscopic guidance. (Figure 1c). The C1-C2 intraarticular space was drilled with a 3 mm burr, and the bone grafts harvested from the C2 spinous process were placed between them for fusion. No loss of motor strength was observed in the neurological examination in the postoperative period and the patient's neck pain was relieved.

Conclusion: In this case, C2 pedicle screw placement is not possible due to the bilateral C2 pedicle and lytic corpus metastatic lesions. Transarticular placement of screw is a risky approach due to its proximity to the vertebral artery. Especially in patients with oncological involvement of the C1 and C2 vertebrae, where transpedicular and lateral mass instrumentation is not suitable, atlantoaxial fixation may be considered as an alternative method can be used instead.

Figure 1

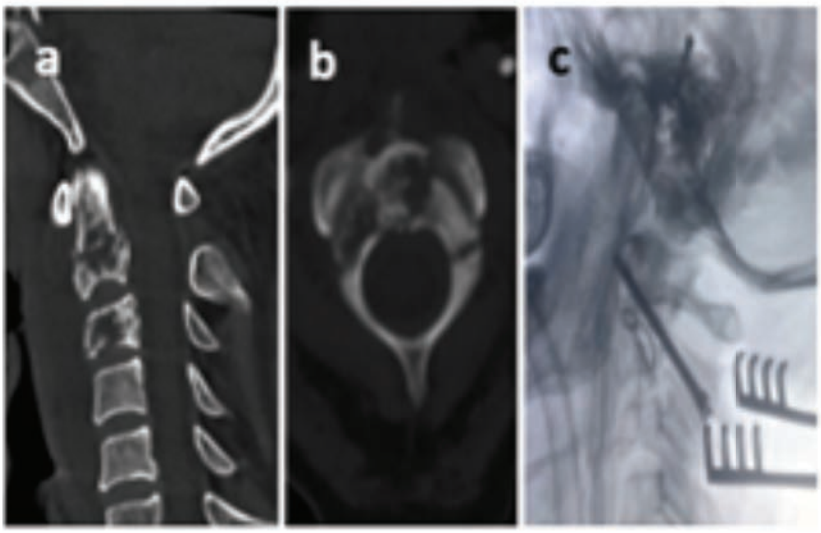

a: Preoperative sagittal CT, note that lysis of C2 and C3 corpus due to the metastasis and type 3 odontoid fracture; b: Preoperative axial CT shows lysis of C2 corpus and left pedicle fracture; c: Perioperative lateral fluoroscopic image of transarticular screw placement (Magerl technique)

Keywords: Cervical transarticular screw placement, Magerl technique, cervical transpedicular screw placement

References

1. Goel A, Laheri V. Plate and screw fixation for atlanto-axial subluxation. Acta Neurochir (Wien) 1994;129: 47-53.

2. Harms J, Melcher RP. Posterior C1-C2 fusion with polyaxial screw and rod fixation. Spine (Phila Pa 1976) 2001;26:2467-71.

PP-014

COMPARISON OF POSTERIOR SEGMENTAL INSTRUMENTATION OPTIONS IN SINGLE LEVEL THORACOLOMBER VERTEBRA FRACTURES

Levent AYDIN[1], Kadir ALTAŞ[2], Ahmet Murat MÜSLÜMAN[3], Adem YILMAZ[3]

[1]Mus State Hospital
[2]Konya Academy Hospital
[3]Health Science University Sisli Hamidiye Etfal Training and Research Hospital

Aim: To compare the surgical results of patients with one vertebral segment fracture due to trauma. Method: 92 patients, with one vertebral segment fracture (more than 30% height loss of vertebral body fracture), are retrospectively studied in our clinic between 2014-2020 Postoperatively these patients are followed 2 to 6 years.

Results: Of these 92 patients; 58 was men, 34 was women. Average age is 47.3 years. In first group 32 patients have a fixation of 2 above and 2 below vertebral segments of fractured vertebra. 26 patients in second group have a fixation of 1 above and 1 below segments. In third group 34 patients have a fixation of the fractured vertebral segment with 1 above and 1 below vertebral fixation. Transverse bar did not used any of case. 2 patient in first group had re-operation for screw revision,1 patient had revision for infection and 1 patient operated for CSF leak. Comparing anterior compression angle measurement of imaging studies in the early and late postoperative follow-up: increase of angulation in first group is 2 degree; in second group 5,81 degree; in third group 0.76 degree.

Conclusion: With our study, we can say that group 3 (fixation of the fractured vertebral segment with 1 above and 1 below vertebral fixation) have better radiologic outcome (anterior compression angle and local kyphosis angle) comparing to other groups.

2 level and 3 level (including fractured level) stabilisation examples

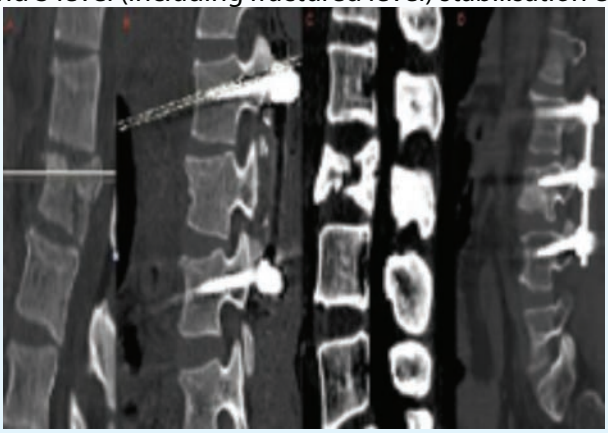

A,B : Example of stabilization of a single level thoracolumbar fracture using a transpedicular screw to one upper and one lower level of the fracture. C,D: Example of stabilization of single level thoracolumbar fractures by using a transpedicular screw to the fracture level together with one upper and one lower level of the fracture

Preoperative and Postoperative CT

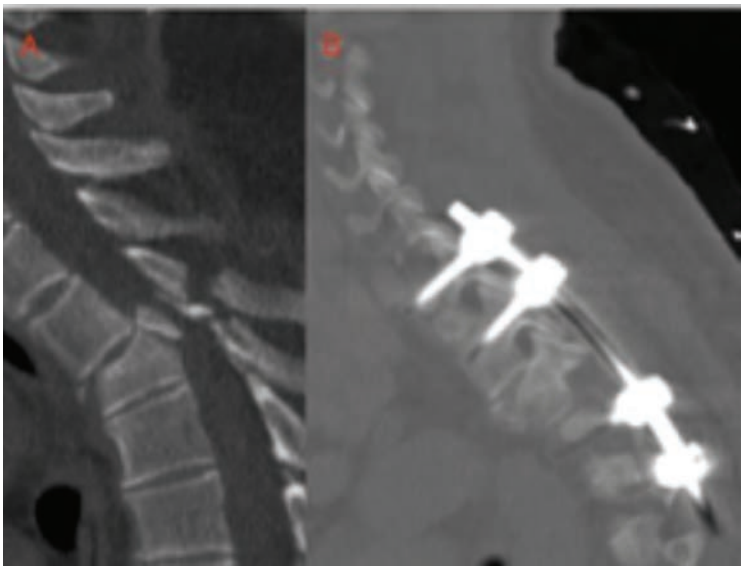

Preoperative view of the patient who applied to the emergency department with a T3 fracture (A) Stabilization was performed on the two upper and two lower levels of the existing fracture in the postoperative CT (B) of the patient.

Keywords: Trauma, Vertebra, Posterior segmentation

TEK SEVİYE TORAKOLOMBER VERTEBRA KIRIKLARINDA POSTERİOR SEGMENTAL ENSTRÜMANTASYON SEÇENEKLERİNİN KARŞILAŞTIRILMASI

Levent AYDIN[1], Kadir ALTAŞ[2], Ahmet Murat MÜSLÜMAN[3], Adem YILMAZ[3]

[1]Muş Devlet Hastanesi
[2]Konya Akademi Hastanesi
[3]Sağlık Bilimleri Üniversitesi Şişli Hamidiye Etfal Eğitim ve Araştırma Hastanesi

Amaç: Travmaya bağlı vertebral segment kırığı olan hastaların cerrahi sonuçlarını karşılaştırmak.

Yöntem: 2014-2020 yılları arasında kliniğimizde tek seviye vertebral segment kırığı olan (%30›dan fazla vertebra korpusunda yüksekliği kaybı olan) 92 hasta retrospektif olarak incelendi. Ameliyat sonrası bu hastalar 2-6 yıl takip edildi.

Bulgular: Bu 92 hastadan; 58 erkek, 34 kadındı. Ortalama yaş 47.3'tür. Birinci grupta 32 hastada kırık vertebranın 2 üst ve 2 alt vertebra segmentinde fiksasyon yapıldı. İkinci gruptaki 26 hastada 1 üst segment ve 1 alt segment fiksasyon uygulandı. Üçüncü grupta, 34 hastada kırık vertebral segmente, 1 üst segmente ve 1 alt segmente stabilizasyon uygulanmıştır. Transvers bar hiç bir olguda kullanılmamıştır. Birinci gruptaki 2 hasta vida revizyonu, 1 hasta enfeksiyona bağlı revizyon ve 1 hasta BOS kaçağı nedeniyle opere edildi. Erken ve geç postoperatif takipte görüntülemelerle anterior kompresyon açısı karşılaştırıldığında: 1. grupta açılanma artışı 2 derece; ikinci grupta 5,81 derece; üçüncü grupta 0.76 derece.

Sonuç: Çalışmamız ile klinik olarak anlamlı bir farklılık olmasa da grup 3'ün (kırık vertebra segmenti, segmentin 1 üst hizası ve 1 alt hizasına stabilizasyon) diğer gruplara göre daha iyi radyolojik sonuçlara (ön kompresyon açısı ve lokal kifoz açısı) sahip olduğunu söyleyebiliriz.

2 seviye ve 3 seviye (kırık dahil) stabilizasyon örnekleri

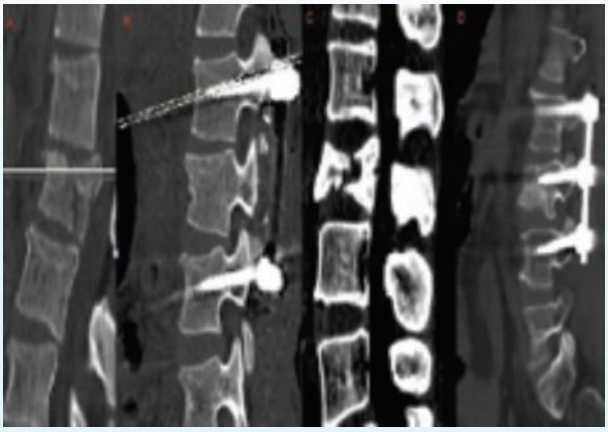

A,B : Tek seviye torakolomber kırıkta kırığın bir üst ve bir alt seviyesine transpediküler vida kullanarak yapılan stabilizasyon örneği. C,D: Tek seviye torakolomber kırıklarda kırığın bir üst, bir alt seviyesi ile birlikte kırık seviyesine de transpediküler vida kullanarak stabilizasyon örneği

Preoperatif ve Postoperatif BT

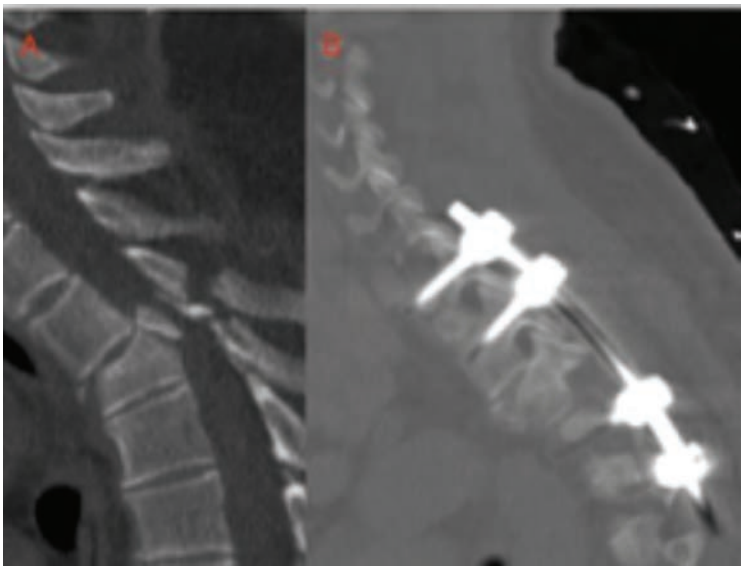

T3 kırığı nedeni ile acile başvuran hastanın preoperatif görüntüsü (A) Hastanın postoperatif BT'sinde (B) mevcut kırığın iki üst ve iki alt seviyesine stabilizasyon yapılmıştır

Anahtar Kelimeler: Travma, Vertebra, posterior stabilizasyon

Kaynakça:

1. Al-Khalifa FK, Adjei N, Yee AJ, Finkelstein JA. Patterns of collapse in thoracolumbar burst fractures. J Spinal Disord Tech. 2005;18(5):410-412. doi:10.1097/01.bsd.0000177957.11603.5c

2. Dai LY. Remodeling of the spinal canal after thoracolumbar burst fractures. Clin Orthop Relat Res. 2001;(382):119-123. doi:10. 1097/00003086-200101000-00018

3. Vaccaro AR, Schroeder GD, Kepler CK, et al. The surgical algorithm for the AOSpine thoracolumbar spine injury classification system. Eur Spine J. 2016;25(4):1087-1094. doi:10.1007/s00586- 015-3982-2

PP-015

PRIMARY INTRAMEDULLARY PRIMITIVE NEUROECTODERMAL TUMOR

Kadir Oktay[1], Kerem Mazhar Özsoy[1], Nuri Eralp Çetinalp[1], Tahsin Erman[1], Aslan Güzel[2]

[1]Cukurova University Faculty of Medicine Department of Neurosurgery
[2]Bahcesehir University Faculty of Medicine Department of Neurosurgery

Purpose: Primitive neuroectodermal tumor is a malignant tumor with poor prognosis. Primary spinal primitive neuroectodermal tumors are uncommon and can be extradural, intradural extramedullary, and intramedullary, of which primary intramedullary primitive neuroectodermal tumors are extremely rarer. These tumors mostly occur in children and young adults. The diagnosis of the primitive neuroectodermal tumors depends on histopathology and immunohistochemistry.

Methods: 26-year-old male patient was presented with the complaints of low-back pain and right sided leg pain. On his neurological examination, he had hypoesthesia and hyperalgesia at the right L1-S1 dermatome. His spinal magnetic resonance imaging revealed a 25x24x35 mm sized, cystic intramedullary lesion at the conus level (Figure 1). The solid nodular compartment of the lesion had homogeneous dense contrast enhancement after gadolinium administration (Figure 1).

Results: He underwent tumor resection with L2-L4 laminoplasties via posterior approach. Cystic compartment drained out and solid nodular compartment was resected totally with microsurgical technique (Figure 2). The postoperative course was uneventful and postoperative spinal magnetic resonance imaging showed total resection of the tumor (Figure 1). The histopathological examination of the tumor revealed primitive neuroectodermal tumor diagnosis and oncological treatments were started.

Conclusion: Primitive neuroectodermal tumors should be considered in the differential diagnosis of an intramedullary spinal cord tumor manifesting as progressive neurological deterioration. The therapy of these tumors mainly includes surgery, radiotherapy, and chemotherapy; however, the prognosis of these tumors is poor.

Figure 1

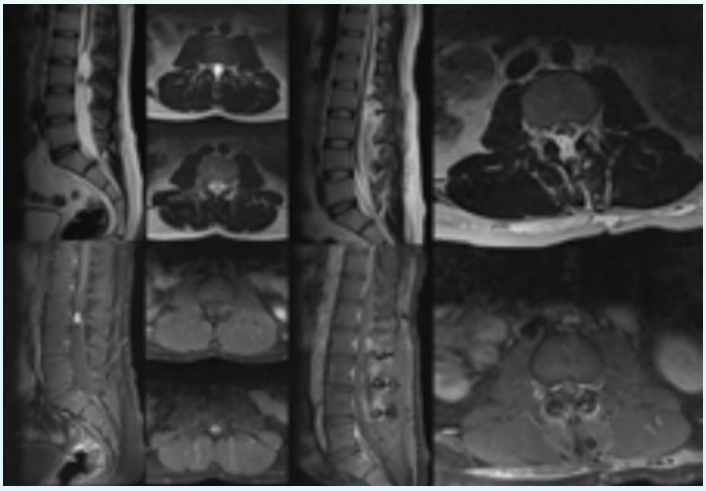

Figure 2

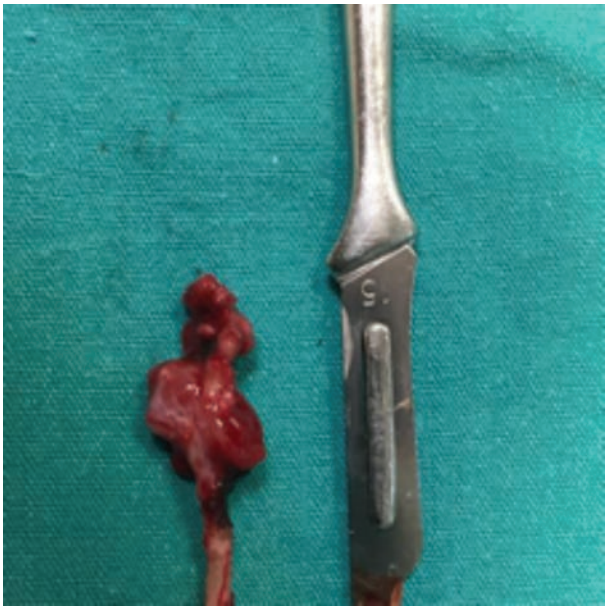

Keywords: Intramedullary, primitive neuroectodermal tumor, spinal tumor, laminoplasty

PRİMER İNTRAMEDÜLLER PRİMİTİF NÖROEKTODERMAL TÜMÖR

Kadir Oktay[1], Kerem Mazhar Özsoy[1], Nuri Eralp Çetinalp[1], Tahsin Erman[1], Aslan Güzel[2]

[1]Çukurova Üniversitesi Tıp Fakültesi Beyin ve Sinir Cerrahisi Anabilim Dalı
[2]Bahçeşehir Üniversitesi Tıp Fakültesi Beyin ve Sinir Cerrahisi Anabilim Dalı

Kadir Oktay / Çukurova Üniversitesi Tıp Fakültesi Beyin ve Sinir Cerrahisi Anabilim Dalı

Amaç: Primitif nöroektodermal tümör kötü prognozlu malign bir tümördür. Primer spinal primitif nöroektodermal tümörler nadirdir ve ekstradural, intradural ekstramedüller ve intramedüller olabilir, bunlardan primer intramedüller primitif nöroektodermal tümörler oldukça nadirdir. Bu tümörler çoğunlukla çocuklarda ve genç erişkinlerde görülür. Primitif nöroektodermal tümörlerin tanısı histopatoloji ve immünohistokimyaya bağlıdır.

Yöntemler: 26 yaşında erkek hasta bel ağrısı ve sağ bacak ağrısı şikayeti ile başvurdu. Nörolojik muayenesinde sağ L1-S1 dermatomunda hipoestezi ve hiperaljezi mevcuttu. Spinal manyetik rezonans görüntülemesinde konus seviyesinde 25x24x35 mm boyutlarında kistik intramedüller lezyon saptandı (Şekil 1). Kontrast uygulamasından sonra lezyonun solid nodüler bölmesinde homojen yoğun kontrast tutulumu vardı (Şekil 1).

Bulgular: Posterior yaklaşımla L2-L4 laminoplasti ile tümör rezeksiyonu yapıldı. Kistik kompartman boşaltıldı ve solid nodüler kompartman mikrocerrahi teknikle total olarak çıkarıldı (Şekil 2). Postoperatif seyir sorunsuz geçti ve postoperatif spinal manyetik rezonans görüntüleme tümörün total rezeksiyonu gösterdi (Şekil 1). Tümörün histopatolojik incelemesinde primitif nöroektodermal tümör tanısı konuldu ve onkolojik tedavilere başlandı.

Sonuç: Progresif nörolojik kötüleşme ile kendini gösteren intramedüller spinal kord tümörünün ayırıcı tanısında primitif nöroektodermal tümörler düşünülmelidir. Bu tümörlerin tedavisi esas olarak cerrahi, radyoterapi ve kemoterapiyi içerir; ancak bu tümörlerin prognozu kötüdür.

Şekil 1

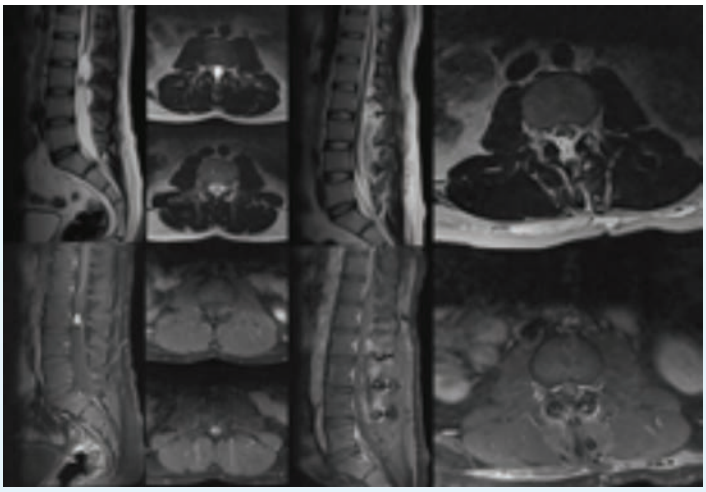

Şekil 2

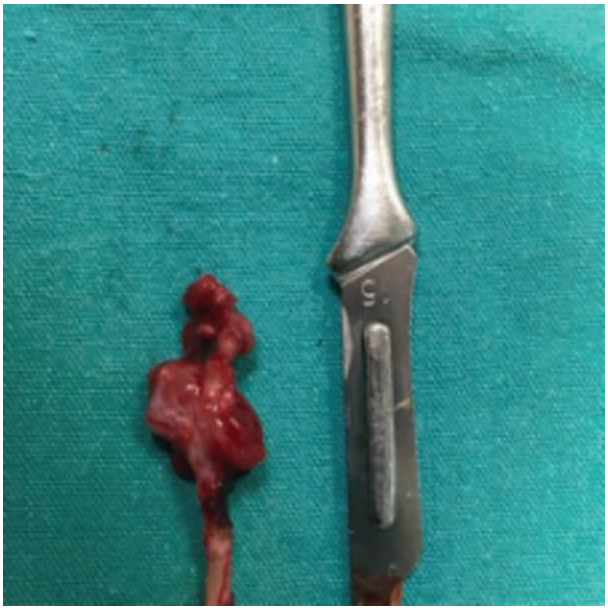

Anahtar Kelimeler: İntramedüller, primitif nöroektodermal tümör, spinal tümör, laminoplasti

Kaynakça:

1. Wang G, Guo F. Primary intramedullary primitive neuroectodermal tumor: A case report and review of the literature. Medicine (Baltimore). 2017 Dec;96(49):e9001.

2. Harbhajanka A, Jain M, Kapoor SK. Primary spinal intramedullary primitive neuroectodermal tumor. J Pediatr Neurosci. 2012 Jan;7(1):67-69.

PP-016

KLIPPEL-FEIL SYNDROME CAUSING CEREBELLAR INFARCTION WITHOUT VERTEBRAL ARTERY DISSECTION, CASE REPORT AND LITERATURE REVIEW

Çağrı Elbir[1], Çağhan Tönge[1], Emre Çavuş[1], Göktuğ Ülkü[1]

[1]Health Sciences University Gulhane School of Medicine Diskapi Yildirim Beyazit Training and Research Hospital Neurosurgery Clinic

Klippel-Feil syndrome (KFS) is an autosomal dominant disease with hypoplasia and fusion of the cervical vertebrae. Short neck, Chiari malformation or hydrocephalus, paralysis, paresthesia can be observed in patients. In the literature, cases with vertebral artery dissection associated with KFS and associated infarct areas in the posterior circulation were shared in the literature. In this case, the basilar invagination of KFS and the cerebellar infarct development without causing vertebral artery dissection, and the management techniques were evaluated.

A 23-year-old male patient presented to the emergency department with complaints of nausea and vomiting. The patient was admitted to our clinic due to the right cerebellar acute diffusion restriction detected in the diffusion magnetic resonance imaging taken after the dysphasia during the treatment. On MRI, 8 mm thick syrinx cavity at the fusion level was observed, together with C2-7 total fusion and C1 hypoplasia. In addition, it was observed that there was no condyle support on the right due to C1 hypoplasia, and there was a unilateral dislocation on the left. The patient, accompanied by basilar invagination, was taken to digital subtraction angiography (DSA). No abnormality was observed in DSA, and the patient was taken to fusion surgery for basilar invagination and cervical dislocation. Occipit-T2 fusion surgery was applied to the patient. Transpedicular corpus screw was sent to the left C2 and bilateral T1-2, 2 translaminar screws were sent to the C2-7 complex from the right side, the plate was placed on the occipital bone, then bilateral rods were placed between the occiput-T2 by lengthening the left C2 and right T1-2 screws with a connector. In the postoperative period, imaging revealed that dislocation and basillary invagination were improved. After the Covid test became positive in the early postoperative period, the patient was followed up in the Covid inpatient service. The patient, who had no problems in the follow-ups, was discharged for control after 1 month.

Although KFS is a structural disorder, it can cause serious morbidity and mortality thus it affects essential anatomical structures nearby. Although patients with invagination due to KFS have been described in the literature, a case of KFS accompanied by cerebrovascular accident without vertebral artery dissection is not included in the literature. Vertebral artery pathologies should be kept in mind in addition to instability problems in patients with KFS.

Preoperative cervical magnetic resonance images

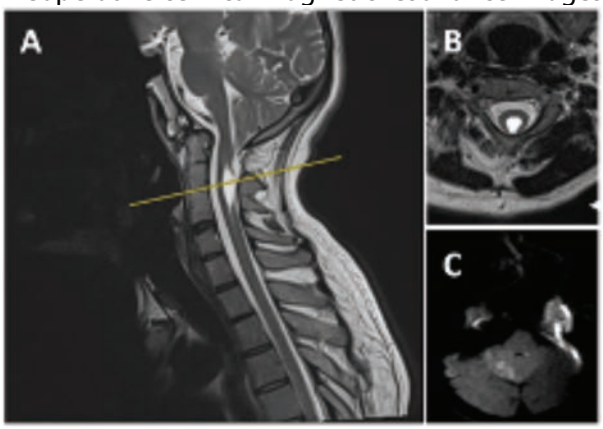

A: Cervical T2 sagittal magnetic resonance imaging. B: Cervical T2 axial magnetic resonance imaging. A: Brain axial diffusion magnetic resonance imaging.

Postoperative cervical computed tomography images

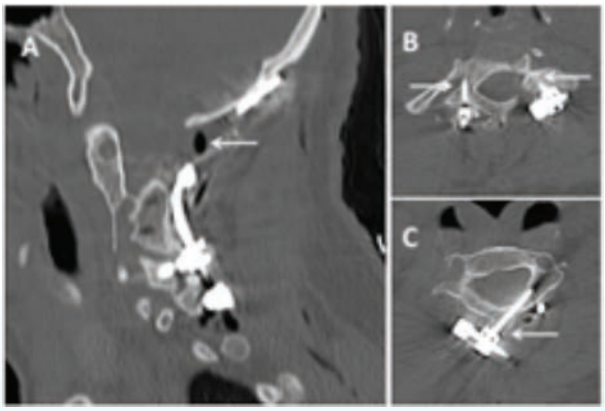

A: Cervical sagittal computed tomography imaging. The white arrow indicates the syrinx alignment. B: Cervical axial computed tomography imaging. White arrows indicate transpedicular screws. C: Cervical axial computed tomography imaging. The white arrow indicates the translaminar screw.

Keywords: Klippel-Feil, vertebral artery, cervical fusion, occipitoatlantal dislocation

VERTEBRAL ARTER DİSEKSİYONU OLMAKSIZIN SEREBELLAR ENFARKTA NEDEN OLAN KLİPPEL-FEİL SENDROMU, OLGU SUNUMU VE LİTERATÜR TARAMASI

Çağrı Elbir[1], Çağhan Tönge[1], Emre Çavuş[1], Göktuğ Ülkü[1]

[1]Sağlık Bilimleri Üniversitesi Gülhane Tıp Fakültesi Dışkapı Yıldırım Beyazıt Eğitim ve Araştırma Hastanesi Beyin ve Sinir Cerrahisi Kliniği

Klippel-Feil sendromu (KFS), servikal vertebrada hipoplazi ve füzyon ile giden otozomal dominant bir hastalıktır. Hastalarda kısa boyun, Chiari malformasyonu ya da hidrosefali, paralizi, parestezi izlenebilir. Daha önce literatürde KFS ile ilişkili vertebral arter diseksiyonu ve buna bağlı posterior sirkülasyonda infarkt alanları olan olgular paylaşılmıştır. Bu vakada, KFS'nin baziller invajinasyona yol açması ve vertebral arterde diseksiyona sebep olmadan serebellar infarkt gelişimine neden olması, ve bu duruma yaklaşım yöntemleri incelenmiştir.

23 yaşında erkek hasta acil servise bulantı ve kusma şikayetleri ile başvurmuştur. Tedavi sırasında konuşma bozukluğu gelişmesi üzerine çekilen difüzyon manyetik rezonans görüntülemelerde sağ serebellar akut difüzyon kısıtlaması tespit edilmesi üzerine hasta kliniğimize kabul edilmiştir. Yapılan tetkiklerinde C2-7 total füzyon ve C1 hipoplazi ile birlikte füzyon seviyesinde kalınlığı 8 mm'ye ulaşan syrinks kavitesi izlenmiştir. Ayrıca C1 hipoplazisine bağlı sağda kondil desteğinin olmadığı, solda da unilateral dislokasyon olduğu izlendi. Baziller invajinasyonun da eşlik ettiği hasta dijital substraction anjiyografiye (DSA) alındı. DSA'da herhangi bir anomali izlenmeyen hasta baziller invajinasyon ve servikal dislokasyon için füzyon cerrahisine alındı. Hastaya Occipit-T2 füzyon cerrahisi uygulandı. Sol C2'ye ve bilateral T1-2'ye transpediküler korpus vidası, C2-7 kompleksine sağ taraftan 2 adet translaminar vida gönderildi, oksipital kemiğe plak yerleştirildi ardından sol C2 ve sağ T1-2 vidalarına konnektor ile uzatılırak oksiput-T2 arası bilateral rotlar ile sabitlendi. Postoperatif dönemde yapılan görüntülemelerde dislokasyonun ve baziler invajinasyonun düzeldiği izlendi. Erken postoperatif dönemde Covid testi pozitifleşmesi üzerine hasta Covid servisinde takip edildi. Takiplerinde bir problem olmayan hasta 1 ay sonra kontrol için taburcu edildi.

KFS yapısal bir bozukluk olmasına karşın komşuluğunda bulunan önemli anatomik yapıları etkilemesi nedeniyle ciddi morbidite ve mortaliteye zemin hazırlayabilir. Literatürde KFS'ye bağlı invajinasyon hastaları tanımlanmış olsa da vertebral arter diseksiyonu olmaksızın serebrovasküler olayın da eşlik ettiği KFS olgusu literatürde yer almamaktadır. KFS hastalarında vertebral arter patolojileri, instabilite problemlerinin yanında akılda tutulmalıdır.

Preoperatif servikal manyetik rezonans görüntüleri

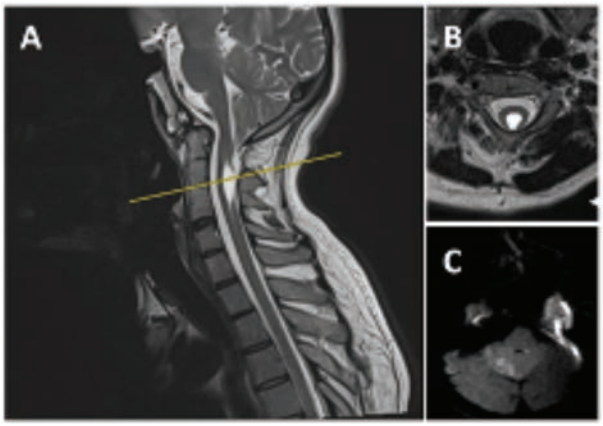

A: Servikal T2 sagital manyetik rezonans görüntüleme. B: Servikal T2 aksiyal manyetik rezonans görüntüleme. C: Beyin aksiyal difüzyon manyetik rezonans görüntüleme.

Postoperatif servikal bilgisayarlı tomografi görüntüleri

A: Servikal sagital bilgisayarlı tomografi görüntüleme. Beyaz ok syrinks hizasını göstermektedir. B: Servikal aksiyal bilgisayarlı tomografi görüntüleme. Beyaz oklar transpediküler vidaları göstermektedir. C: Servikal aksiyal bilgisayarlı tomografi görüntüleme. Beyaz ok translaminar vidayı göstermektedir.

Anahtar Kelimeler: Klippel-Feil, vertebral arter, servikal füzyon, oksipitoatlantal dislokasyon

Kaynakça:

1. Cota, S., Zagar, I., Delimar, V., Pap, M., Peric, D., & Peric, P. (2019). Klippel-Feil syndrome misdiagnosed as spondyloarthropathy: case-based review. *Rheumatol Int*, *39*(9), 1655-1660. https://doi.org/10.1007/s00296-019-04346-0

2. Frikha, R. (2020). Klippel-Feil syndrome: a review of the literature. *Clin Dysmorphol*, *29*(1), 35-37. https://doi.org/10.1097/MCD.0000000000000301

3. Gunderson, C. H., Greenspan, R. H., Glaser, G. H., & Lubs, H. A. (1967). The Klippel-Feil syndrome: genetic and clinical reevaluation of cervical fusion. *Medicine (Baltimore)*, *46*(6), 491-512. https://doi.org/10.1097/00005792-196711000-00003

4. Karimi, M., Razavi, M., & Fattal, D. (2004). Rubral lateropulsion due to vertebral artery dissection in a patient with Klippel-Feil syndrome. *Arch Neurol*, *61*(4), 583-585. https://doi.org/10.1001/archneur.61.4.583

5. Klimo, P., Jr., Rao, G., & Brockmeyer, D. (2007). Congenital anomalies of the cervical spine. *Neurosurg Clin N Am*, *18*(3), 463-478. https://doi.org/10.1016/j.nec.2007.04.005

6. McBride, W. Z. (1992). Klippel-Feil syndrome. *Am Fam Physician*, *45*(2), 633-635. https://www.ncbi.nlm.nih.gov/pubmed/1739048

7. Mohammad, S. A., Hassanein, S. M. A., & Fouad, M. M. (2021). Vertebral Artery Dissection in a Case of Klippel-Feil Syndrome. *Neuropediatrics*, *52*(6), 506-508. https://doi.org/10.1055/s-0041-1731806

8. Narang, M., & Goyal, J. P. (2006). Uncommon manifestations of Klippel Feil syndrome. *Indian Pediatr*, *43*(3), 265-266. https://www.ncbi.nlm.nih.gov/pubmed/16585825

9. Tracy, M. R., Dormans, J. P., & Kusumi, K. (2004). Klippel-Feil syndrome: clinical features and current understanding of etiology. *Clin Orthop Relat Res*(424), 183-190. https://www.ncbi.nlm.nih.gov/pubmed/15241163

10. Ulusoy, O. L., Sasani, H., Barlas, S. B., Mutlu, A., & Sasani, M. (2016). A Case of Anomalous Origin and Course of Vertebral Artery in a Patient with Klippel Feil Syndrome. *Korean J Radiol*, *17*(4), 554-557. https://doi.org/10.3348/kjr.2016.17.4.554

11. Zhang, Y. K., Geng, S. M., Liu, P. N., & Lv, G. (2016). Association of Craniovertebral Junction Anomalies, Klippel-Feil Syndrome, Ruptured Dermoid Cyst and Mirror Movement in One Patient: A Unique Case and Literature Review. *Turk Neurosurg*, *26*(1), 153-165. https://doi.org/10.5137/1019-5149.JTN.12145-14.2

PP-017

EARLY CLINICAL AND RADIOLOGICAL RESULTS IN PATIENTS WITH LUMBAR SPINE STENOSIS DIAGNOSIS WHO UNDERWENT BILATERAL DECOMPRESSION VIA UNILATERAL LAMINOTOMY

Zeynep Gence ÖZ[1], İdris GÜRPINAR[1], Göksal GÜNERHAN[1], Ali DALGIÇ[2]

[1]Ankara Bilkent City Hospital
[2]Medicana Ankara Hospital

Aim: The usual surgical approach in patients with lumbar spinal stenosis(LSS) is adequate decompression and posterior segmental stabilization. However, this surgical approach causes significant trauma to the paraspinal muscles. There are studies that show that muscle damage increases the frequency of low back pain after the operation and causes a decrease in their functional capacity. New surgical techniques have been developed to minimize muscle damage. With this study, we discussed the early clinical and radiological results of patients with LSS diagnosis who underwent "bilateral decompression with unilateral laminotomy".

Method: In our study, 32 patients who applied to our hospital with LSS diagnosis between October 2020 and January 2022 and therefore underwent surgery were evaluated retrospectively. Preoperative and postoperative visual pain scale (VAS), NCOS (Neurogenic Claudication Outcome Score), preoperative canal anterior-posterior diameter and postoperative facet joint protection percentage and the presence of spinal instability at an early stage were investigated in patients.

Results: The mean age of the patients was 66,1 years, 59% of them were women. L3-4 decompression was performed in 11 patients and L4-5 decompression was performed in 22 patients. The cases were followed for at least 2 months and the mean postoperative observation period was 7,78 months. The mean preoperative VAS score was 8,1 postoperatively 3,5. While the mean preoperative NCOS was 40,5 , this score was calculated 80,03 as postoperatively. ($p \leq 0.01$) The mean anterior-posterior diameter of the preoperative canal was 6,9mm. The percentage of facet preservation on the postoperative surgical approach was 73,37%. In one of the cases during the follow-up period, instability was detected at the level of postoperative surgery.

Conclusion: Bilateral decompression with unilateral laminotomy has potential to improve quality of life after surgery and decrease instrumentation-related complications. According to our study in which early results were evaluated, unilateral laminotomy and bilateral decompression technique, which has positive clinical and radiological results, should be considered as an alternative to the traditional surgical approach.

FIGURE 1

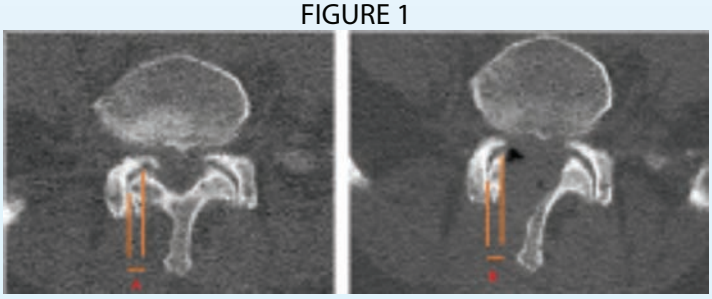

Percentage of facet joint preservation, measured on axial computed tomography images at L4–L5

preoperatively (A) and immediately postoperatively (B). Percentage of facet joint preservation=b/a×100.

TABLE 1

	PREOPERATIVE	POSTOPERATIVE
VAS	8,1	3,5 ($p \leq 0.01$)
NCOS	40,5	80,03 ($p \leq 0.01$)
AP DIAMETER OF SPINAL CANAL	6,9mm	
B/A x 100		73,37%

Keywords: Lumbar Spine Stenosis, Unilateral Laminotomy, Bilateral Decompression, Neurogenic Claudication

UNİLATERAL LAMİNOTOMİ İLE BİLATERAL DEKOMPRESYON YAPILAN LOMBER DAR KANAL TANILI HASTALARDA ERKEN DÖNEM KLİNİK VE RADYOLOJİK SONUÇLAR

Zeynep Gence ÖZ[1], İdris GÜRPINAR[1], Göksal GÜNERHAN[1], Ali DALGIÇ[2]

[1]Ankara Bilkent Şehir Hastanesi
[2]Medicana Ankara Hastanesi

Amaç: Lomber dar kanal(LDK) hastalarında alışılagelmiş cerrahi yaklaşım yeterli dekompresyon ve posterior segmental stabilizasyondur. Ancak bu cerrahi yaklaşım paraspinal kaslarda belirgin bir travmaya sebep olmaktadır. Oluşan kas hasarı hastaların operasyon sonrası bel ağrısı sıklığını arttırdığına ve fonksiyonel kapasitelerinde azalmaya neden olduğunu gösteren çalışmalar mevcuttur. Kas hasarını minimalize etmek için yeni cerrahi teknikler geliştirilmiştir. Bu çalışmada "Unilateral laminotomi ile bilateral dekompresyon" yapılan LDK tanılı hastalarda erken dönem klinik ve radyolojik sonuçlarımız değerlendirilmiştir.

Yöntem: Çalışmamızda Ekim 2020 ile Ocak 2022 tarihleri arasında hastanemize LDK tanısı ile başvuran ve bu nedenle cerrahi yapılan 32 hasta retrospektif olarak değerlendirilmiştir. Hastalarda preoperatif ve postoperatif vizüel ağrı skalası(VAS), NCOS(Neurogenic Claudication Outcome Score), preoperatif kanal ön-arka çapı ve postoperatif faset eklem korunma yüzdesi ve erken dönemde spinal instabilite varlığı araştırılmıştır.

Bulgular: Hastaların yaş ortalaması 66,1 yıl, bunların %59 u kadındı. Hastaların 11 tanesine L3-4, 22 tanesine L4-5 dekompresyon yapıldı. Olgular en az 2 ay izlendi ve ortalama postoperatif gözlem süresi 7,78 aydı. Preoperatif VAS skoru ortalama 8,1 postoperatif 3,5 idi. Preoperatif NCOS ortalama 40,5 iken postoperatif bu skor 80,03 olarak hesaplandı.($p \leq 0,01$) Preoperatif kanal ön-arka çapı ortalama 6,9 mm idi. Postoperatif cerrahi yaklaşım yapılan tarafta faset korunma yüzdesi %73,37 olarak ölçüldü. İzlem sürecindeki olguların 1 tanesinde postoperatif cerrahi yapılan seviyede instabilite saptandı.

Sonuç: Unilateal laminotomi ile bilateral dekompresyon, ameliyat sonrası yaşam kalitesinde artış ve enstrümantasyona ilişkin komplikasyonları azaltma potansiyeli taşımaktadır. Erken dönem sonuçların değerlendirildiği çalışmamıza göre olumlu klinik ve radyolojik sonuçları olan unilateral laminotomi ile bilateral dekompresyon tekniği, geleneksel cerrahi yaklaşıma alternatif olarak akla gelmelidir.

FOTOĞRAF 1

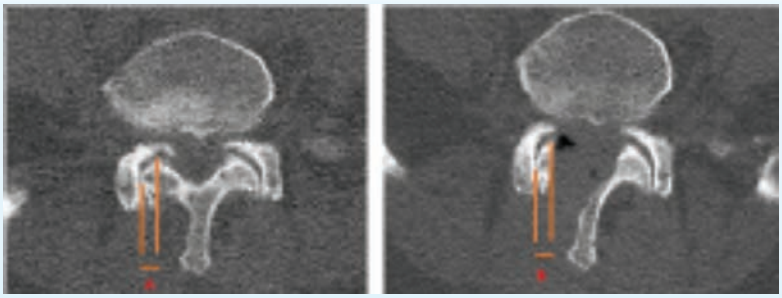

Pre operatif (A) ve post operatif erken dönemde (B) operasyon seviyesinin aksiyal bilgisayarlı tomografi görüntülerinde ölçülen faset eklem koruma yüzdesi. Faset eklem koruma yüzdesi=b/a×100

TABLO 1

	PREOPERATIVE	POSTOPERATIVE
VAS	8,1	3,5 (p≤0.01)
NCOS	40,5	80,03 (p≤0.01)
AP DIAMETER OF SPINAL CANAL	6,9mm	
B/A x 100		73,37%

Anahtar Kelimeler: Lomber Dar Kanal, Unilateral Laminotomi, Bilateral Dekompresyon, Nörojenik Kladikasyo

Kaynakça:

1. Spetzger, U., Bertalanffy, H., Reinges, M.H.T. *et al.* Unilateral laminotomy for bilateral decompression of lumbar spinal stenosis part II: Clinical experiences. *Acta neurochir* **139,** 397–403 (1997). https://doi.org/10.1007/BF01808874

2. Mobbs, R. J., Li, J., Sivabalan, P., Raley, D., & Rao, P. J. (2014). Outcomes after decompressive laminectomy for lumbar spinal stenosis: comparison between minimally invasive unilateral laminectomy for bilateral decompression and open laminectomy, *Journal of Neurosurgery: Spine SPI*, *21*(2), 179-186. Retrieved Mar 25, 2022, from https://thejns.org/spine/view/journals/j-neurosurg-spine/21/2/article-p179.xml

3. Azimi P, Mohammadi HR, Montazeri A. An outcome measure of functionality in patients with lumber spinal stenosis: a validation study of the Iranian version of Neurogenic Claudication Outcome Score (NCOS). *BMC Neurol*. 2012;12:101. Published 2012 Sep 24. doi:10.1186/1471-2377-12-101

4. Dohzono S, Toyoda H, Matsumura A, Terai H, Suzuki A, Nakamura H. Clinical and Radiological Outcomes after Microscopic Bilateral Decompression via a Unilateral Approach for Degenerative Lumbar Disease: Minimum 5-Year Follow-Up. *Asian Spine J*. 2017;11(2):285-293. doi:10.4184/asj.2017.11.2.285

PP-018

COMPARISON OF OXYGEN-OZONE AND STEROID ADMINISTRATIONS IN EXPERIMENTAL DISC HERNIA MODELING IN RATS

Muhammed Fatih SERTTAŞ[1], Mustafa Erkan İNANMAZ[1], Yakup TOKMAK[2], Serbülent Gökhan BEYAZ[3], Tolga ERGÖNENÇ[4]

[1]Sakarya University Faculty of Medicine, Department of Orthopedics and Traumatology, Sakarya, Turkey
[2]Hisar Intercontinental Hospital, Department of Anesthesia and Reanimation, Istanbul, Turkey
[3]Istanbul Aydın University Medical Park Florya Hospital, Department of Anesthesia and Reanimation, Istanbul, Turkey
[4]Sakarya Akyazı Pain Center, Department of Anesthesia and Reanimation, Sakarya, Turkey

Purpose: It has been determined that radicular symptoms associated with lumbar disc herniation occur not only with mechanical compression to the lumbar nerve roots, but also with inflammatory cytokines secreted from the nucleus pulposus.Intraforaminal oxygen-ozone and steroid injections suppress inflammatory cytokines and normalize prostaglandin levels. In this experimental study, we compared the efficacy of intraforaminal steroid and ozone injections in lumbar spine pathologies.

Method: After ethical committee approval, 24 Sprague Dawley male rats, aged 70-90 days, weighing 250-300 g each, were divided into four groups. An experimental lumbar discopathy model was created in other groups except for Group I. In Group I, only the lumbar nerve root was exposed; In Group II, 1 ml of saline solution was given to the epidural area; In group III, 1-3 mL of oxygen-ozone intraforaminal at a concentration of 28 µg/mL was given; In group IV, 1 mL of triamcinolone acetonide was given intraforaminal. Tactile allodynia was assessed with the Von Frey test before surgery and on days 7, 14, 21, and 28 following experimental discopathy by a person blinded to the study protocol.

Results: When the left leg pull values were examined on the 14th day, there was no significant difference between the three groups, but a significant improvement was observed in Group IV ($P < 0.05$). While there was no significant difference between the groups when the left leg pull values were compared at the beginning, the values in Groups II, III, and IV on the 7th day were significantly lower than the values in Group I ($P < 0.05$).

Conclusion: There was no difference between the baseline values and the left leg pull values on Group IV's 14th, 21st, and 28th days, indicating that recovery started on the 14th day with steroid injection. There was no difference between saline administration and oxygen-ozone administration in terms of initiation of healing. In this study in rats with discopathy, intraforaminal steroid injections resulted in earlier improvement in radiculopathy-related symptoms compared to oxygen-ozone injections.

Figure 1

L5 Partial Laminectomy

Figure 2

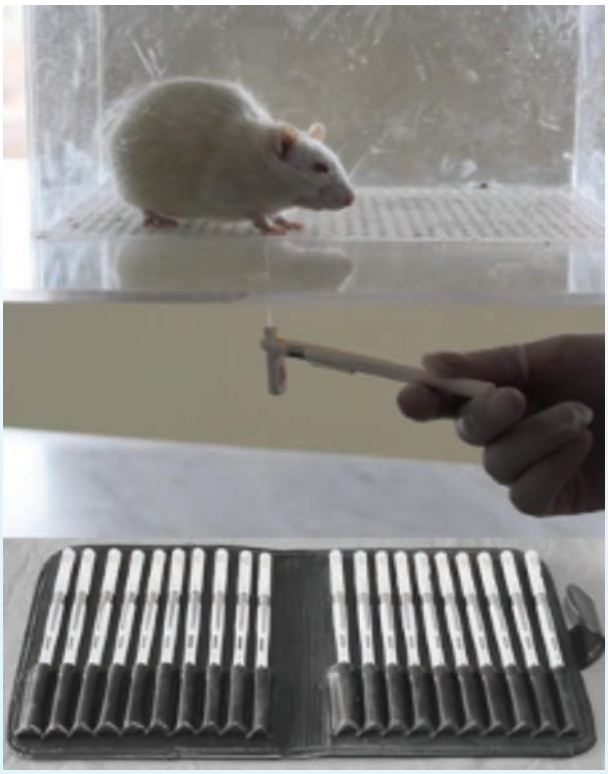

Von-Frey Filaments and Evaluation of Tactile Allodynia

Table 1

Day	Group I	Group II	Group III	Group IV
Basal value	5.62±0.31	5.66±0.36	5.62±0.31	5.61±0.30
7	5.55±0.44	4.11±0.40°*	4.06±0.49°*	4.02±0.33°*
14	5.58±0.34	4.19±0.38*	4.15±0.46*	5.42±0.28
21	5.63±0.42	5.34±0.32	5.34±0.51	5.49±0.33
28	5.65±0.49	5.54±0.24	5.58±0.50	5.57±0.21
Values are mean±SD. *Significant difference between the basal value of the group and day. °Significant difference between Group I and same day				

Keywords: Cytokine, discopathy, pain, oxygen-ozone, steroid

RATLARDA OLUŞTURULAN DENEYSEL DİSK HERNİSİ MODELLEMESİNDE OKSİJEN-OZON VE STEROİD UYGULAMALARININ KARŞILAŞTIRILMASI

Muhammed Fatih SERTTAŞ[1], Mustafa Erkan İNANMAZ[1], Yakup TOKMAK[2], Serbülent Gökhan BEYAZ[3], Tolga ERGÖNENÇ[4]

[1]Sakarya Üniversitesi Tıp Fakültesi, Ortopedi ve Travmatoloji Anabilim Dalı, Sakarya, Türkiye
[2]Hisar Intercontinental Hastanesi, Anestezi ve Reanimasyon Anabilim Dalı, İstanbul, Türkiye
[3]İstanbul Aydın Üniversitesi Medical Park Florya Hastanesi, Anestezi ve Reanimasyon Anabilim Dalı, İstanbul, Türkiye
[4]Sakarya Akyazı Ağrı Merkezi, Anestezi ve Reanimasyon Anabilim Dalı, Sakarya, Türkiye

Amaç: Lomber disk herniasyonunu bağlı radiküler semptomların sadece lomber sinir köklerine olan mekanik kompresyonla değil aynı zamanda nükleus pulposusdan sekrete edilen inflamatuar sitokinlerlede oluştuğu belirlenmiştir. İntraforaminal olarak uygulanan oksijen-ozon ve steroid enjeksiyonları inflamatuar sitokinleri baskılayıp, prostoglandin seviyelerini normalleştirmektedir.Bu deneysel çalışmada, lomber omurga patolojilerinde intraforaminal yoldan uygulanan steroid ve ozon enjeksiyonlarının etkinliğini karşılaştırdık.

Yöntem: Etik kurul onayı alındıktan sonra, 70-90 günlük, her biri 250-300 g ağırlığında 24 Sprague Dawley erkek sıçan dört gruba ayrıldı. Grup I hariç diğer gruplarda deneysel lomber diskopati modeli oluşturuldu. Grup I'de sadece lomber sinir kökü açığa çıkartıldı; Grup II'de epidural alana 1 ml salin solüsyonu verildi; Grup III'te, 28 µg/mL konsantrasyonda 1-3 mL oksijen-ozon intaforaminal verildi; Grup IV'te 1 mL triamcinolone acetonide intaforaminal verildi. Dokunsal allodini, operasyondan önce ve deneysel diskopatiyi takip eden 7, 14, 21 ve 28. günlerde çalışma protokolüne kör bir kişi tarafından Von Frey testi ile değerlendirildi.

Bulgular: 14. günde sol bacak çekme değerleri incelendiğinde üç grup arasında anlamlı bir fark yokken Grup IV'te anlamlı seviyede düzelme gözlendi ($P < 0.05$). Gruplar arasında başlangıçta sol bacak çekme değerleri karşılaştırıldığında anlamlı fark yokken, 7.günde Grup II, III ve IV'teki değerler Grup I'deki değerlerden anlamlı derecede düşüktü ($P < 0.05$).

Sonuç: Grup IV'te 14, 21 ve 28. günlerde başlangıç ??değerleri ile sol bacak çekme değerleri arasında fark olmaması steroid enjeksiyonu ile 14. günde iyileşmenin başladığını göstermektedir. İyileşmenin başlaması açısından salin uygulaması ile ozon uygulaması arasında fark yoktu. Diskopatili ratlarda yapılan bu çalışmada, intraforaminal olarak uygulanan steroid enjeksiyonları, oksijen-ozon enjeksiyonlarına kıyasla radikülopati ile ilişkili semptomlarda daha erken iyileşme sağlamıştır.

Resim 1

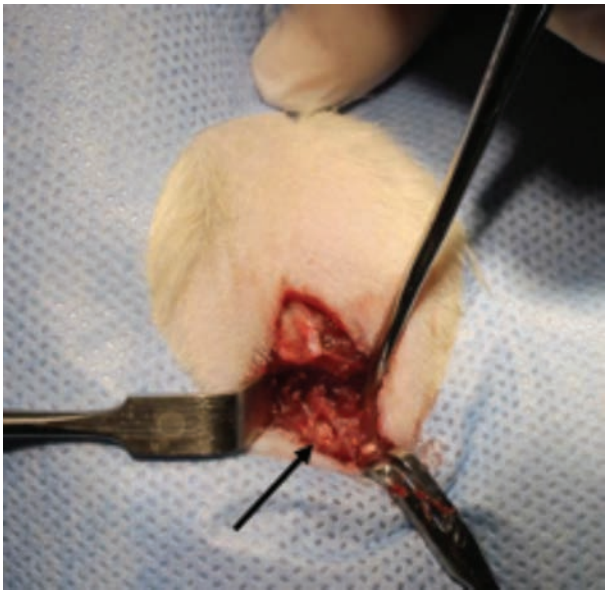

L5 Parsiyel Laminektomi

Resim 2

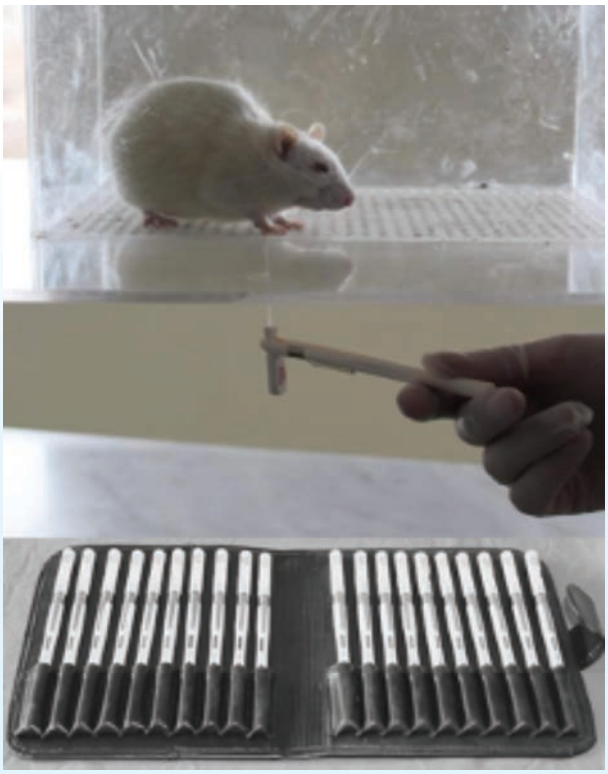

Von-Frey Filamentleri ve Dokunsal Allodini Değerlendirilmesi

Tablo 1

Day	Group I	Group II	Group III	Group IV
Basal value	5.62±0.31	5.66±0.36	5.62±0.31	5.61±0.30
7	5.55±0.44	4.11±0.40°*	4.06±0.49°*	4.02±0.33°*
14	5.58±0.34	4.19±0.38*	4.15±0.46*	5.42±0.28
21	5.63±0.42	5.34±0.32	5.34±0.51	5.49±0.33
28	5.65±0.49	5.54±0.24	5.58±0.50	5.57±0.21
Values are mean±SD. *Significant difference between the basal value of the group and day. °Significant difference between Group I and same day				

Anahtar Kelimeler: Sitokin, diskopati, ağrı, oksijen-ozon, steroid

PP-019

POTT'S DISEASE PRESENTED WITH CERVICOTHORACIC SUBCUTANEUS COLD ABCESS WITH MULTILEVEL VERTEBRA INVOLVEMENT

Büşra Gül[1], Densel Araç[1], Fatih Keskin[1], Mehmet Kenan[1], Fatih Karataş[1]

[1]Necmettin Erbakan University Meram School of Medicine Department of Neurosurgery

Introduction and purpose: Although tuberculosis(Tb) is a disease involving the lung, extrapulmonary involvement has been reported in 25% of patients. 10% of extrapulmonary involvements occur in the skeletal system and 50% of them occur in the vertebrae. In this study, we present a patient with multi-level veretebra cold abscess.

Method: A 27-year-old female patient was admitted to our hospital with back pain and swelling in the back area. Physical examination revealed a fluctuating swelling of 3x6 cm in the cervical region and 13x10 cm in the thoracic region. In the MRI images of the patient, whose neurological examination was normal, a septa-separated cystic structure extending from the subcutaneous tissue to the fascia between the levels of the C2-T6 vertebrae and contrast enhancement in the T12-L1-L2 vertebrae observed (Picture 1). Biochemical and infection test results of the patient were PPD 9mm, CRP: 12.4, sedim: 92, procalcitonin: 0.079, WBC: 9.18, Hb: 7.8. There was no growth in blood and suputum cultures of the patient. Interventional radiology placed 2 drain catheters in the thoracocervical region for abscess drainage. During the procedure, a sample of yellow-green abscess material with typical cold abscess appearance was taken . Gram staining, EZN and ARB staining and culture sampling were performed on the material taken. In microscopic examination, bacilli were not seen, but abundant leukocytes were detected. There was no bacterial growth in the material taken. Since Tb was suspected, quantiferon and Tb PCR tests were performed on the patient and the results were positive.

Results: Tbc treatment was started in the patient whose tbc tests were positive, and the patient was discharged with the recommendation to wear a thoracolumbar orthosis. No focus of infection was observed in the control MRI image taken at the 12th month follow-up (Figure 2)

Discussion and Conclusion: In cases of extrapulmonary tuberculosis, vertebral involvement is mostly in contiguous vertebrae; As in our case, noncontiguous vertebral involvement and cold abscess formation is a very rare condition (3). Although there are no signs of Tbc in the examinations of the patients, we recommend that Quantiferon and PCR tests be requested for a definitive diagnosis in case of clinical suspicion.

Figure 1

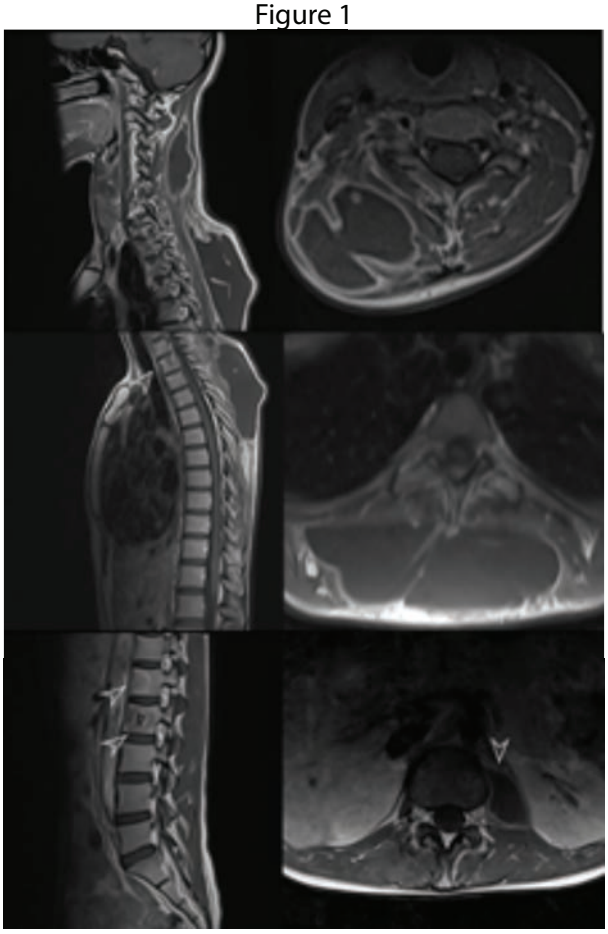

Cold abscess and multiple vertebral involvement in preoperative MR imaging

Figure 2

Contrast-enhanced MR imaging in the first year after treatment

Keywords: Pott's Disease, Cold Abscess, Multilevel

ÇOKLU SEVIYE VERTEBRA TUTULUMU YAPMIŞ SERVİKOTORASİK CİLTALTI SOĞUK APSE İLE PRESENTE OLAN POTT HASTALIĞI

Büşra Gül[1], Densel Araç[1], Fatih Keskin[1], Mehmet Kenan[1], Fatih Karataş[1]

[1]Necmettin Erbakan Üniversitesi Meram Tıp Fakültesi Hastanesi Beyin ve Cerrahisi A.D.

Giriş ve Amaç: Tüberküloz(Tbc), mycobacterium tuberculosisin neden olduğu bir hastalıktır. Genellikle pulmoner tutulum yapmakla birlikte hastaların %25 inde extrapulmoner tutulum bildirilmiştir.(1) Extrapulmoner tutulumu olan hastaların yaklaşık %10'unda iskelet sistemi tutulumu olduğu ve bunların %50'sinde vertebral kolon tutulumu olduğu görülmüştür.(2) Biz bu çalışmamızda nadir görülen komşu olmayan birden fazla seviyede vertebra tutulumu ve servikotorakal bölgede soğuk apsesi olan bir hastayı sunmayı amaçladık.

Yöntem:27 yaşında kadın, sırt ağrısı, sırtta şişlik şikayeti ile hastaneye başvurdu. Özsoy geçmişinde anemi hikayesi vardı. Fizik muayenesinde servikal bölgede 3x6 cmlik ve torakal bölgede 13x10 cmlik fluktuasyon veren şişlik saptandı. Nörolojik muayenesinde nöromotor defisit yoktu. DTR'ler normoaktif, patolojik refleksi yoktu.

Bulgular: Çekilen Servikal -Torakal-Lomber MRG görüntülerinde C2-T6 arası sağda cilt altından fasiyaya uzanan lokulasyon gösteren, septa içerikli kist ve T2, L1,L2 vertebralarında kontrast tutulumu izlendi.(Resim 1) Hastaya tüberküloz ön tanısı ile yapılan PPD testini sonucu 9 mm olarak görüldü. Hastanın laboratuar sonuçlarında CRP: 12,4 Prokalsitonin: 0,079 sedim:92 WBC:9,18 HB: 7,8 olduğu görüldü. Hastanın kan ve balgam kültürlerinde üreme olmadı. Hastaya lokal anestezi ile servikodorsal bölgedeki apseye iki adet drenaj katateri yerleştirildi. Drenajdan sarı-yeşil renkli, tipik soğuk abse içeriği görünümünde sıvı drene edildi. Drenaj mayisinden gram boyama, EZN ve ARB boyama ve kültür örneklemesi yapıldı. EZN pozitif basil görülmedi, bol lökosit görüldü. Drenaj mayi kültüründe bakteri üremesi olmadı. Hastadan Tüberküloz DNA ve Tbc Quantiferon tetkikleri istendi.

Tbc PCR ve Quantiferon testleri pozitif gelen hastaya tüberküloz tedavisi başlandı. Hasta dorsolomber ortez takıldı. Hastanın postoperatif 1 yıl tüberküloz tedavisini takiben birinci yılda çekilen MR görüntülemelerinde enfeksiyon odaklarının olmadığı görüldü.(Resim 2)

Tartışma ve Sonuç: Hastada tüberküloz öyküsü olmaması ve drenaj mayi kültüründe ürüme görülmemesine rağmen intraoperatif alınan drenaj mayisinin tipik soğuk abse içeriği görünümünde olması nedeniyle hastadan ileri tetkik amaçlı Tbc PCR ve Quantiferon testleri istendi. Klinik şüphe varlığında hastanın tetkiklerinde tüberküloz bulgusu olmasa bile kesin tanı açısından Quantiferon ve PCR testlerinin istenmesi medikal ve cerrahi tedavinin belirlenmesi açısından oldukça elzemdir**.**

Extrapulmoner tüberküloz vakalarında , vertebral tutulum çoğunlukla komşu vertebralarda olmaktadır; komşu vertebralar dışında vertebral tutulum oldukça azdır. Servikodorsal bölgede soğuk abse oluşumu ise literatürde çok nadir karşılaşılan bir durumdur.(3)

Resim 1

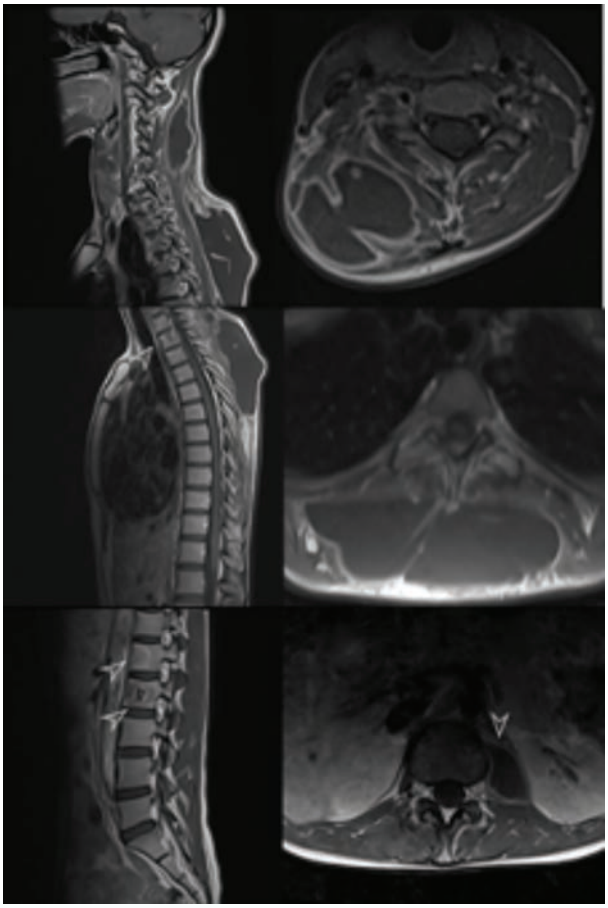

Preoperatif MR görüntülemelerinde soğuk abse ve çoklu vertebra tutulumu

Resim 2

Tedavi sonrası birinci yılda çekilen kontrastlı MR görüntülemeleri

Anahtar Kelimeler: Pott Hastalığı, Soğuk Abse, Çoklu Seviye

Kaynakça:

1. Ramírez-Lapausa M, Menéndez-Saldaña A, Noguerado-Asensio A. Tuberculosis extrapulmonar, una revisión [Extrapulmonary tuberculosis]. Rev Esp Sanid Penit. 2015;17(1):3-11. spanish doi: 10.4321/S1575-06202015000100002. PMID: 25803112.

2. Gautam MP, Karki P, Rijal S, Singh R. Pott's spine and paraplegia. JNMA J Nepal Med Assoc. 2005 Jul-Sep;44(159):106-15. PMID: 16570378.

3. Kouassi KJ, Yao LB, Sery BJLN, M'bra KI, Krah KL, Lohourou GF, Kodo M. Abcès froid dorsolombaire révélant un mal de Pott [Dorsolumbar cold abscess revealing Pott's disease]. Pan Afr Med J. 2017 May 2;27:2. french doi: 10.11604/pamj.2017.27.2.11174. PMID: 28748004; PMCID: PMC5511723.

PP-020

C2 TRANSLAMINAR SCREW REPLACED BY RIGHT PEDİCLE SCREW IN CASE OF SUSPECTED VERTEBRAL ARTERY INJURY DURING LEFT C2 TRANSPEDICULAR SCREW PLACEMENT

Ferhat HARMAN MD [1,2,3], Fatih AKBULUT MD [1,2], Efecan ÇEKİÇ MD [1,2], Can KIVRAK MD [1,2], Adnan DAĞÇINAR MD [1,2]

[1]Marmara University Faculty of Medicine, Department of Neurosurgery, Istanbul, Türkiye
[2]Marmara University Institute of Neurological Sciences, Department of Neurosurgery, Istanbul, Turkey
[3]Marmara University Institute of Health and Sciences, Department of Neurosurgery, Division of Microneurosurgery

Introduction-Purpose: Instrumentation of the upper cervical vertebrae is characterized as a complex surgical procedure, mainly due to its proximity to the vertebral artery. The prevalence of vertebral artery injury during C2 transpedicular screw placement has been reported between 5.3% and 21% in various sources1,2. Anatomical variations of the vertebral artery in these injuries, like high-riding vertebral artery, put these patients at risk of serious injury.

In our case, translaminar C2 instrumentation was preferred on the contralateral side after the suspicion of vertebral artery injury during C2 transpedicular screw placement in a high-riding vertebral artery case.

Case : A 73-year-old male patient was admitted to our outpatient clinic with the complaint of numbness in the left arm that had been going on for two years. mJOA score was 13.

Materials and Methods: A cervical MRI revealed that the spinal cord diameter narrowed between C3-C7 levels. Surgery was planned with the diagnosis of cervical stenosis. During surgery, the bilateral C3-C4-C5 lateral mass, bilateral C7 transpedicular, and the left C2 transpedicular screw placement was performed. While drilling the left C2 transpedicular screw hole, a light-colored pulsatile bleeding was observed. We suspected an vertebral artery injury and a C2 pedicle screw was inserted into this hole and because of this the bleeding stopped. A C2 translaminar screw was preferred, instead of a C2 transpedicular screw due to the high risk of vertebral artery injury on the right C2 pedicle. Then, C3-C4-C5-C6 total laminectomy, C2 inferior, and C7 superior partial laminectomy was performed. In the postoperative period, numbness and neurogenic claudication complaints disappeared. Cervical CT angiography was performed postoperatively, and vertebral artery continuity was verified on both sides.

Conclusion: Determining vertebral artery location by radiological imaging (Cervical CT-Angio, DSA) will enable a safe surgery by reducing the risk of possible vascular injury. In case of high-riding vertebral artery more medial and superior entry point may help in avoiding the vertebral artery injury during C2 pedicle screw placement. If there is a suspected vertebral artery injury during this procedure, a translaminar screw may be preferred instead of C2 pedicle screw for the contralateral side, since injury on both vertebral arteries can have catastrophic results.

Figure 1

a) Preoperative Sagittal CT scan shows high-riding vertebral artery b) Postoperative AP X-ray shows left C2 transpedicular screw and right C2 translaminar screw c) Postoperative sagittal CT scan shows left C2 pedicle screw disturbing vertebral artery groove d) Postoperative axial CT scan shows right C2 translaminar screw

Keywords: High-riding vertebral artery, Cervical translaminar screw placement, C2 pedicle screw placement, cervical trauma

Kaynakça:

1. Yeom JS, Buchowski JM, Park KW, Chang BS, Lee CK, Riew KD. Undetected vertebral artery groove and foramen violations during C1 lateral mass and C2 pedicle screw placement. Spine (Phila Pa 1976) 2008;33:E942-9.

2. Ondra SL, Marzouk S, Ganju A, Morrison T, Koski T. Safety and efficacy of C2 pedicle screws placed with anatomic and lateral C-arm guidance. Spine (Phila Pa 1976) 2006;31:E263-7.

3. Neo M, Sakamoto T, Fujibayashi S, Nakamura T (2005) A safe screw trajectory for atlantoaxial transarticular fixation achieved using an aiming device. Spine (Phila Pa 1976) 30:E236–E242.

4. Klepinowski T, Pala B, Cembik J, Sagan L (2020) Prevalence of highriding vertebral artery: a meta-analysis of the anatomical variant affecting choice of craniocervical fusion method and its outcome. World Neurosurg.

5. Klepinowski, T., Cembik, J. & Sagan, L. Risk of the high-riding variant of vertebral arteries at C2 is increased over twofold in rheumatoid arthritis: a meta-analysis. *Neurosurg Rev* **44,** 2041–2046 (2021).

PP-021

ANTERIOR ODONTOID SCREW FIXATION IN TYPE 2 ODONTOID FRACTURE

Levent AYDIN[1], Serkan ÇOPUR[2], Adem YILMAZ[2], Ahmet Murat MÜSLÜMAN[2]

[1]Mus State Hospital
[2]Health Science University Sisli Hamidiye Etfal Training and Research Hospital

Aim: 50% of the axial rotation of the head is by the C1-C2 complex, and in case of posterior stabilization after odontoid fracture, significant limitation in these rotational movements is observed. In cases where fixation with anterior odontoid screw is applied, it is possible to protect the mobility and especially to restore the axial balance of the spine. In our study, we presented the results of 6 cases in which we had anterior odontoid fixation in type 2 odontoid fractures and followed up for at least 2 years.

Methods: Six anterior odontoid fixation cases, who were operated between 2016-2018, at Health Science University Sisli Hamidiye Etfal Training and Research Hospital department of neurosurgery, were followed up for at least 2 years. We presented the patients demographic data, fracture causes, neurological presentations, fracture characteristics and radiological results.

Results: The mean age of the patients was 63.5 years (range 27-81 years). 4 of the patients were female and 2 were male. The most common type of trauma was falling from a height. Preoperative mean craniocervical tilt angle was 56.5 (between 23-77) and postoperative mean craniocervical tilt angle was 63.3(between 50-73). No complications or additional neurological deficits were observed in the patients in the intraoperative or postoperative period. Fusion was observed in the postoperative period of at least 2 years of follow-up of the patients.

Conclusion: Anterior odontoid screw fixation is an effective and reliable method in selected cases. It provides significant benefit in neck movements in the postoperative period and a significant increase in the quality of life of the patients can be observed due to the early recovery period.

Preoperative CT

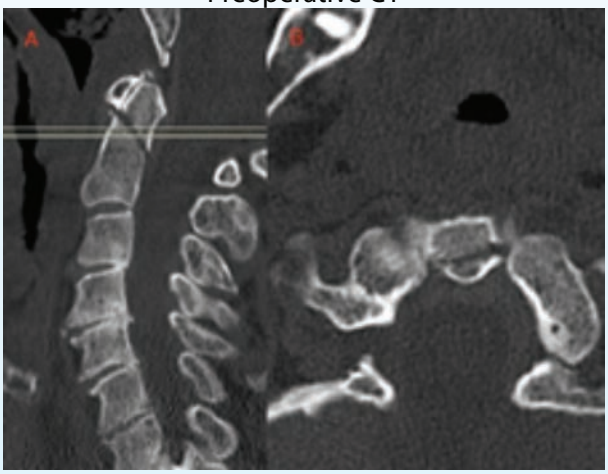

Preoperative CT, A and B (sagittal and axial) Odontoid fracture can be seen.

Postoperative CT

Postoperative CT shows that A and B (sagittal and axial sections) odontoid screws were placed in the midline.

Keywords: Odontoid fracture, anterior odontoid fixation, cervical trauma

ODONTOİD FRAKTÜRLERDE ANTERİOR ODONTOİD ÇİVİ İLE FİKSASYON

Levent AYDIN[1], Serkan ÇOPUR[2], Adem YILMAZ[2], Ahmet Murat MÜSLÜMAN[2]

[1]Muş Devlet Hastanesi
[2]Sağlık Bilimleri Üniversitesi Şişli Hamidiye Etfal Eğitim ve Araştırma Hastanesi

Amaç: Başın aksiyel rotasyonunun %50 si C1-C2 kompleksi tarafından olup odontoid fraktür sonrası posterior stabilizasyon yapılması halinde bu rotasyonel hareketlerde belirgin kısıtlılık gözlenmektedir.Anterior odontoid vida ile fiksasyon uygulanan olgularda mobiliteyi koruyucu ve özellikle omurga aksiyel balansını restore etmek mümkündür.Çalışmamızda Tip 2 Odontoid fraktürlerde anterior odontoid fiksasyon yaptığımız ve en az 2 yıl takip ettiğimiz 6 olgunun sonuçlarını sunduk.

Yöntem: SBÜ Şişli Hamidiye Etfal Eğitim ve Araştırma Hastanesi Beyin ve Sinir Cerrahisi Kliniğinde 2016 - 2020 tarihleri arasında ameliyat edilen ve en az 2 yıl takip altında olan 6 anterior odontoid fiksasyon olgusu incelendi.Hastaların demografik verilerini, kırık sebeplerini, nörolojik prezentasyonlarını, kırık özelliğini ve radyolojik sonuçlarını sunduk.

Bulgular: Hastaların yaş ortalaması 63.5 yıldı (27-81 yaş aralığı). Hastaların 4'ü kadın, 2'si erkekti. En sık travma şekli yüksekten düşmeydi.En sık travmatik patoloji tip 2 odontoid kırığı (%75) idi.Takip altındaki olgularda hastaların preoperatif ve postoperatif Frankel sınıflaması değerlendirildi. Preoperatif ortalama kranioservikal tilt açısı 56,5(23-77 arası) postoperatif ortalama kranioservikal tilt açısı 63,3 tü.(50-73 arası) Hastalarda intraoperatif ya da postoperatif dönemde komplikasyon veya ek nörolojik defisit izlenmedi. Hastların postoperatif dönemdeki en az 2 yıllık takiplerinde füzyon görüldü.

Sonuç: Seçilmiş olgularda anterior odontoid vida ile fiksasyon ,etkili ve güvenilir bir yöntemdir.Hastaların postoperatif dönemde boyun hareketlerinde belirgin fayda sağlar ve erken iyileşme dönemi nedeni ile hastaların yaşam kalitesinde belirgin artış görülebilir.

Preoperatif Tomografi

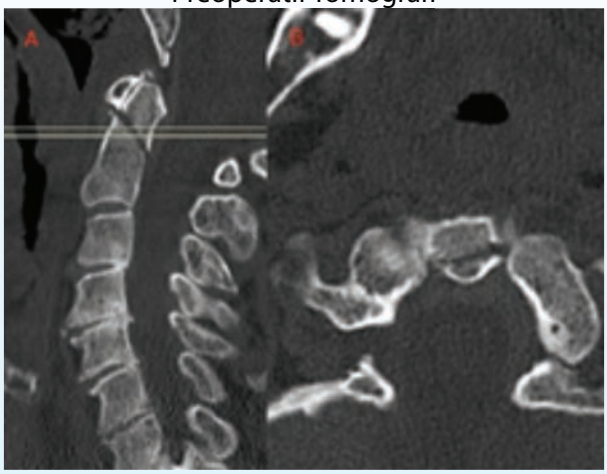

Preoperatif BT'de A ve B (sagittal ve aksial) Odontoid kırık görülmektedir.

Postoperatif BT

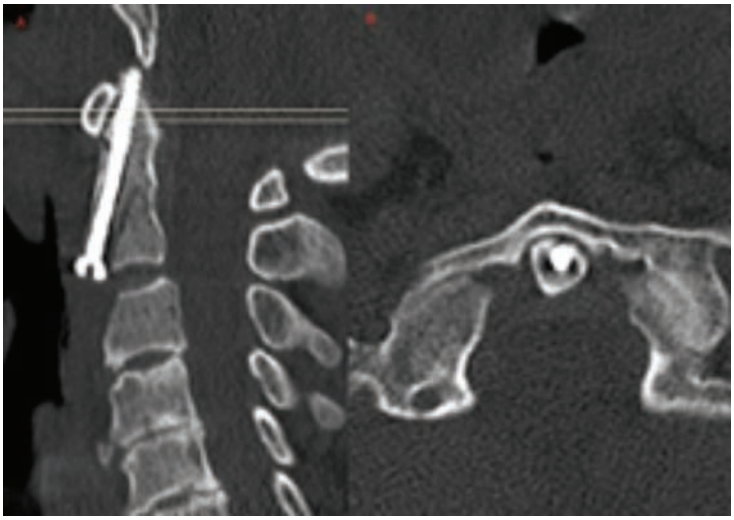

Postoperatif BT'de A ve B(sagittal ve aksial kesit) odontoid vidanın orta hattan yerleştirildiği görülmektedir.

Anahtar Kelimeler: Odontoid kırık, anterior odontoid fiksasyon, servikal travma

Kaynakça:

1. Aebi M, Etter C, Coscia M: Fractures of the odontoid process. Treatment with anterior screw fixation. Spine (Phila Pa 1976) 14:1065–1070, 1989

2. Anderson LD, D'Alonzo RT: Fractures of the odontoid process of the axis. J Bone Joint Surg Am 56:1663–1674, 1974

3. Apfelbaum RI, Lonser RR, Veres R, Casey A: Direct anterior screw fixation for recent and remote odontoid fractures. J Neurosurg 93 (2 Suppl):227–236, 2000

PP-022

A RARE CAUSE OF SCOLIOSIS: CRYOPYRIN-ASSOCIATED PERIODIC SYNDROME (CAPS)

Muhammed Enes KARATAŞ[1], Furkan BAŞAK[1], Bekir Yavuz UÇAR[1]

[1]Umraniye Training and Research Hospital Department of Orthopaedics & Traumatology

Objective: Cryopyrin-associated periodic syndrome (CAPS) is a rare group of inherited autoinflammatory diseases characterized by moderate to severe systemic inflammation and recurrent exacerbations of fever. (1) Although the exact incidence is not known, CAPS is diagnosed in 1 person in 1000,000 in the USA and 1 in every 360,000 in France. (2)

In this case, we aimed to describe the accompanying scoliosis deformity in a patient with a diagnosis of CAPS syndrome, which was not previously mentioned in the literature.

Method: A 17-year-old girl was admitted to our Orthopedics and Traumatology Clinic with a complaint of spinal curvature. The patient was diagnosed with scoliosis as a result of the examination and radiographs. In the scoliosis radiograph taken after a detailed anamnesis, it was observed that the patient had a moderate scoliosis curvature with a Cobb angle of 25 degrees extending from T4 to T10. While no deformity was observed in the X-ray taken 5 years ago, the presence of such a curvature during this period suggested that it may be related to CAPS.

Results: Conservative follow-up was decided for the patient with Risser Classification stage 4. Dorsolumbar muscle strengthening exercises were recommended to the patient and he was called to follow-up in the outpatient clinic 6 months later.

Conclusion: CAPS is a disease involving multisystemic inflammation and generally includes the following findings; urticarial rash, arthralgia, myalgia, headache, fever and chills. (3) On the other hand, in the advanced form of CINCA/NOMID, chronic aseptic meningitis causing cerebral atrophy, chronic headache, papilledema and hearing loss can be seen. Bone and joint involvement can range from edema, deformity to functional limitation in large joints such as the knee. (4) Although the diagnosis is made by genetic testing, it is often overlooked.

In this case, we wanted to talk about a rare cause of scoliosis that has not been mentioned in the literature before. Spine surgeons should be alert to pathologies such as CAPS that can cause deformities in the spine.

first scoliosis radiograph of the patient (2015)

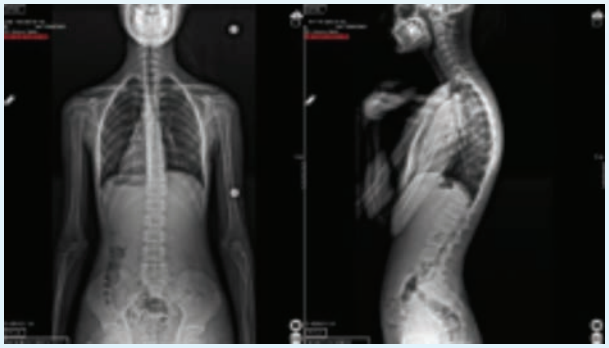

last scoliosis radiograph of the patient (2020)

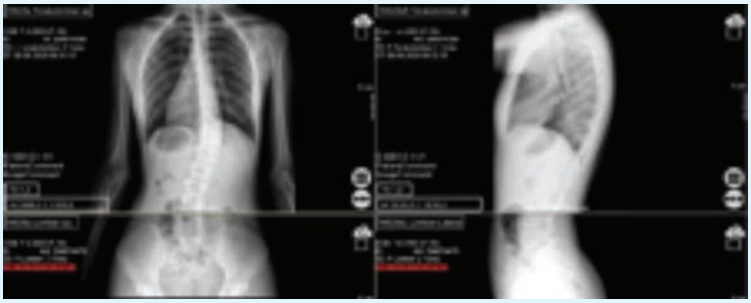

Keywords: Cryopyrin-associated periodic syndrome (CAPS), Scoliosis, spinal curvature

NADİR GÖRÜLEN BİR SKOLYOZ NEDENİ: KRYOPYRİN İLİŞKİLİ PERİYODİK SENDROM(KİPS)

Muhammed Enes KARATAŞ[1], Furkan BAŞAK[1], Bekir Yavuz UÇAR[1]

[1]Ümraniye eğitim ve araştırma hastanesi ortopedi ve travmatoloji servisi

Amaç: Kriyopirin ile ilişkili periyodik sendrom (CAPS), orta, şiddetli sistemik enflamasyon ve ateşin tekrarlayan alevlenmeleri ile karakterize, nadir görülen kalıtsal otoinflamatuar hastalıklar grubudur. (1) Kesin insidansı bilinmemekle beraber ABD de 1000.000 de 1, Fransa da her 360.000 de 1 kişiye CAPS teşhisi konulmaktadır.(2)

Biz bu vakada daha önce literatürde belirtilmemiş olan CAPS sendromu tanısı olan hastaya eşlik eden skolyoz deformitesini belirtmeyi amaçladık.

Yöntem: 17 yaşında bir kız çocuğu ortopedi ve travmatoloji polikliniğimize omurga eğriliği şikayeti ile başvurdu. Hastaya yapılan muayene ve radyografiler sonucunda skolyoz tanısı konuldu. Detaylı bir anamnezden sonra çekilen skolyoz grafisinde hastada T4 den T10 a uzanan Cobb açısı 25 derece olan ılımlı bir skolyoz eğriliğinin olduğu görüldü. Hastaya 5 yıl önce çekilen grafide skolyoz görülmezken bu süreçte bu denli bir eğriliğin görülmesi CAPS ile ilişkili olabileceğini düşündürdü.

Bulgular: Risser evrelemesi 4 olan hastaya konservatif takip kararı verildi. Hastaya dorsolomber kas güçlendirme egzersizleri tarif edildi ve 6 ay sonra poliklinik takibine alındı.

Çıkarımlar: CAPS multisistemik inflamasyonu içeren bir hastalıktır ve genel olarak şu bulguları içerir; Ürtikeryal deri döküntüsü, artralji, miyalji, baş ağrısı, ateş ve titremedir. (3) İlerlemiş formu olan CINCA/NOMID de ise serebral atrofi, kronik baş ağrısı, papilödemi ve işitme kaybına neden olan kronik aseptik menenjit görülebilir. Kemik ve eklem tutulumu diz gibi büyük eklemlerde ödem,deformiteden fonksiyonel kısıtlılığa kadar varan yelpazede görülebilir. (4) Tanı genetik testlerle konulmakla beraber genelde gözden kaçmaktadır.

Biz bu vakamızda daha önce literatürde belirtilmemiş olan nadir bir skolyoz nedeninden bahsetmek istedik. Omurga cerrahları omurgada deformitelere neden olabilecek olan CAPS gibi patolojiler konusunda uyanık olmalıdırlar.

hastaya ait ilk skolyoz grafisi (2015)

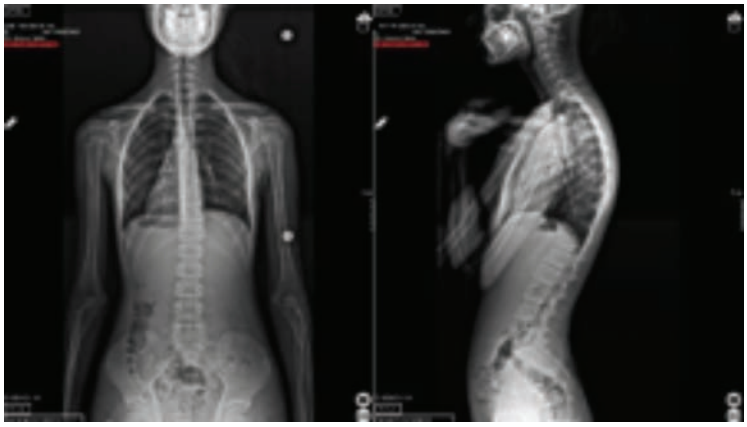

hastaya ait son skolyoz grafisi (2020)

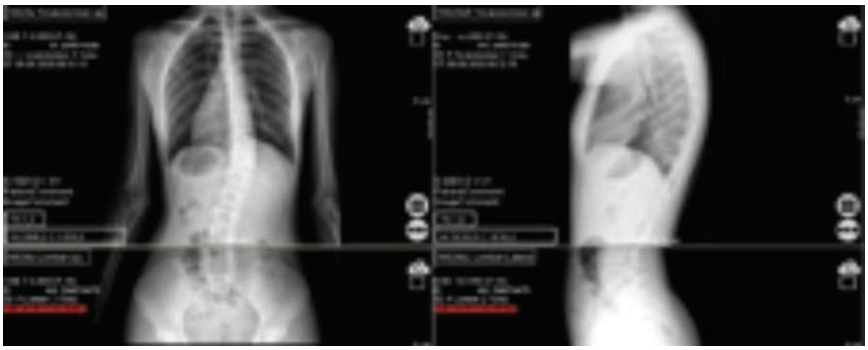

Anahtar Kelimeler: Kriyoprin ilişkili periyodik sendrom, skolyoz, omurga, deformite

Kaynakça:

1. Touitou I, Koné-Paut I. Autoinflammatory diseases. Best Pract Res Clin Rheumatol. 2008; 22(5): 811–829. https://doi.org/10.1016/j. berh.2008.08.009

2. Cuisset L, Jeru I, Dumont B et al. Mutations in the auto-inflammatory cryopyrin-associated periodic syndrome gene: epidemiological study and lessons from eight years of genetic analysis in France. Ann Rheum Dis. 2011; 70: 495–499. https://doi.org/10.1136/ard.2010.138420

3. Autoinflammatory Alliance. Mutations in the NLRP3 (CIAS1) gene cause CAPS. 2017. https://tinyurl.com/y7295z8z (accessed 25 September 2019)

4. De Boeck H, Scheerlinck T, Otten J. The CINCA syndrome: a rare cause of chronic arthritis and multisystem inflammatory disorders. Acta Orthopaedica Belgica. 2000; 66:433–437. https://doi.org/10.1136/ard.2010.138420

PP-023

TORACOLOMBER STABILIZATION FOLLOWING LUMBAR BLAST INJURY: A CASE REPORT

Gökhan Perçinoğlu[1], Kıvanç Yangı[1], Ahmed Yasin Yavuz[1], Eren Soğuk[1], Ece Uysal[1], Mehmet Volkan Aydın[1]

[1]Prof. Dr. Cemil Tascioglu City Hospital, Neurosurgery Clinic

Introduction: The thoracolumbar area is the most damaged area after trauma. Stabilization is the first recommended method if deficit pathologies observed in this area. However, previous unsuccessful surgeries and poor neurological examinations of patients lead operators to behave conservatively. However, the recovery potential of the young population should be considered and surgical options should not be avoided.

Case: 17-year-old male patient, stabilization procedure was applied in his country due to dorsal and lumbar cord injury after blast injury in Syria in 2017. Following the operation, the instruments were evacuated due to the development of infection in the operation area and he received long-term antibiotic therapy. During the examination, there were total motor and sensory loss in the bilateral lower extremities, urinary and fecal incontinence. The patient then came to our country and started the physical therapy process. In the patient's examination after physical therapy, bilateral proximal muscle groups were observed as 2/5 distals 1/5, and stool control returned. The patient was referred to us because he could not maintain his sitting posture and needed stabilization to speed up the rehabilitation process. Since shrapnel fragments were observed in the anterior corpus of the lumbar region in the imagings performed by us, the operation was planned without MRI. CT scans showed T12-L4 laminectomy, L2-3 retrolisthesis, and rotoscoliosis. T10-L5 posterior stabilization and coronar and sagittal balance correction were performed on the patient. The pain of the patient regressed during the postoperative period. His neurological examination remained the same, but he was able to maintain a sitting posture.

Conclusion: Regardless of the severity of the trauma, the response to the postoperative physical therapy process in the young population is very promising. Although our patient had many unsuccessful surgeries, he was stabilized to contribute to the physical therapy process and the patient's preoperative pain regressed and he was able to maintain the sitting posture. It has taken the rehabilitation process one step further. Regardless of the low physical examination of the patient, stabilization should definitely be considered in order to contribute to the physical therapy process and pain reduction in young patients.

Preoperative CT Scan after Lumbar Blast Injury

At the sagittal images; metalic image is seen which may be associated with bullet injury? and causes cavitation in adjacent soft tissues and corpus vertebrae.There were multiple bony fragments in the lumbar spinal canal and at this level multiple defective areas on the posterior elements of the vertebrae is seen.At the level of L2-L3 retrolisthesis and rotoscoliosis is seen.

Postoperative Whole Spine CT Scan of the patient who undergone Toracolomber Stabilization surgery after lumbar blast injury

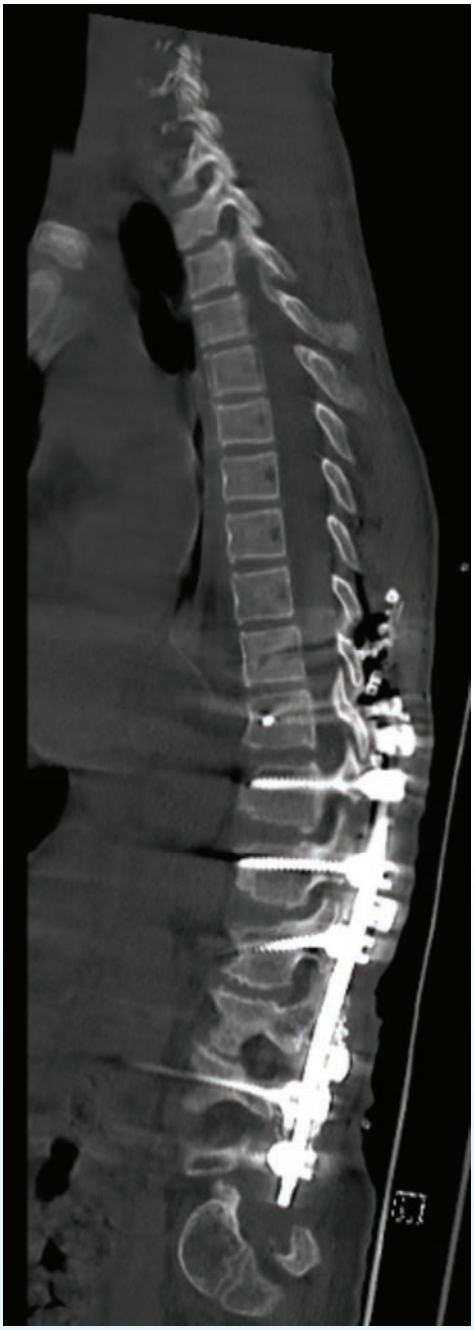

Transpedicular screws are seen between the levels of T10 and L5 vertebraes. Preoperatively seen retrolisthesis and rotoscoliosis at the level of L2-L3 vertebrae is dramatically improved.

Keywords: blast injury, thoracolomber stabilisation, rehabilitation

LOMBER PATLAMA YARALANMASI SONRASI TORAKOLOMBER STABİLİZASYON: OLGU SUNUMU

Gökhan Perçinoğlu[1], Kıvanç Yangı[1], Ahmed Yasin Yavuz[1], Eren Soğuk[1], Ece Uysal[1], Mehmet Volkan Aydın[1]

[1]Prof.Dr.Cemil Taşçıoğlu Şehir Hastanesi, Beyin ve Sinir Cerrahisi Kliniği

Introduction: Torakolomber alan travma sonrası en çok hasara uğrayan alandır. Bu sahada gözlenen defisit yaratan patolojilerde stabilizasyon ilk önerilen yöntemdir. Ancak geçirilmiş başarısız cerrahiler ve hastaların kötü nörolojik muayaneleri operatörleri konservatif davranma yöneltmektedir. Ancak genç popülasyonun iyileşme potansiyeli göz ününde bulundurulmalı ve cerrahi seçeneklerden kaçınılmamalıdır.

Case: 17 yaşında erkek hasta, 2017 yılında Suriye'de blast injury sonrası dorsal ve lomber kord yaralanması sebebiyle ülkesinde stabilizasyon işlemi uygulanmış. Operasyonu takiben operasyon alanında enfeksiyon gelişmesi üzerine enstürmanlar tahliye edilmiş ve uzun süre antibiyoterapi almış. Bu sırada muayanesi bilateral alt ekstremitelerde total motor ve duyu kaydı, idrar ve gayta inkontinansı mevcutmuş. Hasta daha sonra ülkemize gelerek fizik tedavi sürecine başlamış. Hastanın fizik tedavi sonrası muayanesinde bilateral proksimal kas grupları 2/5 distaller 1/5 olarak görülmüş, gayta kontrolü geri gelmiştir. Hasta oturur postürünü koruyamadığı ve rehabilitasyon sürecini hızlandırmak için stabilizasyon ihtiyacı için tarafımıza yönlendirilmiştir. Hastanın tarafımızca yapılan görüntülemelerinde lomber bölgede korpus anteriorunda şarapnel parçaları izlendiği için mr görüntülemesi olmaksızın operasyon planlanmıştır. CT görüntülemelerinde T12-L4 laminektomi, L2-3 retrolistezis, ve rotoskolyoz görülmüştür. Hastaya T10-L5 posterior stabilizasyon ve koronar ve sagital balans korreksiyonu yapılmıştır. Hastanın postop sürecinde ağrıları gerilemiş. Nörolojik muayanesi aynı kalmış ancak oturur postürü koruyabilmiştir.

Conclusion: Travmanın şiddeti ne kadar yüksek olursa olsun genç popülasyonda postop fizik tedavi sürecine yanıt çok umut verici olmaktadır. Hastamız bir çok başarısız cerrahi geçirmesine rağmen fizik tedavi sürecine katkı sağlaması için stabilize edilmiş ve hastanın preop ağrıları gerileyerek oturur postürü koruyabilir hale gelmiştir. Rehabilitasyon sürecini bir adım öteye taşımıştır. Hastanın muayenesinin düşüklüğüne bakılmaksızın genç hastalarda fizik tedavi sürecine ve ağrının azaltılmasına katkı sağlamak için stabilizasyon mutlaka göz önünde bulundurulmalıdır.

Lumbar Patlama Yaralanması sonrası Preop Tüm Spinal BT görüntülemesi

Sagittal kesitlerde , L3 vertebra anteriorunda sonlanan, vertebrada ve çevre yumuşak dokularda kavitasyon oluşturan şarapnel/mermi ile uyumlu olabilecek metalik imaj izlenmektedir. Lomber spinal kanal içinde fragmente multiple kemik izlenmektedir. Bu seviyede posterior elemanlarda defektif alanlar eşlik etmektedir. L2-L3 seviyesinde retrolistezis ve rotoskolyoz görülmektedir.

Lumbar Patlama Yaralanması Sonrası Torakolomber Stabilizasyon Gerçekleştirilen Hastanın Postop Tüm Spinal BT görüntülemesi

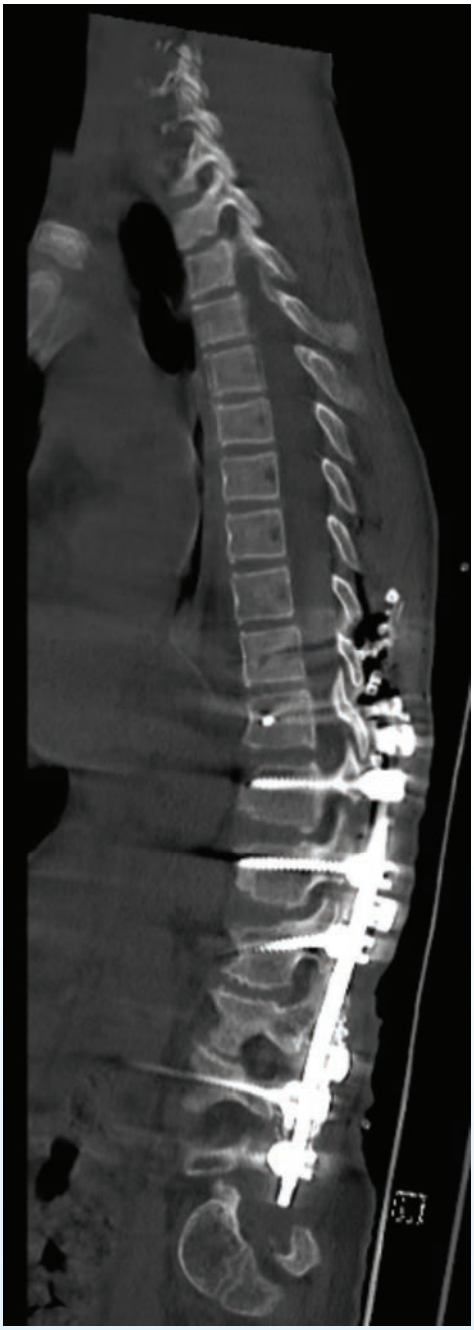

T10- L5 vertebra seviyeleri arası transpediküler vida formasyonları görülmektedir ve preop L2-L3 seviyesinde görülen rotoskolyoz ve retrolisteziste belirgin düzelme izlenmiştir.

Keywords: patlama yaralanması, torakolomber stabilizasyon, rehabilitasyon

Kaynakça:

1. Hariri OR, Kashyap S, Takayanagi A, Elia C, Ma Q, Miulli DE. Posterior-only Stabilization for Traumatic Thoracolumbar Burst Fractures. Cureus. 2018 Mar 9;10(3):e2296. doi: 10.7759/cureus.2296. PMID: 29750137; PMCID: PMC5943030.

2. Xing D, Chen Y, Ma JX, Song DH, Wang J, Yang Y, Feng R, Lu J, Ma XL. A methodological systematic review of early versus late stabilization of thoracolumbar spine fractures. Eur Spine J. 2013 Oct;22(10):2157-66. doi: 10.1007/s00586-012-2624-1. Epub 2012 Dec 2 PMID: 23263169; PMCID: PMC3804693.

3. Vicenty JC, Saavedra FM, Vigo JA, Pastrana EA. Circumferential Stabilization of the Thoracolumbar Junction Via Posterior-Only Approach for the Management of Burst Fractures. P R Health Sci J. 2018 Dec;37(4):224-229. PMID: 30548059.

PP-024

APPROACH TO SPINAL EPIDURAL ABSCESS ASSOCIATED WITH SPONDYLODISCITIS: ONLY MEDICAL TREATMENT

Büşra Gül[1], Densel Araç[1], Fatih Keskin[1], Mehmet Kenan[1]

[1]Necmettin Erbakan University Meram School of Medicine Department of Neurosurgery

Büşra Gül / Necmettin Erbakan University Meram School of Medicine Department of Neurosurgery

Introduction and purpose: Spondylodiscitis is an inflammation of the intervertebral disc that occurs with spondylitis of consecutive vertebrae, usually seen in adulthood. Although the symptoms vary according to the affected area, mostly patients apply to the hospital with nonspecific low back pain findings. Diabetes, hemodialysis, chronic steroid use and obesity are risk factors for spondylodiscitis (1,2). It mostly occurs due to bacterial infection, rarely other pathogens have been shown to be causative. Spondylodiscitis, in which one or more vertebral segments are affected, may cause epidural abscess and thus cause inflammation of the surrounding tissues (3). In this study, we present a case of epidural abscess that regressed without surgical treatment.

Method: An 82-year-old female and obese patient presented with complaints of low back pain and right hip pain for 2 months. Neurological examination was normal. The patient, who was diagnosed with diabetes and hypertension, had no history of previous lumbar surgery.

Results: MRI images showed epidural abscess at the L1-L2 level and abscess formation in the right psoas muscle (Picture 1). invasive radiology drained the psoas abscess and exudate was taken for culture. blood culture and PPD test were performed. The PPD test of the patient who was started on empirical ceftriaxone and teicopolanin treatment was negative, and there was no growth in her cultures. Upon these results, the patient's treatment was changed to cefixime and fusidic acid. After 1 month, moxifloxacin treatment was given instead of fusidic acid. At the 5th month control MRI, the epidural abscess was completely healed and the spondylodiscitis was healed (Picture 2).

Discussion and Conclusion: The general approach in patients with epidural abscess and spondylodiscitis is surgical treatment and antibiotherapy, but in patients without neurological deficits, as in our case, it is appropriate to wait for the response to antibiotic treatment before surgical treatment. In our case, the epidural abscess was completely treated with only antibiotics, without surgery.

Picture 1

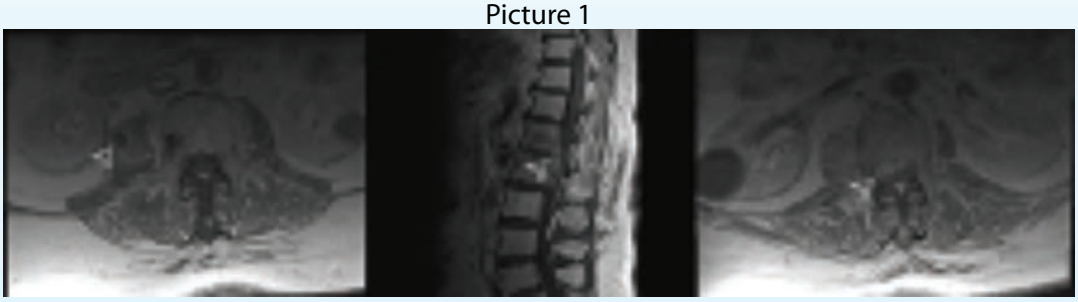

Abscess in the psoas muscle and epidural abscess at the level of L1-2 on MR images taken before treatment

Picture 2

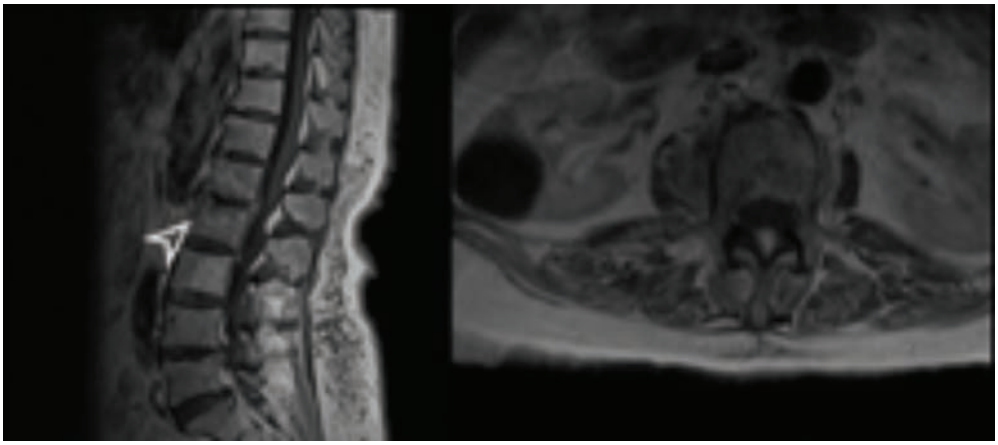

Contrast-enhanced MR imaging after antibiotic treatment

Keywords: Spondylodiscitis, Epidural Abscess, Antibiotic

SPONDİLODİSKİT İLİŞKİLİ SPİNAL EPİDURAL ABSEYE YAKLAŞIM: YALNIZCA MEDİKAL TEDAVİ

Büşra Gül[1], Densel Araç[1], Fatih Keskin[1], Mehmet Kenan[1]

[1]Necmettin Erbakan Üniversitesi Meram Tıp Fakültesi Beyin ve Sinir Cerrahisi A.D.

Giriş ve Amaç: Spondilodiskit genellikle erişkin çağda görülen, ardışık vertebraların spondiliti ile ortaya çıkan intervertebral diskin inflamasyonudur. Tutulum olan bölgeye göre değişkenlik göstermekle birlikte sırt-bel ağrısı gibi spesifik olmayan semptomlar gösterir. Diyabet, hemodiyaliz, kronik steroid kullanımı ve obezite spondilodiskit için risk faktörüdür(1,2). Bakteriyel enfeksiyon sık olmakla birlikte diğer patojenlere bağlı olarak da görülebilir. Bir veya daha fazla vertebra segmenti tutulumu olabilir ve çevre dokuların tutulumu neticesinde epidural abselere yol açabilir.(3) Tedavisinde multidisipliner yaklaşım gereklidir. Cerrahi tedavi ve antibiyotik tedavisi açısından dikkatle değerlendirilmelidir. Biz cerrahi tedavi yapılmadan gerileyen epidural abse vakamızı sunmayı amaçladık.

Yöntem: 82 yaşında kadın hasta, 2 aydır olan bel ağrısı ve sağ kalça ağrısı şikayeti ile başvurdu. Fizik muayenesinde hastanın obezitesinin olduğu görüldü. Nörolojik muayenesi normaldi. Diyabet ve hipertansiyon tanıları olan hastanın geçirilmiş bel cerrahisi öyküsü yoktu.

Bulgular: Hastadan kontrastlı lomber MR görüntülemesi istendi. Yapılan görüntülemelerinde sağ psoas kasında abse oluşumu ve L1-2 seviyesinde epidural abse görüldü.(Resim 1) Psoas absesine drenaj yerleştirildi, eksuda formunda olan içerikten abse kültürü gönderildi. Hastadan kan kültürü alındı, PPD yapıldı. Ampirik tedavi olarak seftiriakson ve teikoplanin başlandı. Hastanın PPD sonucu negatif geldi, abse ve kan kültüründe üreme olmadı. 1 haftalık IV antibiyotik tedavisinin ardından, hasta oral sefiksim ve fusidik asit ile taburcu edildi. 1 ay sonra hastanın poliklinik kontrolüne fusidik asit kesilip yerine moksifloksasin başlandı. 5 ay süren antibiyoterapinin ardından hastaya yapılan MR görüntülemelerinde epidural absenin tamamen gerilediği, spondilodiskitin iyileştiği görüldü. (Resim 2)

Tartışma ve Sonuç: Spondilodiskit, morbidite ve mortalite açısından riskli bir hastalık olması nedeniyle hızlı tanı ve tedavi önem arz eder. Spondilodiskit ile birlikte görülen epidural abselerde genel yaklaşım antibiyotik ile beraber cerrahi tedavi uygulanmasıdır fakat bizim olgumuzda olduğu gibi nörolojik defisiti olmayan hastalarda cerrahi tedavi tercih edilmeden önce antibiyoterapiye yanıt değerlendirilmelidir. Bizim olgumuzda, opere edilmeden, sadece antibiyoterapi ile epidural abse tamemen tedavi edilmiştir.

Resim 1

Tedavi öncesi çekilen MR görüntülemelerinde psoas kasındaki abse ve L1-2 seviyesindeki epidural abse

Resim 2

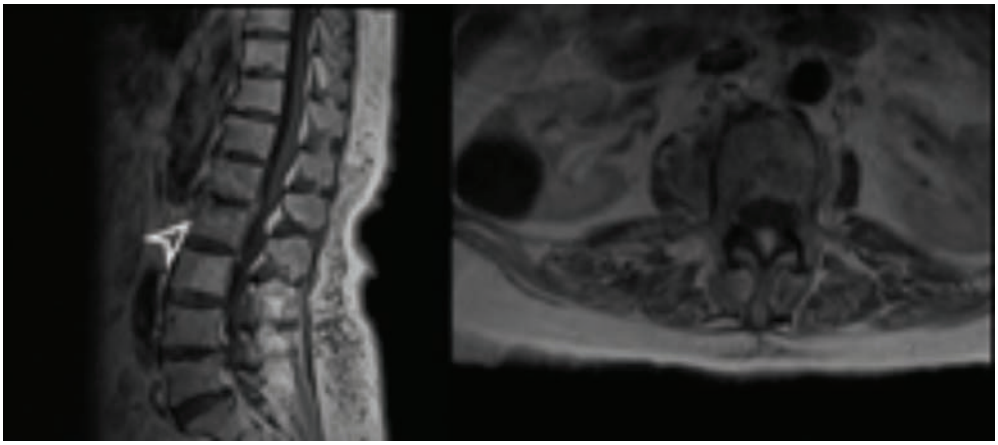

Antibiyotik tedavisi sonrasında çekilen kontrastlı MR görüntüsü

Anahtar Kelimeler: Spondilodiskit, Epidural Abse, Antibiyotik

Kaynakça:

1. Waheed G, Soliman MAR, Ali AM, Aly MH. Spontaneous spondylodiscitis: review, incidence, management, and clinical outcome in 44 patients. Neurosurg Focus. 2019 Jan 1;46(1):E10. doi: 10.3171/2018.10.FOCUS18463. PMID: 30611166.

2. Schoof B, Stangenberg M, Mende KC, Thiesen DM, Ntalos D, Dreimann M. Obesity in spontaneous spondylodiscitis: a relevant risk factor for severe disease courses. Sci Rep. 2020 Dec 14;10(1):21919. doi: 10.1038/s41598-020-79012-8. PMID: 33318604; PMCID: PMC7736843.

3. Rotzinger R, Omidi R, Gebhard H, Shariat K, Ahlhelm F. Spondylodiszitis and epidural abscesses [Spondylodiscitis and epidural abscesses]. radiolog 2021 Mar;61(3):275-282. german doi: 10.1007/s00117-021-00814-6. Epub 2021 Feb 11. PMID: 33570680; PMCID: PMC7910239.

PP-025

A CASE OF CERVICAL SPONDYLODISCITIS AND EPIDURAL ABSCESS DUE TO FOREIGN BODY REACTION

Araz Aliyev[1], Kadir Oktay[1], Kerem Mazhar Özsoy[1], Nuri Eralp Çetinalp[1], Tahsin Erman[1]

[1]Cukurova University, Faculty of Medicine, Department of Neurosurgery, Adana, Turkey

Purpose: Foreign body aspiration or foreign bodies causing perforation in the gastrointestinal tract are common situations in the emergency department. The rates of serious complications due to these pathologies are low. However, it is possible to see pharyngo-esophageal perforation, esophageal fistula or retropharyngeal abscess. These pathologies are mostly followed and treated by otorhinolaryngology, gastroenterology or general surgery departments. Pathologies that are of interest to neurosurgeons are even rarer.

Methods: A 65-year-old female patient applied to the emergency department with the complaint of the bone stuck in her throat 8 hours after eating chicken, and the foreign body was removed with the assistance of endoscopy. About 1 month after this event, the patient who applied to the otorhinolaryngology department with the complaint of severe neck pain was hospitalized with the preliminary diagnosis of retropharyngeal abscess. She was operated by transoral approach, but no significant abscess formation was observed in the operation area. The patient was then consulted to the neurosurgery department. Cervical computed tomography revealed C2-C3 vertebrae destruction and epidural abscess formation. In spinal magnetic resonance imaging (MRI), destruction of the C2 corpus, contrast enhancement consistent with spondylitis at the C3 corpus, and contrast enhancement at the C1-C3 prevertebral level and epidural abscess were observed (Figure 1). No pathology was observed in the cranial imaging. Her neurological examination was normal, but she had severe neck pain.

Results: The patient was taken into operation with the otorhinolaryngology department. Following neck dissection, the lesion compatible with the abscess was excised from the C2-C3 interval with an anterior approach, and a corpectomy cage was placed at the relevant level by performing C3 total corpectomy in addition to C2-C3 and C3-C4 discectomies (Figure 1). Active chronic suppurative inflammation and foreign body reaction was detected in the histopathological examination of the lesion. Total regression of the abscess was observed in the control MRI following postoperative antibiotherapy (Figure 1). The patient was discharged uneventfully.

Conclusion: In neck infections due to foreign body reaction, further examination of the vertebrae enables the detection of possible spinal involvements and offers the opportunity of early intervention to the complications that may develop due to these pathologies.

Figure 1

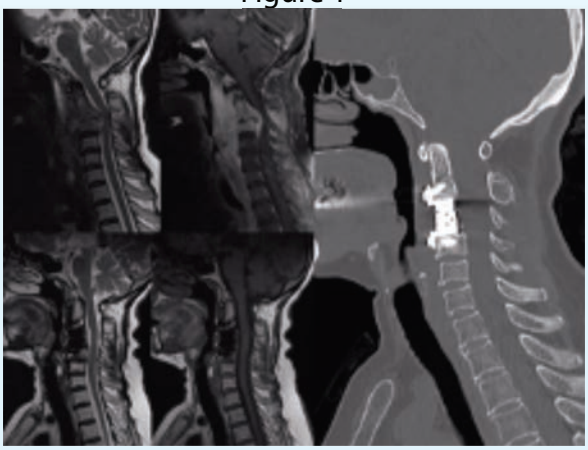

Keywords: Foreign body, Cervical epidural abscess, Spondylodiscitis

YABANCI CİSİM REAKSİYONUNA BAĞLI GELİŞEN SERVİKAL SPONDİLODİSKİT VE EPİDURAL ABSE OLGUSU

Araz Aliyev[1], Kadir Oktay[1], Kerem Mazhar Özsoy[1], Nuri Eralp Çetinalp[1], Tahsin Erman[1]

[1]Çukurova Üniversitesi Tıp Fakültesi, Beyin ve Sinir Cerrahisi Anabilim Dalı, Adana, Türkiye

Amaç: Yabancı cisim aspirasyonu veya yabancı cisimlerin gastrointestinal sistemde perforasyona neden olması acil serviste sık karşılaşılan durumlardır. Bunlara bağlı gelişen ciddi komplikasyon oranları ise düşüktür. Faringo-özofageal perforasyon, özofagus fistülü veya retrofaringeal abseleri nadir de olsa görmek mümkündür. Bu patolojiler çoğunlukla Kulak Burun Boğaz (KBB), Gastroenteroloji veya Genel Cerrahi kliniklerince bilinen ve takip edilen olgulardır. Nöroşirürjiyenlerin ilgi alanına giren patolojiler ise daha da nadir görülmektedir.

Yöntemler: 65 yaş kadın hasta, tavuk yedikten 8 saat sonra, kemiğin boğazında takılı kalması şikayetiyle dış merkez acil servisine başvurmuş, ve endoskopi yardımıyla yabancı cisim çıkarılmıştır. Bu olaydan yaklaşık 1 ay sonra şiddetli boyun ağrısı şikayetiyle hastanemizin KBB bölümüne başvuran hasta retrofaringeal abse ön tanısıyla yatırılmıştır. KBB tarafından transoral yolla opere edilmiş ancak ilgili alanda belirgin abse formasyonu izlenmemiştir. Hasta daha sonra tarafımıza konsulte edilmiştir. Görüntüleme tetkikleri incelendiğinde, servikal bilgisayarlı tomografide C2-C3 vertebraları destrüktif görünümde olup epidural abse formasyonu izlenmiştir. Spinal manyetik rezonans görüntülemede (MRG), C2 korpusunda destrüksiyon, C3 korpus düzeyinde spondilit ile uyumlu kontrastlanma, C1-C3 prevertebral düzeyde ve epidural mesafede kontrastlanma izlenmiştir (Şekil 1). Kraniyal görüntülemesinde ise herhangi bir patoloji izlenmemiştir. Hasta tarafımıza konsulte edildiğinde nörolojik muayenesi doğaldı, ancak servikal hassasiyeti mevcuttu.

Bulgular: Hasta KBB kliniği ile ortak operasyona alındı. Boyun diseksiyonunu takiben anteriyor yaklaşımla C2-C3 aralığından, abse ile uyumlu lezyon eksize edildi, C2-C3 ve C3-C4 diskektomiye ek olarak C3 total korpektomi uygulanarak ilgili seviyeye korpektomi kafesi yerleştirildi (Şekil 1). Lezyonun histopatolojik incelemesinde aktif kronik süpüratif iltihap, ve yabancı cisim reaksiyonu tespit edildi. Postoperatif antibiyoterapi sonrası takiplerinde kontrol MRG'de absenin gerilediği izlendi (Şekil 1). Hasta kür ile taburcu edildi.

Sonuç: Yabancı cisim reaksiyonuna bağlı gelişen boyun enfeksiyonlarında, vertebranın ileri incelenmesi, olası spinal tutulumların tespitini sağlamakta ve buna bağlı gelişebilecek komplikasyonlara erken müdahele olanağı sunmaktadır.

Şekil 1

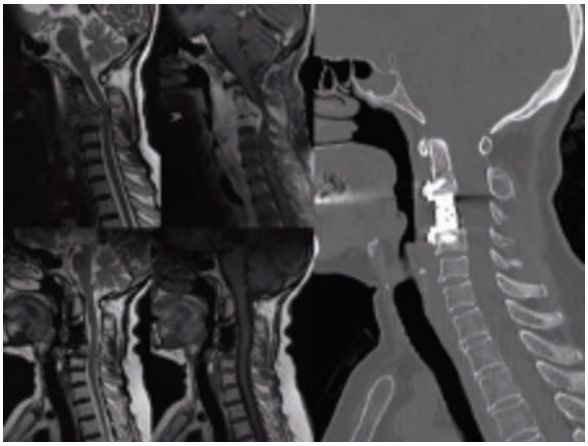

Anahtar Kelimeler: Yabancı cisim, Servikal epidural abse, Spondilodiskit

Kaynakça:

1. Lam HC, Woo JK, van Hasselt CA. Esophageal perforation and neck abscess from ingested foreign bodies: treatment and outcomes. Ear Nose Throat J. 2003 Oct;82(10):786, 789-94. PMID: 14606176.

2. Harkani A, Hassani R, Ziad T, Aderdour L, Nouri H, Rochdi Y, Raji A. Retropharyngeal abscess in adults: five case reports and review of the literature. ScientificWorldJournal. 2011;11:1623-9. doi: 10.1100/2011/915163. Epub 2011 Sep 12. PMID: 22125422; PMCID: PMC3201680.

PP-026

EWING SARCOMA METASTASIS TO THORACIC VERTEBRA

İlker ALACA[1], İsmail GÜLŞEN[2], Cevat AKINCI[3], Tuğba MORALİ GÜLER[3], HİKMET DEMİRKOL[3], Abdullah Emre Taçyıldız[4], Aydın Sinan APAYDIN[4]

[1]Zonguldak Bulent Ecevit University Medical School
[2]Lokman Hekim Van Hospital
[3]Karabük University Medical School
[4]Karabuk Education and Research Hospital

Ewing sarcomas are formations called solid, that is, durable malignant tumors, that usually occur in the bones. These are also called primary bone tumors because these tumors develop directly from cells formed in the bone. Ewing sarcoma is a rare type of tumor. Ewing's sarcoma is diagnosed for the first time in 3 out of 1,000,000 children under the age of 15 (approximately 40 children per year). Among adults between the ages of 15 and 25, an Ewing sarcoma disease is encountered for the first time at a rate of 2.4 per 1,000,000 people. Ewing sarcomas occur in the bones. Ewing's sarcoma can occur in any bone. The most common sites are: Coxae, femur, tibia, fibula, costae and spine involvement. Ewing sarcomas grow quickly and metastasize while they are still in their early stages. Visible metastases are detected in approximately one quarter of the patients, mostly in the lungs, main bones and bone marrow during diagnosis. Our case, a 14-year-old female patient, was diagnosed with Ewing's sarcoma 3 years ago. There is an operation history. Contrast-enhanced thoracic MRI performed due to the patient's sudden onset of paraplegia, T1W hypointense in the posterior extradural distance at T9 - T11 level, T2AG heterogeneous hypointense, circumferentially enhanced, consistent with progressive metastasis compared to the previous examination. The mass is pressed posteriorly to the spinal cord. The patient was taken to emergency operation and decompression and epidural hematoma pressing on the spinal cord at Th 9-11 level was evacuated and the mass was excised. No improvement was observed in post-op plegia. In the control MRI, the lesion area compatible with the postoperative fluid collection with a high signal feature in T2 and STIR images, hypointense on T1W images of approximately 5.3 cm craniocaudal length, extending from the epidural distance to the paraspinal muscle planes at the T9-11 level was observed. At this level, there is a T2 hyperintense signal change in the spinal cord, approximately 24x4 mm in size, consistent with myelomalacia. The patient continues to be followed up and treated in pediatric oncology.

MR image of metastatic ewing sarcoma

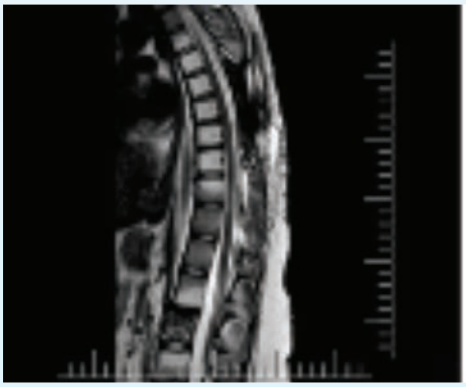

preop thoracic MR

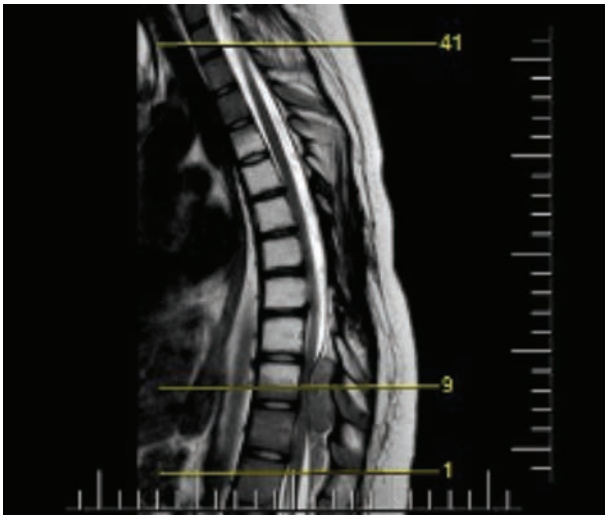

Keywords: Ewing Sarcoma Vertebra Metastasis

TORAKAL VERTEBRAYA EWİNG SARKOM METASTAZI

İlker ALACA[1], İsmail GÜLŞEN[2], Cevat AKINCI[3], Tuğba MORALİ GÜLER[3], HİKMET DEMİRKOL[3], Abdullah Emre Taçyıldız[4], Aydın Sinan APAYDIN[4]

[1]Zonguldak Bülent Ecevit Üniversitesi Tıp Fakültesi
[2]Lokman Hekim Van Hastanesi
[3]Karabük Üniversitesi Tıp Fakültesi
[4]Karabük Eğitim ve Araştırma Hastanesi

İlker ALACA / Zonguldak Bülent Ecevit Üniversitesi Tıp Fakültesi

Ewing sarkomları genellikle kemiklerde ortaya çıkan solid yani dayanıklı kötü huylu tümör denilen oluşumlardır. Bunlara *primer* kemik tümörü de denmektedir, çünkü bu tümörler doğrudan kemik içinde oluşan hücrelerden gelişmektedir.Ewing sarkomu ender görülen bir tümör türüdür. Yaşları 15 yaşın altında bulunan 1.000.000 çocukta 3 oranında (senede takriben 40 çocukta) ilk defa bir Ewing sarkomu hastalığı teşhisi konulmaktadır. Yaşları 15 ile 25 arasında bulunan yetişkinler arasında da 1.000.000 insanda 2,4 oranında ilk defa bir Ewing sarkomu hastalığına rastlanmaktadır. Ewing sarkomları kemiklerde oluşur. Her kemikte Ewing sarkomu oluşması mümkündür. En sık görülen yerler şunlardır: Coxae, femur, tibia, fibula, costalarda ve omurga tutulumu görülür. Ewing sarkomları çabuk büyür ve henüz erken safhada iken metastaz oluştururlar. Hastaların takriben dörtte birinde henüz diyagnoz esnasında çoğunlukla akciğerde, ana kemiklerde ve kemik iliği içinde de gözle görülebilir boyutta metastaz tespit edilmektedir. Olgumuz 14 yaşında kız hasta 3 sene önce ewing sarkomu tanısı almış öncesinde kostalardan sağ parietal kemikten ve torakal 7-8 vertebralardan 3 kez operasyon öyküsü mevcut. Hastanın ani gelişen paraplejisi nedeniyle çekilen kontrastlı torakal MR da T9 - T11 düzeyinde posterior ekstradural mesafede T1A hipointens, T2AG heterojen hipointens, çevresel kontrastlanan eski tetkikine göre progrese metastaz ile uyumlu değerlendirilmiştir. Kitle medulla spinalise posteriordan basılıdır. Hasta acil operasyona alındı ve dekompresyon ve Th 9-11 seviyesindeki spinal korda bası yapan epidural hematom boşaltıldı ve kitle eksizyonu yapıldı. Post op plejide düzelme gözlenmedi. Kontrol MR da T9-11 düzeyinde epidural mesafeden paraspinal kas planlarına uzanımı bulunan, yaklaşık 5.3 cm kraniokaudal uzunlukta T1A görüntülerde hipointens, T2 ve STIR görüntülerde yüksek sinyal özelliğinde postoperatif sıvı koleksiyonunu ile uyumlu lezyon sahası izlenmiştir. Bu düzeyde spinal kordda yaklaşık 24x4 mm boyutlarında miyelomalazi ile uyumlu T2 hiperintens sinyal değişikliği mevcuttur. Hastanın pediatri onkolojide takip ve tedavisi devam etmektedir.

Metastatik ewing sarkom MR görüntüsü

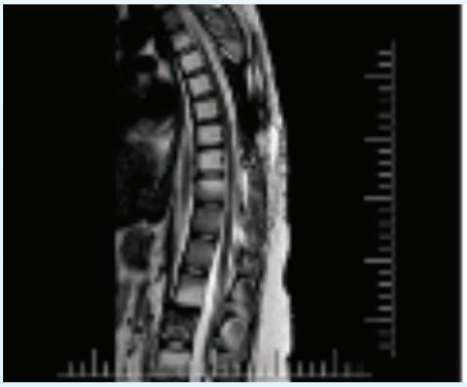

preop torakal MR

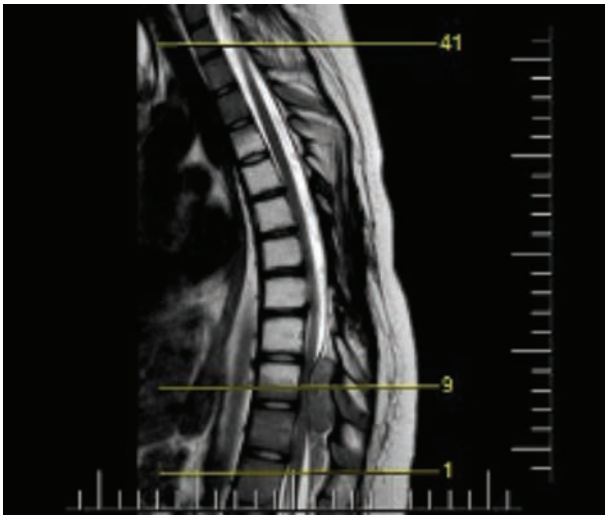

Anahtar Kelimeler: Ewing Sarkom Vertebra Metastaz

Kaynakça:

Pediatrik Onkoloji Alp Özkan Nobel Tıp Kitabevi; 1. basım (1 Ocak 2009)

Tam Metinler



S-003

AXIS (C2 ANATOMY) AND MOBILIZATION OF VERTEBRAL ARTERY AND C2 PEDICLE SCREW PLACEMENT IN CASES OF HIGH RIDING VERTEBRAL ARTERY, CADAVERIC DISSECTION

Ferhat HARMAN MD[1, 2, 3], Volkan OGLİN MD[1, 2], Mehmet Özgür YILMAZ MD[5], Oğuz BARAN MD[4], Şeyma BÖYÜKYILMAZ [6], Yurdal GEZERCAN MD[7], Adnan DAĞÇINAR MD [1, 2]

[1]Marmara University Faculty of Medicine, Department of Neurosurgery, Istanbul, Turkey
[2]Marmara University Institute of Neurological Sciences, Department of Neurosurgery, Istanbul, Turkey
[3]Marmara University Institute of Health and Sciences, Department of Neurosurgery, Division of Microneurosurgery, Istanbul, Turkey
[4]Koc University Faculty of Medicine,Department of Neurosurgery, Istanbul, Turkey
[5]Istanbul University Healt and Science and Research and Training Hospital, Department of Neurosurgery, Istanbul,Turkey
[6]Marmara University Faculty of Medicine, Istanbul, Turkey
[7]Adana City Research and Training Hospital,Adana,Turkey

Introduction: C2 vertebrae differs significantly from other vertebrae in terms of anatomy and mobility (1). If there is a need for screw placement due to pathologies related to the axis, surgery can be performed with anterior or posterior approaches. The most important complications that may occur during the posterior approach are the development of neurological damage and vertebral artery (VA) injury. The distinct anatomical structure of the C2 vertebra and the possibility of a high-riding vertebral artery increases the risk of the spinal cord and VA injury while inserting the C2 pedicle screw (2). It is possible to reduce the risk of the spinal cord and VA injury by releasing the vertebral artery within the C2 transverse foramen and inserting the pedicle screw directly into the corpus (3). In this study, the authors aimed to demonstrate the vertebral artery mobilization for safe pedicle screw placement on the cadaveric specimen.

Methods: This study was conducted with the permission and decision of the University Clinical Research Ethics Committee (09.2021.488). Twelve adult and two adult dry cadaveric C2 bones were used. Colored silicone was injected into the arteries and veins of these twelve cadaveric specimens. Then, muscle dissection was performed step by step and the C2 vertebrae of the cadavers were revealed. Each stage was photographed with a 3D photography technique by Canon EOS.

Results: When it is necessary to expose the vertebral artery, it is safer to feel and expose the vertebral artery half a centimeter lateral to the C1-C2 facet joint. On the other hand, the vertebral artery was found at the transition place of V2 to V3 where its lefts the C2 vertebrae by exiting the transverse foramen. The posterior facet wall above this transition place was released by removing around half a centimeter medially with the help of a Kerrison Rongeur and a high-speed drill and then the vertebral artery groove of the C2 facet was felt with the dissector. The vertebral artery was mobilized inferolateral with the help of the dissector and the safe zone was created for C2 corpus screw placement. (Figure 2)

Conclusion: C2 transpedicular screw technique provides stronger biomechanical stability compared with the translaminar and the facet screw fixation (4). However, this technique is risky in high riding vertebral artery cases. Therefore, identification and mobilization of the vertebral artery may reduce the risk of transpedicular screw insertion in the cases of high riding vertebral artery.

Figure 1

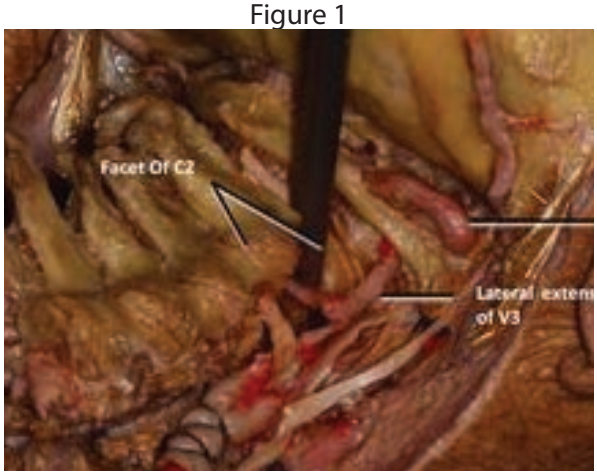

Exposing and mobilization of high riding vertebral artery

Figure 2

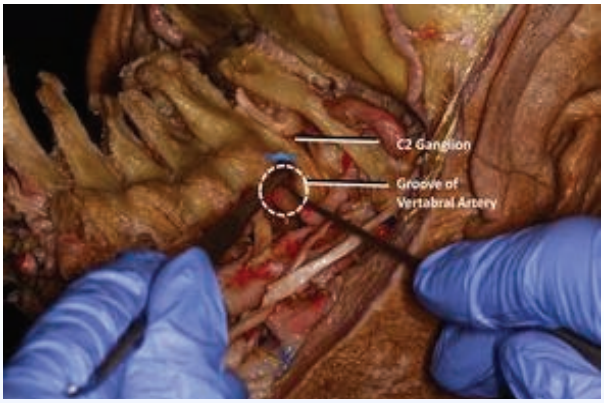

The blue star shows entry of pedicle screw.

Keywords: axis, c2 vertebra, high riding vertebral artery, pedicle, screw

Kaynakça:

1. Cirpan S, Sayhan S, Yonguc GN, Eyuboglu C, Karabay N, Guvencer M, Naderi S. Radiological and Surgical Anatomy of Ventral C1-C2 Complex. Turk Neurosurg. 2019;29(2):222-228. doi: 10.5137/1019-5149. JTN.23499-18.1. PMID: 30649780.
2. Cacciola F, Phalke U, Goel A. Vertebral artery in relationship to C1-C2 vertebrae: an anatomical study. Neurol India. 2004 Jun;52(2):178-84. PMID: 15269464.
3. Goel A, Rangnekar R, Shah A, Rai S, Vutha R. Mobilization of the Vertebral Artery-Surgical Option for C2 Screw Fixation in Cases With «High Riding» Vertebral Artery. Oper Neurosurg (Hagerstown). 2020 Jun 1;18(6):648-651. doi: 10.1093/ons/opz289. PMID: 31555817.
4. Park J, Scheer JK, Lim TJ, Deviren V, Ames CP. Biomechanical analysis of Goel technique for C1-2 fusion. J Neurosurg Spine. 2011 May;14(5):639-46. doi: 10.3171/2011.1.SPINE10446. Epub 2011 Feb 18. P

S-035

ANKİLOZAN SPONDİLİTİN EŞLIK ETTIĞI SERVİKAL TRAVMA HASTALARINDA KLİNİK TECRÜBEMİZ

Dr . Zeki BOĞA, Dr. Mehmet ÖZER

Adana Şehir Eğitim ve Araştırma Hastanesi

Amaç: Ankilozan spondilit omurganın ilerleyici ossifikasyonu ile karakterize bir patolojidir. İnfilamatuvar karakterde ve seronegatif bir spondiloartropati olarak en sık sakroiliyak eklemi ve omurgayı tutar.(1)
Vertebrada kifoz gelişiminin sık görüldüğü bu hastalık grubunda vertebral fraktür görülme riski artmıştır.(2)
Ankilozan spondilitli(AS) hastalarda minor yaralanmalarla vertebra fraktürü gelişme ihtimali normal popülasyona göre 3 ila 5 kat daha fazladır.
Hastalığın prevalansı %0,1 ile %1,4 arasındadır ve erkeklerde kadınlara göre iki kat daha sıktır.
Bu durumun nedeni AS'e sekonder gelişen osteoporozun rijid omurganın travma enerjisini çevre yumuşak dokulara dağıtamaması ve uzun bir kaldıraç kolu gibi davranıp omurgada yoğun bir bükülme kuvveti oluşturmasıdır. Kırıkların %75'i servikal omurgada görülür.
Servikal bölgede daha sık görülmesinin nedeni , başın ağırlığının küçük servikal omurga gövdesi , faset eklemler ve hipermobil servikal omurgaya yansımasıdır.(4,3,5,6,7).
Servikal fraktürlerde tanı klinik semptomların genellikle ılımlı olması nedeni ile atlanabilir (8,9).
Ankilozan spondilit ile ilişkili kırıklar genellikle servikal kırıklardan daha ciddidir.
Genellikle ön ve arka kolonun eşlik ettiği bu kırıklar instabildir.
Buna ek olarak , bambu kamışı şeklindeki vertebra kırığında uzun moment kolu nedeniyle yüksek instabilitenin oluşturduğu nörolojik defisitler görülebilir.
Servikal bölgedeki kifozun neden olduğu sagital dengesizliğe rağmen bu kemikler füzyon için iyi bir eğilim gösterir.(10,11)
Ankilozan spondilitin eşlik ettiği kırıklarda direk grafiler tanıda kullanılır ancak yinede deformitrnin eşlik ettiği bu kırıklarda sindezmofitlere bağlı olarak kırık hattı eğer belirgin bir dislokasyon yoksa kolayca atlanabilir.
Bu çalışmanın amacı servikal fraktürü olan ankilozan spondilitli hastalardaki klinik tecrübemizi meslektaşlarımızla paylaşmaktır.

Metod: Bu çalışmada ankilozan spondilite bağlı subaksiyel servikal omurgada kırığı olan hastalar retrospektif olarak incelendi.2006 ve 2022 yılları arasında subaksiyel servikal fraktürü olan ankilozan spondilitli 34 hasta çalışmaya alındı.Hasta dosyalarından ve poliklinik kayıtlarından görüntüleme yöntemi olarak manyetik rezonans inceleme , bilgisayarlı tomografi ve düz radyografiler kullanıldı.Hastaların değerlendirilmesi eksik görüntüleme tetkiki olan hastalar araştırma kapsamı dışında tutulmuştur. Cerrahi yaklaşımın türü esas olarak kırıkların yeri ve şekline göre belirlendi.Cerrahi yaklaşım türü şeçilirken aşağıdaki durumlarda göz önünde bulundurulduı ;
akciğer kapasitesinde azalma ve/veya aşırı kilo yüzüstü pozisyonda ameliyat için anterior füzyon (AF) uygulandı.
Bununla birlikte, obezite ve kısa boyunlu hastalar ve aşırı yüksek göğüs kafesi olan hastalara posterior füzyon (PF) uygulandı.
Engel taşımayan hastalarda anterior posterior füzyon (APF) uygulandı.
Kliniğimizde son 16 yıl içerisinde servikal fraktür nedeniyle opere edilen ankilozan spondilitli 34 hastanın retrospektif olarak füzyon tipi ,pre ve post operatif ASIA Skoru ve komplikasyonları incelendi.
Hastalar 3 grupta toplandı.

Anterior füzyon yapılanlar(AF),
Posterior füzyon yapılanlar(PF),
Kombine füzyon yapılanlar(KF).

Bulgular: Toplam 34 hastadan 11'i kadın, 23'ü erkekti. Grubun ortalama yaşı 64, ortalama takip süresi 48 aydı. 4 hastaya anterior füzyon, 11 hastaya posterior füzyon , 19 hastaya kombine füzyon uygulandı. Tüm grupların postoperatif ASIA skoru preoperatif döneme göre istatistiki olarak iyileşme gösterdi. Gruplar arası değerlendirme yapıldığında kombine füzyon yapılan grubun postoperatif ASIA skorundaki iyileşme diğer gruplara göre istatistiki olarak anlamlı daha iyiydi. 2 hastaya vida malpozisyonu nedeni ile revizyon cerrahisi uygulandı.Toplam 4 hasta komplikasyonlar nedeniyle ex oldu. (vertebral arter hasarı , pulmoner enfeksiyon, trombo emboli)

Sonuçlar: Anterior yaklaşım diğer iki gruba görede daha az travmatiktir , riski en aza indirir. Konumlandırma esnasında yer değiştirme , hızlı stabilite sağlama ve kemik füzyon için iyi bir yüzey konusunda üstündür. Ayrıca postoperatif enfeksiyon görülme sıklığı diğer iki gruptan daha azdır(12). Bununla birlikte, biyomekanik anterior yaklaşımın stabilitesi tartışmalıdır (13). Bu uygulanan hastalarda yaygın olarak görülen osteoporoz anterior yaklaşımdan cerrahi tercihen şunları etkiler: ön kolon ve füzyonu azaltır. Öndeki başarısızlık AS'li hastalarda fiksasyonun %50'ye varan oranlarda olduğu bildirilmiştir (14). Longo ve ark. 110 hastalık serilerinde 14 hastalaya anterior fiksasyon (%13) uyguladı (15).Bizim serimizde 34 hastanın 4 üne anterior fiksasyon uygulandı. (%12) Anterior fiksasyon tercih edilirken yapı olarak zayıf olan hastalar tercih edildi. Bu hastalardan birinde morbid obezite olmasına ragmen anterior fiksasyon tercih edildi ; morbid obezite ve pulmoner problemlere bağlı hastanın prone pozisyonda cerrahiye alınması teknik açıdan mümkün olmadı. Hastanın postoperatif ekstübe edilememsi nedeniyle yogun bakımda ventilatöre bağlı takibi sürdürüldü bir hafta sonra akciğer problemleri nedeniyle ex oldu.

Anterior fiksasyon uygulanan diğer bir vakada cerrahi esnada özefagial yaralanma olması nedeniyle hasta postoperatif bir hafta nazogastrik sondadan beslendi daha sonrasında hastaya peg açıldı ve primer iyileşmeye bırkılarak hasta oral kapalı şekilde genel cerrahi tarafından takip edildi 45. Günde çekilen baryumluözefagus grafisinde kaçak saptanmaması üzerine hastanın oral alımı açıldı ve peg i çıkarıldı.

Her ne kadar anterior fiksasyon istenildiği kadar kuvvetli bir stabilite sağlamasada ,preoperatif ve postoperatif ASIA skorları arasında anlamlı bir fark bulundu postoperatif ASIA skorlarının daha iyi olduğu görüldü.
Posterior füzyon , omurganın dizilimini düzeltmede daha kuvvetli bir destek sağlar ve gerek duyulursa spinal kord dekompresyonu sağlanabilir. Posterior füzyon biyomekanik fiksasyon sağlar ve anterior fiksasyona göre avantajlıdır.Bununla birlikte, bu yöntemin dezavantajları şunlardır: geniş bir servikal kas diseksiyonu gerektirir, yara enfeksiyonu riskini artırır (16). Ek olarak, ankiloze olan posterior elemanlar ve omurların daha osteoporotik olması hareketlerde zorluklara neden olabilir. Pediküler kırıklara neden olabilir. Enstrümantasyon sırasında, vida yanlış yerleşimleri ve vertebral arter hasarı olabilir. Longo ve ark. 110 vakalık bir seride (%31) 34 hastaya posterior füzyon uyguladı (15). Bizim serimizde 34 hastadan 11 ine posterior füzyon uygulandı (%32).

Nöromonitör kullanılmasına rağmen hastalarda vida malpozisyonu nedeniyle kök hasarı meydana geldi. (Bir hastada C5). Vidalar revizyon cerrahisi ve kök dekompresyonu yapılarak düzeltildi. Bir hastada C5 seviyesinde vertebral arter yaralanması vardı ameliyat sırasında. Vida nın yeri değiştirildi eski yerine Bone Wax ile dolduruldu. Ek nörolojik defisit gözlenmedi. İki hasta pulmoner postoperatif dönemde enfeksiyon takibi yapıldı. Bir hastada üç haftalık tedavi ile pnömoni sonlandı. Diğer hasta enfeksiyondan kurtulamadı ve ameliyattan sonraki dördüncü haftada da dirençli pnömoni nedeniyle ex oldu. Kurucan ve ark. ve uzun ve diğerleri sırasıyla %7,1 ve %14,7 ölüm oranları gösterdi, anterior füzyonda (17,15). PF grubundaki ölüm oranı bizim serimizde %17 idi. Ameliyat öncesi karşılaştırma posterior füzyon grubundaki hastaların postoperatif ASIA skorları ve arasında istatistiksel

olarak anlamlı bir fark olduğunu ortaya koymuştur. Dolayısıyla bu gözlem cerrahi olarak fayda gördüklerini göstermektedir. Posterior füzyonun anteriora göre daha kuvvetli bir stabilite sağladıgı ancak komplikasyonlarının daha fazla ve mortal olduğu görüldü.
Kombine füzyon yaklaşımı günümüzde üç instabilitesi olan olgularda tedavi seçeneği olarak kullanılmaktadır (18). Hastaların yaklaşık %25'inde kullanılır. Birincil yaklaşım posterior cerrahiye anterior bir yaklaşım eklemektir. Ameliyat süresinin uzun olması nedeniyle kan majör travma ile ilişkili kayıp ve yüksek morbidite riski, zayıf yapıları olan hastalarda daha az tercih edilmektedir (19). Uzun ve ark. 110 vakalık serilerinde 62 kombine füzyon gerçekleştirdi (%56) (15). Bizim vaka serimizde, 34 hastanın 19'u (%55) kombine füzyon grubundaydı .Posterior transpediküler vidalama sırasında bir hastada C5 seviyesinde vertebral arter hasarı gerçekleşti kemik açıklığı Bone Wax ile kapatıldı ve vida açıları değiştirildi.Hasta postoperatif dönemde beyin sapı enfarkt nedeniyle ex oldu. Kombine füzyon yapılan hastalarda komplikasyonlar daha sık görüldü. Ancak klinik sonuçlar ve ASIA skorundaki iyileşme göz önüne alınırsa kombine füzyon uygulanan grupta sonuçların daha iyi olduğunu düşünmekteyiz

Olgu 1:
68 yaşında erkek hasta araç dışı trafik kazası sonrasında acil servise başvuruyor.
Hastaya anterior füzyon uygulandı.
Preoperatif ASIA skoru : C
Postoperatif ASIA skoru : C

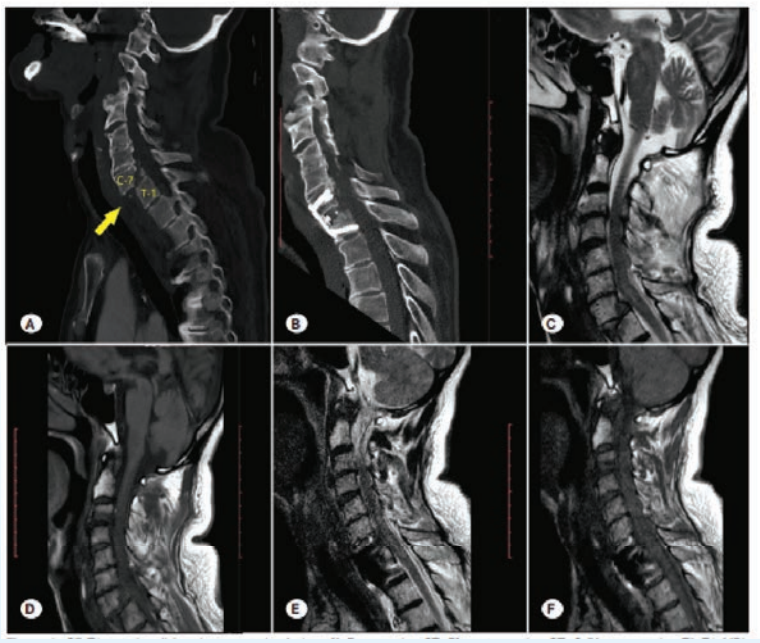

Olgu 2 :
73 yaşında erkek hasta kendi seviyesinden düşme
Preoperatif ASIA :D
Postoperatif ASIA :E PF

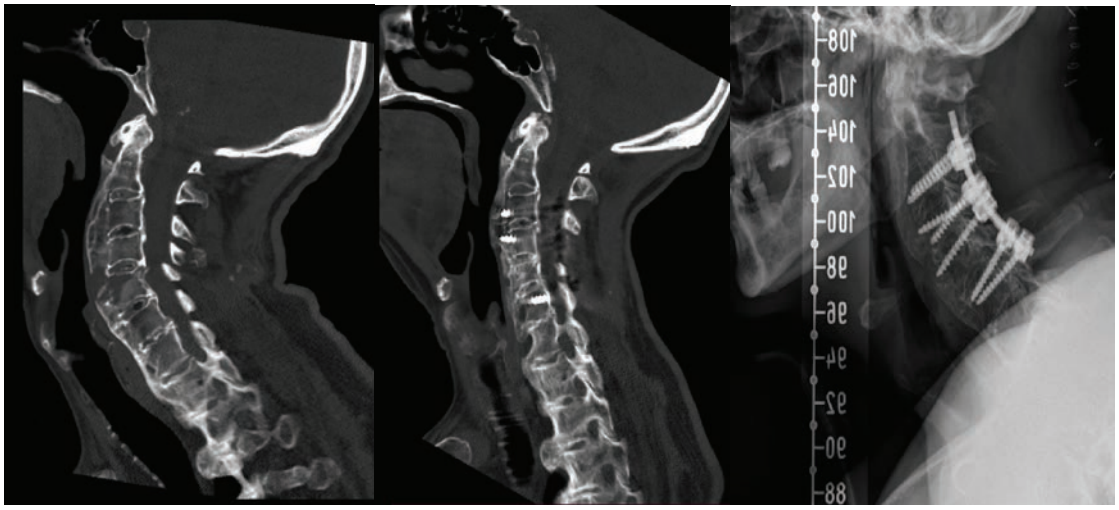

Kaynakça

1. Feldtkeller E, Vosse D, Geusens P, van der Linden S: Prevalence and annual incidence of vertebral fractures in patients with ankylosing spondylitis. Rheumatol Int 26:234- 239, 2006

2. Finkelstein JA, Chapman JR, Mirza S: Occult vertebral fractures in ankylosing spondylitis. Spinal Cord 37:444-447, 1999

3. Lukasiewicz AM, Bohl DD, Varthi AG, Basques BA, Webb ML, Samuel AM, Grauer JN: Spinal fracture in patients with ankylosing spondylitis: Cohort definition, distribution of injuries, and hospital outcomes. Spine 41:191-196, 2016

4. Caron T, Bransford R, Nguyen Q, Agel J, Chapman J, Bellabarba C: Spine fractures in patients with ankylosing spinal disorders. Spine 35:E458-464, 2010

5. Westerveld LA, Verlaan JJ, Oner FC: Spinal fractures in patients with ankylosing spinal disorders: A systematic review of the literature on treatment, neurological status and complications. Eur Spine J 18:145-156, 2009

6. Winkelstein BA, Myers BS: The biomechanics of cervical spine injury and implications for injury prevention. Med Sci Sports Exerc 29:S246-255, 1997

7. Zdichavsky M, Blauth M, Knop C, Lange U, Krettek C, Bastian L: Ankylosing spondylitis. Therapy and complications of 34 spine fractures. Chirurg 76:967-975, 2005

8. Schröder J, Liljenqvist U, Greiner C, Wassmann H: Complications of halo treatment for cervical spine injuries in patients with ankylosing spondylitis-report of three cases. Arch Orthop Trauma Surg 123:112-114, 2003

9. Yilmaz N, Pence S, Kepekci Y, Geyikli I, Ozaslan J: Association of immune function with bone mineral density and biochemical markers of bone turnover in patients with anklylosing spondylitis. Int J Clin Pract 57:681-685, 2003

10. Anwar F, Al-Khayer A, Joseph G, Fraser MH, Jigajinni MV, Allan DB: Delayed presentation and diagnosis of cervical spine injuries in long-standing ankylosing spondylitis. Eur Spine J 20:403-407, 2011

11. Kouyoumdjian P, Guerin P, Schaelderle C, Asencio G, Gille O: Fracture of the lower cervical spine in patients with ankylosing spondylitis: Retrospective study of 19 cases. Orthop Traumatol Surg Res 98:543-551, 2012

12. Heyde CE, Fakler JK, Hasenboehler E, Stahel PF, John T, Robinson Y, Tschoeke SK, Kayser R: Pitfalls and complications in the treatment of cervical spine fractures in patients with ankylosing spondylitis. Patient Saf Surg 2:15, 2008

13. Mountney J, Murphy AJ, Fowler JL: Lessons learned from cervical pseudoarthrosis in ankylosing spondylitis. Eur Spine J 14:689-693, 2005

14. Hunter T, Forster B, Dvorak M: Ankylosed spines are prone to fracture. Can Fam Physician 41:1213-1216, 1995

15. Longo UG, Loppini M, Petrillo S, Berton A, Maffulli N, Denaro V: Management of cervical fractures in ankylosing spondylitis: Anterior, posterior or combined approach? Br Med Bull 115: 57-66, 2015

16. Taggard DA, Traynelis VC: Management of cervical spinal fractures in ankylosing spondylitis with posterior fixation. Spine 25:2035-2039, 2000

17. Kurucan E, Bernstein DN, Mesfin A: Surgical management of spinal fractures in ankylosing spondylitis. J Spine Surg 4:501- 508, 2018

18. Lazennec JY, d'Astorg H, Rousseau MA: Cervical spine surgery in ankylosing spondylitis: Review and current concept. Orthop Traumatol Surg Res 101:507-513, 2015

19. Slone RM, McEnery KW, Bridwell KH, Montgomery WJ: Fixation techniques and instrumentation used in the cervical spine. Radiol Clin North Am 33:213-232, 1995

S-038

THE FACTORS INFLUENCING PROGNOSIS IN PATIENTS DIAGNOSED WITH NON-SMALL CELL LUNG CANCER WITH VERTEBRAL INVASİON AND APPIED TO EXTENTED RESECTION

Bahar AĞAOĞLU ŞANLI[2], Fatma İlknur ULUGÜN[1], Fatma MUTLU[1], Üstün Andaç DİNÇTÜRK[4], Volkan KARAÇAM[1], Ömer AKÇALI[3], Aydın ŞANLI[1]

[1] Department of Chest Surgery, Faculty of Medicine, Dokuz Eylül University, İzmir, Turkey,
[2]Department of Chest Surgery, Dr. Suat Seren Chest Diseases and Chest Surgery Training and Research Hospital, İzmir, Turkey,
[3]Department of Orthopedics and Traumatology, Faculty of Medicine, Dokuz Eylül University, İzmir, Turkey,
[4] Department of Orthopedics and Traumatology, Çeşme State Hospital

ABSTRACT

The involvment of the vertebral (T4) or the chest wall (T3) in non-small cell lung cancer (NCCLC) is seen at a ratio between 8-15%. The most important factor on the prognosis in these patients, who are considered locally advanced, is complete resection. Anatomical lung resection and various vertebral and/or cehst Wall resections were performed in 15 patients with NSCLC and vertebra invasion between 2007 and 2019 in our clinic. Right upper lobectomy was performed in 10 patients, left upper lobectomy in 3, left pneumonectomy in 1, and left lower lobe superior segmentectomy in 1 patient. In addition to lung resection; hemichorpectomy in 4 patients (26.6%), total vertebrectomy in 1 patient (6.6%), partial corpectomy in 3 patients (20%), transversectomy in 5 patients (33.3%), and hemilaminectomy in 2 patients (13.3%) was applied with partial rib excision was also performed in 13 patients. In this study, the effects of histopathological type, surgery and neoadjuvant/adjuvant therapy on prognosis were investigated.
Result:
Vertebral invasion is accepted as locally advanced stage and is not seen as an inoperability criterion. Due to the fact that there are multidisciplinary surgical opportunities with vertebral surgeons, the chance of surgical treatment has increased. Due to the correlation between resection rate and prognosis, it is recommended to apply as wide resection and en-block excision as possible. In addition, it varies according to the histopathological subtype, and the worst prognosis was observed in patients with squamous cell carcinoma. Chemotherapy-radiotherapy combined with surgery has a positive effect on the survival rate.

Key Words: Vertebral invasion, Non-Small Cell Lung Cancer, Prognosis

INTRODUCTION

NSCLC accounts for 80% of lung cancer. 50% of NSCLCs are diagnosed as metastatic. Invasion of the chest wall and/or vertebrae is observed in 8-15% (1). Through to multidisciplinary surgery and oncological treatment protocols, treatment possibilities increase in these patients with locally advanced disease and who were considered inoperable for many years (2,3,4,5). In this study, we aimed to talk about the surgical results and prognostic factors in our series of 15 patients who were diagnosed with NSCLC with vertebral and/or chest wall invasion and underwent en bloc resection.

MATERIAL AND METHODS

In this study, patients with T3-T4/N0/M0 NSCLC who were accepted as locally advanced stage and considered operable according to the International Assosiation for the Study of Lung Cancer (IASLC) 2017 classes in our clinic between 2007 and 2019, with chest wall and transverse process (T3) and/or vertebra (T4) invasion, without mediastinal lymph node involvement and distant organ metastasis with invasive staging, were included. Also all patients operated by the same spine and thoracic surgeon. Patients with metastatic vertebra and chest wall involvement were not included in the study. The prognostic effects of resection type, histopathological type, and neoadjuvant/adjuvant chemotherapy/radiotherapy on recurrence and survival were investigated.
All of the patients were evaluated preoperatively with cardiac and pulmonary physical examination, routine blood tests, chest X-ray, fiberoptic bronchoscopy (FOB), pulmonary function test (PFT). Computed tomography of the thorax (CT), magnetic resonance imaging (MRI), and positron emission tomography (PET) were used for clinical staging. Patients with an FEV1 value above 1.5 liters were suitable for lobectomy, while patients with a FEV1 value above 2 liters were suitable for pneumonectomy. Patients with a FEV1 value lower than 1.5-2 liters (80%) were re-evaluated with additional tests such as carbon monoxide diffusion capacity measurement (DLCO), ventilation perfusion scintigraphy, and cardiopulmonary exercise tests. For staging, endobronchial ultrasonography or mediastinoscopy was performed for lymph node sampling and rule out metastasis, in all patients with a short axis longer than 1 cm in thorax CT or mediastinal lymph node with suspected FDG uptake on PET/CT. According to the localization of the lesion, by performing posterolateral thoracotomy or high posterior incision (Paulson-J incision), anatomical lung resection and mediastinal lymph node dissection with vertebra and/or chest wall resection were performed with neuromonitorization (Medtronic®) in each case. In all cases, firstly anatomical lung resection was performed for complete resection, and then vertebral surgery was performed.
Statistical analyzes were performed using SPSS 19.0 software (SPSS Inc., Chicago, IL, USA). Continuous variables were expressed as mean ± std. Categorical variables were expressed as deviation, frequency, and percentage. Survival was predicted using the Kaplan-Meier method. The survival distribution between the groups was compared with the log-rank test.

RESULTS

Twelve of the cases were male and 3 were female (mean age 59.1 years, 43-78, med 57). The mean tumor diameter was 4.3 cm (1.5-10 cm, med 40). Histopathological diagnoses were adenocarcinoma in 6 (40%), squamous cell carcinoma in 5 (33.3%), large cell neuroendocrine carcinoma in 1 (6.7%), large cell neuroendocrine and adenocarcinoma combined in 2 patients (%). 13.3), pleomorphic cell carcinoma in 1 (6.7%). Postoperative pathological stages; It was reported as T3N0 (Stage 2B) in 5 patients, T4N0 (Stage 3A) in 7 patients, T4N1 (Stage 3A) in 2 patients, and TxN0 in 1 patient.

The case that resulted as pTx was diagnosed as adenocarcinoma (T4N0M0), regressed to T3N0 after neoadjuvant CRT and resection was performed. No viable tumor tissue was detected in the final pathology. Tumorous tissue was found in the hilar lymph node in one of the patients with T4N1, and FDG uptake was not observed in the mediastinal tissues in the PET/CT of the patient in the preoperative evaluation. In the other patient with T4N1, the lymph node with a tumor was dissected over the lobectomy material.

Posterolateral thoracotomy was performed in 4 cases and Paulson incision was performed in 11 patients. Right upper lobectomy was performed in 10 cases, left upper lobectomy in 3, left pneumonectomy in 1, and left lower lobe superior segmentectomy in 1 case. In addition to lung resection, hemichorpectomy in 4 patients (26.6%), total vertebrectomy in 1 patient (6.6%), partial corpectomy in 3 (20%), en bloc transversectomy in 5 (33.3%), hemilaminectomy in 2 (13.3%) was performed. All patients were scored preoperatively for vertebral instability according to SINS (Neoplastic Spinal Instability Score). The mean SINS value was 4.93. In addition, partial rib excision was performed in 13 cases for complete resection due to local invasion. The mean number

of ribs removed was 3.2 (minimum 1, maximum 5 ribs). Vertebrae instrumentation was performed on 6 patients, including the intact vertebra from one top and one below (Picture-1). In the postoperative period, prolonged air leak developed in one patient, CSF leak in one patient, and pneumonia in one patient. Neurological damage did not develop in any of the patients. Vertebral resection alone was performed in 2 patients, and partial rib resection with vertebrae was performed in 13 patients.

Picture-1: En bloc resection, preoperative MRI image of vertebral invasive lung carcinoma, perioperative view of instrumentation after anterior hemichorpectomy

Preoperatively, neoadjuvant therapy was given to 6 patients with just KT in 2 patients and KRT in 4 patients, while adjuvant therapy was given to 14 patients with only KT in 3 patients and KRT in 11 patients. The only patient who was not given adjuvant therapy was the patient whose postoperative pathology resulted as pTx. Recurrence developed in 4 patients (26.6%). Brain metastases developed in two, lumbar vertebra in one, and contralateral lung and rib metastases in one. The mean time to recurrence was 18 months (7-30 months, med 17.5 months). The histopathological type of these relapsed patients was adenocarcinoma in three, while one was combination of large cell neuroendocrine and adenocarcinoma. One of the patients who developed relapse (TX) did not receive adjuvant treatment and two of the patients who developed relapse did not receive neoadjuvant treatment.

During the retrospective evaluation, 2 of the patients (13.3%) were alive, while 13 patients (86.6%) died. Mean survival time was 37.2 months (1-172, med 22 months). Postoperative 1 month survival rate was 93%, 6 month survival rate was 73%, 1 year survival rate was 53%, 2 year survival was 46.6%, and 3 year survival rate was 33%. One of the surviving patients underwent right upper lobectomy, partial third rib resection, T3 transversectomy, and the pathology report was T4N1, adenocarcinoma. Other patient underwent left upper lobectomy, partial 2-3-4. ribs resection, T3 total vertebrectomy, and the pathology report was T3N0, combination of large cell neuroendocrine and adenocarcinoma. The average life expectancy by subgroups was as follows; 47 months in adenocarcinoma, 15 months in squamous cell carcinoma, 95 months in large cell neuroendocrine carcinoma, 22 months in pleomorphic cell carcinoma, 39 months in combined large cell and adenocarcinoma (Table-1). While 5 (83%) of 6 patients who received neoadjuvant therapy were T4 in the preoperative evaluation, 1 of them (16%) was T3. And the mean survival time was calculated as 20.8 months (med 19.5 months). While 6 (67%) of 9 patients who did not receive neoadjuvant therapy were T4 in the preoperative evaluation, 3 (33%) were T3 and the mean survival time was 48.2 months (med 22 months) (Table-2). While the mean survival time was 15.5 months in patients who underwent only vertebral resection, it was 40.61 months in those who underwent vertebral and rib resection (Table-3).

Histopathology	Mean (months)	Minimum (months)	Maximum (months)
Adenocarcinoma	47	9	172
Squamous cell	15	1	49
Large cell neuroendocrine	95	95	95
Pleomorphic	22	22	22
Combined large cell neuroendocrine+adenocarcinoma	**39**	**7**	**72**

Table-1 : Mean survival time by histopathological subgroups

	Receiving neoadjuvant therapy	Not receiving neoadjuvant therapy
Number of patients	6	9
Mean survival (months)	20,83	48,22

Table-2 : Mean survival in patients with and without neoadjuvant therapy

	Vertebral resection only	Vertebral and chest wall resection
Number of patients	2	13
Mean survival (months)	15,5	40,61

Table-3 : Mean survival time in patients who underwent isolated vertebral resection and chest wall resection with the vertebrae

In the patients included in our study, the worst prognosis was squamous cell carcinoma, and the best prognosis was large cell neuroendocrine carcinoma. The mean survival time in patients who did not receive neoadjuvant therapy was longer than those who received neoadjuvant therapy. In addition, patients who underwent chest wall resection and vertebral resection had a longer survival time than those who underwent vertebral resection alone.

DİSCUSSİON

More than 50% of patients with non-small cell lung cancer have distant metastases at the time of diagnosis, and 15% are limited to the primary site. Axial skeleton is one of the most common sites for bone metastases through the rich venous network draining the lung, pelvis and thorax, and it has been reported in various studies that vertebral invasion is observed in 8-15% of lung cancer cases (1). Invasion of the vertebra occurs in the form of paraspinal invasion through the direct neighborhood and hematogenously through the Batson plexus (1,6,7). Vertebral invasion is considered to be locally advanced, and although it has a poor prognosis, it is not considered a criterion for inoperability. The chance of surgical treatment has increased due to the development of new surgical equipment and the possibility of multidisciplinary surgery with vertebral surgeons (2). However, metastatic vertebral involvement should be considered as a systemic disease and surgery should not be performed.

Vertebral metastasis of lung cancer is observed as a lytic lesion on direct radiography. However, it has been stated that almost 50% of the vertebrae must be invaded in order for it to be visible on direct X-ray. For this reason, in case of suspected vertebral metastasis, additional imaging such as computed tomography and magnetic resonance imaging is recommended. Information about the localization and number of metastases can be obtained in computed tomography; however, the distinction between infection and tumoral lesions cannot be made clearly. For this reason, it is recommended to use tomography together with radionuclide scanning techniques (6). With the magnetic resonance imaging method, the neighborhood and borders of the mass with the surrounding tissues can be evaluated more clearly.

When non-small cell lung carcinomas were evaluated according to their subgroups, it was reported that squamous cell carcinoma was the most aggressive and invading vertebrae. It often causes massive vertebral destruction. Surgery is often used as salvage surgery to preserve movement and neurologic functions. In small cell carcinomas, priority should be given to radiotherapy, since the tumor is radiosensitive, and surgery has no place (7). In our study, while the shortest survival time belonged to squamous cell carcinoma, the prognosis was better in adenocarcinomas. The best prognosis belonged to large cell neuroendocrine carcinomas.

According to the SINS criteria, which is the first evidence-based criterion used to evaluate instability in spinal metastases, if the score is 7 and above, it is recommended to evaluate the patient surgically (13). In our cases, the mean value of the SINS criteria was 4.93. Vertebral corpus involvement was more than 50% in only 1 patient, while it was less than 50% in the remaining cases. In addition, according to IASLC 8, T3 chest wall invasion and T4 spine invasion were accepted in NSCLC classification. Isolated involvement of the vertebral transverse process does not have a clear T classification, it is generally accepted as T3 (14). The ribs articulate with the tuberculum costa to the transverse process and to the vertebral body via the costa capitis. In this study, involvement of the ribs including both joints was accepted as T3 and complete removal was defined as un bloc transeversectomy.

Pulmonary complications such as pneumonia, prolonged air leak, bronchopleural fistula, empyema, chylothorax, hemothorax, wound infection, respiratory failure can be seen after surgery, as well as according to vertebral resection, spinal cord injury and neurological sequelae, cerebrospinal fluid leakage, Horner syndrome can also be seen in superior sulcus tumors. (8,9,10). Pneumonia, prolonged air leak and CSF leak developed in 3 cases in our study.

Due to the correlation between resection rate and prognosis, it is recommended to apply as wide resection and en-block excision as possible. Provided that complete resection is performed, survival is positively affected in non-small cell lung cancer invading the vertebra (9,11). It has been reported that the 2 year survival rate after complete resection is 24% and the 5 year survival rate is 65% in cases of vertebral-invasive NSCLC (10). In our study, the 1 year survival rate was 53%, the 2 year survival rate was 46.6% and the 3 year survival rate was 33%.

Paulson's incision or thoracotomy can be used as a surgical approach. In the Paulson incision, it can be continued along the line between the posterior edge of the scapula and the spinal processes, reaching the upper edge of the scapula and even up to the C7 level. In this way, vertebrae, thoracic nerves, posterior chest wall, transverse processes and brachial plexus roots can be seen (12). In our own cases, posterolateral thoracotomy was performed in 4 patients and Paulson incision was performed in 11 patients.

According to Koizumi et al., total vertebrectomy should be performed in cases where 50% or more of the vertebrae are destroyed due to apical thoracic tumor (9). A vertebral body with less than 30% involvement can be treated with partial vertebrectomy, but it is difficult to define clear surgical margins with partial tumor resection. For this reason, there are various studies stating that the application of chemoradiotherapy preoperatively or postoperatively, together with complete resection, to ensure surgical margin safety, both reduces the rate of local recurrence and provides longer survival in patients receiving neoadjuvant or adjuvant therapy (9,10). However, it has also been stated that an increase in the depth of invasion of the tumor and progression of neurological symptoms due to local invasion can be observed in the period of neoadjuvant chemoradiotherapy application. It has also been suggested that preoperative radiotherapy may cause a decrease in bone density and may cause

stabilization problems in post-resection bone instrumentation applications (2,10). For this reason, we did not target preoperative RT in our cases, but aimed at adjuvant RT.

CONCLUSION

Primary lung malignancies associated with vertebral invasion have the chance to be operated with en bloc resection, while maintaining a safe surgical margin. However, chemotherapy-radiotherapy-immunotherapy is recommended for disease control in the postoperative period.

REFERENCES

1. Öztürk S., Erol F. S., Vertebraya İnvaze Tümörlerde Vertebra Rezeksiyonu, Turkiye Klinikleri J Thor Surg-Special Topics 2018;9(1):175-80.
2. Şanli A. The Ability of surgery in T4 lung cancer. Eur J Ther 2018; 24(Suppl 1); S33-S39.
3. Tunççözgür B., *Çetinkanat* G., Pancoast **Tümörlerinde Tedavi,** Surgical Management of Pancoast Tumors, Turkiye Klinikleri J Thor Surg-Special Topics. 2017;8(1):191-6.
4. DeMeester TR, Albertucci M, Dawson PJ, Montner SM. Management of tumor adherent to the vertebral column. J Thorac Cardiovasc Surg 1989;97:373—8.
5. Grunenwald DH, Mazel C, Girard P, Veronesi G, Spaggiari L, Gossot D, Debrosse D, Caliandro R, Le Guillou JL, Le Chevalier T. Radical en bloc resection for lung cancer invading the spine. J Thorac Cardiovasc Surg 2002;123:271—9.
6. Akçalı, Ö., Akciğer Tümörünün Omurga Metastazı.Omurga ve Spinal Kord Tümörlerinin Tanı ve Tedavisi. Ed. Ufuk Aydınlı. Bölüm 14, S209-S216.Ankara, 4/2016.
7. Aydinli U, Ozturk C, Bayram S, Sarihan S, Evrensel T, Yilmaz HS. Evaluation of lung cancer metastases to the spine. Acta Orthop Belg. 2006 Oct;72(5):592-7. PMID: 17152424.
8. Aydin AL, Emel E, Sasani M, Gomleksiz C, Oktenoglu T, Ozer AF. LUNG CANCER METASTASIS TO THE SPINE. Turk Neurosurg. 2016;26(4):635-642. doi: 10.5137/1019-5149.JTN.8476-13.0. Epub 2013 Jul 8. PMID: 27306480.
9. Koizumi K, Haraguchi S, Hirata T, Hirai K, Mikami I, Yamagishi S, Okada D, Kinoshita H, Enomoto Y, Nakajima Y, Shimizu K. Surgical treatment of lung cancer with vertebral invasion. Ann Thorac Cardiovasc Surg. 2004 Aug;10(4):229-34. PMID: 15458374.
10. Şanlı, A., Önen, A., Yücesoy, K., Karaçam, V., Karapolat, S., Gökçen, B., Eyüboğlu, G. M., Demiral, A., Açıkel, Ü. Göğüs duvarı (T3) ve vertebra (T4) tutulumu olan küçük hücreli dışı akciğer kanseri olgularında cerrahi tedavi. TüberkülozveToraks, cilt.55, sa.4, ss.383-389,2007 (DiğerKurumlarınHakemliDergileri)
11. Chadeyras J.B., Mazel C., Grunenwald D. Résection Vertébrale monobloc pour cancer pulmonaire: 12 ans d'expérience. Annales de Chirurgie, Volume 131, Issue 10, 2006, 616-622, ISSN 0003-3944, https://doi.org/10.1016/j.anchir.2006.06.012.
12. Çıtak N, Metin M. Superior sulkus tümörlerinde (pancoast) güncel yaklaşım. Güncel Göğüs Hastalıkları Serisi 2013;1(3):70-84
13. Cıvan, Melih & Eralp, Levent. (2019). Metastatik hastalarda tanısal algoritmalar. TOTBID Dergisi. 18. 10.14292/totbid.dergisi.2019.67.
14. Lim W, Ridge CA, Nicholson AG, Mirsadraee S. The 8th lung cancer TNM classification and clinical staging system: review of the changes and clinical implications. *Quant Imaging Med Surg*. 2018;8(7):709-718. doi:10.21037/qims.2018.08.02

S-056

ADOLESANLARDA NEGATİV SAGİTTAL BALANS. BU BİR PATOLOJİ Mİ? NORMAL OLARAK KABUL EDİLMELİ Mİ?

Orkhan Mammadkhanli, Bilgehan Tağrikulu, Halil Doğruel, Suat Canbay

Beyin ve Sinir Cerrahisi ABD, Medical Park Ankara Hastanesi, Ankara, Türkiye
Ortopedi ve Travmatoloji ABD, Medical Park Ankara Hastanesi, Ankara, Türkiye

Giriş: Günümüzde global sagittal dizilim ve pelvik parametreler omurga sağlığı ve tedavisinde önemli rol oymaktadır. Farklı nedenlerden dolayı negatif veya pozitif sagittal denge gelişmektedir. Biz bu çalışmamızda adolesanda karşılaştığımız negatif sagittal dengeyi ve günlük yaşam kalitelerine etkisini inceledik.
Sagital plan, spinopelvik parametreler postoperatif sonuçları ve revizyon cerrahisinin risklerini tahmin etmede önemli bir faktör olarak görülmektedir. Fonksiyonel sonuçları en üst düzeye çıkarmak ve ağrıyı azaltmak ve de komplikasyonlardan kaçınmak için normal spinopelvik dengenin yeniden sağlaması zorunlu görülmektedir. Global sagittal balans spinal patolojisi olan hastaları değerlendirirken, cerrahi planlamada ve özellikle uzun konstruksiyonlarda komşu segment hastalığı, sagital dengesizlik, implant yetmezliği, psödoartroz ve ilerleyici deformite gibi komplikasyonları en aza indirmeye çalışmada önemli bir rol oynar.
Negatif sagital denge her zaman anormal bir sonuç mudur yada negativ sagittal denge bir patoloji mi? Adolesan idiopatik skolyoz grubundaki hastalarımızın birçoğunda ameliyat öncesi ve ameliyat sonrası negativ sagittal balansın olması ve bu hastaların hemen hiçbirinde negatif sagital balansa bağlı bir şikayetinin olmaması dikkatimizi çekti, Bu tespitin üzerine normal adolesan grupta sagittal balans ölçümü yaparak bir değerlendirme yapmayı planladık.

Gereç ve Yöntem: Çalışmada Medikal Park Ankara Hastanesine 2016-2020 yılları arası başvuran 10-14 yaş aralığında olan ve bir omurga patolojisi bulunmayan (tümör, enfeksiyon, disk hernisi, konjenital anomali vb) ayrıca herhangi bir ek hastalığı olmayan 100 hasta dahil edildi. Cobb açısı 20 derece ve üzeri olan bireyler çalışma dışı bırakıldı. Hastalar 2 farklı uzman doktor tarafından çift kör olarak hastanenin PACS sistemi kullanılarak incelendi.
Çalışmaya dâhil edilen hastalar bel ve sırt ağrısı nedeniyle hastaneye başvurdular. Başvuru anında VAS skoru 2,2±1.74 idi, 2 haftalık medikal tedavi sonrası kontrol muayenede VAS: 0 olduğu görüldü. Hastaların ağrı şikâyeti mekanik bel ve sırt ağrısı olarak değerlendirildi.
Tüm hastalarda global dengeyi değerlendirmek için sagittal balans, pelvik parametreler için pelvik insidans (Pİ), pelvik tilt (PT), sakral slop (SS), ve lomber lordoz (LL) ile torakal kifoz (TK) bakıldı.

Bulgular: Toplam 100 hasta incelendi. Bu hastaların 58 kız hasta, 42 erkek hasta idi. Yapılan ölçümlerde ortalama yaş 12,28±1.25 (min. 10, max. 14); Risser skoru 2,2±1.74 (min. 0, max. 5); torakal kifoz 33±11.82 (min. 10, max 61); Lomber lordoz 48,92±12.54 (min. 28, max. 75); Pelvik insidans 41,89±9.33 (min. 24, max. 64); Pelvik Tilt 10,53±5.45 (min. 0, max 22); Sakral Slop 31,47±8.04 (min 13, max 46), sagittal balans (–4,63±4,48, min -14,70, max 6,70) olarak ölçüldü. 52 hastada -5 ile -14,70 arası (ileri derece) sagittal balans görüldü. Mevcut sagital balansın ek şikâyete neden olmadığı izlendi. ODI: %10, VAS: 2,2±1.74

Tartışma. Tarihsel olarak, omurga cerrahisi yapan doktorlar, özellikle skolyozun en belirgin olduğu koronal düzlemde eğriliğin büyüklüğünü azaltmaya odaklandılar. Daha yakın zamanlarda, sagital düzlemin ve özellikle sagital dengenin katkısı, araştırmalar sagital profil ile uzun vadeli omurga sağlığı arasında yakın bir ilişki olduğunu gösterdiği için dikkat çekmiştir. Spinal patolojileri olan hastaları değerlendirirken sagital spinal dizilim önemi bir-

çok çalışmada rapor edilmiştir. Omurga ve sakro-pelvis arasında var olan yakın bağlantıya uygun olarak sagital sakro-pelvik dizilimi incelemek için de birçok çalışmalar yapılmıştır. Yetişkinliğe ulaştığında son halini almadan önce pelvik insidans açısı ile ölçülen pelvik morfoloji çocukluk ve ergenlik döneminde artma eğilimindedir ve büyüme sırasında meydana gelen fizyolojik ve morfolojik değişiklikler açısından büyük olasılıkla yeterli sagital dengeyi korur. C7 çekül hattı (C7PL), çocukluktan yetişkinliğe geri dönme eğilimindedir. Dejeneratif değişikliklere ikincil olarak sabitlenir veya hafifçe ileri doğru hareket eder (1). Bölgesel spinal ve sakro-pelvik parametreler pediatrik ve yetişkin denekler arasında farklılık gösterse de, parametreler arasındaki korelasyon şeması pediatrik ve yetişkin bireyerde benzerdir. Ayrıca, komşu anatomik bölgeler arasındaki bu ilişkilerden elde edilen net sonuç, en iyi sagital global denge parametreleri ile temsil edilir.

Pelvik parametreleri değerlendirmede Pİ, PT ve SS ile doğrudan ilişkili olduğu için yaygın olarak kullanılmaktadır (PI = PT +SS). Pİ her bir bireye özgül bir anatomik parametredir, değerinin yüksek olması, pelvik kompanzasyon yeteneğinin de o kadar yüksek olmasını gösterir.

Bizim 100 adolesandan oluşan serimizde, 41,89±9.33 ortalama PI değerleri bildirdik, bu Mac-Thiong tarafından normal adolesanlar için bildirildirilen PI değerinden (49 ± 11) daha düşüktür. Ortalama SS 31,47±8.04, tarafından bildirilen 41 ± 8'den biraz daha düşüktür. PT değeri 10,53±5.45, hemen hemen aynı idi 8 ± 8 (2).

Spino-sakral açı (SSA) ve C7 çekül çizgisi (C7PL), omurganın genel dengesinin göstergeleri olarak kabul edilmiştir. C7PL sakral platonun arka kenarı seviyesinde çok stabil olarak (dengeli) kabul edilebilirken, bu pozisyonun önünde veya arkasında olduğunda belirsiz hale gelir. C7PL sakrumun önüne veya arkasına düşerse C7PL değerleri sırasıyla pozitif veya negatif olur. Sakrumun arka kenarının önüne düşerse C7PL + (pozitif), olarak kabul edilmelidir, arkasında kalırsa – C7PL – (negatif) olarak değerlendirilir. Global spino-pelvik dizilim göz önüne alındığında, genel değerlendirmede çalışma grubunda negatif C7PL bulduk (–4,63±4,48). Literatür taraması yaptığımızda, sadece birkaç yayın olduğunu gördük. Maida ve ark., 76 idiopatik adolesan skolyoz hastalarında yaptıkları çalışmada preoperatif -24.47 mm (±26.29), postoperatif; -23.46 mm (±25.43) olarak negatif balans olduğunu vurgulamışlar ve bu sonucun hastalarda herhangi bir şikayete neden olmadığı izlemişler (3). Vedentam ve ark. 88 asemptomatik ergen hastada sagital dengeyi değerlendirdi, 15,2 cm'lik bir aralıkla ortalama -5,6±3,5 cm olarak bildirdiler (4). Çıkan sonuçlar ile ilgili Clement ve ark. ilginç bir gözlemlemesi mevcut; biplanar çekim ve normal çekim yapılan hastaların sonuçlarında belirgin fark mevcut. Kendi yaptıkları çalışmada 1. Grup ortala –3.4±4.2 iken, 2. Grup biplanar olarak ölçülen hastalarda 0.3±2.2 olarak geldi. Kendi yaptıkları çalışmada sagital denge için bilinen bir omurga patolojisi olmayan adolesan hastalarda gözlenen normal aralıklar (yani, hastaların %95'ini içermesi beklenen ortalama ± 2 standart sapma) - 9,0 ila 6,1 cm olduğunu gözlemlemişler (5).

Her bir çalışmada olduğu gibi, bizim çalışmamızın da avantajları ve dezavantajları mevcut. Eksik olan tarafı, hasta sayısı kıyasla az bir popülasyonda ölçülmesidir, ileri çalışmalarda daha geniş kapsamlı tarama yapılması gerekir. Çalışmanın retrospektif olması bir diğer eksiğidir. Buna rağmen, çalışmamızda güncel literatür ışığında bu kadar az dikkat yetirilmiş bir konuya dokunduk. Yaptığımız çalışmada hastalar kohort grup olması sonuçların güvenilirliyini artırmaktadır.

Sonuç. Adolesan grupta negatif sagittal balans görülen bir durum, herhangi bir şikayete neden olmamaktadır. Anormal bir durum olmadığı sonucu çıkarılabilir. İleri çalışmalarda yaşa bağlı sagittal balans değişikliği, bu parametrelerin diğer etnik grup (Asiya, Afrika) arasında araştırılması gerekir. Optimum spinal sagital dengeyi elde etmek için ne kadar balansa müdahale etmek gerekir ve en iyi cerrahi strateji olabileceğini daha iyi belirlemek için daha ileri çalışmalar gereklidir.

Referanslar

1. Mac-Thiong JM, Labelle H, Roussouly P (2011) Pediatric sagittal alignment. Eur Spine J 20(Suppl 5):586–590
2. Mac-Thiong JM, Labelle H, Berthonnaud E, Betz RR, Roussouly P (2007) Sagittal spinopelvic balance in normal children and adolescents. Eur Spine J 16:227–234
3. La Maida GA, Zottarelli L, Mineo GV, Misaggi B. Sagittal balance in adolescent idiopathic scoliosis: radiographic study of spino-pelvic compensation after surgery. Eur Spine J. 2013 Nov;22 Suppl 6(Suppl 6):S859-67. doi: 10.1007/s00586-013-3018-8. Epub 2013 Sep 24. PMID: 24061971; PMCID: PMC3830044.
4. Vedantam R, Lenke LG, Keeney JA et al (1998) Comparison of standing sagittal spinal alignment in asymptomatic adolescents and adults. Spine (Phila PA 1976) 23:211–215
5. Clement RC, Anari J, Bartley CE, Bastrom TP, Shah R, Talwar D, Upasani VV. What are normal radiographic spine and shoulder balance parameters among adolescent patients? Spine Deform. 2020 Aug;8(4):621-627. doi: 10.1007/s43390-020-00074-9. Epub 2020 Feb 24. PMID: 32096131.

S-062

SOSYAL MEDYADA SKOLYOZ TRENDLERİ

Recep DİNÇER, Ahmet EROĞLU, Deniz KANAT, Umut Can DUVARCI, Mustafa Orhan ERTUĞRUL, Hüseyin Sina COŞKUN

Süleyman Demirel Üniversitesi Tıp Fakültesi Ortopedi ve Travmatoloji Ana Bilim Dalı, Isparta, Türkiye
Ondokuz Mayıs Üniversitesi Tıp Fakültesi Ortopedi ve Travmatoloji Ana Bilim Dalı, Samsun, Türkiye

GİRİŞ

Ülkemizde kapsamlı skolyoz taraması henüz mevcut değildir. Skolyozun tanı koyucuları **çok çeşitli** olmakla birlikte esas tanı klinisyenler tarafından koyulmaktadır. Skolyozlu bireyler fiziki görünüm, duruş bozukluğu ve ruhsal durum açısından mevcut tüm kaynaklardan durumları hakkında bilgi arayacaktır. Sosyal medyanın genel olarak bilgi arayan insanlar için kolay ulaşılabilir önemli bir kaynak olduğunu biliyoruz ve en yaygın olarak da ilk sırada 'YouTube' karşımıza çıkmaktadır. Bu çalışmanın amacı, Türkiye'de en yaygın sosyal medya platformlarında Skolyoz videolarının kalitesini, içeriklerini ve doğruluğunu değerlendirmektir.

MATERYAL VE METOD

Türkiye'de aktif olarak kullanılan ilk dört büyük sosyal medya platformunda (YouTube, Facebook, Instagram ve Twitter) "skolyoz" ve "#skolyoz" anahtar kelimeleri kullanılarak Ocak 2022'de bağımsız aramalar yapıldı. Videoların içerik ve kalitelerini değerlendirmek için JAMA skoru kullanıldı (Tablo 1). Her platformdaki Türkçe tüm videoların içerikleri değerlendirildi; Gönderiyi kim yaptı? (doktor, akademisyen, fizyoterapist, eğitmen, hasta, ticari amaçlı ve web animasyon); Gönderinin amacı? (reklam, hasta eğitimi, farkındalık yaratmak, hastalara ve ailelerine/arkadaşlarına destek sağlamak); Bağlantının sağladığı içerik (akademik, hastane/hekim, sağlık haberleri kaynağı, alternatif tedavi, kişisel blog, iş, diğer). Video dışı medya araçları çalışma dışında tutuldu.

Tablo 1. JAMA Skoru*

Authoship/Yazarlık	Katkı sağlayanın bağlantıları ve kimlik bilgilerini içermelidir.
Attribution/Kaynak	Tüm içerik için referanslar ve kaynaklar açıkça listelenmeli ve ilgili tüm telif hakkı bilgileri not edilmelidir.
Disclosure/Açıklama	Web sitesi "sahipliği", herhangi bir sponsorluk, reklam, taahhüt, ticari finansman düzenlemeleri veya desteği veya olası çıkar çatışmaları gibi belirgin ve tam olarak ifşa edilmelidir.
Currency/Güncellik	İçeriğin yayınlandığı ve güncellendiği tarihler belirtilmelidir.

**Nason GJ, Baker. Byrne DP, et al. Scoliosis-specific information on the internet: has the "information highway" led to better information provision? Spine (Phila Pa 1976) 2012;37:E1364–9.

BULGULAR

Beklendiği üzere video gönderilerinin en yaygın olduğu mecra 'Youtube' oldu (Tablo 2). Gönderilerin %44'ü klinisyenlere aitti. İçeriklerin %36'sı hastalık hakkında bilgilendirme üzerineyken % 32'si egzersiz eğitimi üzerineydi. Ortalama beğeni sayısı 1025, ortalama yorum sayısı 270, ortalama görüntüleme sayısı 116456 olarak tespit edildi. Ortalama video süresi 640,5 sn. idi. İnstagram'daki gönderilerin %70'i fizyoterapistlere aitti. Yine bu gönderilerin %58'inin içeriği egzersiz eğitimi üzerineydi. Bu gönderilerin ortalama beğeni sayısı 2594, ortalama görüntüleme sayısı 149010'du. Ortalama video süresi 30,5 sn. idi. Facebook'taki gönderilerin %52'si ticari amaçlı videolardı. %47'si hastalık hakkında bilgi içerikliydi. Ortalama beğeni sayısı 186, ortalama yorum sayısı 5, ortalama görüntüleme sayısı 7100'dü. Ortalama video süresi 163 sn. idi. Twitter skolyoz üzerine videoların yer aldığı en bakir sosyal medya mecrasıydı. Toplam 3 video tespit edildi. Bu videolardan biri akademisyene, biri eğitmene ve diğeri de ticari amaçlı video idi. Bu videoların ortalama beğeni sayısı 2674,5, ortalama görüntüleme sayısı 123'tü. Ortalama video süresi 79,5 sn. idi.

Tablo 2. Video platformlarının içeriklerinin değerlendirilmesi

Video platformu	Grup	İçerik (%)	JAMA	Beğeni	Yorum	Görüntüleme Sayısı (Ort)	Video Süresi (sn.)	Toplam (n)
Youtube	%44 klinisyen	%36 hastalık %32 egzersiz	0,15	1025	270	116456	640,5	51
İnstagram	%70 fizyoterapist	%58 egzersiz	1,4	2594	50	149010	30,5	24
Facebook	%52 ticari	%47 hastalık	0,1	186	5	7100	163	20
Twitter	1 akademi 1 ticari 1 eğitmen	1 egzersiz 1 cerrahi 1 reklam	2	2674,5	-	123	79,5	3

SONUÇ

Youtube'da klinisyenler, İnstagram'da fizyoterapistler, Facebook'ta ticaret amaçlı uğraşanlar daha aktif kullanmaktadır. Daha geniş kitlelere ulaşım açısından Youtube ve İnstagram öne çıkmaktadır. Sosyal medya, doğru bilgilerin yayılması ve omurga ile ilgili rahatsızlıkları olan hastalar için destekleyici topluluklar oluşturmak için güçlü bir araç olabilir. Özellikle akademisyenler ve klinisyenler başta olmak üzere sağlık eğiticileri, hastalara ulaşmak, bilgi kirliliğini önlemek ve onların ihtiyaç duydukları bilgi ve desteği sağlamak için sosyal medya mecralarını daha aktif kullanmalıdırlar.

S-089

İMPLANTLI SPİNAL CERRAHİ SONRASI CERRAHİ ALAN ENFEKSİYONLARININ ÖNLENMESİNDE VANKOMİSİN TOZUNUN PROFİLAKTİK UYGULANMASININ ETKİNLİĞİ

Kadir Oktay[1], Kerem Mazhar Özsoy[1], Nuri Eralp Çetinalp[1], Tahsin Erman[1], Aslan Güzel[2]

[1]Çukurova Üniversitesi Tıp Fakültesi, Beyin ve Sinir Cerrahisi Anabilim Dalı, Adana, Türkiye
[2]Bahçeşehir Üniversitesi Tıp Fakültesi, Beyin ve Sinir Cerrahisi Anabilim Dalı, İstanbul, Türkiye

AMAÇ

Omurga cerrahisi, yanlış seviyenin opere edilmesi, sinir kökü yaralanmaları ve vasküler yaralanmalar, dural tear ve cerrahi alan enfeksiyonları gibi geniş bir komplikasyon yelpazesiyle ilintili bir cerrahidir. Bu komplikasyonlar arasında cerrahi alan enfeksiyonları, azalmış postoperatif iyileşme ve hasta memnuniyeti ve artmış morbidite ve hatta mortalite ile hem hekim hem hasta için oldukça can sıkıcı bir komplikasyon olarak karşımıza çıkmaktadır. Literatürde cerrahi alan enfeksiyonlarının insidansı 0.7-11.9% oranında tespit edilmiştir. Özellikle posterior enstrumantasyon uygulanan hastalarda enfeksiyon oranlarının arttığı gözlenmiştir. Bu sebeple çalışmamızı sadece posterior enstrumantasyon uygulanan hastalarda gerçekleştirdik. Omurga ameliyatlarında cerrahi alan enfeksiyonları oranlarını etkileyen birçok faktör vardır. Hastaların sosyoekonomik durumu bu faktörlerden birisidir. Gelişmiş ülkelerde cerrahi alan enfeksiyon oranları, gelişmekte olan ve yoksul ülkelere göre çok daha düşük bulunmuştur. Son on yılda, vankomisin tozunun cerrahi alana lokal olarak uygulanmasını içeren yeni bir trend başlamıştır. Bazı zıt görüşler olsa da, birçok çalışma standart sistemik antibiyotik profilaksisine ek olarak vankomisin tozunun profilaktik uygulamasının spinal cerrahilerden sonra postoperatif cerrahi alan enfeksiyonlarında azalmaya yol açtığını göstermiştir. Bununla birlikte, bu araştırma çalışmalarının çoğu, bazal enfeksiyon oranlarının düşük olduğu gelişmiş ülkelerde gerçekleştirilmiştir. Bu çalışmada, yüksek riskli hastalarda yapılan posterior enstrümantasyonlu spinal cerrahilerde topikal vankomisin uygulamasının postoperatif enfeksiyon oranlarını ve bu uygulamanın avantaj ve dezavantajlarını belirlemeyi amaçladık. Bu amaçla, lokal olarak vankomisin tozu uygulanan ve uygulanmayan hasta gruplarında cerrahi alan enfeksiyonlarının oranlarını karşılaştırdık.

YÖNTEMLER

2014-2017 yılları arasında tek bir kurumda posterior spinal enstrumantasyon uygulanan 209 hastadan elde edilen veriler geriye dönük olarak incelendi. Operasyon öncesinde 1 aylık süreçte herhangi bir enfeksiyon ya da antibiyotik kullanım öyküsü olan ve immünsupresif olan hastalar çalışma dışı bırakıldı. Bütün operasyonlar, tek bir cerrah tarafından gerçekleştirildi. Hastalar iki gruba ayrıldı: 107 hastadan oluşan kontrol grubu (61 kadın, 46 erkek; ortalama yaş=54; yaş aralığı=16-85) ve 102 hastadan oluşan tedavi grubu (63 kadın, 39 erkek; ortalama yaş=53; yaş aralığı=14-90). Tüm hastalara aynı standart profilaktik antibiyotik rejimi uygulandı. Hastaların hepsine standart olarak operasyondan 1 saat önce ve operasyon sonrası ve operasyondan 24 saat sonrası olmak üzere 3 doz 1 gr cefazolin uygulandı. Tedavi grubuna buna ek olarak kapanışa geçerken operasyon lojuna mesafenin uzunluğuna göre 1-2 gr toz halinde vankomisin lokal olarak uygulandı (Şekil 1). Hastaların yaş, cinsiyet, sigara kullanımı, komorbit rahatsızlıkları, vücut kitle endeksleri, ASA skorları gibi demografik verileri toplandı. Yapılan ameliyatların endikasyonları dejeneratif, tümör ve travma cerrahileri olarak gruplandı. Ameliyat süreleri, kaç seviye cerrahi uygulandığı, ameliyat esnasındaki kan kaybı miktarları, yapılan cerrahinin revizyon cerrahisi olup olmadığı ve ameliyat esnasında BOS fistülü olup olmadığı kayıt altına alındı. Tüm hastalar postoperatif en az 90 gün takip edildi. Enfeksiyonlar yüzeyel ve derin enfeksiyonlar olarak sınıflandırıldı. Yüksek riskli hastaların (Suriyeli mülteciler) alt grup analizi de yapıldı.

BULGULAR

Tedavi ve kontrol gruplarının demografik verileri karşılaştırıldığında istatistiksel olarak anlamlı fark bulunmadı. Enfeksiyon oranları tedavi grubunda %1.96 (2 hasta) ve kontrol grubunda %6.54 (7 hasta) idi. Kontrol grubunda enfeksiyon değerinin yüksek bulunmasının sebebinin, çalışmanın yapıldığı hastanenin koşulları ve çalışmaya alınan hastaların yaşam koşullarındaki eksiklikler olduğu düşünüldü (mülteci hasta sayısının fazla olması, vb.). Lokal vankomisin tozu uygulaması ile enfeksiyon oranlarında istatistiksel olarak anlamlı bir azalma gözlendi. İleri yaş (>46) ve uzamış cerrahi süre (>140 dk) cerrahi alan enfeksiyonları için ana risk faktörleri olarak bulundu (sırasıyla p=0,004 ve p=0,028). Enfeksiyon gelişmesinde diğer önemli etkenler olarak; vücut kitle endeksinin yüksekliği (p=0.005), ASA skorunun yüksekliği (p<0.001) ve ameliyat esnasındaki kan kaybının fazlalığı (p<0.001) tespit edildi. Toplam çalışma popülasyonunun, 136'sı (%65) mülteciydi. Kontrol grubundaki 7 enfekte hastadan 6 tanesi ve tedavi grubundaki her 2 enfekte hasta, kötü yaşam koşullarına sahip mültecilerdi. Konaklama yerlerinin kötü durumu, cerrahi alan enfeksiyonları için başka bir risk faktörüydü. Tedavi ve kontrol grupları arasında mülteci hasta oranlarında istatistiksel olarak anlamlı bir fark yoktu (p=0.258). Mültecilerin kontrol ve tedavi gruplarında enfeksiyon oranları sırasıyla %8.11 ve %3.22 idi. Enfeksiyon oranlarının özellikle mülteci hasta gruplarında artmış olduğu ve vankomisin profilaksisinin bu hastalarda çok daha değerli olduğu tespit edildi. Kültür sonucu pozitif olan 8 hasta ve hiçbir mikroorganizma izole edilmeyen 1 hasta vardı. Kontrol grubunda 3 yüzeyel ve 4 derin enfeksiyon, tedavi grubunda ise 1 yüzeyel ve 1 derin enfeksiyon vardı. Kontrol grubunda stafilokok enfeksiyonları baskınken, tedavi grubunda istatistiksel olarak anlamlı mikroorganizma baskınlığı gözlenmedi. Tedavi grubundaki hastaların hiçbirinde vankomisine dirençli mikroorganizma enfeksiyonu yoktu. Uygulanan hastaların hiç birinde vankomisine bağlı bir yan etki saptanmadı. Kontrol grubundaki 3 hastadan ve tedavi grubundaki 1 hastadan implant çıkarıldı.

SONUÇ

Bu çalışmadan elde edilen kanıtlar, lokal vankomisin tozu uygulamasının, enstrumanlı spinal cerrahi sonrası cerrahi alan enfeksiyonlarının oranını azalttığını ortaya koymuştur. Vankomisin tozunun lokal olarak uygulanması, kullanım kolaylığı, nispeten düşük maliyet, enfeksiyona neden olan mikroorganizmalara (özellikle stafilokok enfeksiyonları) karşı etkinlik ve sistemik dolaşıma minimal katılım ile yüksek lokal antibiyotik konsantrasyonu oluşturulabilmesi gibi pek çok avantajlara sahiptir. Vankomisin uygulamasının yararı, yüksek riskli popülasyonlarda veya başlangıç enfeksiyon oranlarının yüksek olduğu kliniklerde daha da ön plana çıkmaktadır.

S-097

HER 3 KOLONU DA ETKİLEYEN C2 TÜMÖR OLGUSU

İlker KİRAZ, Ulaş GÖKDENİZ
Pamukkale Üniversitesi Tıp Fakültesi, Beyin ve Sinir Cerrahisi Anabilim Dalı, DENİZLİ

ÖZET
Üst servikal omurganın neoplazmı ve cerrahi tedavisi, diğer servikal omurgadan anatomik ve biyomekanik olarak farklılıklar içermesi nedeniyle daha zorludur. C2 yerleşimli neoplazma bağlı yapılan cerrahi yaklaşım ve diğer alternatif yaklaşımlara kıyasla değerlendirilerek bildirilmiştir.

ANATOMİ
Kranioservikal bileşke anatomisi ana yapıları itibari ile oksipital kemik, C1/atlas, C2/axis ve iki ana eklemden (atlanto-oksipital ve atlanto-aksiyal eklem) oluşur. Oksipital kemik, bu bölge anatomisinin ana yapılarından olan for. magnumu çevreler. Foramen magnumun arka kenarı, skuamöz kısmının antero-inferior kısmında, atlanto-oksipital membrana bağlanır. Oksipital kondiller infero-medial açılanma ile atlanto-oksipital eklem hareketliliğini oluşturur. Atlanto-oksipital eklemin ana hareketi fleksiyon – ekstansiyon olmakla beraber, bu eklemin lateral hareketi ligamentler yardımıyla sınırlanır.
Atlas / C1, oksiputu destekleyen halka benzeri yapıdadır. Atlasın, vertebral kanalı çevreleyen iki arka laminası bulunur, bunların lateralinde massa lateralisler yer alır ve devamında her iki taraftan lateral olarak çıkıntı yapan transvers proçeslere ayrılır. C1'in anterior arkı axis (odontoid proçes) ile artikülasyon oluşturan eklem yüzeyine sahiptir. Bu artikülasyon ayrıca, densleri posterior olarak sınırlayan ve fleksiyon sırasında beyin sapına basıyı önleyen atlasın transvers ligamenti tarafından desteklenir. Atlantoaksiyel eklem, servikal omurganın rotasyonunun çoğundan sorumludur.
Axis / C2'de diğer servikal vertebralardan farklı bir yapıya sahiptir. Dens olarak da bilinen odontoid çıkıntı, üstte çıkıntı yapar ve arkada C1 ön arkına eklemlenerek bir sinovyal eklem oluşturur. Axis, superiordan uygulanan kuvvetlerin iletilmesi nedeniyle servikal omurganın geri kalanına kıyasla çok daha büyük laminalara sahiptir. Spinöz proçes derin servikal kaslar için bağlanma yüzeyi oluşturur. Foramen transversarium, vertebral arterin geçtiği transvers proçesteki bir boşluktur. Axisin transvers foramenleri mediolateral olarak konumlandığı için vertebral arteri daha lateral olarak hareket etmeye zorlar. Axis pedikülleri, atlasın alt artiküler proçesleri ile eklemlenen ve atlantoaksiyel eklemleri oluşturan superior eklem proçeslerini oluşturur. Axisin alt artiküler çıkıntıları öne, aşağıya ve yanlara bakar ve C3›ün üst artiküler çıkıntıları ile faset eklemleri oluşturur.

RETROFARİNGEAL YAKLAŞIM
Retrofaringeal yaklaşımın endikasyonları; alt klivus, beyin sapı ve ön üst servikal vertebra, spondilit, apse drenajı, anterior stabilizasyon için geniş ekspojur sağlar. Bu bölgeye anteriordan erişim imkânı sunan diğer yaklaşımlara kıyasla daha düşük enfeksiyon riski ve morbidite ihtimali nedeniyle retrofaringeal yaklaşım daha avantajlıdır. Bu yaklaşımda ilgili bölgenin anatomisi nöroşirurjikal cerrahi pratikteki yeri kısıtlı olması, ilgili bölgedeki önemli yer alan önemli nörovasküler yapıların diseksiyonu yaklaşım için dezavantaj sağlar. Üst servikal seviyede diğer servikal herhangi bir düzeyde olduğundan daha fazla komplikasyon vardır. Bu yaklaşım, superior laringeal sinirin yaralanmasına bağlı ses anormallikleri ve aspirasyon pnömonisini içeren en yüksek morbidite potansiyeline sahiptir. Literatürde, submandibular bezin yaralanması, rekürren laringeal sinir ve karotis kılıfının içeriği gibi bu yaklaşımla ilgili diğer bazı risklerden bahsedilmiştir.
Laus et al. üst servikal omurganın ön ekstraoral cerrahisinin on vakasının bir incelemesini yayınladı. Yazarlar, fasiyal sinirin mandibular dalında dört geçici felç vakası bildirmiştir. Park et al. serilerinde fasiyal sinir felci

bildirmediler.
Bu yaklaşımda diseksiyon esnasındaki, muhtemel cerrahi riskler aşama aşama olarak tabloda sıralanmıştır.

Cerrahi Diseksiyon Adımları	**Risk Altındaki Yapılar**
Orta hattan sternokleidomastoidin ön sınırına kadar submandibular kesi	Fasiyal sinirin marjinal mandibular dalı
Subplatismal diseksiyon	Fasiyal sinirin marjinal mandibular dalı
Submandibular bez diseksiyonu ve retraksiyonu	Fasiyal arter, ven ve fasiyal sinirin marjinal mandibular dalı
Digastrik kasın fibröz askısının mobilizasyonu	Hipoglossal sinir
Hipoglossal sinirin izlenmesi ve superiora retraksiyon	Lingual arter
Internal superior laringeal sinirin izlenmesi ve inferior retraksiyon	Superior laringeal arter
Sternokleidomastoidin lateral retraksiyonu ve Karotis kılıfı etrafında diseksiyon	Hipoglossal sinir (bifurkasyon düzeyinde veya üstünde)
Prevertebral fasyanın orta hattının palpasyonu ve uzunlamasına diseksiyonu	İpsilateral vertebral arter

OLGU

72 yaş erkek hasta, tarafımıza 1 yıl önce başlayan boyun ağrısı ve 2 aydır giderek artan sol kolda güç kaybı ve uyuşukluk şikâyeti ile başvurdu.

Fizik muayenede sol taraf ekstremitelerinde kas gücü tüm eklemlerde 4/5 ve sol üst ekstremitede Hoffman refleksi pozitif olarak saptanmıştır. VAS (vizüel analog skala) 9/10 olarak değerlendirilmiştir.

Ameliyat öncesi (pre-op) çekilen kontrastlı servikal mrg'de C2'de santral kanala bası yapan korpus, sol lamina ve spinöz proçeste kontrast tutan, osteolitik vasıflı kitle saptanmıştır. Pre-op vertebral arter (VA) kaynaklı komplikasyonlardan kaçınmak için BT-anjiografi çekilmiş, VA dolaşımı ortaya konmuştur.

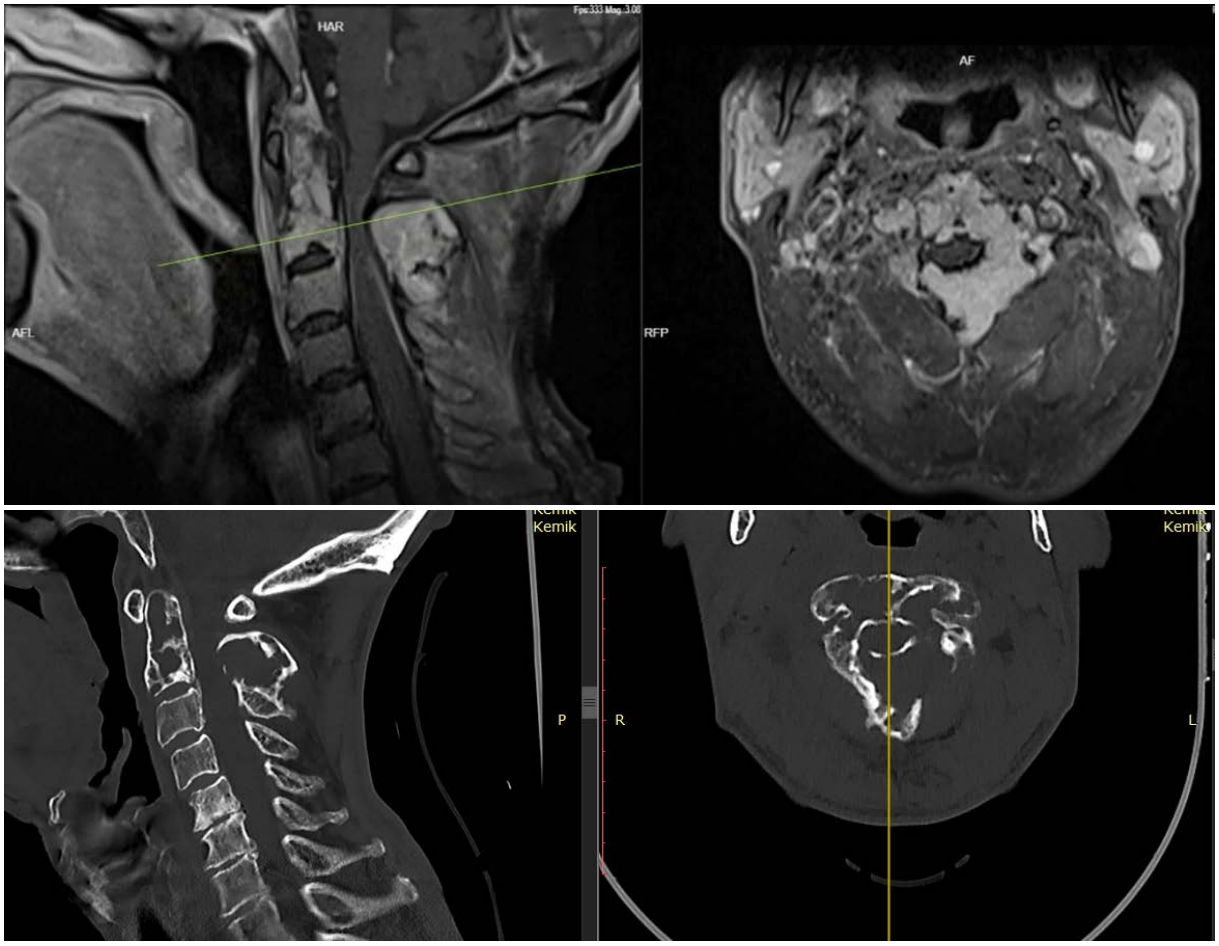

Hastaya tedavi olarak oksipital plak ile beraber posterior transpediküler servikal stabilizasyon (C1, C3, C4, C5) ve devamında C2 total laminektomi yapılıp posteriordan bası oluşturan kitle ile uyumlu dokular dekomprese edilmiştir.

Hastanın cerrahi tedavi sonrası analjezik tedaviye dirençli boyun ağrılarının devam etmesi ve post-op dönemde çekilen BT ve MRG'de anteriordan basının bir miktar devam ettiği görülmüş olup hastaya C2'ye yönelik anterior yaklaşımla korpektomi planlanmıştır. İlgili cerrahi tedavi için anterolateral / retrofaringeal yaklaşım tercih edilmiştir.

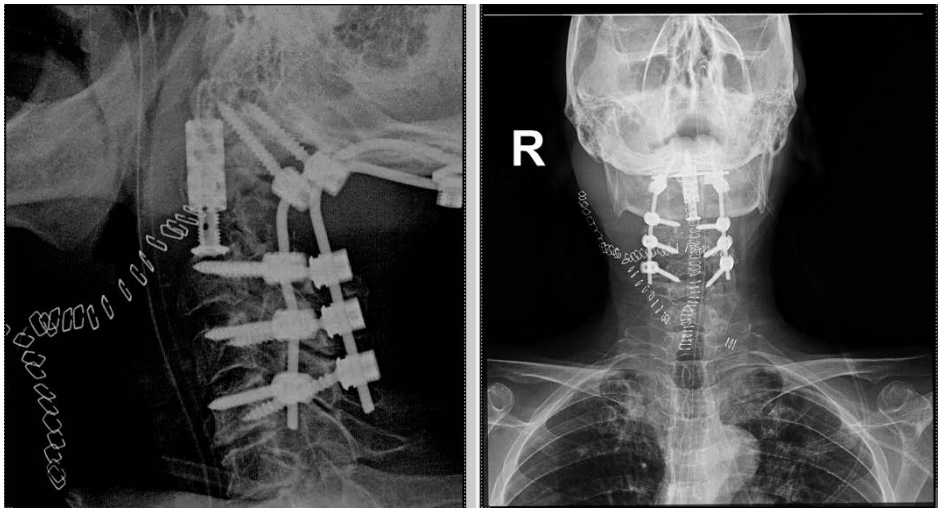

SONUÇ

Hastaya uygulanan cerrahi tedaviler sonrası hastanın ağrıları gerilemiş olup (VAS 2/10), kas gücü kaybı gerilemiştir. Uygulanan cerrahi işlemler nöromonitarizasyon eşliğinde yapılarak post-op dönemde ekstremitelerdeki nörodefisit azalmış olup, cerrahiye sekonder disfaji veya disfoni gelişmemiştir.

TARTIŞMA

Hastaya pre-op dönemde olası metastaza yönelik tarama yapılarak ameliyat öncesi çekilen MRG ve BT'si radyoloji bölümüne konsülte edilerek görüş alınmıştır. Ön planda kordoma ön tanısı düşünülen hastaya düşük ihtimalle plazmositom ön tanısı da göz önünde bulundurulmuştur. Bu ön tanılar, patolojik kesin tanı gerekliliği ve pre-op dönemde çekilen MRG, BT ve dinamik servikal grafide kranioservikal bileşkede instabilite, spinal kanala anterior ve posterior bası, klinik durumunda dirençli boyun ağrısı, nörodefisiti de göz önünde bulundurularak hastaya cerrahi tedavi planlanmıştır.

Hastada planlanan posterior servikal stabilizasyon için ameliyat öncesi tümörün vaskülaritesi veya cerrahi esnada oluşabilecek muhtemel komplikasyonlardan kaçınılması açısından VA'nın tespiti çok önemlidir. MR-anjiyografi veya BT-anjiyografi daha az invaziv olması nedeniyle öncelikli olarak önerilir. Bizde hastamıza sensitivitesi daha yüksek olması nedeniyle pre-op vertebral arter BT-anjiografi planladık. Pre-op görüntülemelerimizde tümöre VA kaynaklı direkt akım görülmekle beraber, sol C2 laminası lateralinde sol vertebral arterin kitle tarafından oklüde edildiği görüldü. Hastaya uygulanan C2 laminotomisi esnasında ilgili alanda minimal kanama oluştu. Posterior yaklaşımda ameliyat esnasında Gelfoam ve Fibrillar Surgicel sol VA başta olmak üzere bilateral yerleştirilerek kanama kontrolü sağlandı.

Post-op dönemde anteriordan basının devam etmesi ve analjezik tedaviye dirençli boyun ağrısı nedeniyle korpektomi planlandık. Korpektomi için transoral yaklaşımla oluşan enfeksiyon riski nedeniyle ve transmandibular yaklaşımda mandibula osteotomisi nedeniyle post-op dönemdeki olası komplikasyonlardan kaçınmak için retrofaringeal yaklaşım tercih ettik.

Ancak ilgili yaklaşımın nöroşirurjikal cerrahi pratikte kullanımının kısıtlı olması, ilgili bölgenin karmaşık nörovasküler içermesi nedeniyle pre-op dönemde KBB bölümünden görüş alınmıştır. Aldığımız öneriler doğrultusunda submandibular bezin ve digastrik kasın superiora retraksiyonu esnasında ki oluşabilecek hipoglossal sinir ve marjinal mandibular sinir (fasyal sinir) paralizisi ve diseksiyonlarına yönelik klinik tecrübelerinden faydalandık. İkinci cerrahi seansta retrofaringeal yaklaşım için pozisyon verirken (baş ekstansiyonda ve tam sola bakar şekilde) Mayfield çivili başlık kullanmamıza rağmen, ilk seansta kranioservikal instabiliteye yönelik posterior stabilizasyon

yapıldığı için, ideal pozisyonu hastaya vermekte çok zorlandık. Bu sebeple anterior ve posterior kombine yaklaşım planlanıyorsa öncelikli olarak anterior yaklaşımı uygulmak, ideal cerrahi koşulların sağlanması için avantaj sağlar.

KAYNAKÇA

1. The craniocervical junction: embryology, anatomy, biomechanics and imaging in blunt trauma. Curtis Edward Offiah and Emily Day
2. Panjabi M, Dvorak J, Crisco J, 3rd, Oda T, Hilibrand A, Grob D. Flexion, extension, and lateral bending of the upper cervical spine in response to alar ligament transections. J Spinal Disord. 1991;4(2):157–167.
3. Tubbs RS, Hallock JD, Radcliff V, et al. Ligaments of the craniocervical junction. J Neurosurg Spine.
4. Pang D, Li V. Atlantoaxial rotatory fixation: Part 1--Biomechanics of normal rotation at the atlantoaxial joint in children. Neurosurgery. 2004;55(3):614–625.
5. Martin MD, Bruner HJ, Maiman DJ. Anatomic and biomechanical considerations of the craniovertebral junction. Neurosurgery. 2010;66(3 Suppl):2–6.
6. Biomechanics of the spine III. The cranio-cervical junction. Izzo R, Ambrosanio G, Cigliano A, Cascone D, Gallo G, Muto M. Neuroradiol J. 2007;20:209–217.
7. Amankulor N, Gould G, Abbed KM. The Comprehensive Treatment of the Aging Spine. Vol. 4. Philadelphia: W.B. Saunders; 2011. Occipital-cervical and upper cervical spine fractures; pp. 164–169.
8. Anatomy and biomechanics of the craniovertebral junction. Lopez AJ, Scheer JK, Leibl KE, Smith ZA, Dlouhy BJ, Dahdaleh NS. Neurosurg Focus. 2015;38:0.
9. Cramer GD. Clinical Anatomy of the Spine, Spinal Cord, and Ans (Third Edition) Vol. 5. Maryland Heights: Mosby; 2014. The cervical region; pp. 135–209.
10. Li RJ, Li XF, Jiang WM. Solitary bone plasmacytoma of the upper cervical spine: A case report . World J Clin Cases 2021; 9(10): 2380-2385
11. Hsu W, Wolinsky JP, Gokaslan ZL and Sciubba DM: Transoral approaches to the cervical spine. Neurosurgery 66 (Suppl 3): 119-125, 2010.
12. Logroscino CA, Casula S, Rigante M and Almadori G: Transmandibular approach for the treatment of upper cervical spine metastatic tumors. Orthopedics 27: 1100-1103, 2004.
13. McAfee PC, Bohlman HH, Riley LH Jr, Robinson RA, Southwick WO and Nachlas NE: The anterior retropharyngeal approach to the upper part of the cervical spine. J Bone Joint Surg Am 69: 1371-1383, 1987.
14. Laus M, Pignatti G, Malaguti MC, Alfonso C, Zappoli FA and Giunti A: Anterior extraoral surgery to the upper cervical spine. Spine (Phila Pa 1976) 21: 1687-1693, 1996.
15. Rhines LD, Fourney DR, Siadati A, Suk I and Gokasla ZL: En bloc resection of multilevel cervical chordoma with C-2 involvement. Case report and description of operative technique. J Neurosurg Spine 2: 199-205, 2005.
16. Konya D, Ozgen S, Gerçek A, Celebiler O and Pamir MN: Transmandibular approach for upper cervical pathologies: report of 2 cases and review of the literature. Turk Neurosurg 18: 271-275, 2008.
17. Fong S and DuPlessis SJ: Minimally invasive anterior approach to upper cervical spine: surgical technique. J Spinal Disord Tech 18: 321-325, 2005.
18. Yang X, Wu Z, Xiao J, et al: Sequentially staged resection and 2-column reconstruction for C2 tumors through a combined anterior retropharyngeal-posterior approach: surgical technique and results in 11 patients. Neurosurgery 69 (2 Suppl Operative): ons184-ons194, 2011.

S-116

SUBCUTANEOUS FAT INDEX (SFI): A RELIABLE TOOL FOR LUMBAR SPINE STUDIES

Gürkan BERİKOL[1], Murat Şakir EKŞİ[2]

[1]Taksim Eğitim ve Araştırma Hastanesi, Nöroşirürji Ana Bilim Dalı, İstanbul, Türkiye
[2]Sağlık Bilimleri Üniversitesi Fatih Sultan Mehmet Eğitim ve Araştırma Hastanesi, Nöroşirürji Ana Bilim Dalı, İstanbul, Türkiye

ABSTRACT

Objectives: Obesity has been proposed as a risk factor for low back pain (LBP). Even though body mass index (BMI) has been used for obesity, a more reliable tool is required to assess obesity-related health issues. A recent study depicted subcutaneous fat tissue thickness (SFTT) at L1-L2 level was superior to BMI in predicting LBP and spine degeneration. However, that study did not answer these 3 questions: 1) What was the cut-off value for SFTT to predict LBP and spine degeneration? 2) Could this new index be adjusted according to gender? 3) Could this new index predict fatty infiltration in the paraspinal muscles, severe intervertebral disc degeneration (IVDD), and Modic changes in the lumbar spine? We aimed to answer these questions via developing a new anthropometric index (subcutaneous fat index, SFI). We also aimed to validate SFI.

Methods: We retrospectively reviewed an MRI database of patients with LBP and compared them with asymptomatic volunteers.

Results: Appropriate cut-off values for women and men were 8.45 mm and 9.4 mm, respectively. Women and men with SFI > 8.45 mm and > 9.4 mm had significantly higher rates of spine degeneration, respectively.

Conclusion: The SFI reliably distinguished patients with LBP from the asymptomatic subjects. It could reliably distinguish patients with severe IVDD/Modic changes at lower lumbar levels and those with moderate-to-severe fat-infiltrated paraspinal muscles at all lumbar levels with reliable cut-off values for men and women.

Keywords: disc degeneration; Modic changes; paraspinal muscles; low back pain; obesity

KEY POINTS

- Subcutaneous fat tissue thickness at L1-L2 level (subcutaneous fat index, SFI) was superior to BMI in predicting LBP and spine degeneration. However, a reliable cut-off value has not been defined, previously.
- Subcutaneous fat index had reliable cut-off values of 8.45 mm and 9.4 mm for women and men, respectively.
- Women with SFI > 8.45 mm and men with SFI > 9.4 mm had significantly higher rates of severe IVDD, Modic changes, and fatty infiltration in their paraspinal muscles.

ABBREVIATIONS:

SFTT: subcutaneous fat tissue thickness

SFI: subcutaneous fat index

BMI: body mass index

LBP: low back pain

MRI: magnetic resonance imaging

IVDD: intervertebral disc degeneration

ROC: receiver operating characteristic

AUC: area under curve

FOV: field of view

AP: anteroposterior

FH: feet-head

RL: right-left

SPSS: Statistical Package for Social Sciences

OR: odds ratio

CI: confidence interval

INTRODUCTION

Low back pain (LBP) is a common symptom in childhood, adolescence, and adulthood [1, 2]. It has been suggested that lifestyle-related factors including smoking, low level of physical activity, and obesity could be associated with LBP [2]. A recent meta-analysis reported that the risk of having LBP 2-fold increases in subjects with high body mass index (BMI). They also explained the exact effects of obesity on LBP in twins [3]. Obesity and sedentary lifestyle are proposed as the two significant issues associated with LBP [4].

Recent studies reported the inflammatory and mechanical pathways of obesity-related LBP [1, 5]. The inflammatory pathway is triggered by the release of pro-inflammatory markers (tumor necrosis factor alpha, interleukin-6, and interleukin-1 beta) from hypertrophied adipose tissue [1]. The mechanical pathway is related with overloading and shear forces on the spinal column and fatty infiltration in the paraspinal muscles [5].

Adolphe Quetelet was the first to define BMI in the 19th century. In 1970s, BMI was confirmed as a reliable tool to evaluate adiposity and obesity-related health problems [6]. However, BMI might not be a reliable tool in assessing obesity-related health problems due to its major limitations [7-10]. 1) It cannot distinguish lean muscle mass from fat mass, 2) It cannot identify age- and gender-dependent changes in body fat and muscle distribution, 3) A subject having BMI within normal ranges could have central obesity [11-14]. Besides, retrospectively collected BMI values could be misleading [15].

Recently, **Özcan-Ekşi** et al. [7] reported that subcutaneous fat tissue thickness (SFTT) at upper lumbar levels (particularly at L1-L2) was superior to BMI in predicting LBP and spine degeneration at lower lumbar levels. They suggested that SFTT at upper lumbar levels could predict the presence of severe intervertebral disc degeneration (IVDD) and Modic changes better than BMI could, particularly in men. However, that study did not give any cut-off value to distinguish patients with LBP and spine degeneration from asymptomatic subjects. They did not report whether this new index predicted fatty infiltration in the paraspinal muscles, severe IVDD, and Modic changes in the lumbar spine, either. They mentioned that SFTT was more accurate in men rather than women. They suggested that this could be due to different fat deposition patterns in men and women [7]. Since subcutaneous fat tissue is not the region of fat deposition in men excess fat deposition in the subcutaneous tissue could reliably be observed in obese/overweight men [16]. In the present study, we aimed to calculate the cut-off value for SFTT (subcutaneous fat index, SFI) at L1-L2 level to distinguish patients with LBP from the asymptomatic subjects. Our secondary aim was to validate this new radiological index (subcutaneous fat index; SFI) considering different subcutaneous fat tissue deposition patterns in women and men.

MATERIALS AND METHODS

Patient Cohort

We retrospectively reviewed a prospectively collected database between March 2018 and December 2021. Consecutive female and male patients presented with chronic LBP to the outpatient clinics and had lumbar spine magnetic resonance imaging (MRI) were included. Asymptomatic volunteers that had no LBP during last 1 year were recruited through newspaper and campus advertisements. Asymptomatic subjects had lumbar spine MRIs with the same protocol as in the patients. Power analysis depicted a mimimum required number of 47 control subjects with an alpha value of 0.05 and power of 95%.

Patients and asymptomatic subjects, who met the following criteria, were excluded: history of previous spine surgery, trauma, spinal infection, scoliosis, kyphosis, spinal canal stenosis, spondylolisthesis, spondylolysis, lumbarization or sacralization, having metal anywhere in the body, neurological or psychiatric disorders, rheumatic or endocrine diseases, malignancy, and pregnancy.

We included 258 patients (women: 153 [59.3%], men: 105 [40.7%]) and 145 asymptomatic subjects (women: 74 [51%], men: 71 [49%]) into the final analysis. Some part of the dataset has been used formerly in analyzing the superiority of SFTT over BMI in predicting LBP [17]. Body mass index (BMI) values were retrieved from the patients' charts. Body mass index was calculated as weight/(height x height) in volunteers (asymptomatic subjects). Institutional review board approval was obtained. Oral and written informed consents were obtained from all subjects.

Imaging Modality

Patients and asymptomatic subjects were evaluated on lumbar spine MRI (1.5 Tesla, Philips, Amsterdam, The Netherlands) using Picture Archiving and Communication System (PACS). Images were obtained in sagittal T1-, sagittal Turbo Spin Echo T2-, sagittal fat-saturated T2-, axial Turbo Spin Echo T2-, and coronal Turbo Spin Echo T2-weighted sequences using dStream TotalSpine coil (Philips, Amsterdam, The Netherlands). The imaging parameters were: echo time, 14 ms and 100 ms; repetition time, 440 ms and 3222 ms for T1- and T2-weighted sequences, respectively. The field of view (FOV) was 160 mm (anteroposterior [AP]) x 270 mm (feet-head [FH]) x 66 mm (right-left [RL]); voxel size was 1.1 mm (AP) x 1.5 mm (FH) x 4 mm (RL); matrix size was 144 (AP) x 168 (FH) x 15 (RL), and slices had a gap of 0.4 mm for all MRI sequences and all MRI orientations.

Grading Systems and Measurement of Subcutaneous Fat Tissue Thickness

Lumbar IVDD was evaluated from L1-L2 to L5-S1 disc levels using Pfirrmann grading system on T2-weighted sagittal lumbar spine MRIs. Specifics of Pfirrmann grading system have been reported and shown on supplementary table 1 (Figure 1) [18]. Pfirrmann grades I-III were categorized as 'mild-to-moderate' IVDD, whereas grades IV and V were categorized as 'severe' IVDD.

Lumbar vertebral end-plates were evaluated from L1-L2 to L5-S1 disc levels using Modic classification on T1- and T2-weighted sagittal lumbar spine MRIs. Modic classification was presented on supplementary table 1 (Figure 2) [19, 20].

Paraspinal muscles (multifidus and erector spinae) were evaluated in terms of fatty infiltration from L1-L2 to L5-S1 disc levels using Goutallier classification system on T2-weighted axial lumbar spine MRIs. Goutallier classification system was shown on supplementary table 1 (Figure 3) [21]. Goutallier grades 0 and 1 were categorized as 'absent-to-mild fatty infiltration' and Goutallier grades 2, 3, and 4 were categorized as 'moderate-to-severe fatty infiltration'.

Three authors (GB, LA, and AB) extracted demographic and radiological data of the patients with LBP and asymptomatic subjects. Two authors (MŞE and EEÖE), with a 14-year experience in the field of spine and working together for 6 years since completion of their spine fellowship programs at University of California at San Francisco (UCSF), evaluated IVDD, vertebral end-plates, and fatty infiltration in the paraspinal muscles. They were blinded to the clinical status of the patients and the control subjects. The same 2 authors re-evaluated IVDD, vertebral end-plates, and fatty infiltration in the paraspinal muscles on the lumbar spine MRIs of randomly picked-up subjects (n: 10), 4 weeks after the first evaluation. Intra- and inter-observer reliabilities were calculated according to Landis and Koch method [22]. Intra- and inter-observer reliability values for IVDD and Modic changes were presented, previously [7]. Intra- and inter-observer reliability values for fatty infiltration in the paraspinal muscles were 0.850 (95% CI: 0.620-0.941, **p<0.001**) and 0.876 (95% CI: 0.686-0.951, **p<0.001**), respectively.

Subcutaneous fat tissue thickness was measured as the vertical distance from the tip of spinous process of L1 vertebra to the skin on axial T2-weighted lumbar spine MRIs (Figure 4). Two authors (MŞE and EEÖE) measured SFTT at all lumbar intervertebral disc levels. The technique has formerly been explained with a substantial agreement of the raters [7].

Statistical Analysis

Data were analyzed using Excel 2011 (Microsoft, Redmond, Washington, USA) and Statistical Package for Social Sciences (SPSS) version 20.0 (IBM, Armonk, New York, USA). Categorical variables were given as absolute numbers and percentage. Continuous variables were presented as mean and standard deviation. The data was not normally distributed according to Kolmogorov-Smirnov test. Chi-square and Fisher's exact tests were conducted to compare categorical variables. Continuous variables were compared using Mann-Whitney U test. Receiver operating characteristic (ROC) analysis was used for detecting the area under curve (AUC) and defining the cut-off values with their sensitivities and specificities. Findings were presented as odds ratio (OR) with 95% confidence intervals (CI). An alpha value of $p < 0.05$ was accepted as statistically significant.

RESULTS

Demographics and measurement of subcutaneous fat tissue thickness

a) <u>All cohort</u>

We included 403 subjects (women: 227, men: 176; mean age: 37.7 ± 12.03 years, range= 13-77 years; mean BMI: 26.02 ± 4.3 kg/m^2, range= 17.4-62.0 kg/m^2). Severe IVDD was present in 2.7% (n: 11), 4% (n: 16), 6.9% (n: 28), 21.1% (n: 85), and 23.1% (n: 93) of all subjects at L1-L2, L2-L3, L3-L4, L4-L5, and L5-S1 levels, respectively. Modic changes were present in 3.7% (n: 15), 4.7% (n: 19), 6.2% (n: 25), 13.9% (n: 56), 17.1% (n: 69) of all subjects at L1-L2, L2-L3, L3-L4, L4-L5, and L5-S1 levels, respectively. Mean SFTT was 11.3 ± 8.3 mm at L1-L2 level, 11.9 ± 8.2 mm at L2-L3 level, 14.9 ± 9.8 mm at L3-L4 level, 20.1 ± 12.3 mm at L4-L5 level, and 24.2 ± 13.2 mm at L5-S1 level.

b) <u>Patients with low back pain</u>

We had 258 patients with LBP (women: 153, men: 105; mean age: 38.7 ± 12.1 years, range= 13-77 years; BMI: 26.8 ± 4.8 kg/m^2, range= 17.4-62.0 kg/m^2). Severe IVDD was present in 4.3% (n: 11), 6.2% (n: 16), 10.9% (n: 28), 32.9% (n: 85) and 36% (n: 93) of the patients with LBP at L1-L2, L2-L3, L3-L4, L4-L5, and L5-S1 levels, respectively. Modic changes were detected in 5.8% (n: 15), 7.4% (n: 19), 9.7% (n: 25), 21.3% (n: 55), and 24% (n: 62) of the patients with LBP at L1-L2, L2-L3, L3-L4, L4-L5, and L5-S1 levels, respectively. Mean SFTT was 14.2 ± 8.9 mm at L1-L2 level, 14.6 ± 8.9 mm at L2-L3 level, 17.9 ± 10.7 mm at L3-L4 level, 23.8 ± 13.5 mm at L4-L5 level, and 27.6 ± 14.7 mm at L5-S1 level.

c) <u>Control group (asymptomatic subjects)</u>

We had 145 asymptomatic subjects (women: 74, men: 71; mean age: 36.1 ± 11.9 years, range= 18-77 years; BMI: 24.7 ± 2.8 kg/m^2, range= 18.8-31.4 kg/m^2). None of them had severe IVDD at any lumbar level (0%). Modic changes were present only at L4-L5 and L5-S1 levels in 0.7% (n: 1) and 4.8% (n: 7) of the asymptomatic subjects, respectively. Means SFTT was 6.02 ± 3.03 mm at L1-L2 level, 7.3 ± 3.5 mm at L2-L3 level, 9.7 ± 4.4 mm at L3-L4 level, 13.7 ± 5.4 mm at L4-L5 level, and 18.2 ± 6.5 mm at L5-S1 level.

Cut-off value of subcutaneous fat index (SFI)

Subcutaneous fat tissue thickness at L1-L2 level had an OR of 1.309 (95% CI: 1.234-1.389, **p<0.001**) for prediction of LBP in all subjects. Odds ratios for women and men for predilection of LBP were 1.291 (95% CI: 1.194-1.395, **p<0.001**) and 1.351 (95% CI: 1.227-1.487, **p<0.001**), respectively.

Subcutaneous fat tissue thickness of 8.45 mm at L1-L2 level had an AUC of 0.826 (95% CI: 0.786-0.866, **p<0.001**) for distinguishing the patients with LBP from asymptomatic subjects (Figure 5a). Sensitivity and specificity values for the cut-off value of 8.45 mm were 74% and 81%, respectively. Area under curve had values of 0.818 (95% CI: 0.764-0.872, **p<0.001**) and 0.844 (95% CI: 0.786-0.903, **p<0.001**) for women and men, respectively (Figure 5b, 5c). Appropriate cut-off values for women and men were 8.45 mm (sensitivity 71%, specificity 84%) and 9.4 mm (sensitivity 74%, specificity 82%), respectively.

Distribution of severe IVDD, Modic changes, and fatty infiltration in the paraspinal muscles according to the subcutaneous fat index (SFI)

Women with SFI > 8.45 mm and men with SFI > 9.4 mm had significantly higher rates of severe IVDD, Modic changes, and fatty infiltration in their paraspinal muscles (Tables 1-3).

DISCUSSION

Obesity has been proposed as a risk factor for LBP, IVDD, Modic changes and fatty infiltration in the paraspinal muscles [5, 23, 24]. Hence, obesity should be properly evaluated to understand the mechanism of LBP, spine degeneration, and fatty infiltration in the paraspinal muscles. Body mass index has been used for evaluating adiposity and obesity-related problems since 1970s [6]. However, BMI has some limitations: a) BMI cannot distinguish lean muscle mass from fat mass, b) it cannot depict central obesity, c) it cannot detect age- or gender-dependent changes in body composition and fat distribution [11, 12, 14]. A recent study depicted that SFTT at L1-L2 level was superior to BMI in predicting LBP and spine degeneration [7]. However, that study did not answer these 3 questions: 1) What was the cut-off value for SFTT to predict LBP and spine degeneration? 2) Could this new index be adjusted according to gender? 3) Could this new index predict fatty infiltration in the paraspinal muscles, severe IVDD, and Modic changes in the lumbar spine? In the present study, we aimed to answer these questions.

Each 1 mm increment in SFTT at L1-L2 level increased the likelihood of having LBP in women and men, by 29% and 35%, respectively. This confirmed the 39% increased likelihood of having LBP in subjects with any gender [7]. A cut-off value of 8.45 mm had a good sensitivity and specificity of 74% and 81%. This cut-off value was appropriate for women (sensitivity and specificity of 71% and 84%), yet not for men. A better cut-off value for men was 9.4 mm (sensitivity and specificity of 74% and 82%). Those cut-off values distinguished patients with LBP from asymptomatic subjects with good sensitivity and specificity values.

Obesity-related health problems are associated with body fat distribution [25]. Patients with central obesity are at the greatest risk of having obesity-related health problems [26]. Body mass index could not distinguish fat mass from muscle mass and detect the body fat distribution. Obesity-related health problems could persist even though the BMI was lowered to the normal limits [14]. Body fat measurements at visceral organs and subcutaneous fat tissues are more reliable than BMI in assessing general health status of the patients [12, 27]. However, there is discrepancy between visceral and subcutaneous fat tissues: type of adipocytes, their lipolytic activity, their endocrine function and response to insulin and other hormones. More inflammatory cells were detected in visceral fat compared to subcutaneous fat tissue [28, 29]. Researchers showed that SFTT at L1-L2 level could reliably distinguish patients with LBP from asymptomatic subjects. Besides, SFTT at L1-L2 level could predict presence of severe IVDD and Modic changes at lower lumbar spine [7]. However, they did not define a clear cut-off value to use this fact both in daily practice and research projects. We found out reliable cut-off values of SFI (SFTT at L1-L2 level) for both men and women, which makes SFI superior to BMI, once again. Subcutaneous fat index reliably distinguished not only the patients with LBP and severe IVDD/Modic changes at lower lumbar levels, but also the patients with severe fatty infiltration in the paraspinal muscles at all lumbar levels.

We have some limitations. Since this is a cross-sectional analysis, it could not solely depict a cause-effect relationship between obesity and spinal degeneration. We did not have any data about the time schedule of fat distribution in the study cohort. Thus, we could not compare changes in obesity and spinal degeneration within time. Data about activity level, lifting objects, driving motor vehicle, education, smoking and socioeconomic status were missing which could have some extent of impact on spinal degeneration. Lumbar spine MRIs were obtained in supine position, which compresses subcutaneous fat tissue at the back. Nevertheless, the present study defined SFI as a new tool to be used instead of BMI in lumbar spine research and practice with reliable cut-off values both for men and women.

CONCLUSION

Subcutaneous fat index reliably distinguished the patients with LBP from the asymptomatic subjects. It could reliably distinguish patients with severe IVDD/Modic changes at lower lumbar levels and those with moderate-to-severe fat-infiltrated paraspinal muscles at all lumbar levels with reliable cut-off values for men and women. The SFI could be more conveniently used both in spine clinics and studies.

REFERENCES

1. da Cruz Fernandes IM, Pinto RZ, Ferreira P, Lira FS (2018) Low back pain, obesity, and inflammatory markers: exercise as potential treatment. J Exerc Rehabil 14:168-174
2. Hartvigsen J, Hancock MJ, Kongsted A et al (2018) What low back pain is and why we need to pay attention. Lancet 391:2356-2367
3. Dario AB, Ferreira ML, Refshauge KM, Lima TS, Ordonana JR, Ferreira PH (2015) The relationship between obesity, low back pain, and lumbar disc degeneration when genetics and the environment are considered: a systematic review of twin studies. Spine J 15:1106-1117
4. Shiri R, Solovieva S, Husgafvel-Pursiainen K et al (2013) The role of obesity and physical activity in non-specific and radiating low back pain: the Young Finns study. Semin Arthritis Rheum 42:640-650
5. Ozcan-Eksi EE, Turgut VU, Kucuksuleymanoglu D, Eksi MS (2021) Obesity could be associated with poor paraspinal muscle quality at upper lumbar levels and degenerated spine at lower lumbar levels: Is this a domino effect? J Clin Neurosci 94:120-127
6. Europe WHOROf (2022) Body mass index - BMI. Available via https://www.euro.who.int/en/health-topics/disease-prevention/nutrition/a-healthy-lifestyle/body-mass-index-bmi. Accessed 09.01.2022 2022
7. Ozcan-Eksi EE, Kara M, Berikol G, Orhun O, Turgut VU, Eksi MS (2021) A new radiological index for the assessment of higher body fat status and lumbar spine degeneration. Skeletal Radiol. 10.1007/s00256-021-03957-8
8. Samartzis D, Karppinen J, Mok F, Fong DY, Luk KD, Cheung KM (2011) A population-based study of juvenile disc degeneration and its association with overweight and obesity, low back pain, and diminished functional status. J Bone Joint Surg Am 93:662-670
9. Samartzis D, Karppinen J, Chan D, Luk KD, Cheung KM (2012) The association of lumbar intervertebral disc degeneration on magnetic resonance imaging with body mass index in overweight and obese adults: a population-based study. Arthritis Rheum 64:1488-1496
10. Liuke M, Solovieva S, Lamminen A et al (2005) Disc degeneration of the lumbar spine in relation to overweight. Int J Obes (Lond) 29:903-908
11. Cornier MA, Despres JP, Davis N et al (2011) Assessing adiposity: a scientific statement from the American Heart Association. Circulation 124:1996-2019

12. Gurunathan U, Myles PS (2016) Limitations of body mass index as an obesity measure of perioperative risk. Br J Anaesth 116:319-321
13. Roubenoff R (1996) Applications of bioelectrical impedance analysis for body composition to epidemiologic studies. Am J Clin Nutr 64:459S-462S
14. Coutinho T, Goel K, Correa de Sa D et al (2011) Central obesity and survival in subjects with coronary artery disease: a systematic review of the literature and collaborative analysis with individual subject data. J Am Coll Cardiol 57:1877-1886
15. Dutton DJ, McLaren L (2014) The usefulness of "corrected" body mass index vs. self-reported body mass index: comparing the population distributions, sensitivity, specificity, and predictive utility of three correction equations using Canadian population-based data. BMC Public Health 14:430
16. Zore T, Palafox M, Reue K (2018) Sex differences in obesity, lipid metabolism, and inflammation-A role for the sex chromosomes? Mol Metab 15:35-44
17. Özcan-Ekşi EE, Kara M, Berikol G, Orhun Ö, Turgut VU, Ekşi M (2021) A new radiological index for the assessment of higher body fat status and lumbar spine degeneration. Skeletal Radiol. 10.1007/s00256-021-03957-8
18. Pfirrmann CW, Metzdorf A, Zanetti M, Hodler J, Boos N (2001) Magnetic resonance classification of lumbar intervertebral disc degeneration. Spine (Phila Pa 1976) 26:1873-1878
19. Modic MT, Masaryk TJ, Ross JS, Carter JR (1988) Imaging of degenerative disk disease. Radiology 168:177-186
20. Modic MT, Steinberg PM, Ross JS, Masaryk TJ, Carter JR (1988) Degenerative disk disease: assessment of changes in vertebral body marrow with MR imaging. Radiology 166:193-199
21. Goutallier D, Postel JM, Bernageau J, Lavau L, Voisin MC (1994) Fatty muscle degeneration in cuff ruptures. Pre- and postoperative evaluation by CT scan. Clin Orthop Relat Res:78-83
22. Landis JR, Koch GG (1977) The measurement of observer agreement for categorical data. Biometrics 33:159-174
23. Manchikanti L, Singh V, Datta S, Cohen SP, Hirsch JA, American Society of Interventional Pain P (2009) Comprehensive review of epidemiology, scope, and impact of spinal pain. Pain Physician 12:E35-70
24. Ozcan-Eksi EE, Eksi MS, Akcal MA (2019) Severe Lumbar Intervertebral Disc Degeneration Is Associated with Modic Changes and Fatty Infiltration in the Paraspinal Muscles at all Lumbar Levels, Except for L1-L2: A Cross-Sectional Analysis of 50 Symptomatic Women and 50 Age-Matched Symptomatic Men. World Neurosurg 122:e1069-e1077
25. Vague J (1956) The degree of masculine differentiation of obesities: a factor determining predisposition to diabetes, atherosclerosis, gout, and uric calculous disease. Am J Clin Nutr 4:20-34
26. Ibrahim MM (2010) Subcutaneous and visceral adipose tissue: structural and functional differences. Obes Rev 11:11-18
27. Smith SR, Lovejoy JC, Greenway F et al (2001) Contributions of total body fat, abdominal subcutaneous adipose tissue compartments, and visceral adipose tissue to the metabolic complications of obesity. Metabolism 50:425-435
28. Bruun JM, Lihn AS, Pedersen SB, Richelsen B (2005) Monocyte chemoattractant protein-1 release is higher in visceral than subcutaneous human adipose tissue (AT): implication of macrophages resident in the AT. J Clin Endocrinol Metab 90:2282-2289
29. Curat CA, Wegner V, Sengenes C et al (2006) Macrophages in human visceral adipose tissue: increased accumulation in obesity and a source of resistin and visfatin. Diabetologia 49:744-747

Figure legends:

Figure 1. Pfirrmann classification for intervertebral disc degeneration: grade 1 (a), grade 2 (b), grade 3 (c), grade 4 (d), and grade 5 (e).

Figure 2. Modic classification for vertebral end-plate changes: type I (a), type II (b), and type III (c).

Figure 3. Goutallier classification for fatty infiltration in the paraspinal muscles: grade 0 (a, right multifidus and left erector spinae), grade 1 (b, right multifidus and left erector spinae), grade 2 (c, right multifidus), grade 3 (c, left erector spiane) and grade 4 (d, right multifidus).

Figure 4. Measurement technique of SFI at L1-L2 level on T2-weighted axial lumbar MRI.

Figure 5. ROC analyses for all cohort (a), only all women (b), and only all men (c).

S-127

CERVICAL ARTRODESIS AND C1-2 DISTRACTION ARE APPLICATION IN OUR CASE WITH POSTERIOR PRESSURE IVAGINATION.

Mehmet Can, Müjdat Büke, Durdu Mehmet Babaoğlan, Sabri Güngör, Salih Burak Kutlu, Bedi Özkan Aydoğdu, Melih Çekinmez, İsmail İştemen

Dana City Training And Research Hospital

LOGIN

Basilar invagination is a developmental anomaly caused by the displacement of the upper cervical region towards the craniovertebral region. Upper cervical vertebrae displaced towards the skull base can directly cause compression findings on the brain stem and cerebellum. Neurological findings may occur as a result of disruption in cerebrospinal fluid circulation and direct tension on cranial nerves. This picture may result in rapidly progressive neurological deterioration, respiratory arrest or even sudden death.

The most frequently recommended surgical treatment is anterior decompression or posterior fixation surgery in addition to anterior and posterior decompression. Posterior arthrodesis with distraction surgery, which can be performed with a direct posterior approach, stands out as the appropriate surgical approach.Goel A. has been recommending C1-C2 posterior arthrodesis and fusion surgery in recent years.Basilar invagination has long been considered a radiological curiosity rather than a surgically treatable clinical entity. In later years, basilar intussusception was associated with a 'fixed' or 'irreducible' atlantoaxial joint for several years, and decompression was considered as a treatment [1]. Depending on the direction of neural compression, anterior transoral odontoidectomy (group 1 basilar intussusception) or posterior foramen magnum bone and/or dural decompression (group 2 basilar intussusception) were surgical treatment modalities [1].

MATERIAL-METHOD

Nine patients who were operated on in our clinic with the diagnosis of basilar invagination in the last 5 years were included in the study. The patients were evaluated by gender, age, complaints, physical examinations and radiological findings. The patients were evaluated at the preoperative and postoperative 3rd, 6th and 12th months.

RESULTS

Of 9 patients, 5 were female and 4 were male, with a mean age of 34 (15-53).

The complaints of the patients were neck and arm pain (44.44%), numbness in the extremities (3/9 33.33%) and walking difficulty (2/9 22.22%), respectively. loss of motor strength (55.55%) and Lhermitte's sign (2/9 22.22%) were the second most common.

Postop examinations showed improvement in 7 patients, worsening in 1 patient, and no clinical change was

observed in 1 patient.

In the radiological preoperative evaluation, atlas assimilation was detected in 3 patients and cervical syrinx was detected in 4 patients. The odontoid process, which was 3.1 mm above the preop Wackenheim line on average, fell below the Wackenheim line in all postoperative cases. The Atlanto-dental distance decreased to 1.7 mm postoperatively, while the preop was 4.3 mm on average.

In the operation, C1-C2 posterior internal fixation-arthrodesis, C1-C2 facet distraction and cage placement in the distance were applied to our patients.This method eliminates the preference and necessity of anterior approach in cases. By applying distraction to the C1-2 joint space in our patients.
cage placement and posterior C1-C2 instrumentation
Adequate clinical and radiological improvement was achieved with its application.
However, comparative studies with larger patient series
It will provide clearer ideas.

CONCLUSION

Adequate clinical and radiological recovery is achieved after cage placement with C1-2 joint distraction and reduction of the odontoid process with arthrodesis of C1-2 with posterior instrumentation. This method eliminates the preference and necessity of anterior approach in cases

PREOP CERVICAL MRI

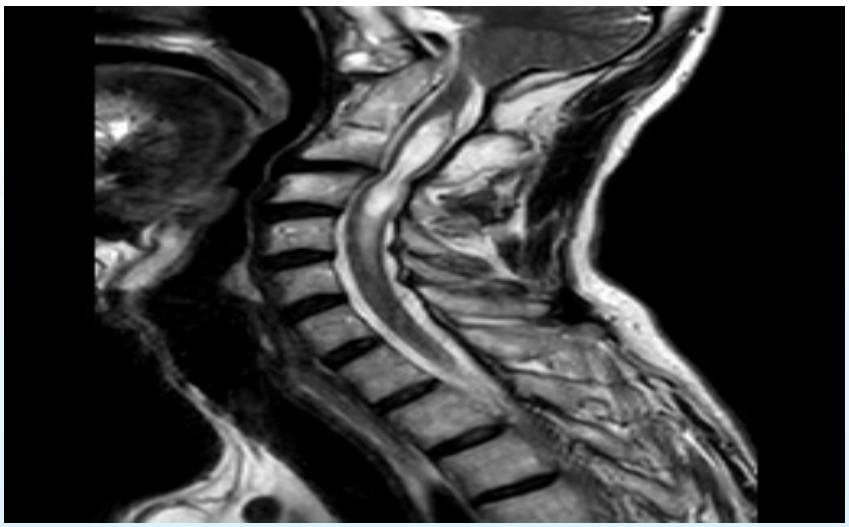

Case With Preop Basilar Invagination And Cervical Syrinx

POSTOP CERVICAL MRI

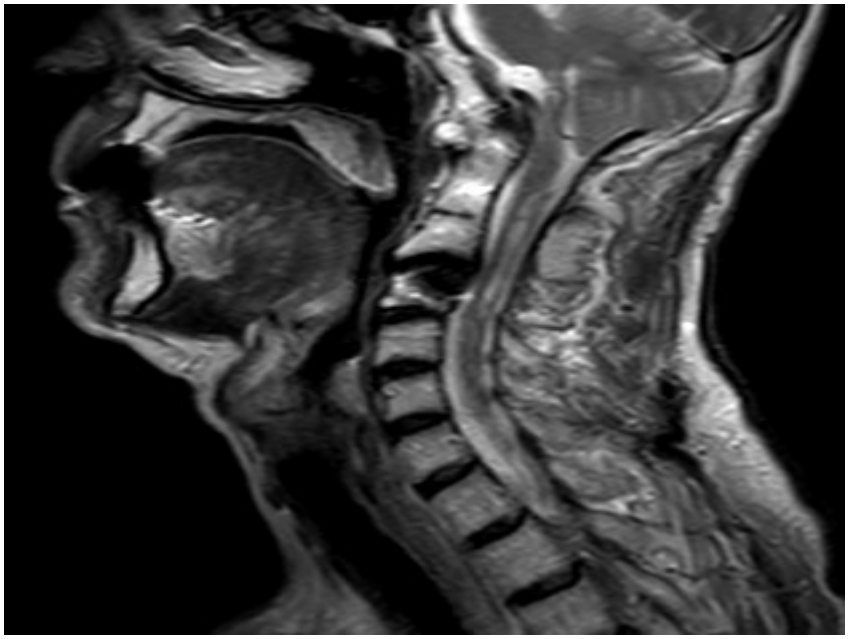

Reduction Under The Postop Dens Axis Wackeinheim Line And In The Cervical Syrinx

Keywords: ''basilar invagination'', ''C1-2 posterior arthrodesis'', ''distraction''

BAZİLER İNVAJİNASYONLU POSTERİYOR SERVİKAL ARTRODEZ VE C1-2 DİSTRAKSİYON UYGULANAN OLGULARIMIZ

Mehmet Can[1], Müjdat Büke[1], Durdu Mehmet Babaoğlan[1], Sabri Güngör[1], Salih Burak Kutlu[1], Bedi Özkan Aydoğdu[1] , Melih Çekinmez[1] , İsmail İştemen[1]

[1]Adana Şehir Eğitim Ve Araştirma Hastanesi

GİRİŞ

Baziler invajinasyon, üst servikal bölgenin kraniyovertebral bölgeye doğru yer değiştirmesiyle oluşan gelişimsel bir anomalidir . Kafa kaidesine doğru yer değiştiren üst servikal vertebralar direkt olarak beyin sapına ve serebelluma bası bulguları oluşturabilirler. Beyin omurilik sıvısı sirkülasyonundaki bozulma ve doğrudan kranial sinirlerde oluşturduğu gerilme sonucu nörolojik bulgular ortaya çıkabilir. Bu tablo hızlı ilerleyen nörolojik kötüleşme, solunum durması veya ani ölüm ile bile sonuçlanabilir .

Sıklıkla önerilen cerrahi tedavi şekli anterior dekompresyon veya anterior ve posterior dekompresyona ek olarak posterior sabitleme cerrahisidir. Doğrudan posterior yaklaşımla uygulayabildiğimiz distraksiyon cerrahisi ile posteriyor artrodez uygun cerrahi yaklaşım olarak öne çıkmaktadır. Goel A. son yıllarda C1-C2 posterior artrodez ve füzyon cerrahisini önermektedir.Baziler invaginasyon, cerrahi olarak tedavi edilebilir bir klinik antiteden ziyade uzun zamandır radyolojik bir merak olarak kabul edilmiştir. Daha sonraki yıllarda, birkaç yıl boyunca baziler invajinasyon 'sabit' veya 'redükte edilemeyen' bir atlantoaksiyel eklem ile ilişkilendirildi ve tedavi olarak dekompresyon düşünüldü . Nöral bası yönüne bağlı olarak anterior transoral odontoidektomi (grup 1 baziler invajinasyon) veya posterior foramen magnum kemiği ve/veya dural dekompresyon (grup 2 baziler invajinasyon) cerrahi tedavi modaliteleriydi .

MATERYAL-METOD

Kliniğimizde son 5 yıl içerisinde baziler invajinasyon tanısı ile opere edilen 9 hasta çalışmaya dahil edilmiştir. Hastalar cinsiyet, yaş, şikayetleri, fiziksel muayeneleri ve radyolojik bulguları ile değerlendirilmiştir. Hastalarda preop ve postop 3. 6. ve 12. ayda değerlendirme yapılmıştır.

BULGULAR

9 hastanın 5'i kadın 4'ü erkek olup yaş ortalaması 34 (15-53) idi.

Hastaların başvuru şikayetleri sırasıyle boyun ve kol ağrısı (4/9 %44,44), ekstremitelerde uyuşma hissi (3/9 %33,33) ve yürüme güçlüğü (2/9 %22,22) olup hastaların preop muayenelerinde en sık üst ekstremitede motor kuvvet kaybı (5/9 %55,55) ve 2.sıklıkta Lhermitte bulgusu (2/9 %22,22) görüldü.

Postop muayenlerinde 7'sinde düzelme, 1'inde kötüleşme görüldü, 1 hastada klinik değişiklik olmadı.

Radyolojik olarak preop değerlendirmede 3 hastada atlas asimilasyonu, 4 hastada ise servikal syrinks tespit edildi. Preop Wackenheim hattının ortalama 3,1mm üstündeki odontoid proses, postop tüm olgularda Wackenheim

hattının altına indi, Atlanto-dental mesafe preop ortalama 4,3mm iken postop 1,7mm'ye geriledi.

Operasyonda hastalarımıza C1-C2 posterior internal fiksasyon-artrodez, C1-C2 faset distraksiyonu ve mesafeye cage yerleştirilmesi işlemi uygulandı.

SONUÇ

C1-2 eklem distraksiyonu ile cage yerleştirilmesi ve posteior enstrumantasyonla C1-2'nin artrodezi ile odontoid prosesin redüksiyonu sonrası yeterli klinik ve radyolojik iyileşme sağlanır. Bu yöntem olgularda anterior yaklaşım tercihi ve gerekliliğini ortadan kaldırmaktadır..Hastalarımızda C1-2 eklem aralığına distraksiyon uygulayarak kafes yerleştirilmesi ve posterior C1-C2 enstrümantasyon uygulaması ile yeterli klinik ve radyolojik iyileşme sağlanmıştır. Ancak daha geniş hasta serileri ile karşılaştırmalı çalışmalar daha net fikirler sağlayacaktır.

PREOP SERVIKAL MRG

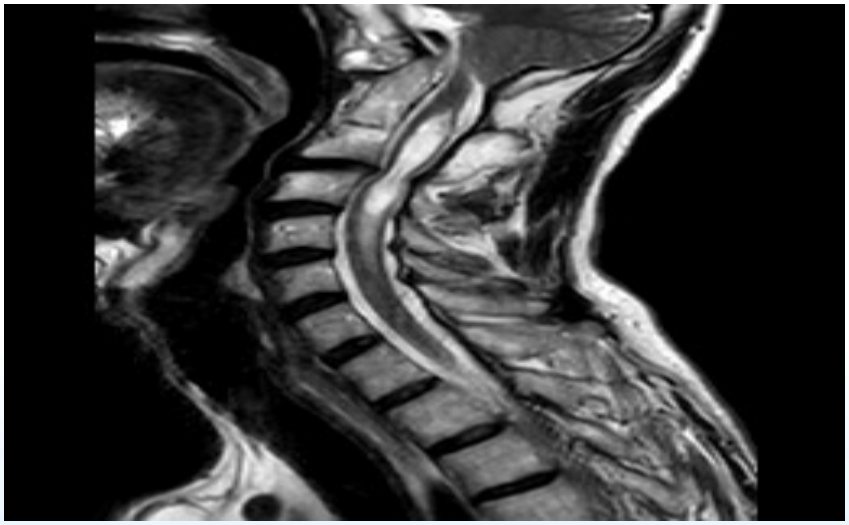

Preop Baziler Invajinasyon Ve Servikal Syrinks Olan Olgu

POSTOP SERVİKAL MRI

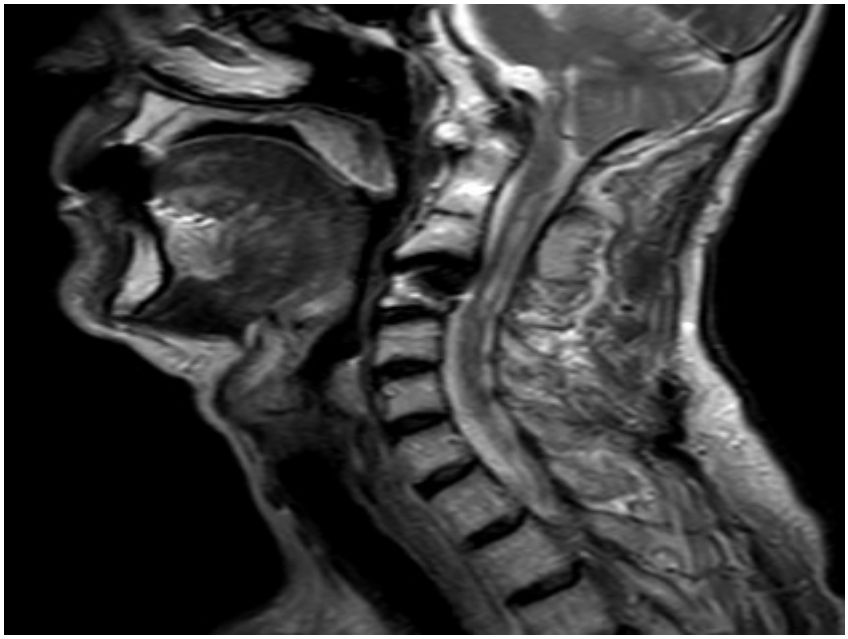

Postop Dens Axis Wackeinheim Hatti Altinda Ve Servikal Syrinkste Azalm

Anahtar Kelimeler: ''baziler invajinasyon'', ''C1-2 posterior artrodez'', ''distraksiyon''

KAYNAKÇA

1. Abumi K, Takada T, Shono Y, Kaneda K, Fujiya M: Posterior occipitocervical reconstruction using cervical pedicle screws and plate-rod systems. Spine 24:1425-1434, 1999
2. Goel A, Bhatjiwale M, Desai K: Basilar invagination: A study based on 190 surgically treated patients. J Neurosurg 88:962- 968, 1998 4. Goel A, Sharma P: Craniovertebral realignment for basilar invagination and atlantoaxial dislocation secondary to rheumatoid arthritis. Neurol India 52:338-341, 2004
3. Goel A, Pareikh S, Sharma P: Atlantoaxial joint distraction for treatment of basilar invagination secondary to rheumatoid arthritis. Neurol India 53:238-240, 2005 7. Goel A: Treatment of basilar invagination by atlantoaxial joint distraction and direct lateral mass fixation. J Neurosurg Spine 1:281-286, 2004
4. Jian FZ, Chen Z, Wrede KH, Samii M, Ling F: Direct posterior reduction and fixation for the treatment of basilar invagination with atlantoaxial dislocation. Neurosurgery 66:678-687, 2010
5. Goel A, Sharma P: Craniovertebral realignment for basilar invagination and atlantoaxial dislocation secondary to rheumatoid arthritis. Neurol India 52:338-341, 2004
6. Goel A, Sharma P: Craniovertebral junction realignment for the treatment of basilar invagination with syringomyelia: Preliminary report of 12 cases. Neurol Med Chir 45:512-517, 2005
7. Goel A: Treatment of basilar invagination by atlantoaxial joint distraction and direct lateral mass fixation. J Neurosurg Spine 1:281-286, 2004

S-148

HYBRID INSTRUMENTATION SURGERY IN THE TREATMENT OF MULTILEVEL DEGENERATION OF THE LUMBOSACRAL SPINE WITH MID-TERM RESULTS

Özgür Başal, Tuna Pehlivanoglu, Yiğit Erdağ, Umut Doğu Aktürk, Abdulhalim Akar, Mehmet Aydoğan

Emsey Hospital, Department of Orthopaedics and Traumatology

Background: Instrumented posterior spinal fusion (PSF) is the commonly accepted standard treatment procedure for degenerative disc disease. However, PSF results in the elimination of movement of the functional spinal unit accompanied by the development of adjacent segment degeneration. To overcome this issue, hybrid instrumentation systems were improved resulting in stabilization of the segment of pathological motion above or below a fused segment and creating a transition zone (index level) that reduces the loads applied to the adjacent normal segment.

Purpose: The aim of this study was to retrospectively evaluate the mid-term clinical and radiological outcome in the treatment of degenerative lumbosacral diseases with hybrid posterior fixation. The effectiveness of immediate sagittal spine correction achieved with the hybrid system in preventing adjacent segment disease was also examined.

Methods: This retrospective study included the hybrid system treatment of 24 consecutive patients with multilevel lumbar degeneration with or without spondylolisthesis. Dynesys-Transition-Optima (DTO) (Zimmer-Biomet Spine, USA) hybrid stabilization was preferred for dynamic stabilization at the cranial level adjacent to the posterior lumbar fusion in all cases. Clinical outcomes were evaluated with Oswestry Disability Index (ODI) scores, the Roland and Morris disability questionnaire (RMDQ), and a visual analogue scale (VAS) for low back pain. All patients underwent preoperative standard anteroposterior and dynamic lateral radiographs, MRI, and CT scans for evaluation. Postoperative follow-up included both plain and dynamic radiographs at 1-, 2-, 6-, 12-, and 24-months post-op.

Results: The mean age of 24 (15F,9M) patients included in the study was 48.7 (35-70) and the follow-up period was 29.8 ± 4.7 months. 14 of the patients were operated on for spondylolisthesis and 10 for stenosis. The mean body mass index of the patients was found to be 32.3. The mean preoperative ODI score was 65.2, the RMDQ score was 20.5, and VAS low back pain score was 8.5. These values improved to 25.3, 7.5, and 3.1, respectively ($p<0.001$ for all) at last follow-up. Sagittal and coronal lumbar alignment was preserved at 1 month postoperatively and at the last follow-up ($p = .214$). At a mean follow-up of 29.8 months, DTO applied patients with both spondylolisthesis and stenosis showed significant clinical and functional improvement with similar disability and pain scores. Adjacent segment disease, screw loosening, or breakage were not observed in any of the cases.

Conclusion: Mid-term follow-up results of the present study concluded that as a result of the hybrid DTO system, excellent clinical and radiographic outcomes could be obtained in patients with degenerative lumbosacral conditions. It was also reported, that the motion-preserving hybrid stabilization system immediately adjacent to a fused segment instead of extending a rigid construct might minimize the risk of ASD, which was not detected in any of the patients of the present study.

Keywords: Hybrid; Lumbar Degenerative Disease; Adjacent Segment Disease; Sagittal Balance; Dynamic Stabilization; Hybrid Stabilization

INTRODUCTION

Lumbar fusion surgery eliminates segmental motion while providing immediate stability. Axial loads acting on the degenerative spine are especially balanced by the compensation mechanisms for enhancing sagittal stability. Lumbar lordosis at anatomical borders needs to be reconstructed with fusion surgery. Otherwise, excessive stress and loadings may lead to adjacent segment disease (ASD) and instability. ASD can present radiographic changes with or without any symptoms.

In some clinical studies with up to ten years follow-up, the rate of development of adjacent segment disease due to fusion surgery reaches up to 37%[1–3]. Multiple risk factors have been described as possibly associated with the development of ASD, including sagittal imbalance, pelvic incidence-lumbar lordosis mismatch, preexisting degeneration, fusion method and length, and iatrogenic injury[4,5]no quantitative relationship to spino-pelvic parameters has been established so far. A retrospective case–control study was carried out to investigate spino-pelvic alignment in patients with adjacent segment disease compared to a control group. Methods: 45 patients (ASDis. To avoid ASD motion preserving systems, fusion-free surgeries and hybrid systems have become more popular[6,7]. In recent years, posterior hybrid stabilization devices have been introduced as a trustworthy alternative to fusion and gained increasing popularity[2,7,8].

The use of dynamic systems in early stage DDH segments that have not yet lost their flexibility can prevent ASD that may occur with abnormal axial loading, while allowing physiological movements[8–10]. In selected patients, dynamic systems allow to unload the intervertebral disc and to shift axial loading in the meanwhile preserving motion in physiological ranges. However, dynamic systems cannot be used in patients with varying degrees of lumbar degeneration or spondylolisthesis[11]. This situation has led to the combination of static and dynamic systems. Coupling two different treatment methods in a single manner for the treatment of lumbar degenerative diseases is called a hybrid system[12,13]Winterthur, Switzerland.

In hybrid systems, while one the segment motions is completely restricted with fusion, a limited motion and load-bearing allows rostral or caudal adjacent segments with a dynamic system[1,5,8,14]Antony, France. For these reasons, hybrid systems are a good alternative to fusion surgery in carefully selected patients, being ideal for those patients with critical lumbar instability and adjacent segment pathology of lesser severity that needs laminectomy for decompression.

Dynamic systems have been widely introduced to address the major shortcomings of spinal fusion: stiffness, pseudarthrosis, mechanical failure, and/ or adjacent degenerative disease. The basic philosophy of hybrid systems is to combine fusion with dynamic systems in order to minimize complications in the treatment of multilevel LS degeneration. Several biomechanical studies have investigated the effects of flexion, extension, bending and axial rotational forces on different dynamic systems [15]. According to these studies, mechanical failure is less common in dynamic systems. However, clinical studies such as randomized controlled trials are required to back up these findings.

The Dynesys-Transition-Optima (DTO) is one of the hybrid systems that provides transition and dynamic stabilization to be performed in the adjacent level to fusion[16]visual analog scale (VAS. This study aims to present the functional and radiological results of patients with lumbar degeneration treated using DTO. Meanwhile, it is intended to compare other hybrid systems with DTO.

MATERIALS AND METHODS

Consecutive patients with degenerative lumbar spondylolisthesis or stenosis who underwent posterior decompression and lumbar fusion combined with DTO hybrid dynamic stabilization in XX Hospital, between January 2017 and January 2019 were reviewed retrospectively. The study was approved by Ethical Committee of our Institution. All of the 24 patients provided informed consent for the retrospective analysis of their clinical and radiological data.

Patients with lumbar chronic instability, stenosis, degenerative spondylolisthesis are included in the study whereas patients with a history of lumbar surgery, sagittal imbalance, obesity, and severe osteoporosis, presence of active infections, pathologic fractures of the vertebrae, less than a 2-year follow-up, previous lumbar spine surgery, spinal trauma, systemic malignancy were defined as exclusion criteria. The clinical presentations of patients in the series included mechanical low back pain, lumbar radiculopathy with or without neurogenic claudication after a period of failed conservative management during at least 6 months. The bone mineral density was evaluated using QCT before surgery. Patients with severe osteoporosis who had a poor QCT outcome were excluded.

A total of 24 patients, 15 were female and 9 were male. All cases operated using the DTO system were included in the study.

Questionnaires

Clinical outcome was assessed by means of the Oswestry Disability Index (ODI), Roland Morris Disability Questionnaire (RMDQ), and visual analogue scale (VAS) for back and leg pain, filled in by patients before surgery, after surgery, and at last follow-up.

Statistical Analysis

All statistical analyses were performed using IBM SPSS ver. 18.0 (IBM Co., Armonk, NY, USA). The clinical and radiologic results were analyzed using the t-test. Frequency distribution was made for each group on SPSS. Independent t-tests and paired t-tests were used for continuous variables, and the Fisher exact test was applied for categorical data. Results are expressed as the mean (range), with a P value of 0.05 considered as being statistically significant.

Surgical technique

All surgeries were performed by the same advanced spine surgeons of our orthopedics department. Routine antibiotic prophylaxis started at the time of anesthesia induction and prolonged for an average of 7 days after surgery.

The patients were placed in the prone position under general anesthesia and the adequate lumbar lordosis was achieved before operation. Levels of degenerated discs were targeted and skin marking was done under fluoroscopy. After the standard midline cut was made, decompression laminectomy and discectomy were applied to the levels in needed cases. Transforaminal interbody fusion (TLIF) was performed after the necessary decompression was done at the fusion levels. Facet joints were preserved at dynamic stabilization levels, and medial 1/3 facet resection and decompression were added in selected cases. Pedicle screws were placed using standard technique under fluoroscopy. After TLIF was applied, index level and dynamic segment were used in accordance with Dynesys method and Wilson frame was used to obtain the most suitable lumbar lordosis for the patient. The DTO (Zimmer-Biomet Spine, USA) system was routinely placed cranial to the Optima system. Two Redon drains were applied and maintained for a mean of 3.8 days (range 3–4 days).

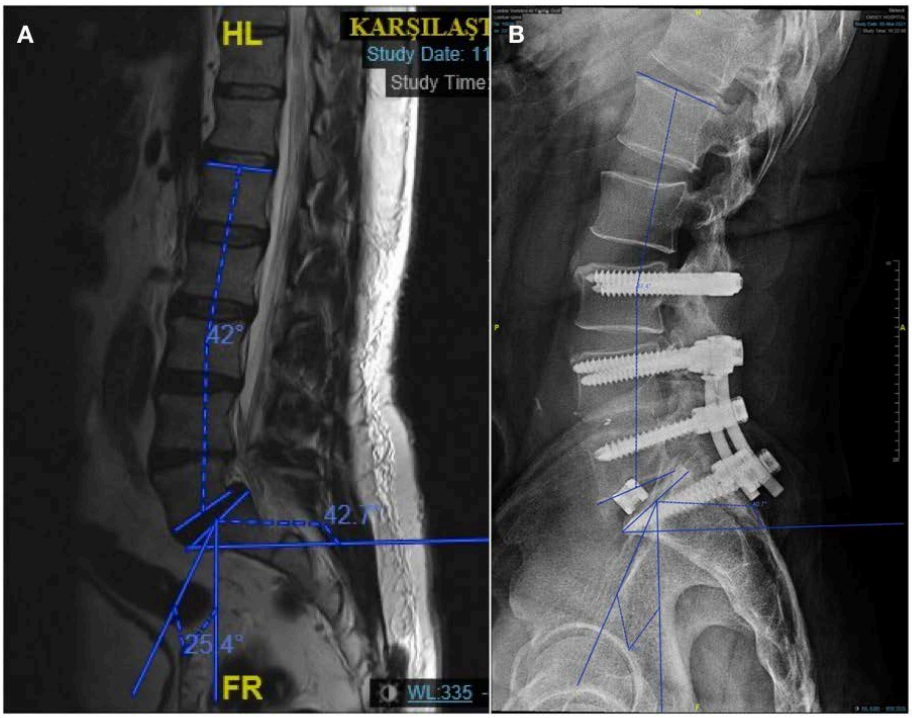

Figure 1. A 48-year-old man. Sagittal MRI of multilevel lumbar degeneration associated with stenosis and spondylolisthesis at L3-L4-L5-S1 (A). Hybrid surgery: L3-L4 dynamic fixation, L4-L5, L5-S1 TLIF, and L5-S1 laminectomy. Last follow-up (36th mo.) radiographs showing stable implant and no sign of ASD(B).

Radiologic outcome parameters

Lumbar lordosis (L1-S1), sacral slope (SS), pelvic incidence (PI), sagittal balance (by using resultant force-gravity line angle [RFGLA]) was measured on pre- and postoperative radiographs. The angle between the plump line and a line drawn from the middle of the C7 corpus to the center of the bicoxo-femoral head was described as RFGLA. Since the RFGL angle is a novel sagittal parameter that has not been reported in the literature, the mean value and standard deviation of the normal population were also studied as a pilot. Of 30 randomly selected adult individuals, standing lateral scoliosis radiographs were measured were according to the method we described in this paper, and mean and standard deviation values were determined as reference. Power analysis was performed to determine the sample set. According to these measurements, mean RGFLA value was found to be 5.6° (±2.1) in healthy individuals. The transitional zone (index level) was measured with MRI which is previously described as a calibrated disc signal (CDS) [17]. Transitional discs were checked before DTO surgery in every case to determine risk of ASD. The improvement of CDS was thought to correlate with rehydration of the disc at the index level. The radiographic measurements were undertaken by same orthopedic surgeon with the aid of DICOM based software.

Detecting the Adjacent Segment Disease

Adjacent level intervertebral disc degeneration was evaluated in MRI according to Pfirrmann's classification [18]. Radiologically, 6 parameters were determined for the diagnosis of ASD and the presence of at least one of

them was accepted as ASD. 1) fusion, 2) degeneration of Modic stage two and above discs, 3) Fujiwara stage two and above Facet joint arthritis, 4) loss of 25% or less of the preoperative disc height, 5) radiological instability 6) segmental stenosis and/ or disc degeneration (grade III according Pfirrmann classification at adjacent level on the follow-up MRI[18].

Table 1: Patient Demographics

Characteristics	Value
Age (years)	48.3±8.8 (min, max 35-70)
Gender Male:Female	 9:15
Follow-up Duration (mo)	29.8 ± 4.7 (24-36)
BMI	32,4 (26-42)
Primary pathology Spondylolisthesis Stenosis	 10 (41.7%) 14 (58.3%)
Comorbidities Diabetes mellitus Hypertension Osteopathy Osteoporosis Osteopeni	 5 (20.8%) 14 (58.3%) 7 (29.1%) 4 (16.6 %)
Previous Spine Surgeries Discectomy Instrumentation	Overall revisons (n: 5) 5 (20.8%) 3 (12.5%)
BMI: Body Mass Index, Mo: Month	

RESULTS

All patients underwent DTO procedure between January 2017 and May 2020. The mean age of 24 patients included in the study was 48.3±8.8 (35-70) and the follow-up period was 29.8 ± 4.7 months. There were 9 men and 15 women. The mean body mass index was 32.4 ±4.1. Ten of the patients were operated for spondylolisthesis and 14 for stenosis. Comorbidity histories of the patients with diabetes, hypertension and osteoporosis were documented in 5 (20.8%), 14 (58.3%), and 7 patients (29.1%), respectively (Table 1). Five cases had a history of lumbar surgery (3 case with lumbar instrumentation and discectomy, 2 cases with only microdiscectomy).

Of the 24 patients operated using DTO, 9 (37.5%) underwent 3-segment-level, 14 (58.3%) underwent 4-segment-level, and 1 (4.2%) underwent 5-segment-level. Of these, 3 cases (12.5%) underwent 2 disc-levels, and 21 (87.5%)

underwent 1-dics-level dynamization. Two-disc-level transforaminal interbody fusion was performed in 12 (50%) patients, single-level in 11 (45.8%) patients, and three-level transforaminal interbody fusion in one patient (4.2%). Index level was L3-4 disc in 16 (66.6%) of the cases.

Clinical and Radiological Outcome

The preoperative ODI scores of the patients decreased from 65.29±5.1 to 25.3±4.3 (p<.001). The preoperative RMDQ score was 20.6±2.2 and decreased to 7.5±1.3 at the last postoperative follow-up (p<.001). There were 10 (41.7%) stenosis patients in the spondylolisthesis group and 14 (58.3%) cases. Due to the low number of cases, stenosis and spondylolisthesis patients were compared clinically among themselves by using nonparametric values. In the spondylolisthesis and stenosis groups± the ODI scores were 24.2±4.1 and 26.1.4.4, respectively. Statistically, the clinical scores of these two groups were not found to be significantly different (P=.292). Similarly, the RMDQ values are summarized in table 3.

Table 2. Clinical Outcomes

	Preop ODI	Post-op ODI	P values	Preop RMDQ	Post-op RMDQ	P values
Group 1(Stenosis)	67.4±4.6	24.2±4.1	.000	21.2±2.2	7.7±1.3	.000
Group 2 (Spondylolisthesis)	63.7±5	26.1±4.4	.000	19.7±1.9	7.2±1	.000
Overall	65.3±5.1	25.3±4.3	.000	20.5±2.2	7.5±1.2	.000
P values (Between groups)	.089	.292		.101	.318	
ODI: Oswestry Disability Index, RMDQ: Roland and Morris disability questionnaire						

The average preoperative lumbar lordosis (LL) angle increased from 33.6 to 36.4° after surgery. This increase in LL was statistically significant (p = .012). The average ΔPILL value decreased from 11.04 to 15.8 postoperatively. Changing in ΔPILL was found to be statistically significant (p=.006). The pelvic tilt (PT), which was 24.3° before surgery, was found to be 23.5° at the last follow-up. While the mean sacral slope angle was 30.5° preoperatively, it was recorded as 30.4° after surgery with no statistical significance. The average RFGL angle (C7-plumb line equivalent), increased from 1.84° to 4.8° after surgery. There were no significant differences in mean RFGLA between pre-and postoperative follow-up (p=.001). Table 2 summarizes all radiological measurements together with P values.

Table 3. Radiologic outcomes

	Pre-op Mean ±SD	Post-op Mean ±SD	P Value
ΔPILL	21.04±8.5	15.8±5.8	.006*
Lumbar Lordosis (L1–L5 (°))	33.6±14.2	36.4±11.9	.012*
Pelvic Incidence (PI)	55.1±9.2	54±8.7	.468
Pelvic Tilt (PT)	24.3±4.8	23.5±5.9	.492
Sacral Slope (SS)	30.5±8.1	30.4±9.1	.929
RFGLA	1.84±3	4.8±2.5	.001*
ΔPILL: Delta Pelvic Incidence-Lumbar Lordosis, RFGLA: Resultant Force-Gravity Line Angle, SD: Standard Deviation			

Complications

No adjacent segment disease was detected either radiologically or clinically in any case. During the follow-up period, no further secondary surgery, such as infection, revision of spinal fusion, pseudoarthrosis, or decompression for adjacent segment disease, was performed.

Discussion

In this study, 24 patients underwent hybrid dynamic stabilization surgery and at the end of approximately 29 months of follow-up, none of the patients had any complications including adjacent segment disease. Data showing that statistically significant improvement was achieved were obtained. According to this study, it seems possible with the hybrid systems to preserve the adjacent segment movements within the physiological range and to minimize the axial loads in patients with degenerative lumbar stenosis and spondylolisthesis.

The mean lumbar lordosis angle of 24 patients increased from 33.6° preoperatively to 36.4° postoperatively (P=.012). Pelvic incidence, pelvic tilt and sacral slope measurements did not differ angularly preoperatively and postoperatively (Table 3). According to these radiological measurements, the hybrid system contributes to the sagittal balance by providing restoration of lumbar lordosis. The strong relationship between pelvic incidence and lumbar lordosis has been previously described in spinopelvic alignment[4]. The difference between pelvic incidence and lumbar lordosis measured to S1 (ΔPILL = PI-LL) seems to be a potential contributing factor to adjacent segment disease. In our study, the mean ΔPILL was calculated 21.04 preoperatively, it decreased to 15.8 after acute correction (p=.006).

Table 4. Intraoperative variables

Patient ID	LEVEL OF INS.	LEVEL OF FUSION	INTERBODY FUSION	DYNAMIC SEGMENT (INDEX LEVEL)	DECOMPRESSED SEGMENTS	LAMINECTOMY LEVELS
1	4	L3-L4-L5	2 LEVELS TLIF	L2-L3	L4-L5	1
2	4	L4-L5-S1	2 LEVELS TLIF	L3-L4	L4-L5-S1	2
3	4	L4-L5-S1	1 LEVEL /L4-L5 TLIF	L3-L4	L4-L5-S1	1
4	4	L4-L5-S1	2 LEVELS TLIF	L3-L4	L4-L5-S1	1
5	3	L5-S1	1 LEVEL TLIF	L4-L5	L5-S1	1
6	4	L4-L5-S1	2 LEVELS TLIF	L3-L4	L4-L5	1
7	4	L4-L5-S1	2 LEVELS TLIF	L3-L4	L4-L5	1
8	3	L5-S1	1 LEVEL TLIF	L4-L5	L5-S1	1
9	4	L4-L5	1 LEVEL TLIF	L2-L3-L4	L4-L5	1
10	4	L4-L5-S1	2 LEVELS TLIF	L3-L4	L4-L5-S1	2
11	3	L4-L5	1 LEVEL TLIF	L3-L4	L4-L5	1
12	3	L5-S1	1 LEVEL TLIF	L4-L5	L5-S1	1
13	3	L4-L5-S1	2 LEVELS TLIF	L3-L4	L4-L5	1
14	5	L3-L4-L5-S1	3 LEVEL TLIF	L1-L2-L3	L4-L5-S1	3
15	4	L4-L5-S1	2 LEVELS TLIF	L3-L4	L4-L5	2
16	3	L5-S1	1 LEVEL TLIF	L4-L5	L5-S1	1
17	3	L5-S1	1 LEVEL TLIF	L4-L5	L5-S1	1
18	4	L4-L5-S1	2 LEVELS TLIF	L3-L4	L4-L5	1
19	4	L4-L5-S1	2 LEVELS TFIL	L3-L4	L4-L5	Not
20	3	L5-S1	1 LEVEL TLIF	L4-L5	L5-S1	1
21	4	L4-L5-S1	2 LEVELS TLIF	L3-L4	L4-L5	1
22	4	L4-L5	1 LEVEL TLIF	L2-L3-L4	L4-L5	1
23	3	L4-L5	1 LEVEL TLIF	L3-L4	L4-L5	1
24	4	L4-L5-S1	2 LEVELS TLIF	L3-L4	L4-L5	1

The cost-effectiveness of lumbar fusion and hybrid systems need to be clarified for patients with degenerative lumbar diseases. The rate of development of adjacent segment disease due to fusion surgeries reaches 37 %[14] degenerative spondylolisthesis Meyerding grade I (6 cases. Revision surgeries in patients who develop ASD are very costly and require long hospitalization. Lumbar fusion surgery combined with a dynamic system seems to be cost-effective to reduce the risk of additional complications such as ASD. According to the data we obtained from this study, patient satisfaction, success in clinical outcome and low complication rates show that hybrid treatment is cost-effective.

According to Fay et al. there was no significant difference in the preoperative and postoperative mean LL angles according to the results of the hybrid stabilization surgery performed in 30 cases. In this case series, screw loosening was observed in two patients (6.7%) and the cases went for revision [17]. Fay et al. reported

that there was a lower chance of disc degeneration in the adjacent levels of the patients who had undergone Dynesys dynamic stabilization[17]. In our study, the mean lumbar lordosis angle showed a significant increase postoperatively (p=.012). We did not detect ASD and pseudoarthrosis in any case.

Preservation and restoration of alignment of the lumbar spine are important goals in lumbar degenerative spine surgery. After fusion for degenerative disorders, including one- and two-level lumbar fusions, Leveque et al. demonstrated that 28% of patients had postoperative malalignment, specifically with a mismatch between postoperative lumbar lordosis and pelvic incidence[19]retrospective, institutional-review-board -approved study at 18 institutions in the United States with 24 treating investigators. Objective. This study was designed to retrospectively assess the prevalence of spinopelvic malalignment in patients who underwent one- or two-level lumbar fusions for degenerative (nondeformity. Postoperative malalignment is most common after surgery for spinal deformity. These results are important to understand the importance of sagittal and coronal balance in the occurrence rate of adjacent joint disease.

Multilevel degenerative disc pathologies of the lumbar spine are also a serious problem in elderly patients where osteoporosis is common. In this population, the risk of PJK, mechanical failure and ASD increases [2,19–21]a few reports are available on hybrid procedures and their efficacy is still controversial. Methods. Of the 116 patients who underwent L4/5 PLIF between August 2006 and September 2012, 76 patients with minimum 2-year follow up were included in this study. Fifty three patients underwent L4/5 PLIF with hybrid procedure using ST on L3 lamina (group U. While L4–5 and L5–S1 segments have the highest prevalence of all disc degeneration, DDH is less common in the upper segments and is of lower grade. In our study, the effect of osteoporosis and age-related possible complications could not be observed due to the limited number of cases in this population (>65 years) (n:2).

An increased risk for ASD has been shown in patients with a SS less than 39 degrees (relative risk [RR] = 1.73) and a PT greater than 21 degrees (RR = 3.66)[22]. Altered PI has also been found to be predictive of changes in lumbar lordosis, with a decreased PI (<44 degrees) associated with hypo lordosis and an increased PI (>62 degrees) associated with hyper lordosis [22]. The mean LL, PI and PT values of the patients included in the study were 36.4±11, 54±8.7 and 23.5±5.9, respectively. Although these values were in the *relative risk* group, ASD did not develop in any patient during a mean follow-up of 29 months.

PILL value describes the difference between pelvic incidence and lumbar lordosis. In the study of Rothenfluh et al., the cutoff value of DPILL was accepted as 10° and reported that cases above this value had mismatch and revision rates reached 78.3%. Again in this study, the authors found a PILL threshold of 9.8 degrees, beyond which the risk for undergoing revision surgery after lumbar fusion increased 10-fold [4]. In our study, although the preoperative DPILL value decreased from 21.04 to 15.8, it was above the cutoff value according to previous report by Rothenfluh et al[4]. However, there was no need for any revision. We think that significant reconstruction in lumbar lordosis prevents revision even if the DPILL value is not <10°. The DPILL value does not seem to be sufficient alone in the evaluation of sagittal malalignment.

The incidence of pseudoarthrosis is up to 12% in patients with multiple level lumbar degeneration who underwent posterior spinal fusion [12]. This rate is much less in hybrid dynamic systems[5,23]According to a study by Kashkoush et al., the risk of pseudoarthrosis was reported at a rate of 1.5% after hybrid surgery at 10 years of follow-up[5]. Although hybrid systems are similar in principle, many different implant desings have been described[9,24]. For this reason, it should be kept in mind that implant related complications may occur at different rates within different dynamic systems.

The instantaneous axis of rotation (IAR) should be restored as close to that of a normal functional spinal unit as

possible while limiting the amount of motion. For this purpose, interpedicular fixation is necessary to maintain the IAR in a more physiologic position.

LIMITATIONS

The following potential study limitations should be discussed: (1) The mean follow-up period was 29.8 mo (range: 24 to 46), which is rather brief and required a longer follow-up to adequately assess effects on the adjacent segment and long-term results. (2) This study retrospectively analyzed multilevel lumbar surgery using hybrid design, (3) The patient population was relatively small and had a small number of patients in each group, (4) There might be measurement errors in radiographic images. More physiologic devices instead of DTO for motion preservation are needed as well as a prospective randomized controlled trial for the treatment of multilevel lumbar degeneration. Additionally, more studies are needed to compare pure dynamic stabilization, hybrid, and pure fusion surgery to identify effective surgical treatment under similar surgical indications.

CONCLUSION

During an average of 29.8 months follow-up, patients with degenerative lumbosacral disease showed good clinical and radiological outcomes after surgery using the DTO system. During this follow-up period, no patients suffered from radiological adjacent segment disease. The motion-preserving dynamic stabilization system immediately adjacent to a fused segment instead of extending a rigid construct can minimize the risk of ASD.

REFERENCES

1. Dobran M, Nasi D, Esposito DP, Gladi M, Scerrati M, Iacoangeli M. The incidence of adjacent segment degeneration after the use of a versatile dynamic hybrid stabilization device in lumbar stenosis: Results of a 5-8-year follow-up. Asian Spine J 2018;12:263–71. https://doi.org/10.4184/asj.2018.12.2.263.
2. Tachibana N, Kawamura N, Kobayashi D, Shimizu T, Sasagawa T, Masuyama S, et al. Preventive effect of dynamic stabilization against adjacent segment degeneration after posterior lumbar interbody fusion. Spine (Phila Pa 1976) 2017;42:25–32. https://doi.org/10.1097/BRS.0000000000001654.
3. Zhou ZJ, Xia P, Zhao X, Fang XQ, Zhao FD, Fan SW. Can posterior dynamic stabilization reduce the risk of adjacent segment deterioration? Turk Neurosurg 2013;23:579–89. https://doi.org/10.5137/1019-5149.JTN.6573-12.1.
4. Rothenfluh DA, Mueller DA, Rothenfluh E, Min K. Pelvic incidence-lumbar lordosis mismatch predisposes to adjacent segment disease after lumbar spinal fusion. Eur Spine J 2015;24:1251–8. https://doi.org/10.1007/s00586-014-3454-0.
5. Kashkoush A, Agarwal N, Paschel E, Goldschmidt E, Gerszten PC. Evaluation of a Hybrid Dynamic Stabilization and Fusion System in the Lumbar Spine: A 10 Year Experience. Cureus 2016;8. https://doi.org/10.7759/cureus.637.
6. Sengupta DK, Herkowitz HN. Pedicle Screw-Based Posterior Dynamic Stabilization: Literature Review. Adv Orthop 2012;2012:1–7. https://doi.org/10.1155/2012/424268.
7. Lee SE, Jahng TA, Kim HJ. Hybrid surgery combined with dynamic stabilization system and fusion for the multilevel degenerative disease of the lumbosacral spine. Int J Spine Surg 2015;9. https://doi.org/10.14444/2045.
8. Mageswaran P, Techy F, Colbrunn RW, Bonner TF, McLain RF. Hybrid dynamic stabilization: A biomechanical assessment of adjacent and supraadjacent levels of the lumbar spine: Laboratory investigation. J Neurosurg

Spine 2012;17:232–42. https://doi.org/10.3171/2012.6.SPINE111054.

9. Yang Y, Hong Y, Liu H, Song Y, Li T, Liu L, et al. Comparison of clinical and radiographic results between isobar posterior dynamic stabilization and posterior lumbar inter-body fusion for lumbar degenerative disease: A four-year retrospective study. Clin Neurol Neurosurg 2015;136:100–6. https://doi.org/10.1016/j.clineuro.2015.06.003.
10. Yang JY, Lee JK, Song HS. The impact of adjacent segment degeneration on the clinical outcome after lumbar spinal fusion. Spine (Phila Pa 1976) 2008;33:503–7. https://doi.org/10.1097/BRS.0b013e3181657dc3.
11. Schmoelz W, Huber JF, Nydegger T, Dipl-Ing, Claes L, Wilke HJ. Dynamic Stabilization of the Lumbar Spine and Its Effects on Adjacent Segments. Spine (Phila Pa 1976) 2003;28:418–23. https://doi.org/10.1097/00007632-200300001-00015.
12. Schwarzenbach O, Rohrbach N, Berlemann U. Segment-by-segment stabilization for degenerative disc disease: A hybrid technique. Eur Spine J 2010;19:1010–20. https://doi.org/10.1007/s00586-010-1282-4.
13. Putzier M, Hoff E, Tohtz S, Gross C, Perka C, Strube P. Dynamic stabilization adjacent to single-level fusion: Part II. No clinical benefit for asymptomatic, initially degenerated adjacent segments after 6 years follow-up. Eur Spine J 2010;19:2181–9. https://doi.org/10.1007/s00586-010-1517-4.
14. Baioni A, Di Silvestre M, Greggi T, Vommaro F, Lolli F, Scarale A. Does hybrid fixation prevent junctional disease after posterior fusion for degenerative lumbar disorders? A minimum 5-year follow-up study. Eur Spine J 2015;24:855–64. https://doi.org/10.1007/s00586-015-4269-3.
15. Barrey CY, Ponnappan RK, Song J, Vaccaro AR. Biomechanical Evaluation of Pedicle Screw-Based Dynamic Stabilization Devices for the Lumbar Spine: A Systematic Review. SAS J 2008;2:159–70. https://doi.org/10.1016/S1935-9810(08)70035-5.
16. Maserati MB, Tormenti MJ, Panczykowski DM, Bonfield CM, Gerszten PC. The use of a hybrid dynamic stabilization and fusion system in the lumbar spine: Preliminary experience. Neurosurg Focus 2010;28:1–4. https://doi.org/10.3171/2010.3.FOCUS1055.
17. Fay LY, Chang CC, Chang HK, Tu TH, Tsai TY, Wu CL, et al. A hybrid dynamic stabilization and fusion system in multilevel lumbar spondylosis. Neurospine 2018;15:231–41. https://doi.org/10.14245/ns.1836108.054.
18. Pfirrmann CWA, Metzdorf A, Zanetti M, Hodler J, Boos N. Magnetic resonance classification of lumbar intervertebral disc degeneration. Spine (Phila Pa 1976) 2001;26:1873–8.
19. Leveque JCA, Segebarth B, Schroerlucke SR, Khanna N, Pollina J, Youssef JA, et al. A Multicenter Radiographic Evaluation of the Rates of Preoperative and Postoperative Malalignment in Degenerative Spinal Fusions. Spine (Phila Pa 1976) 2018;43:E782–9. https://doi.org/10.1097/BRS.0000000000002500.
20. Koga SF, Northcutt T, Garamszegi L, Leasure J. Improving the Management of Patients with Osteoporosis Undergoing Spinal Fusion : The Need for a Bone Mineral Density-Matched Interbody Cage 2021:281–8.
21. Aydogan M, Ozturk C, Karatoprak O, Tezer M, Aksu N, Hamzaoglu A. The pedicle screw fixation with vertebroplasty augmentation in the surgical treatment of the severe osteoporotic spines. Clin Spine Surg 2009;22:444–7.
22. Steinmetz MP, Berven S, Benzel EC. Benzel's Spine Surgery E-Book: Techniques, Complication Avoidance, and Management. Elsevier Health Sciences; 2021.
23. Demir E, Eltes P, Castro APG, Lacroix D, Toktaş İ. Finite element modelling of hybrid stabilization systems for the human lumbar spine. Proc Inst Mech Eng Part H J Eng Med 2020;234:1409–20. https://doi.org/10.1177/0954411920946636.
24. Hudson WRS, Gee JE, Billys JB, Castellvi AE. Hybrid dynamic stabilization with posterior spinal fusion in the lumbar spine. SAS J 2011;5:36–43.

S-160

TORAKOLOMBER VERTEBRA FRAKTÜRLERİNDE KİFOPLASTİ UYGULAMASI VE PATOLOJİ SONUÇLARI

Emir Kaan İZCİ, Fatih KESKİN

Konya Şehir Hastanesi, Beyin ve Sinir Cerrahisi Kliniği, Konya, Türkiye
Necmettin Erbakan Üniversitesi, Meram Tıp Fakültesi, Beyin ve Sinir Cerrahisi Ana Bilim Dalı, Konya, Türkiye

Giriş ve amaç: Kifoplasti, doksanlı yılların başında , vertebroplasti ilkelerine dayalı olarak vertebral kırıkların ek minimal invaziv tedavisi olarak geliştirilmiştir. İlk kifoplasti 1998 yılında yapılmıştır(Voormolen, 2011). Kifoplastinin temel amacı ağrının kısmen veya tamamen giderilmesidir. Önceleri osteoporotik hastalardaki çökme fraktürleri için uygulanan bu yöntem daha sonraları primer veya sekonder ağrılı osteoporotik vertebra fraktürleri, ağrılı benign veya malign tümörlerde, ağrılı vertebra fraktürü ve intraoperatif perkütan stabilizasyon yapılacak hastalara vertebraya destek amaçlı da uygulanmaya başlanmıştır. Kifoplasti, skopi eşiliğinde pediküllerden vertebra gövdesine ulaşılarak en sık polimetilmetakrilat (PMMA) enjeksiyonunu içeren minimal invaziv bir tekniktir. PMMA'ın kırık alanındaki stabiliteyi arttırıcı özelliği, termal nekroz etkisi ve intraosseöz ağrı reseptörlerine kemotoksik etkisi vardır (Aparisi, 2016). Bu çalışmada Konya Şehir Hastanesin de iki yıl içinde kifoplasti uygulanan ve işlem sırasında patoloji alınan hastalar ile ilgili deneyimi paylaşılmıştır.

Yöntem: Eylül 2020- Ocak 2022 tarihleri arasında kifoplasti yapılan hastaların bilgileri, hastane bilgi işlem veri tabanı ve radyoloji veri tabanı kullanılarak tarandı. Travmatik, osteoporotik ve patolojik vertebral çökme fraktürü gelişen ve işlem sırasında patoloji alınan toplam 58 hasta ve 66 vertebra seviyesi çalışmaya dahil edildi. Hastaların yaş, cinsiyet ,vizüel ağrı skalası (VAS) skorları, yatış süreleri, kırık seviyeleri, komplikasyonlar ve patoloji sonuçları değerlendirildi.

Bulgular: Araştırmaya dahil edilen hastaların yaş ortalaması 71,31±10,89 (40-92 arası) yıldı. Hastaların 17'si (%29,3) erkek ve 41'i (%70,7) kadın idi. Araştırmaya dahil edilenlerin VAS geliş skor ortalaması 9,7±0,44 iken, işlem sonrası VAS skorları 2,2±0,94 şeklindeydi. Katılımcıların hastanede yatış süresi 4 ila 24 saat arasında değişirken, ortalamaları 14,7±8,3 saatti. 46 hastada(%79,3) tek seviye kırık olduğu, 11 hastada(%19) iki seviye kırık olduğu, 1 hastada(%1,7) ise üç seviye kırık olduğu görüldü. Araştırma katılımcılarına kifoplasti yapılan seviyenin incelenmesi neticesinde 23 hastanın (%32,3) T12 kırığı, %21'inin(15 hasta) L1 ve %11,3'ünün(8 hasta) L4 olduğu tespit edilmiştir.Katılımcıların %91,4'ünde herhangi bir komplikasyon yokken, %5,2'inde (3 kişi) laterale sement taşması ve %3,4'ünde (2 kişi) spinal kanala sement kaçması olduğu tespit edilmiştir. Sadece 1 hastamız da komplikasyona bağlı defisit gelişti. Hasta tekrar operasyona alındı. Defisiti operasyon sonrası düzeldi. Hastaların alınan patolojilerinde 37 hastanın (%63,8) patolojisi osteoporoz, 9 hastanın(%15,5) patolojisi kemik-kemik iliği fragmanları, 5 hastanın(%8,6) patolojisi multiple myelom, 4 hastanın(%6,9) patolojisi plazmositom,2 hastanın(%3,4) patolojisi karsinom infiltrasyonu, 1 hastanın(%1,7) patolojisi ise kronik lenfosittik lösemi olarak raporlandı.

Tartışma ve Sonuç: Deneyimli eller tarafından ve doğru endikasyonla yapıldığında, kifoplasti ağrılı osteoporotik ,maligniteye bağlı veya travma sonrası gelişen vertebral fraktürlü hastalarda güvenli ve etkili minimal invaziv bir tedavidir ve hastaların %90'ından fazlasında ağrının azalmasını sağlar. Erken mobilizasyon ve kısa hastanede kalış süresi, kolay uygulanabilir olması, lokal ve sedo anestezi ile yapılabilmesi gibi birçok nedenle oldukça avantajlı bir yöntemdir. Ek olarak işlem sırasında patoloji alınabilmesi de ayrı bir avantajıdır. Biz her kifoplasti yapılan hastadan patoloji numunesi alınması gerektiğini düşünüyoruz.

Tablo 1

	Minimum	Maksimum	Ortalama	Std. Sapma
Yaş	40	92	71,3	10,89
Yatış süresi	4	24	14,7	8,3
Vas Geliş	9	10	9,7	0,44
İşlem Sonrası Vas	1	4	2,2	0,94

Tablo 2

		Sayı	Yüzde
Cinsiyet	Kadın	41	70,7
	Erkek	17	29,3
Seviye	1	46	79,3
	2	11	19
	3	1	1,7
Kifoplasti yapılan seviye	L1	15	21,1
	L2	6	8,5
	L3	6	8,5
	L4	8	11,3
	L5	2	2,8
	T6	1	1,4
	T9	1	1,4
	T10	3	4,2
	T11	6	8,5
	T12	23	32,3

Komplikasyon	Yok	53	91,4
	Spinal kanala sement kaçması	2	3,4
	Laterale sement kaçması	3	5,2
Patoloji	Osteoporotik kemik spikülleri	37	63,8
	Kemik-kemik iliği fragmanları	9	15,5
	Multple myelom	5	8,6
	Kronik Lenfositik lösemi	1	1,7
	Plazmositom	4	6,9
	Karsinom infiltrasyonu	2	3,4

KAYNAKLAR

1. Aparisi, F. (2016). Vertebroplasty and Kyphoplasty in Vertebral Osteoporotic Fractures. Seminars in Musculoskeletal Radiology, 20(4), 382–391. https://doi.org/10.1055/s-0036-1592431
2. Voormolen, M. H. J. (2011). Kyphoplasty. In Neuroradiology: Vol. 53 Suppl 1. https://doi.org/10.1007/s00234-011-0927-2

S-161

KİFOPLASTİ UYGULANAN HASTALARDA TANI ALMAMIŞ SPİNAL OSTEOPOROZUN DEĞERLENDİRMESİ AMACIYLA BT HOUNSFİELD UNİT DEĞERLERİNİN KULLANIMI

Gökhan GÜRKAN

İzmir Katip Çelebi Üniversitesi Tıp Fakültesi Atatürk Eğitim Araştırma Hastanesi Beyin Cerrahisi Anabilim Dalı

Amaç: Osteoporoz, kemik kütlesinin kaybı ve kemik kalitesinin bozulmasıyla karakterize bir hastalıktır. Osteoporotik hastalar yüksek kırık riskine, sekonder fonksiyonel kayıp ve daha yüksek mortalite oranlarına sahiptirler. Dual enerji X-ışını absorptiometrisi (DEXA) günümüzde kemik mineral dansitesini değerlendirmede altın standart olarak kullanılmaktadır. Fakat DEXA'nın bazı sınırlılıkları vardır. Abdominal damar duvar kalsifikasyonları, dejeneratif kemik spurları, faset hipertroifisi, çökme fraktürleri gibi sebepler DEXA taramasında T skorunun olduğundan daha yüksek çıkmasına, hastanın osteoporoz tanısı alamamasına sebep olmakta ve bazen klinisyeni yanlış yönlendirebilmektedir. BT Hounsfield Unit (HU) değerleri DEXA'nın sınırlılıklarını aşabilmekte ve asıl ihtiyacımız olan kemiğin trabeküler yapısı hakkında bilgi vermede son yıllarda alternatif yöntem olarak kullanılmaktadır. Biz bu çalışmada travmatik veya etiyolojisi bilinmeyen fraktürler sebebiyle kifoplasti uyguladığımız 43 hastanın BT HU değerleri ile osteoporoz durumunu değerlendirmeyi amaçladık.

Yöntem: 2015 - 2017 yılları arasında kifoplasti uygulanan 22'si (%51) kadın 21'i (%49) erkek toplam 43 hasta değerlendirildi. Hastaların yaş ortalaması 64.3 idi. BT HU, hastaların preop BT görüntülemelerinin PACS sistemi ile değerlendirilmesiyle hesaplandı. L1 ile L4 arası lumbar vertebralar değerlendirildi. L5 vertebra, lomber lordoz nedeniyle MPR formatlama olmadan mid-aksiyel ROI belirlemeye çalışmak ve olası sakralizasyonlar ölçümlemede hata oranını yükseltebileceğinden çalışmaya dahil edilmedi. Yapılan çalışmalar baz alınarak eşik değerler; -2 T skoru için BT HU değeri +100, -1 T skoru için +150, 0 T skoru için +200 olarak belirlendi.

Bulgular: Kifoplasti uygulanan 43 hastadan 3'ünün preop BT görüntülemelerine ulaşılamaması sebebiyle BT HU değerleri ölçülemedi. Vakaların %63'ünde kırık etiyolojisi travma idi, diğer %37'sinde ise etiyoloji bilinmiyordu. Hastaların yalnızca %7'sinde bilinen osteoporoz mevcuttu. Hastaların %62,5'i osteopotik, %22,5'i osteopenik, %15'i ise normal değerlerde idi. Bu sonuçlar ise travma etiyolojisi ile fraktür saptanan hastaların büyük çoğunluğunda tanı almamış osteoporoz belirlenmiş oldu. Her grup için ortalama BT HU değerlerimiz ise, normal, osteopenik ve osteoporotik sınıflama için sırasıyla; 205,4; 110,6; 64.7 olarak bulundu ve literatürdeki diğer çalışmalar ile uyumlu idi. Kırık seviyelerindeki BT HU değerleri, hastanın ortalama spinal BT HU değerinden yüksek olduğu görüldü. Spinal osteoporoz tespit edilen hastalardan L1-L4 arası fraktürü olup fraktür seviyesinde BT HU değeri ölçülen hastalarda, fraktür seviyelerindeki ölçümlerin ortalaması 166.8 idi, yani T skoru karşılığı normaldi. Bu da fraktür sahasındaki kompresyonun kemik mineral dansitesinde yoğunluk yarattığı ve ölçümde bu heterojenitenin yanlış sonuç orataya çıkardığını düşündürdü. Torakal ve lomber fraktürler arasında altta yatan osteoporoz oranları açısından anlamlı farklılık gözlenmedi.

Sonuç: Standart kriterleri olmaması, farklı gözlemciler tarafından tekrarlanabilir oluşu, fazla radyasyon oranı içermesi, pahalı bir tetkik gerektirmesine rağmen kifoplasti uygulanan hastaların neredeyse tamamına yakınında preop BT değerlendirmesi yapılması sebebiyle oportünistik olarak BT Hounsfield Unit değerinin ölçülmesi, fraktür hastalarında okkült kalmış osteoporozun hakkında şüphe duyulmasına ve ek tetkikler yapılmasına olanak sağlayarak tespit edilmesine yardımcı olabilir ve tedavi stratejimizi değiştirebilir.

S-165

SPINAL ARTERIO-VENOUS MALFORMATION (AVM- AVF) SEEN AFTER SPINAL SURGERY

Densel ARAÇ, Fatih KESKİN

Necmettin Erbakan Üniversitesi Meram Tıp Fakültesi Konya/TURKEY

INTRODUCTION

Spinal arterio venous malformations (AVM) constituting 3-4 % of all spinal lesion (1). Spinal AVMs have an intramedullary nidus closely associated with the spinal cord and most often present with hemorrhage.

Clinical Symptoms and Diagnosis

Loss of sensory or motor function, gait difficulties, radicular pain or disturbances of sphincter control. Spinal angiography is the gold standard (2)

Case 1: A 71-year-old female underwent T5-T11 posterior transpedicular screw-rod stabilization system operation in 2018. The patient complainted of inability to walk in 2020. Neurological examination of the patient; paraparesis (3/5 motor strength) and urinary incontinence were present

Picture 1. Spinal left L1 AVM-AVF was detected in the spinal angiography. Treated with endovascular treatment

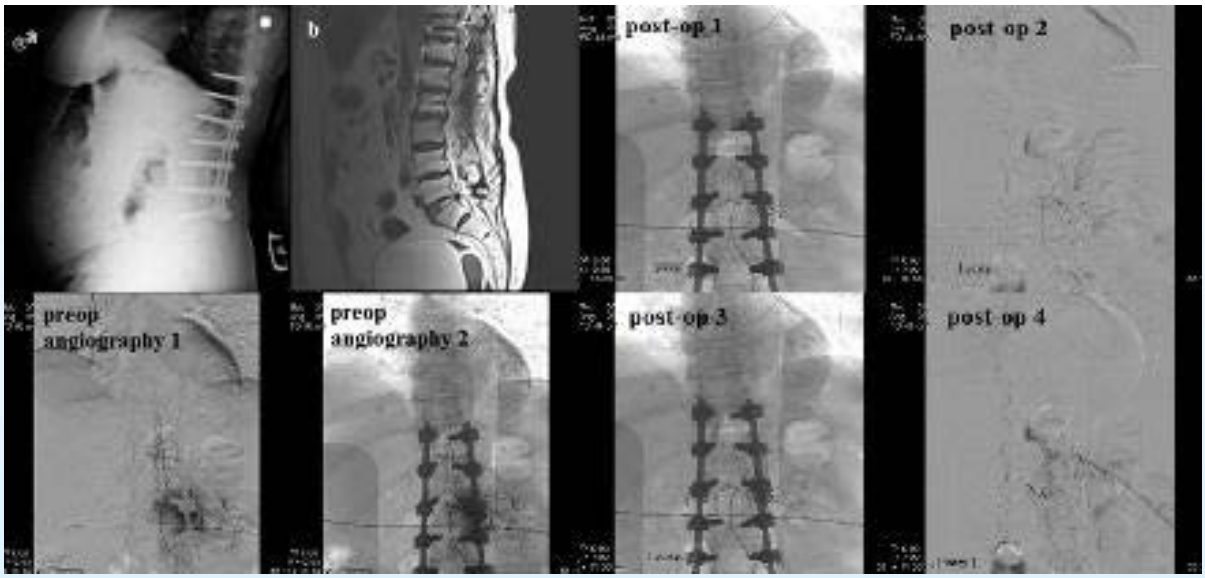

Case 2: A 68-year-old female patient underwent L2-L5 posterior stabilization operation in 2017. In 2019, the patient who had loss of strength in the legs for the last 1 month. Paraparesis (2/5) and urinary- fecal incontinence

Picture 2: Spinal AVF fed from right L2 left L3 dorsal spinal artery. It extends to the cervical spinal cord. Cervical and thoracal MRI were normal

Case 3: A 67-year-old male patient underwent L4-L5 posterior transpedicular stabilization in 2016. Patient complianted with progressive weakness in the legs (paraparesis 3/5) and urinary incontinence for the last 3 months in 2018.

Picture 3: Thoracic syringomyelia was seen on MRI. Right T7 AVM-AVF was detected and the patient was treated with endovascular embolization.

Case 4: A 74-year-old male patient underwent L2-L3-L4 posterior transpedicular stabilization in our clinic in 2016. The patient complianted with progressive weakness in the legs (paraplegia) and urinary and fecal incontinence for the last 8 months.

Picture 4: Lomber stab. and thoracal syrinx. Left T9 AVM-AVF treated with endovascular embolization

Case 5: A 65-year-old male patient underwent L1-L4 posterior transpedicular stabilization in our clinic in 2016. The patient was admitted to our clinic in 2018 with progressive weakness in the legs and for the last 8 months. Neurological examination revealed paraparesis (+3/5) .

Picture 5: Left L1 AVM-AVF was treated with embolization

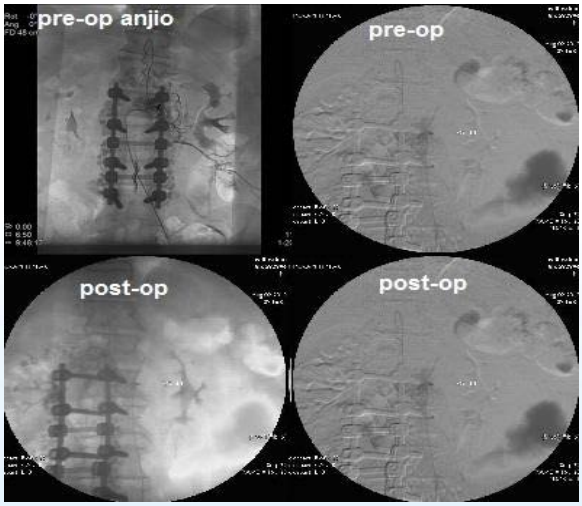

Follow-up Period

No early complication was observed in our 3 patients who had endovascular treatment. In the control follow-up;

Case 1 had minimal paraparesis (+4/5) and urinary incontinence improved within 6 months. Case 2, paraparesis 4/5 urinary and stool incontinence continued (12 month).

Case 3, Paraparesis and urinary incontinence improved (6 months).

Case 4, paraplegia and urinary-fecal incontinance continued (12 months). Case 5, paraparesis improved to +4/5 (6 months)

CONCLUSION

Spinal AVMs are rare conditions that can be considered as long-term postoperative complications. We suggest that a Spinal AVMs should be investigated in addition to spinal surgical field control in neurological deficits that occur in patients in the long-term after spinal surgery, especially in cases of paraparesis or plegia. Surgical excision-ligation and selective endovascular embolization are two effective methods of treatment. Surgical treatment has a high morbidity and nowadays endovascular treatment is the first choice because it is less invasive.

References

1. Bao YH, Ling F. Classification and therapeutic modalities of spinal vascular malformations in 80 patients. Neurosurgery. 1997;40:75–81.
2. Rosenblum B, Oldfield EH, Doppman JL, Di Chiro G. Spinal arteriovenous malformations: A comparison of dural arteriovenous fistulas and intradural AVM's in 81 patients. J Neurosurg. 1987;67:795–802.

S-182

SKOLYOZ CERRAHİLERİNDEKİ VİDA MALPOZİSYONLARININ HOUNSFİELD UNİT (HU) ÖLÇÜMLERİ İLE DEĞERLENDİRİLMESİ

Bülent ÖZDEMİR*, Ender KÖKTEKİR**

* Medline Adana Hastanesi, Çukurova, Adana, Türkiye
** Selçuk Üniversitesi Tıp Fakültesi, Konya, Türkiye

AMAÇ

Günümüzde spinal nöroşirurji pratiğinde en çok yapılan ameliyatlardan biri posterior enstrümantasyon cerrahisidir. Posterior enstrümantasyonda amaç füzyonun sağlanması olsa da bu bir instabilite için de yapılabilir, deformitelerin düzeltilmesi için veya dekomprasyon sonrası instabiliteyi önlemek için de uygulanabilir. Geniş uygulama alanına sahip bu cerrahi prosedürde vida malposizyon oranı %1 ile %39.8 arasında değişmektedir (1, 2, 3). Bu oranlar skolyoz cerrahisinde daha da artmaktadır. Şüphesiz operasyon sırasında spinal bilgisayarlı tomografi (BT) ve/veya nöronavigasyon kullanmak vida malpozisyonu ihtimalini azaltan teknolojik imkanlardır. Ancak bu imkanlar her cerrahın elinde bulunmamaktadır. Vida malpozisyonunun önceden tahmin edilebildiği daha pratik ve geniş kapsamlı uygulamalar üzerinde durulmaktadır. Literatürde vida malpozisyonundan çok füzyonun tahmin edilebilirliği üzerinde durulmuş ve kemik dansitometri ölçümlerinden füzyon cerrahisinin başarısı öngörülmeye çalışılmıştır (1, 2, 3).

Konjenital skolyozlarda çoğu zaman cerrahın tecrübesine, öğrenme eğrisine ve skolyozun getirdiği anormal anatomiye bağlanırken dejeneratif skolyozlarda bunlara ek olarak hastaların ilerlemiş yaşı ile birlikte gelişen osteoporoz veya osteopeniye bağlı kemik kalitesindeki azalmanın da rolü vardır (3,4,5). Aynı zamanda genç hastaların vertebralarında veya bazen de dejeneratif vertebralarda görülebilen sklerotik kemiğin sert yapısı da vida malpozisyonunda etkili olabilir. Yine dejeneratif skolyozda hipertrofiye uğrayan kemik korteks yapısı sklerozis benzeri etki gösterebilir. Kemik yapısındaki bu değişkenler idiopatik skolyozda bütün vertebralarda görülebilirken dejeneratif sınırlı sayıda vertebrada görülürken diğer vertebralarda neredeyse osteopenik kemik yapısı söz konusu olabilir. bütün bu olasılıkların operasyon öncesi değerlendirilmesi ve vida uygulamaları üzerindeki etkilerinin tahmini için pratik bir ölçüm tekniğine ihtiyaç vardır.

Kemik kalitesinin ölçümü için en yaygın kullanılan yöntem Dual enerji X-ışını absorptiometrisi (DEXA)' dır. Bu yöntemi her hastaya operasyon öncesi uygulamak ve sonuçlarının değerlendirilmesini beklemek kimi zaman operasyon öncesi hazırlık sürecini uzatabilir. Ama daha önemli dezavantajı bu teknik ile sadece belli bir bölgenin kemik korpusu hakkında bilge edinebilmemizdir. Yani operasyon öncesi her hastaya DEXA uygulaması yapılabilse bile her vertebranın her iki oedikülü hakkında ayrı ayrı bilgi edinmemiz mümkün değildir.

Özellikle skolyoz ameliyatlarından önce kemik dansitometrisinin değerlendirilmesi ve vidanın yanlış yerleşiminin öngörülmesi ameliyat planlaması için avantaj sağlayacaktır. Operasyon öncesi çekilen vertebra tomografilerinde Hounsfield Unit (HU) kullanımıyla her bir pedikülün kemik yoğunluğu ölçülebilmektedir. Bu çalışma ile kliniğimizde opere edilen skolyoz hastalarında vida malpozisyonu gerçekleşen ve gerçekleşmeyen pediküllerde kemik yoğunlukları Hounsfield Unit ile ölçülüp karşılaştırılarak Hounsfield Unit ile pedikül kemik yoğunluğunun ölçülmesinin vida malpozisyonu riskini gösterip göstermeyeceği ortaya koymak amaçlanmıştır

YÖNTEM

Skolyoz nedeniyle 2011-2021 tarihleri arasında kliniğimizde opere edilen 51 hasta retrospektif olarak incelendi. Çalışmaya takipte kalan ve operasyon öncesi ve operasyon sonrası torakolomber bilgisayarlı tomografisi (BT) olan ve bu tomografi görüntüleri incelenerek vida malpozisyonu olan hastalar dahil edildi. Hastaların cinsiyetleri, ortalama yaşları, skolyozun dejeneratif mi idiopatik mi olduğu, skolyozun torakal, lomber ve torakalomber olduğu ortaya konuldu.

Hastalara torakolomber vertebra tomografi çekimleri 256 kanal BT ile 120kVp voltajda 3 veya 4mm aralıklı kesitler ile yapıldı. Bu çekimler operasyon öncesi ve operasyon sonrası ilk 24 saatte yapılan çekimlerdi. HU ölçümleri ve pedikül çapı aksiyel kesitler üzerinden yapıldı. HU değerleri ve pedikül çapı ölçümleri tüm hastanenin kullandığı görüntüleme sistemi Enlil PACS (Eroğlu Görüntüleme Sistemleri) sistemindeki HU ölçüm ve uzunluk ölçme imleci ile yapıldı. Bu sistemde otomatik olarak HU ölçen ve iki nokta arasındaki uzaklığı ölçen imleçler bulunmaktaydı. HU' i ölçen imleç ölçülecek vertebra bölgesine götürüldüğünde ekranda beliren HU değerleri kaydedildi. Pedikül genişliği ölçümlerinde ise vertebra aksiyel kesitlerinde görülen birbirine en yakın pedikül iç ve dış sınırı arası çekilen hat ile imleçde beliren mm'lik değerler kaydedildi (Resim 1). Ölçümler yapılırken öncelikle, operasyon sonrası çekilen BT görüntülerinde vida malpozisyonun bulunduğu vertebra seviyesi bulundu (Resim 2). Sonra operasyon öncesi çekilen vertebra BT görüntülerinde bu seviyedeki vertebranın sağ ve sol pedikülünün aynı spongioz kemik bölgesine imleç getirilerek vida malpozisyonun olduğu ve olmadığı taraf pedikülün HU değerleri kaydedildi. Ayrıca pedikül çapları da ölçüldü. Ek olarak vida malpozisyonun bulunduğu segmentin aynı taraftaki bir alt veya bir üst segmentteki vertebra pedikülününde HU ve çap değerleri kaydedilerek istatiksel verileri alındı.

İstatiksel analiz

Bütün istatiksel hesaplamalar SPSS statistics version 22 programı ile yapıldı. Ölçümler arası istatiksel değerlendirmeler t test, Pearson ve wilcoxon testleri kullanılarak yapıldı ($p > 0.05$)

BULGULAR

51 hastanın ortalama yaşı 37.32 olup, 27 (%52,9)' u kadın, 24 (% 47,1) erkek idi. Hastaların 20 (% 39, 2)' si dejeneratif, 31 (% 60, 7)'i idiyopatik skolyoz idi. Vida malpozisyon seviyesi dejeneratif grupta 16 (% 80) hastada apeksin üstündeki vertebralarda, 4 (% 20) hastada apeksin altında yer almakta idi. idiopatik skolyozda ise bu değerler sırası ile 19 (% 61,2) ve 12 (% 38,7) idi. Bunların 20 (% 39, 2)' si mediale, 31 (% 60,8)' i laterale malpoze idi. Vida malpozisyonu olan pediküllerin ortalama kalınlıkları dejeneratif grupda 5,78 (3,69 -7,71) mm, idiyopatik grupta 7, 95 (4,45 – 14,2) mm' di. Kontrol grup ortalama pedikül kalınlıkları ise dejeneratif grupta 5, 54 (3,02 – 8,81) mm, idiyopatik grupta 7,41 (3,99 – 14) mm' di. HU ile pediküllerin değerlendirilme sonuçları vida malpozisyonu olan tarafta dejeneratif grupta 243, 46 (55-419) HU iken idiyopatik grupta bu değer 351, 66 (25-926) HU idi. Kontrol grupta ise sırası ile 242 (65-438) HU, 295, 38 (73-906) HU idi (Tablo 1).

TARTIŞMA

Literatürde HU ölçümü ile yapılan spinal çalışmalar mevcuttur. Ancak bu çalışmalarda F Schreiber ve ark tarafından tarif edilen HU ölçüm tekniği uygulanmış olup korpus ölçümlerinin değerlendirilmiştir. Değerlendirmeler daha çok spinal cerrahinin uzun dönem sonuçları üzerine yapılmıştır. Osteoporotik ya da osteopenik hastalarda vida gevşemesi ve füzyon retrospektif olarak değerlendirilmiştir (6, 7, 8). Bizim çalışmamızda ise HU bir prediktif değer olarak incelenmiş olup pedikül ölçümleri değerlendirilmiştir. Nitekim elde edilen değerler osteopeni ve osteoporotik hastalarda anlamlı bulunmamış tam tersi HU yüksek çıkan ve pediküllerde sklerozis görülen hastalarda vida malpozisyonu anlamlı bulunmuştur.

Literatürdeki çalışmalarda HU ölçümleri genellikle dejeneratif omurga hastalıkları üzerinden değerlendirilirken bizim çalışmamızda idiopatik skolyoz gibi çok genç bir hasta popülasyonunun da bulunması farklı bulguların ortaya çıkmasına yardımcı olmuştur. Diğer çalışmalarda vertebra kospus HU değerlerinin kemik dansite ve füzyonun gerçekleşmesi açısından incelenmiştir (9, 10, 11, 12). Bizim çalışmamızda ise operasyondan bir gün önce ve bir gün sonraki BT görüntülemeleri kullanılmıştır. Amaç kesinlikle füzyonun değerlendirilmesi değildir. Amaç pedikül HU değerleri üzerinden malpozisyon olması en olası vertebra seviyesi ve pedikülün bulunmasıdır. Bu bakımdan tamamen özgün bir çalışmadır. Spinal cerrahide HU ölçümü yapan çalışmalardan hiçbirinde pedikül değerleri incelenmemiştir.

Diğer çalışmalarda da belirtildiği gibi HU ölçümü oldukça pratik bir yöntemdir. Ayrı bir tetkik yapılması gerekmez. Maliyetli değildir ve değerlendirilmesi hızlıdır. Bu bakımdan HU ile daha birçok çalışma yapılacağını öngörmek olasıdır. Pedikül HU ölçümleri vakanın vida malpozisyonu açısından dikkat edilecek segmentlerini ortaya koyabilir niteliktedir. Ancak verilerimizin daha geniş serilerde yapılan çalışmaların verileri ile karşılaştırmak daha güvenilir sonuçlar açısından önemli bir basamak olacaktır. Bu bakımdan daha geniş serilerde pedikül HU ölçümü ile yapılacak çalışmalar planlanmaktadır

SONUÇ

İstatiksel olarak değerlendirildiğinde vida malpozisyonlarının apeksin üstünde yer alması ve laterale malpoze olma eğilimi anlamlı iken cobb açısının dejeneratif ve idiopatik grup arasında vida malpozisyonu üzerine anlamlı etkisi görülmedi. Gruplar kendi içinde değerlendirildiğinde pediküllerin HU değerlendirilme sonuçlarından anlamlı bir sonuç elde edilemedi (wilcoxon, $P > 0,05$). Ancak idiopatik ve dejeneratif gruplar karşılaştırıldığında artan HU değerlerinin vida malpozisyonu ile ilişkili olduğu görüldü.

EVALUATION OF SCREW MALPOSITIONS IN SCOLIOSIS SURGERY WITH HOUNSFIELD UNIT (HU) MEASUREMENTS

Bülent ÖZDEMİR*, Ender KÖKTEKİR**

* Medline Adana Hospital, Çukurova, Adana, Türkiye
** Selcuk University Faculty of Medicine, Konya, Türkiye

AIM

One of the most frequently performed operations in spinal neurosurgery practice today is posterior instrumentation, and the screw malposition rate in these surgeries ranges from 1% to 39.8% (1, 2, 3). These rates increase even more in scoliosis surgery. While screw malposition in congenital scoliosis often occurs due to the experience of the surgeon and the abnormal anatomy brought about by scoliosis, the decrease in bone quality due to osteoporosis or osteopenia also plays a role in degenerative scoliosis. At the same time, the hard structure of the sclerotic bone, which can be seen in the vertebrae of young patients or sometimes in degenerative vertebrae, may also be effective in screw malposition. Although Dual energy X-ray absorptiometry (DEXA) is the most widely used method for measuring bone quality, it is difficult to apply this method to every patient before the operation. Even if DEXA application is provided to each patient before the operation, it cannot give us information about the bone density of the vertebral pedicles separately. Özelikle skolyoz cerrahilerinde kemik dansitometrisinin değerlendirilip malpozisyon olabilecek vidanın önceden tahmin edilmesi cerrah için avantajlı olacaktır. Especıally ın scolıosıs surgerıes, ıt wıll be advantage to the surgery to evaluate the bone densıtometry and predıctıon of the malposıtıon of the screw. Bone density of each pedicle can be measured by using Hounsfield Unit (HU) in preoperative vertebral tomography. In this study, it was aimed to determine whether the measurement of pedicle bone density with the Hounsfield Unit will show the risk of screw malposition by measuring and comparing the bone densities of the pedicles with and without screw malposition in scoliosis patients operated on in our clinic.

MATERIAL AND METHOD

51 patients who were operated on in our clinic between 2011-2021 for scoliosis were retrospectively analyzed. Patients with screw malposition who were followed up and had preoperative and postoperative thoracolumbar computed tomography (CT) scans, and these images were analyzed, were included in the study. It was revealed that the patients' gender, mean age, whether the scoliosis was degenerative or idiopathic, and that the scoliosis was thoracic, lumbar and thoracalomber.

Thoracolumbar vertebra tomography scans of the patients were performed with 256 channel CT at 120kVp voltage with 3 or 4 mm intervals. These were the shots taken before the operation and in the first 24 hours after the operation. HU measurements and pedicle diameter were made on axial sections. HU values and pedicle diameter measurements were made with the HU measurement and length measurement cursor in the imaging system Enlil PACS (Eroğlu Imaging Systems) used by the entire hospital. In this system, there were cursors that automatically measure HU and measure the distance between two points When the cursor measuring HU was moved to the vertebral region to be measured, the HU values that appeared on the screen were recorded. In the pedicle width measurements, the line drawn between the inner and outer border of the pedicle closest to each other seen in the axial sections of the vertebrae and the mm values appearing on the cursor were recorded (image 1). While making the measurements, first of all, the vertebral level with screw malposition was found in the post-operative CT images (image 2). Then, the HU values of the pedicle on the side with or without screw

malposition were recorded by placing the cursor on the same cancellous bone area of the right and left pedicle of the vertebrae at this level in the preoperative vertebral CT images. In addition, pedicle diameters were also measured. In addition, statistical data were obtained by recording HU and diameter values of the vertebral pedicle in an upper or lower segment on the same side of the segment with screw malposition.

Statistical analysis

All statistical calculations were made with SPSS statistics version 22 program. Statistical evaluations between measurements were made using t test, Pearson and Wilcoxon tests ($p > 0.05$)

RESULTS

The mean age of 51 patients was 37, 32 years, 27 (52, 9%) women and 24 (47.1%) men. 20 (39, 2%) of the patients were degenerative scoliosis, 31 (60,7 %) were idiopathic scoliosis. Screw malposition level was located in the vertebrae above the apex in 16 (80%) patients in the degenerative group, and below the apex in 4 (20%) patients. In idiopathic scoliosis, these values were 19 (61.2%) and 12 (38.7%). The mean thickness of pedicles with screw malposition was 5.78 (3.69 -7.71) mm in the degenerative group and 7.95 (4.45 - 14.2) mm in the idiopathic group. The evaluation results of pedicles with HU were 243, 46 (55-419) HU in the degenerative group on the screw malpositioned side, while this value was 351, 66 (25-926) HU in the idiopathic group. In the control group, 242 (65-438) HU, 295, 38 (73-906) HU (Table 1)

DISCUSSION

Spinal studies with HU measurement are available in the literature. However, in these studies, the HU measurement technique described by F Schreiber et al. was applied and the corpus measurements were evaluated (6, 7, 8). Evaluations were mostly made on the long-term results of spinal surgery. Screw loosening and fusion were evaluated retrospectively in osteoporotic or osteopenic patients in the other studies (9, 10). In our study, HU was examined as a predictive value and pedicle measurements were evaluated. As a matter of fact, the values obtained were not found to be significant in osteopenia and osteoporotic patients, on the contrary, screw malposition was found to be significant in patients with high HU and sclerosis on the pedicles.

While HU measurements were generally evaluated in terms of degenerative spine diseases in studies in the literature, the presence of a very young patient population such as idiopathic scoliosis in our study helped to reveal different findings. In other studies, vertebral cospus HU values were examined in terms of bone density and fusion (11, 12). In our study, CT scans one day before and one day after the operation were used. The aim is certainly not to evaluate the fusion. The aim is to find the vertebral level and pedicle most likely to be malpositioned over pedicle HU values. In this respect, it is a completely original work. In spinal surgery, pedicle values were not examined in any of the studies measuring HU.

As stated in other studies, the HU analysis is a very practical method. No separate examination is required. It is inexpensive and quick to evaluate. In this respect, it is possible to predict that many more studies will be conducted with HU. Pedicle HU measurements can reveal the segments of the case to be considered in terms of screw malposition. However, comparing our data with the data of studies conducted in larger series will be an important step in terms of more reliable results. In this regard, studies with pedicle HU measurement in larger series are planned.

CONCLUSION

When evaluated statistically, the position of screw malpositions above the apex and the tendency to malposition laterally were significant, while the cobb angle did not have a significant effect on screw malposition between the degenerative and idiopathic groups. When the groups were evaluated within themselves, no significant result could be obtained from the HU evaluation results of the pedicles (wilcoxon, P> 0.05). However, when idiopathic and degenerative groups were compared, it was seen that increased HU values were associated with screw malposition.

REFERENCES

1. Chin DK, Park JY, Yoon YS, et al. Prevalence of osteoporosis in patients requiring spine surgery: incidence and significance of osteoporosis in spine disease. Osteoporos Int 2007;18:1219–24.
2. Schreiber JJ, Anderson PA, Rosas HG, et al. Hounsfield units for assessing bone mineral density and strength: a tool for osteoporosis management. J Bone Joint Surg Am 2011;93:1057–63.
3. Schreiber JJ, Anderson PA, Hsu WK. Use of computed tomography for assessing bone mineral density. Neurosurg Focus 2014;37:E4.
4. Pickhardt PJ, Pooler BD, Lauder T, et al. Opportunistic screening for osteoporosis using abdominal computed tomography scans obtained for other indications. Ann Intern Med 2013;158:588–95.
5. Buckens CF, Dijkhuis G, de Keizer B, et al. Opportunistic screening for osteoporosis on routine computed tomography? An external validation study. Eur Radiol 2015;25:2074–9.
6. Lee S, Chung CK, Oh SH, et al. Correlation between bone mineral density measured by dual-energy X-ray absorptiometry and Hounsfield units measured by diagnostic CT in lumbar spine. J Korean Neurosurg Soc 2013;54:384–9.
7. Wagner SC, Formby PM, Helgeson MD, et al. Diagnosing the undiagnosed: osteoporosis in patients undergoing lumbar fusion. Spine (Phila Pa 1976) 2016;41:E1279–83.
8. Choi MK, Kim SM, Lim JK. Diagnostic efficacy of Hounsfield units in spine CT for the assessment of real bone mineral density of degenerative spine: correlation study between T-scores determined by DEXA scan and Hounsfield units from CT. Acta Neurochir (Wien) 2016;158:1421–7.
9. Mi J, Li K, Zhao X, et al. Vertebral body Hounsfield units are associated with cage subsidence after transforaminal lumbar interbody fusion with unilateral pedicle screw fixation. Clin Spine Surg 2017;30:E1130–6.
10. Bredow J, Boese CK, Werner CML, et al. Predictive validity of preoperative CT scans and the risk of pedicle screw loosening in spinal surgery. Arch Orthop Trauma Surg 2016;136:1063–7.
11. Schwaiger BJ, Gersing AS, Baum T, et al. Bone mineral density values derived from routine lumbar spine multidetector row CT predict osteoporotic vertebral fractures and screw loosening. AJNR Am J Neuroradiol 2014;35:1628–33.
12. Meredith DS, Schreiber JJ, Taher F, et al. Lower preoperative Hounsfield unit measurements are associated with adjacent segment fracture after spinal fusion. Spine (Phila Pa 1976) 2013; 38:415–8.

S-184

KOMŞU SEGMENT HASTALIĞINDA DEĞİŞKENLERİN İNCELENMESİ VE PREDİKTİF FAKTÖRLERİN ARAŞTIRILMASI

Korhan UÇAR *, Derya KARAOĞLU GÜNDOĞDU *, Ender KÖKTEKİR *, Hakan KARABAĞLI *

Selçuk Üniversitesi Beyin Ve Sinir Cerrahisi

GİRİŞ

Beyin cerrahi pratiğinde spinal füzyon ameliyatları daha sıklıkla uygulanmaktadır. Başta dejeneratif patolojiler olmak üzere travma, onkolojik, spondilolistezis vb birçok patolojide spinal stablizasyon ve füzyon operasyonları uygulanmaktadır. Füzyon için günümüzde en çok tercih edilen yöntem poliaksiyel pedikül vidalarının ve rod sistemlerinin kullanılması ile yapolan posterior stablizasyondur. Spinal füzyon ameliyatlarının başlıca amaçları; spinal deformiteleri düzeltmek, füzyon oranlarını artırmak, nöral dokuların dekompresyonunu sağlamak ve operasyon sonrası yaşam kalitesinin artırılmasıdır. Spinal füzyon operasyonlarının birçok olumlu etkileri olmasına rağmen vaka sayılarındaki artış, takip sürelerindeki artış, radyolojik görüntülemelerdeki gelişmeler nedenli uzun dönem komplikasyonların görülme sıklığı da artmaktadır. Omurga intervertebral disk, çeşitli ligamanlar ve faset eklemlerinden oluşan vücudu dengede tutan hareketli bir yapıdır. Füzyon operasyonları sonrası bu hareketli segmentlerdeki hareket kaybına bağlı olarak omurga biyomekaniği ciddi bir biçimde etkilenmektedir. Bunun sonucu olarak motor segment fizyolojik kuvvetlere karşı olması gerekenden daha fazla etkilenmektedir. Füzyona katılmayan üst ve alt komşu segment vertebralarda yüklenme artışına bağlı, biyomekanik stres artışına bağlı, intervertebral diskin hidrasyon kaybı ve hipermobiliteye bağlı dejenerasyon süreçleri hızlanmakta ve komşu segment problemleri meydana gelmektedir.

Bu çalışmada hastanemizde posteriorstabilizasyon ve füzyon cerrahisi uygulanan hastalar retrospektif olarak değerlendirilerek komşu segment hastalığı (KSH) gelişmesindeki risk faktörleri belirlenmeye çalışılmış olup yaş, cinsiyet, diskektomi varlığı, sakrum vidası varlığı, uzun segment füzyon varlığı, dinamik ve rijit rod sistemleri, üst veya alt seviyelerde füzyonun sonlandırılan vertebra seviyesinin etkisi ve spinopelvik ölçümler ile KSH üzerine olan etkisi değerlendirilmeye çalışılmıştır. Çalışma sonucunda elde edilen sonuçların spinal füzyon uygulanacak hastalarda KSH gelişmemesi için dikkat edilmesi gereken faktörleri ortaya koyarak cerrahi öncesi planlama ve cerrahi esnasında kullanılacak enstrüman seçiminde yol göstermesi amaçlanmıştır.

GEREÇ VE YÖNTEM

Bu çalışmada Selçuk Üniversitesi Beyin Cerrahisi Kliniğinde Ocak 2010-Ocak 2022 tarihleri arasında posterior segmental enstrümentasyon operasyonu ile torakolomber veya lumbosakral posterior füzyon yapılan ve bu hastalardan komşu segment hastalığı nedenli tekrar opere olan 21 hasta ile kontrol grubu olarak reoperasyon öyküsü olmayan 20 hasta retrospektif olarak değerlendirildi. Toplam 41 hastanın minumun takip süresi 12 ay olarak alınmıştır. Temel olarak komşu segment hastalığı gelişen ve gelişmeyen hastalar olarak 2 grupta incelenmiştir. Çalışmaya dahil edilen gruplar; spinal dejeneratif hastalıklar, spinal stenoz olan hastalar, skolyoz, kifoskolyoz gibi deformiteleri olan , spondilolistezis olan veya spinal enfeksiyonlar sonucu füzyon operasyonu geçiren hastalar ve minumum takip süresi 12 ay olan hastalardır. Dahil edilmeyen gruplar travma nedenli spinal füzyon operasyonu olanlar, spinal metastaz nedenli opere olan hastalar, adölasan yaşta spinal füzyon operasyonu olan hastalar ve

takip süresi 12 aydan az olan hastalardır. Bu hastalarda kullanılan spinal enstrümanların aynı kalitede ve aynı materyalden yapılmasına (transpediküler vida, rod), preop ve kontrol görüntülemelerin aynı röntgen, BT ve MR cihazları tarafından yapılmasına önem verildi. Bu hastalarda standart poliaksiyel vidalar kullanıldı. Titanyumdan oluşan rijit veya dinamik rod sistemleri kullanıldı. Füzyon seviyesi en az 2 seviye, en fazla olarak 15 seviye füzyon yapılan hastalar mevcuttur. Tüm hastalar genel anestezi altında prone pozisyonda uygun sterilizasyon sağlanmasının ardından gerekli uzunluktaki median insizyonla operasyona alındı. Tüm hastalar aynı cerrahi ekip tarafından opere edildi. Tüm hastaların preoperatif ve postoperatif ve 3.ay ve 1.yıl kontrollerinde anamnezleri, ağrı durumları, nörolojik muayeneleri ve görüntülemeleri ile değerlendirilmiştir. Hastaların preop 2 yön lomber grafileri, lomber BT görüntüleri ve lomber MR görüntüleri ile erken postop, postop 3.ay ve postop 1.yıl kontrollerde 2 yön lomber görüntüleri, lomber BT görüntüleri ve MR görüntüleri karşılaştırmalı olarak değerlendirilmiştir. Ancak bu çalışmada değerlendirilen veriler 2 yönlü grafiler, anteroposterior ve lateral skolyoz grafilerinden elde edilmiştir. Bu direk grafilerden lomber lordoz (LL), pelvik insidens (Pİ), pelvik tilt (PT) ve sakral slope (SS) değerleri ölçüldü. Komşu segmentin hatalığının üst ya da alt bileşkede olması, cinsiyet farklılığı, yaş ortalaması, dinamik veya rijit rod sistemleri kullanımış olması, füzyon sağlanan en üst ve en alt vertebraya yönelik komşu segment hastalığı görülme sıklığı, diskektomi varlığı ile ilişkisi, proksimal bileşke kifozu varlığı ya da yokluğu, belli bir seviye füzyon üstünde görülme sıklığı değerlendirildi. Elde edilen değişkenlerin KSH üzerindeki etkisi araştırıldı.

BULGULAR

KSH olan 21 kişi ve olmayan 20 kişi çalışmaya dahil edildi. 41 hastanın cinsiyet dağılımı; 29 (%70,7) kadın, 12 (%29,3) erkek şeklinde idi. KSH olan 21 kişiden 14'ü (%66,6) kadın, 7'si (%33,3) erkek idi. KSH görülme oranı kadınlarda %48,2 iken erkeklerde %58,3 olarak tespit edildi. Çalışmaya katılan hastaların ortalama yaşı 36,44 (34-85) idi. Bu hastaların ortalama takip süresi: 31,62 ay (12-108 ay) idi. Hastalardan elde edilen değişkenler istatiksel olarak değerlendirildiğinde KSH gelişen ve gelişmeyen hastalarda Pİ ölçümlerinin operasyon öncesi ve operasyondan 1 gün sonraki değerlerinin azalan trasede olması KSH oluşumu açısından korelasyon göstermekte olduğu görüldü (tablo 1).

KSH olan olgularda %95,2 (20 hasta) normal rod, %4,8 (1 hasta) dinamik rod kullanılmış idi. Normal rod kullanımı KSH oluşumu açısından istatiksel olarak anlamlı bulundu. Ancak dinamik rod kullanımı KSH oluşmaması açısından istatiksel olarak anlamlı değildi (tablo 2)

Stabilizasyonun sonlandırıldığı üst seviye ile KSH oluşum ilişkisi değerlendirilmesi KSH oluşumu ile stabiizasyonun üst sınırının T12'de bitirilmesi istatiksel olarak anlamlı idi. KSH % 85,7 (18 hastada) üst vertebra komşuluğunda oluştuğu görüldü. Bu bulgu literatür ile uyumlu idi (Tablo 3).

Sakrum vidası uygulaması ile KSH oluşumu arasındaki ilişki değerlendirildiğinde KSH olan hastaların %38,1 (8 hastada) sakrum vidası bulunurken %61,9 (13 hastada) sakrum vidası yok idi. Sakrum vidası uygulaması ve/veya uygulanmaması KSH oluşumu açısından istatiksel olarak anlamlı bir etken olarak tespit edilmedi. Aynı şekilde diskektomi yapılmış olması veya dekompresyon yapılmış olmasının da KSH oluşumu üzerinde anlamlı bir etkisi tespit edilmedi. Stabilizasyonda operasyona dahil edilen vertebra seviyesi değerlendirildiğinde uzun segment stabilizasyon ile kısa seğmen stabilizasyonun KSH oluşumu üzerinde anlamlı bir etkisi tespit edilmedi.

TARTIŞMA

Literatürde üst seviyede KSH oluşma insidansı %79,5 ve alt seviyede KSH oluşma insidansı %18,8 olarak belirtilmiş olup bizim çalışmamızda da çıkan sonuçlar literatür ile uyumlu idi (1). KSH varlığı için 6 aylık iyilik hali sorgulanmalı ve postop 13-24 ay geçmiş olmalı diyen görüşler mevcuttur (2) bu çalışmada ortalama takip süresi 31,62 ay idi. Literatürde 3 seviye ve üstü füzyon yapılan hastalarda KSH daha fazla olurken çalışmamızda stabilizasyon seviyesi

KSH oluşumu açısından anlamlı bulunmadı (3, 4). Literatürde Pİ – LL >15 olduğu durumda KSH riskinin arttığı belirtilirken bizim çalışmamızda bu değerler KSH gelişen ve gelişmeyen olgularda anlamlı farklılık göstermedi (5, 6).

KSH riskini azaltmak için enstrümanda rijiditeyi azaltmak hipotezine göre rijit füzyona komşu dejenere segmentin dinamik rod sistemi ile sisteme dahil edilmesi ya da asemptomatik olsa bile radyolojik olarak komşu dejenere segmentin sisteme dahil edilmesi önerilmektedir. (1) cakır ve ark yaptıkları çalışmada rijit ve semirijit sistemleri uyguladıkları füzyon vakalarında KSH oluşması açısından anlamlı fark olmadığını bildirmişlerdir. (2) bir diğer çalışmada rijit, hibrid ve dinamik sistemleri olan 45 hasta karşılaştırılmış ve hiçbirinde KSH gelişmemiş ve anlamlı bir farklılık bulunmamıştır. (3) kim ve ark. Çalışmalarında ise dinamik sistem ile füzyonun ister tek ister multiseviyede olsun komşu seviyede daha az hipermobiliteye neden olduğundan KSH riskini önemli ölçüde azalttığı bildirilmiştir. (4) yang ve ark. Yaptıkları bir çalışmada dinamik sistemin rijit sisteme göre daha az komşu eklem hareket açıklığına neden olduğu, komşu disk yapısını koruduğu ve bu nedenle KSH oluşmasında daha düşük oranda karşılaşıldığı gösterilmiştir. (5) Başka bir çalışmada, kullanılan enstrümantasyon tipi ne kadar rijit ise bu hastaların KSH oluşması için gereken süre o denli kısalmakta olduğu gösterilmiştir. (6) Bizim çalışmamızda da dinamik rod kullanılmaması KSH oluşumu açısından anlamlı bir risk faktörü olarak tespit edilmiştir.

SONUÇ

Normal rod kullanımı ve füzyonun T12 'de sonlandırılması KSH gelişmesi adına istatiksel olarak anlamlı bulundu. Operasyon sonrası birinci gün kontrol grafide Pİ ölçümlerinin azalan değerleri ile KSH oluşmasında korelasyon gözlendi. Çalışmanın daha geniş hata kitleleri ile yeniden değerlendirilmesi ve bulguların karşılaştırılması planlandı.

INVESTIGATION OF VARIABLES AND INVESTIGATION OF PREDICTIVE FACTORS IN NEIGHBORING SEGMENT DISEASE

Korhan UÇAR *, Derya KARAOĞLU GÜNDOĞDU *, Ender KÖKTEKİR *, Hakan KARABAĞLI *

* Selcuk University Brain and Nerve Surgery

INTRODUCTION

Spinal fusion surgeries are more frequently used in neurosurgery practice. Spinal stabilization and fusion operations are applied in many pathologies such as trauma, oncological, spondylolisthesis, degenerative pathologies etc. The most preferred method for fusion today is posterior stabilization using polyaxial pedicle screws and rod systems. The main purposes of spinal fusion surgeries are; to correct spinal deformities, to increase fusion rates, to provide decompression of neural tissues and to increase the quality of life after the operation. Although spinal fusion operations have many positive effects, the incidence of long-term complications is increasing due to the increase in the number of cases, the increase in follow-up times, and the developments in radiological imaging. The spine is a movable structure consisting of intervertebral disc, various ligaments and facet joints that keeps the body in balance. Due to the loss of movement in these mobile segments after fusion operations, spine biomechanics are seriously affected. As a result, the motor segment is affected more than it should be against physiological forces. Degeneration processes of the intervertebral disc due to loss of hydration and hypermobility of the intervertebral disc accelerate due to increased loading, increased biomechanical stress in the upper and lower adjacent segment vertebrae that do not participate in the fusion, and adjacent segment problems occur. In this study, the patients who underwent posterior stabilization and fusion surgery in our hospital were evaluated retrospectively and the risk factors for the development of adjacent segment disease (ASD) were tried to be determined. The effect of the fusion on the level of the terminated vertebrae and its effect on KSH with spinopelvic measurements were tried to be evaluated. It is aimed that the results obtained as a result of the study will guide the pre-surgical planning and the selection of the instrument to be used during the surgery by revealing the factors that should be considered in order to prevent the development of CSH in patients who will undergo spinal fusion.

MATERIALS AND METHODS

In this study, 21 patients who underwent posterior segmental instrumentation with thoracolumbar or lumbosacral posterior fusion between January 2010 and January 2022 in the Department of Neurosurgery of Selcuk University and were operated again for adjacent segment disease, and 20 patients as the control group, who did not have a history of reoperation, were evaluated retrospectively. The minimum follow-up period of 41 patients was taken as 12 months. Basically, it was examined in 2 groups as patients with and without adjacent segment disease. The groups included in the study; patients with spinal degenerative diseases, patients with spinal stenosis, patients with deformities such as scoliosis, kyphoscoliosis, patients with spondylolisthesis or those who underwent fusion surgery as a result of spinal infections, and patients with a minimum follow-up period of 12 months. Excluded groups were patients who had spinal fusion operation due to trauma, patients who had undergone surgery for spinal metastasis, patients who had spinal fusion operation at adolescent age, and patients with a follow-up period of less than 12 months. It was emphasized that the spinal instruments used in these patients were of the same quality and made of the same material (transpedicular screw, rod), and that preop and control imaging were performed by X-ray, CT and MR devices. Standard polyaxial screws were used in these patients. Rigid or dynamic rod systems made of titanium were used. There are patients with a fusion level of at least 2 levels and a maximum of 15 levels of fusion. All patients were operated with a median incision of the required length after

proper sterilization in the prone position under general anesthesia. All patients were operated by the same surgical team. All patients were evaluated with preoperative and postoperative neurological examinations and imaging at their 3rd month and 1st year controls. X-rays, CT images and MR images of the patients were evaluated preoperatively, early postoperatively (1st day), 3rd month and 1st year after the operation. Lumbar lordosis (LL), pelvic incidence (PI), pelvic tilt (PT) and sacral slope (SS) values were measured from direct radiographs. The effect of variables on the error of the neighboring segment was evaluated.

RESULTS

21 people with ASD and 20 people without KSH were included in the study. Gender distribution of 41 patients; 29 (70.7%) women and 12 (29.3%) men. Of 21 people with ASD, 14 (66.6%) were female and 7 (33.3%) were male. While the incidence of ASD was 48.2% in women, it was 58.3% in men. The mean age of the patients participating in the study was 36.44 (34-85). The mean follow-up period of these patients was 31.62 months (12-108 months). It was observed that the decrease in the values of PI measurements before and 1 day after the operation showed a correlation in terms of ASD formation (table 1). Normal rod was used in 95.2% (20 patients) and dynamic rods in 4.8% (1 patient) in cases with KSH. The use of normal rods was found to be statistically significant in terms of ASD formation. However, the use of dynamic rods was not statistically significant in terms of the absence of ASD (table 2). Evaluation of the relationship between the upper level at which stabilization was terminated and the formation of ASD. It was statistically significant that the formation of ASD and the completion of the upper limit of stabilization at T12. ASD was observed to occur in the vicinity of the upper vertebra in 85.7% (18 patients). This finding was consistent with the literature (Table 3). When the relationship between sacrum screw application and ASD formation was evaluated, 38.1% (in 8 patients) of the patients with ASD had a sacrum screw, while 61.9% (13 patients) did not have a sacral screw. Application and/or non-application of sacrum screw was not found to be a statistically significant factor in terms of ASD formation. Likewise, discectomy or decompression did not have a significant effect on the formation of ASD. When the level of vertebrae included in the operation was evaluated in stabilization, no significant effect of long segment stabilization and short segment stabilization on ASD formation was detected.

DISCUSSION

In the literature, the incidence of high-level ASD occurrence was 79.5% and the incidence of low-level ASD occurrence was 18.8%, and the results in our study were also consistent with the literature (1). In the literature, ASD was higher in patients with fusion of 3 levels and above, while the stabilization level was not found to be significant in terms of ASD formation in our study (3, 4). While it has been stated in the literature that the risk of ASD increases when PI – LL is >15, in our study, these values did not differ significantly in cases with and without ASD (5, 6). There is literature information that the use of dynamic rod system instead of rigid fusion reduces the risk of ASD (1). In their study, Çakır et al. reported that there was no significant difference in terms of CSH formation in fusion cases in which they applied rigid and semirigid systems (2). In another study, 45 patients with rigid, hybrid and dynamic systems were compared, and none of them developed CAS and found no significant difference (3). Kim et al. In their studies, it has been reported that the fusion with the dynamic system, whether single or multilevel, causes less hypermobility at the adjacent level, thus significantly reducing the risk of ASD (4). Yang et al. In a study conducted by them, it was shown that the dynamic system causes less range of motion in the adjacent joint compared to the rigid system, preserves the adjacent disc structure, and therefore is encountered at a lower rate in the occurrence of ASD (5). In another study, it was shown that the more rigid the instrumentation type used, the shorter the time required for these patients to develop ASD (6). In our study, the absence of dynamic rods was found to be a significant risk factor for the formation of ASD.

CONCLUSION

Useing normal rod and termination of fusion at T12 were found to be statistically significant for the development of ASD. A correlation was observed between the decreasing values of PI measurements and the formation of ASD in the control X-ray on the first day after the operation. It was planned to reevaluate the study with wider patients series.

REFERANSLAR

1. Gore DR, Sepic SB, Anterior discectomy and fusion for painful cervical disc disease. A report of 50 patients with an average follow-up of 21 years, Spine , Oct 1;23(19):2047-51, 1998

2. Cakir B, Carazzo C, Schmidt R, Mattes T, Reichel H, Käfer W, Adjacent segment mobility after rigid and semirigid instrumentation of the lumbar spine; Spine, May 20;34(12):1287-91, 2009

3. Korovessis P, Papazisis Z, Koureas G, Lambiris E, Rigid, semirigid versus dynamic instrumentation for degenerative lumbar spinal stenosis: a correlative radiological and clinical analysis of short-term results, Spine , Apr 1;29(7):735-42, 2004

4. Kim CH, Chung CK, Jahng TA, Comparisons of outcomes after single or multilevel dynamic stabilization: effects on adjacent segment, J Spinal Disord Tech. Feb;24(1):60-7, 2011

5. Yang B, Jiang T, Comparative study of dynamic neutralization system and posterior lumbar interbody fusion in treating lumbar degenerative disease, Zhongguo Xiu Fu Chong Jian Wai Ke Za Zhi.Feb;27(2):140-4, 2013

6. Rahm MD, Hall BB, Adjacent-segment degeneration after lumbar fusion with instrumentation: a retrospective study. J Spinal Disord 9: 392–400, 1996

S-193

THE EFFECT OF THE LONG SEGMENT PEDICLE SCREW FIXATION COMBINED WITH INTERMEDIATE SCREW AT THE FRACTURE LEVEL FOR TREATMENT OF UNSTABLE THORACOLUMBAR FRACTURES

Onur Suer[1], Bunyamin Kilicli[2], Selahaddin Aydemir[3], Anil Murat Ozturk[2], Omer Akcali[3]

[1]Department of Orthopaedics and Traumatology, University of Health Sciences, Izmir Bozyaka Training and Research Hospital, Izmir, TURKEY
[2]Department of Orthopaedics Surgery, Faculty of Medicine, Ege University, Izmir, TURKEY
[3]Department of Orthopaedics Surgery, Faculty of Medicine, Dokuz Eylul University, Izmir, TURKEY

ABSTRACT

Objective: There is some debate as to which is the best approach (decompression technique and how many levels of pedicle screws to use) in the surgical treatment of thoracolumbar fractures. Correction of thoracolumbar kyphosis without a neurological injury and prevention of mechanical problem should be the main concern. The aim of this study is to evaluate the advantages of long segment fusion with screws placed at the fracture level in unstable thoracolumbar vertebral fractures.

Methods: Ninety-one patients with unstable T11-L2 burst fractures operated between January 2014 and March 2021 were included in the study. The patients were divided into two groups as those with screws placed in the fractured vertebra (group A: n: 61, age: 40.3) and those without (group B: n: 30, age: 38.9). All patients were followed up periodically with clinical and radiological evaluation. Vertebral compression angle (VCA), vertebral corpus height (VCH), intraoperative parameters (instrumentation time and intraoperative fluoroscopy number) and complications were compared between the groups.

Results: There was no statistical difference with respect to age, sex, level of injury, AO classification, mechanism of injury and ASIA (American Spinal Cord Injury Association) classification between the groups. The both groups significantly restored VCA and VCH after operation ($p < 0.0001$). Improvement in early postoperative VCA was statistically significantly better in Group A ($p=0.0144$). At the last follow-up, the Group A was significantly more succesful in restoration and protection of achieved correction of VCA ($p = 0.0003$). There was no difference between the two groups in terms of correction loss in VCA measured at the last follow-up. There was no statistically significant difference between the two groups in terms of postoperative VCH, VCH at the last follow-up, and correction loss in VCH. There was a statistical significant difference in operation time and intraoperative fluoroscopy numbers in group A compared to group B ($p = 0.0443$, $p < 0.0001$ respectively). Implant failure occurred in two patients in group A and one patient in group B.

Conclusion: Although it increases operative time, intraoperative blood loss, and the number of intraoperative fluoroscopy, the use of pedicle screw to fractured vertebra in long segment fusion is more effective in preventing mechanical problem in unstable burst fractures. It provides better postoperative correction in fractured vertebrae. However, there was no difference between the two groups in terms of loss of correction at follow-up.

Keywords: Thoracolumbar fractures, long segment fixation, intermediate screw, pedicle screw fixation, fracture level .

INTRODUCTION

Vertebral fractures are common fractures in community (1,2). It occurs as a result of high-energy traumas (eg motor accident, fall from the load, etc.). These fractures often accompany other system pathologies. Neurological deficitis is accompanied by about 20 %. Therefore, it is the cause of morbidity that is common in community.

Nearly 50-70 % of the vertebral fractures are occur in the thoracolumbar region (T11-L2). Reinhold et al, in a prospective study of 733 patients, 67 % of all spinal fractures detected as thoracolumbar fractures (3). The transition from stiff and kyphotic thoracic spine to mobile and lordotic lumbar spine makes the thoracolumbar region (T10–L2) more susceptible to this mechanism of injury. The classification described by AO is used in the classification of vertebra fractures. The classification described by AO is used in the classification of vertebral fractures. AO classification is reliable for most of the fractures of thoracolumbar region (4). Thoraco-Lumbar Injury Classification and Severity score (TLICS) are used to decide on treatment (5). Surgical treatment is recommended for patients with a score above 4. The surgery percentage increases compared to years. Surgery is recommended even in gray zone with TLISC score = 4 (6).

Vertebral fractures are treated surgically with anterior, posterior or combined approach. Surgical approach difference depends on the surgeon's experience. Posterior fusion comes into prominence with its short learning curve, short operation times and less blood loss (7). Although the radiological results were not as good as the combined approach, it was found to be equivalent to the combined approach in long-term results (7). It was left to the perioperative surgeon to evaluate whether the posterior fusion would be short segment or long segment. Long segment fusion is recommended for unstable fractures. It is controversial to place a screw on a fractured vertebra when long segment fusion is performed. In biomechanical studies, it has been shown that screw placement on the fractured vertebra increases stability and reduces the load on the non-fractured vertebra (8). Biomechanical studies suggest intermedia screw fixation in the short segment, and there are limited studies on the long segment (9). In their meta-analysis, they stated that the screw placed at the fracture level increased the stability, but the level of evidence was low in the studies (9). Therefore, there is a need to evaluate the clinical and radiological long-term results of screw placement in the fractured vertebra in long segment fusion.

The aim of our study was to evaluate radiologically the advantage of the intermediate screw in long segment fusion in the treatment of unstable thoracolumbar vertebral fractures.

MATERIALS AND METHODS

Ninety-one patients with unstable T11-L2 burst fractures operated between January 2014 and March 2021 were included in the study. The patients were divided into two groups as those with screws placed in the fractured vertebra (group A: n: 61, age: 40.3) and those without (group B: n: 30, age: 38.9). We recorded the demographic and clinical characteristics of the patients including age, sex, level of injury, AO classification, mechanism of injury and ASIA (American Spinal Cord Injury Association) classification (Table 1).

Assessment of the Parameters Among Groups

The intraoperative parameters (instrumentation time and intraoperative fluoroscopy number) were recorded during the surgery. Preoperative computed tomography (CT) and postoperative plain radiograph images were obtained and evaluated with the programme Sectra (Sectra AB, Linkoping, Sweden) by three orthopaedic surgeons involved in the research. CT images were evaluated in a blinded fashion. Plain radiographs of the

thoracolumbar spine directly post-trauma, post-operative and at the last follow-up (mean 24.8 months, range of 12-50 months) were compared retrospectively. Based on the radiographs, the fractures were classified according to the AO classification using available CT (10). Additionally, the following measurements were performed using plain radiographs and pre-operative CT (11).

1-Vertebral compression angle (VCA; defined as the angle between lower and upper border of fractured vertebra) (Fig. 1a-c, fig. 2a-c)

2- Anterior body height (ABH; measured from the anterosuperior corner of the vertebra to the anteroinferior corner) (Fig. 1d-f, fig. 2d-f)

3- Posterior body height (PBH; measured from the posterosuperior to posteroinferior corner) (Fig. 1d-f, fig. 2d-f)

4-Anterior vertebral body compression percentage (ABH/PBH ratio)

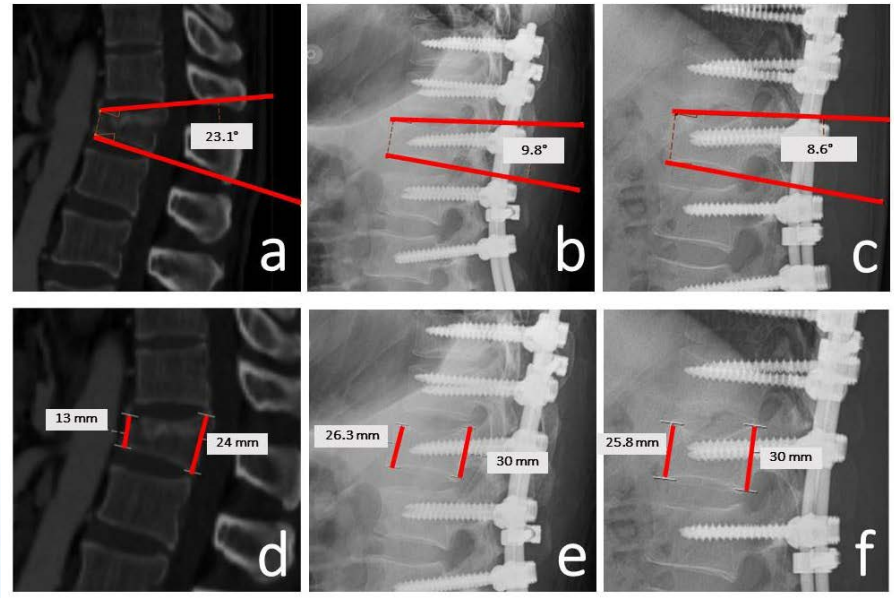

Figure 1. Vertebral compression angle (VCA) measurement pre-operative (**a**), early post-operative (**b**) and 1 year follow-up (**c)** in group A. Anterior body height (ABH) and posterior body height (PBH) measurements pre-operative (**d**), early post-operative (**e**) and 1 year follow-up (**f)** in group A.

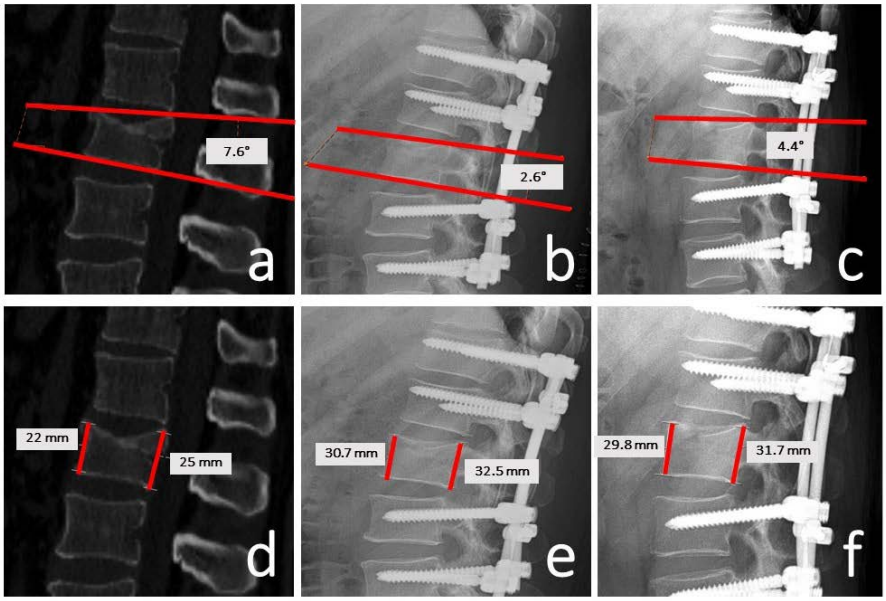

Figure 2. Vertebral compression angle (VCA) measurement pre-operative (**a**), early post-operative (**b**) and 1 year follow-up (**c)** in group B. Anterior body height (ABH) and posterior body height (PBH) measurements pre-operative (**d**), early post-operative (**e**) and 1 year follow-up (**f)** in group B.

Surgery

All surgeries were performed when the general condition of the patients was suitable, all the radiological examinations were performed, and consultations were finished in the emergency department (<48 h). All patients underwent a surgery for long segment posterior instrumentation under general anaesthesia where the posterior midline was approached, centring on the fractured vertebra according to the technique of Roy-Camille (12,13). In group A, screws placed on a fractured vertebra, whereas in group B, no screw placed on a fractured vertebra.

Statistical Analysis

Data was analysed using Student's t independent Sample test, chi-squared test, and Friedman test. $p < 0.05$ was considered statistically significant. Data is presented as mean ± standard deviation. Statistical analyses were performed using SPSS version 23.0 software.

The study was approved by the suitably constituted Ethical Committee at the Researches Department of our university, within which the work was undertaken, and the study conforms to the Declaration of Helsinki (18-12/6).

RESULTS

When both groups where compared, there was no statistical difference with respect to age, sex, level of injury, AO classification, mechanism of injury and ASIA classification between the groups (Table 1).

Independent measurements by all three physicians revealed full compliance when radiological evaluations for all patients were compared.

The results of the radiological evaluations were shown in Table 2. The both groups significantly restored VCA and VCH after operation ($p < 0.0001$). There was no significant differances in pre-operative VCA ($p = 0.2329$). Post-operative VCA was significant in Group A ($p = 0144$). Post-operative correction was better in Group A than in Group B. VCA was significant in Group A at the last follow-up ($p = 0.0003$). There were no significant differances in correction loss VCA among the groups ($p = 0.1423$). There were no significant differances in pre-operative ABH, post-operative ABH, follow-up ABH, correction loss ABH, pre-operative PBH, post-operative PBH, follow-up PBH, correction loss PBH, pre-operative ABH/PBH ratio, post-operative ABH/PBH ratio and follow-up ABH/PBH ratio among the groups ($p = 0.0654$, $p = 0.4356$, $p = 0.8146$, $p = 0.2690$, $p = 0.0668$, $p = 0.0718$, $p = 0.0554$, $p = 0.8704$, $p = 0.2543$, $p = 0.5611$ and $p = 0.1456$ respectively).

There was a statistical significant difference in operation time and intraoperative fluoroscopy numbers in group A (160.25 ± 19.4 min, 26.38 ± 2.3 times) compared to group B (150.17 ± 26.9 min, 20 ± 2.13 times) ($p = 0.0443$, $p < 0.0001$ respectively) (Table 2).

Implant failure occurred in two patients in group A and one patient in group B.

Table 1. Demographic and clinical characteristics of the two groups

		Group 1 (LSPIwIS)	Group 2 (LSPI)	t or x^2	*p*-value
N		61	30		
Age		40.3 ± 14.7 (min:16, max:70)	38.9 ± 15.1 (min:17, max:68)	0.4155	0.6788
Gender	**Female**	24	10	0.5520	0.5823
	Male	37	20		
Mechanism of İnjury	**Motor vehicle**	13	8	0.5647	0.5737
	Failing	48	22		
Location of The fracture	**T11**	6	2	0.5176	0.6060
	T12	18	12		
	L1	23	11		
	L2	14	5		
AO Classification	**A**	38	16	1.2754	0.2055
	B	19	9		
	C	4	5		
ASIA scale	**A**	8	5	0.2442	0.8077
	B	2	1		
	C	3	1		
	D	6	2		
	E	42	21		
Follow-up time (months)		23.59 (12-50)	27.37 (12-48)	1.4821	0.1418

No statistical differences were seen in age, gender, mechanism of infury, location and AO classification of the fracture, pre-op ASIA scale of the patients and follow-up time among the groups.

LSPIwIS, long-segment pedicle intrementation with intermediate screw; LSPI, long-segment pedicle intrementation; ASIA, American Spinal Cord Injury Association.

Table 2. Radiological and intraoperative parameters of two groups

	Group A (LSPIwIS)	Group B (LSPI)	t	*p*-value
N	61	30		
Pre-operative VCA (°)	12,29 ± 5.7	13.82 ± 5.65	1.2011	0.2329
Post-operative VCA (°)	4.78 ± 3.47	6.82 ± 4.02	2.4948	0.0144
Follow-up VCA (°)	5.58 ± 3.12	8.38 ± 3.85	3.7282	0.0003
Correction loss VCA (°)	1.19 ± 1.15	1.8 ± 2.28	1.4803	0.1423
Pre-operative ABH (mm)	15.84 ± 3.84	17.49 ± 4.22	1.8658	0.0654
Post-operative ABH (mm)	25.93 ± 4.3	26.58 ± 3.6	0.7833	0.4356
Follow-up ABH (mm)	25.02 ± 3.2	25,19 ± 3.5	0.2352	0.8146
Correction loss ABH (mm)	1.26± 1.43	1.72 ± 2.51	1.1123	0.2690
Pre-operative PBH (mm)	22.87 ± 3.76	24.53 ± 4.46	1.8560	0.0668
Post-operative PBH (mm)	30.05 ± 3.01	31.42 ± 4.01	1.8219	0.0718
Follow-up PBH (mm)	29.31 ± 2.92	30.58 ± 2.94	1.9409	0.0554
Correction loss PBH (mm)	1.30 ± 1.17	1.24 ± 1.97	0.1636	0.8704
Pre-operative ABH/PBH ratio	0.69 ± 0.11	0.73 ± 0.19	1.1474	0.2543
Post-operative ABH/PBH ratio	0.86 ± 0.09	0.85 ± 0.11	0.5834	0.5611
Follow-up ABH/PBH ratio	0.85 ± 0.08	0.82 ± 0.10	1.4680	0.1456
Operation Time (min)	160.25 ± 19.4	150.17 ± 26.9	2.0399	0.0443
Fluoroscopy number (n)	26.38 ± 2.3	20 ± 2.13	12.7415	0.0001

Post-operative VCA was significant in Group A (p=0144). Post-operative correction was better in Group A than in Group B. VCA was significant in Group A at the last follow-up (p=0.0003). There were no significant differances in correction loss VCA among the groups. There were no significant differances in pre-operative VCA, pre-operative ABH, post-operative ABH, follow-up ABH, correction loss ABH, pre-operative PBH, post-operative PBH, follow-up PBH, correction loss PBH, pre-operative ABH/PBH ratio, post-operative ABH/PBH ratio and follow-up ABH/PBH ratio among the groups. There was a statistical significant difference in operation time and intraoperative fluoroscopy numbers in group A compared to group B ($p = 0.0443$, $p < 0.0001$ respectively).
LSPIwIS, long-segment pedicle intrementation with intermediate screw; LSPI, long-segment pedicle intrementation; VCA, vertebral compression angle; ABH, anterior body height; PBH, posterior body height.

DISCUSSION

Posterior long segment fusion is among the frequently preferred methods in the surgical treatment of thoracolumbar vertebral fractures. In the last 5 years, short segment fusion has been recommended. In recent years, short segment fusion has been recommended for the treatment of these fractures and the use of intermedie screws is recommended for short segment fusion. There are not enough studies on the results of the intermedia screw in long segment fusion. Our study presents a large cohort of 91 patients.

Dick et al. in 1994, they conducted biomechanical studies on pedicle screw fixation in fractured vertebrae for the first time, and it has been shown that the addition of intermediate screws to the fractured vertebra can provide stronger fixation and less reduction loss compared to conventional pedicle screw fixation. (14). The clinical application of the pedicle screw in the fractured vertebra for TL fractures is becoming a controversial issue due to the limited evidence available. Pedicle screw fixation with intermediate screw in the fractured vertebra improved biomechanical stability and resulted in better reduction, less loss of correction, less instrument failure, and comparable or better clinical outcomes (15-17). In our study, a statistically significant correction was observed in post-operative VCA, ABH and PBH values in both groups. When the two groups were compared, it was found that there was a statistically better correction in group A in terms of post-op VCA. This showed us that post-op correction was better in Group A than in Group B. In the follow-up and at the last follow-up, the correction pattern decreased, but there was no significant difference between the two groups in terms of loss of correction. Although it increases the operation time, intraoperative blood loss and the number of fluoroscopy during the operation, the use of pedicle screws to the fractured vertebra in long segment fixation is more effective in preventing mechanical problems in unstable burst fractures. It provides better recovery in the fractured vertebra. However, there was no significant difference between the two groups in terms of loss of correction at follow-up.

Norton et al. in their biomechanical study, they stated that the pedicle screw placed at the fracture level increases the stability and should be applied in the short segment (8). Guven et al. in their randomized controlled study in 2009, they stated that using intermediate screws, especially in the short segment, provided better kyphosis correction (18). These studies evaluate short segment fusion in the foreground and their results are similar to our study. Kopaen et al. in their meta-analysis, they stated that the screw placed at the fracture level increased the stability, but the level of evidence was low in the studies (9). This systematic review and meta-analysis demonstrates that the addition of an intermediate screw in the treatment of thoracolumbar fractures results in significantly less postoperative pain, better radiological outcomes and fewer implant failures (9).

Li K. et al., in their study found that the additional screws at the fracture level during surgery would not increase the

operation time (19). In our study there was a statistical significant difference in operation time and intraoperative fluoroscopy numbers in group A (160.25 ± 19.4 min, 26.38 ± 2.3 times) compared to group B (150.17 ± 26.9 min, 20 ± 2.13 times) ($p = 0.0443$, $p < 0.0001$ respectively).

In our study, in long segment fixation of thoracolumbar vertebral fractures, the screw placed at the fracture level provides a better post-op recovery in the fractured vertebra. It maintains this advantage it provides in follow-ups. However, no difference was found between the group that screws were placed at the fracture level and the group that did not, in terms of loss of correction.

Conclusion: Although it increases operative time, intraoperative blood loss, and the number of intraoperative fluoroscopy, the use of pedicle screw to fractured vertebra in long segment fusion is more effective in preventing mechanical problem in unstable burst fractures. It provides better postoperative correction in fractured vertebrae. However, there was no difference between the two groups in terms of loss of correction at follow-up.

REFERENCES:

1. Gertzbein SD. Scoliosis Research Society: multicenter spine fractures study. Spine 1992; 17: 528-540.

2. Thurman DJ, Burnett CL, Jeppson L, Beaudoin DE, Sniezek JE. Surveillance of spinal cord injuries in Utah, USA. Paraplegia 1994;32:665–9.

3. Reinhold M, Knop C, Beisse R, Audigé L, Kandziora F, Pizanis A, Pranzl R, Gercek E, Schultheiss M, Weckbach A, Bühren V, Blauth M. Operative treatment of 733 patients with acute thoracolumbar spinal injuries: comprehensive results from the second, prospective, Internet-based multicenter study of the Spine Study Group of the German Association of Trauma Surgery. Eur Spine J. 2010 Oct;19(10):1657-76. doi: 10.1007/s00586-010-1451-5. Epub 2010 May 25. PMID: 20499114; PMCID: PMC2989217.

4. Hwang Z, Houston J, Fragakis EM, Lupu C, Bernard J, Bishop T, Lui DF. Is the AO spine thoracolumbar injury classification system reliable and practical? a systematic review. Acta Orthop Belg. 2021 Mar;87(1):181-190. PMID: 34129773.

5. Vaccaro AR, Oner C, et al. AOSpine thoracolumbar spine injury classification system: fracture description, neurological status, and key modifiers. AOSpine Spinal Cord Injury & Trauma Knowledge Forum. Spine (Phila Pa 1976). 1;38(23):2028-37, Nov 2013

6. Mohamadi A, Googanian A, Ahmadi A, Kamali A. Comparison of surgical or nonsurgical treatment outcomes in patients with thoracolumbar fracture with Score 4 of TLICS: A randomized, single-blind, and single-central clinical trial. Medicine (Baltimore). 2018 Feb;97(6):e9842. doi: 10.1097/MD.0000000000009842. PMID: 29419692; PMCID: PMC5944701.

7. Hughes H, Carthy AM, Sheridan GA, Donnell JM, Doyle F, Butler J. Thoracolumbar Burst Fractures: A Systematic Review and Meta-Analysis Comparing Posterior-Only Instrumentation Versus Combined Anterior-Posterior Instrumentation. Spine (Phila Pa 1976). 2021 Aug 1;46(15):E840-E849. doi: 10.1097/BRS.0000000000003934. PMID: 34228696.

8. Norton RP, Milne EL, Kaimrajh DN, Eismont FJ, Latta LL, Williams SK. Biomechanical analysis of four- versus six-screw constructs for short-segment pedicle screw and rod instrumentation of unstable thoracolumbar

fractures. Spine J. 2014 Aug 1;14(8):1734-9. doi: 10.1016/j.spinee.2014.01.035. Epub 2014 Jan 23. PMID: 24462814.

9. Kapoen C, Liu Y, Bloemers FW, Deunk J. Pedicle screw fixation of thoracolumbar fractures: conventional short segment versus short segment with intermediate screws at the fracture level-a systematic review and meta-analysis. Eur Spine J. 2020 Oct;29(10):2491-2504. doi: 10.1007/s00586-020-06479-4. Epub 2020 Jun 11. PMID: 32529525

10. Vaccaro AR, Oner C, Kepler CK, Dvorak M, Schnake K, Bellabarba C, Reinhold M, Aarabi B, Kandziora F, Chapman J, Shanmuganathan R, Fehlings M, Vialle L; AOSpine Spinal Cord Injury & Trauma Knowledge Forum. AOSpine thoracolumbar spine injury classification system: fracture description, neurological status, and key modifiers. Spine (Phila Pa 1976). 2013 Nov 1;38(23):2028-37. doi: 10.1097/BRS.0b013e3182a8a381. PMID: 23970107.

11. Keynan O, Fisher CG, Vaccaro A, Fehlings MG, Oner FC, Dietz J, Kwon B, Rampersaud R, Bono C, France J, Dvorak M. Radiographic measurement parameters in thoracolumbar fractures: a systematic review and consensus statement of the spine trauma study group. Spine (Phila Pa 1976). 2006 Mar 1;31(5):E156-65. doi: 10.1097/01.brs.0000201261.94907.0d. PMID: 16508540.

12. Roy-Camille R, Saillant G, Berteaux D, Salgado V. Osteosynthesis of thoraco-lumbar spine fractures with metal plates screwed through the vertebral pedicles. Reconstr Surg Traumatol 1976; 15: 2-16.

13. Roy-Camille R, Saillant G, Mazel C. Internal fixation of the lumbar spine with pedicle screw plating. Clin Orthop Relat Res 1986; 203: 7-17.

14. Dick JC, Jones MP, Zdeblick TA, et al. A biomechanical comparison evaluating the use of intermediate screws and cross-linkage in lumbar pedicle fixation. J Spinal Disord 1994; 7:402–407.

15. Farrokhi MR, Razmkon A, Maghami Z, et al. Inclusion of the fracture level in short segment fixation of thoracolumbar fractures. Eur Spine J 2010; 19:1651–1656.

16. Mahar A, Kim C, Wedemeyer M, et al. Short-segment fixation of lumbar burst fractures using pedicle fixation at the level of the fracture. Spine 2007; 32:1503–1507.

17. Gelb D, Ludwig S, Karp JE, et al. Successful treatment of thoracolumbar fractures with short-segment pedicle instrumentation. J Spinal Disord Tech 2010; 23:293–301.

18. Guven O, Kocaoglu B, Bezer M, Aydin N, Nalbantoglu U. The use of screw at the fracture level in the treatment of thoracolumbar burst fractures. J Spinal Disord Tech. 2009 Aug;22(6):417-21. doi: 10.1097/BSD.0b013e3181870385. PMID: 19652568.

19. Li K, Zhang W, Liu D, Xu H, Geng W, Luo D, Ma J. Pedicle screw fixation combined with intermediate screw at the fracture level for treatment of thoracolumbar fractures: A meta-analysis. Medicine (Baltimore). 2016 Aug;95(33):e4574. doi: 10.1097/MD.0000000000004574. PMID: 27537586; PMCID: PMC5370812.

Tables:

Table 1. Demographic and clinical characteristics of the two groups. No statistical differences were seen in age, gender, mechanism of infury, location and AO classification of the fracture, pre-op ASIA scale of the patients and follow-up time among the groups. LSPIwIS, long-segment pedicle intrementation with intermediate screw; LSPI,

long-segment pedicle intrementation; ASIA, American Spinal Cord Injury Association.

Table 2. Radiological and intraoperative parameters of two groups. Post-operative VCA was significant in Group A (p=0144). Post-operative correction was better in Group A than in Group B. VCA was significant in Group A at the last follow-up (p=0.0003). There were no significant differances in correction loss VCA among the groups. There were no significant differances in pre-operative VCA, pre-operative ABH, post-operative ABH, follow-up ABH, correction loss ABH, pre-operative PBH, post-operative PBH, follow-up PBH, correction loss PBH, pre-operative ABH/PBH ratio, post-operative ABH/PBH ratio and follow-up ABH/PBH ratio among the groups. There was a statistical significant difference in operation time and intraoperative fluoroscopy numbers in group A compared to group B ($p = 0.0443$, $p < 0.0001$ respectively). LSPIwIS, long-segment pedicle intrementation with intermediate screw; LSPI, long-segment pedicle intrementation; VCA, vertebral compression angle; ABH, anterior body height; PBH, posterior body height

Figure Legends

Figure 1. Vertebral compression angle (VCA) measurement pre-operative (**a**), early post-operative (**b**) and 1 year follow-up (**c)** in group A. Anterior body height (ABH) and posterior body height (PBH) measurements pre-operative (**d**), early post-operative (**e**) and 1 year follow-up (**f)** in group A.

Figure 2. Vertebral compression angle (VCA) measurement pre-operative (**a**), early post-operative (**b**) and 1 year follow-up (**c)** in group B. Anterior body height (ABH) and posterior body height (PBH) measurements pre-operative (**d**), early post-operative (**e**) and 1 year follow-up (**f)** in group B.

P-003

TRAUMATIC ASYMMETRICAL UNILATERAL FACET FRACTURE DISLOCATION OF CERVICOTHORACIC JUNCTION ON TWO CONTIGUOUS VERTEBRAE

Ferhat Harman MD[1,2], İsmail Şimşek MD[1,2], Bahadır Topal MD[1,2], Fatih Akbulut MD[1,2], Efecan Çekiç MD[1,2]

[1]Marmara University Faculty of Medicine, Department of Neurosurgery, Istanbul, Turkey
[2]Marmara University Institute of Neurological Sciences, Department of Neurosurgery, Istanbul

Introduction: Falling from high which mostly occurs at workplace is a common cause of trauma, and represents a high percentage on etiologies of cervical injuries. In order to avoid complications appropriate precautions needs to be taken for diagnosis. Axial loading forces during vertical falls can cause facet dislocation fractures which are often seen in cervical spine rather than the rest of the vertebral column. These fractures may happen bilaterally which are mostly located at same level on two sides. With this case, we present an atypical presentation of bilateral facet dislocation fracture of cervicothoracic junction with asymmetrical involvement of two different levels.

Case presentation: 41-year-old male patient is referred to our emergency clinic after a work accident of a fall from 7-meters high on his right leg. Physical examination showed that he was conscious, totally oriented and had no motor deficit. He had event amnesia and sensitivity on back side of his neck. He also had a minor pain on left arm which had occurred after trauma, but showed no sign of trauma or bruising on inspection. Computerized tomography (CT) scan revealed that he had C7-T1 traumatic dislocation due to right sided C6-7 and left sided C7-T1 unilateral facet fracture dislocations with C7 lamina and right pedicle fractures (Figure 1a-c). The patient was taken to operation room without any delay. During the surgery the tip of right C7 superior facet and left T1 superior facet was removed and cervical realignment was provided. Afterwards right C7 corpus, bilateral C6, T1, T2 transpedicular screws are inserted, C6 and C7 total laminectomy was performed and fusion was achieved with appropriately angled rods for cervical lordosis (Figure 2). The patient was transferred to the ward without neurological deficit.

Conclusion: In this case, the patient had asymmetrical unilateral facet dislocation fractures on two contiguous vertebrae. When the patient fell onto his right leg tumbling over, an asymmetrical impact occured in the cervical vertebrae and due to the shear force generated by this impact on his C7 vertebrae, this may be the reason for the uneven two-level unilateral facet dislocations.

This case is an example of the importance of careful inspections of CT scans, that could reveal atypical fracture dislocation patterns which may impact the surgical decision-making process.

Figure 1

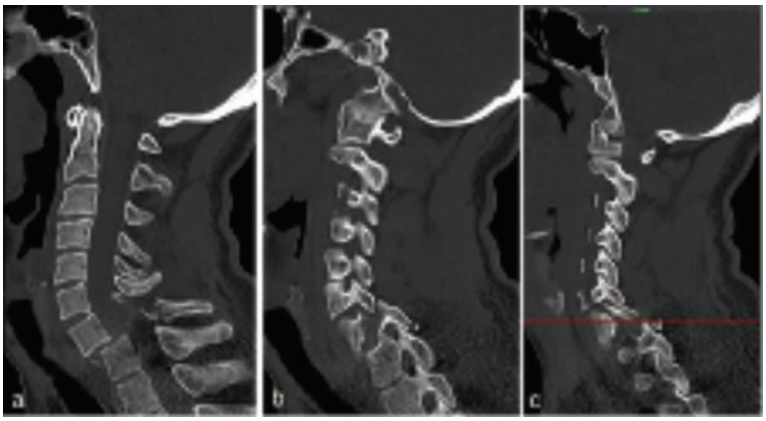

Preoperative sagittal CT scan a) C7-T1 dislocation on midsagittal plane b) Right C6-7 facet fracture dislocation c) Left C7-T1 facet fracture dislocation

Figure 2

a) Postoperative AP radiogram shows transpedicular instrumentation b) Proper sagittal realignment seen on the postoperative sagittal CT scan.

Keywords: trauma, work accidents, falls, facet dislocation fracture, cervicothoracic junction

P-013

C1-C2 TRANSARTICULAR SCREW PLACEMENT IN A CASE OF CERVICAL ATLANTO-AXIAL METASTASİS

Ferhat HARMAN MD [1,2,3], Fatih AKBULUT MD [1,2], Can KIVRAK MD [1,2], Özcan SÖNMEZ MD [1,2], Adnan DAĞÇINAR MD [1,2]

[1] Marmara University Faculty of Medicine, Department of Neurosurgery, Istanbul, Turkey
[2] Marmara University Institute of Neurological Sciences, Department of Neurosurgery, Istanbul, Turkey
[3] Marmara University Faculty of Health Sciences, Department of Neurosurgery, Division of Microneurosurgery, Istanbul, Turkey

INTRODUCTION

C1 lateral mass, C2 pedicular (Harms-Goel technique) and transarticular atlantoaxial screw placements (Magerl technique) are currently accepted techniques for C1-C2 joint stabilization with a posterior approach[1]. In both methods, care should be taken during instrumentation because of the risk of vertebral artery injury. Transpedicular screw placement of C2 is known to be safer than transarticular screws for cases of variable vertebral artery tracing since it is directed more medial and superior[2]. We presented a case of C1-C2 transarticular placment of screws due to the lytic bilateral C2 pedicle and corpus metastatic lesions.

Case

A 54-year-old male patient was admitted to our hospital with a complaint of neck pain due to cervical trauma. There was cervical tenderness and no neurological motor deficit in the physical examination. No first motor neuron sign was detected. The patient had a known history of bladder cancer and chronic renal failure.

Cervical CT and contrast enhancement MRI revealed metastatic lytic lesions on the C2 and C3 corpus and bilateral C2 pedicles. There was also a left C2 pedicle fracture and a Type 3 odontoid fracture. (Figure 1a and 1b). C1-C2 transarticular instrumentation was decided due to the lytic C2 corpus and pedicle lesion., The patient was operated on under fluoroscopy. In the prone position, a midline skin incision and subperiosteal paravertebral dissection was performed between C1-C7. A Kirschner wire was advanced under fluoroscopy for bilateral C1-2 transarticular screw placement using the Magerl technique. Canulated screws were placed bilaterally under fluoroscopic guidance. (Figure 1c). The C1-C2 intraarticular space was drilled with a 3 mm burr, and the bone grafts harvested from the C2 spinous process were placed between them for fusion. No loss of motor strength was observed in the neurological examination in the postoperative period and the patient's neck pain was relieved.

CONCLUSION

In this case, C2 pedicle screw placement is not possible due to the bilateral C2 pedicle and lytic corpus metastatic lesions. Transarticular placement of screw is a risky approach due to its proximity to the vertebral artery. Especially in patients with oncological involvement of the C1 and C2 vertebrae, where transpedicular and lateral mass instrumentation is not suitable, atlantoaxial fixation may be considered as an alternative method can be used instead.

Figure 1

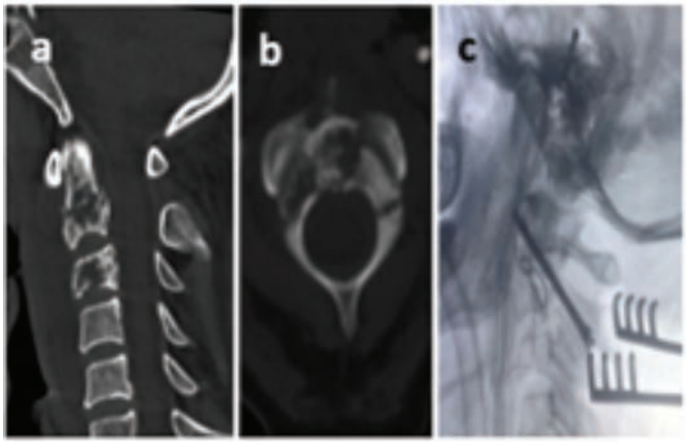

a: Preoperative sagittal CT, note that lysis of C2 and C3 corpus due to the metastasis and type 3 odontoid fracture; b: Preoperative axial CT shows lysis of C2 corpus and left pedicle fracture; c: Perioperative lateral fluoroscopic image of transarticular screw placement (Magerl technique)

Keywords: Cervical transarticular screw placement, Magerl technique, cervical transpedicular screw placement

References

1. Goel A, Laheri V. Plate and screw fixation for atlanto-axial subluxation. Acta Neurochir (Wien) 1994;129: 47-53.

2. Harms J, Melcher RP. Posterior C1-C2 fusion with polyaxial screw and rod fixation. Spine (Phila Pa 1976) 2001;26:2467-71.

P-020

C2 TRANSLAMINAR SCREW REPLACED BY RIGHT PEDİCLE SCREW IN CASE OF SUSPECTED VERTEBRAL ARTERY INJURY DURING LEFT C2 TRANSPEDICULAR SCREW PLACEMENT

Ferhat HARMAN MD [1,2,3], Fatih AKBULUT MD [1,2], Efecan ÇEKİÇ MD [1,2], Can KIVRAK MD [1,2], Adnan DAĞÇINAR MD [1,2]

[1]Marmara University Faculty of Medicine, Department of Neurosurgery, Istanbul, Türkiye
[2]Marmara University Institute of Neurological Sciences, Department of Neurosurgery, Istanbul, Turkey
[3]Marmara University Institute of Health and Sciences, Department of Neurosurgery, Division of Microneurosurgery

Introduction-Purpose: Instrumentation of the upper cervical vertebrae is characterized as a complex surgical procedure, mainly due to its proximity to the vertebral artery. The prevalence of vertebral artery injury during C2 transpedicular screw placement has been reported between 5.3% and 21% in various sources1,2. Anatomical variations of the vertebral artery in these injuries, like high-riding vertebral artery, put these patients at risk of serious injury.

In our case, translaminar C2 instrumentation was preferred on the contralateral side after the suspicion of vertebral artery injury during C2 transpedicular screw placement in a high-riding vertebral artery case.

Case : A 73-year-old male patient was admitted to our outpatient clinic with the complaint of numbness in the left arm that had been going on for two years. mJOA score was 13.

Materials and Methods: A cervical MRI revealed that the spinal cord diameter narrowed between C3-C7 levels. Surgery was planned with the diagnosis of cervical stenosis. During surgery, the bilateral C3-C4-C5 lateral mass, bilateral C7 transpedicular, and the left C2 transpedicular screw placement was performed. While drilling the left C2 transpedicular screw hole, a light-colored pulsatile bleeding was observed. We suspected an vertebral artery injury and a C2 pedicle screw was inserted into this hole and because of this the bleeding stopped. A C2 translaminar screw was preferred, instead of a C2 transpedicular screw due to the high risk of vertebral artery injury on the right C2 pedicle. Then, C3-C4-C5-C6 total laminectomy, C2 inferior, and C7 superior partial laminectomy was performed. In the postoperative period, numbness and neurogenic claudication complaints disappeared. Cervical CT angiography was performed postoperatively, and vertebral artery continuity was verified on both sides.

Conclusion: Determining vertebral artery location by radiological imaging (Cervical CT-Angio, DSA) will enable a safe surgery by reducing the risk of possible vascular injury. In case of high-riding vertebral artery more medial and superior entry point may help in avoiding the vertebral artery injury during C2 pedicle screw placement. If there is a suspected vertebral artery injury during this procedure, a translaminar screw may be preferred instead of C2 pedicle screw for the contralateral side, since injury on both vertebral arteries can have catastrophic results.

Figure 1

a) Preoperative Sagittal CT scan shows high-riding vertebral artery b) Postoperative AP X-ray shows left C2 transpedicular screw and right C2 translaminar screw c) Postoperative sagittal CT scan shows left C2 pedicle screw disturbing vertebral artery groove d) Postoperative axial CT scan shows right C2 translaminar screw

Keywords: High-riding vertebral artery, Cervical translaminar screw placement, C2 pedicle screw placement, cervical trauma

KAYNAKÇA:

1. Yeom JS, Buchowski JM, Park KW, Chang BS, Lee CK, Riew KD. Undetected vertebral artery groove and foramen violations during C1 lateral mass and C2 pedicle screw placement. Spine (Phila Pa 1976) 2008;33:E942-9.

2. Ondra SL, Marzouk S, Ganju A, Morrison T, Koski T. Safety and efficacy of C2 pedicle screws placed with anatomic and lateral C-arm guidance. Spine (Phila Pa 1976) 2006;31:E263-7.

3. Neo M, Sakamoto T, Fujibayashi S, Nakamura T (2005) A safe screw trajectory for atlantoaxial transarticular fixation achieved using an aiming device. Spine (Phila Pa 1976) 30:E236–E242.

4. Klepinowski T, Pala B, Cembik J, Sagan L (2020) Prevalence of highriding vertebral artery: a meta-analysis of the anatomical variant affecting choice of craniocervical fusion method and its outcome. World Neurosurg.

5. Klepinowski, T., Cembik, J. & Sagan, L. Risk of the high-riding variant of vertebral arteries at C2 is increased over twofold in rheumatoid arthritis: a meta-analysis. *Neurosurg Rev* **44,** 2041–2046 (2021).

DOES THE SIZE OF INTERMEDİATE SCREW EFFECT THE OUTCOMES IN THE SHORT SEGMENT PEDICLE SCREW FIXATION COMBINED WITH INTERMEDIATE SCREW AT THE FRACTURE LEVEL FOR TREATMENT OF THORACOLUMBAR FRACTURES

Anil Murat Ozturk[1], Selahaddin Aydemir[2], Onur Suer[3], Bunyamin Kilicli[1], Omer Akcali[2]

[1]Department of Orthopaedics Surgery, Faculty of Medicine, Ege University, Izmir, TURKEY
[2]Department of Orthopaedics Surgery, Faculty of Medicine, Dokuz Eylul University, Izmir, TURKEY
[3]Department of Orthopaedics and Traumatology, University of Health Sciences, Izmir Bozyaka Training and Research Hospital, Izmir, TURKEY

Abstract

Objective: To evaluate the effect of the size of the pedicle screw placed on the fractured vertebra on the outcome of short segment posterior instrumentation used in the treatment of thoracolumbar vertebral fractures.

Methods: Thirty-six patients with single-level thoracolumbar (T11-L2) fractures between January 2015 and March 2021 were included in this retrospective study. The patients were divided into two groups according to the size of the pedicle screw placed in the fractured vertebra (group A: < 40mm, m/f: 13/4, n:17, age: 36.5 , group B: >40mm, m/f: 11/8 n: 19 , age: 42.6). All patients were followed up periodically with clinical and radiological evaluation. Vertebral compression angle (VCA), vertebral corpus height (VCH), intraoperative parameters (instrumentation time and intraoperative fluoroscopy number) and complications were compared between the groups.

Results: There was no statistical difference with respect to age, sex, level of injury, AO classification, mechanism of injury and ASIA (American Spinal Cord Injury Association) classification between the groups. The both groups significantly restored VCA and VCH after operation ($p < 0.0001$). There was no significant difference between the two groups in terms of early postoperative VCA, VCA measured at final follow-up, and loss of correction in VCA. Posterior vertebral height (PVH) measured at the last follow-up was statistically significantly better preserved in group B ($p=0.0424$). There was no statistical difference in operation time and intraoperative fluoroscopy numbers in group A compared to group B. Implant failure was observed in one patient in Group A.

Conclusion: The use of a pedicle screw >40 mm placed in the fractured vertebra provided better preservation of the PVH at final follow-up. No correlation was found between the size of the intermediate screw and the preservation of the correction in the postoperative vertebral heights and VCA during the follow-up.

Keywords: Thoracolumbar fractures, short segment fıxatıon, intermediate screw.

INTRODUCTION

Thoracolumbar fractures (T11-L2) are the most common spinal injuries (1). The transition from the rigid thoracic spine to the more dynamic lumbar spine with the rib cage makes this region an important biomechanical stress area. Although the treatment is still controversial, anterior, posterior, and combined approaches are used in patients in whom surgery is planned. The posterior approach provides a safe operation that allows 3-column fixation, is free from the complications of the anterior approach, and reduces operative time and blood loss (2-4).

Although posterior long-segment instrumentation provides more stable fixation and less correction loss on follow-up, it reduces the number of mobile vertebrae because it involves multiple segments and causes longer operative time and more blood loss.Posterior short-segment instrumentation allows for shorter operative time and less blood loss, but adverse effects such as loss of corelation and inadequate recovery of the spinal canal have also been reported (5-7). However, numerous biomechanical and clinical studies have shown that fixation of fractured vertebrae with pedicle screws can significantly improve spinal stability and reduce stress (8-13). The inclusion of the fracture level in short segment fixation of the fractured vertebra, correction of kyphosis and preservation of sagittal alignment similar to long segment instrumentation has been demonstrated (12).

If we look at the literature, many different techniques have been used in fractured vertebrae, such as shorter size screws, equal size screws, polyaxial intermediate screws, and monoaxial intermediate screws compared to screws in non-fractured vertebrae (14-17). There is no consensus on what size and type of spacer screw is best.

The purpose of this study is to evaluate the effect of pedicle screw size placed at the fracture level in posterior short-segment instrumentation for the treatment of thoracolumbar vertebral fractures on clinical and radiologic outcomes.

MATERIALS AND METHODS

Thirty-six patients with single-level thoracolumbar (T11-L2) fractures between January 2015 and March 2021 were included in this retrospective study. The patients were divided into two groups according to the size of the pedicle screw placed in the fractured vertebra (group A: < 40mm, m/f: 13/4, n:17, age: 36.5 , group B: >40mm, m/f: 11/8 n: 19 , age: 42.6). We recorded the demographic and clinical characteristics of the patients including age, sex, level of injury, AO classification, mechanism of injury and ASIA (American Spinal Cord Injury Association) classification (Table 1).

Assessment of the Parameters Among Groups

The intraoperative parameters (instrumentation time and intraoperative fluoroscopy number) were recorded during the surgery. Preoperative computed tomography (CT) and postoperative plain radiograph images were obtained and evaluated with the programme Sectra (Sectra AB, Linkoping, Sweden) by three orthopaedic surgeons involved in the research. CT images were evaluated in a blinded fashion. Plain radiographs of the thoracolumbar spine directly post-trauma, post-operative and at the last follow-up (mean 20 months, range of 12-48 months) were compared retrospectively. Based on the radiographs, the fractures were classified according to the AO classification using available CT (18). Additionally, the following measurements were performed using plain radiographs and pre-operative CT (19).

1-Vertebral compression angle (VCA; defined as the angle between lower and upper border of fractured vertebra) (Fig. 1a-c, fig. 2a-c)

2- Anterior body height (ABH; measured from the anterosuperior corner of the vertebra to the anteroinferior corner) (Fig. 1d-f, fig. 2d-f)

3- Posterior body height (PBH; measured from the posterosuperior to posteroinferior corner) (Fig. 1d-f, fig. 2d-f)

4-Anterior vertebral body compression percentage (ABH/PBH ratio)

Surgery

All surgeries were performed when the general condition of the patients was suitable, all the radiological examinations were performed, and consultations were finished in the emergency department (<48 h). All patients underwent a surgery for short segment posterior instrumentation under general anaesthesia where the posterior midline was approached, centring on the fractured vertebra. In group A, intermediate screws were < 40 mm, whereas in group B, intermediate screws were > 40 mm.

Statistical Analysis

Data was analysed using Student's t independent Sample test, chi-squared test, and Friedman test. $p < 0.05$ was considered statistically significant. Data is presented as mean ± standard deviation. Statistical analyses were performed using SPSS version 23.0 software.

The study was approved by the suitably constituted Ethical Committee at the Researches Department of our university, within which the work was undertaken, and the study conforms to the Declaration of Helsinki (18-12/6).

RESULTS

When both groups where compared, there was no statistical difference with respect to age, sex, level of injury, AO classification, mechanism of injury and ASIA classification between the groups (Table 1).

Independent measurements by all three physicians revealed full compliance when radiological evaluations for all patients were compared.

The results of the radiological evaluations were shown in Table 2. The both groups significantly restored VCA and VCH after operation ($p < 0.0001$). PBH was significant in Group B at the last follow-up ($p=0.0424$). There were no significant differances in pre-operative VCA, post-operative VCA, follow-up VCA, correction loss VCA, pre-operative ABH, post-operative ABH, follow-up ABH, correction loss ABH, pre-operative PBH, post-operative PBH, correction loss PBH, pre-operative ABH/PBH ratio, post-operative ABH/PBH ratio and follow-up ABH/PBH ratio among the groups ($p = 0.6796$, $p = 0.2612$, $p = 0.9133$, $p = 0.1352$, $p = 0.0738$, $p = 0.3265$, $p = 0.2432$, $p = 0.7593$, $p = 0.1551$, $p = 0.0848$, $p = 0.9498$, $p = 0.4364$, $p = 0.6066$ and $p = 0.9596$ respectively).

There was no statistical difference in operation time and intraoperative fluoroscopy numbers in group A compared to group B ($p = 0.1026$ and $p = 0.0714$ respectively).

Implant failure was observed in one patient in Group A.

DISCUSSION

There are no evidence-based treatment guidelines for the appropriate surgical approach and instrumentation technique in the treatment of thoracolumbar vertebral fractures (14,20-23). Posterior pedicle fixation is the most common surgical treatment for thoracolumbar fractures because it offers low morbidity, short operative time, an easier learning curve, and rigid fixation through 3-column fixation (2-4,24). The fixation of pedicle screws with short or long segments in the treatment of posterior approach fractures remains controversial (25). Short-segment pedicle screw fixation, in which one vertebra is fixed above the fracture plane and one below, has become the most common method in the treatment of unstable thoracolumbar fractures (4).

After posterior short-segment instrumentation, negative consequences such as loss of correction and implant failure have been reported (5-7). Anterior column support or long-segment posterior instrumentation is recommended to eliminate these problems. However, in a series of biomechanical studies initiated and subsequently performed by Dick et al. in 1994, the insertion of screws into the fractured vertebra has been shown to stabilize the fracture and reduce loss of correction (8-12,26). The advantages, such as protection of the segment, have made this technique interesting. The clinical application of the pedicle screw in the fractured vertebra for TL fractures is becoming a controversial issue due to the limited evidence available. Pedicle screw fixation with intermediate screw in the fractured vertebra improved biomechanical stability and resulted in better reduction, less loss of correction, less instrument failure, and comparable or better clinical outcomes (12,22).

In posterior short-segment instrumentation, fixation of the fractured vertebra with a pedicle screw has been shown to help stabilize the fracture, similar to clinical studies, and kyphosis has not changed at follow-up. Behairy et al. demonstrated good correction of short segment fixation, segmental kyphosis, vertebral body curvature, and vertebral height loss by inserting a pedicle screw into the fracture line (27). Other clinical studies by Dobran et al. and Guven et al. demonstrated that the fracture plane should be included in short-segment fixation of the fractured vertebra, correction of kyphosis, and maintenance of sagittal alignment similar to long-segment instrumentation (13,14). In all three studies, the size of the interfragmentary screw showed a homogeneous distribution, demonstrating that the technique can provide and maintain sagittal correction.

Another topic of discussion is the size and type of screw that is inserted into the fracture line. If we look at the literature, in fractured vertebrae; Chang et al. screws are used in shorter size compared to screws in non-fractured vertebra, Tian et al. screws are used in fractured vertebra in the same size with an upper and lower vertebra, Sun et al. polyaxial intermediate screws and Guven et al. monoaxial screws (14-17). There is no consensus on which size and type of spacer screw is most appropriate.

The present retrospective study compared two groups of patients in terms of the size of the screw placed at the fracture line: in group 1, the size of the screw placed at the fracture level was less than 40 mm, whereas the size of the screw placed at the fracture level in group 2 was more than 40 mm. The groups were similar in terms of age, sex, trauma etiology, fracture level, fracture type (according to the AO classification), neurological status (according to the ASIA disturbance scale), and follow-up. Preoperative assessment also revealed homogeneity in terms of VCA, ABH and ABH/PBH ratio. PBH was significantly better preserved at last follow-up in the group that screw plased more than 40 mm. This is related to the compression of the interfragmentary screw in the pedicle. The use of a long pedicle screw placed at the fracture level was shown to have no effect on the radiological outcomes and intraoperative parameters.

Conclusion: The use of a pedicle screw >40 mm placed in the fractured vertebra provided better preservation of the PVH at final follow-up. No correlation was found between the size of the intermediate screw and the preservation of the correction in the postoperative vertebral heights and VCA during the follow-up.

REFERENCES:

1. Lyu J, Chen K, Tang Z, Chen Y, Li M, Zhang Q (2016) A comparison of three different surgical procedures in the treatment of type A thoracolumbar fractures: a randomized controlled trial. Int Orthop 40(6):1233–1238
2. Danisa OA, Shaffrey CI, Jane JA, Whitehill R, Wang GJ, Szabu TA, Hansen CA, Shaffrey ME,Chan DP. Surgical approaches for the correction of unstable thoracolumbar burst fractures: a retrospective analysis of treatment outcomes. J Neurosurg 1995; 83: 977-983
3. Wood KB, Bohn D, Mehbod A. Anterior versus posterior treatment of stable thoracolumbar burst fractures without neurologic deficit. A prospective randomized study. J Spin Disord Tech 2005; 83: 167-175.
4. Eno JJ, Chen JL, Mitsunaga MM. Short same segment fixation of thoracolumbar burst fractures. Hawaii J Med Public Health, 2012, 71: 19–22.
5. Alanay A, Acaroglu E, Yazici M, Oznur A, Surat A. Shortsegment pedicle instrumentation of thoracolumbar burst fractures: does transpedicular intracorporeal grafting prevent early failure? Spine (Phila Pa 1976) 2001;26:213-7.
6. Alvine GF, Swain JM, Asher MA, Burton DC. Treatment of thoracolumbar burst fractures with variable screw placement or Isola instrumentation and arthrodesis: case series and literature review. J Spinal Disord Tech 2004;17:251-64
7. McLain RF, Sparling E, Benson DR. Early failure of shortsegment pedicle instrumentation for thoracolumbar fractures. A preliminary report. J Bone Joint Surg [Am] 1993;75:162-7.
8. Baaj AA, Reyes PM, Yaqoobi AS, et al Biomechanical advantage of the index-level pedicle screw in unstable thoracolumbar junction fractures. *J Neurosurg Spine* **2011; 14:192–197.**
9. **Norton RP, Milne EL**, Kaimrajh DN, et al Biomechanical analysis of four- versus six-screw constructs for short-segment pedicle screw and rod instrumentation of unstable thoracolumbar fractures. *Spine J* **2014; 14:1734–1739.**
10. Wang H, Li C, Liu T, et al Biomechanical efficacy of monoaxial or polyaxial pedicle screw and additional screw insertion at the level of fracture, in lumbar burst fracture: an experimental study. *Indian J Orthop* **2012; 46:395–401.**
11. Bolesta MJ, Caron T, Chinthakunta SR, et al Pedicle screw instrumentation of thoracolumbar burst fractures: biomechanical evaluation of screw configuration with pedicle screws at the level of the fracture. *Int J Spine Surg* **2012; 6:200–205.**
12. Mahar A, Kim C, Wedemeyer M, Mitsunaga L, Odell T, Johnson B et al (2007) Short-segment fixation of lumbar burst fractures using pedicle fixation at the level of the fracture. Spine (Phila Pa 1976) 32(14):1503–1507
13. Dobran, M. Nasi, D. Brunozzi, D. et al. Treatment of unstable thoracolumbar junction fractures: short-segment pedicle fixation with inclusion of the fracture level versus long-segment instrumentation. Acta Neurochir **158, 1883–1889 (2016).**
14. Guven O, Kocaoglu B, Bezer M, Aydin N, Nalbantoglu U (2009) The use of screw at the fracture level in the treatment of thoracolumbar burst fractures. J Spinal Disord Tech 22(6):417–421.
15. Chang R, Wang FA, Hao W (2014) Treatment of a thoracolumbar burst fracture with short segment pedicular

screw fixation through the fractured vertebra. Orthop J China 22(8):683–686.

16. Tian J, Wang L, Xia T, Liu C, Zhao Q, Dong S (2011) Posterior short-segmental fixation combined with intermediate screws vs conventional intersegmental fixation for monosegmental thoracolumbar fractures. Orthopedics 34(8):e389–e39.

17. Sun C, Guan G, Liu X, Zhang H, Wang B (2016) Comparison of short-segment pedicle fixation with versus without inclusion of the fracture level in the treatment of mild thoracolumbar burst fractures. Int J Surg 36(Pt A):352–357.

18. Vaccaro AR, Oner C, Kepler CK, Dvorak M, Schnake K, Bellabarba C, Reinhold M, Aarabi B, Kandziora F, Chapman J, Shanmuganathan R, Fehlings M, Vialle L; AOSpine Spinal Cord Injury & Trauma Knowledge Forum. AOSpine thoracolumbar spine injury classification system: fracture description, neurological status, and key modifiers. Spine (Phila Pa 1976). 2013 Nov 1;38(23):2028-37. doi: 10.1097/BRS.0b013e3182a8a381. PMID: 23970107.

19. Keynan O, Fisher CG, Vaccaro A, Fehlings MG, Oner FC, Dietz J, Kwon B, Rampersaud R, Bono C, France J, Dvorak M. Radiographic measurement parameters in thoracolumbar fractures: a systematic review and consensus statement of the spine trauma study group. Spine (Phila Pa 1976). 2006 Mar 1;31(5):E156-65. doi: 10.1097/01.brs.0000201261.94907.0d. PMID: 16508540.

20. Altay M, Ozkurt B, Aktekin CN, Ozturk AM, Dogan O, Tabak AY (2007) Treatment of unstable thoracolumbar junction burst fractures with short- or long-segment posterior fixation in Magerl type A fractures. Eur Spine J 16(8):1145-55

21. Cheng LM, Wang JJ, Zeng ZL, Zhu R, Yu Y, Li C, Wu ZR (2013) Pedicle screw fixation for traumatic fractures of the thoracic and lumbar spine. Cochrane Database Syst Rev 5:CD009073

22. Farrokhi MR, Razmkon A, Maghami Z, Nikoo Z (2010) Inclusion of the fracture level in short segment fixation of thoracolumbar fractures. Eur Spine J 19(10):1651-6

23. Hu R, Mustard CA, Burns C (1996) Epidemiology of incident spinal fracture in a complete population. Spine 21:492-499

24. Payer M (2006) Unstable burst fractures of the thoraco-lumbar junction: treatment by posterior bisegmental correction/fixation and staged anterior corpectomy and titanium cage implantation. Acta Neurochir (Wien) 148(3):299–306

25. Ökten Aİ, Gezercan Y, Özsoy KM, Ateş T, Menekşe G, Aslan A, **Çetinalp** E, Güzel A (2015) Results of treatment of unstable thoracolumbar burst fractures using pedicle instrumentation with and without fracture-level screws. Acta Neurochir (Wien) 157(5):831–6

26. Dick JC, Jones MP, Zdeblick TA, et al A biomechanical comparison evaluating the use of intermediate screws and cross-linkage in lumbar pedicle fixation. J Spinal Disord 1994; 7:402–407.

27. El Behairy HF, M Abdelaziz A, Saleh AK, et al. Short-segment fixation of thoracolumbar fractures with incorporated screws at the level of fracture. Orthop Surg. 2020;12:170–6.

Table 1. Demographic and clinical characteristics of the two groups. No statistical differences were seen in age, gender, mechanism of infury, location and AO classification of the fracture, pre-op ASIA scale of the patients and follow-up time among the groups. IS; intermediate screw; ASIA, American Spinal Cord Injury Association.

Table 1. Demographic and clinical characteristics of the two groups

		Group A (IS<40mm)	Group B (IS>40mm)	t or x^2	*p*-value
N		17	19		
Age		36.5 ± 12.8 (min:20, max:63)	42.6± 7.8 (min:26, max:54)	1.7641	0.0867
Gender	**Female**	4	8	1.1699	0.2502
	Male	13	11		
Mechanism of İnjury	**Motor vehicle**	3	5	0.6103	0.5457
	Failing	14	14		
Location of The fracture	**T11**	0	1	1.3735	0.1786
	T12	4	7		
	L1	7	7		
	L2	6	4		
AO Classification	**A**	11	15	0.9375	0.3551
	B	6	4		
	C	0	0		
ASIA scale	**A**	0	0	0.3394	0.7364
	B	0	0		
	C	0	0		
	D	2	3		
	E	15	16		
Follow-up time (months)		18.82 (12-48)	21.05 (12-36)	0.7471	0.4601

No statistical differences were seen in age, gender, mechanism of infury, location and AO classification of the fracture, pre-op ASIA scale of the patients and follow-up time among the groups.
IS; intermediate screw; ASIA, American Spinal Cord Injury Association.

Table 2. Radiological and intraoperative parameters of two groups. PBH was significant in Group B at the last follow-up (p=0.0424). There were no significant differances in pre-operative VCA, post-operative VCA, follow-up VCA, pre-operative ABH, post-operative ABH, follow-up ABH, pre-operative PBH, post-operative PBH, pre-operative ABH/PBH ratio, post-operative ABH/PBH ratio and follow-up ABH/PBH ratio among the groups. There was no statistical difference in operation time and intraoperative fluoroscopy numbers in group A compared to group B. IS; intermediate screw; VCA, vertebral compression angle; ABH, anterior body height; PBH, posterior body height.

Table 2. Radiological and intraoperative parameters of two groups

	Group A (IS<40mm)	Group B (IS>40mm)	t	*p*-value
N	17	19		
Pre-operative VCA (°)	11,66 ± 5.87	12.43 ± 5.24	0.4166	0.6796
Post-operative VCA (°)	6.30 ± 2.98	7.77 ± 4.47	1.1427	0.2612
Follow-up VCA (°)	8.21 ± 4.98	8.38 ± 4.45	0.1097	0.9133
Correction loss VCA (°)	1.9 ± 2.8	0.63 ± 2.18	1.5301	0.1352
Pre-operative ABH (mm)	19.14 ± 4.41	21.65 ± 3.73	1.8447	0.0738
Post-operative ABH (mm)	26.40 ± 4.31	27.99 ± 5.16	0.9955	0.3265
Follow-up ABH (mm)	25.24 ± 4.43	27,13 ± 5.04	1.1876	0.2432
Correction loss ABH (mm)	1.6 ± 2.48	0.85 ± 3.25	0.3089	0.7593
Pre-operative PBH (mm)	25.92 ± 4.27	27.61 ± 2.55	1.4541	0.1551
Post-operative PBH (mm)	30.65 ± 4.12	32.93 ± 3.58	1.7755	0.0848
Follow-up PBH (mm)	30.47± 3.80	32.85 ± 2.97	2.1084	0.0424
Correction loss PBH (mm)	0.17 ± 2.13	0.23 ± 2.95	0.0634	0.9498
Pre-operative ABH/PBH ratio	0.73 ± 0.1	0.77 ± 0.16	0.7876	0.4364
Post-operative ABH/PBH ratio	0.85 ± 0.09	0.82 ± 0.15	0.5198	0.6066
Follow-up ABH/PBH ratio	0.82 ± 0.11	0.82 ± 0.13	0.0511	0.9596
Operation Time (min)	101.47 ± 12.7	108.16 ± 11.2	1.6774	0.1026
Fluoroscopy number (n)	14.35± 1.77	15.42 ± 1.68	1.8608	0.0714

PBH was significant in Group B at the last follow-up (p=0.0424). There were no significant differances in pre-operative VCA, post-operative VCA, follow-up VCA, pre-operative ABH, post-operative ABH, follow-up ABH, pre-operative PBH, post-operative PBH, pre-operative ABH/PBH ratio, post-operative ABH/PBH ratio and follow-up ABH/PBH ratio among the groups. There was no statistical difference in operation time and intraoperative fluoroscopy numbers in group A compared to group B.

IS; intermediate screw; VCA, vertebral compression angle; ABH, anterior body height; PBH, posterior body height.

Figure Legends

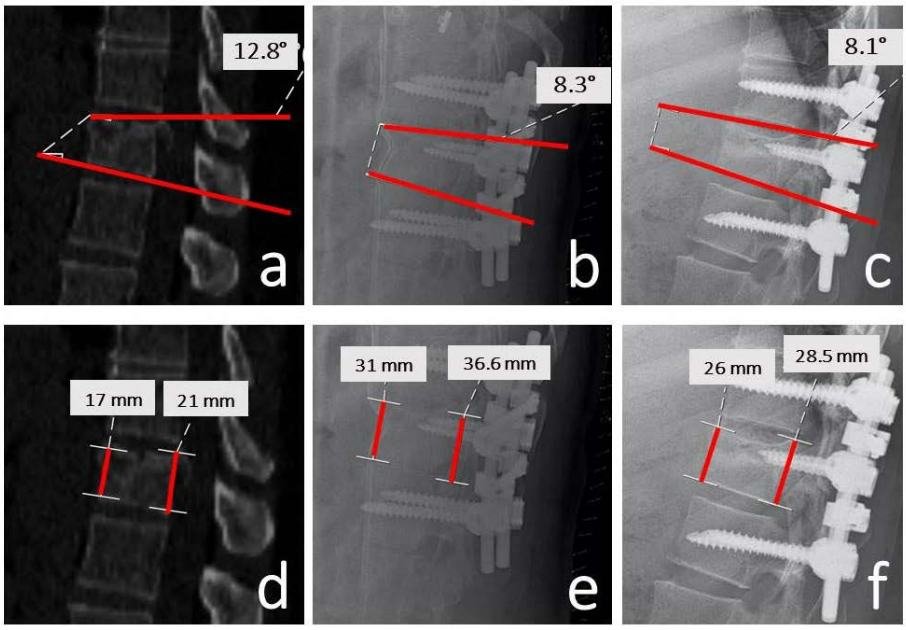

Figure 1. Vertebral compression angle (VCA) measurement pre-operative (**a**), early post-operative (**b**) and 1 year follow-up (**c**) in group A. Anterior body height (ABH) and posterior body height (PBH) measurements pre-operative (**d**), early post-operative (**e**) and 1 year follow-up (**f**) in group A.

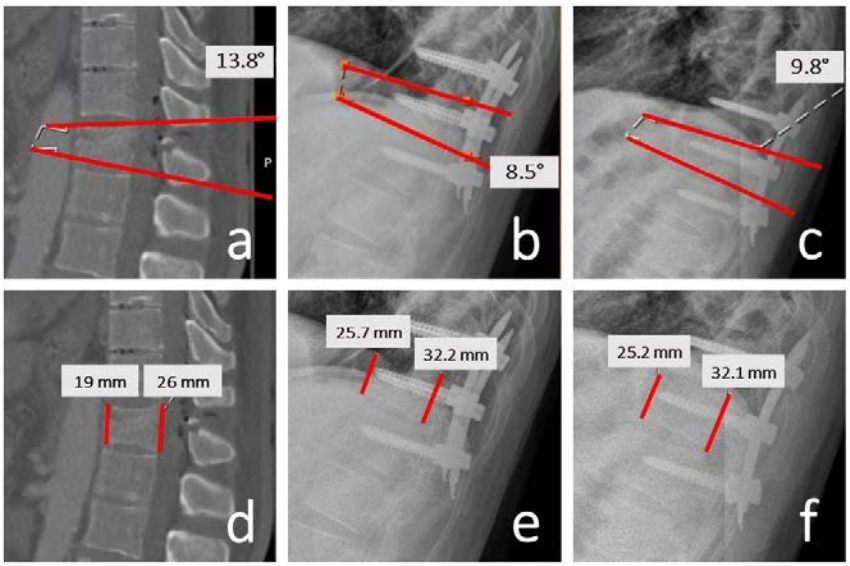

Figure 2. Vertebral compression angle (VCA) measurement pre-operative (**a**), early post-operative (**b**) and 1 year follow-up (**c**) in group B. Anterior body height (ABH) and posterior body height (PBH) measurements pre-operative (**d**), early post-operative (**e**) and 1 year follow-up (**f**) in group B.

DESTEKLEYEN KURULUŞLAR

Tria Spine
Spine | Orthopedics

PROMEDIS GROUP

Santa Farma

HEDEF SPINE

B|BRAUN
SHARING EXPERTISE

BONEGRAFT®
BIOMATERIALS

DENIZ
Tıbbi Aletler • Surgical Instruments
Tutkuyla Tasarlandı
Designed with Passion

Leica
MICROSYSTEMS

NEONER®

norm
A proof of innovative ideas ...

OSIMPLANT
Spine Restoration Technology

ÖZEL MEDİKAL

PRODORTH

İLETİŞİM

TÜRK OMURGA DERNEĞİ

türkomurga

Angora Cad. 187. Sokak Vadikent 90 Sitesi
No: 41 Beysukent-ANKARA
Tel : 0 312 236 18 75 • **Faks:** 0 312 236 27 69
e-Posta: dernek@turkomurga.org.tr

ORGANİZASYON SEKRETARYASI

egekongre
Turizm & Organizasyon

EGE KONGRE TURİZM ve ORGANİZASYON
Kültür Mah. Nevvar Salih İşgören Sok. No:1/4 D:1 Alsancak - İzmir
Tel : 0 232 464 13 51 • **Faks:** 0 232 464 29 25
e-Posta: spinecongress@egekongre.com